INSTITUTE OF NEUROLOGY
The
ROCKEFELLER
MEDICAL LIBRARY

Presented to the Library by

Dr P. W. Saunders

03 NOV 1964

NATIONAL HOSPITAL LIBRARY
Not to be taken away

P. W. Saunders
1914

6 Wimpole St
W

Digitized by the Internet Archive
in 2014

https://archive.org/details/b21271525

Anatomie du Système Nerveux de l'Homme

Imprimerie des Trois Rois
A. UYSTPRUYST-DIEUDONNÉ
10, rue de la Monnaie
Louvain.

ANATOMIE

DU

SYSTÈME NERVEUX

DE L'HOMME

LEÇONS PROFESSÉES A L'UNIVERSITÉ DE LOUVAIN

PAR

A. Van Gehuchten

Professeur ordinaire à la Faculté de Médecine
Directeur de l'Institut Vésale

4me EDITION

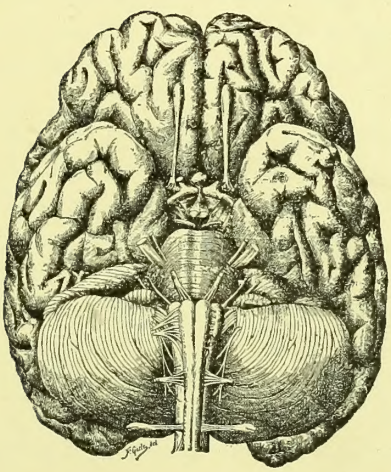

LOUVAIN
LIBRAIRIE UNIVERSITAIRE
A. UYSTPRUYST-DIEUDONNÉ
10, rue de la Monnaie, 10

1906

ROCKEFELLER MEDICAL LIBRARY
INSTITUTE OF NEUROLOGY
CLASS HIST. N.
ACCN. 1830
SOURCE P.W. Saunders.
DATE Nov. '64.

Préface de la première édition

Les progrès réalisés dans nos connaissances concernant la structure interne du système nerveux central ont toujours marché de pair avec les progrès de la technique opératoire. C'est ainsi qu'au commencement de ce siècle, à l'époque où Reil fit connaître le durcissement artificiel du cerveau comme un moyen propre à faciliter les recherches anatomiques, on connaissait, il est vrai, les mille détails visibles sur la face externe de l'axe nerveux, mais on n'avait aucune idée de son organisation interne.

Les cerveaux durcis dans l'alcool ont alors été étudiés, pendant la première moitié de ce siècle, au moyen du couteau pour la dissection anatomique et au moyen de la pince pour la dissociation et la poursuite des fibres nerveuses.

La découverte importante faite par Ehrenberg en 1833, montrant le système nerveux central constitué d'un nombre incalculable de tubes capillaires, et la découverte des cellules nerveuses par v. Helmholz, Remak, Ehrenberg et Purkinje (1838 à 1840) nécessitèrent bientôt de nouveaux procédés d'investigation.

C'est alors que Stilling inaugura la méthode des coupes en série, et, avec elle, la poursuite des différents faisceaux nerveux à travers tout le système nerveux central.

Faites au rasoir et à main levée, sur des pièces uniquement durcies dans l'alcool, ces coupes furent examinées comme telles dans un peu de glycérine.

Ce procédé, tout primitif qu'il puisse paraître de nos jours, n'a pas empêché Stilling de jeter les bases de l'anatomie de la moelle épinière, de la moelle allongée, de la protubérance annulaire et du cervelet telle qu'on la trouve dans tous les traités classiques modernes. C'est ce même procédé, combiné avec la méthode des dissociations au moyen de la pince, que Meynert a employé dans ses recherches très étendues sur la structure des différentes parties de l'axe cérébro-spinal. Stilling et Meynert ont fait, à eux deux, avec la méthode des dissociations à la pince, plus de découvertes dans l'anatomie du système nerveux que tous les savants qui les ont précédés.

La méthode inaugurée par Stilling est encore la seule employée de nos jours ; c'est à elle que l'on doit, en toute première ligne, toutes les découvertes importantes faites depuis un demi siècle.

Elle a cependant subi, entre les mains des successeurs de Stilling, des améliorations notables. L'alcool fut bientôt remplacé par l'acide chromique dilué et par des solutions étendues de bichromate de potassium amenant un durcissement plus régulier et donnant aux pièces une consistance plus ferme. La découverte du

microtome facilita considérablement la confection de coupes fines et régulières, tout en fournissant des séries plus complètes. En 1858, GERLACH fit connaître les avantages de la coloration des coupes au moyen du carmin; puis vinrent les couleurs d'aniline et, en particulier, la nigrosine. En 1884 enfin, WEIGERT publia sa méthode remarquable permettant de colorer par l'hématoxyline la gaine de myéline des fibres nerveuses à l'exclusion de tous les autres éléments du tissu nerveux.

Pour résoudre, avec ces différents moyens d'investigation, le difficile problème du trajet des routes nerveuses, les autres se sont adressés tour à tour à l'étude du système nerveux normal (STILLING, MEYNERT, etc.); à l'étude des dégénérescences secondaires, soit pathologiques (TÜRCK, BOUCHARD, CHARCOT et ses élèves, FLECHSIG, v. MONAKOW, etc.), soit expérimentales (SINGER, SINGER et MÜNZER, v. MONAKOW, SCHIEFFERDEKKER, MARCHI, etc.); à celle des altérations survenues dans l'axe cérébro-spinal consécutives à des atrophies périphériques congénitales, accidentelles ou expérimentales (méthode de GUDDEN); enfin à la fameuse méthode de FLECHSIG consistant à poursuivre les différents faisceaux nerveux à des époques variables du développement embryologique, grâce à ce fait constaté par FLECHSIG lui-même, que les fibres des différents faisceaux prennent, à des époques différentes, leur gaine de myéline.

Toutes ces recherches nous ont donné, sur la structure interne de l'axe nerveux, des idées générales assez bonnes, mais hypothétiques dans leurs points essentiels.

Ce sont ces idées sur le trajet des routes nerveuses et sur les connexions probables des fibres qui les constituent que l'on trouve développées dans tous les traités classiques.

L'anatomie du système nerveux ne consiste cependant pas uniquement dans une description pure et simple des différents faisceaux de fibres nerveuses qui servent à l'édifier. Ce qu'il importe avant tout de connaître, pour se faire une idée de son organisation interne, c'est l'endroit précis où chacune de ces fibres nerveuses trouve son origine; c'est encore l'endroit où toutes ces fibres nerveuses se terminent; ce sont surtout les multiples connexions qui s'établissent par ces fibres nerveuses, soit dans l'axe cérébro-spinal lui-même, soit en dehors de cet axe dans les organes périphériques; c'est enfin le mode particulier suivant lequel s'exécutent toutes ces connexions centrales et périphériques.

La découverte, faite par WAGNER en 1881, établissant que, parmi les prolongements multiples d'une cellule nerveuse, un seul était en relation directe avec une fibre nerveuse, découverte confirmée et généralisée par DEITERS en 1864, a fait faire le premier pas à la science dans cette voie nouvelle.

Cette découverte de WAGNER et de DEITERS s'appliquait seulement aux cellules nerveuses de la corne antérieure de la moelle épinière, dont un prolongement se continue, en réalité, avec le cylindre-axe d'une fibre motrice des racines antérieures. Une disposition semblable ne fut que soupçonnée par DEITERS pour les cellules nerveuses de la corne postérieure et pour leurs connexions avec les fibres des racines sensitives. Pour expliquer, avec une pareille structure de la moelle, les connexions morphologiques entre les cellules de la corne antérieure et celles de la corne postérieure, les auteurs admettaient l'existence d'anastomoses entre les prolongements protoplasmatiques des cellules sensitives et des cellules motrices.

Vint alors, en 1871, la découverte importante de GERLACH, établissant que les fibres des racines postérieures ne représentent pas les prolongements cylindraxiles des cellules nerveuses de la corne postérieure, mais démontrant que ces fibres, dès leur entrée dans la corne postérieure, se divisent et se subdivisent pour se perdre dans la substance grise.

Cette découverte de GERLACH remettait en question l'important problème des connexions centrales reliant les fibres sensitives aux cellules motrices.

Mais les procédés d'investigation dont on disposait à cette époque étaient insuffisants pour résoudre toutes les données du problème. En l'absence d'observations positives, on a eu recours à des hypothèses : telle l'existence d'un réseau nerveux continu dans la substance grise de tout l'axe cérébro-spinal mettant en connexion directe les unes avec les autres les cellules nerveuses de tout le système nerveux central. Ce réseau nerveux de GERLACH aplanissait, en apparence au moins, toutes les difficultés. Il fut admis sans conteste par presque tous les physiologistes et a régné, comme un fait établi, dans la science pendant une quinzaine d'années.

Il est bien vrai qu'à partir de 1886, HIS, professeur à l'Université de Leipzig, se basant sur de nombreuses et patientes recherches embryologiques, s'efforça de battre en brêche l'existence d'un réseau nerveux; la doctrine était trop fortement assise pour s'ébranler au premier coup.

Des observations et des considérations anatomo-pathologiques conduisirent FOREL, en 1887, à la même conclusion.

Pour donner une nouvelle impulsion à nos connaissances anatomiques dans le domaine du système nerveux, il fallait de nouvelles méthodes d'investigation. Elles ont été fournies presque en même temps par GOLGI et EHRLICH.

GOLGI, professeur à Pavie, avait fait connaître, dès 1873 déjà, une méthode toute spéciale permettant de mettre en évidence, avec la plus grande netteté, les cellules nerveuses avec tous leurs prolongements. Cette méthode consiste à traiter successivement les parties quelconques du système nerveux central par du bichromate de potassium ou du sublimé corrosif et une solution de nitrate d'argent. Le chromate d'argent ou le chlorure d'argent se précipite, et les éléments constitutifs du tissu nerveux, jouissant de la propriété de fixer ces sels d'argent, apparaissent colorés en noir.

Cette méthode est restée pour ainsi dire dans l'oubli pendant une quinzaine d'années. Sa véritable valeur n'a été mise en lumière qu'à partir de 1888, époque à laquelle un savant espagnol du plus grand mérite, RAMON Y CAJAL, appliqua la méthode de GOLGI à l'étude du système nerveux embryonnaire et montra, par de nombreuses découvertes, tout le profit qu'on pouvait en tirer pour la science. Elle a été employée dans la suite, avec un égal succès, pour l'étude des différentes parties du système nerveux aussi bien chez les animaux inférieurs que dans les différents groupes de vertébrés et chez l'homme, par KÖLLIKER, nous-même, PEDRO RAMON, v. LENHOSSEK, RETZIUS, L. SALA, CL. SALA, EDINGER et un grand nombre d'autres auteurs.

La méthode au bleu de méthylène date de 1886. C'est à cette époque que EHRLICH a découvert ce fait important, que l'injection intra-veineuse d'une solution de bleu de méthylène, chez un animal vivant, détermine la coloration exclusive des

éléments nerveux, dès que les tissus ainsi injectés arrivent au contact de l'air. La même coloration s'obtient, lorsqu'on laisse des tissus enlevés à un animal fraîchement tué s'imbiber quelque temps dans la même solution.

Cette méthode de EHRLICH, appliquée par BIEDERMANN et RETZIUS chez les animaux inférieurs, par EHRLICH, ARNSTEIN, DOGIEL et beaucoup d'autres à l'étude de la structure interne de parties nerveuses chez les animaux supérieurs, a confirmé dans ses points essentiels les résultats fournis par la méthode de GOLGI.

Ces deux méthodes, appliquées avec un rare bonheur en Espagne, en Allemagne, en Italie, en Suède et en Belgique, ont révélé, coup sur coup, une quantité innombrable de faits nouveaux et ont amené ainsi une véritable révolution dans nos connaissances sur la structure interne du système nerveux central.

Elle serait trop longue à dresser la liste des découvertes dont la science est redevable à ces deux méthodes. En voici quelques-unes prises au hasard :

Il n'existe pas de réseau nerveux.

Il n'existe pas de fibre nerveuse indépendante d'une cellule nerveuse, mais toute fibre, quelle qu'elle soit, doit être considérée comme le prolongement cylindraxile d'une cellule nerveuse.

Une cellule nerveuse avec tous ses prolongements constitue un élément nerveux indépendant, une unité nerveuse, un neurone.

Tous les éléments nerveux sont indépendants les uns des autres.

La transmission des ébranlements nerveux d'un neurone à un autre neurone ne se fait pas par continuité, mais par contiguité ou contact.

Tout le système nerveux cérébro-spinal et sympathique est formé d'éléments nerveux superposés.

La transmission de l'ébranlement nerveux, dans un neurone donné, se fait toujours d'après une direction déterminée : elle va des prolongements protoplasmatiques au corps cellulaire, du corps cellulaire au prolongement cylindraxile et, par celui-ci, aux prolongements protoplasmatiques d'un autre élément nerveux.

En présence de ces faits nouveaux d'une importance capitale, de nouvelles idées se sont fait jour sur la structure interne du système nerveux central, et les auteurs se convainquent de plus en plus que l'anatomie du système nerveux ne consiste pas uniquement dans la description plus ou moins exacte des différents faisceaux de fibres nerveuses qui entrent dans sa constitution et dans la recherche de leur trajet souvent assez complexe. Ce n'est là que le premier pas. Ce n'est là qu'un travail préparatoire à l'exécution duquel ont largement contribué et la méthode de coloration des fibres nerveuses de WEIGERT, et l'étude des dégénérescences secondaires d'après la méthode de GUDDEN et la méthode embryologique de FLECHIG.

Si nous voulons voir clair dans la structure interne du système nerveux, si nous voulons saisir la valeur morphologique et physiologique des différents faisceaux qui constituent ce système, nous devons reprendre, avec les méthodes nouvelles, tous les faisceaux qui ont été décrits et nous demander pour chacun d'entre eux ; Où les fibres nerveuses qui constituent ce faisceau ont-elles leurs cellules d'origine ? Où ces fibres nerveuses vont-elles se terminer ? Avec quels éléments ces cellules

nerveuses arrivent-elles en contact ? A quels éléments les prolongements cylindraxiles de ces cellules nerveuses vont-ils transmettre l'ébranlement nerveux ?

C'est là sans aucun doute un travail long et laborieux.

Les résultats brillants obtenus dans un espace de cinq années par la méthode au chromate d'argent de Golgi et par la méthode de Ehrlich prouvent amplement que ce travail n'est pas au-dessus des forces humaines.

« La science ne consiste pas seulement dans une accumulation des faits isolés, écrivait le vieux Burdach en 1819 (1). Il faut que de temps en temps on réunisse tous les faits nouveaux en un corps de doctrine. C'est seulement quand d'un seul coup d'œil on peut embrasser tout l'édifice que l'on s'aperçoit plus facilement et des lacunes qu'il présente et de la direction qu'il faut imprimer aux recherches futures ».

Ce sont ces paroles qui nous ont encouragé dans l'idée de réunir en un vaste ensemble les nombreux faits dont la science s'est enrichie pendant ces cinq dernières années. Nous aurions voulu retarder cette publication de quelques années encore : nous aurions pu acquérir d'ici là un peu plus d'expérience personnelle, en même temps que les faits nouveaux que l'on découvre tous les jours seraient venus combler bien des lacunes. Mais nous avons dû nous incliner devant la nécessité, dans laquelle nous nous trouvons, de dispenser les nombreux étudiants, qui suivent chaque année nos leçons, de la lourde et fatiguante besogne de recueillir par écrit toutes nos paroles, plus préoccupés en somme d'annoter jusque dans leurs moindres détails toutes nos descriptions que de suivre pas à pas les idées que nous développons devant eux.

Nous n'avions pas même la ressource de les renvoyer à tel ou tel des nombreux traités d'anatomie parus dans ces dernières années, puisque les nouvelles idées sur la structure des centres nerveux semblent ne pas encore avoir reçu droit de cité. C'est ainsi que Testut, dans son excellent traité d'anatomie humaine paru en 1901, donne une description très détaillée et très précise des différentes parties de l'axe cérébro-spinal, mais semble ignorer complètement les travaux parus depuis 1888. C'est ainsi encore que Obersteiner, dans la deuxième édition de son livre « *Anleitung beim Studium des Baues der Nervösen Centralorgane in gesunden und kranken Zustande* ». Leipzig, 1892, dont une traduction française vient de paraître il y a à peine quelques mois, ne fait nulle part mention des idées nouvelles,

Nous avons, il est vrai, recommandé chaudement à nos élèves la troisième édition du livre du Dr Edinger « *Zwölf Vorlesungen über den Bau der nervösen Centralorgane* », Leipzig, 1892, qui a accueilli avec enthousiasme les résultats les travaux de ces dernières années. Mais la plupart de nos étudiants ignorent la langue allemande, et, de plus, le livre du Dr Edinger, étant écrit pour des médecins, suppose connus une foule de détails dont nos étudiants avaient le plus grand besoin.

Nous nous sommes donc décidé à publier nos leçons sur l'anatomie du système nerveux telles que nous les avons faites devant nos élèves pendant le trimestre d'été de l'année 1903. Nous les avons quelque peu modifiées au cours de leur publication, parce que nous avons voulu utiliser le récent travail de H. Held sur le trajet de la voie acoustique centrale, et que nous y avons ajouté des considérations nouvelles

(1) Cité d'après Edinger : *Zwölf Vorlesungen über den Bau der nervösen Centralorgane*. Leipzig, 1892, p. 9.

sur le trajet probable de la voie sensitive centrale en connexion avec les nerfs périphériques de la moelle épinière et du tronc cérébral.

Nous avons voulu faire cette publication sous forme de « Leçons », parce que, étant destinée directement à l'enseignement, elle nous permettait de passer sous silence une foule de détails momentanément encore dépourvus d'importance pratique, et dont l'énumération fastidieuse ne peut qu'embrouiller le débutant. Ces détails ne trouvent leur place utile que dans de véritables « Traités » destinés à énumérer la somme totale des connaissances acquises sans tenir compte de leur importance relative.

Un autre motif qui nous a engagé à conserver à cette publication le caractère de « Leçons », c'est que ce genre de publication donne à l'auteur une plus grande liberté ; il tolère les redites, il permet que de temps en temps on retourne quelques pas en arrière, on jette un coup d'œil sur les leçons qui ont procédé pour mieux faire ressortir tel ou tel détail, telle ou telle structure, laquelle peut avoir une importance plus grande que les autres pour des étudiants qui se préparent à la carrière médicale. Rien de mieux d'ailleurs, pour faire entrer une vérité dans l'esprit de ses auditeurs, que de la leur présenter à des époques différentes et sous des aspects quelque peu variés.

Nous avons suivi, dans ces leçons, le même ordre que le Dr Obersteiner dans son livre. Nous avons d'abord consacré les sept premières leçons à l'étude de ce qu'on peut appeler « *la grosse anatomie de l'axe cérébro-spinal* ». Nous y avons décrit les différentes parties constitutives de l'axe nerveux, ainsi que tous les détails macroscopiques visibles soit sur la face externe de la moelle épinière, de l'arrière cerveau, du cerveau postérieur et du cerveau moyen, soit sur la face externe et sur des coupes macroscopiques du cerveau intermédiaire et du cerveau antérieur.

Cette description macroscopique est suivie d'une leçon consacrée à l'étude des *méninges*.

Nous abordons alors l'étude de la *structure interne du système nerveux central*. Ici nous devons faire appel aux *connaissances histologiques* acquises antérieurement. Ces connaissances sont de la plus haute importance si l'on veut s'orienter quelque peu dans les leçons ultérieures. Pour raviver tous les souvenirs, nous les avons passées rapidement en revue dans les leçons 9 et 10.

Ainsi orienté quelque peu sur les différentes parties constitutives de l'axe cérébro-spinal et sur les éléments histologiques qui servent à les édifier, nous reprenons chacune de ces parties pour son compte et nous y étudions successivement :

1° La structure interne, au moyen d'une série de coupes transversales.

2° La circulation artérielle et veineuse, en insistant d'une façon toute spéciale sur l'origine et le mode de distribution des *artères nourricières*.

3° Les nerfs périphériques qui dépendent de chaque partie de l'axe nerveux.

Cette longue étude forme l'objet des leçons 11 à 31.

Dans cette étude nous avons dû signaler bien des détails qui à plusieurs paraîtront peut-être superflus. Pour séparer le principal de l'accessoire, les faits essentiels des détails secondaires, nous avons repris, dans les leçons 32 à 37, une *vue générale de la structure de l'axe cérébro-spinal*. Nous avons divisé les faisceaux de fibres nerveuses qui constituent l'axe nerveux en *voies longues* et en *voies courtes*. Les voies longues

comprennent la *voie motrice*, la *voie sensitive*, les fibres des *pédoncules cérébelleux inférieurs*, les fibres des *pédoncules cérébelleux supérieurs* et celles des *faisceaux cortico-protubérantiels*. Les voies courtes correspondent aux fibres du *faisceau fondamental* des trois paires de cordons de la moelle épinière et à celles du *faisceau longitudinal postérieur*.

Tous ces faisceaux de fibres nerveuses ont été étudiés, chacun pour son compte, depuis son origine jusqu'à sa terminaison. Nous avons insisté principalement sur le trajet des fibres sensitives dont la connaissance exacte est d'une importance capitale en pathologie nerveuse. Nous terminons cet aperçu général de la structure de l'axe nerveux par quelques considérations sur les *voies réflexes*.

Ces six leçons forment, en quelque sorte, la quintessence de tout ce que les étudiants en médecine doivent savoir de la structure des *centres nerveux*. Aussi ne saurions-nous trop engager tous ceux qui lisent ces leçons, non pas de les parcourir les unes après les autres, telles que nous les avons publiées, mais de recourir de temps en temps à ces leçons finales ; de les lire, par exemple, après avoir terminé l'étude de la grosse anatomie de l'axe cérébro-spinal ; de les relire encore après chaque série de leçons consacrées à une partie quelconque de l'axe nerveux. De la sorte ils retireront de cette lecture tout le profit désirable.

Ce livre se termine par une leçon très sommaire consacrée à l'étude du *système nerveux sympathique*,

Le livre que nous publions aujourd'hui est loin d'être parfait. Nous en avons la conviction profonde. Nous avons fait de notre mieux pour le rendre le moins imparfait possible.

Nous l'avons illustré d'un nombre considérable de figures, convaincu que, dans un domaine aussi complexe que celui de la structure interne du système nerveux, il vaut mieux reproduire dix figures de trop qu'une figure de trop peu. Ces figures correspondent d'ailleurs aux dessins que, pendant nos leçons, nous avons l'habitude de faire à la planche. Elles ont été dessinées, sous nos yeux et d'après nature, par M. Ferd. Giele, graveur et dessinateur à Louvain. Toutes les pièces anatomiques qui ont servi à la confection de ces dessins ont été préparées par nous dans ce but spécial. M. Giele a apporté à l'exécution de ces figures un véritable talent et une scrupuleuse exactitude. Les dessins, faits à l'encre de Chine, ont été reproduits à la zincogravure par la maison Malvaux de Bruxelles.

A. VAN GEHUCHTEN.

Louvain, 1 Octobre 1893.

Préface de la quatrième édition

Lorsque, en 1893, nous avons publié la première édition de nos « Leçons sur l'anatomie du système nerveux », nous étions loin d'entrevoir les progrès rapides que de nouvelles méthodes de recherches devaient faire réaliser dans le domaine de la science neurologique.

On ne connaissait, il y a douze ans, que la *méthode expérimentale de v. Gudden* et la *méthode de coloration* des fibres myélinisées due au génie *de Weigert*, avec l'heureuse application que Flechsig en avait faite à l'étude de la myélinisation des fibres nerveuses dans le cours du développement embryologique, application qui est devenue, entre les mains de l'auteur, une méthode nouvelle connue sous le nom de *méthode embryologique*. A côté de ces deux méthodes fondamentales avait surgi brusquement la *méthode de Golgi*, vieille déjà de 20 ans, mais dont Cajal venait de démontrer la haute importance en l'appliquant à l'étude du système nerveux embryonnaire. Employée par Cajal lui-même, Kolliker, nous-même, Retzius, v. Lenhossek et beaucoup d'autres, elle a conduit à des résultats inespérés. C'est à elle que nous sommes avant tout redevable de la *doctrine des neurones*, qui a jeté une si vive lumière sur l'organisation générale de tout le système nerveux.

Dans le court espace des douze années qui viennent de s'écouler, l'ingéniosité des hommes de science a fait découvrir de nouvelles méthodes et chacune d'elles a eu pour résultat d'augmenter, dans de larges proportions, le patrimoine de la science.

C'est d'abord la *méthode de Nissl* qui a permis, pour la première fois, d'aborder avec succès la question si délicate et si controversée de la *structure du protoplasme cellulaire*. C'est elle qui nous a démontré l'existence de la substance chromophile et qui nous a rendu témoins oculaires des phénomènes réactionnels qui peuvent survenir dans le corps de la cellule nerveuse, soit dans les différents états fonctionnels du neurone, soit dans les cas de lésion pathologique ou expérimentale de son prolongement cylindraxile.

Nous lui devons la connaissance du phénomène de *chromolyse*, dont la signification physiologique a certes été exagérée au début des recherches, mais dont la production expérimentale nous a mis entre les mains une méthode d'une extrême sensibilité, qui a rendu les plus signalés services, non seulement dans l'étude de l'origine réelle des nerfs moteurs périphériques, mais encore dans celle de l'origine des fibres ascendantes et descendantes de tout l'axe cérébro-spinal. C'est la méthode expérimentale de Nissl qui a permis d'aborder la question si importante des *localisations motrices médullaires*, dont la solution définitive doit avoir une valeur pratique

considérable puisqu'elle nous apportera un jour une aide précieuse dans le diagnostic précis du siège des affections organiques de la moelle épinière.

C'est ensuite la *méthode de Marchi* appliquée à l'étude des dégénérescences secondaires, dont la valeur réelle n'a été appréciée que dans le cours de ces dernières années. Grâce, en effet, à de nombreuses recherches expérimentales poursuivies systématiquement, et consistant essentiellement dans des lésions limitées de la substance grise et de la substance blanche des différentes parties du névraxe, on est parvenu à mettre en évidence un nombre considérable de *voies nerveuses*, inconnues ou mal connues, à les suivre dans leur trajet et à établir les masses grises où elles ont ou leur origine ou leur terminaison. Ce sont les résultats fournis par cette méthode de recherches qui nous permettent de nous former une idée, déjà assez nette, de l'architecture générale des centres nerveux inférieurs. C'est la méthode de Marchi, combinée avec la méthode de Nissl, qui nous a permis de démontrer l'existence d'une double dégénérescence wallérienne : l'une survenant dans le bout *périphérique* d'un nerf interrompu, que nous avons appelée *dégénérescence wallérienne directe;* l'autre intéressant les fibres du bout *central* d'un nerf sectionné ou arraché et que nous avons fait connaître sous le nom de *dégénérescence wallérienne indirecte.* L'une et l'autre de ces dégénérescences ont été largement utilisées, dans le cours de ces dernières années, comme méthodes de recherches dans l'étude des voies nerveuses centrales et périphériques.

Ce sont encore les *méthodes de Apathy et de Bethe* qui ont montré l'existence, dans les fibres et les cellules nerveuses, de *neurofibrilles* que certains auteurs ont considérées comme étant indépendantes les unes des autres. Les idées émises par Apathy et Bethe ont fait surgir de nombreux travaux et des discussions, parfois un peu vives mais toujours intéressantes et instructives, non seulement concernant la structure réelle, réticulaire ou fibrillaire, du protoplasme cellulaire, mais encore et surtout concernant le *mode de connexion des éléments nerveux.* Ces discussions et les recherches anatomiques qui leur servent de base continuent encore actuellement, grâce à la *méthode* de coloration si élégante et si fine *de Donaggio*, à la *méthode* d'imprégnation *de Bielschowsky* et surtout aux *méthodes* plus récentes encore, et plus importantes parce qu'elles sont d'une exécution plus facile, que l'on doit à l'ingéniosité *de Cajal.*

Nous avons suivi de près ce mouvement intense des faits et des idées, dont nous avons fait connaître par deux fois l'état momentané en publiant, en 1896 et en 1900, la deuxième et la troisième édition de ce livre. Nous avons eu à cœur de prendre à ce double mouvement une part active, dans les sept volumes de la revue « Le Névraxe », que nous avons fait paraître depuis 1900, et qui est exclusivement consacrée à des travaux anatomiques, physiologiques ou pathologiques intéressant le système nerveux.

Pendant ces cinq dernières années, le travail silencieux qui se poursuit dans tous les laboratoires de neurologie a de nouveau produit des résultats inespérés. Des questions que l'on croyait résolues, telles : la structure réticulée du protoplasme cellulaire, la régénération des nerfs, l'origine uni- ou pluricellulaire du neurone, etc. etc. ont été remises en discussion et ont été retravaillées par les méthodes nouvelles. Il en a été de même pour la question si importante des voies nerveuses

longues et courtes, ascendantes et descendantes, qui entrent dans l'organisation interne du système nerveux.

Tous ces recherches, ainsi que les résultats nouveaux auxquels elles ont conduit, ont enlevé de son actualité à l'édition, depuis quelque temps épuisée, de ce livre parue en 1900 et nous ont obligé, pour le bien de nos élèves et dans l'intérêt de la science que nous cultivons, à préparer une nouvelle édition.

Nous n'étonnerons certes personne en avouant, en toute sincérité, que ce travail considérable de révision a exigé de notre part un labeur de tous les jours poursuivi pendant près de deux ans. Nous croyons ne pas nous tromper en exprimant l'espoir que le livre que nous publions peut être considéré comme un tableau fidèle de l'état actuel de nos connaissances neurologiques. C'est là du moins le but que nous avons poursuivi et à la réalisation duquel nous avons consacré le meilleur de notre temps et la totalité de nos efforts. Il nous a cependant été matériellement impossible, en présence de l'extension considérable que prennent les études d'anatomie nerveuse, de tenir compte de tous les faits observés et de toutes les opinions émises. Si des lacunes importantes existent dans notre livre, et il est presque impossible qu'il puisse en être autrement, nous prions le lecteur de bien vouloir les considérer comme des oublis involontaires.

Le souci d'être aussi complet que possible nous a fait outrepasser, et de beaucoup, les limites que nous nous étions primitivement tracées pour ces leçons. Nous avons essayé, pour la facilité de nos élèves, d'obvier à cet inconvénient, au moins dans une certaine mesure, en utilisant un double texte ; l'un pour les faits importants que l'on peut considérer comme acquis à la science, l'autre pour les points encore controversés et pour l'exposé de l'évolution des idées concernant certaines questions d'intérêt plus général.

Il nous est impossible de relever tous les changements qui font de cette quatrième édition un livre entièrement nouveau. Ils existent à chaque page. Nous ne pouvons cependant passer sous silence la modification importante que nous avons introduite dans les leçons consacrées à l'étude des voies nerveuses.

Dans les éditions antérieures, nous avons considéré l'écorce cérébrale comme le dernier aboutissant de tous les voies centripètes et comme le noyau d'origine le plus élevé de toutes les voies centrifuges.

Admettant la subdivision proposée par Flechsig en centres de projection et centre d'association, nous avons décrit successivement les voies centripètes et centrifuges des quatre sphères sensorielles : la sphère tactile, la sphère visuelle, la sphère auditive et la sphère olfactive.

Nous avons abandonné cette subdivision des voies nerveuses pour des raisons qu'il serait trop long d'énumérer et dont la principale est, sans aucun doute, l'ignorance complète dans laquelle nous sommes encore concernant les voies centrifuges des sphères olfactive, acoustique et visuelle. Nous avons cru qu'il était plus simple et plus logique — puisque de par son système nerveux notre organisme est avant tout un appareil centripète et un appareil centrifuge — de considérer séparément toutes les *voies ascendantes* amenant vers l'écorce cérébrale toutes les impressions de sensibilité, quelle que soit leur nature et quelque soit l'organe, externe ou interne, sensoriel ou non, destiné à les recueillir. A cet organisme centripète, nous opposons

alors l'organisme centrifuge représenté par toutes les *voies descendantes*, corticales ou sous-corticales, mésencéphaliques, protubérantielles, bulbaires ou médullaires par lesquelles notre système nerveux est en état de répondre, consciemment ou inconsciemment, aux excitations reçues.

Cette subdivision en voies ascendantes et voies descendantes nous a permis de décrire séparément les *voies longues* et les *voies courtes* et par ces dernières nous a amené tout naturellement à traiter les *voies réflexes*, dont la connaissance exacte et précise devient de jour en jour plus importante au point de vue du diagnostic des affections nerveuses.

Ainsi modifié et remis au jour, nous espérons que notre livre pourra, comme dans le passé, rendre service non seulement à nos étudiants, pour lesquels il a été tout spécialement rédigé, mais encore à tous ceux qui s'intéressent aux progrès de la science neurologique.

A. VAN GEHUCHTEN.

Louvain, 25 Février 1906.

Système Nerveux de l'Homme

PREMIÈRE LEÇON

Système nerveux cérébro-spinal et système nerveux sympathique. Division de l'axe cérébro-spinal basée sur les connaissances embryologiques. La moelle épinière.

Le système nerveux de l'homme est double ; il comprend le *système nerveux cérébro-spinal* et le *système nerveux sympathique*.

Le *système nerveux cérébro-spinal*, appelé encore *système nerveux de la vie animale*, se compose d'une partie centrale : l'*axe cérébro-spinal*, et d'une partie périphérique : les *nerfs cérébro-spinaux*.

L'*axe cérébro-spinal* ou *système nerveux central (systema nervorum centrale)* occupe la cavité encéphalo-rachidienne, FIG. 1. Il se divise en une partie supérieure, volumineuse, l'*encéphale (encephalon)*, renfermée dans la boîte cranienne qu'elle remplit presque complètement, et une partie inférieure, la *moelle épinière (medulla spinalis)*, longue et cylindrique en continuation directe avec l'encéphale ; elle occupe le canal vertébral depuis le trou occipital jusque dans la région lombaire.

Les *nerfs périphériques (système nerveux périphérique, systema nervorum periphericum)* proviennent de la partie centrale et se distribuent symétriquement aux deux moitiés du corps, mettant l'axe cérébro-spinal en relation directe avec tous les organes et avec tous les tissus de l'organisme, FIG. 2.

Suivant que les nerfs périphériques naissent de l'encéphale ou de la moelle épinière, on les appelle *nerfs cérébraux* ou *nerfs spinaux*. Les nerfs cérébraux *(nervi cerebrales)* sortent de la boîte cranienne en passant par les orifices de la base du crâne ; on les désigne aussi sous le nom de *nerfs craniens*. Les nerfs spinaux *(nervi spinales)* quittent la cavité rachidienne en passant par les trous de conjugaison qui existent, entre les vertèbres, sur les faces latérales du rachis. Ils portent aussi le nom de *nerfs rachidiens*.

Tous les nerfs spinaux et un grand nombre de nerfs cérébraux présentent sur leur trajet, dans le voisinage plus ou moins immédiat de l'axe cérébro-spinal, un renflement en forme de nœud. Ce renflement, formé essentiellement de cellules

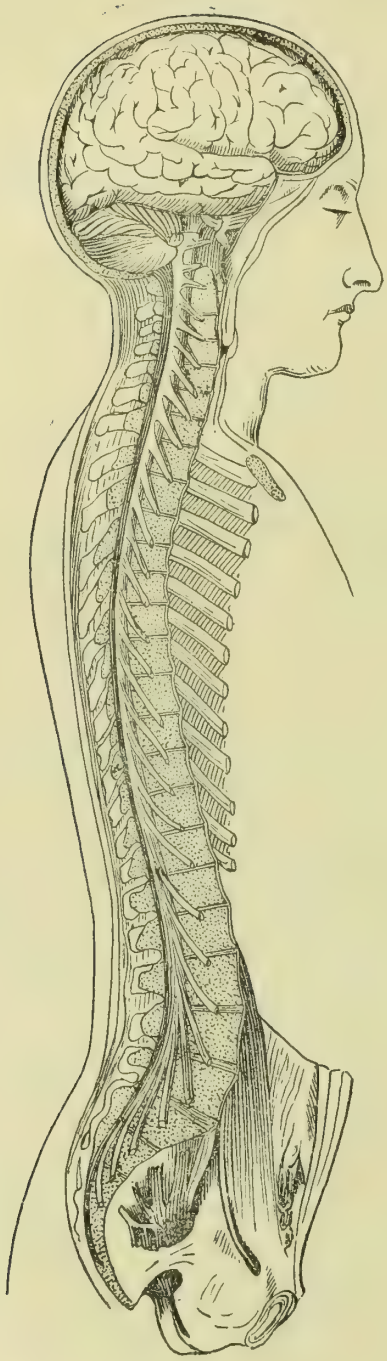

Fig. **1**.
Vue générale du système nerveux cérébro-spinal, d'après Bourgery (Schwalbe). Gr. nat. 1/5.

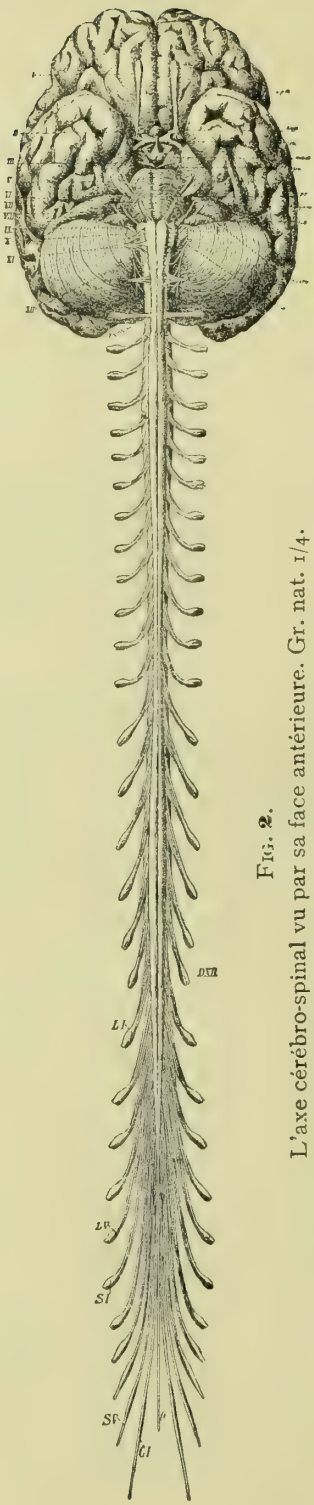

Fig. **2**.
L'axe cérébro-spinal vu par sa face antérieure. Gr. nat. 1/4.

I à *XII* : Nerfs cérébraux dépendant de l'encéphale.
Les nerfs spinaux naissent symétriquement des deux côtés de la moelle.
CI à *DXII* : Nerfs cervicaux et nerfs dorsaux.
LI à *LV* : Nerfs lombaires.
SI à *SV* : Nerfs sacrés.
CI : Nerf coccygien.
ft : Filet terminal.

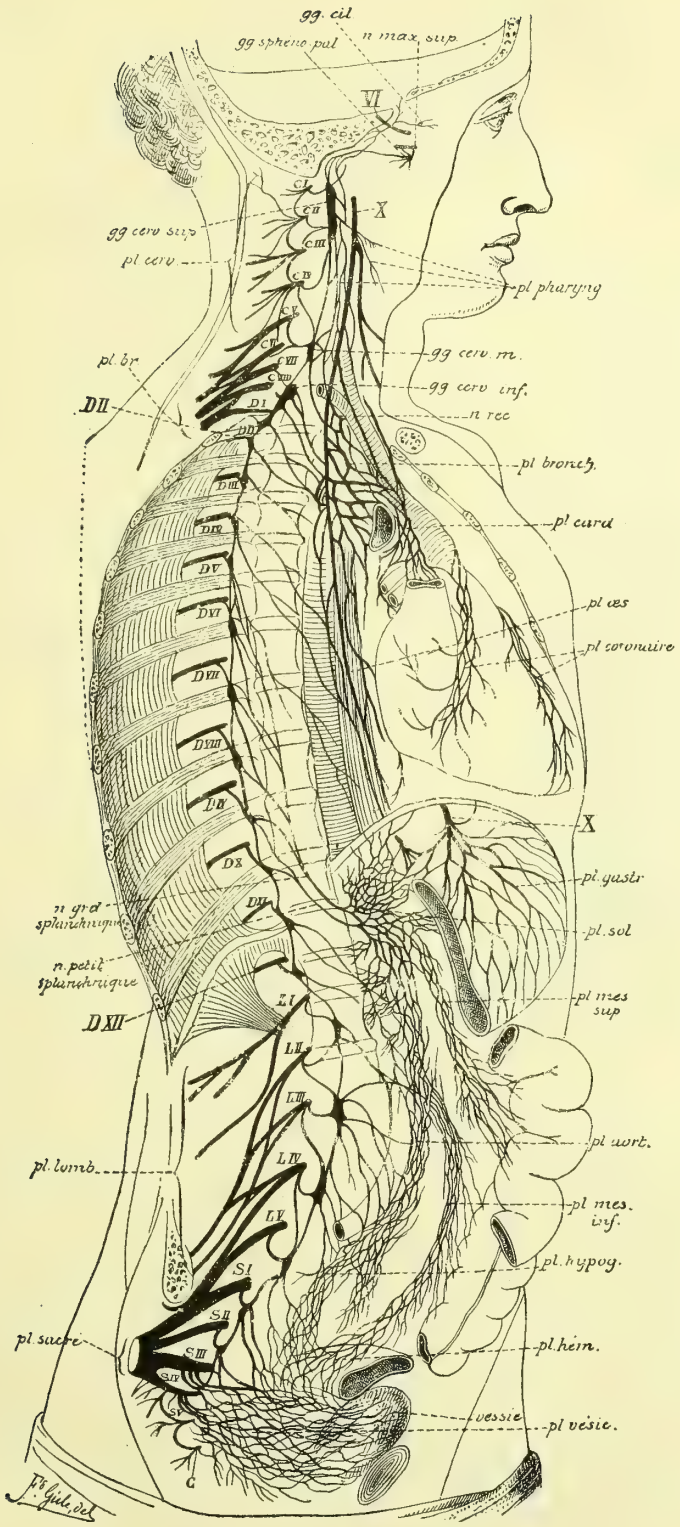

Fig. 3.
La chaine sympathique droite et ses connexions avec les plexus des cavités thoracique, abdominale et pelvienne.
(Figure schématique d'après Schwalbe).

nerveuses, porte le nom de *ganglion*. Il existe donc des ganglions spinaux et des ganglions cérébraux.

L'axe cérébro-spinal et les nerfs périphériques cérébro-spinaux, avec les ganglions qui en dépendent, forment les deux parties constitutives du système nerveux cérébro-spinal.

Le *système nerveux sympathique*, appelé aussi *système nerveux de la vie végétative* ou *système nerveux splanchnique (systema nervorum sympathicum)*, comprend, comme le système nerveux cérébro-spinal, une partie centrale et une partie périphérique, FIG. **3** et **4**. La partie centrale est formée par une série de ganglions, *ggs*, situés de chaque côté de la colonne vertébrale depuis la base du crâne jusqu'à l'extrémité inférieure de la région sacrée. Ces ganglions sont reliés les uns aux autres par des faisceaux de fibres nerveuses que l'on désigne sous le nom de *cordons intermédiaires, ci*. Il se forme ainsi, de chaque côté, une chaîne continue appelée *chaîne sympathique* ou *chaîne ganglionnaire (truncus nervi sympathici)*. De cette chaîne sympathique ou ganglionnaire partent les nerfs périphériques qui vont se rendre soit dans les viscères *(nerfs viscéraux)*, soit dans la paroi des vaisseaux *(nerfs vasculaires)*.

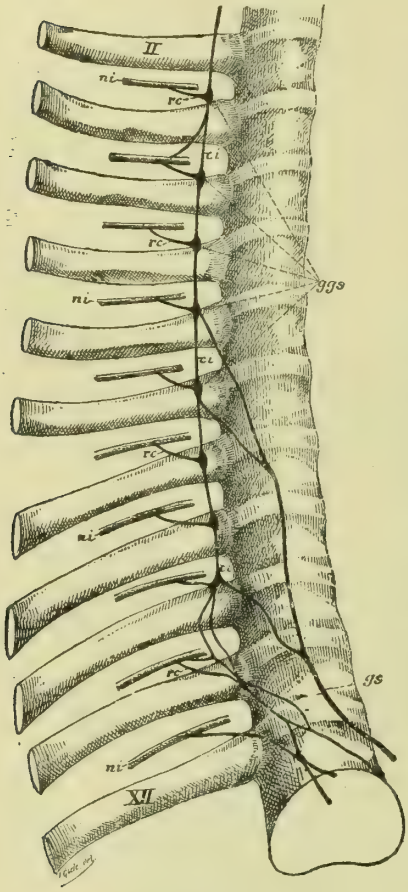

FIG. **4**.
Portion thoracique de la chaîne ganglionnaire du sympathique.
Gr. nat. 1/2.

ggs : Ganglions thoraciques.
ci : Cordons intermédiaires.
ni : Nerfs intercostaux.
rc : Rameaux communicants.
gs : Nerf grand splanchnique.
II : Deuxième côte.
XII : Douzième côte.

Les organes innervés par le système nerveux sympathique sont, sous plusieurs rapports, indépendants du système nerveux cérébro-spinal. La destruction complète de tout l'axe cérébro-spinal, chez une grenouille par exemple, suspend sur-le-champ les fonctions des organes innervés par les nerfs cérébro-spinaux, mais n'entraîne nullement la suspension des fonctions pour les organes innervés par le sympathique. Les contractions rythmiques du cœur, les mouvements péristaltiques de l'intestin, les contractions et les dilatations des vaisseaux périphériques, etc., peuvent être modifiés, mais ne sont nullement suspendus par la destruction complète de l'axe cérébro-spinal. Cette indépendance des organes innervés par les fibres du sympathique vis-à-vis du système cérébro-spinal n'est cependant pas absolue. Aucun organe n'échappe complètement à l'influence du système nerveux cérébro-spinal. Pour les organes innervés par le

sympathique, cette dépendance est rendue possible par les nombreuses anastomoses qui existent entre les deux systèmes. Chaque ganglion de la chaîne sympathique est, en effet, en relation avec un ou plusieurs nerfs spinaux par des faisceaux de fibres nerveuses portant le nom de *rameaux communicants, rc ;* ceux-ci partent des nerfs spinaux peu après leur sortie des trous intervertébraux.

Le système nerveux sympathique se trouve ainsi relié au système nerveux cérébro-spinal.

Système Nerveux Cérébro-spinal

Le système nerveux cérébro-spinal comprend l'axe cérébro-spinal et les nerfs périphériques cérébro-spinaux avec les ganglions qui en dépendent. L'axe cérébro-spinal lui-même est formé de deux parties : l'encéphale et la moelle épinière.

Pour la facilité de la description, l'encéphale a été divisé de tout temps en plusieurs parties plus ou moins distinctes appelées *cerveau*, *cervelet*, *protubérance annulaire* et *moelle allongée*, FIG. **5** et **6**.

Le *cerveau (cerebrum)* forme la partie la plus volumineuse de l'encéphale occupant à lui seul presque toute la cavité cranienne. Il est divisé incomplètement en deux moitiés plus ou moins symétriques, appelées *hémisphères cérébraux*, par une scissure médiane ou *scissure interhémisphérique*. La surface de ces hémisphères est parcourue par un grand nombre de *sillons* plus ou moins profonds qui délimitent les *circonvolutions*.

Le *cervelet (cerebellum)* est placé sous la partie postérieure du cerveau. Beaucoup plus petit que ce dernier, il n'occupe dans la boîte cranienne que les fosses occipitales inférieures. Il se trouve divisé, surtout à sa face inférieure, par un sillon médian, en deux moitiés formant les *hémisphères cérébelleux* et est parcouru, sur toute sa surface, par un grand nombre de sillons très serrés et peu profonds qui lui donnent un aspect lamelleux.

La *protubérance annulaire* ou *pont de Varole (pons Varolii)* est située au devant du cervelet. Elle repose sur la partie supérieure de la gouttière basilaire de la base du crâne et se présente sous la forme d'une bande transversale large et épaisse, reliant l'un à l'autre les deux hémisphères du cervelet.

Une section horizontale passant au-dessus de la protubérance annulaire et du cervelet forme la limite inférieure de ce qu'on est convenu d'appeler *cerveau (cerebrum)*.

La *moelle allongée*, appelée encore *bulbe rachidien* ou *myélencéphale (medulla oblongata* ou *myelencephalon)*, est placée en dessous de la protubérance annulaire. Elle a une forme de cône dont la base touche la protubérance et dont le sommet se continue, sans ligne de démarcation, avec la moelle épinière. Elle repose sur la partie inférieure de la gouttière basilaire.

Toutes les parties comprises entre le cerveau, le cervelet et la moelle allongée sont encore désignées quelquefois sous le nom de *isthme de l'encéphale*.

Cette division de l'encéphale n'est pas très rigoureuse. On admet généralement aujourd'hui, comme répondant mieux à nos connaissances actuelles, une division basée sur des considérations embryologiques.

Le système nerveux cérébro-spinal provient de l'ectoderme. De tous les systèmes de l'organisme c'est celui dont l'apparition est le plus précoce. Il

apparaît, dès les premiers jours du développement embryologique, sous la forme d'une bandelette épaissie de l'ectoderme : la *plaque médullaire* ou *sillon neural*. Ce sillon ne tarde pas à se transformer, d'abord en *gouttière médullaire* ou *gouttière neurale* par le relèvement de ses deux bords et, plus tard, en *canal médullaire* ou *canal neural*

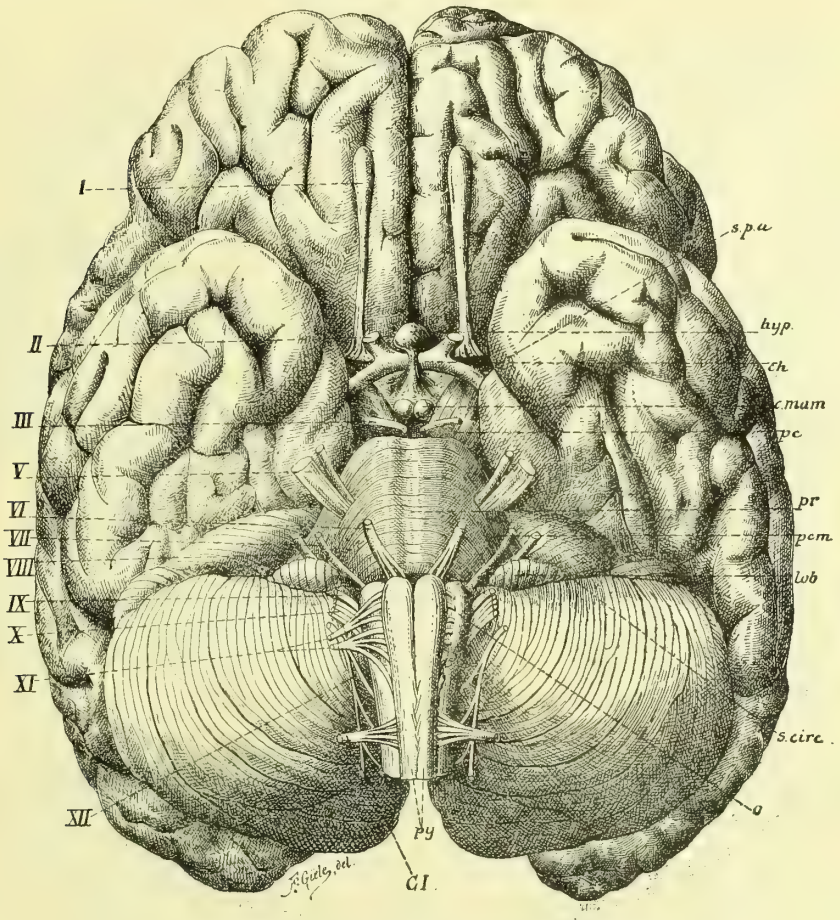

Fig. 5.

Face inférieure de l'encéphale. Gr. nat. 2/3.

spa : Substance perforée antérieure.
hyp. : Hypophyse.
ch. : Chiasma des nerfs optiques.
c. mam. : Corps mamillaires.
pc : Pédoncule cérébral.
pr. : Protubérance annulaire.
pcm : Pédoncule cérébelleux moyen.
lob. : Lobule du pneumo-gastrique.
s. circ. : Sillon circonférenciel.
o. : Olive.
py. : Pyramides.
I à *XII* : Origine apparente des douze paires de nerfs craniens.
CI : Racine antérieure du premier nerf cervical.

par la rencontre et la fusion intime des deux bords de la gouttière appelés aussi *bourrelets médullaires*. Le canal neural se trouve ainsi séparé de l'ectoderme dont il provient. Cette transformation de la gouttière neurale en canal neural ne se fait pas en une fois sur toute la longueur de l'embryon ; elle s'effectue d'abord au niveau de la partie de l'axe neural qui se transformera plus tard en *cerveau moyen*. De cette région moyenne elle se propage vers l'extrémité céphalique et vers l'extré-

mité caudale de l'embryon de telle sorte, cependant, que la gouttière neurale est déjà entièrement fermée au niveau de sa portion encéphalique, alors qu'elle est encore largement ouverte sur toute la longueur de sa portion médullaire.

Il résulte de cette transformation progressive de la gouttière neurale en canal

Fig. 6.

Vue d'une section médiane de l'encéphale montrant les diverses parties qui le constituent : cerveau, cervelet, protubérance annulaire, *pr*, et moelle allongée, *m. all.*

cl. tr. : Cloison transparente.
circ. d. cc. : Circonvolution du corps calleux.
t. chor. : Toile choroïdienne.
s. pc. : Sillon paracentral.
s. cal. m. : Sillon calloso-marginal.
sc. pari. occ. : Scissure pariéto-occipitale.
sc. calc. : Scissure calcarine.
ép. : Epiphyse ou corps pinéal.
str. méd. : Stries médullaires.
t. quad. : Tubercules quadrijumeaux.
VI : Quatrième ventricule.
pc. : Pédoncule cérébral.
III : Nerf oculo-moteur commun.
hyp. : Hypophyse.
cm. : Corps mamillaires.
ch. : Chiasma des nerfs optiques.
lt. : Lame terminale.
com. gr. : Commissure grise.
com. a. : Commissure antérieure.
gen. : Genou du corps calleux.

neural qu'en parcourant, d'arrière en avant, une série complète de coupes transversales d'un embryon de poulet de la 20e à la 25e heure d'incubation, on verra tous les stades par lesquels passera, à n'importe quel point de l'axe nerveux, le sillon neural lors de sa transformation en canal neural, fig. 7.

Ce canal neural primitif subit, dans la suite, des modifications considérables d'où vont sortir toutes les parties de l'axe cérébro-spinal de l'adulte.

A l'époque où le canal neural est encore ouvert dans sa partie postérieure ou médullaire, on voit se former, au niveau de son extrémité antérieure ou céphalique, trois dilatations appelées *vésicules cérébrales primitives*. On les désigne sous les noms de

Vésicule cérébrale antérieure, cerveau antérieur ou *prosencéphale (prosencephalon) ;*

Vésicule cérébrale moyenne, cerveau moyen ou *mésencéphale (mesencephalon)*;

Vésicule cérébrale postérieure, cerveau rhomboïdal ou *rhombencéphale (rhombencephalon)*.

Ces vésicules communiquent largement entre elles et communiquent en arrière avec la partie non fermée de la gouttière neurale. La cavité de ces vésicules n'est d'ailleurs que la partie antérieure élargie du canal central primitif, FIG. 8.

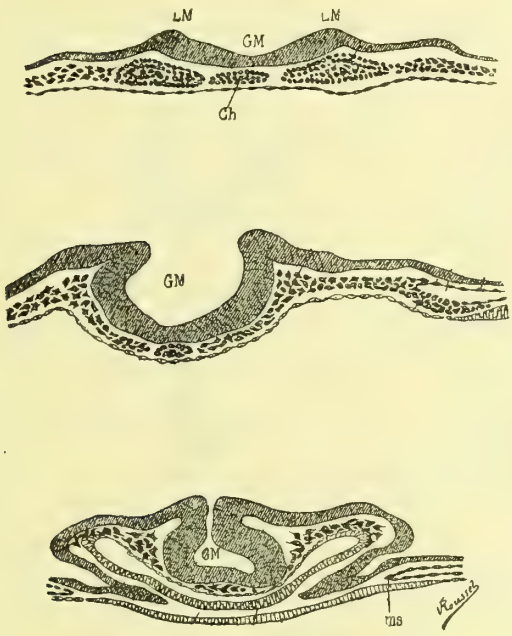

FIG. 7.

Trois coupes transversales d'un embryon de poulet de 23 heures (d'après MATHIAS DUVAL).

GM : Gouttière médullaire.
LM : Lames ou bourrelets médullaires.
Ch : Chorde dorsale.
Ms : Mésoderme.

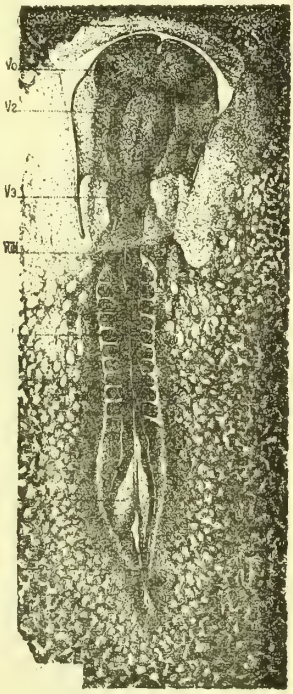

FIG. 8,

Embryon de poulet de 29 heures montrant les trois vésicules cérébrales primitives (d'après MATHIAS DUVAL).

Vo : Vésicule cérébrale antérieure.
V2 : Vésicule cérébrale moyenne.
V3 : Vésicule cérébrale postérieure.

Le système nerveux central se trouve à cette époque divisé en deux parties : les vésicules cérébrales qui vont donner naissance à toutes les parties de l'encéphale et la partie non fermée du canal neural d'où va sortir la moelle épinière. Les cavités des vésicules cérébrales deviendront les ventricules de l'encéphale ; ceux-ci communiqueront donc entre eux et communiqueront aussi avec le canal central de la moelle épinière.

Dans le cours du développement la vésicule cérébrale antérieure et la vésicule cérébrale postérieure se différencient encore, FIG. 9.

La vésicule cérébrale antérieure ou prosencéphale produit, par évagination de la partie inférieure de ses parois latérales, les *vésicules optiques primaires* se séparant insensiblement de la vésicule cérébrale jusqu'à ce qu'elles ne lui restent plus unies que par un pédicule creux. De plus, la partie de la vésicule comprise en avant

entre les deux pédicules optiques, connue sous le nom de *lame terminale embryonnaire primitive*, se développe en une vésicule secondaire plus ou moins séparée de la vésicule primitive par des échancrures latérales. Cette vésicule secondaire va devenir le *cerveau terminal* ou *télencéphale (telencephalon)*, tandis que la partie postérieure de la vésicule primitive d'où dépendent les vésicules optiques devient le *cerveau intermédiaire* ou *diencéphale (diencephalon)*.

Le cerveau terminal augmente considérablement de volume au point que sa masse l'emporte bientôt sur toutes les autres parties de l'encéphale. Ce développe-

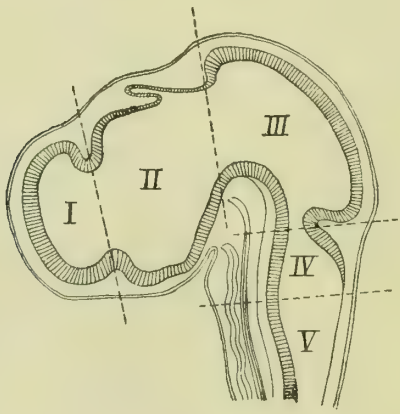

FIG. 9.
Coupe médiane à travers la tête d'un embryon de poulet de 4 1/2 jours (d'après MIHALKOVICS).

I : Cerveau terminal dont la cavité va devenir celle des deux ventricules latéraux.
II : Cerveau intermédiaire avec le troisième ventricule et l'épiphyse.
III : Cerveau moyen avec l'aqueduc de SYLVIUS.
IV et *V* : Rhombencéphale avec le quatrième ventricule.

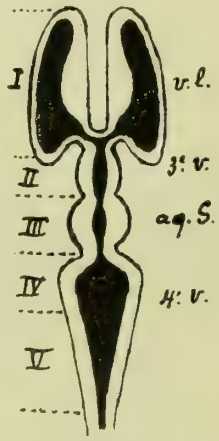

FIG. 10.
Disposition des cavités ventriculaires dans l'encéphale des vertébrés.

I : Cerveau terminal.
II : Cerveau intermédiaire.
III : Cerveau moyen.
IV et *V* : Cerveau rhomboïdal.
v. lat. : Ventricule latéral.
3e v. : Troisième ventricule.
aq. S. : Aqueduc de SYLVIUS.
4e v. : Quatrième ventricule.

ment exagéré intéresse surtout les parties latérales. Aussi celles-ci débordent-elles bientôt en avant, en haut et en arrière la partie médiane du cerveau terminal dont l'accroissement est moins rapide. Par suite de ce développement inégal, le télencéphale présente, sur la ligne médiane, une dépression profonde qui va devenir la scissure interhémisphérique séparant l'une de l'autre deux vésicules saillantes : les *vésicules hémisphériques* qui vont se transformer plus tard en hémisphères cérébraux.

La vésicule cérébrale postérieure ou rhombencéphale présente, en même temps que se forment en avant les vésicules optiques, un double étranglement de ses parois latérales (HIS) la divisant en trois parties distinctes qui sont, de bas en haut : le *myélencéphale (myelencephalon)*, le *métencéphale (metencephalon)* et l'*isthme du rhombencéphale (isthmus rhombencephali)*.

Ces six vésicules se sépareront encore plus nettement dans le cours du développement par des changements qui surviendront dans leur situation réciproque, changements dont on vous parlera plus longuement dans le cours d'embryologie.

Les modifications dont nous venons de parler intéressent surtout les parois des vésicules cérébrales. La cavité du canal neural primitif se modifie en même temps pour former les ventricules. La partie du canal primitif qui correspond au mésencéphale se rétrécit considérablement pour devenir l'*aqueduc de Sylvius* ou *aqueduc cérébral (aquaeductus cerebri)*, FIG. **10**. Cet aqueduc communique en arrière avec une partie élargie du canal qui correspond au rhombencéphale et qu'on appelle le *quatrième ventricule* (*ventriculus quartus*), dans lequel s'ouvre aussi le canal central de la moelle épinière. L'aqueduc de SYLVIUS se continue en avant avec le *troisième ventricule* (*ventriculus tertius*) qui appartient au cerveau intermédiaire, et, par là, il communique, de chaque côté, avec la partie élargie du canal primitif appartenant à chaque hémisphère cérébral : le *ventricule latéral* (*ventriculus lateralis*). Les ventricules latéraux communiquent avec le troisième ventricule par une partie rétrécie que l'on appelle le *trou de Monro* ou *trou interventriculaire*(*foramen interventriculare*).

Cette division de l'encéphale se trouve nettement résumée dans le tableau suivant :

	STADE DES TROIS VÉSICULES CÉRÉBRALES PRIMITIVES	STADE DES SIX VÉSICULES CÉRÉBRALES SECONDAIRES
ENCÉPHALE	**Rhombencéphale** (cerveau rhomboïdal)	I. **Myélencéphale** II. **Métencéphale** III. **Isthme du rhombencéphale**
	Mésencéphale (cerveau moyen)	IV. **Mésencéphale**
	Prosencéphale (cerveau antérieur)	V. **Diencéphale** (cerveau intermédiaire) VI. **Télencéphale** (cerveau terminal).

L'encéphale se trouve donc formé de six parties distinctes, lesquelles, à un moment donné du développement embryologique, se présentent sous la forme de six anneaux nerveux placés au-dessus l'un de l'autre, FIG. **11**.

Chacun de ces anneaux peut être divisé par un plan frontal en une moitié antérieure et une moitié postérieure. La limite entre ces deux moitiés est indiquée de bonne heure par deux sillons longitudinaux existant sur les parois des cavités ventriculaires : les *sillons limitants des ventricules (sulci limitantes ventriculorum)* que nous retrouverons plus tard sur l'encéphale de l'adulte. Cette limite peut aussi s'établir par une ligne fictive représentant l'*axe central* de l'encéphale et qui, d'après les recherches de HIS, se termine près de l'extrémité inférieure de la lame terminale, au niveau du récessus optique.

Pour KUPFFER, l'extrémité antérieure de cet axe central correspond à l'angle supérieur de la lame terminale appelé *angle terminal* par HIS.

Les sillons limitants des ventricules séparent en quelque sorte la partie motrice de l'axe nerveux de la partie sensitive ; tous les noyaux moteurs, à l'exception du noyau moteur dorsal du nerf vague, se trouvent, en effet, en avant ou en dedans du sillon limitant ; tandis que toutes les masses grises en rapport avec les nerfs sensitifs périphériques se trouvent en arrière ou en dehors de ce sillon.

Ces six anneaux nerveux se transformeront, dans le cours du développement, pour donner naissance aux diverses parties constitutives de l'axe cérébro-spinal de l'adulte. Fig. **11**, **12**. **13** et **14**.

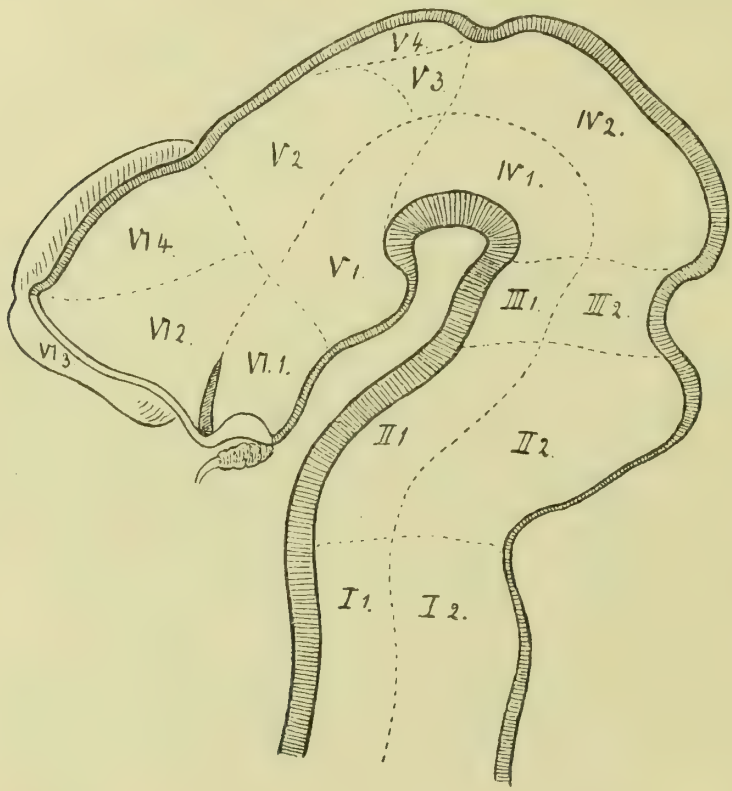

Fig. **11**.

Coupe médiane de l'encéphale d'un embryon humain âgé d'environ un mois (d'après W. His).

I. **Myélencéphale :**

*I*1. Partie ventrale. — *I*2. Partie dorsale.

II. **Métencéphale :**

*II*1. Pont de Varole. — *II*2. Cervelet.

III. **Isthme du rhombencéphale :**

*III*1. Pédoncules cérébraux. — *III*2. Pédoncules cérébelleux supérieurs et valvule de Vieussens.

IV. **Mésencéphale :**

*1 V*1. Pédoncules cérébraux. — *1 V*2. Tubercules quadrijumeaux.

V. **Diencéphale :**

V1. Partie mamillaire de l'hypothalamus. — *V*2. Thalamus; *V*3. Métathalamus; *V*4. Epithalamus.

VI. **Télencéphale :**

*VI*1. Partie optique de l'hypothalumus. — *VI*2. Corps strié; *VI*3. Rhinencéphale; *VI*4. Pallium.

Le *myélencéphale*, I, s'épaissit surtout dans sa partie ventrale et se transforme en *moelle allongée*. Au niveau de sa partie dorsale il s'amincit considérablement au point de se réduire à l'épithélium épendymaire. Celui-ci recouvrant une partie de la pie-mère va devenir la toile choroïdienne du quatrième ventricule.

Le *métencéphale*, II, donne, dans sa partie dorsale, le *cervelet*, II_2 et, dans sa partie ventrale, la *protubérance annulaire* ou *pont de Varole*, II_1, reliée au cervelet par les pédoncules cérébelleux moyens.

L'*isthme du rhombencéphale*, III, donne naissance, en arrière, à la valvule de Vieussens et aux pédoncules cérébelleux supérieurs, III_2; en avant, à la partie des pédoncules cérébraux qui correspond aux noyaux d'origine des deux nerfs pathétiques et au ganglion interpédonculaire, III_1.

Ces trois segments : le myélencéphale, le métencéphale et l'isthme du rhomb-

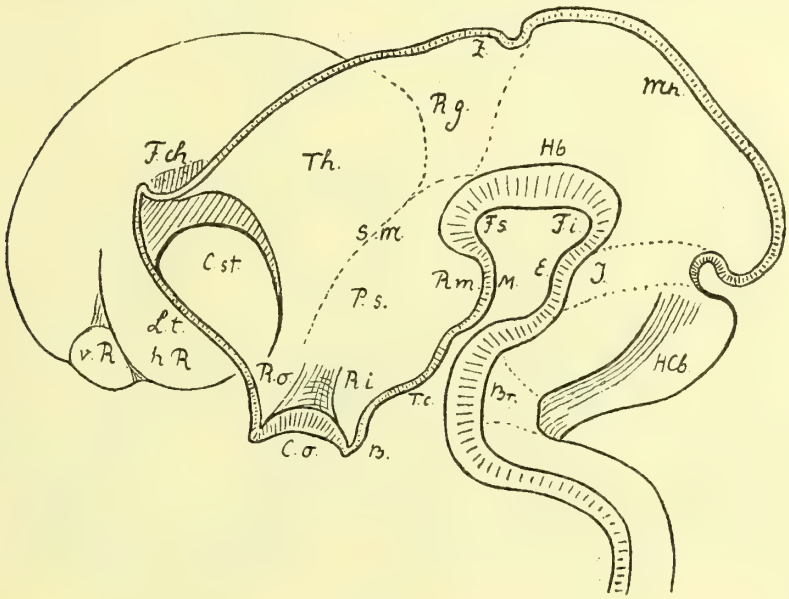

Fig. **12**.

Coupe médiane de l'encéphale d'un embryon humain âgé de cinq semaines (d'après W. His).

II. *Br* : Courbure du pont.
Hcb : Hémisphères cérébelleux.
III. *J* : Isthme du rhombencéphale.
E : Eminence interpédonculaire.
IV. *Mh* : Cerveau moyen.
Hb : Bourrelet de la calotte.
Fi : Fosse interpédonculaire.
V. *Sm* : Sillon de Monro ou hypothalamique.
Ps : Partie sous-thalamique ou hypothalamus.
Th : Thalamus.
Rg : Région des corps genouillés ou métathalamus.
Z : Corps pinéal ou épithalamus.
Rm : Récessus mamillaire.
Ri : Récessus de l'infundibulum.
Tc : Tubercule cendré.
M : Corps mamillaires.
Fs : Fosse supramamillaire.
VI *Ro* : Récessus optique.
Co : Chiasma optique.
Lt : Lame terminale.
Cst : Corps strié.
vR et *hR* : Rhinencéphale.
Fch : Fissure choroïdienne.

encéphale, forment ensemble la partie de l'encéphale connue sous le nom de *rhombencéphale*. Le canal neural primitif qui correspond à ce rhombencéphale devient le *quatrième ventricule*.

Le *mésencéphale*, IV, produit les tubercules quadrijumeaux, IV_2, et la plus grande partie des pédoncules cérébraux, IV_1. Il est traversé par l'*aqueduc de Sylvius*.

Sur la face interne du *diencéphale*, *V*, et la partie voisine du *télencéphale*, *VI*, jusqu'au niveau du récessus optique existe un sillon nettement visible connu

sous le nom de *sillon de Monro* ou *sillon hypothalamique* (*sulcus hypothalamicus*). Ce sillon n'est que la partie supérieure du sillon limitant des ventricules. Il divise le *diencéphale* en une partie ventrale : l'*hypothalamus* ou *région sous-thalamique* et une partie dorsale : le *thalamencéphale*. Ce thalamencéphale lui-même comprend trois parties :

a) le *thalamus* ou couche optique proprement dite, V_2 ;

b) l'*épithalamus* comprenant le corps pinéal et la région de l'habénula, V_4 ;

c) le *métathalamus*, nom sous lequel on désigne les deux corps genouillés, V_3.

La partie du canal neural primitif qui correspond au diencéphale devient le *troisième ventricule*.

Fig. **13.**

Coupe médiane de l'encéphale de l'homme adulte (d'après W. His).

I : Myélencéphale.
II1 : Pont de Varole.
II2 : Cervelet.
III1 : Pédoncules cérébraux.
III2 : Valvule de Vieussens.
IV1 : Pédoncules cérébraux.
IV2 : Tubercules quadrijumeaux.
V1 : Partie mamillaire de l'hypothalamus.
V2 : Thalamus.
VI1 : Partie optique de l'hypothalamus.
VI3 : Rhinencéphale.
VI4 : Pallium.

Le *télencéphale*, *VI*, présente également une partie ventrale et une partie dorsale. La partie dorsale comprend le *pallium*, VI_4, le *corps strié* (*corpus striatum*), VI_2, et le bulbe olfactif avec ses dépendances formant ensemble le *rhinencéphale (rhinencephalon)*, VI_3.

La partie ventrale du télencéphale appartient à la région hypothalamique.

La cavité du télencéphale forme les *ventricules latéraux*.

L'*hypothalamus* comprend les corps mamillaires, l'éminence sacculaire de Retzius, le tubercule cendré avec l'infundibulum et la partie postérieure de

l'hypophyse, le chiasma des nerfs optiques, le récessus optique et la lame terminale. Il appartient à la fois au diencéphale et au télencéphale. La limite entre ces deux parties n'est pas nettement établie. On considère généralement les corps mamillaires et l'infundibulum comme appartenant au diencéphale : c'est la *partie mamillaire* de l'*hypothalamus (pars mamillaris hypothalami)*; tandis que l'hypophyse, le chiasma optique avec le récessus optique et la lame terminale en forment la *partie optique* (*pars optica hypothalami*).

Dans cette division de l'encéphale, que nous avons empruntée à His, il semble exister une certaine contradiction, en ce sens que His considère la lame terminale comme appartenant à l'hypothalamus alors que le sillon de Monro, qui forme la limite supérieure de l'hypothalamus, se terminerait au niveau du récessus optique c'est-à-dire en dessous de la lame terminale.

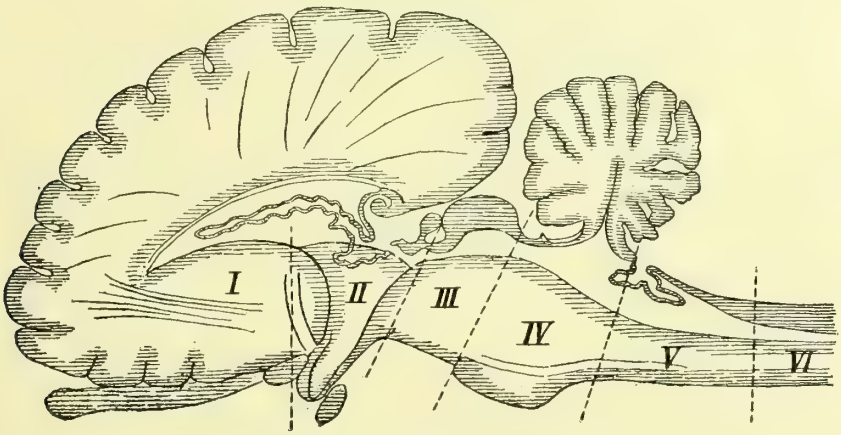

Fig. **14.**

Coupe schématique de l'encéphale d'un mammifère (d'après Edinger).

I : Cerveau terminal.
II : Cerveau intermédiaire.
III : Cerveau moyen.
IV : Isthme du rhombencéphale et métencéphale.
V : Myélencéphale.
VI : Partie cervicale de la moelle épinière.

Les trois parties proximales de l'encéphale, c'est-à-dire le mésencéphale, le diencéphale et le télencéphale, forment ensemble ce que dans le langage courant on désigne sous le nom de *cerveau* ou *cerebrum*.

Pour la description macroscopique et microscopique de l'axe cérébro-spinal nous admettrons cette division naturelle que nous montre le développement embryologique ; nous décrirons donc successivement :

La moelle épinière ou moelle spinale *(medulla spinalis)*,
Le myélencéphale ou moelle allongée *(medulla oblongata* ou *myelencephalon)*,
Le métencéphale *(metencephalon)*,
L'isthme du rhombencéphale (*isthmus rhombencephali*),
Le mésencéphale ou cerveau moyen (*mesencephalon*),
Le diencéphale ou cerveau intermédiaire (*diencephalon*) et
Le télencéphale ou cerveau terminal (*telencephalon*).

Moelle épinière ou moelle spinale.

La moelle épinière est la partie de l'axe cérébro-spinal qui est située dans la cavité rachidienne. Elle se présente sous la forme d'une tige cylindrique de 40 à 45 centimètres de longueur. Au niveau du bord supérieur de l'atlas elle se continue directement avec la moelle allongée ; elle descend, chez l'homme adulte, jusque dans la région lombaire où elle se rétrécit brusquement pour se continuer avec le *filet terminal.*

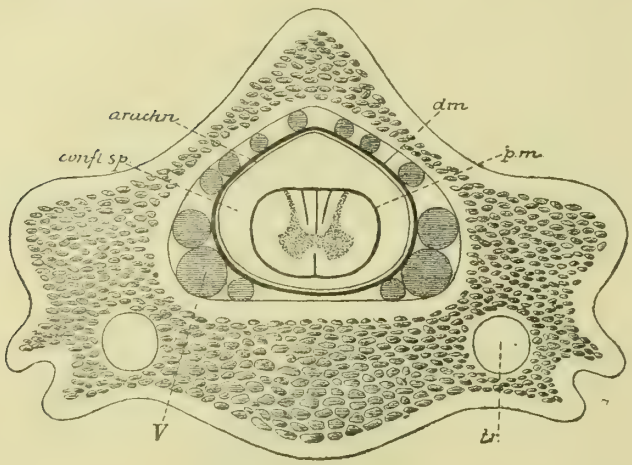

Fig. **15**.
Coupe transversale de la colonne vertébrale au niveau des vertèbres cervicales inférieures.

tr : Canal transversaire.
pm : Pie-mère.
confl. sp. : Confluent spinal ou confluent cérébello-médullaire.
arach. : Arachnoïde.
dm : Dure-mère.
V : Veines occupant l'espace libre entre la dure-mère et la paroi du canal rachidien.

La limite inférieure de la moelle n'est pas la même chez tous les individus. Elle oscille entre le bord inférieur du corps de la première et le bord inférieur du corps de la deuxième vertèbre lombaire.

Nous avons établi cette limite sur cinq cadavres (deux femmes et trois hommes) âgés de 35 à 45 ans. Voici les résultats que nous avons obtenus :

Bord inférieur de la première vertèbre lombaire (homme).
Tiers supérieur de la deuxième vertèbre lombaire (femme).
Milieu de la deuxième vertèbre lombaire (femme).
Milieu de la deuxième vertèbre lombaire (homme).
Bord inférieur de la deuxième vertèbre lombaire (homme).

La moelle épinière n'occupe donc pas, chez l'adulte, toute la *longueur* du canal vertébral. Il n'en a pas toujours été ainsi. Jusqu'au quatrième mois de la vie embryonnaire, elle s'étend depuis la première vertèbre cervicale jusqu'à la dernière vertèbre sacrée. Mais à partir de cette époque l'accroissement en longueur de la moelle épinière reste en retard sur l'accroissement de la colonne vertébrale. Par son extrémité supérieure la moelle spinale est fixée à la moelle allongée ; aussi semble-t-elle, dans le cours du développement, remonter insensiblement dans la cavité rachidienne. Au sixième mois de la vie intra-utérine le cône médullaire se trouve au commencement du canal sacré. Au moment de la naissance, la moelle ne descend plus que jusqu'au niveau de la troisième vertèbre lombaire, pour remonter encore jusqu'à la deuxième ou même la première vertèbre lombaire, qu'elle atteint au commencement de la deuxième année et où on la retrouve chez l'adulte.

La moelle épinière n'occupe pas non plus toute la *largeur* du canal vertébral. Entourée intimement par la pie-mère, elle flotte pour ainsi dire dans le liquide encéphalo-rachidien renfermé dans le sac arachnoïdien ou confluent cérébello-

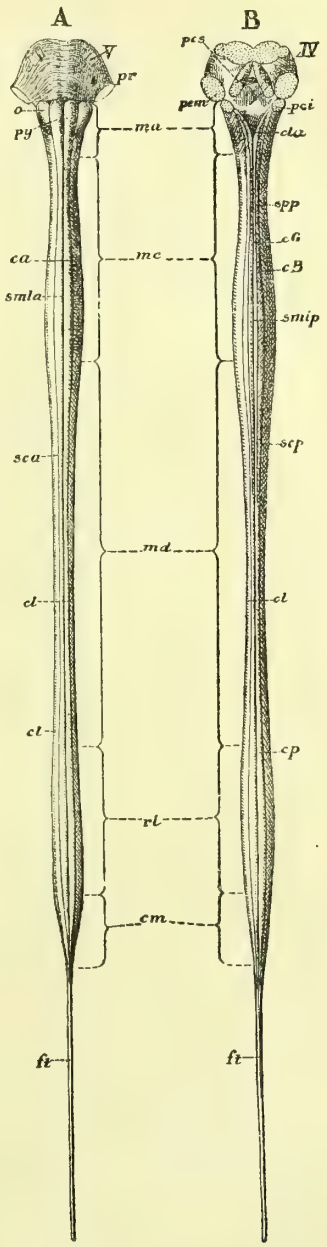

FIG. **16**.

Face antérieure et face postérieure de la moelle épinière, de la moelle allongée et de la protubérance annulaire après arrachement des nerfs périphériques, Gr. nat. 1/4.

A : Face antérieure.
B : Face postérieure.
smla : Fissure médiane antérieure.
sca : Sillon latéral antérieur.
smlp : Sillon médian postérieur.
scp : Sillon latéral postérieur.
spp : Sillon paramédian postérieur.
ca : Cordon antérieur.
cl : Cordon latéral.
cp : Cordon postérieur.
cG : Faisceau de GOLL.
cB : Faisceau de BURDACH.
pr : Protubérance annulaire.
ma : Moelle allongée.
V : Origine du nerf trijumeau.
py : Pyramides de la moelle allongée.
o : Olives.
pcs : Pédoncules cérébelleux supérieurs.
pcm : Pédoncules cérébelleux moyens.
pci : Pédoncules cérébelleux inférieurs.
IV : Plancher du quatrième ventricule.
mc : Moelle cervicale.
md : Moelle dorsale.
rl : Renflement lombaire.
cm : Cône médullaire.
ft : Filet terminal.
cla : Clava.

médullaire. L'arachnoïde est recouverte par la dure-mère et celle-ci est séparée de la face interne des os par du tissu conjonctif adipeux assez abondant et par les veines intra-rachidiennes, FIG. **15**.

Cette liberté relative de la moelle épinière dans le canal vertébral était nécessaire pour la garantir contre les compressions que les vertèbres pourraient exercer sur elle pendant les mouvements si variés et si multiples de la colonne vertébrale.

La moelle épinière ne constitue pas un cylindre parfait ; elle est aplatie légèrement d'avant en arrière, de telle sorte que son diamètre transversal l'emporte de 1 à 2 mm. sur son diamètre antéro-postérieur.

Elle ne présente pas non plus dans toute sa longueur une épaisseur uniforme, mais elle s'élargit considérablement dans la région cervicale, entre la quatrième vertèbre cervicale et la première vertèbre dorsale où elle présente le *renflement cervical (intumescentia cervicalis)* ; et dans la

région thoracique, de la onzième vertèbre dorsale à la première vertèbre lombaire, où elle forme ce qu'on appelle le *renflement lombaire (intumescentia lumbalis)*, FIG. **16**.

Ces renflements correspondent exactement aux endroits où la moelle épinière fournit les nerfs périphériques pour les membres thoraciques et les membres abdominaux.

A partir de la partie la plus épaisse du renflement lombaire, la moelle épinière se rétrécit brusquement et se termine en cône : le *cône terminal* ou *cône médullaire* (*conus medullaris*), auquel fait suite le *filet terminal* (*filum terminale*), cordon grêle d'une longueur de 20 à 25 centimètres et qui va se terminer sur la face postérieure du coccyx.

La face anterieure de la moelle épinière présente, sur la ligne médiane, un sillon longitudinal large et profond : la *fissure médiane antérieure* (*fissura mediana ante-*

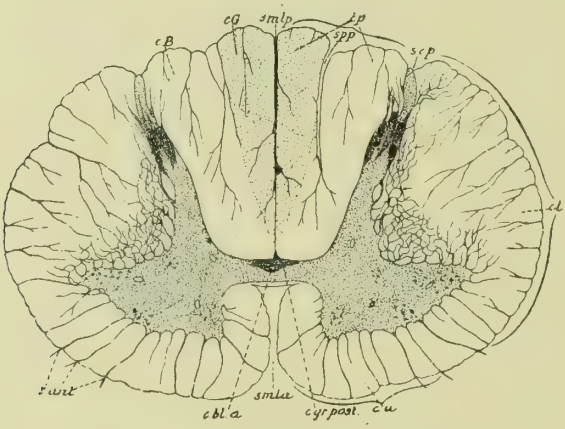

FIG. **17**.

Coupe transversale de la moelle vers le milieu du renflement cervical.

smla : Fissure médiane antérieure.
smlp : Sillon médian postérieur.
c. bl. a. : Commissure blanche antérieure.
c. gr. post. : Commissure grise postérieure.
r. ant. : Racines antérieures.
ca : Cordon antérieur.
cl : Cordon latéral.
scp : Sillon collatéral postérieur.
cp : Cordon postérieur.
spp : Septum paramédian postérieur.
cG : Faisceau de GOLL.
cB : Faisceau de BURDACH.

rior). Sur la face postérieure de la moelle on trouve un sillon médian beaucoup plus superficiel : le *sillon médian postérieur* (*sulcus medianus posterior*). Ces sillons divisent la moelle en deux moitiés symétriques, FIG. **17**.

De chaque côté de la ligne médiane, à 2 ou 3 millimètres en dehors du sillon médian postérieur, on voit sortir de la moelle une série presque ininterrompue de troncs nerveux qui forment les racines postérieures ou sensitives des nerfs spinaux, FIG. **18**. Quand on arrache ces racines, on trouve sur la moelle un sillon longitudinal parallèle au sillon médian ; c'est le *sillon collatéral postérieur* (*sulcus lateralis posterior*). Les racines antérieures ou motrices des nerfs spinaux sortent de la face antérieure de la moelle épinière, un peu en dehors de la fissure médiane. Ces racines sortent par groupes, plusieurs troncs nerveux étant placés l'un à côté de

l'autre, de sorte que, après les avoir enlevées, on trouve un sillon large et interrompu appelé *sillon collatéral antérieur* (*sulcus lateralis anterior*).

Les sillons que nous venons de décrire ont tous une direction longitudinale, ils délimitent sur la face externe de la moelle épinière des faisceaux de fibres nerveuses qu'on appelle *cordons* (*funiculi medullæ spinalis*). Il y a trois cordons dans chaque moitié de la moelle :

1° Le *cordon antérieur* (*funiculus anterior*) limité par la fissure médiane antérieure et le sillon collatéral antérieur.

2° Le *cordon latéral* (*funiculus lateralis*) compris entre les deux sillons collatéraux d'une même moitié de la moelle.

3° Le *cordon postérieur* (*funiculus posterior*) situé entre le sillon collatéral postérieur et le sillon médian postérieur.

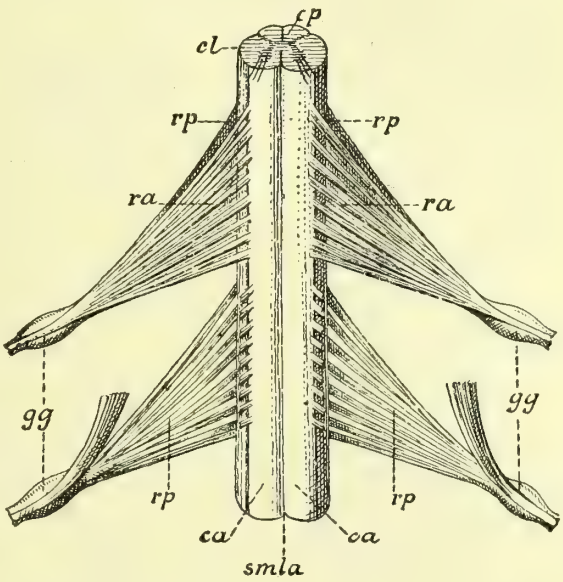

Fig. **18**.
Partie de la moelle thoracique. Gr. natur.

smla : Fissure médiane antérieure.
ca : Cordon antérieur.
cl : Cordon latéral.
rp : Racines postérieures.
ra : Racines antérieures.
gg : Ganglion spinal.
cp : Cordon postérieur.

Dans toute la longueur de la moelle cervicale, ce cordon postérieur est subdivisé en deux par un sillon surnuméraire : le *sillon postérieur intermédiaire* (*sulcus intermedius posterior*) ou *sillon paramédian ;* la partie externe du cordon postérieur prend le nom de *faisceau cunéiforme* (*fasciculus cuneatus*) ou *faisceau de Burdach* et la partie interne celui de *faisceau grêle* (*fasciculus gracilis*) ou *faisceau de Goll.*

De plus, dans la partie supérieure de la moelle cervicale on voit sortir du cordon latéral, un peu au-devant des racines postérieures des cinq ou six premiers nerfs cervicaux, une série de petits filets radiculaires qui se réunissent bientôt en un tronc unique remontant dans la cavité rachidienne jusqu'au niveau du trou occipital. Ce sont les filets radiculaires du *nerf accessoire de Willis* ou *nerf spinal.*

Après leur sortie de la moelle épinière, les racines antérieures et les racines postérieures des nerfs spinaux se réunissent en faisceaux. Chacun des faisceaux postérieurs, arrivé dans le trou intervertébral, présente sur son trajet un épaississement en forme de nœud appelé *ganglion spinal*, puis se réunit à un faisceau antérieur pour former un nerf mixte, à la fois sensitif et moteur, FIG. **18**.

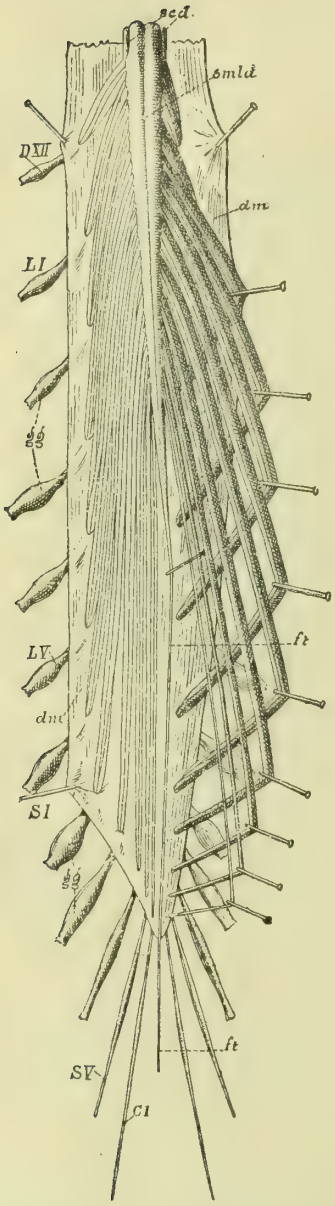

Fig. 19.
Partie inférieure de la moelle épinière avec la queue de cheval, après ouverture de la dure-mère. Gr. nat. 1/2.

DXII : Douxième nerf dorsal.
LI et *LV* : Premier et cinquième nerfs lombaires.
So et *SV* : Premier et cinquième nerfs sacrés.
Co : Nerf coccygien.
ft : Filet terminal.
gg : Ganglions spinaux.
smld : Sillon médian postérieur.
scd : Sillon collatéral postérieur.
dm : Dure-mère ouverte.

Les ganglions des nerfs cervicaux, dorsaux et lombaires occupent les trous intervertébraux correspondants et portent donc encore à juste titre le nom de *ganglions intervertébraux*. Il n'en est pas de même pour les ganglions spinaux des nerfs sacrés et coccygien que l'on trouve dans la cavité rachidienne elle-même.

A l'époque où la moelle épinière occupe toute l'étendue du canal vertébral, les nerfs spinaux se dirigent horizontalement en dehors pour sortir du canal par les trous intervertébraux correspondants. Mais dans le cours du développement, avons-nous dit, l'accroissement en longueur de la moelle reste en retard sur l'accroissement correspondant du canal vertébral. D'après les mensurations de Pfitzner, auxquelles nous pouvons joindre le résultat de quelques observations personnelles, ce retard dans l'accroissement en longueur n'intéresse pas au même degré toutes les parties de la moelle. Dans la région cervicale, la moelle suit presque régulièrement le développement des vertèbres cervicales. Elle s'étend en moyenne jusqu'au niveau du ménisque situé entre la sixième et la septième vertèbre cervicale, aussi les racines des nerfs cervicaux se dirigent-elles plus ou moins horizontalement vers les trous de conjugaison de la région cervicale. La partie dorsale de la moelle épinière suit moins régulièrement l'accroissement en hauteur des vertèbres dorsales. Elle descend, dans le canal vertébral, jusqu'en un point compris entre le bord inférieur de la dixième et celui de la onzième vertèbre dorsale. Aussi les racines des nerfs dorsaux, pour arriver aux trous de conjugaison de la colonne dorsale, parcourent-elles, dans le canal rachidien, un trajet dont la longueur augmente insensiblement depuis le premier jusqu'au douzième nerf dorsal, fig. **20**. C'est surtout le développement en longueur de la moelle lombaire et de la moelle sacrée qui retarde sur celui des vertèbres correspondantes. Chez l'adulte, la moelle a quitté complètement la région sacrée et ne descend, dans le canal vertébral, que jusqu'au niveau du bord inférieur de la deuxième ou même de la première vertèbre lombaire. Les racines des

nerfs lombaires, sacrés et coccygien, pour atteindre les trous de conjugaison par où ils doivent quitter le canal vertébral, descendent donc verticalement dans ce canal enveloppant le cône médullaire et le filet terminal. Cette partie inférieure de la moelle. entourée par ce volumineux paquet de racines, porte le nom de *queue de cheval (cauda equina)*, FIG. **19**.

La disposition spéciale que PFITZNER signale pour les deux derniers nerfs dorsaux à savoir qu'entre le sac dural et le trou de conjugaison ces nerfs présenteraient un trajet non descendant, mais ascendant, n'a pas été retrouvée par nous dans les quelques observations que nous avons faites pour contrôler les mensurations de PFITZNER.

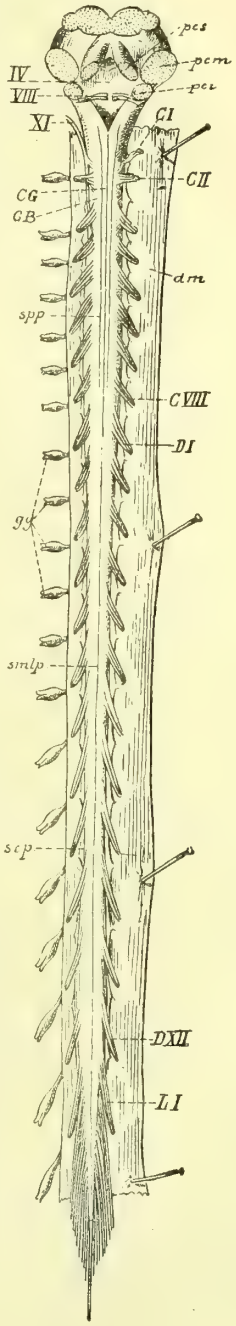

FIG. **20**.

Face postérieure de la moelle épinière après ouverture de la dure-mère rachidienne. Gr. nat. 1/3.

smlp : Sillon médian postérieur.
spp : Sillon paramédian postérieur.
CG : Faisceau de GOLL.
CB : Faisceau de BURDACH.
scp : Sillon collatéral postérieur d'où sortent les racines postérieures des nerfs spinaux.
CI : Premier nerf cervical.
CVIII : Huitième nerf cervical.
DI : Premier nerf dorsal.
DXII : Douzième nerf dorsal.
LI : Premier nerf lombaire.
gg : Ganglions spinaux.
dm : Dure-mère ouverte.
XI : Nerf accessoire.

Quand, sur un cadavre intact couché sur la face ventrale, on ouvre le canal rachidien en faisant sauter les lames de toutes les vertèbres, et qu'on enlève le tissu adipeux qui enveloppe la dure-mère, on constate, la *dure-mère n'étant pas ouverte*, que les huit nerfs cervicaux et les six premiers nerfs dorsaux présentent, entre la dure-mère et le trou intervertébral, un trajet horizontal. C'est seulement à partir du septième nerf dorsal que ce trajet *intra-rachidien* devient oblique en bas et en dehors. A peine indiquée pour le septième nerf dorsal, cette obliquité va en s'accentuant de plus en plus pour les nerfs dorsaux inférieurs et les nerfs lombaires ; elle se rapproche de la verticale pour les nerfs sacrés et le nerf coccygien. Cette partie *extra-durale* des nerfs cervicaux et dorsaux est relativement courte, parce que la dure-mère accompagne les racines jusque dans le voisinage du trou intervertébral. Il n'en est pas de même pour les nerfs lombaires, sacrés et coccygien dont la partie extra-durale est beaucoup plus longue et cela parce que le sac de la dure-mère s'arrête généralement au bord supérieur du corps de la deuxième vertèbre sacrée. Voici quelle était la longueur de cette partie extra-durale sur deux cadavres, une femme de 45 ans et un homme de 36 ans, que nous avons examinés dans ce but.

Longueur de la partie extra-durale.

	Femme	Homme
3e N. L	1 ctm. 5	1,5
4e N. L	1,5	1,7
5e N. L	1,5	2,0
1r N. S	2,0	3,0
2e N. S	3,0	3,7
3e N. S	4,3	5,4
4e N. S	4,8	6,6
5e N. S	6 0	7,2

Si l'on ouvre la dure-mère par sa face postérieure on constate que, de tous les nerfs spinaux, les deux premiers nerfs cervicaux seuls présentent dans toute leur étendue, depuis la moelle jusqu'au trou invertébral, un trajet horizontal. A partir du troisième nerf cervical déjà, le trajet *intra-dural* devient oblique en bas et en dehors. Faible pour les six derniers nerfs cervicaux, cette obliquité va en augmentant insensiblement du premier au douzième nerf dorsal. Pour les nerfs lombaires, les nerfs sacrés et le nerf coccygien le trajet intra-dural se rapproche de plus en plus de la direction verticale. Ce trajet intra-dural atteint d'ailleurs une longueur considérable pour les nerfs lombaires, sacrés et coccygien, longueur qui augmente sensiblement de haut en bas ainsi qu'il résulte des mensurations suivantes faites sur les mêmes cadavres :

Longueur totale des racines intra-durales.

	Femme	Homme
3e N. L	10 ctm. 3	12,5
4e N. L	12,5	14,6
5e N. L	14,5	17,2
1r N. S	15,6	18,5
2e N. S	16,0	19,3
3e N. S	16,8	18,8
4e N. S	17,0	20,0
5e N. S	16,3	19,6

Si l'on admet que le nom de *queue de cheval* ne doit être donné qu'à la partie infra-médullaire et *intra-dural* de ces racines lombaires, sacrées et coccygienne ou partie qui *enveloppe le filet terminal dans le sac de la dure-mère*, nous obtenons les longueurs suivantes :

	Femme	Homme
3e N. L	4,5	6,3
4e N. L	9,5	9.0
5e N. L	10,3	11,6
1r N. S	12,0	14,5
2e N. S	12,5	16,0
3e N. S	13,5	16,7
4e N. S	14,5	17,5
5e N. S	14,5	17,7

Littérature.

W. His : *Zur allgemeinen Morphologie des Gehirns*, Archiv für Anatomie und Physiologie. Anatomische Abtheilung, 1892, pp. 346-385. — W. His : *Uber das frontale Ende des Gehirnrohres ;* Ibid., 1893, pp. 157-171. — W. His : *Vorschläge zur Eintheilung des Gehirns ;* Ibid., 1893, pp. 172-179. — W. His : *Die anatomische Nomenclatur ;* Ibid., 1895, Supplement-Band. — Pfitzner : *Ueber Wachsthumbeziehungen zwischen Rückenmark und Wirbelkanal*, Morphologisches Jahrbuch, Bd. 9, 1884. — A. Van Gehuchten : *Un cas de lésion traumatique des racines de la queue de cheval.* Le Névraxe, Vol. IV, 1902.

DEUXIEME LEÇON

Le myélencéphale. Le métencéphale et l'isthme du rhombencéphale.

Le myélencéphale

Arrivée au bord supérieur de l'atlas, la moelle épinière s'élargit insensiblement suivant tous ses diamètres, mais surtout suivant le diamètre frontal et devient *moelle allongée*, appelée encore *bulbe rachidien* ou *myélencéphale*.

Le myélencéphale est la partie de l'axe cérébro-spinal comprise entre la moelle épinière et la protubérance annulaire. C'est la partie de l'encéphale qui provient de la transformation de la partie postérieure de la troisième vésicule cérébrale primitive ou rhombencéphale. Séparée en partie de la protubérance annulaire par un sillon horizontal, la moelle allongée se continue avec la moelle épinière sans ligne de démarcation précise. Elle repose sur la partie postérieure de la gouttière basilaire de l'os occipital et sur la partie supérieure de la membrane occipito-axoïdienne, qui la sépare du sommet de l'apophyse odontoïde de l'axis. Elle répond en arrière à la face antérieure du cervelet, au confluent sous-arachnoïdien postérieur ou confluent cérébello-médullaire, au bord postérieur du trou occipital et à l'espace assez large qui sépare l'occipital de l'arc postérieur de l'atlas. Cet espace, fermé par la membrane occipito-atloïdienne postérieure, constitue un rapport important. Par là, en effet, la moelle allongée est accessible à des instruments tranchants qui glisseraient le long de la face inférieure de l'occipital, FIG. **21**.

Considérée dans son ensemble, la moelle allongée a la forme d'un cône à base supérieure tournée vers la protubérance annulaire et dont le sommet, dirigé en bas et un peu en arrière, se continue avec la moelle épinière. Elle a une longueur de trois centimètres et mesure, près de sa base, deux centimètres de largeur.

La face antérieure, FIG. **23**, présente sur la ligne médiane un sillon longitudinal large et profond, continuation de la fissure médiane antérieure de la moelle épinière ; c'est la *fissure médiane antérieure du bulbe* (*fissura mediana anterior*). Quand on écarte les deux lèvres de cette fissure, on voit qu'elle est interrompue, dans sa partie inférieure, par des faisceaux entrecroisés de fibres nerveuses formant l'*entrecroisement* ou la *décussation des pyramides* (*decussatio pyramidum*).

Lorsque nous étudierons plus tard la structure interne de l'axe nerveux, nous verrons, dans chaque moitié du névraxe, un faisceau de fibres nerveuses provenir

des cellules nerveuses d'une région déterminée de l'écorce cérébrale et descendre, à travers toutes les parties de l'axe cérébro-spinal, jusque près de l'extrémité inférieure de la moelle épinière. Ce faisceau porte le nom de *faisceau pyramidal*, *faisceau cérébro-spinal* (*fasciculus cerebrospinalis*), *voie pyramidale* ou *voie motrice centrale*.

Au niveau de la moelle allongée les fibres de chaque voie pyramidale, réunies en un faisceau compact, font saillie sur la face antérieure du bulbe et forment, de chaque côté de la fissure médiane, un cordon blanc longitudinal élargi en haut et rétréci en bas : la *pyramide du bulbe* (*pyramis medullæ oblongatæ*), *py*. Près de l'extrémité

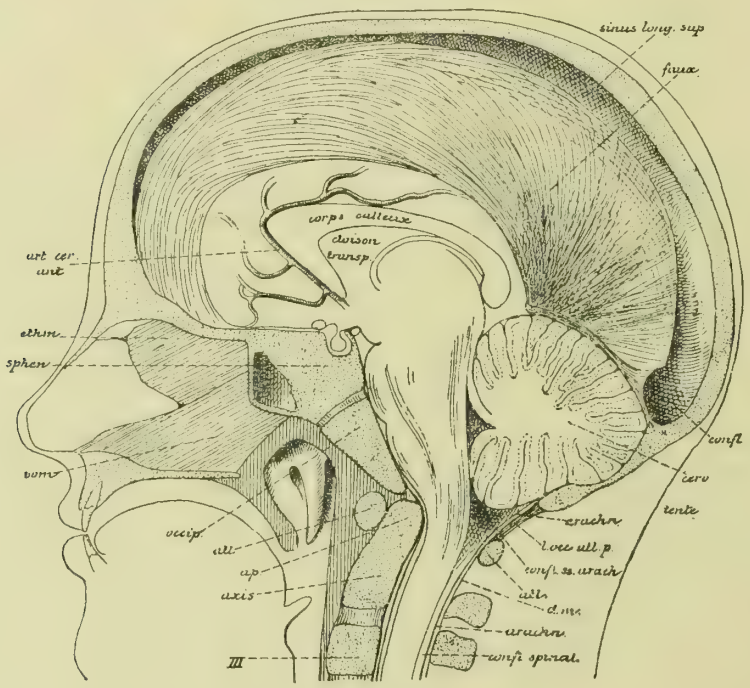

FIG. **21**.

Section médiane faite à travers la tête d'un enfant âgé de six ans.
Gr. nat. 1/2.

confl. : Confluent des sinus.
cerv. : Cervelet.
arach. : Arachnoïde.
l. occ. atl. p. : Ligament occipito-atloïdien postérieur.
confl. ss. arach. : Confluent sous-arachnoïdien postérieur.
atl. : Atlas.
dm : Dure-mère.
ap : Apophyse odontoïde de l'axis.
III : Corps de la troisième vertèbre cervicale.
art. cer. ant. : Artère cérébrale antérieure.
ethm. : Lame perpendiculaire de l'ethmoïde.
sphen. : Corps du sphénoïde.
vom. : Vomer.
occip. : Apophyse basilaire de l'occipital.

inférieure de la moelle allongée, la plus grande partie des fibres de chaque pyramide passent la ligne médiane et s'entrecroisent avec celles du côté opposé, au fond de la fissure médiane, pour se rendre dans le cordon latéral de la moelle épinière. Les fibres non entrecroisées descendent directement dans la partie interne du cordon antérieur du côté correspondant de la moelle, FIG. **22**.

Ce sont les fibres pyramidales entrecroisées qui apparaissent dans la partie inférieure de la fissure médiane antérieure de la moelle allongée, quand on écarte

les deux lèvres de cette fissure, et qui forment la *décussation des pyramides*, l'*entrecroisement des pyramides* ou l'*entrecroisement des fibres motrices cortico-spinales*.

En dehors de la pyramide, FIG. **22** et **23**, existe un sillon longitudinal, continuation du sillon collatéral antérieur de la moelle épinière. De ce *sillon collatéral antérieur du bulbe* (*sulcus lateralis anterior*) sortent dix à douze filets radiculaires qui convergent les uns vers les autres et se réunissent pour constituer un nerf périphérique ; ce sont les filets d'origine du nerf *grand hypoglosse*.

Derrière le sillon collatéral antérieur on voit la continuation du cordon latéral de la moelle épinière, qui devient le *cordon latéral du bulbe* (*funiculus lateralis*). Très large et très épais dans la moitié inférieure de la moelle allongée, ce cordon va en diminuant de volume vers la moitié supérieure. Dans cette partie supérieure il est considérablement réduit et il est séparé de la pyramide par une saillie oblongue, à grand diamètre vertical, appelée *olive* (*oliva*), *o*. L'olive est limitée à son extrémité inférieure, quelquefois même recouverte dans son quart ou son tiers inférieur, par des fibres en arcades à convexité inférieure plus ou moins apparentes d'après les individus ; elles portent le nom de *fibres arciformes externes* (*fibræ arcuatæ externæ*).

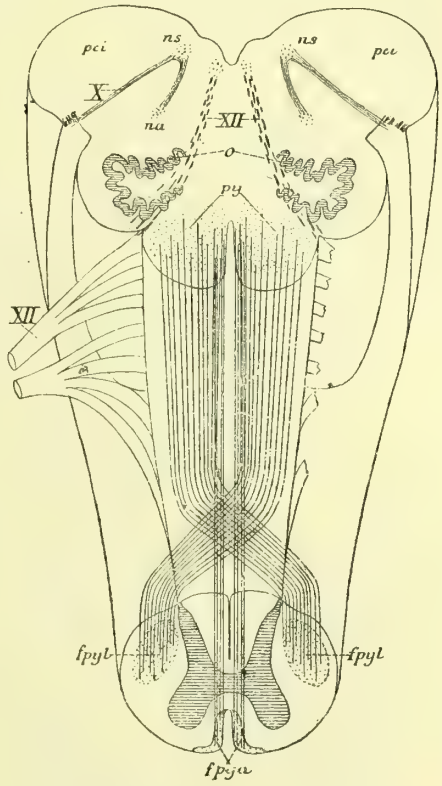

FIG. **22**.

Schéma montrant l'entrecroisement des pyramides à la partie inférieure de la moelle allongée.

X : Fibres radiculaires du vague.
ns : Noyau sensitif terminal et
na : Noyau ambigu ou noyau ventral du nerf vague.
pci : Pédoncule cérébelleux inférieur.
XII : Fibres radiculaires du nerf hypoglosse.
py : Pyramides de la moelle allongée.
fpyl : Faisceau pyramidal du cordon latéral ou faisceau cérébro-spinal latéral de la moelle épinière.
fpya : Faisceau pyramidal du cordon antérieur ou faisceau cérébro-spinal antérieur.

Le cordon latéral du bulbe a comme limite postérieure un sillon longitudinal, continuation directe du sillon collatéral postérieur de la moelle épinière : c'est le *sillon collatéral postérieur du bulbe* (*sulcus lateralis posterior*). Il est nettement visible, au moins dans sa moitié inférieure, sur la face latérale et, en partie aussi, sur la face postérieure de la moelle allongée. Dans sa moitié supérieure il est beaucoup moins apparent, étant recouvert par les fibres arciformes externes qui, après avoir contourné l'olive, se rendent dans le pédoncule cérébelleux inférieur. De toute la longueur de ce sillon mais surtout de sa partie proximale partent de nombreux filets radiculaires. A une petite distance de la moelle allongée, ces filets se réunissent en deux faisceaux nettement distincts constituant de haut en bas : le *nerf glosso-pharyngien, IX* et le *nerf vague* ou *pneumo-gastrique, X*.

Examinée par sa face postérieure, FIG. **25**, la moelle allongée présente une configuration différente dans sa moitié inférieure et dans sa moitié supérieure. Dans sa moitié inférieure, elle ressemble à la partie voisine de la moelle cervicale : on y retrouve le sillon médian postérieur devenu large et profond, prenant le nom de *fissure médiane postérieure* (*fissura mediana posterior*), *smlp* ; le cordon postérieur subdivisé par le sillon paramédian, *spp*, en faisceau grêle ou de GOLL, *cG*, et faisceau cunéiforme ou de BURDACH, *cB* ; le sillon collatéral postérieur, *scp*, et une partie du cordon latéral, *cl*.

Dans sa moitié supérieure la configuration de la moelle allongée est toute autre.

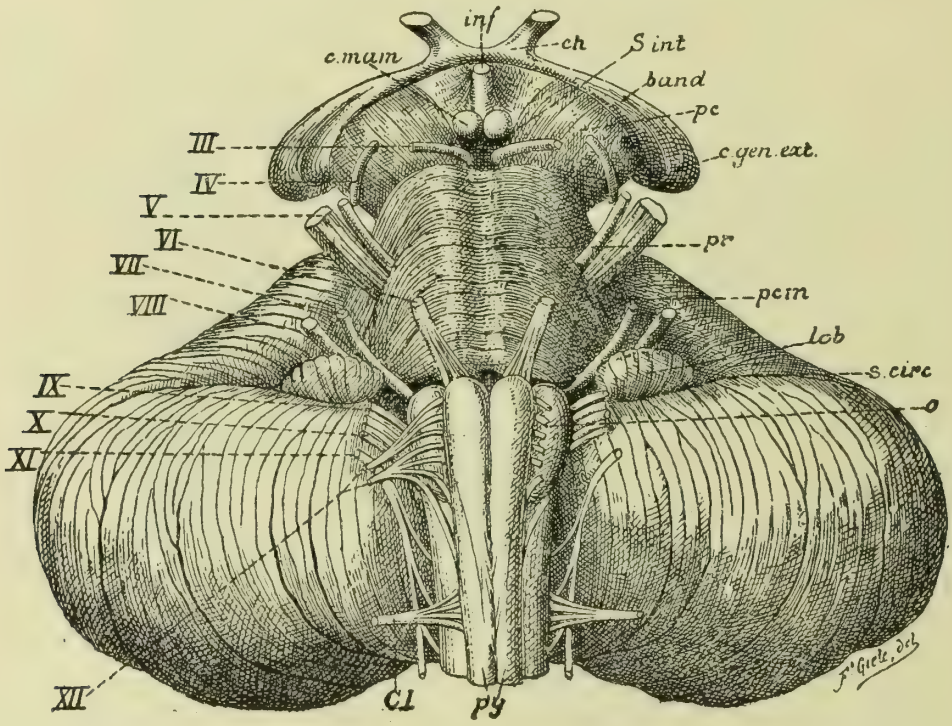

FIG. **23**.

Face antérieure du tronc cérébral. Gr. nat.

c. mam. : Corps mamillaires.
inf. : Tige pituitaire.
ch. : Chiasma des nerfs optiques.
s. int. : Substance interpédonculaire.
band. : Bandelette optique.
pc. : Pédoncule cérébral.
c. gen. ext. : Corps genouillé externe.
pr. : Protubérance annulaire.
pcm : Pédoncule cérébelleux moyen.
lob. : Lobule du pneumo-gastrique (flocculus)
s. circ. : Sillon circonférenciel.
o : Olive.
py. : Pyramides.
Co : Racine antérieure du premier nerf cervical.
III à *XII* : Origine des dix dernières paires de nerfs craniens.

Les cordons postérieurs de la moelle *semblent* à ce niveau s'être écartés l'un de l'autre, en laissant entre eux un espace triangulaire à base supérieure et à sommet inférieur qui forme la partie inférieure ou le triangle inférieur du plancher du quatrième ventricule (*pars inferior fossae rhomboideae*). Ce ventricule est la partie élargie du canal médullaire primitif sur toute la longueur du rhombencéphale,

FIG. **24**, *IV*. Il communique en bas avec le canal central de la moelle épinière, *cc*, et se continue en haut avec l'*aqueduc de Sylvius* du cerveau moyen, *aq. S.*

Quand on met à découvert le plancher de ce ventricule (*fossa rhomboidea*) en enlevant le cervelet, FIG. **25** et **26**, on constate qu'il a une forme losangique et qu'il est formé à la fois par la face postérieure des pédoncules cérébraux au niveau de l'isthme du rhombencéphale, par la face postérieure de la protubérance annulaire et par la face postérieure de la moelle allongée. La partie qui correspond à la moelle allongée constitue son triangle inférieur. Ce triangle est limité, de chaque côté, par un faisceau blanc peu saillant qui semble être la continuation directe du cordon postérieur de la moelle et qui se rend vers le cervelet. Ce faisceau porte le nom de *pédoncule cérébelleux inférieur*, *pci*. Au moment où les cordons postérieurs de la moelle semblent s'écarter l'un de l'autre pour devenir pédoncules cérébelleux inférieurs et limiter le triangle inférieur du plancher du quatrième ventricule, ils présentent de chaque côté deux tubercules arrondis : l'un, interne, est situé dans l'épaisseur du faisceau de GOLL, c'est la *clava* ou *noyau du faisceau de Goll*, *cl* ; l'autre, externe, occupe le faisceau de BURDACH, on l'appelle *tubercule* ou *noyau du faisceau de Burdach*.

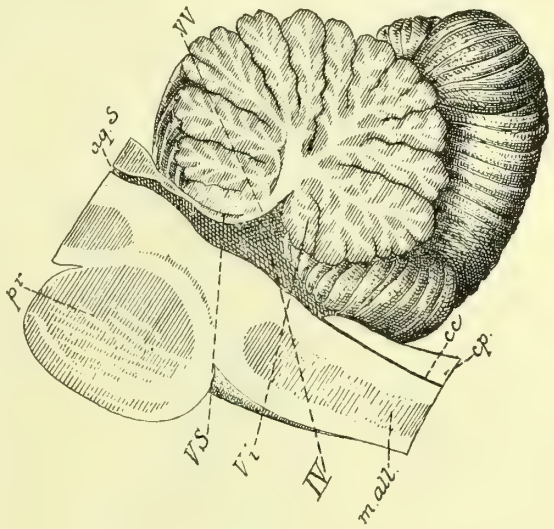

FIG. **24**.
Coupe médiane à travers le rhombencéphale.
Gr. nat.

pr. : Protubérance annulaire.
m. all. : Moelle allongée.
aq. S. : Aqueduc de SYLVIUS.
VV : Valvule de VIEUSSENS.
VS : Extrémité antérieure du ver supérieur.
IV : Extrémité antérieure du ver inférieur.
VI : Quatrième ventricule.
cc. : Canal central de la moelle épinière.
cp : Cordon postérieur.

Les pédoncules cérébelleux inférieurs sont limités en dehors par le sillon collatéral postérieur d'où sortent, ainsi que nous l'avons dit plus haut, les filets radiculaires des nerfs glosso-pharyngien et pneumo-gastrique.

La surface triangulaire inférieure du plancher, limitée latéralement par les pédoncules cérébelleux inférieurs, est souvent désignée sous le nom de *calamus scriptorius*. Elle présente sur la ligne médiane une fissure longitudinale. Près de la base du calamus, on voit partir de cette fissure quelques fins cordons blancs dont la direction est excessivement variable d'un cerveau à l'autre. Tantôt ils se dirigent horizontalement en dehors, d'autres fois ils ont une direction oblique ascendante ou descendante. Arrivés à l'angle externe du plancher, ils contournent le pédoncule cérébelleux inférieur et se rendent au noyau accessoire du nerf acoustique. Ce sont les *stries acoustiques* ou *stries médullaires* (*striæ medullares*), *str. a.* Ces stries sont variables en nombre et en importance d'après les individus. Elles peuvent n'exister que

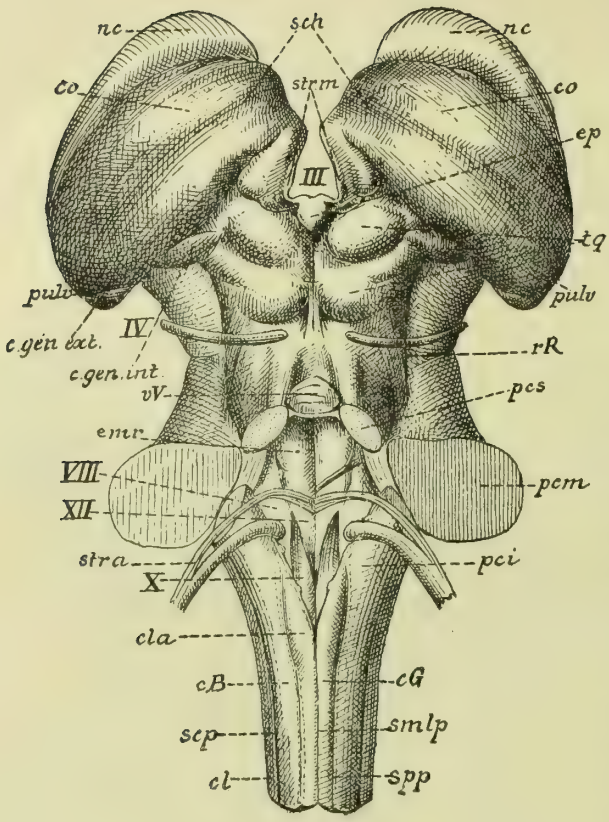

FIG. 25,

Face postérieure du tronc cérébral. Gr. nat.

smlp : Fissure médiane postérieure.
spp : Sillon paramédian postérieur.
scp : Sillon collatéral postérieur.
cG : Faisceau de GOLL.
cB : Faisceau de BURDACH.
cl : Cordon latéral.
cla. : Clava.
pci : Pédoncule cérébelleux inférieur.
XII : Trigone de l'hypoglosse ou aile blanche interne.
X : Trigone du vague ou aile grise.
VIII : Région acoustique ou aile blanche externe.
str. a. : Stries acoustiques ou médullaires.
pcm : Pédoncule cérébelleux moyen.
emr. : Eminence ronde ou médiane.
pcs : Pédoncule cérébelleux supérieur.
vV : Valvule de VIEUSSENS.
rR : Ruban de REIL.
IV : Nerf pathétique.
c.gen.int. : Corps genouillé interne.
c.gen.ext. : Corps genouillé externe.
pulv. : Pulvinar.
tq : Tubercules quadrijumeaux.
ep : Epiphyse ou corps piénal.
co : Couche optique.
sch : Sillon choroïdien.
nc : Noyau caudé.
strm : Strie médullaire de la couche optique.
III : Troisième ventricule.

dans la partie externe du plancher et disparaître avant d'atteindre la fissure médiane. Elles peuvent aussi complètement faire défaut.

De chaque côté de la fissure médiane, entre les stries acoustiques et le sommet ou *bec* du calamus, on aperçoit en allant de dedans en dehors :

1° Une surface triangulaire blanche à base supérieure et à sommet inférieur: l'*aile blanche interne*. A ce niveau on trouve, dans la profondeur du bulbe, les cellules d'origine des fibres du nerf hypoglosse ; pour ce motif on désigne aussi cette aile blanche sous le nom de *trigone de l'hypoglosse* (*trigonum nervi hypoglossi*), *XII*. Ce trigone est limité en dehors par un sillon longitudinal qui se prolonge sur la surface postérieure du pont de Varole : c'est le *sillon limitant du plancher du quatrième ventricule* (*sulcus limitans fossæ rhomboideæ*).

D'après les observations de RETZIUS, que nous pouvons confirmer, ce trigone de l'hypoglosse est généralement parcouru par une petite crête longitudinale qui le divise en deux parties ou deux faces : une face latérale large et une face médiane plus étroite. La face latérale présente souvent une série de petits plis transversaux qui lui donnent l'aspect d'une plume *(area plumiformis trigoni hypoglossi)*. La face médiane *(area medialis trigoni hypoglossi)* présente, vers sa

partie moyenne, une légère sallie *(eminentia medialis trigoni)*. STREETER a démontré tout récemment que la *zone médiane du trigone de l'hypoglosse* correspond en réalité, dans sa moitié inférieure, directement au noyau de l'hypoglosse lui-même, d'où le nom d'*éminence de l'hypoglosse (eminentia hypoglossi)* qu'il propose de lui attribuer, et, dans sa moitié supérieure, au noyau du cordon rond. Quant à la zone plumiforme du trigone, elle est formée par le *noyau intercalé* recouvrant en grande partie la face postéro-latérale du noyau du nerf XII.

2° Une surface triangulaire grise à base inférieure et à sommet supérieur : l'*aile grise* (*ala cinerea*). Cette aile grise correspond en grande partie à un amas de cellules nerveuses constituant le noyau dorsal du nerf vague ; aussi l'appelle-t-on encore : *trigone du vague, X.*

Au niveau de cette aile grise le plancher du quatrième ventricule est légèrement déprimé; cette dépression semble être, à première vue, une partie élargie du sillon limitant et est connue sous le nom de *fossette inférieure (fovea inferior)* ou *fossette du vague (fovea vagi).*

3° Une petite surface triangulaire blanche à base supérieure appelée *aile blanche externe;* elle n'est que la partie inférieure d'une zone blanche plus volumineuse qui se prolonge sur la face postérieure de la protubérance annulaire. Cette zone, croisée par les stries médullaires, constitue un des noyaux de terminaison du nerf acoustique; on l'appelle *région acoustique* (*area acustica*), *VIII*, mieux encore *région vestibulaire* puisqu'elle correspond essentiellement au noyau principal de terminaison des fibres de la branche vestibulaire du nerf de la huitième paire.

Cette région acoustique se prolonge en dehors, en contournant le pédoncule cérébelleux inférieur, jusqu'au niveau du *tubercule acoustique* situé sur la face antéro-externe de ce pédoncule et dans lequel se terminent les fibres de la branche cochléaire du nerf VIII. Elle forme, dans sa partie rétrécie et externe, le plancher du récessus latéral du quatrième ventricule.

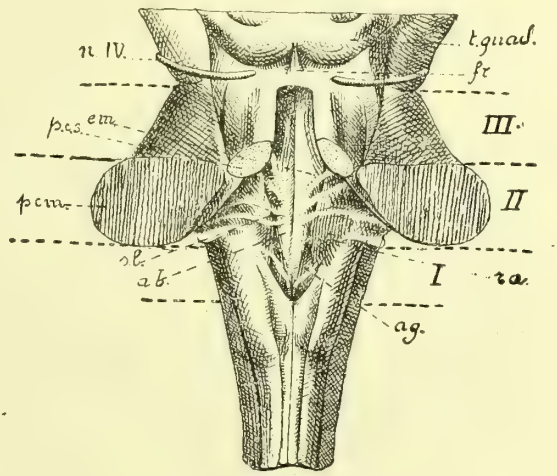

FIG. 26.

Plancher du quatrième ventricule. Gr. nat.

I : Partie inférieure.
II : Partie intermédiaire.
III : Partie supérieure.
a. b. : Aile blanche interne.
a. g. : Aile grise limitée en bas par un mince cordon blanc *(funiculus separans)*.
r. a. : Région acoustique.
t. quad. : Tubercules quadrijumeaux.
s. l. : Sillon limitant.
p c. m. : Pédoncule cérébelleux moyen.
p. c. s. : Pédoncule cérébelleux supérieur.
e. m. : Eminence médiane.
IV : Nerf pathétique.

Cette description du triangle inférieur du plancher du quatrième ventricule doit être complétée par des détails de structure sur lesquels RETZIUS a appelé l'attention. Le bord inférieur de l'aile grise ne touche, en effet, pas directement le bord interne du pédoncule cérébelleux inférieur ; mais de l'extrémité inférieure de la région acoustique on voit partir un mince cordon blanc qui se dirige en bas et en dedans et qui peut se poursuivre

jusqu'au niveau du sommet du calamus. Ce cordon blanc *(funiculis separans* de Retzius) sépare de l'aile grise une petite languette grise à surface irrégulière, s'étendant du bec du calamus jusqu'au niveau de l'extrémité inférieure du trigone acoustique. C'est cette languette grise *(area postrema* de Retzius) qui forme la limite externe du plancher, celle qui longe le bord interne du pédoncule cérébelleux inférieur, fig. **26**.

D'après Streeter, l'area postrema de Retzius est constituée par une couche de tissu vasculaire se continuant avec l'obex, tandis que le cordon séparant de Retzius représente un épaississement local de la neuroglie épendymaire. Dans nos observations nous avons vu le cordon séparant de Retzius se continuer en bas avec celui du côté opposé en formant une petite lamelle blanche recouvrant l'extrémité supérieure du canal central de la moelle épinière. C'est dans le voisinage immédiat de cette lamelle blanche surplombant l'extrémité inférieure ou *bec* du calamus que le funiculus separans se présente, sur des coupes transversales, comme un petit prolongement triangulaire connu sous le nom de *obex*. Celui-ci est donc indépendant de l'area postrema. Le cordon séparant nous paraît être le reste de la partie inférieure du toit primitif du quatrième ventricule. Quant à l'area postrema de Retzius, elle nous paraît correspondre à la partie supérieure du noyau du faisceau de Goll. Elle est donc située en dehors du canal médullaire *primitif*. Chez l'adulte, elle fait cependant partie intégrante du plancher du quatrième ventricule. Ce qui le prouve, c'est que ces deux parties, funiculus separans et area postrema, sont visibles sur le plancher à travers le trou de Magendie.

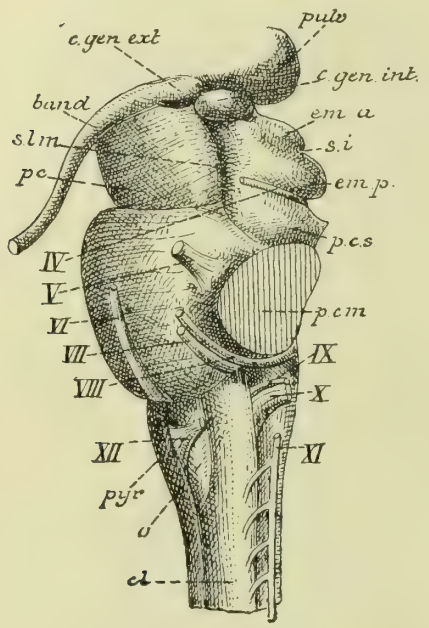

Fig. **27**.
Tronc cérébral vu par sa face latérale.
Gr. nat.

cl : Cordon latéral.
pyr. : Pyramide antérieure.
XII : Filets radiculaires du nerf hypoglosse.
o : Olive.
XI, X, IX : Filets radiculaires du nerf accessoire ou spinal, du nerf pneumo-gastrique et du nerf glosso-pharyngien.
VIII : Nerf acoustique.
VII : Nerf facial.
VI : Nerf oculo-moteur externe.
V : Nerf trijumeau.
pcm : Pédoncule cérébelleux moyen.
pcs : Pédoncule cérébelleux supérieur.
emp : Eminences postérieures.
ema : Eminences antérieures des tubercules quadrijumeaux.
si : Sillon interbrachial.
c. gen. int. : Corps genouillé interne.
pulv : Pulvinar.
c. gen. ext. : Corps genouillé externe.
band : Bandelette optique.
slm : Sillon latéral du mésencéphale.
pc : Pédoncule cérébral.

Au bord externe du trigone acoustique s'insère le bord latéral épaissi de la toile chroroïdienne qui forme le toit du quatrième ventricule. Cette toile chroroïdienne se continue, à ce niveau, avec l'épithélium épendymaire qui tapisse le plancher. Quand on a enlevé la toile, la partie latérale épaisse reste adhérente le long de la limite externe du plancher et forme là une légère crête désignée par les auteurs sous les noms de *ligula*, *ponticulus* ou *toenia*. Au niveau de l'angle externe du trigone acoustique, la crête est interrompue par le trou de Luschka qui fait communiquer, à ce niveau, le quatrième ventricule avec les cavités sous-arachnoïdiennes.

Sur ses faces latérales, fig. **27**, la moelle allongée présente d'avant en arrière : les filets radiculaires du nerf hypoglose, *XII*, sortant du sillon collatéral antérieur ; le cordon latéral du bulbe large en bas et rétréci en haut où il est séparé du sillon collatéral antérieur par l'olive, *o* ; puis le sillon collatéral postérieur séparant le faisceau latéral du pédoncule cérébelleux inférieur et d'où sor-

tent les filets radiculaires des nerfs glosso-pharyngien, *IX*, et pneumogastrique, *X*.

La face postérieure de la moelle allongée se continue, sans ligne de démarcation, avec la face postérieure de la protubérance annulaire.

La face antérieure et les faces latérales de la moelle allongée sont séparées de la protubérance annulaire par un sillon horizontal plus ou moins profond d'où sortent : au dessus de la pyramide, les filets d'origine du nerf oculo-moteur externe, *VI* ; au-dessus du sillon collatéral postérieur, les filets du facial, *VII*, et plus en arrière, ceux du nerf acoustique, *VIII*.

Le métencéphale

Le métencéphale est formé de deux parties nettement distinctes l'une de l'autre : la *protubérance annulaire* ou *pont de Varole* du côté antérieur et le *cervelet* du côté postérieur.

A. **Protubérance annulaire** ou *pont de Varole* (*pons Varolii*).

La *protubérance annulaire* se présente sous la forme d'une bande transversale large et épaisse. C'est un volumineux faisceau de fibres nerveuses à direction transversale. Elle est située au-devant du cervelet, au-dessus de la moelle allongée, au-dessous des pédoncules cérébraux appartenant au cerveau moyen. Elle repose sur la partie supérieure de la gouttière basilaire, FIG. **21**.

Latéralement cette bande transversale se rétrécit et s'arrondit pour s'enfoncer dans les hémisphères du cervelet. Cette partie rétrécie prend le nom de *pédoncule cérébelleux moyen* ou *bras du pont* (*brachium pontis*), FIG. **28**. La limite entre la protubérance annulaire et le pédoncule cérébelleux moyen est conventionnelle. On admet généralement comme telle les racines du *nerf trijumeau* émergeant sur la partie latérale de la protubérance, *V*. Ce nerf présente deux faisceaux d'origine : un faisceau externe, épais et volumineux, qui constitue la racine sensitive et un faisceau interne, beaucoup plus grêle, qui forme la racine motrice.

Entre les deux nerfs trijumeaux la face antérieure de la protubérance annulaire présente une gouttière médiane longitudinale, le *sillon basilaire* (*sulcus basilaris*) correspondant au *tronc basilaire*. Ce tronc résulte de la réunion des deux artères vertébrales et monte entre la gouttière basilaire de la base du crâne et la face antérieure de la protubérance annulaire.

De chaque côté de la gouttière médiane, on voit une saillie longitudinale due au passage des fibres de la pyramide antérieure du bulbe à travers la protubérance.

Le long du bord supérieur de la protubérance annulaire, dans le sillon qui la sépare des pédoncules cérébraux, court généralement un mince cordon blanc plus ou moins isolé, à direction transversale, s'enfonçant latéralement dans le sillon longitudinal qui sépare le pédoncule cérébelleux moyen du pédoncule cérébelleux supérieur : c'est le *toenia pontis*.

La face postérieure de la protubérance annulaire se continue, sans ligne de démarcation précise, avec la face postérieure de la moelle allongée et avec la partie supérieure du plancher du quatrième ventricule appartenant à l'isthme du rhombencéphale, FIG. **29**. Elle forme la partie moyenne ou partie intermédiaire du plancher du quatrième ventricule (*pars intermedia fossae rhomboideae*) comprise entre

la section des deux pédoncules cérébelleux moyens. Cette partie intermédiaire, unie à la partie supérieure dépendant de l'isthme du rhombencéphale (*pars superior fossae rhomboideae*) ou partie comprise entre les deux pédoncules cérébelleux supérieurs, forme le triangle supérieur de ce plancher. Ce triangle est donc limité, de chaque côté, par la section du *pédoncule cérébelleux moyen* (*brachium pontis*), *pcm*, appartenant au métencéphale et par le *pédoncule cérébelleux supérieur* (*brachium conjunctivum cerebelli*), *pcs*, formant une partie constitutive de l'isthme du rhombencéphale. Sur la

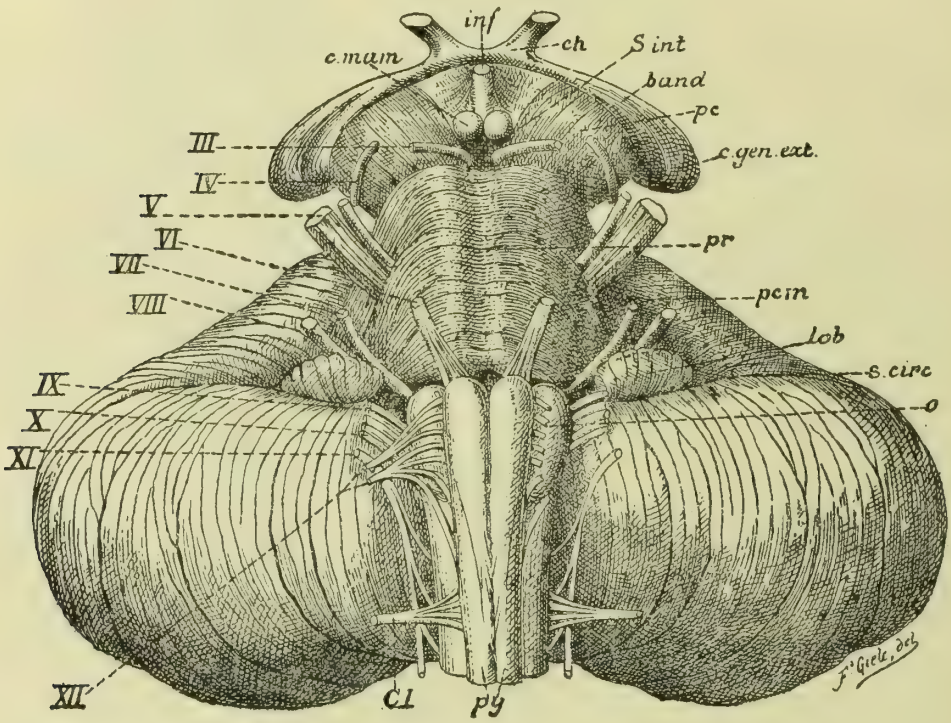

FIG. 28.

Face antérieure du tronc cérébral. Gr. nat.

c. mam. : Corps mamillaires.
inf. : Tige pituitaire.
ch. : Chiasma des nerfs optiques.
s. int. : Substance interpédonculaire.
band. : Bandelette optique.
pc. : Pédoncule cérébral.
c. gen. ext. : Corps genouillé externe.
pr. : Protubérance annulaire.
pcm : Pédoncule cérébelleux moyen.
lob. : Lobule du pneumo-gastrique (flocculus)
s. circ. : Sillon circonférenciel.
o : Olive.
py. : Pyramides.
Co : Racine antérieure du premier nerf cervical.
III à *XII* : Origine des dix dernières paires de nerfs craniens.

ligne médiane de ce triangle supérieur on voit une fissure longitudinale qui se continue avec celle de la face postérieure de la moelle allongée. De chaque côté de cette fissure, on trouve une saillie oblongue à grand diamètre vertical : l'*éminence ronde* ou *éminence médiane* (*eminentia medialis*), large dans sa partie inférieure et rétrécie dans sa partie supérieure. Sa partie élargie est formée de deux tubercules : un externe et un interne. Le tubercule externe correspond au noyau d'origine du nerf oculo-moteur externe contourné par les branches radiculaires du nerf facial ;

on pourrait le désigner avec STREETER sous le nom de *éminence faciale* ou *éminence de l'abducteur*. Le tubercule interne se continue avec le reste de l'éminence ronde ; elle correspond à une masse grise inconnue autant dans ses connexions anatomiques que dans ses fonctions. STREETER l'appelle pour ce motif *nucleus incertus*.

L'éminence médiane se continue, sur la face postérieure du bulbe, avec l'aile blanche interne ou trigone de l'hypoglosse en formant avec ce trigone ce que l'on désigne encore quelquefois sous le nom de *cordon rond* (*funiculus teres*). Cette éminence est limitée en dehors par un sillon longitudinal qui se continue avec un sillon semblable de la face postérieure du bulbe ; c'est le *sillon limitant* du quatrième ventricule. En dehors de ce sillon on rencontre l'extrémité supérieure de la région vestibulaire se continuant en bas avec l'aile blanche externe du myélencéphale. Au-dessus de cette région le sillon latéral s'élargit et se transforme en une petite dépression appelée *fossette supérieure* (*fovea superior*).

Cette fossette correspond, d'après les recherches de STREETER, au noyau masticateur du nerf trijumeau ; on pourrait donc l'appeler avec lui *fossette du trijumeau* (*fovea trigemini*).

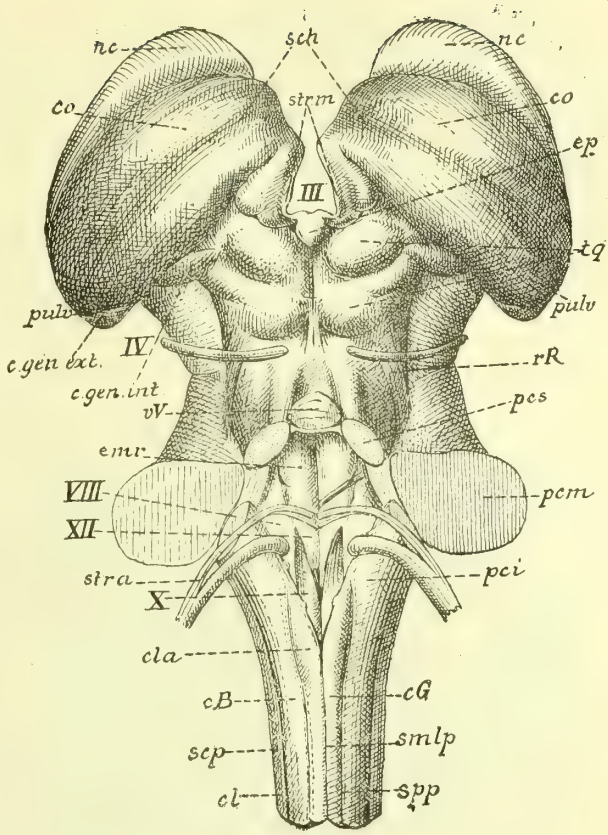

FIG. 29.

Face postérieure du tronc cérébral. Gr. nat.

smlp : Fissure médiane postérieure.
spp : Sillon paramédian postérieur.
scp : Sillon collatéral postérieur.
cG : Faisceau de GOLL.
cB : Faisceau de BURDACH.
cl : Cordon latéral.
cla. : Clava.
pci : Pédoncule cérébelleux inférieur.
XII : Trigone de l'hypoglosse ou aile blanche interne.
X : Trigone du vague ou aile grise.
VIII : Région acoustique ou aile blanche externe.
str. a. : Stries acoustiques ou médullaires.
pcm : Pédoncule cérébelleux moyen.
emr : Eminence ronde ou médiane.
pcs : Pédoncule cérébelleux supérieur.
vV : Valvule de VIEUSSENS.
rR : Ruban de REIL.
IV : Nerf pathétique.
c.gen.int. : Corps genouillé interne.
c.gen.ext. : Corps genouillé externe.
pulv. : Pulvinar.
tq : Tubercules quadrijumeaux.
ep : Epiphyse ou corps pinéal.
co : Couche optique.
sch : Sillon choroïdien.
nc : Noyau caudé.
strm : Strie médullaire de la couche optique.
III : Troisième ventricule.

Au-dessus de la fossette supérieure se trouve une tache foncée, grisâtre, à contours mal définis appelée *locus cœruleus*.

B. **Cervelet.** Le *cervelet* (*cerebellum*) est une partie volumineuse de l'encéphale. Il est placé en arrière de la moelle allongée et de la protubérance annulaire, en dessous des lobes postérieurs du télencéphale dont il est séparé par un prolongement plus ou moins horizontal de la dure-mère cranienne appelé *tente du cervelet* (*tentorium cerebelli*), FIG. **21**. Il occupe les fosses occipitales inférieures. Il a une forme ovalaire à grand diamètre transversal et est légèrement aplati de haut en bas.

On distingue au cervelet une face supérieure, une face inférieure et une face antérieure.

Examiné par sa face supérieure, FIG. **30**, le cervelet présente une incisure pro-

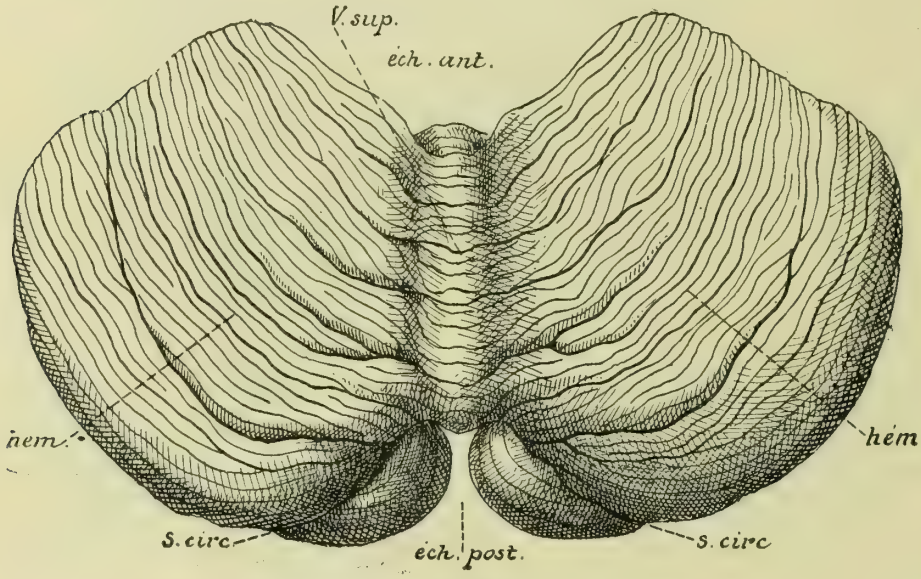

FIG. **30**.

Cervelet vu par sa face supérieure. Gr. nat.

éch. ant. : Incisure antérieure.
éch. post. : Incisure postérieure.
v. sup. : Ver supérieur.
hém. : Hémisphère.
s. circ. : Partie du sillon circonférenciel.

fonde au milieu de son bord postérieur (*incisura cerebelli posterior*) et une incisure plus large et plus superficielle au milieu de son bord antérieur (*incisura cerebelli anterior*). Dans l'incisure postérieure s'engage un repli vertical de la dure-mère cranienne appelé *faux du cervelet* (*falx cerebelli*). Par son incisure antérieure, au contraire, le cervelet correspond à la partie postérieure du cerveau moyen. Entre ces deux incisures on trouve, sur la ligne médiane, une crête antéro-postérieure très saillante en avant et s'effaçant peu à peu en arrière. Cette crête, divisée en anneaux par un grand nombre de sillons transverses, a reçu le nom de *ver supérieur* (*vermis superior*). Elle est séparée plus ou moins distinctement du reste du cervelet par deux sillons antéro-postérieurs incomplets, souvent même très peu marqués, et forme la face supérieure de ce qu'on appelle *lobe médian* ou *ver* (*vermis*) du cervelet.

De chaque côté du lobe médian on tombe sur la face supérieure des *hémisphères* cérébelleux. Ces hémisphères sont parcourus par un grand nombre de sillons plus ou moins profonds, concentriques à l'incisure antérieure, divisant leur surface en lobules, en lames et en lamelles. Ces sillons donnent au cervelet un aspect lamelleux.

Pour examiner le cervelet par sa face inférieure, il suffit de sectionner la moelle allongée vers sa partie inférieure.

Cette face inférieure, FIG. **31**, présente sur la ligne médiane un sillon profond antéro-postérieur : la *grande scissure médiane du cervelet.* Au fond de cette scissure on

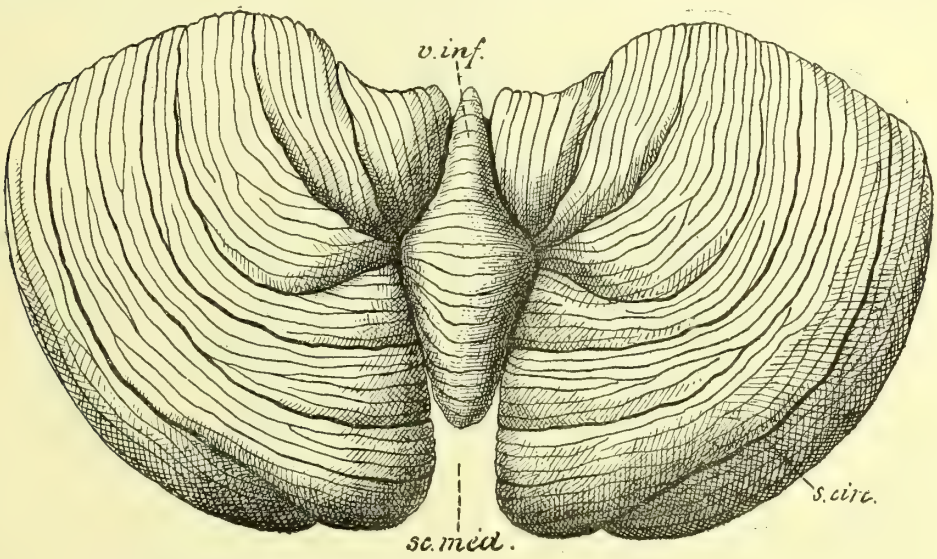

FIG. **31**.

Cervelet vu par sa face inférieure. Gr. nat.

sc. méd. : Scissure médiane.
v. inf. : Ver inférieur ou face inférieure du lobe médian.
s. circ. : Partie du sillon circonférenciel.

tombe sur la face inférieure du lobe médian divisé en anneaux par un grand nombre de sillons transverses, d'où le nom de *ver inférieur (vermis inferior).* Ce lobe médian est séparé de la face inférieure des hémisphères par deux sillons antéro-postérieurs très profonds.

De chaque côté de la grande scissure médiane on trouve la face inférieure des hémisphères cérébelleux, parcourue par un grand nombre de sillons plus ou moins profonds cencentriques à l'incisure antérieure. Ces sillons divisent cette face en lobules, en lames et en lamelles.

Les sillons les plus profonds des deux faces du cervelet ainsi que les lobules qu'ils délimitent ont reçu des noms particuliers, mais nos connaissances de la structure et surtout des fonctions du cervelet sont encore si incomplètes que, dans l'état actuel de la science, cette division et cette nomenclature n'ont guère d'importance. Le sillon le plus profond et le plus constant est le *grand sillon horizontal du cervelet* (*sulcus horizontalis cerebelli*), appelé encore *sillon circonférenciel de Vicq-d'Azyr.* Il commence, de chaque côté, au pédoncule cérébelleux moyen, contourne tout le cervelet

en longeant son bord postérieur et en empiétant un peu sur sa face inférieure ; ce sillon divise l'organe en un lobe supérieur et un lobe inférieur.

Pour examiner le cervelet par sa face antérieure il faut le séparer des parties voisines et, pour cela, couper de bas en haut les pédoncules cérébelleux inférieurs qui le relient à la moelle allongée et à la moelle épinière, les pédoncules cérébelleux moyens qui l'unissent à la protubérance annulaire et les pédoncules cérébelleux supérieurs qui, partant du cervelet, s'enfoncent dans le cerveau moyen.

Cette face antérieure ainsi mise à nu, FIG. **32**, présente, sur la ligne médiane et de haut en bas, l'extrémité antérieure du ver supérieur, *vs*, reposant sur une mince

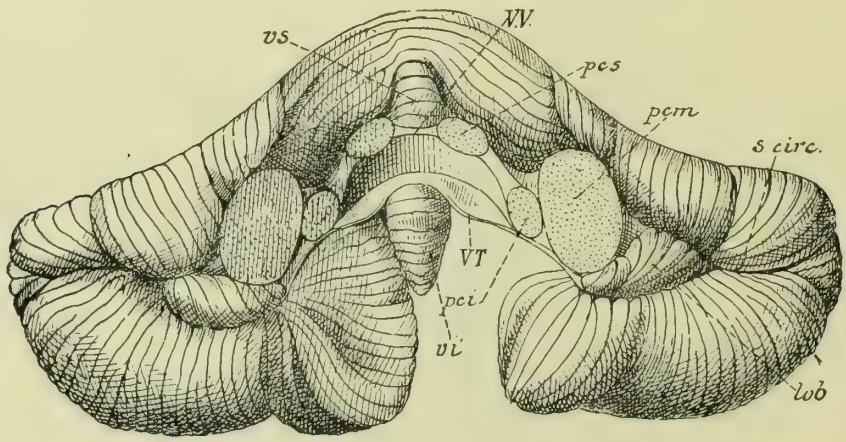

FIG. **32**.
Cervelet vu par sa face antérieure. Gr. nat.

vs : Extrémité antérieure du ver supérieur.
vv : Valvule de VIEUSSENS.
pcs : Section du pédoncule cérébelleux supérieur.
vi : Extrémité antérieure du ver inférieur.
pcm : Section du pédoncule cérébelleux moyen.
pci : Section du pédoncule cérébelleux inférieur.
vt : Valvule de TARIN.
lob : Lobule de pneumo-gastrique.
s. circ. : Sillon circonférenciel.

lamelle blanche : la *valvule de Vieussens* (*velum medullare anterius*), *vv*, étendue transversalement entre les deux pédoncules cérébelleux supérieurs, *pcs*. Sous la valvule de VIEUSSENS existe une partie déprimée, une espèce de cul de-sac du quatrième ventricule, comprise entre la valvule et l'extrémité antérieure du ver inférieur, *vi*. En dessous de celui-ci apparaît la grande scissure médiane de la face inférieure.

De chaque côté de la ligne médiane on trouve la surface de section des pédoncules cérébelleux supérieurs, *pcs*, des pédoncules cérébelleux inférieurs, *pci*, fusionnée avec celle des pédoncules cérébelleux moyens, *pcm*. En dehors de ce dernier pédoncule commence le sillon circonférenciel de VICQ-D'AZYR, *s. circ.*, séparant le lobe supérieur du cervelet du lobe inférieur. Près du pédoncule cérébelleux moyen, ce sillon est occupé par un petit lobule du cervelet nettement séparé des parties voisines et qu'on appelle : *lobule du pneumo-gastrique* ou *flocculus*, *lob*. De l'extrémité interne de ce lobule part une mince lamelle blanche qui s'étend en dedans jusqu'à l'extrémité antérieure du ver inférieur, c'est la *valvule de Tarin* (*velum medullare posterius*).

L'isthme du rhombencéphale.

L'isthme du rhombencéphale est la partie de l'axe cérébro-spinal de l'adulte qui provient de la transformation de la partie supérieure de la troisième vésicule cérébrale primitive ou *rhombencéphale*. Il est compris entre le mésencéphale et le métencéphale. Nettement séparé du métencéphale et du mésencéphale pendant les premiers temps du développement embryologique, l'isthme du rhombencéphale présente des limites peu précises chez l'adulte, FIG. **33**. Chez l'embryon, ce isthme est formé d'une partie dorsale et d'une partie ventrale. La partie dor-

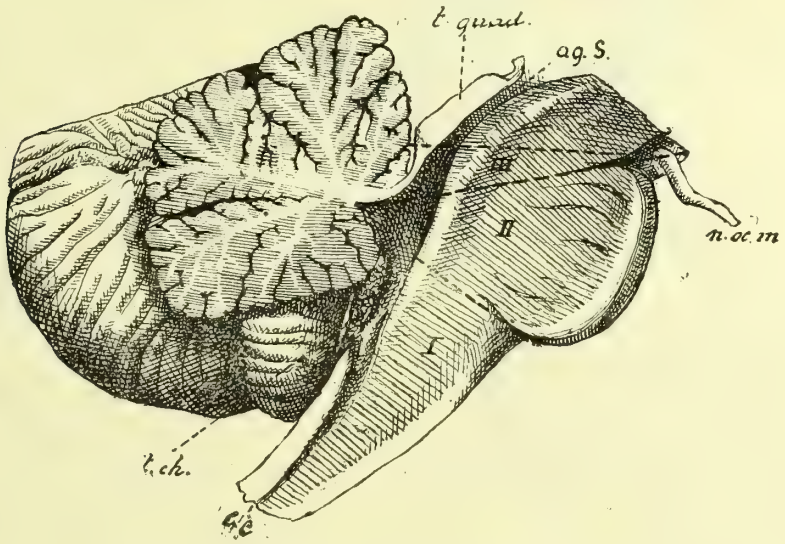

FIG. **33**.
Section médiane du rhombencéphale. Gr. nat.

I : Myélencéphale.
II : Métencéphale.
III : Isthme du rhombencéphale.
cc : Canal central.
t. ch. : Toile choroïdienne.
n. oc. m. : Nerf oculo-moteur commun.
aq. S. : Aqueduc de SYLVIUS.
t. quad. : Tubercules quadrijumeaux.

sale, d'où vont sortir la valvule de VIEUSSENS et les pédoncules cérébelleux supérieurs, se retrouve facilement chez l'adulte. La partie ventrale, au contraire, — qui correspond, chez l'adulte, à la partie inférieure des pédoncules cérébraux comprenant le noyau d'origine des nerfs pathétiques et le ganglion interpédonculaire — se fusionne avec la partie correspondante du cerveau moyen : nous la décrirons avec le mésencéphale. Il nous reste donc à étudier les *pédoncules cérébelleux supérieurs* et la *valvule de Vieussens*.

Les *pédoncules cérébelleux supérieurs* (*brachia conjonctiva cerebelli*) sortent des hémisphères cérébelleux sous la forme de deux cordons blancs aplatis. Ceux-ci se dirigent obliquement en haut et en dedans en se rapprochant insensiblement l'un de l'autre et en limitant latéralement la partie supérieure du plancher du quatrième ventricule. Arrivés au mésencéphale, ces pédoncules s'enfoncent sous les éminences postérieures des tubercules quadrijumeaux, FIG. **34**.

La *valvule de Vieussens* (*velum medullare anterius*) est une mince lamelle blanche,

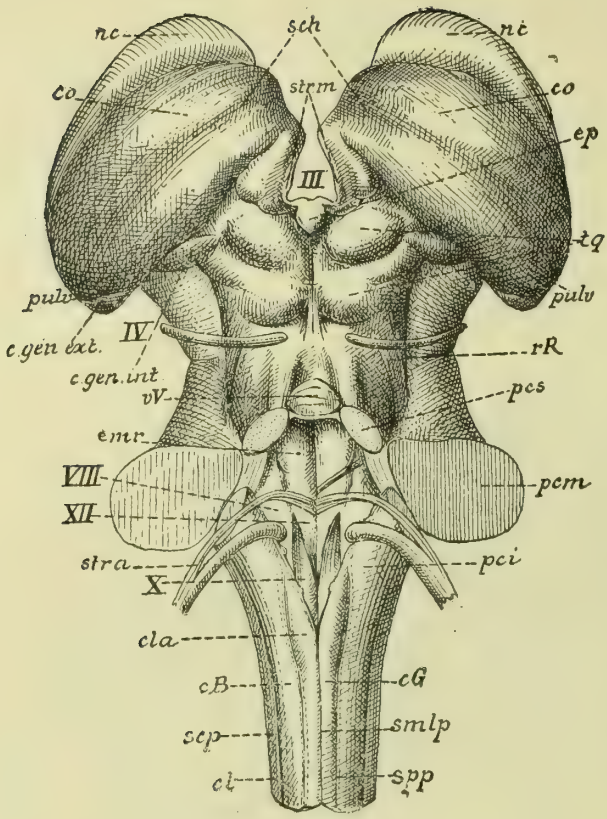

FIG. **34**.

Face postérieure du tronc cérébral. Gr. nat.

smlp : Fissure médiane postérieure.
spp : Sillon paramédian postérieur.
scp : Sillon collatéral postérieur.
cG : Faisceau de GOLL.
cB : Faisceau de BURDACH.
cl : Cordon latéral.
cla. : Clava.
pci : Pédoncule cérébelleux inférieur.
XII : Trigone de l'hypoglosse ou aile blanche interne.
X : Trigone du vague ou aile grise.
VIII : Région acoustique ou aile blanche externe.
str. a. : Stries acoustiques ou médullaires.
pcm : Pédoncule cérébelleux moyen.
emr : Eminence ronde ou médiane.
pcs : Pédoncule cérébelleux supérieur.
vV : Valvule de VIEUSSENS.
rR : Ruban de REIL.
IV : Nerf pathétique.
c.gen.int. : Corps genouillé interne.
c.gen.ext. : Corps genouillé externe.
pulv. : Pulvinar.
tq : Tubercules quadrijumeaux.
ep : Epiphyse ou corps pinéal.
co : Couche optique.
sch : Sillon choroïdien.
nc : Noyau caudé.
strm : Strie médullaire de la couche optique.
III : Troisième ventricule.

de forme triangulaire, étendue entre les deux pédoncules cérébelleux supérieurs. Sa face postérieure est recouverte par l'extrémité antérieure du ver supérieur du cervelet, sa face antérieure forme la voûte ou le toit de la partie supérieure du quatrième ventricule. Son extrémité supérieure arrive jusqu'au cerveau moyen et se trouve reliée à ce dernier par deux minces filets blancs étendus entre la valvule de VIEUSSENS et les éminences postérieures des tubercules quadrijumeaux ; ces filets blancs sont connus sous le nom de *frein de la valvule de Vieussens (frenelum veli medullaris anterioris)*. Le bord inférieur de la valvule se continue avec la substance blanche du cervelet immédiatement au-dessus de l'extrémité antérieure du ver inférieur, ses bords latéraux se continuent avec les pédoncules cérébelleux voisins.

Sur le bord latéral de cette valvule, près de son extrémité supérieure, on voit sortir du tronc cérébral un mince filet nerveux : le *nerf pathétique* ou quatrième paire des nerfs craniens, *IV*.

Les pédoncules cérébelleux supérieurs sont séparés des pédoncules cérébelleux moyens par un sillon oblique qui se continue en haut avec le sillon latéral du

mésencéphale. De ce sillon oblique sort une mince lamelle blanche plus ou moins apparente ; celle-ci contourne de bas en haut le pédoncule cérébelleux supérieur pour pénétrer dans les éminences postérieures des tubercules quadrijumeaux. Elle est connue sous le nom de *ruban de Reil* ou *lemniscus latéral* (*lemniscus lateralis*). Nous verrons plus tard que les fibres constitutives de ce ruban de Reil appartiennent à une partie de la *voie acoustique centrale* ou *voie acoustique bulbo-mésencéphalique* reliant les masses grises de la moelle allongée, dans lesquelles se terminent les fibres acoustiques périphériques, avec les masses grises des tubercules quadrijumeaux inférieurs. En dessous de cette lame blanche les pédoncules sont contournés par des fibres en arcades, plus ou moins apparentes, qui appartiennent au faisceau de Gowers ou faisceau médullo-cérébelleux antérieur et que Retzius a désignées sous le nom de *faisceaux arqués supérieurs de l'isthme du rhombencéphale.*

Dans ce sillon s'enfonce encore le *toenia pontis,* mince cordon blanc qui occupe le sillon séparant la face antérieure de la protubérance annulaire des pédoncules cérébraux,

Quand on enlève la valvule de Vieussens on tombe dans la partie supérieure du quatrième ventricule, dont la cavité va en se rétrécissant de bas en haut pour se continuer, au niveau des tubercules quadrijumeaux inférieurs, avec l'aqueduc de Sylvius du mésencéphale.

Le quatrième ventricule au niveau de l'isthme du rhombencéphale se trouve donc limité : en arrière, par la face antérieure de la valvule de Vieussens ; latéralement, par la face interne des pédoncules cérébelleux supérieurs et, en avant, par la partie inférieure de la face postérieure des pédoncules cérébraux présentant l'extrémité supérieure de l'éminence ronde ou *nucleus incertus,* la fossette supérieure ou *fossette du trijumeau* et le *locus cœruleus.*

Littérature.

W. His : *Vorschläge zur Eintheilung des Gehirns;* Archiv für Anatomie und Physiologie. Anatomische Abtheilung, 1893, pp. 172-179. — W. His : *Die anatomische Nomenclatur;* Ibid., 1895. Supplement Band. — Retzius : *Das Menschenhirn;* Stockholm, 1896. — Streeter : *Anatomy of the Floor of the fourth ventricule.* The American Journal of Anatomy. Vol. II, p. 299-313, 1903.

TROISIÈME LEÇON

Le quatrième ventricule. Le cerveau moyen ou mésencéphale.

Le cerveau intermédiaire ou diencéphale.

Le quatrième ventricule.

Le myélencéphale, le métencéphale et l'isthme du rhombencéphale sont les parties de l'axe nerveux de l'adulte qui proviennent de la transformation de la troisième vésicule cérébrale primitive ou *rhombencéphale*.

Entre le cervelet et la valvule de VIEUSSENS d'une part, la moelle allongée, la protubérance annulaire et la partie inférieure des pédoncules cérébraux d'autre part, existe une partie élargie du canal neural primitif qui constitue le *quatrième ventricule* (*ventriculus quartus*) FIG. **35**, *IV*. Ce ventricule se continue en haut avec l'*aqueduc de Sylvius* du cerveau moyen, *aq* ; il communique en arrière et en bas avec le canal central de la moelle épinière que nous décrirons plus tard.

On distingue au quatrième ventricule une face antérieure et un peu inférieure ou *plancher* (*fossa rhomboidea*) et une face postérieure et quelque peu supérieure, la *voûte* ou le *toit* (*tegmen ventriculi quarti*).

Le plancher du quatrième ventricule est formé par la partie de la face postérieure des pédoncules cérébraux qui appartient à l'isthme du rhombencéphale, par la face postérieure de la protubérance annulaire et une partie de la face postérieure de la moelle allongée. Le toit semble constitué uniquement par la face antérieure de la valvule de VIEUSSENS et la face antérieure du cervelet.

Plancher. Pour mettre le plancher à nu, il faut enlever le cervelet avec la valvule de VIEUSSENS et, pour cela, sectionner les cordons blancs qui relient cet organe aux parties voisines, à savoir : les pédoncules cérébelleux supérieurs, les pédoncules cérébelleux moyens et les pédoncules cérébelleux inférieurs.

Ainsi mis à nu, le plancher du quatrième ventricule présente une forme losangique à grand diamètre vertical, FIG. **36**. On le divise en trois parties par deux lignes horizontales passant au niveau du bord supérieur et du bord inférieur des pédoncules cérébelleux moyens.

La *partie supérieure du plancher* (*pars superior fossae rhomboideae*), *III*, appartient à l'isthme du rhombencéphale ; elle a une forme triangulaire à la base inférieure et se trouve limitée, de chaque côté, par le pédoncule cérébelleux supérieur, *pcs*.

La *partie moyenne* ou *partie intermédiaire du plancher* (*pars intermedia fossae rhomboideae*), *II*, correspond à la face postérieure de la protubérance annulaire ; elle a comme limite latérale la section du pédoncule cérébelleux moyen, *pcm*.

La *partie inférieure du plancher* (*pars inferior fossae rhomboideae*), *I*, appartient à la

moelle allongée ; elle a une forme triangulaire à base supérieure et elle est longée, de chaque côté, par le pédoncule cérébelleux inférieur, *pci*.

L'extrémité supérieure du plancher se continue avec l'aqueduc de Sylvius et l'extrémité inférieure avec le canal central de la moelle épinière.

Nous avons vu les particularités que présente ce plancher et que nous résumons

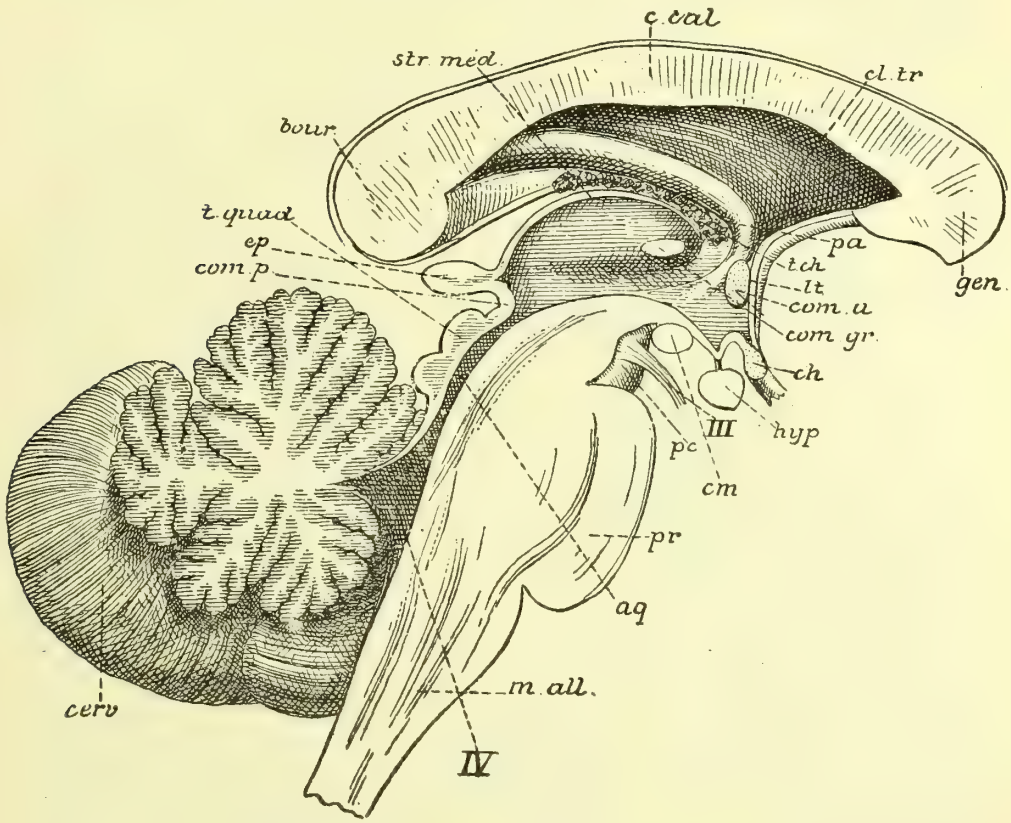

Fig. 35.

Coupe médiane du tronc cérébral. Gr. nat.

m. all. : Moelle allongée.
pr. : Protubérance annulaire.
cerv. : Cervelet.
IV : Quatrième ventricule.
aq : Aqueduc de Sylvius.
t. quad. : Tubercules quadrijumeaux.
p. c. : Pédoncule cérébral.
III : Nerf oculo-moteur commun.
com. p. : Commissure postérieure.
ep. : Epiphyse ou corps pinéal.
cm : Corps mamillaires.
hyp. : Hypophyse.
ch : Chiasma des nerfs optiques.
com. gr. : Commissure grise.
com. a. : Commissure antérieure.
lt : Lame terminale.
t. ch. : Toile choroïdienne.
pa : Piliers antérieurs de la voûte.
gen. : Genou du corps calleux.
cl. tr. : Cloison transparente.
c. cal. : Corps calleux.
str. méd. : Strie médullaire de la couche optique.
bour : Bourrelet du corps calleux.

en quelques mots. Sur la ligne médiane existe une fissure longitudinale correspondant à la grande diagonale du losange et s'étendant de l'angle inférieur à l'angle supérieur. A la limite de la protubérance et du bulbe, on voit les fins cordons blancs à direction plus ou moins transversale connus sous le nom de *stries acoustiques* ou

stries médullaires, str. a. La partie inférieure présente de dedans en dehors : le trigone de l'hypoglosse, *a. b.*, le sillon limitant, *s. l.*, avec la fossette inférieure, fossette ou trigone du vague, *a. g.*, limité en haut par la partie inférieure de la région vestibulaire (*area acustica*), *r. a.* Au niveau de la partie intermédiaire et de la partie supérieure on trouve les éminences rondes avec les éminences de l'abducteur, *em.*, le sillon limitant avec la fossette supérieure, la partie supérieure de la région vestibulaire et le *locus cœruleus.*

Toit. Dans la partie supérieure, au niveau de l'isthme du rhombencéphale, le *toit* du quatrième ventricule est formé par la face antérieure de la *valvule de Vieussens, vV*, FIG. **35**.

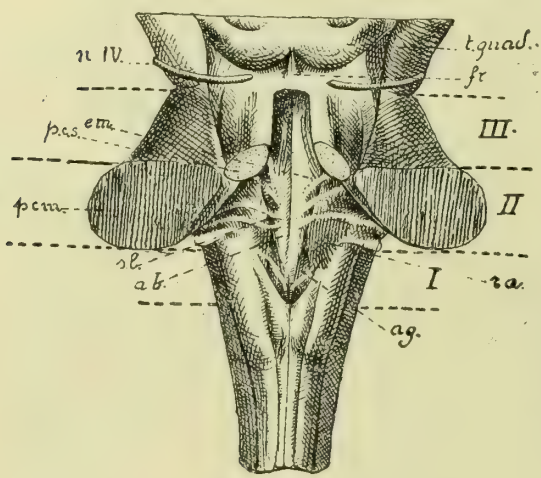

FIG. **36**.

Plancher du quatrième ventricule. Gr. nat.

I : Partie inférieure.
II : Partie intermédiaire.
III : Partie supérieure.
a. b. : Aile blanche interne.
a. g. : Aile grise limitée en bas par un mince cordon blanc *(funiculus separans).*
r. a. : Région acoustique.
t. quad. : Tubercules quadrijumeaux.
s. l. : Sillon limitant.
p. c. m. : Pédoncule cérébelleux moyen.
p. c. s. : Pédoncule cérébelleux supérieur.
e. m. : Eminence médiane.
IV : Nerf pathétique.

Comme voûte de la partie intermédiaire et de la partie inférieure du quatrième ventricule on trouve, entre la face antérieure du cervelet et la face postérieure de la protubérance annulaire unie à la face postérieure de la moelle allongée, en soulevant doucement le bord postérieur du cervelet, une membrane triangulaire à base supérieure et à sommet inférieur appelée *toile choroïdienne* du quatrième ventricule (*tela chorioidea ventriculi quarti*) FIG. **41**. Cette membrane est une dépendance de la *pie-mère*, enveloppe conjonctive recouvrant intimement la face externe de tout l'axe cérébro-spinal. La face profonde de cette membrane triangulaire est tapissée par un revêtement épithélial (*lamina chorioidea epithelialis*) qui représente la partie amincie du toit primitif et qui fait suite : en avant, à l'extrémité antérieure du ver inférieur et au bord libre de la valvule de TARIN ; latéralement, à l'épithélium qui recouvre les bords internes libres des pédoncules cérébelleux inférieurs ; en arrière, à l'épithélium du canal central de moelle épinière.

Pour bien faire comprendre la constitution de cette voûte, rappelons que le quatrième ventricule n'est, embryologiquement, qu'une partie élargie du canal neural primitif, FIG. **37**. Au niveau du métencéphale, la paroi postérieure de cette partie élargie s'épaissit considérablement et se transforme en cervelet, FIG. **38** et **39**. La valvule de VIEUSSENS représente la paroi postérieure de ce canal au niveau de l'isthme du rhombencéphale. Le long de la partie supérieure de la moelle

allongée, la voûte primitive s'amincit au contraire considérablement et prend le nom de *membrane obturatrice* qui lui a été donné par Kölliker.

Réduite, sur la ligne médiane, au simple revêtement épithélial qui tapisse toute l'étendue du canal central, cette voûte est plus épaisse sur les côtés où elle se continue insensiblement avec les parties latérales du bulbe. C'est cette partie épaissie qui persiste, quand on enlève la toile, et qui constitue ce que l'on désigne sous les noms de *tænia, ligula* ou *ponticulus*. Cette voûte amincie est recouverte par la pie-mère. Celle-ci, en se développant, repousse devant elle la membrane obturatrice dans la cavité ventriculaire jusqu'au niveau des stries acoustiques, fig. **39**. C'est cette partie réfléchie de la pie-mère, recouverte par l'épithélium du canal central ou *épithélium épendymaire*, qui constitue la *toile choroïdienne*. Dans l'épaisseur de la pie-mère se développe, de chaque côté de la ligne médiane, une série de houppes vasculaires formées d'artérioles pelotonnées qui forment les *plexus choroïdes médians*, fig. **40**, *pl. ch. méd.* Arrivés près du bord antérieur de la toile choroïdienne, ces deux plexus s'écartent transversalement l'un de l'autre, sortent du quatrième ventricule par les trous de Luschka et s'étendent jusqu'en

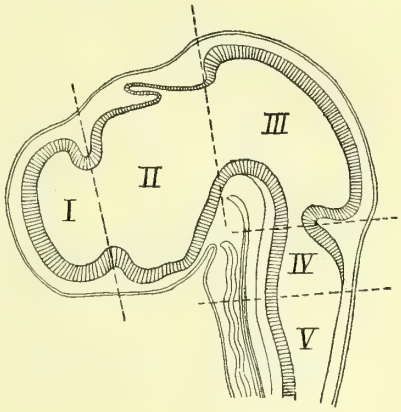

Fig. **37**.

Coupe médiane à travers la tête d'un embryon de poulet de 4 1/2 jours (d'après Mihalkovics). Grossie 14 fois).

V : Myélencéphale dont la partie ventrale se transformera en moelle allongée, tandis que la partie dorsale, considérablement amincie et réduite à l'épithélium épendymaire formera le revêtement épithélial de la toile choroïdienne. La cavité commune à toutes les parties provenant du *rhombencéphale* devient le quatrième ventricule.

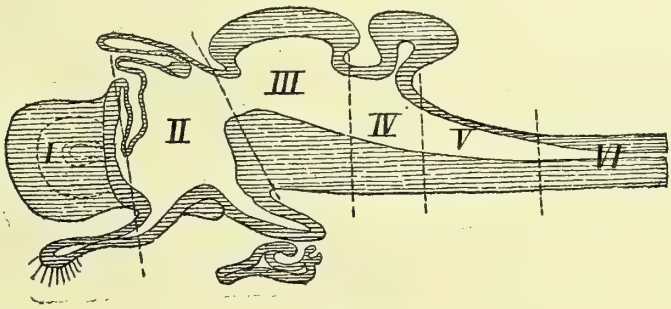

Fig. **38**.

Coupe schématique de l'encéphale d'un vertébré (d'après Edinger).

I : Télencéphale.
II : Diencéphale avec le nerf optique et l'hypophyse en bas, la toile choroïdienne, la commissure postérieure et l'épiphyse en haut.
III : Mésencéphale.
IV : Isthme du rhombencéphale et métencéphale.
V : Myélencéphale.
VI : Partie de la moelle épinière.

dessous du lobule du pneumo-gastrique du cervelet, entre ce lobule et les fibres radiculaires du nerf pneumo-gastrique. Là, ils deviennent apparents sur la face antérieure du tronc cérébral et se réunissent avec d'autres houppes vasculaires qui

longent le bord antérieur de la toile. Cette double série transversale de houppes vasculaires constitue, de chaque côté, le *plexus choroïde latéral*, *pl. ch. lat.*, FIG. **40**.

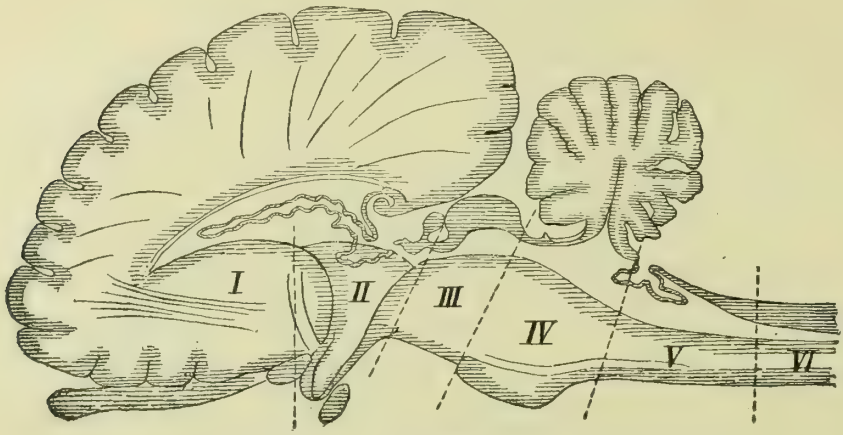

FIG. **39**.

Coupe schématique de l'encéphale d'un mammifère (d'après EDINGER).

I : Télencéphale.
II : Diencéphale.
III : Mésencéphale.
IV : Isthme du rhombencéphale et métencéphale.
V : Myélencéphale.
VI : Partie cervicale de la moelle épinière.

Le quatrième ventricule, interposé entre l'aqueduc de SYLVIUS et le canal central de la moelle épinière, constitue primitivement une cavité close sans

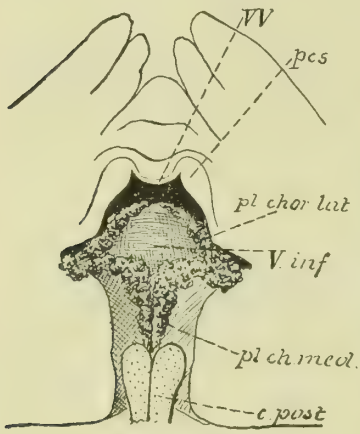

FIG. **40**.

Toile choroïdienne du quatrième ventricule vue par sa face inférieure. Gr. nat.

vV : Valvule de VIEUSSENS.
pcs : Pédoncules cérébelleux supérieurs.
V. inf. : Extrémité antérieure du ver inférieur.
pl. chor. lat. : Plexus choroïde latéral.
pl. ch. méd. : Plexus choroïde médian.
c. post. : Cordons postérieurs légèrement entamés.

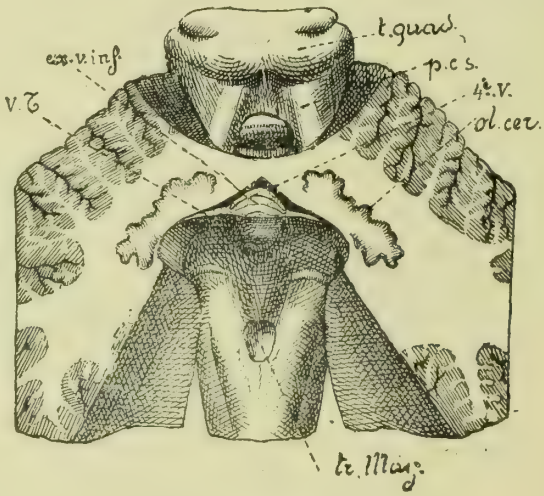

FIG. **41**.

Vue de la face postérieure de la moelle allongée recouverte par la toile choroïdienne. Gr. nat.

t. quad. : Tubercules quadrijumeaux.
p. c. s. : Pédoncules cérébelleux supérieurs.
ol. cer. : Olive cérébelleuse.
4e v. : Quatrième ventricule.
ex. v. inf. : Extrémité antérieure du ver inférieur.
v. T. : Valvule de TARIN.
tr. M. : Trou de MAGENDIE.

communication avec les espaces sous-arachnoïdiens. Après la naissance il n'en est plus ainsi. Quand on écarte doucement la moelle allongée de la face antérieure du cervelet, en détruisant les quelques filaments conjonctifs étendus entre ces deux organes, on voit que la toile choroïdienne, qui ferme en arrière le quatrième ventricule, est percée d'un orifice assez étendu et à contours quelque peu irréguliers, FIG. **41** ; c'est le *trou de Magendie (foramen Magendii* ou *apertura medialis ventriculi quarti)* qui fait communiquer le quatrième ventricule avec le *confluent sous-arachnoïdien postérieur*, cavité sous-arachnoïdienne comprise à ce niveau entre l'arachnoïde et la pie-mère. Un autre orifice existe, au niveau de chaque angle latéral du ventricule, en dessous du bord inférieur du pédoncule cérébelleux moyen : c'est le trou de LUSCHKA (*apertura lateralis ventriculi quarti*) ; il donne passage à une partie des plexus choroïdes latéraux et il fait communiquer également le quatrième ventricule avec les cavités sous-arachnoïdiennes (KEY et RETZIUS).

L'existence normale du trou de MAGENDIE et des trous de LUSCHKA a été prouvée, en 1876, par les recherches de KEY et de RETZIUS et confirmée, en 1886, par HESS. Tout récemment RETZIUS est revenu sur ce point : sur 100 cerveaux d'adultes examinés à cet effet il n'a constaté que deux fois l'absence complète du trou de MAGENDIE. L'aspect de cet orifice varie d'un cerveau à l'autre tant pour sa forme que pour son étendue. RETZIUS pense que cet orifice de la toile choroïdienne se forme de bonne heure. Il a constaté son existence déjà au commencement du quatrième mois de la vie intra-utérine. Dans des recherches plus récentes encore CANNIEU arrive à des conclusions toutes différentes. Pour lui, le trou de MAGENDIE et les trous de LUSCHKA n'existent pas ni chez l'homme, ni chez les autres vertébrés.

Le mésencéphale.

Le cerveau moyen ou mésencéphale est la partie de l'encéphale comprise entre le cerveau intermédiaire ou diencéphale placé en haut et en avant et l'isthme du rhombencéphale situé en bas et un peu en arrière. Il provient de la transformation de la deuxième vésicule cérébrale primitive. On le désigne encore sous le nom de région des pédoncules cérébraux et des tubercules quadrijumeaux.

Quand on examine un tronc cérébral par sa face antérieure, FIG. **42**, on voit, au-dessus de la protubérance annulaire, deux cordons blancs larges et volumineux sortir de cette protubérance, un peu en arrière de son bord supérieur. Ils se dirigent obliquement en haut, en avant et en dehors en s'écartant angulairement l'un de l'autre et, après un trajet d'environ 15 millim., ils disparaissent à la face inférieure du diencéphale uni au télencéphale. Ces cordons blancs portent le nom de *pédoncules cérébraux (pedunculi cerebri), pc.*

Les pédoncules cérébraux laissent entre eux un espace triangulaire à base supérieure nommé *espace, trigone* ou *fosse interpédonculaire (fossa interpeduncularis).* Cette fosse est fermée par une lame de substance grise traversée par un grand nombre d'orifices pour le passage de vaisseaux sanguins ; elle porte le nom de *lame* ou *substance perforée postérieure (substantia perforata posterior), S. int.*

Au point de réunion de la face interne du pédoncule cérébral avec la substance perforée postérieure existe un sillon longitudinal (*sulcus nervi oculomotorii*) d'où sortent un grand nombre de filets radiculaires qui se réunissent bientôt pour former le tronc du *nerf oculo-moteur commun, III.*

Examiné par sa face postérieure, FIG. **43**, le tronc cérébral présente, immédiatement au-dessus de l'incisure antérieure du cervelet, quatre éminences arrondies en forme de mamelons, deux supérieures et deux inférieures, qui constituent les *tubercules quadrijumeaux* (*corpora quadrijemina*), *t. quad.* Les éminences inférieures sont un peu plus petites que les supérieures. Elles sont séparées l'une de l'autre par un sillon crucial : le sillon antéro-postérieur commence par une partie élargie

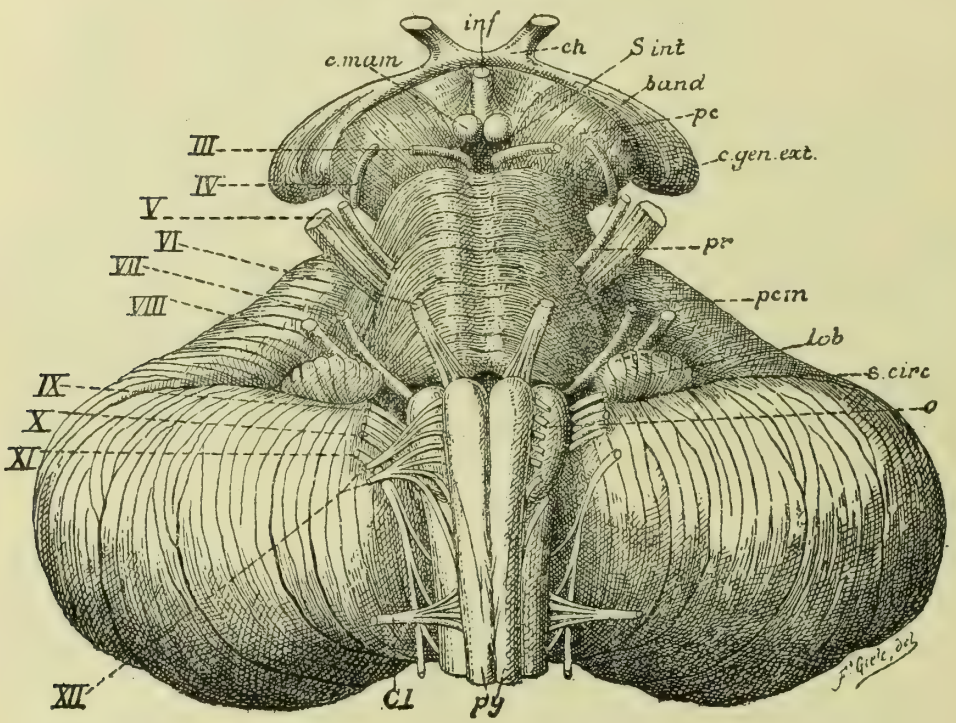

FIG. **42**.
Face antérieure du tronc cérébral. Gr. nat.

c. mam. : Corps mamillaires.
inf. : Tige pituitaire.
ch. : Chiasma des nerfs optiques.
s. int. : Substance interpédonculaire.
band. : Bandelette optique.
pc. : Pédoncule cérébral.
c. gen. ext. : Corps genouillé externe.
pr. : Protubérance annulaire.
pcm : Pédoncule cérébelleux moyen.
lob. : Lobule du pneumo-gastrique (flocculus)
s. circ. : Sillon circonférenciel.
o : Olive.
py. : Pyramides.
Co : Racine antérieure du premier nerf cervical.
III à *XII* : Origine des dix dernières paires de nerfs craniens.

au-devant des tubercules supérieurs, en dessous d'un petit prolongement appartenant au cerveau intermédiaire et appelé *glande pinéale*, *corps pinéal* ou *épiphyse*, *ep.* ; il se termine en dessous des tubercules inférieurs sur la face postérieure de la valvule de VIEUSSENS. Dans sa partie inférieure, ce sillon est limité de chaque côté par un mince cordon blanc étendu entre les éminences inférieures et la valvule ; c'est le *frein de la valvule de Vieussens* que nous avons signalé en décrivant l'isthme du rhombencéphale.

Le sillon transverse sépare les éminences supérieures des éminences inférieures.

De chacun des quatre tubercules part un faisceau blanc qui se dirige en avant et en dehors : ce faisceau porte le nom de *bras* des tubercules quadrijumeaux. Le sillon transverse se prolonge latéralement entre les deux bras et prend le nom de *sillon interbrachial.*

Vu par sa face latérale, FIG. **44**, le tronc cérébral présente, au niveau du cerveau moyen, un sillon longitudinal : le *sillon latéral du mésencéphale (sulcus lateralis)*, *slm*, séparant la région des tubercules quadrijumeaux de celle des pédoncules cérébraux, *pc.*

Au devant de ce sillon on voit la face externe du pédoncule cérébral ; derrière ce sillon apparaissent les bras des tubercules quadrijumeaux avec le sillon interbrachial, *si.*

Le sillon interbrachial s'arrête au niveau d'une saillie fusiforme d'environ un centimètre de longueur et appartenant au diencéphale : le *corps genouillé interne* (*corpus geniculatum médiale*), *c. g. int.* Une partie des fibres du bras postérieur des tubercules quadrijumeaux (*brachium quadrigeminum inferius*) pénètre dans ce corps genouillé interne,

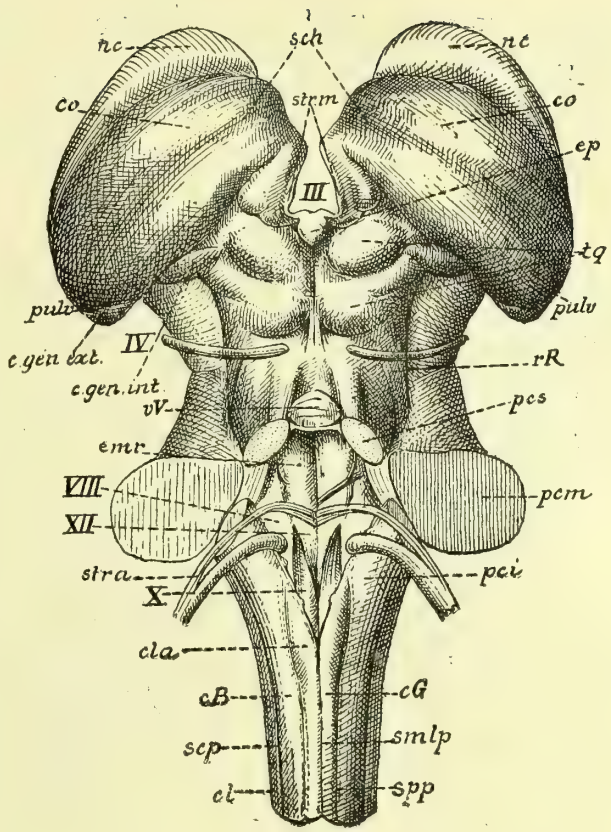

FIG. **43**.

Face postérieure du tronc cérébral. Gr. nat.

smlp : Fissure médiane postérieure.
spp : Sillon paramédian postérieur.
scp : Sillon collatéral postérieur.
cG : Faisceau de GOLL.
cB : Faisceau de BURDACH.
cl : Cordon latéral.
cla. : Clava.
pci : Pédoncule cérébelleux inférieur.
XII : Trigone de l'hypoglosse ou aile blanche interne.
X : Trigone du vague ou aile grise.
VIII : Région acoustique ou aile blanche externe.
str. a. : Stries acoustiques ou médullaires.
pcm : Pédoncule cérébelleux moyen.
emr : Eminence ronde ou médiane.
pcs : Pédoncule cérébelleux supérieur.
vV : Valvule de VIEUSSENS.
rR : Ruban de REIL.
IV : Nerf pathétique.
c.gen.int. : Corps genouillé interne.
c.gen.ext. : Corps genouillé externe.
pulv. : Pulvinar.
tq : Tubercules quadrijumeaux.
ep : Epiphyse ou corps pinéal.
co : Couche optique.
sch : Sillon choroïdien.
nc : Noyau caudé.
strm : Strie médullaire de la couche optique.
III : Troisième ventricule.

les autres s'enfoncent dans le sillon latéral du mésencéphale. Le bras antérieur des mêmes tubercules (*brachium quadrigeminum superius*) peut se poursuivre jusque en dessous de la bandelette optique. En dessous du bras postérieur des tubercules quadrijumeaux, le sillon latéral du mésencéphale se continue avec le sillon longitudinal qui sépare le pédoncule cérébelleux moyen du pédoncule cérébelleux supérieur.

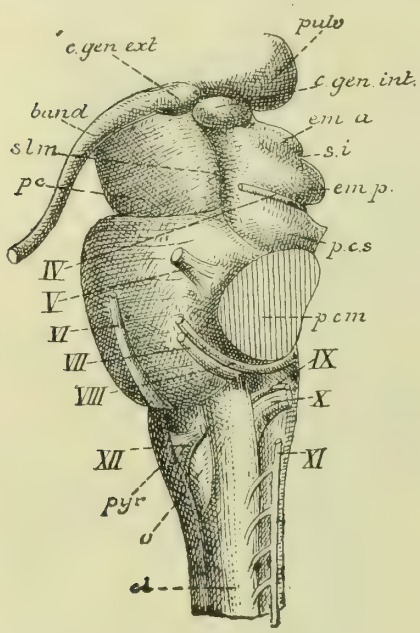

Fig. **44**.
Tronc cérébral vu par sa face latérale.
Gr. nat.

cl : Cordon latéral.
pyr. : Pyramide antérieure.
XII : Filets radiculaires du nerf hypoglosse.
o : Olive.
XI, X, IX : Filets radiculaires du nerf accessoire ou spinal, du nerf pneumo-gastrique et du nerf glosso-pharyngien.
VIII : Nerf acoustique.
VII : Nerf facial.
VI : Nerf oculo-moteur externe.
V : Nerf trijumeau.
pcm : Pédoncule cérébelleux moyen.
pcs : Pédoncule cérébelleux supérieur.
emp : Eminences postérieures.
ema : Eminences antérieures des tubercules quadrijumeaux.
si : Sillon interbrachial.
c. gen. int. : Corps genouillé interne.
pulv : Pulvinar.
c. gen. ext. : Corps genouillé externe.
band : Bandelette optique.
slm : Sillon latéral du mésencéphale.
pc : Pédoncule cérébral.

Nous verrons plus tard, en étudiant les coupes transversales, que le mésencéphale est traversé, dans toute sa longeur, par une partie rétrécie du canal neural primitif à laquelle on a donné le nom de *aqueduc cérébral* ou *aqueduc de Sylvius* (*aqueductus cerebri Sylvii*). Cet aqueduc de Sylvius communique en haut avec le ventricule médian du cerveau intermédiaire et se continue en bas avec l'extrémité supérieure du quatrième ventricule, fig. **45**, *aq*. Il relie ainsi les deux ventricules l'un à l'autre. Il représente lui-même une cavité fusiforme, élargie au milieu et rétrécie à ses deux extrémités. Retzius a proposé de lui donner pour ce motif le nom de *ventricule du mésencéphale*.

Le diencéphale.

Le cerveau intermédiaire ou diencéphale est la partie de l'axe cérébro-spinal comprise entre le cerveau moyen et le cerveau terminal. Il provient de la transformation de la partie postérieure de la première vésicule cérébrale primitive. Chez l'adulte ses limites ne sont guère précises. Il se confond en bas avec le mésencéphale, tandis qu'en avant il se fusionne intimement avec les parties constitutives du télencéphale. Il comprend les couches optiques, les corps genouillés, les bandelettes optiques, les corps mamillaires, le tubercule cendré, le corps pinéal, l'habénula et le troisième ventricule.

Sur la face latérale de la cavité ventriculaire du diencéphale se trouve un sillon à direction antéro-postérieure : le *sillon de Monro* ou *sillon hypothalamique, s. M.* Il commence au niveau de l'orifice supérieur de l'aqueduc de Sylvius et s'étend jusque

dans le récessus optique. Ce sillon représente la partie du *sillon limitant des ventricules* qui appartient au diencéphale et au télencéphale. Nous avons vu que, d'après les recherches de His, ce sillon limitant existe sur toute la longueur de l'encéphale et qu'il sépare chacun des six segments nerveux en une partie ventrale et une partie

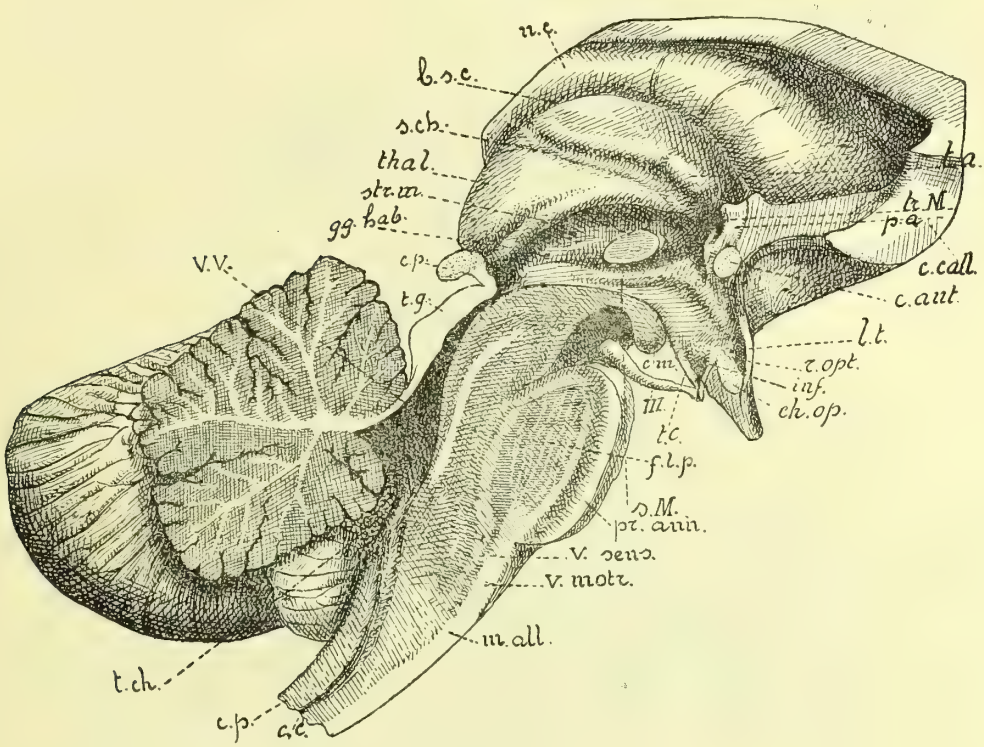

FIG. **45.**

Section médiane du tronc cérébral. Gr. nat.

Nc : Noyau coudé.
B. c. : Bandelette semi-circulaire.
S. ch. : Sillon choroïdien.
thal. : Thalamus.
str. m. : Strie médullaire.
gg. hab. : Ganglion de l'habénula.
C. p. : Corps pinéal.
t. q. : Tubercules quadrijumeaux.
VV : Valvule de VIEUSSENS.
t. ch. : Toile choroïdienne.
c. p. : Cordon postérieur.
c. c. : Canal central.
m. al. : Moelle allongée.
v. motr. : Voie motrice.
v. sens. : Voie sensitive.
pr. ann. : Protubérance annulaire.
s. m. : Sillon de MONRO.
f. l. p. : Faisceau longitudinal postérieur.
III : Nerf oculo-moteur commun.
c. m. : Corps mamillaires.
t. c. : Tubercule cendré.
ch. opt. : Chiasma optique.
inf. : Récessus optique.
r. opt. : Récessus optique.
l. t. : Lame terminale.
c. ant. : Commissure antérieure.
c. call. : Corps calleux.
p. ant. : Pilier antérieur du trigone.
tr. M. : Trou de MONRO.
t. ant. : Tubercule antérieur de la couche optique.

dorsale. La partie de l'axe nerveux placée en dessous du sillon de MONRO appartient à la fois au diencéphale et au télencéphale ; on la désigne sous le nom de *hypothalamus* ou *région sous-thalamique*. La partie située au-dessus du sillon de MONRO appartient au diencéphale seul ; on la désigne sous le nom de *thalamencéphale*.

Thalamencéphale. Le thalamencéphale est formé de trois parties : le *thalamus* ou *couche optique*, le *méthalamus* ou *corps genouillés* et l'*épithalamus* comprenant le *corps pinéal* et l'*habénula* avec les parties immédiatement voisines.

Le **thalamus** ou *couche optique* forme la partie principale du cerveau intermédiaire. On donne le nom de couches optiques à deux noyaux volumineux formés de substance grise. On les appelle aussi *ganglions gris*.

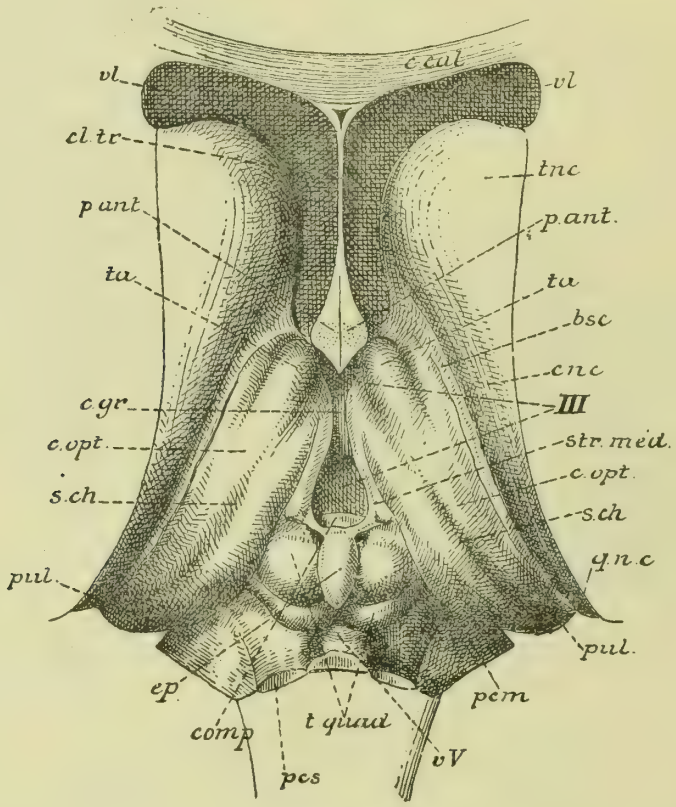

FIG. **46.**

Le tronc cérébral vu par le haut, après enlèvement du corps calleux, de la voûte à trois piliers et de la toile choroïdienne. Gr. nat.

c. cal. : Coupe du genou du corps calleux.
cl. tr. : Cloison transparente.
vl : Ventricule latéral.
tnc : Tête du noyau caudé.
p. ant. : Section des piliers antérieurs de la voûte.
ta : Tubercule antérieur de la couche optique.
bsc : Bandelette semi-circulaire.
cnc : Corps du noyau caudé.
III : Troisième ventricule.
str. méd. : Strie médullaire de la couche optique.
c. opt. : Couche optique.
s. ch. : Sillon choroïdien.
qnc : Queue du noyau caudé.
pul. : Pulvinar.
pcm : Pédoncule cérébelleux moyen.
vv : Valvule de VIEUSSENS.
t. quad. : Tubercules quadrijumeaux.
pcs : Pédoncule cérébelleux supérieur.
comp. p. : Commissure postérieure.
c. gr. : Commissure grise.

Lorsque nous étudierons, dans les leçons ultérieures, la structure interne de l'axe cérébro-spinal, nous verrons que tout le système nerveux central est formé de deux substances macroscopiquement et microscopiquement différentes : la *substance grise* et la *substance blanche*. La substance blanche est formée principalement de fibres

nerveuses ; c'est l'élément conducteur. La substance grise, au contraire, est formée à la fois de fibres nerveuses et de cellules nerveuses ; les cellules nerveuses forment cependant sa partie essentielle, elles constituent l'élément principal, l'élément le plus important de tout le système nerveux. Les couches optiques étant des ganglions gris sont donc constituées essentiellement de cellules nerveuses.

Elles se présentent sous la forme de deux corps massifs, allongés, à grand diamètre antéro-postérieur, situés près de la base du cerveau, FIG. **46**. Avec les noyaux lenticulaires et les noyaux caudés, ganglions gris qui appartiennent au cerveau terminal, les couches optiques forment ce qu'on appelle communément les *ganglions de la base.*

Chaque couche optique présente à examiner une face supérieure, une face inférieure, une face externe, une face interne et deux extrémités.

La face supérieure est libre ; elle est divisée, par un sillon oblique appelé *sillon*

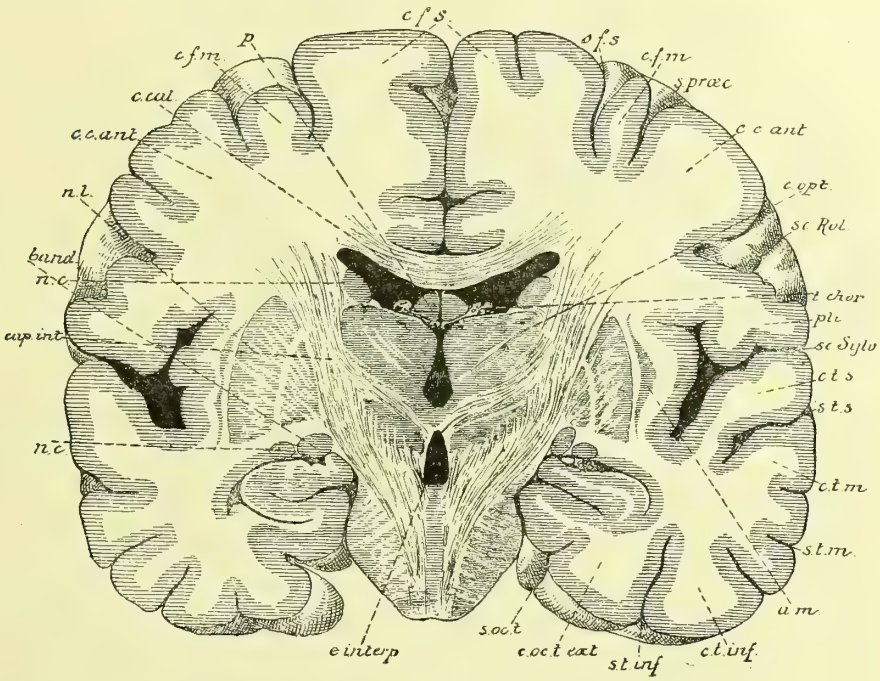

FIG. **47**.

Coupe transversale de l'encéphale passant par le milieu des ganglions de la base et montrant la face supérieure de la couche optique recouverte en partie par la toile choroïdienne.

choroïdien, sch, en une partie externe appartenant au plancher du ventricule latéral et une partie interne contribuant à limiter le ventricule médian. Nous verrons plus tard que c'est dans ce sillon choroïdien que vient s'appliquer le bord externe de la toile choroïdienne longé par le plexus choroïde latéral, FIG. **47**.

La face interne est libre aussi. Elle limite, avec la face interne de la couche optique du côté opposé, une partie élargie du canal médullaire primitif constituant le *ventricule médian* ou *troisième ventricule (ventriculus tertius),* FIG. **47**. Cette surface

est grise. Entre les deux couches optiques est tendue une mince lamelle grise également qu'on appelle *commissure grise*, *commissure molle* ou *commissure moyenne*, FIG. **46**, *c. gr.* Cette commissure traverse la partie moyenne du ventricule médian ; elle fait quelquefois complètement défaut.

La face externe répond, en haut, à la partie moyenne ou corps du noyau caudé ; en bas, elle est séparée du noyau lenticulaire par une masse de substance blanche qui constitue le bras postérieur de la *capsule interne*, *cap. int.*, FIG. **47**.

La face inférieure répond aux parties constitutives de la région sous-thalamique et, par là, au pédoncule cérébral.

Les couches optiques sont amincies en avant, elles s'élargissent considérablement en arrière, puis se rétrécissent brusquement, se recourbent en bas, en avant et en dedans pour se continuer avec les bandelettes optiques. A l'endroit le plus rétréci elles présentent un petit renflement fusiforme qu'on appelle *corps genouillé externe (corpus geniculatum laterale)*.

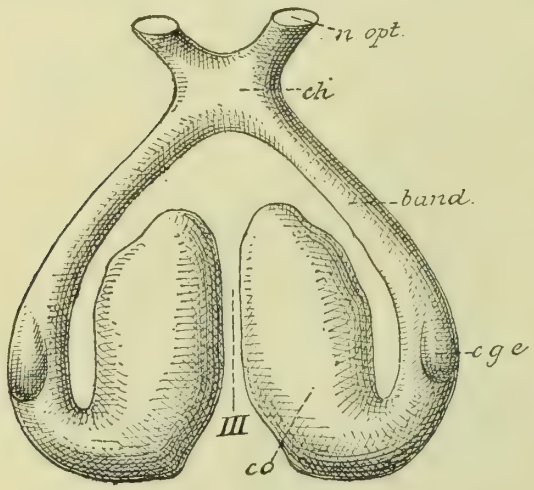

FIG. **48**.
Couches optiques vues par leur face inférieur. Gr. nat.

co : Couche optique.
c. g. e. : Corps genouillé externe.
band : Bandelette optique.
ch. : Chiasma des nerf optiques.
n. opt. : Nerf optique.
III : Troisième ventricule.

Chaque couche optique, avec la bandelette optique correspondante, décrit une anse à concavité antérieure, FIG. **48**, embrassant l'extrémité supérieure du pédoncule cérébral. C'est par la concavité de cette anse que passent les fibres nerveuses qui doivent relier le pédoncule cérébral au cerveau terminal.

Nous avons vu que la face supérieure de chaque couche optique est libre ; cette face est blanche parce qu'elle est recouverte par une mince couche de fibres myéliniques. Elle est séparée de la face grise interne par un bord tranchant. Au niveau de ce bord on trouve un cordon blanc qui s'épaissit d'avant en arrière et qu'on appelle *strie médullaire de la couche optique (stria medullaris)* ou *habénula, str. méd.* Cette strie est légèrement renflée en arrière. Cette partie renflée porte le nom de *ganglion de l'habénula*.

La face supérieure de la couche optique est limitée en dehors par un sillon assez net qui la sépare du noyau caudé et dans lequel on trouve une veine volumineuse, la *veine du corps strié* ou *veine terminale (vena terminalis)*, un épaississement de l'épithélium épendymaire appelé *lamina affixa* et un faisceau blanc : la *bandelette semi-circulaire*, *bsc*, ou *strie terminale (stria terminalis)*.

L'extrémité antérieure de la couche optique est libre ; elle aide à circonscrire, avec le pilier antérieur de la voûte à trois piliers, un orifice circulaire le *trou de*

Monro ou *trou interventriculaire (foramen interventriculare)* faisant communiquer, de chaque côté, le ventricule latéral avec le troisième ventricule.

Au niveau de cette extrémité antérieure on trouve, sur la face supérieure de la couche optique, une éminence arrondie : le *tubercule antérieur (tuberculum anterius thalami), ta.*

L'extrémité postérieure de la couche optique se renfle et surplombe la partie supérieure du cerveau moyen en formant le *pulvinar, pulv.* Sous le pulvinar, chaque

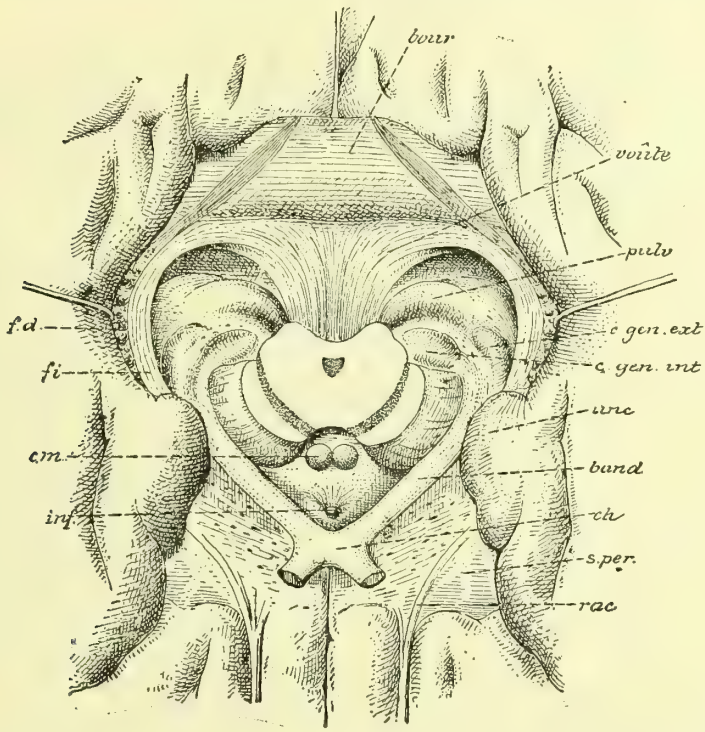

Fig. **49.**

Rapports des bandelettes optiques avec les corps genouillés et les couches optiques. Gr. nat.

fd : Faisceau denté.
fi : Fimbria.
cm : Corps mamillaires.
inf. : Infundibulum.
rac. : Racine olfactive.
s. per. : Substance perforée antérieure.
ch. : Chiasma des nerfs optiques.
band. : Bandelette optique.
unc. : Repli unciforme.
bour. : Bourrelet du corps calleux.

couche optique se rétrécit brusquement, se dilate au niveau du corps genouillé externe et se continue avec la bandelette optique. Celle-ci contourne le pédoncule cérébral et se rencontre sur la ligne médiane, à la face inférieure de l'encéphale, avec la bandelette optique du côté opposé. Là, les deux bandelettes présentent un entrecroisement partiel de leurs fibres constituves : le *chiasma des nerfs optiques (chiasma opticum), ch,* d'où partent les nerfs optiques, fig. **48.**

Le **métathalamus** comprend les corps genouillés externes et internes, fig. **49.**

Le *corps genouillé externe* ou *latéral (corpus geniculatum laterale)* constitue un petit renflement ovoïde situé sur le trajet de la bandelette optique, immédiatement en

dessous de la partie postérieure renflée de la couche optique ou *pulvinar*. Le faisceau blanc qui relie ce corps genouillé à la bandelette optique porte le nom de *racine externe*.

Le *corps genouillé interne* ou *médian (corpus geniculatum mediale)* est une petite masse grise de forme ovoïde située en dedans du corps genouillé externe, à l'endroit où le sillon interbrachial du mésencéphale rencontre les parties constitutives du cerveau intermédiaire. Il est relié à la bandelette optique correspondante par un petit faisceau blanc qui forme la *racine interne* de cette bandelette.

L'épithalamus est formé principalement par le corps pinéal et l'habénula.

La *glande pinéale* ou *épiphyse,* mieux appelée *corps pinéal,* est un petit corps grisâtre de 8 à 10 millimètres de longueur situé au-dessus et un peu au-devant des tubercules quadrijumeaux ; il repose sur la partie antérieure élargie du sillon médian longitudinal des mêmes tubercules. De la partie antérieure de ce corps part, de chaque côté, un petit cordon blanc qui se perd sur la face interne de la couche optique en se continuant avec le ganglion de l'habénula : ce sont les *pédoncules du corps pinéal* formant la *commissure des ganglions de l'habénula (commissura habenularum)* appelée quelquefois encore *commissure supérieure.*

La valeur anatomique du corps pinéal a été longtemps une énigme. D'après des recherches d'anatomie comparée, le corps pinéal est un organe rudimentaire qui existerait encore assez bien développé chez quelques sélaciens et un grand nombre de reptiles et y constitue un *organe pariétal* ayant beaucoup de ressemblance avec un œil. On le désigne même quelquefois sous le nom d'*œil pariétal* ou *troisième œil des vertébrés.*

L'habénula. Sur la face interne de chaque optique, tout près de son bord supérieur, on trouve une strie saillante à direction antéro-postérieure connue sous le nom de *strie médullaire (stria medullaris)* ou *habénula.* Cette strie augmente insensiblement de volume, et, arrivée dans le voisinage du pédoncule du corps pinéal, présente une partie triangulaire renflée appelée *ganglion* ou *trigone de l'habénula (trigonum habenulae).* Ce trigone se trouve relié au corps pinéal par le faisceau blanc que nous avons décrit plus haut sous le nom de *pédoncule du corps pinéal.*

Hypothalamus. La région sous-thalamique ou l'hypothalamus appartient à la fois au diencéphale et au télencéphale ; elle est séparée nettement du thalamencéphale par le sillon de Monro ou sillon hypothalamique.

L'hypothalamus comprend : les corps mamillaires, le tubercule cendré avec l'infundibulum, la tige pituitaire et l'hypophyse, le chiasma des nerfs optiques, le récessus optique et la lame terminale. Les corps mamillaires et une partie du tuberbule cendré appartiennent seuls au diencéphale ; ils forment la *partie mamillaire* de la région sous-thalamique *(pars mamillaris hypothalami).*

Les autres parties constitutives de l'hypothalamus appartiennent au télencéphale et forment la *partie optique* de la région sous-thalamique *(pars optica hypothalami).* Chez l'adulte, la limite entre ces deux parties de l'hypothalamus est difficile à établir : aussi décrit-on avec le diencéphale toutes les parties constitutives de l'hypothalamus comme formant le plancher du troisième ventricule.

Troisième ventricule. La partie du canal neural primitif qui correspond au cerveau intermédiaire devient le *troisième ventricule* ou *ventricule médian.* Celui-ci est situé sur la ligne médiane entre les faces internes des deux couches optiques.

Le plancher de ce ventricule présente sur sa face externe, en allant du mésencéphale vers le télencéphale, FIG. **50** et **51** : une mince lamelle grise qui se continue, en arrière, avec la substance interpédonculaire et qui s'étend, en avant, jusqu'au niveau d'une petite dépression en forme d'entonnoir visible à la

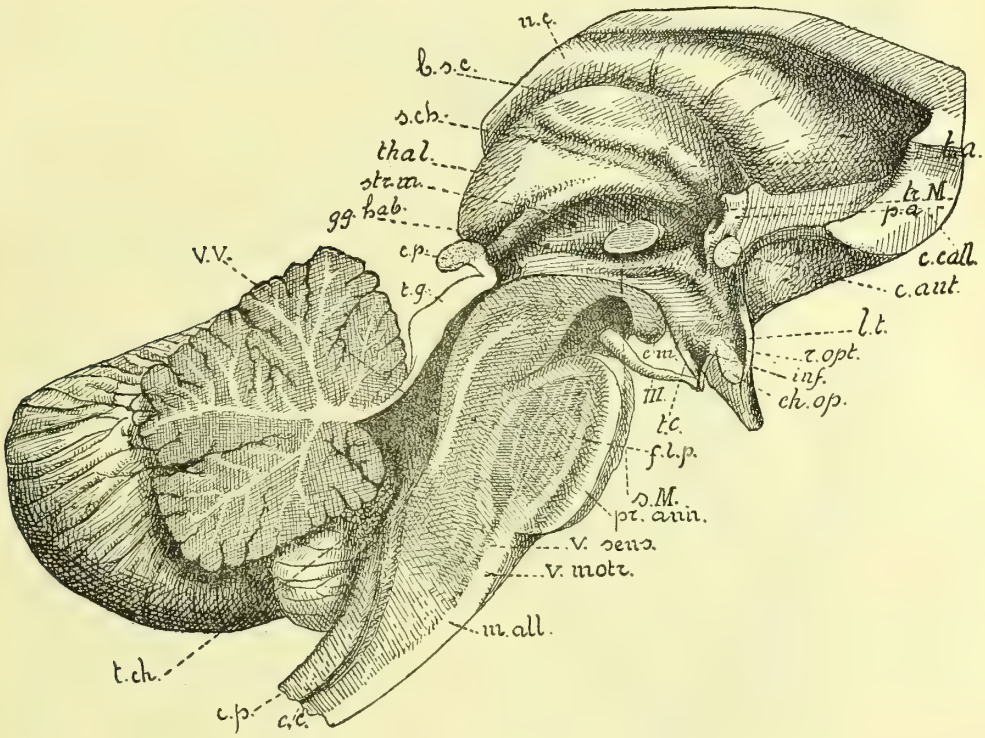

FIG. **50.**

Section médiane du tronc cérébral. Gr. nat.

Nc : Noyau coudé.
B. c. : Bandelette semi-circulaire.
S. ch. : Sillon choroïdien.
thal. : Thalamus.
str. m. : Strie médullaire.
gg. hab. : Ganglion de l'habénula.
C. p. : Corps pinéal.
t. q. : Tubercules quadrijumeaux.
VV : Valvule de VIEUSSENS.
t. ch. : Toile choroïdienne.
c. p. : Cordon postérieur.
c. c. : Canal central.
m. al. : Moelle allongée.
v. motr. : Voie motrice.
v. sens. : Voie sensitive.
pr. ann. : Protubérance annulaire.
s. m. : Sillon de MONRO.
f. l. p. : Faisceau longitudinal postérieur.
III : Nerf oculo-moteur commun.
c. m. : Corps mamillaires.
t. c. : Tubercule cendré.
ch. opt. : Chiasma optique.
inf. : Récessus optique.
r. opt. : Récessus optique.
l. t. : Lame terminale.
c. ant. : Commissure antérieure.
c. call. : Corps calleux.
p. ant. : Pilier antérieur du trigone.
tr. M. : Trou de MONRO.
t. ant. : Tubercule antérieur de la couche optique.

base du cerveau, en arrière du chiasma des nerfs optiques, et connue sous le nom d'*infundibulum* ou *récessus de l'infundibulum (recessus infundibuli)*. La paroi postérieure de cet infundibulum, légèrement bombée du côté de la base du cerveau, forme le *tubercule cendré (tuber cinereum)*. Cette dépression du plancher du ventri-

cule médian se rétrécit insensiblement et se continue par un petit cordon grêle, appelé *tige pituitaire*, auquel est suspendu l'*hypophyse, hyp.*.

Derrière l'hyophyse et au devant de la substance interpédonculaire, on trouve, à la base du cerveau, sur la face inférieure de la lame grise qui sert de plancher au ventricule médian, deux éminences blanches légèrement allongées dans le sens transversal : les *corps mamillaires (corpus mamillare)*, *c. mam.*

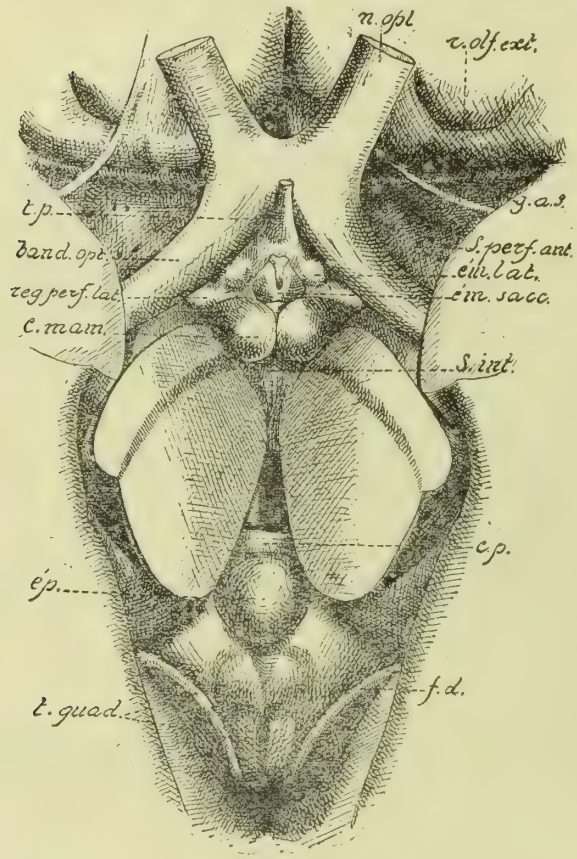

Fig. **51.**

Partie de la base du cerveau comprise entre le chiasma optique, les bandelettes optiques et les pédoncules cérébraux et appartenant en grande partie au plancher du troisième ventricule.

Gr. nat. 1 1/2.

n. opt. : Nerf optique.
s. perf. ant. : Substance perforée antérieure.
band. op. : Bandelette optique.
t. p. : Tige pituitaire.
ém. lat. : Eminence latérale.
r. perf. lat. : Région perforée latérale.
ém sac. : Eminence sacculaire.
c. mam. : Corps mamillaire.
s. perf. p. : Substance interpédonculaire.
ép. : Corps pinéal.
c. p. : Commissure postérieure.
t. quadr. : Empreintes des tubercules quadrijumeaux.
f. cin. : Fasciola cinerea.

Entre ces corps mamillaires et le tubercule cendré, il existe souvent, d'après les recherches récentes de Retzius que nous pouvons confirmer, une saillie du plancher du troisième ventricule ayant plus ou moins la forme d'une feuille de trèfle : c'est l'*éminence sacculaire (eminentia saccularis)* de Retzius. Cette éminence sacculaire se retrouve, plus ou moins développée, aussi bien sur les cerveaux d'adultes que sur des cerveaux d'embryons humains, à partir de la sixième semaine de la vie intra-utérine. Elle doit être considérée comme un organe rudimentaire, l'homologue d'un organe plus développé, le *saccus vasculosus* des vertébrés inférieurs.

Au-devant de l'infundibulum se trouve le chiasma des nerfs optiques. Celui-ci semble refouler un peu en haut le plancher du troisième ventricule produisant ainsi, du côté de la cavité ventriculaire, une crête transversale séparant le récessus de l'infundibulum, qui est en arrière du chiasma, d'une dépression angulaire située au-devant du chiasma et connue sous le nom de *récessus optique*. Ce récessus optique est limité en avant par une mince lamelle blanche, la *lame terminale (lamina terminalis)*, étendue entre la partie déprimée du récessus optique et l'extrémité inférieure effilée ou *bec* du corps calleux.

La constitution anatomique et la signification physiologique de l'hypophyse sont encore loin d'être complètement élucidées. On sait que, embryologiquement, le *lobe postérieur* (*lobus posterior*) de l'hypophyse provient du diencéphale et est de nature nerveuse, tandis que son *lobe antérieur* (*lobus anterior*) représente une portion de la voûte du pharynx, détachée de celle-ci dans le cours du développement embryologique ; elle provient donc de l'ectoderme buccal et elle est de nature glandulaire. Nous verrons plus tard quelle est la structure anatomique de l'hypophyse chez l'adulte. Quant à sa valeur physiologique, les observations cliniques et anatomo-pathogiques de ces dernières années, ainsi que des recherches exprimentales récentes, tendent à prouver que l'hypophyse est un organe important exerçant une influence manifeste sur le développement général du corps.

En 1886, P. Marie a décrit, pour la première fois, une maladie spéciale connue sous le nom de *acromégalie* ou *maladie de Marie* et caractérisée par un développement considérable des extrémités (mains, pieds, nez, maxillaire inférieur, langue, etc.). Depuis lors un grand nombre de cas d'acromégalie ont été publiés ; or, chose étrange, dans les quelques autopsies qui ont été faites on a constaté, comme lésion presque unique, une hypertrophie quelquefois considérable de l'hypophyse. Vassale et Sacchi

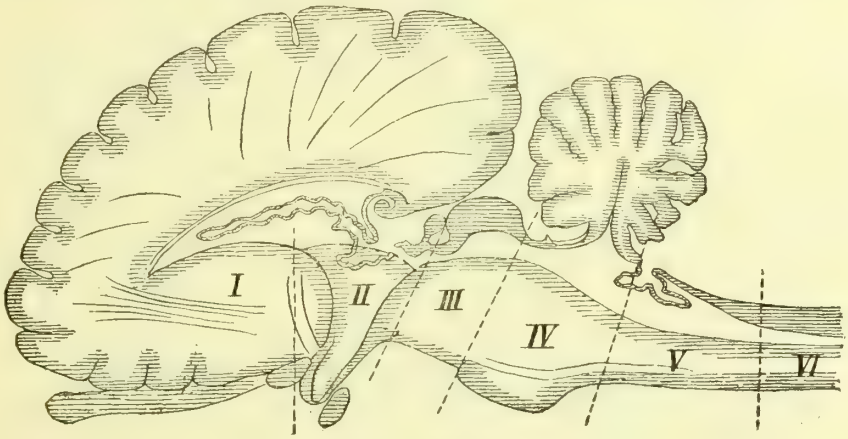

Fig. **52**.

Coupe schématique de l'encéphale d'un mammifère (d'après Edinger).

I : Télencéphale.
II : Diencéphale.
III : Mésencéphale.
IV : Isthme du rhombencéphale et métencéphale.
V : Myélencéphale.
VI : Partie cervicale de la moelle épinière.

ont essayé d'établir les fonctions physiologiques de l'hypophyse en la détruisant expérimentalement chez le chien et le chat. Ils ont observé que la destruction totale de cet organe est rapidement suivie de mort, tandis que sa destruction partielle amène des troubles fonctionnels graves. Se basant sur les résultats favorables fournis par l'injection du suc thyroïdien chez des animaux thyroïdectomisés, ils ont injecté du suc pituitaire de bœuf à leurs animaux en expérience ; ces injections prolongaient la vie des animaux ayant subi une destruction complète de l'hypophyse ; elles amendaient considérablement les troubles fonctionnels chez ceux qui n'avaient subi qu'une destruction partielle de cet organe.

De ces quelques faits il semble résulter que, de même que le corps thyroïde et peut-être le thymus, l'hypophyse est un organe en rapport avec la nutrition générale des tissus, exerçant une influence manifeste sur le développement de certaines parties du corps.

Le *toit* du ventricule médian est formé, en arrière, par le bord antérieur du *corps pinéal,* présentant une dépression plus ou moins profonde appelée *récessus du corps pinéal,* Fig. **50**.

En dessous de ce bord, entre lui et l'orifice antérieur de l'aqueduc de Sylvius, on trouve une lamelle blanche quelque peu enroulée sur elle-même : c'est la *commissure postérieure du cerveau* (*commissura posterior*), *com. p.*, en dessous de laquelle on voit l'orifice évasé, en forme d'entonnoir, par lequel le troisième ventricule se continue avec l'aqueduc de Sylvius. Au-devant de l'épiphyse, le toit du troisième ventricule n'est plus formé que par une simple couche de cellules épithéliales représentant l'épithélium épendymaire. Cet épithélium, recou-

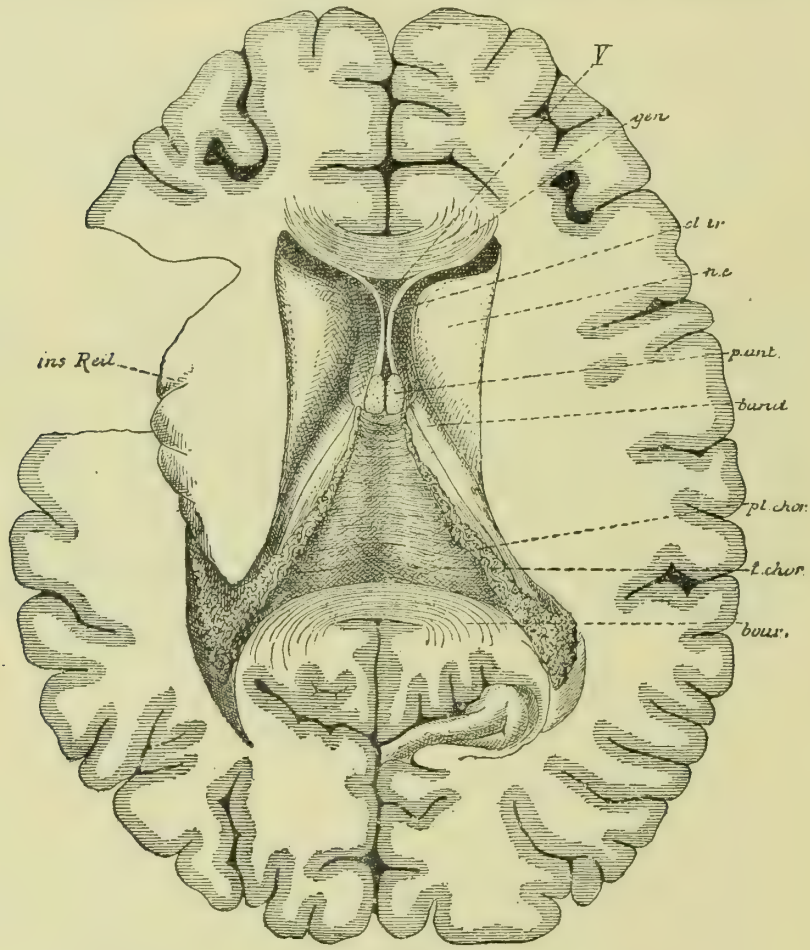

Fig. 53.
Toile choroïdienne du troisième ventricule. Gr. nat. 2/3.

vert en dehors par la pie-mère, a été, dans le cours du développement, refoulé par celle-ci à l'intérieur du cerveau intermédiaire, fig. 52. Ce prolongement de la pie-mère recouvert par l'épendyme porte le nom de *toile choroïdienne antérieure* ou *toile choroïdienne du troisième ventricule* (*tela chorioidea ventriculi tertii*). Le bord latéral de cette toile est longé par le plexus choroïde latéral qui s'applique dans le sillon choroïdien de la couche optique, fig. 53. A ce niveau l'épithélium épendymaire de la voûte à trois piliers passe au-dessus du plexus choroïde pour se continuer

avec celui de la face supérieure des couches optiques au niveau de la *lamina affixa*; le ventricule médian se trouve ainsi nettement séparé des ventricules latéraux.

En arrière, le troisième ventricule communique avec l'aqueduc de SYLVIUS.

Il est limité, en avant, par les piliers antérieurs de la voûte à trois piliers appartenant au cerveau terminal. Entre ces piliers et l'extrémité antérieure de la couche optique on trouve, de chaque côté, le trou de MONRO ou *trou interventriculaire*.

Littérature.

W. HIS : *Vorschläge zur Eintheilung des Gehirns;* Archiv für Anatomie und Physiologie, Anatomische Abtheilung, 1893, pp. 172-179. — W. HIS : *Die anatomische Nomenclatur*, Ibid. 1895. Supplement-Band. — PRENANT : *Éléments d'embryologie.* Livre II, Organogénie. Paris 1895. — KEY et RETZIUS : *Studien in der Anatomie des Nervensystems und des Bindegewebes.* Vol. I, 1895. — RETZIUS : *Das Menschenhirn*, Stockholm, 1896. — CANNIEU : *Recherches sur la voûte du quatrième ventricule des vertébrés. Les trous de Magendie et de Luschka.* Bibliographie anatomique, 1898, pp. 159-191. — G. RETZIUS : *Ueber ein dem Saccus vasculosus entsprechendes Gebilde am Gehirn des Menschen und anderer Säugethiere.* Biologische Untersuchungen. Neue Folge, VII, 1895, pp. 1-5. — G. VASSALE E. SACCHI : *Sulla distruzione della ghiandola pituitaria;* Rivista sperimentale di freniatria, Vol. XVIII, 1894. — *Ulteriori esperienze sulla ghiandola pituitaria;* Ibid., Vol. XX, 1895. Archives italiennes de Biologie, 1895, pp. CXXXIII-CXXXV. — P. MARIE : *Sur deux cas d'acromégalie;* Revue de médecine, 1886.

QUATRIÈME LEÇON

Le télencéphale ou cerveau terminal.

La conformation externe du cerveau terminal.
Les sillons typiques primaires et les sillons typiques secondaires.

Pour terminer l'étude de ce que l'on peut appeler la grosse anatomie de l'axe cérébro-spinal, il nous reste encore à examiner le *cerveau terminal.*

Le cerveau terminal ou télencéphale est la partie de l'axe nerveux qui provient de la différentiation de la partie antérieure de la première vésicule cérébrale primitive ou prosencéphale. Arrivé à l'état de développement complet, il constitue la partie la plus volumineuse du système nerveux cérébro-spinal englobant complètement le diencéphale. Il est situé dans la boîte cranienne, au-dessus du cervelet, de la protubérance annulaire et du cerveau moyen, occupant toute l'étendue de cette boîte à l'exclusion de la gouttière basilaire et des fosses occipitales inférieures.

Le cerveau terminal, comme les autres segments constitutifs de l'encéphale, est formé d'une partie ventrale et d'une partie dorsale séparées l'une de l'autre par l'extrémité antérieure du sillon limitant des ventricules ou sillon de Monro.

La partie ventrale du télencéphale, considérablement réduite, forme la partie optique de la région sous-thalamique (*pars optica hypothalami*) ; elle comprend l'infundibulum avec l'hypophyse, le chiasma des nerfs optiques, le récessus optique et la lame terminale. Nous l'avons décrite avec le diencéphale comme partie constitutive du plancher du troisième ventricule.

La partie dorsale du télencéphale a pris un développement extraordinaire, au point qu'elle forme presque la totalité du cerveau terminal. Elle comprend le *corps strié,* le *pallium* ou manteau et le *rhinencéphale.* Avant d'aborder l'étude de ces trois parties essentielles du télencéphale, nous donnerons une description de la conformation extérieure du cerveau terminal considéré dans son ensemble.

Conformation externe du télencéphale.

Le cerveau terminal est divisé en deux moitiés plus ou moins symétriques, appelées *hémisphères (hémisphaeria),* par un sillon médian profond : la *grande fissure médiane interhémisphérique* ou *fissure longitudinale du cerveau (fissura longitudinalis cerebri),* fig. 54. Cette fissure est complète dans le quart antérieur et le quart postérieur du cerveau terminal. Elle est incomplète, au contraire, dans les deux quarts moyens. Au fond de cette fissure on trouve, à ce niveau, une large bande de fibres transversales ou commissurales. Ces fibres unissent les deux hémisphères et constituent par leur ensemble le *corps calleux* (*corpus callosum*).

Chacun des hémisphères présente une face externe convexe, une face interne plane et une face inférieure irrégulière. Ces faces ne sont pas lisses, mais sont parcourues par un grand nombre de *sillons* (*sulci cerebri*) plus ou moins profonds, délimitant des saillies plus ou moins flexueuses appelées *circonvolutions* (*gyri cerebri*). Au premier aspect ces sillons et ces circonvolutions semblent répartis sans ordre sur la surface des hémisphères. Un examen attentif montre cependant que certains de ces sillons se retrouvent d'une façon constante et avec des caractères iden-

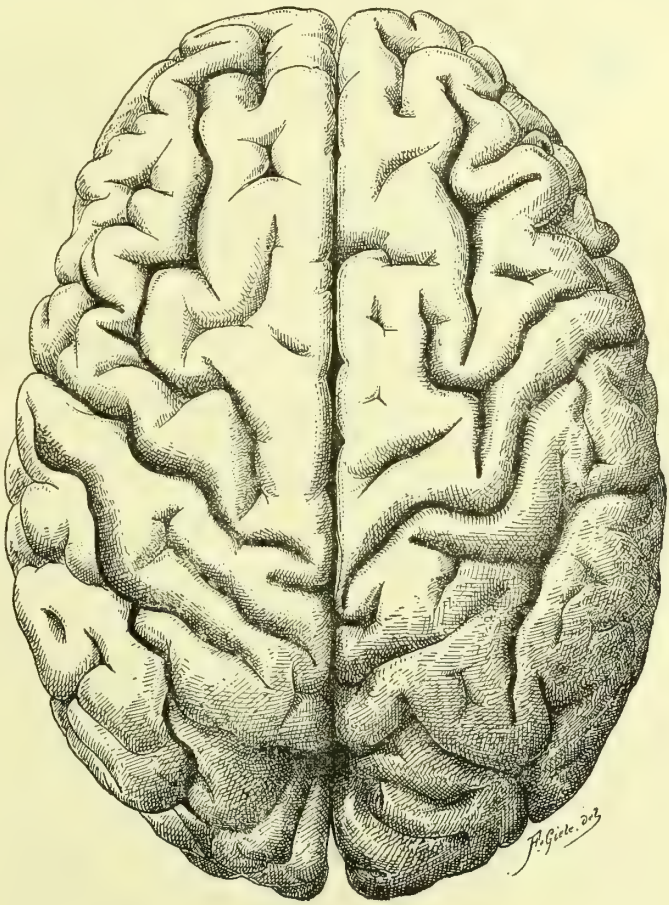

Fig. **54**.
Cerveau terminal vu par sa face supérieure. Gr. nat. 2/3.

tiques sur tous les cerveaux que l'on examine, tandis que d'autres sont plus variables. Cette remarque permet déjà de classer les sillons en deux groupes : des *sillons constants* ou *typiques* et des *sillons inconstants* ou *atypiques*.

En étudiant, dans le cours du développement, le mode d'apparition des sillons typiques ou constants, on constate que, jusque vers la fin du cinquième mois de la vie intra-utérine, la face externe des hémisphères cérébraux est lisse et régulière, fig. **55**. A l'exception de la fissure de Sylvius, dont l'apparition est plus précoce et dont le mode de formation est tout à fait particulier, les premiers sillons

qui apparaissent présentent tous ce caractère commun de refouler complètement jusque dans la cavité ventriculaire toute la paroi des vésicules hémisphériques, de telle sorte qu'à chacun de ces sillons externes correspond, dans le ventricule, une saillie interne. His, qui le premier a relevé ce mode de formation, a donné à ces sillons le nom de *sillons complets*. On les appelle encore *fissures*, ou bien, à cause de leur apparition précoce, *sillons primaires* ou *sillons principaux*. Ces sillons apparaissent pendant la fin du cinquième et le commencement du sixième mois de la vie embryonnaire, FIG. **56** et **57**. D'autres sillons surviennent dans le courant du sixième mois ; ils n'intéressent que les couches superficielles de l'écorce cérébrale et ne s'étendent pas jusqu'aux parois des ventricules. On les appelle *sillons secondaires, sillons accessoires* ou *sillons incomplets*.

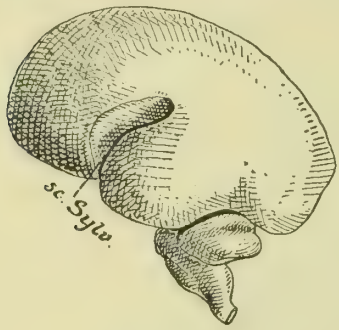

FIG. **55**.
Face externe du cerveau terminal d'un embryon humain âgé d'environ quatre mois. Gr. nat.
sc. Sylv. : Fissure de SYLVIUS.

Les sillons de la surface des hémisphères cérébraux se divisent donc, d'après leur importance, en trois groupes :

A. Les sillons typiques primaires ou principaux.
B. Les sillons typiques secondaires ou accessoires.
C. Les sillons inconstants, atypiques ou tertiaires.

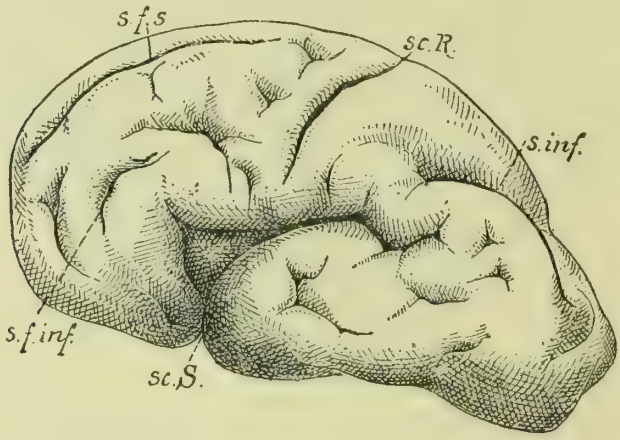

FIG. **56**.
Face externe du cerveau terminal d'un embryon humain de 30 centimètres de longueur montrant les sillons primaires ou fissures et quelques sillons secondaires. Gr. nat.

sc. S. : Fissure de SYLVIUS.
sc. R. : Sillon de ROLANDO.
s. f. s. : Sillon frontal supérieur.
s. f. inf. : Sillon frontal inférieur.
s. inf. : Sillon interpariétal.

A côté des sillons typiques dont les premières traces commencent à apparaître à la fin du cinquième mois de la vie intra-utérine et qui persistent dans la suite d'une façon

durable, on observe quelquefois, sur des cerveaux beaucoup plus jeunes provenant d'embryons ayant de 8 à 12 centimètres de longueur, des sillons d'un tout autre caractère, sillons irrégulieurs dans leur nombre et leur situation et qui font généralement défaut sur des cerveaux d'embryons ayant 25 à 30 centimètres de longueur. On les désigne sous le nom de *sillons transitoires*. Ce sont des sillons essentiellement *inconstants*, pouvant faire com-

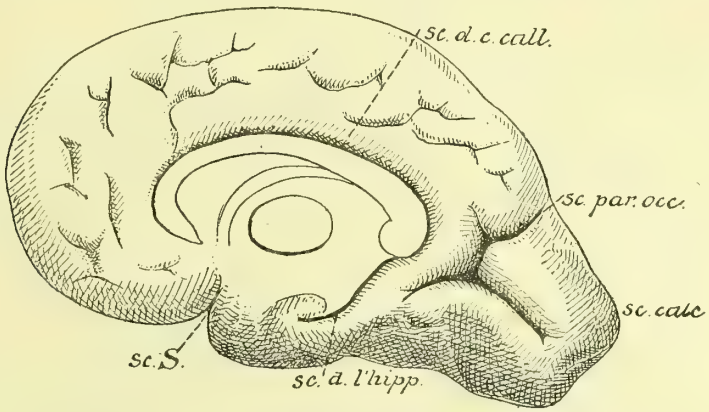

FIG. **57**.

Face interne du cerveau terminal de l'embryon précédent. Gr. nat.

sc. d. c. call. : Sillon du corps calleux.
sc. par. occ. : Fissure pariéto occipitale.
sc. calc. : Fissure calcarine.
sc. S. : Fissure de SYLVIUS.
sc. d. l'hipp. : Fissure de l'hippocampe.

plètement défaut, variables non seulement d'un cerveau à l'autre, mais même d'un hémisphère cérébral à l'autre. On a beaucoup discuté sur la nature et sur la valeur anatomique de ces sillons transitoires, les uns les considérant avec BISCHOFF, MARCHAND et d'autres comme des productions artificielles, les autres, avec ECKER, HIS, RICHTER, CUNNINGHAM, RETZIUS, etc. comme des productions naturelles.

Nous avons eu l'occasion d'étudier le cerveau d'une vingtaine d'embryons mesurant de 10 à 30 centimètres de longueur. Il nous a paru que les sillons transitoires pouvaient se présenter sous deux aspects bien différents. Dans des cas rares (une fois sur 20) et sur des embryons mal conservés on trouve sur la face externe des hémisphères cérébraux des dépressions linéaires ayant une disposition plus ou moins rayonnée, comme cela se trouve représenté dans notre FIG. **58**. Ces sillons transitoires nous paraissent être des productions artificielles dues à l'action des liquides fixateurs sur des vésicules hémisphériques plus ou moins altérées.

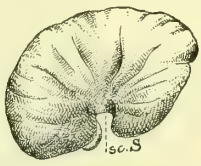

FIG. **58**.

Face externe du cerveau terminal d'un embryon humain de 12 centimètres de longueur montrant les *sillons transitoires*. Gr. nat.

sc. S. : Fissure de SYLVIUS.

Sur la face externe d'autres cerveaux on rencontre, au contraire, un ou deux sillons profonds, nettement accentués, véritables fissures linéaires à direction transversale occupant tantôt le lobe frontal et tantôt le lobe occipital.

Elles sont plus nombreuses le long de la face interne, CUNNINGHAM les considère comme dûs à des plis de la paroi des vésicules hémisphériques et comme étant la conséquence d'une croissance exagérée des vésicules dans le sens antéro-postérieur. RETZIUS s'est rallié plus ou moins à cette opinion. Dans ces derniers temps HOCHSTETTER, MALL, GOLDSTEIN et ELLIOT SMITH ont soutenu de nouveau leur nature artificielle, opinion que partage également RETZIUS à la suite de nouvelles observations. Nous avons rencontré ces sillons sur la face externe de quatre des 20 cerveaux que nous avons examinés. Ils appartenaient à des embryons relativement jeunes mesurant de 10 à 20 centimètres de longueur.

Ils nous ont fait l'impression d'être des productions naturelles mais éminemment inconstantes dont le mode de formation et la signification nous échappent.

Un fait indiscutable c'est le caractère essentiellement transitoire de ces fissures linéaires, au point que sur tous nos embryons ayant de 20 à 30 centimètres de longueur elles avaient complètement disparu. Elles ne peuvent donc, en aucune façon, être considérées comme les précurseurs des sillons définitifs, fait sur lequel tous les auteurs modernes paraissent d'ailleurs être d'accord.

A. **Sillons primaires ou principaux.**

Les sillons primaires sont au nombre de six, dont cinq sont en même temps des *sillons complets* dans le sens de His ou des *fissures,* ce sont : la *fissure latérale* ou *fissure de Sylvius,* le *sillon de Rolando,* la *fissure pariéto-occipitale,* la *fissure calcarine,* la *fissure de l'hippocampe* et la *fissure collatérale,*

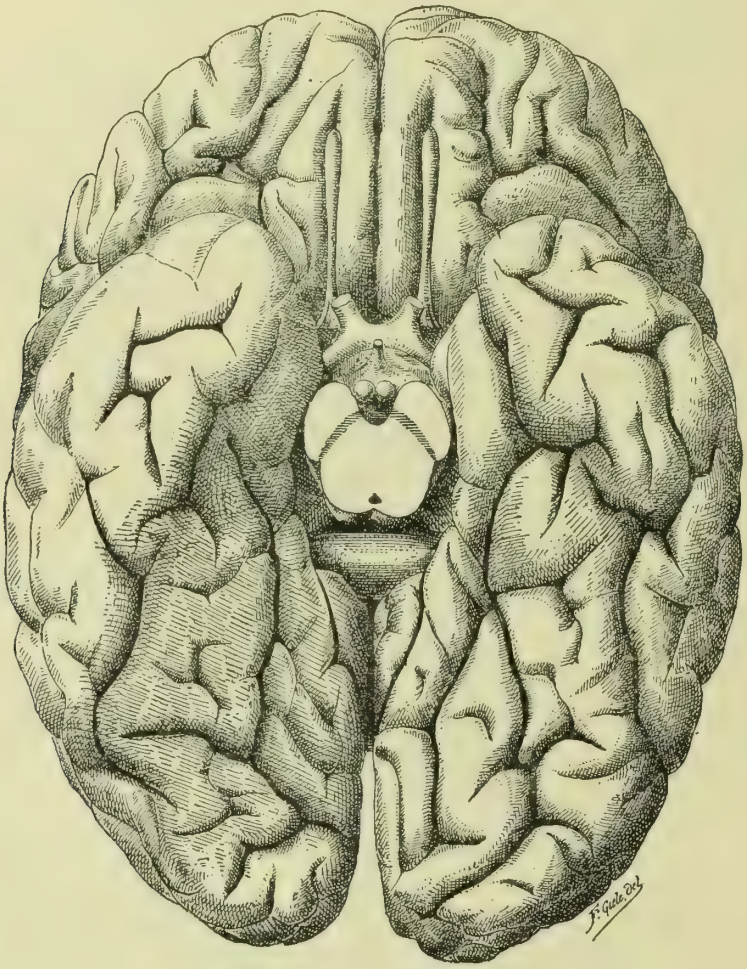

Fig. **59.**
Face inférieure du cerveau terminal. Gr. nat. 2/3.

1° La *fissure latérale du cerveau* ou *fissure de Sylvius* (*fissura cerebri lateralis* seu *Sylvii*) commence sur la face inférieure de chaque hémisphère, tout près de la ligne médiane, près du bord latéral de la substance perforée antérieure, fig. **59** ; elle se

dirige en dehors, contourne le bord externe de la face inférieure, remonte sur la face externe qu'elle parcourt obliquement en haut et en arrière et s'y termine approximativement à la réunion du tiers moyen avec le tiers postérieur de chaque hémisphère, FIG. **63**. Un peu au-dessus du bord externe de la face inférieure de l'hémisphère, la fissure de SYLVIUS émet deux branches plus courtes qui se rendent dans le lobe frontal; l'une a une direction horizontale et se dirige directement en avant, c'est le *rameau horizontal antérieur* (*ramus anterior horizontalis*) ; l'autre prend une direction verticale : c'est le *rameau ascendant antérieur* (*ramus anterior ascendens*). La partie de la fissure de SYLVIUS que l'on trouve sur la face externe de l'hémisphère, derrière le rameau ascendant antérieur, est souvent désignée sous le nom de *rameau horizontal postérieur* ou *rameau postérieur* (*ramus posterior*).

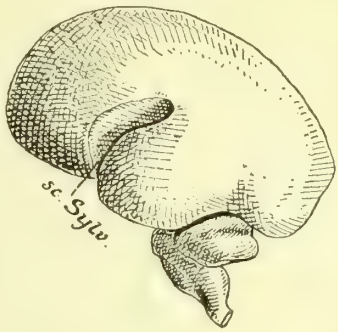

FIG. **60**.
Face externe du cerveau terminal d'un embryon humain âgé d'environ quatre mois. Gr. nat.
sc. Sylv. : Fissure de SYLVIUS.

La fissure de SYLVIUS est large et profonde. Quand on écarte les deux lèvres qui limitent cette fissure, on trouve le fond occupé par une partie repliée de la surface hémisphérique parcourue par des sillons et des circonvolutions et qui porte le nom d'*insula de Reil*.

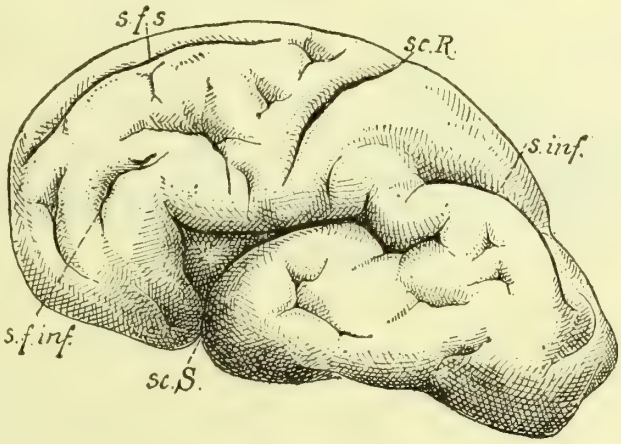

FIG. **61**.
Face externe du cerveau terminal d'un embryon humain de 30 centimètres de longueur montrant les sillons primaires ou fissures et quelques sillons secondaires. Gr. nat.

sc. S. : Fissure de SYLVIUS.
sc. R. : Sillon de ROLANDO.
s. f. s. : Sillon frontal supérieur.
s. f. inf. : Sillon frontal inférieur.
s. inf. : Sillon interpariétal.

Cette fissure de SYLVIUS est un véritable *sillon complet* en ce sens qu'elle refoule dans l'intérieur de la cavité ventriculaire la paroi des vésicules hémisphériques. Cette partie refoulée constitue le *corps strié*.

La fissure de Sylvius est un sillon primaire, un sillon principal, parce que de tous les sillons c'est celui dont l'apparition est le plus précoce. Il se distingue d'ailleurs de tous les autres sillons par son mode de formation.

Les vésicules hémisphériques embryonnaires, ovalaires et lisses, se développent dans tous les sens, excepté sur le point de leur face externe qui correspondra plus tard au fond de la fissure de Sylvius, fig. **60**. A ce niveau, le développement de la paroi hémisphérique retarde sur le développement des parties voisines, de telle sorte que celles-ci débordent bientôt en avant, en haut et en arrière, fig. **61**. Il se produit ainsi, sur la face externe de chaque hémisphère, une partie déprimée triangulaire, la *fosse de Sylvius* ou *fosse latérale du cerveau* (*fossa cerebri lateralis* seu *Sylvii*), fig. **62**, qui va devenir plus tard l'insula de Reil. Les parties voisines continuant à se développer finissent par recouvrir entièrement cette dépression ; par la réunion de leurs bords, elles vont constituer la fissure profonde appelée fissure de Sylvius.

2° Le *sillon de Rollando* ou *sillon central* (*sulcus centralis*) existe sur la face convexe de l'hémisphère. Il commence au niveau de la fissure médiane interhémisphérique, environ au point de réunion du tiers postérieur avec les deux tiers antérieurs de l'hé-

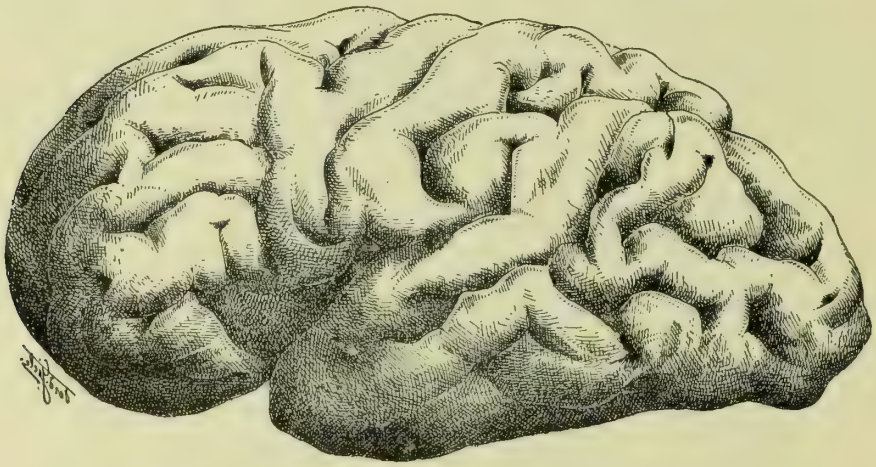

Fig. **62**.
Face externe du cerveau terminal d'un enfant né à 7 mois montrant la fosse de Sylvius. Gr. nat.

misphère. De là, il se dirige obliquement en bas et en avant pour se terminer un peu au-dessus de la fissure de Sylvius, dans l'angle rentrant formé par le rameau horizontal postérieur et le rameau antérieur ascendant ou vertical de cette fissure, fig. **62** et **63**.

Le sillon de Rolando n'est pas un sillon complet ; on le considère comme un sillon primaire ou principal à cause de son apparition précoce.

3° La *fissure pariéto-occipitale (fissura parieto-occipitalis)*. Elle existe à la fois sur la face externe et sur la face interne de chaque hémisphère, à environ 4 ou 5 centimètres au-devant du pôle occipital. La partie la plus développée de cette fissure se trouve sur la face interne de l'hémisphère, fig. **64**. On la désigne encore sous le nom de *fissure perpendiculaire interne*. Elle commence au bord supérieur de l'hémisphère cérébral, des-

cend verticalement en bas et se réunit avec une autre fissure située plus bas et appelée *fissure occipitale horizontale* ou *fissure calcarine*. Sur la face externe de l'hémisphère on trouve une dépression transversale, longue de 1 à 2 centimètres, se conti-

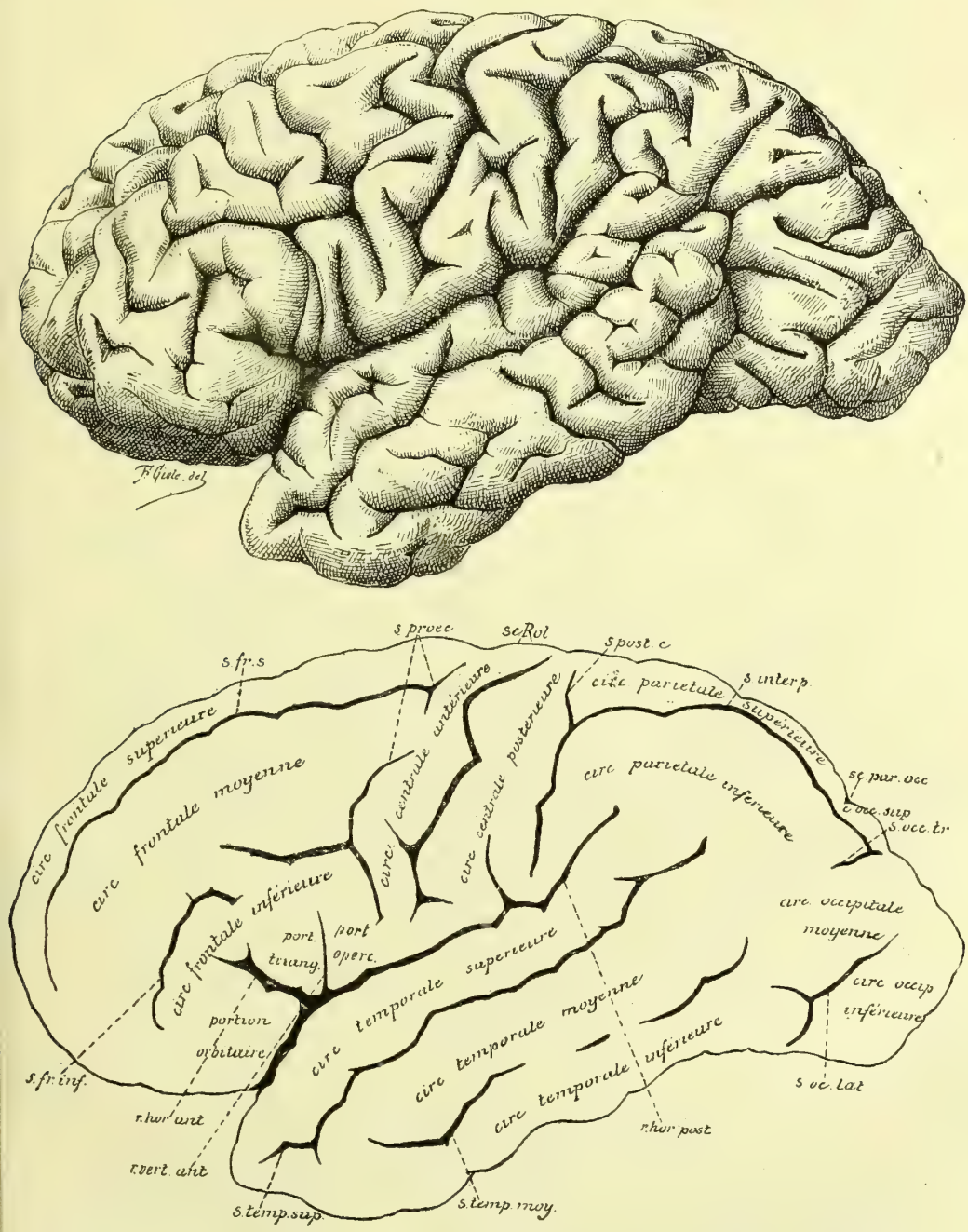

Fig. **63**.
Face externe du cerveau terminal. Gr. nat. 2/3.

nuant avec la fissure de la face interne. Cette dépression de la face externe est souvent désignée sous le nom de *fissure perpendiculaire externe*.

La fissure pariéto-occipitale est un sillon complet : elle a refoulé en dedans, dans le cours du développement embryologique, toute l'épaisseur des parois hémi-

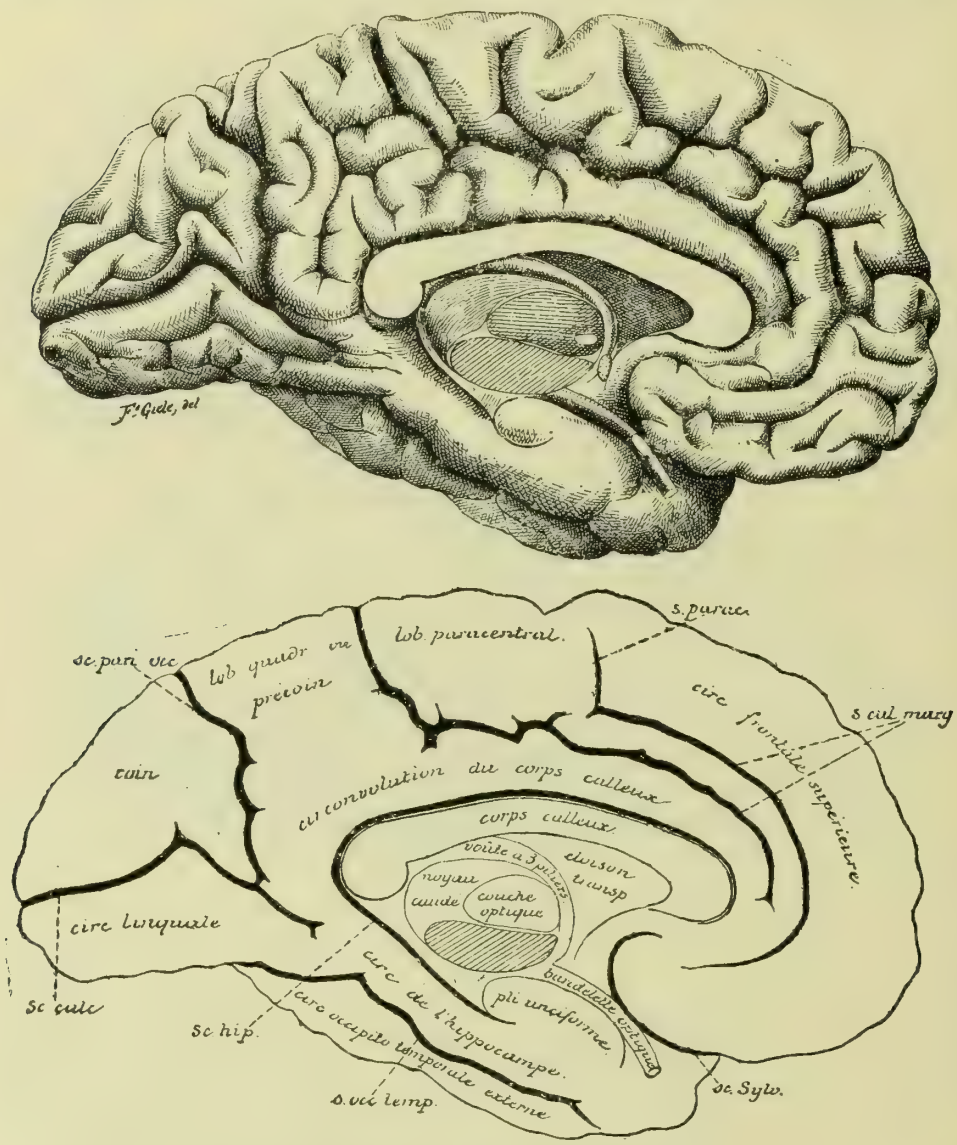

Fig. 64.
Face interne du cerveau terminal. Gr. nat. 2/3.

s. occ. temp. : Fissure calcarine.
La circonvolution occipito-temporale externe s'appelle aussi circonvolution fusiforme.

sphériques ; la saillie ventriculaire qui correspond à cette dépression externe existe sur la paroi interne du prolongement occipital du ventricule latéral. Elle est formée de fibres appartenant au corps calleux et est connue sous le nom de *forceps major du corps calleux* ou *bulbe de la corne postérieure* (*bulbus cornu posterioris*).

4° La *fissure calcarine* (*fissura calcarina*) ou *fissure occipitale horizontale.* On la trouve sur la face interne des hémisphères, tout près de leur extrémité postérieure, FIG. **64.** Elle commence souvent par deux petits sillons à direction verticale, puis se dirige horizontalement en avant pour se réunir avec l'extrémité inférieure de la fissure pariéto-occipitale.

A cette fissure calcarine de la face interne de l'hémisphère cérébral correspond

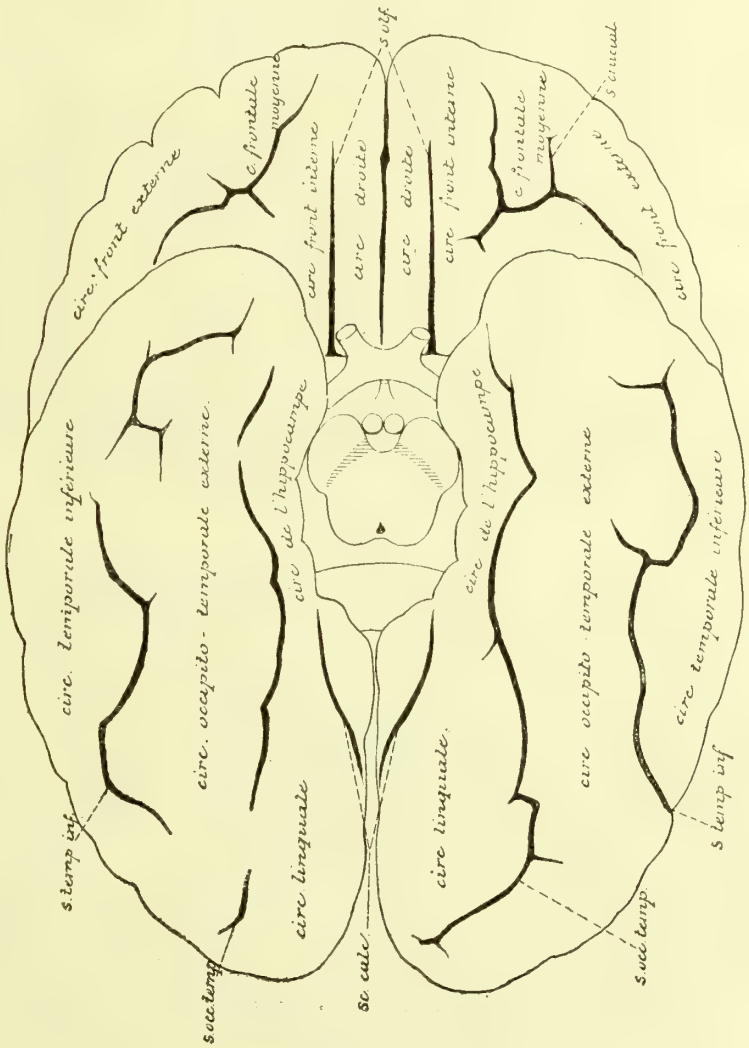

FIG. **65.**

Face inférieure du cerveau terminal. Gr. nat. 2/3.

s. occ. temp. : Fissure collatérale.

La circonvolution occipito-temporale externe s'appelle aussi circonvolution fusiforme.

une saillie sur la paroi interne du prolongement occipital du ventricule latéral : l'*ergot de Morand* ou *calcar avis* situé immédiatement en dessous du forceps major du corps calleux.

5° La *fissure de l'hippocampe (fissura hippocampi)* est visible sur la face inférieure et

sur la face interne de l'hémisphère cérébral ; c'est un sillon profond séparant la face inférieure de l'hémisphère des parties voisines du tronc cérébral. Cette fissure à direction antéro-postérieure décrit une courbe à convexité externe, FIG. **64**. Elle n'est que la partie latérale d'une fissure profonde à concavité antérieure contournant les faces latérales et la face postérieure du tronc cérébral et connue sous le nom de *grande fente de Bichat* ou *fissure cérébrale transverse du cerveau (fissura transversa cerebri)*. La partie médiane de cette fissure, comprise entre le bourrelet du corps calleux et la face postérieure du cerveau moyen, conduit dans le troisième ventricule.

La fissure de l'hippocampe est un sillon complet : la paroi des vésicules hémisphériques, refoulée dans la cavité ventriculaire, produit une saillie oblongue à grand diamètre antéro-postérieur sur la paroi inférieure du prolongement temporal du ventricule latéral : la *corne d'Ammon* ou *grand pied d'hippocampe* (*hippocampus* ou *pes hippocampi*).

6° La *fissure collatérale* existe sur la face inférieure du lobe occipito-temporal, FIG. **65** ; elle s'étend sur cette face depuis le pôle occipital jusqu'au pôle temporal. C'est un sillon complet : la paroi de la vésicule hémisphérique correspondante, refoulée vers la cavité ventriculaire, produit, sur la paroi inférieure du prolongement temporal du ventricule latéral, en dehors de la corne d'Ammon, une saillie plus ou moins constante connue sous le nom de *éminence collatérale* (*eminentia collateralis*).

La partie antérieure de cette fissure collatérale porte encore le nom de *fissure rhinique*.

Les sillons primaires divisent les hémisphères cérébraux en *lobes* (*lobi cerebri*) qui empruntent leurs noms, au moins pour ceux de la face externe et ceux de la face inférieure de chaque hémisphère, aux pièces osseuses du crâne auxquelles ils correspondent.

Cette division en lobes est surtout importante sur la face externe de l'hémisphère cérébral. Nous trouvons sur cette face trois sillons primaires : une partie de la *fissure de Sylvius*, le *sillon de Rolando* et une partie de la *fissure pariéto-occipitale*. Ces trois sillons délimitent quatre lobes.

La partie de chaque hémisphère située au devant du sillon de ROLANDO constitue le *lobe frontal* (*lobus frontalis*).

La partie de chaque hémisphère située en dessous de la fissure de SYLVIUS prend le nom de *lobe temporal* (*lobus temporalis*). Derrière le sillon de ROLANDO et au-dessus de la fissure de SYLVIUS existe le *lobe pariétal (lobus parietalis)*. Il s'étend en arrière jusqu'à la *fissure perpendiculaire externe*, derrière laquelle se trouve le *lobe occipital (lobus occipitalis)*. Enfin, au fond de la fissure de SYLVIUS existe l'*insula de Reil*.

Les limites de ces lobes sont peu précises : le lobe frontal se continue avec le lobe pariétal aux deux extrémités du sillon de ROLANDO ; le lobe pariétal et le lobe temporal se continuent directement avec le lobe occipital sans ligne de démarcation apparente. Cette division de la face externe des hémisphères en lobes est d'ailleurs purement conventionnelle. Elle ne repose en aucune façon sur l'organisation interne du cerveau terminal et a uniquement pour but de rendre l'orientation plus facile. C'est là toute sa valeur.

Cette division en lobes se retrouve encore sur la face inférieure des hémisphères cérébraux.

Nous avons vu que sur cette face existent quatre sillons primaires : une partie de la *fissure de Sylvius*, la *fissure de l'hippocampe*, la *fissure collatérale* et une partie de la *fissure calcarine*. La fissure de Sylvius établit la limite entre le *lobe orbitaire*, c'est-à-dire la face inférieure ou face orbitaire du *lobe frontal*, et le *lobe temporo-occipital*. La fissure de l'hippocampe et la fissure calcarine forment la limite interne du lobe temporo-occipital ; elles le séparent du tronc cérébral en avant et de la face interne de l'hémisphère cérébral en arrière. La fissure collatérale ne délimite plus des lobes, mais des circonvolutions.

Sur la face interne de chaque hémisphère cérébral on trouve la *fissure calcarine*, une partie de la *fissure pariéto-occipitale*, la *fissure de l'hippocampe* et une partie de la *fissure collatérale*. Mais la division admise pour cette face repose à la fois sur les sillons primaires et sur les sillons secondaires. Nous y reviendrons plus loin.

B. Sillons typiques secondaires.

Chacun des lobes de la face externe et de la face inférieure des hémisphères est subdivisé en *circonvolutions* par des sillons typiques secondaires, accessoires ou incomplets. Il en est de même de toute l'étendue de la face interne.

Face externe des hémisphères cérébraux.

Lobe frontal (*lobus frontalis*). On distingue au lobe frontal trois faces : une face externe, une face inférieure et une face interne.

La face externe du lobe frontal correspond à toute la partie de la face externe des hémisphères cérébraux située au-dessus de la fissure de Sylvius et au-devant du sillon de Rolando, fig. **66**. Elle est parcourue par trois sillons secondaires qui délimitent plus ou moins complètement quatre circonvolutions.

Le *sillon précentral* ou *prérolandique* (*sulcus praecentralis*) est situé à quelque distance au-devant du sillon de Rolando ; il a la même direction que ce dernier et est le plus souvent interrompu dans son trajet. De ce sillon partent en avant deux autres sillons à direction antéro-postérieure : le *sillon frontal supérieur* (*sulcus frontalis superior*) et le *sillon frontal inférieur* (*sulcus frontalis inferior*). Ils s'étendent depuis le sillon précentral jusqu'à l'extrémité antérieure ou pôle frontal des hémisphères.

Ces trois sillons délimitent sur la face externe du lobe frontal quatre circonvolutions : la *circonvolution centrale antérieure* (*gyrus centralis anterior*), appelée encore *circonvolution frontale ascendante*, comprise entre le sillon de Rolando ou sillon central et le sillon précentral ; la *circonvolution frontale supérieure* (*gyrus frontalis superior*) limitée par la fissure médiane interhémisphérique et le sillon frontal supérieur, fig. **67**; la *circonvolution frontale moyenne* (*gyrus frontalis medius*) limitée par le sillon frontal supérieur et le sillon frontal inférieur et la *circonvolution frontale inférieure* (*gyrus frontalis inferior*) comprise entre ce dernier sillon et la fissure de Sylvius. La circonvolution frontale moyenne est généralement subdivisée par un sillon à direction antéro-postérieure en une *partie supérieure* (*pars superior*) et une *partie inférieure* (*pars inferior*) fig. **71**.

Pas plus que la division des hémisphères en lobes, la division des lobes en circonvolutions n'est nette et précise. Toutes ces circonvolutions se continuent l'une avec l'autre par des parties amincies qui contournent les extrémités des

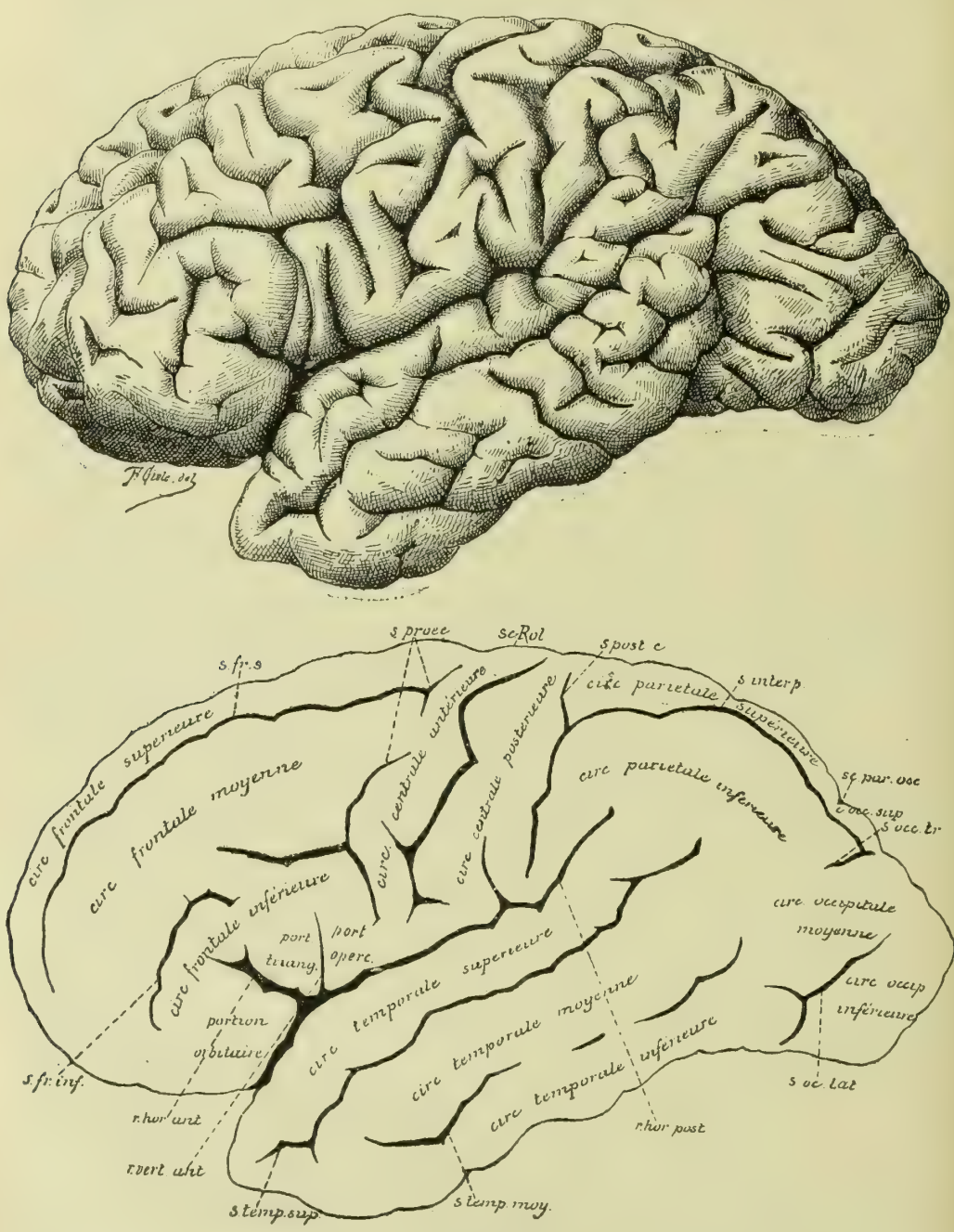

Fig. **66**.
Face externe du cerveau terminal. Gr. nat. 2/3.

sillons et qu'on appelle des *plis* ou des *circonvolutions de passage* (*gyri transitivi*). Les circonvolutions frontales supérieure, moyenne et inférieure se continuent en arrière avec la circonvolution centrale antérieure, de même qu'elles se continuent l'une avec l'autre sur la face inférieure du lobe frontal.

La circonvolution frontale inférieure mérite une description spéciale à cause de sa grande importance physiologique. Nous savons, en effet, depuis Broca, que la circonvolution frontale inférieure du *côté gauche* doit être considérée comme le centre du langage articulé. On lui donne le nom de *circonvolution de Broca.*

Elle part de l'extrémité inférieure de la circonvolution centrale antérieure, contourne le rameau antérieur ascendant et le rameau antérieur horizontal de la fissure de Sylvius et se trouve ainsi subdivisée en trois parties :

1° La *portion operculaire* (*pars opercularis*) ou *pied* de la circonvolution de Broca située au-devant de l'extrémité inférieure de la circonvolution centrale antérieure ; elle est comprise entre le sillon précentral et le rameau vertical antérieur de la fissure de Sylvius.

Cette portion operculaire est souvent divisée en deux parties par un sillon oblique, parallèle au sillon précentral et s'étendant jusqu'à la fissure de Sylvius : c'est le *sillon diagonal* décrit par Eberstaller et Retzius, fig. **66**.

2° La *portion triangulaire (pars triangularis)* appelée encore *cap de la circonvolution de Broca* ; elle est comprise entre le rameau horizontal antérieur et le rameau vertical antérieur de la fissure de Sylvius. Le pli qui la relie à la portion operculaire, en contournant l'extrémité supérieure du rameau vertical antérieur, porte le nom de *pli sourcilier.*

3° La *portion orbitaire* (*pars orbitalis*) ; elle est située en-dessous du rameau horizontal antérieur et se continue, sur la face inférieure de l'hémisphère, avec les circonvolutions orbitaires.

De ces trois parties de la circonvolution frontale inférieure, la portion operculaire seule doit être considérée comme le centre de la parole.

Lobe pariétal (*lobus parietalis*). On distingue deux faces au lobe pariétal : une face externe et une face interne.

La face externe du lobe pariétal correspond à la partie de la face convexe de chaque hémisphère circonscrite par le sillon de Rolando en avant, la fissure de Sylvius en bas et la fissure pariéto-occipitale en arrière. Elle répond à la face interne de l'os pariétal. On trouve sur cette face deux sillons secondaires qui délimitent trois circonvolutions, fig. **66**, **67** et **68**.

1° Le *sillon interpariétal* (*sulcus interparietalis*). Il commence près du sommet de l'angle formé par le sillon de Rolando et la fissure de Sylvius, se dirige obliquement en haut et en arrière, puis se recourbe en arrière et s'étend jusque dans le lobe occipital. Au moment où il se recourbe, il émet une branche verticale qui continue la direction primitive et monte parallèlement au sillon de Rolando jusque près de la fissure médiane. Ce sillon collatéral est très souvent indépendant du sillon interpariétal ; il constitue :

2° Le *sillon postcentral* ou *sillon postrolandique.*

Ces deux sillons divisent la face externe du lobe pariétal en trois circonvolutions :

1° La *circonvolution pariétale ascendante* ou *circonvolution centrale postérieure* (*gyrus centralis posterior*) parallèle à la circonvolution centrale antérieure ; elle est comprise entre le sillon de Rolando, le sillon postrolandique et le commencement du sillon interpariétal. A son extrémité inférieure elle se continue, en avant, avec

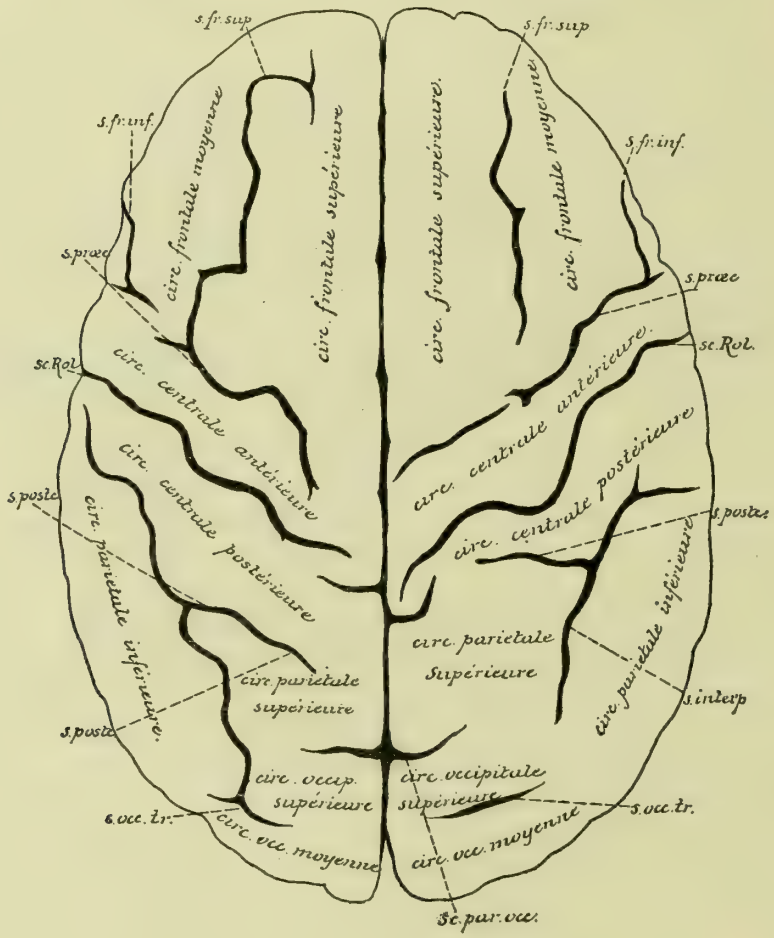

Fig. 67.

Cerveau terminal vu par sa face supérieure.

s. fr. sup. : Sillon frontal supérieur.
s. fr. inf. : Sillon frontal inférieur.
s. præc. : Sillon précentral.
sc. Rol. : Sillon de Rolando.
s. postc. : Sillon postcentral.
s. interp. : Sillon interpariétal.
s. occ. tr. : Sillon occipital transverse.
sc. par. occ. : Fissure pariéto-occipitale.

la circonvolution centrale antérieure et, en arrière, avec la circonvolution pariétale inférieure. Son extrémité supérieure communique avec la circonvolution centrale antérieure et avec la circonvolution pariétale supérieure.

2° La *circonvolution pariétale supérieure* ou *lobule pariétal supérieur* (*lobulus parietalis superior*) est située au-dessus du sillon interpariétal entre lui et la fissure médiane. Elle se continue en arrière avec la circonvolution occipitale supérieure.

3° La *circonvolution pariétale inférieure* ou *lobule pariétal inférieur* (*lobulus parietalis inferior*) comprise entre le sillon interpariétal et la fissure de Sylvius. Elle contourne en arrière l'extrémité postérieure de cette dernière fissure en formant un pli de passage qui la relie à la circonvolution temporale supérieure. Ce pli de passage porte le nom de *pli marginal* ou *circonvolution marginale supérieure* (*gyrus supramarginalis*).

Dans ce lobule pariétal inférieur pénètrent trois sillons : l'extrémité postérieure, souvent bifurquée, de la fissure de Sylvius ; l'extrémité postérieure, également bifurquée, du sillon temporal supérieur et une branche ascendante de l'extrémité postérieure du sillon temporal moyen.

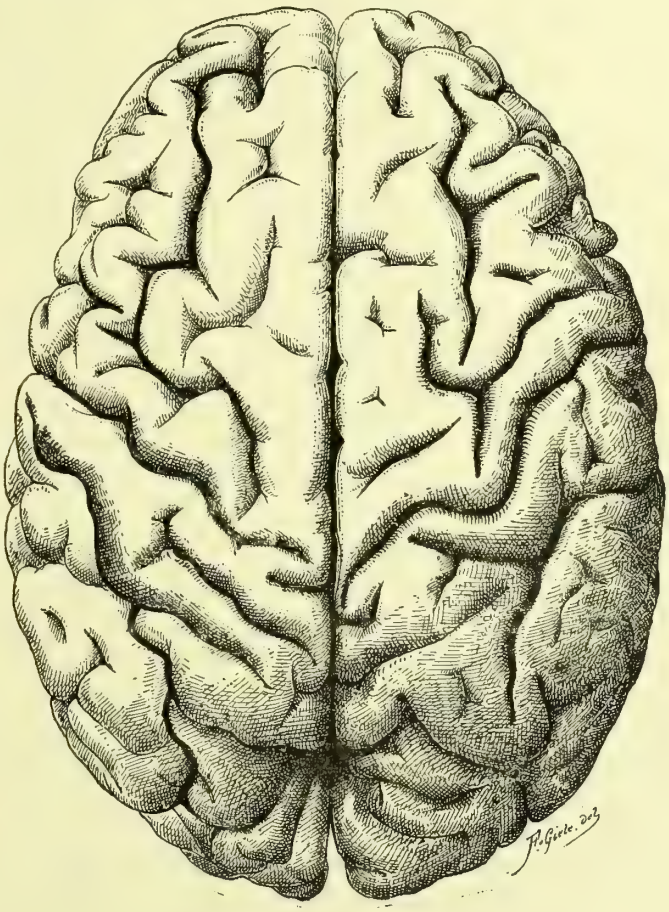

Fig. 68.
Cerveau terminal vu par sa face supérieure. Gr. nat. 2/3.

Lobe occipital (*lobus occipitalis*). Le lobe occipital a la forme d'une pyramide triangulaire dont la base se continue avec le lobe pariétal et le lobe temporal et dont le sommet forme l'extrémité postérieure des hémisphères appelée *pôle occipital* (*polus occipitalis*). On distingue au lobe occipital une face interne, une face externe et une face inférieure.

La face externe constitue la partie de la face convexe de chaque hémisphère située en arrière de la fissure pariéto-occipitale. Elle se continue, sans ligne de démarcation précise, avec la face externe du lobe pariétal et du lobe temporal (1). Les sillons qui parcourent cette face sont très variables d'individu à individu. On peut cependant, sur la plupart des hémisphères, trouver deux sillons assez constants divisant la face externe en trois circonvolutions, FIG. **66** et **67**.

1° Le *sillon occipital supérieur*. Il est situé à quelque distance en dehors de la fissure médiane et il présente une direction parallèle à cette fissure. Il n'est, le plus souvent, que le prolongement du sillon interpariétal dans le lobe occipital. Il se termine dans ce lobe par un petit sillon à direction transversale appelé *sillon occipital transverse* (*sulcus occipitalis transversus*), *s. occ. tr.*

2° Le *sillon occipital inférieur* ou *sillon occipital latéral, s. oc. lat.* C'est un sillon à direction antéro-postérieure situé tout près du bord inférieur de la face externe du lobe occipital.

Ces deux sillons délimitent trois circonvolutions qui convergent toutes vers la pointe du lobe :

1° La *circonvolution occipitale supérieure*. Elle communique par un pli de passage contournant la fissure perpendiculaire externe avec la circonvolution pariétale supérieure.

2° La *circonvolution occipitale moyenne* se continuant en avant avec les circonvolutions temporales supérieure et moyenne et avec la circonvolution pariétale inférieure.

3° La *circonvolution occipitale inférieure* se continuant avec la circonvolution temporale inférieure.

Lobe temporal (lobus temporalis). On distingue au lobe temporal une face externe et une face inférieure.

La face externe correspond à la partie de la face convexe de chaque hémisphère située en dessous de la fissure de SYLVIUS ; celle-ci sépare le lobe temporal du lobe frontal et d'une partie du lobe pariétal. Le lobe temporal n'est séparé du lobe occipital que par une ligne fictive : le prolongement en bas de la fissure perpendiculaire externe. La face externe de ce lobe est parcourue par deux sillons parallèles à la fissure de SYLVIUS, FIG. **66**.

1° Le *sillon temporal supérieur* ou *sillon parallèle (sulcus temporalis superior)* et

2° Le *sillon temporal moyen (sulcus temporalis medius).*

Ces deux sillons délimitent trois circonvolutions :

1° La *circonvolution temporale supérieure (gyrus temporalis superior).* Elle limite en bas la fissure de SYLVIUS. Elle se continue, en arrière, avec la circonvolution pariétale inférieure au moyen du *pli marginal* ou *circonvolution supramarginale (gyrus supramarginalis)* qui contourne l'extrémité postérieure de la fissure de SYLVIUS. Le pli de passage qui contourne l'extrémité postérieure du sillon parallèle s'appelle *pli courbe* ou *circonvolution angulaire (gyrus angularis).*

2° La *circonvolution temporale moyenne (gyrus temporalis medius)* et

(1) On prend généralement comme limite antérieure du lobe occipital la prolongation en bas de la fissure perpendiculaire externe.

3° La *circonvolution temporale inférieure (gyrus temporalis inferior)* se continuant toutes deux en arrière avec les circonvolutions occipitales.

Littérature.

W. His : *Die anatomische Nomenclatur* ; Archiv für Anatomie und Physiologie. Anatomische Abtheilung, 1895. Supplement-Band. — Retzius : *Das Menschenhirn* ; Stockholm, 1896. — Bischoff : *Die Grosshirnwindungen des Menschen.* Abhandl. d. k. bayer. Akad. d. Wiss., II Cl., Bd X, II Abth., 1868. — Marchand : *Ueber die Entwickelung des Balkens im menschlichen Gehirn.* Archiv für mikrosk. Anatomie, Bd. 37, 1891. — Richter : *Ueber die Windungen des menschlichen Gehirns.* Virchow's Archiv, Bd. 108, 1887. — Cunningham ; *Contribution to the surface Anatomy of the cerebral Hemispheres.* Royal Irish Academy, 1892. — Hochstetter : *Beiträge zur Entwicklungsgeschichte des Gehirns.* Bibliotheca medica. Abth. A, Anatomie, Stuttgart, 1898. — Mall : *On the transitory or artificial fissures of the human cerebrum.* The American Journal of Anatomy, Vol. II, p. 333-339, 1893. — Elliot Smith : *Note on the so-called « Transitory Fissures » of the Human Brain.* Anatom. Anz., Bd. XXIV, 19 Dec. 1903. — Retzius : *Zur Frage der transitorischen Furchen des embryonalen Menschenhirns.* Biolog. Untersuchungen, Neue Folge, Bd. X, 1902. — Kurt Goldstein : *Zur Frage der Existenzberechtigung der sogenannten Bogenfurchen des embryonalen menschlichen Gehirns...* Anatom. Anz., Bd. XXIV, 1904.

CINQUIÈME LEÇON

Le cerveau terminal ou télencéphale.

Conformation externe du télencéphale. *(Suite).*

L'insula de Reil. Les sillons typiques secondaires. Les sillons atypiques ou tertiaires. Situation des sillons primaires par rapport aux sutures de la boite cranienne. Face inférieure du cerveau terminal. Le rhinencéphale.

Nous avons vu, dans la dernière leçon, que les sillons qui parcourent la surface du cerveau terminal se divisent en sillons typiques ou constants et en sillons atypiques ou inconstants. Les sillons typiques eux-mêmes comprennent deux groupes importants : les sillons primaires, dont le plus grand nombre sont des sillons com-

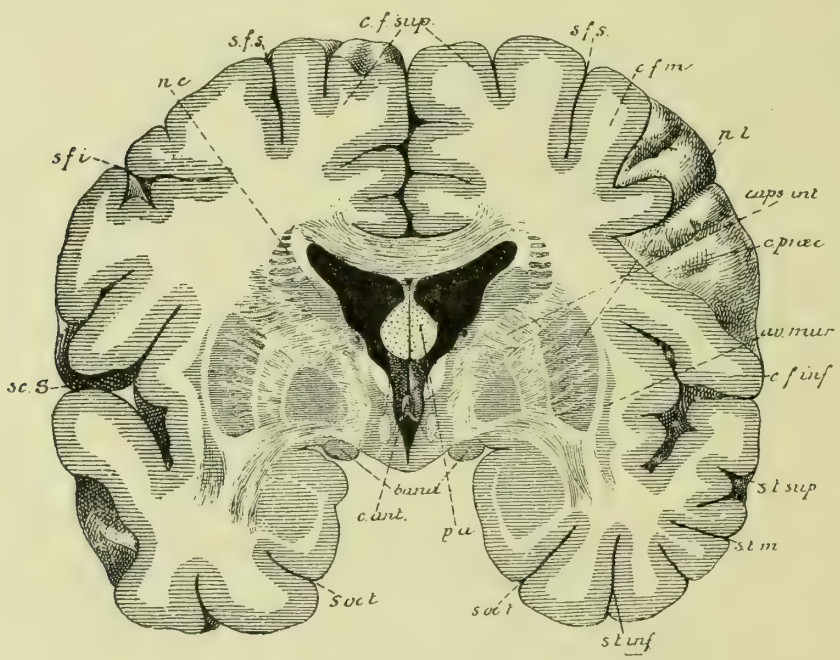

FIG. **69.**

Coupe frontale du cerveau terminal passant par la fissure de SYLVIUS et montrant l'insula de REIL en rapport avec les ganglions de la base.

plets ou des *fissures*, et les sillons secondaires. Les sillons primaires, au nombre de six, divisent la surface des hémisphères en *lobes ;* les sillons secondaires, beaucoup plus nombreux, subdivisent les lobes en *circonvolutions.*

Nous avons décrit les sillons secondaires et les circonvolutions qu'ils délimitent sur la face externe de l'hémisphère cérébral. Il nous reste encore à voir les sillons secondaires de la partie de la face externe de l'hémisphère cérébral qui forme l'*insula*, ainsi que les sillons secondaires de la face inférieure et de la face interne.

Lobe de l'insula de Reil. En écartant largement les deux bords de la fissure de Sylvius, on trouve, au fond de cette fissure, une partie repliée de l'écorce cérébrale parcourue par des sillons et des circonvolutions formant l'*insula de Reil.*

Les lèvres de la fissure de Sylvius portent encore le nom d'*opercules (operculum).* L'opercule inférieur est formé par une partie du lobe temporal *(pars temporalis oper-*

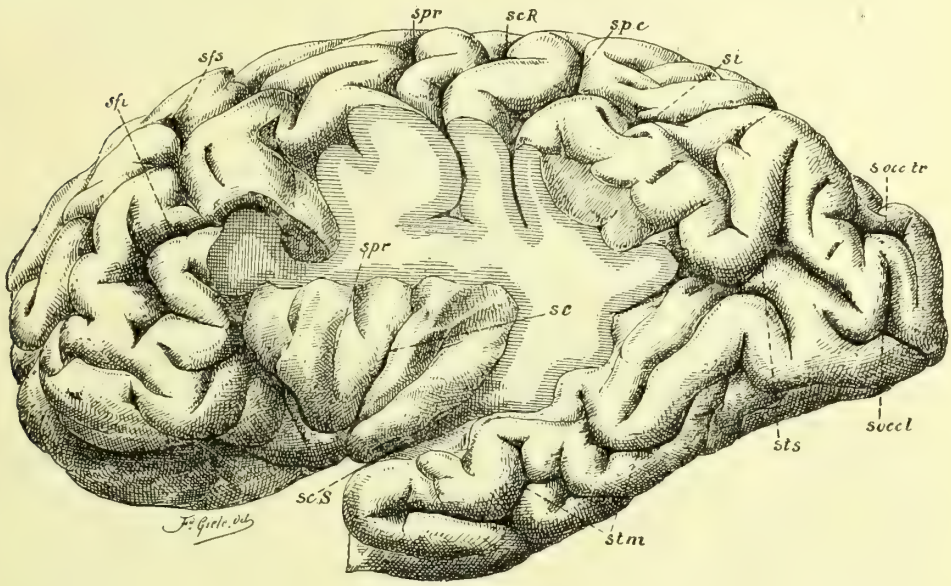

Fig. **70.**

Face externe de l'hémisphère cérébral gauche
montrant les circonvolutions de l'insula de Reil. Gr. nat. 2/3.

On a enlevé la circonvolution temporale supérieure constituant l'opercule inférieur et une partie des deux circonvolutions centrales et de la circonvolution pariétale inférieure formant l'opercule supérieur.

sfi : Sillon frontal inférieur.
sfs : Sillon frontal supérieur.
spr : Sillon précentral.
sc. R. : Sillon de Rolando.
spc : Sillon postcentral.
si : Sillon interpariétal.
s. occ. tr. : Sillon occipital transverse.
s. occ. l. : Sillon occipital latéral.
sts : Sillon temporal supérieur.
stm : Sillon temporal moyen.
sc. S. : Fissure de Sylvius.
sc. : Sillon central de l'insula de Reil.
spr : Sillon précentral de l'insula.

culi); l'opercule supérieur est constitué à la fois par une partie du lobe frontal et par une partie du lobe pariétal *(pars parietalis operculi)*; tandis que l'opercule antérieur, le plus court, appartient au lobe frontal *(pars frontalis operculi).*

La situation de l'insula de Reil apparaît nettement sur une coupe frontale, fig. **69**, ou bien sur une coupe horizontale de tout le cerveau terminal faite vers la partie moyenne de la fissure de Sylvius. Ces coupes montrent le rapport intime qui existe entre l'insula de Reil et des ganglions gris de la base.

Pour étudier les sillons et les circonvolutions de ce lobe, il faut écarter largement, sur un cerveau frais, les deux lèvres de la fissure, ou bien enlever sur un cerveau durci les circonvolutions voisines, FIG. **70**.

On voit alors, au fond de la fissure, un lobule de forme triangulaire séparé des parties voisines par le *sillon circulaire de Reil (sulcus circularis)*. Ce lobule est divisé en deux parties par un *sillon central* dirigé obliquement en bas et en avant. Ce sillon apparaît déjà vers la fin du sixième mois de la vie intra-utérine.

La partie antérieure ou *partie frontale* est plus volumineuse et plus large que la partie postérieure ou *partie pariéto-temporale*. La partie frontale est subdivisée en deux par un sillon *précentral*. Toute la partie de l'écorce cérébrale qui correspond à l'insula de REIL se trouve ainsi divisée en trois circonvolutions, lesquelles, réunies en bas et en avant au niveau du sommet ou du *pôle de l'insula* ou *pôle de Broca*, se dirigent en haut et en arrière en s'écartant l'une de l'autre.

Face inférieure de l'hémisphère cérébral.

La face inférieure de chaque hémisphère cérébral est divisée en deux lobes par la partie transversale de la fissure de SYLVIUS : le *lobe orbitaire* et le *lobe temporo-occipital*.

Lobe orbitaire. On donne le nom de lobe orbitaire à la face inférieure du lobe frontal reposant sur la face supérieure de la portion orbitaire de l'os frontal. Cette face inférieure du lobe frontal, FIG. **72**, s'étend depuis l'extrémité antérieure de chaque hémisphère, appelée aussi *pôle frontal (polus frontalis)*, jusqu'à la partie transversale de la fissure de SYLVIUS. Cette face n'est pas plane, elle est concave dans le sens transversal, FIG. **71**. Sa partie externe, légèrement déprimée, correspond à la portion orbitaire du frontal ; sa partie interne plus ou moins fortement saillante, s'enfonce dans la fosse ethmoïdale. Sur cette partie interne court la bandelette olfactive terminée par le bulbe olfactif, FIG. **73**. Sur la partie externe on retrouve les trois circonvolutions frontales de la face externe, que l'on appelle *circonvolutions orbitaires (gyri orbitales)*, séparées l'une de l'autre par les *sillons orbitaires (sulci orbitales)*.

La circonvolution frontale supérieure est devenue ici la circonvolution orbitaire interne, longeant la grande fissure médiane interhémisphérique. Cette circonvolution est parcourue par un sillon profond, le *sillon olfactif* (*sulcus olfactorius*) ou *sillon droit*, sur lequel repose la bandelette olfactive avec le bulbe olfactif. Ce sillon sépare de cette circonvolution frontale une partie interne qui prend le nom de *circonvolution droite* (*gyrus rectus*).

La circonvolution frontale moyenne ne s'étend que jusque vers le milieu de la face orbitaire du lobe frontal, tandis que la circonvolution frontale inférieure, devenue externe, s'étend jusqu'à la fissure de SYLVIUS. On trouve, entre ces trois circonvolutions, un sillon en forme de H appelé *sillon crucial*.

Les circonvolutions frontales de la face externe du lobe frontal ne se continuent pas directement avec les circonvolutions de la face inférieure du même lobe, mais elles en sont séparées par un sillon horizontal, plus ou moins étendu, existant sur le lobe frontal au niveau de son extrémité antérieure, c'est le *sillon fronto-marginal* de WERNICKE, FIG. **71**.

Lobe temporo-occipital. La face inférieure du lobe temporal se continue, sans ligne de démarcation, avec la face inférieure du lobe occipital constituant le lobe *temporo-occipital*, FIG. **72** et **73**. Ce lobe s'étend, à la face inférieure de chaque hémisphère, depuis l'extrémité antérieure du lobe temporal ou *pôle temporal (polus temporalis)* jusqu'à l'extrémité postérieure du lobe occipital ou *pôle occipital*; il se trouve limité en dedans par la fissure de l'hippocampe, qui le sépare du pédoncule cérébral en avant, et par la fissure calcarine qui le sépare de la face interne de l'hémisphère cérébral en arrière.

Le lobe temporo-occipital est divisé par la *fissure collatérale*, appelée quelquefois encore *sillon occipito-temporal*, en une partie externe et une partie interne.

La partie externe du lobe temporo-occipital est parcourue par un sillon à

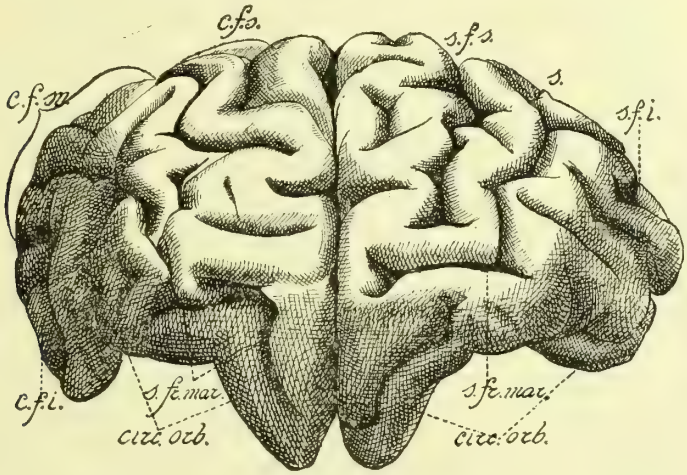

FIG. **71**.

Cerveau terminal vu par son extrémité antérieure. Gr. nat. 3/4.

c. f. s. : Circonvolution frontale supérieure.
c. f. m. : Circonvolution frontale moyenne.
c. f. i. : Circonvolution frontale inférieure.
s. f. s. : Sillon frontal inférieur.
s : Sillon intermédiaire divisant la circonvolution frontale moyenne en une partie supérieure et une partie inférieure.
s. f. t. : Sillon frontal inférieur.
s. fr. mar. : Sillon fronto-marginal de WERNICKE.
circ. orb. : Circonvolutions orbitaires.

direction antéro-postérieure, le *sillon temporal inférieur* (*sulcus temporalis inferior*). Ce sillon délimite deux circonvolutions :

1° La *circonvolution temporale inférieure* (*gyrus temporalis inferior*) formant le bord externe du lobe temporo-occipital et empiétant à la fois sur la face externe et sur la face inférieure de ce lobe.

2° La *circonvolution fusiforme* (*gyrus fusiformis*), appelée quelquefois encore *circonvolution occipito-temporale externe*, comprise entre le sillon temporal inférieur et la fissure collatérale.

L'extrémité antérieure du lobe occipito-temporal, séparée de la circonvolution de l'hippocampe par la fissure rhinique, est généralement dépourvue de sillons ; elle surplombe quelque peu la fissure de SYLVIUS et porte le nom de *circonvolution temporale polaire*. Elle sert en quelque sorte de point de réunion pour les

extrémités antérieures des trois circonvolutions temporales et de la circonvolution fusiforme.

La partie interne du lobe temporo-occipital est limitée par la fissure collatérale en dehors — nous avons vu que la partie antérieure de cette fissure porte encore le nom de *fissure rhinique* —, par la fissure calcarine et la fissure de

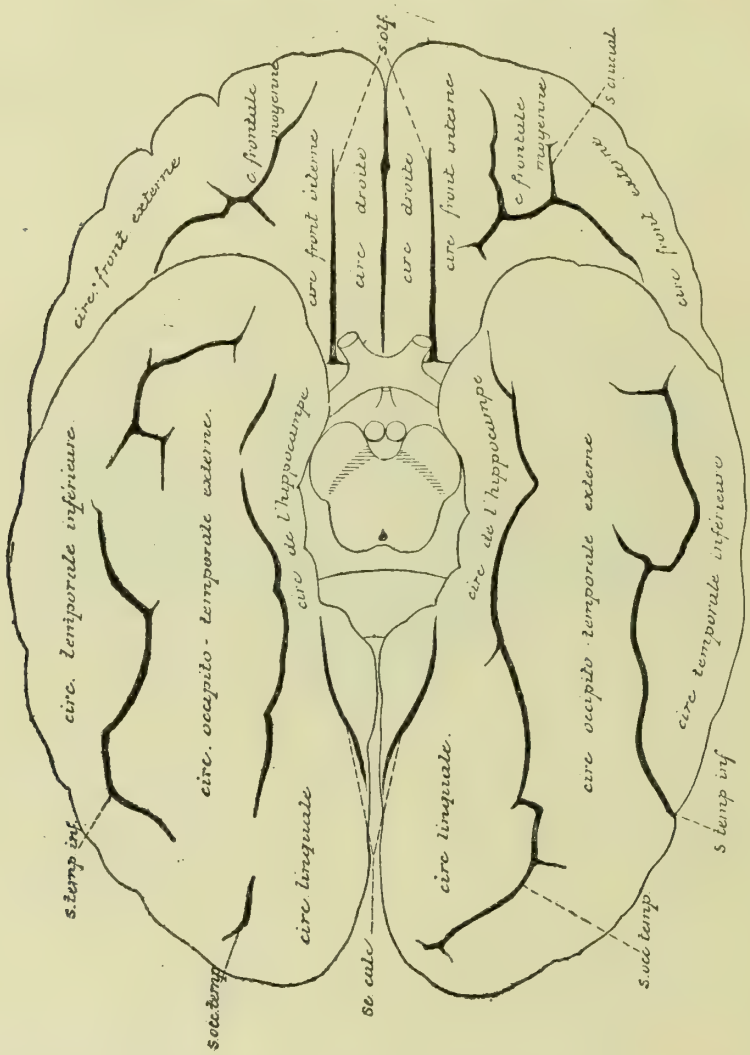

Fig. 72.

Face inférieure du cerveau terminal. Gr. nat. 2/3.

s. occ. temp. : Fissure collatérale.

La circonvolution occipito-temporale externe s'appelle aussi circonvolution fusiforme.

l'hippocampe en dedans. On la trouve en partie sur la face inférieure et en partie sur la face interne de chaque hémisphère, depuis le pôle occipital jusqu'au pôle temporal. Le long de la fissure calcarine cette partie interne, très large, empiète sur la face interne des hémisphères et porte le nom de *circonvolution linguale* (*gyrus lingualis*). Elle se rétrécit au niveau du bourrelet du corps calleux,

puis s'élargit de nouveau le long de la fissure de l'hippocampe où elle prend le nom de *circonvolution de l'hippocampe* (*gyrus hippocampi*).

Cette circonvolution de l'hippocampe présente, dans sa partie antérieure, un aspect spécial, tout-à-fait caractéristique. Elle est comme chagrinée : quand on enlève la pie-mère qui la recouvre, on voit cette circonvolution parsemée de petites saillies serrées les unes contre les autres, FIG. **74** et **79**, dont la signification nous est complè-

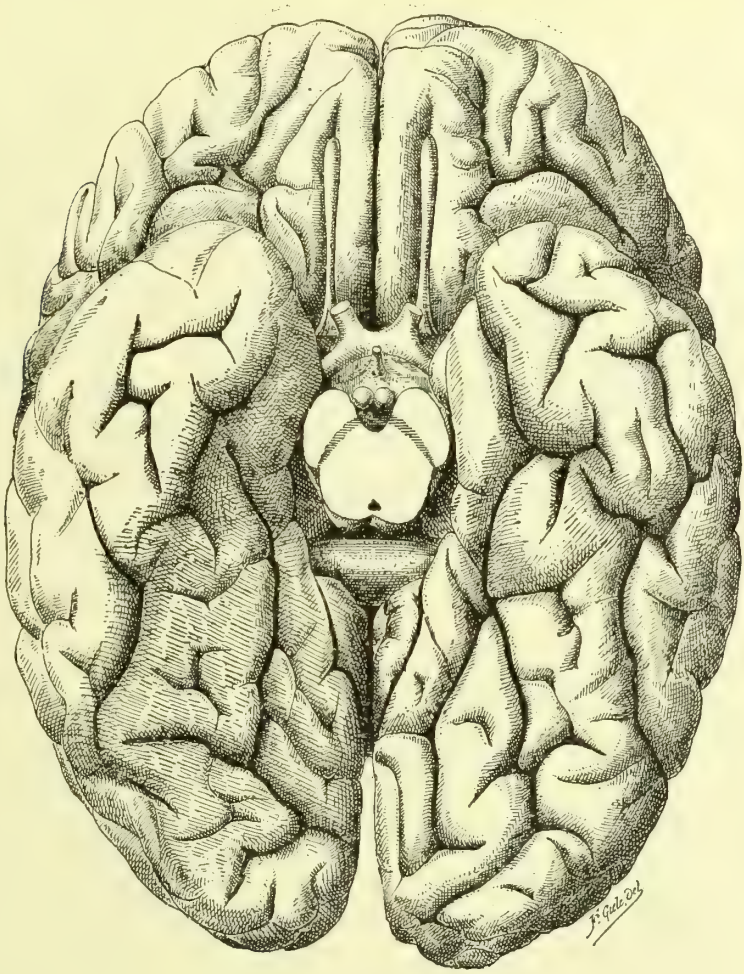

FIG. **73**.
Face inférieure du cerveau terminal. Gr. nat. 2/3.

tement inconnue. Cette particularité de la circonvolution de l'hippocampe, sur laquelle RETZIUS (9) a appelé le premier l'attention, a été observée par nous sur tous les cerveaux examinés à cet effet.

A son extrémité antérieure la circonvolution de l'hippocampe s'élargit considérablement, puis se recourbe en dedans et un peu en arrière en formant un crochet nettement accentué, connu sous le nom de *repli unciforme* ou *crochet de la circonvolution de l'hippocampe* (*uncus gyri hippocampi*). Ce repli unciforme est géné-

ralement croisé par un petit cordon gris, lequel, d'après les recherches de GIACOMINI (6), constitue la partie terminale du faisceau denté, FIG. **74**.

En soulevant en dehors la circonvolution de l'hippocampe pour pénétrer dans la fissure de l'hippocampe, on tombe sur une lamelle grise, d'un aspect mamelonné, appelée *corps godronné* ou *faisceau denté de l'hippocampe* (*fascia dentata hippocampi*), FIG. **74**.

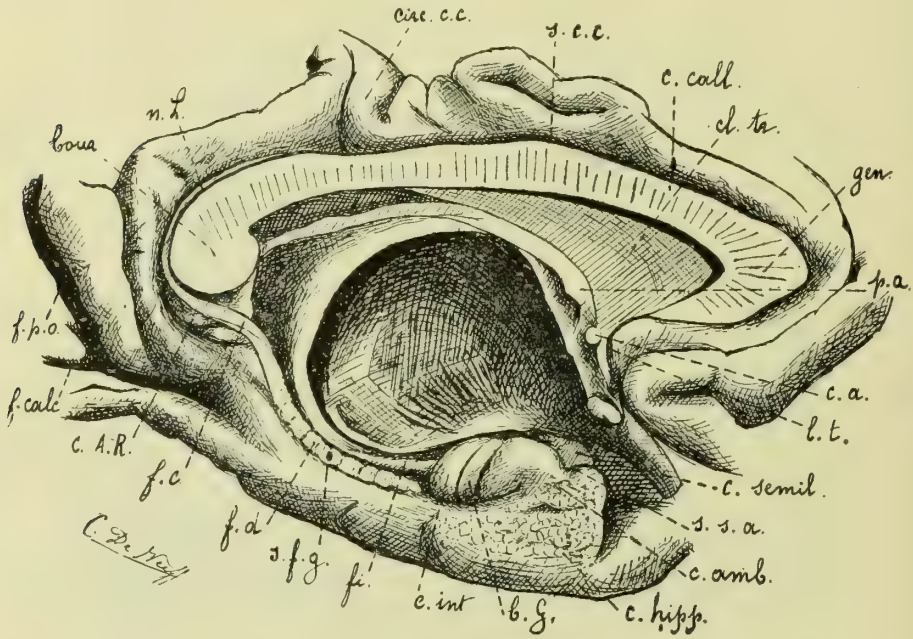

FIG. **74**.

Partie d'une section médiane de l'encéphale, après l'enlèvement de la couche optique. Gr. nat.

gen. : Genou du corps calleux.
cl. tr. : Cloison transparente.
s. c. c. : Sillon du corps calleux.
circ. d. c. c. : Circonvolution du corps calleux.
n. L. : Nerf de LANCISI.
bour. : Bourrelet du corps calleux.
f. p. o. : Fissure pariéto-occipitale.
f. calc. : Fissure calcarine.
c. A. R. : Circonvolutions d'André RETZIUS.
f. c. : Fasciola cinerea.
f. d. : Faisceau denté.
s. f. g. : Sillon fimbrio-godronné.
fi : Fimbria.
c. int. : Circonvolution intralimbique.
b. G. : Bandelette de GIACOMINI.
c. hipp. : Circonvolution de l'hippocampe.
c. amb. : Circonvolution ambiante.
s. s. a. : Sillon semi-annulaire.
c. semil. : Circonvolution semi-lunaire.
pa : Pilier antérieur de la voûte.
com. a. : Commissure antérieure.
lt : Lame terminale.

Ce faisceau denté est longé, en dedans, par une mince lamelle blanche connue sous le nom de *fimbria*. Ces deux parties sont séparées l'une de l'autre par un léger sillon : le *sillon fimbrio-godronné* (DEJERINE). Arrivé dans le voisinage du bourrelet du corps calleux le faisceau denté se sépare de la fimbria ; celle-ci se continue, sur la face inférieure du corps calleux, avec le pilier postérieur correspondant du trigone cérébral, tandis que le faisceau denté, devenu lisse et régulier, contourne le bourrelet du corps calleux, pour se continuer, sur la face supérieure de ce corps, avec le *nerf de Lancisi*. Au niveau du bourrelet du corps calleux le faisceau denté prend le nom de *fasciola cinerea*.

Retzius admet que le faisceau denté se termine en pointe à la face inférieure du corps calleux et que la fasciola grise est une circonvolution nouvelle, la *circonvolution fasciolaire*, se prolongeant quelquefois, au fond du sillon fimbrio-godronné, jusqu'à la pointe de la circonvolution unciforme, appelée par Retzius *circonvolution intralimbique*.

En dessous du corps calleux le faisceau denté et la fasciola cinerea, séparés souvent l'un de l'autre par le *sillon dentato-fasciolaire* de Retzius, ne feraient que s'accoler; ces deux circonvolutions accolées ou même fusionnées constituent la *fasciola cinerea* des auteurs.

A son extrémité antérieure, au contraire, d'après les recherches de Giacomini, le faisceau denté devenu lisse et régulier sort de la fissure de l'hippocampe, croise transversalement le crochet ou l'*uncus* sous le nom de *bandelette de l'uncus* ou *bandelette de* Giacomini pour se terminer, sur la face inférieure de la circonvolution de l'hippocampe, dans une saillie ovalaire occupant le bord interne de cette circonvolution et que Retzius propose de désigner sous le nom de *circonvolution semi-lunaire*.

Nous avons vu que la bandelette de Giacomini croise transversalement le crochet de la circonvolution de l'hippocampe. Ainsi que le fait ressortir Retzius, il est impossible d'admettre que ce crochet fasse partie, dans sa totalité, de la circonvolution de l'hippocampe. Le faisceau denté et la bandelette de Giacomini représentent, en effet, une circonvolution avortée. Si l'on considère la circonvolution unciforme comme la partie terminale de la circonvolution de l'hippocampe, nous nous trouvons en présence de ce fait étrange de deux circonvolutions qui se croisent. D'après Retzius, la partie de l'uncus située au devant de la bandelette appartient seule à la circonvotion de l'hippocampe ; le léger sillon qui limite cette bandelette en avant doit être regardé morphologiquement comme la partie terminale de la fissure de l'hippocampe. Le faisceau denté et la bandelette de Giacomini représentent la circonvolution godronnée ; celle-ci est limitée en dedans par le sillon fimbrio-godronné. La partie du crochet située en arrière de la bandelette appartiendrait à une autre circonvolution : la *circonvolution intralimbique* de Retzius, circonvolution en forme de capuchon, formée d'un amas de substance grise recouverte par une mince couche de fibres blanches venant de la fimbria. Cette circonvolution s'appelle intralimbique à cause de la situation en arrière de la bandelette de Giacomini, queRetzius désigne sous le nom de *limbe de Giacomini*. Elle est située au fond du sillon fimbro-godronné et se prolonge dans ce sillon, plus ou moins loin en arrière, pour s'y continuer avec la fimbria.

La fimbra, à son extrémité antérieure, touche le bord postérieur de la circonvolution intralimbique, A ce niveau, son bord externe se continue avec une mince membrane de forme triangulaire qui recouvre et qui ferme l'extrémité antéro-interne de la corne inférieure du ventricule latéral en se continuant insensiblement avec la *lamina chorioidea* ; c'est le *velum terminale de Aeby*.

Face interne de l'hémisphère cérébral.

La face interne de chaque hémisphère, fig. 75, appartient à la fois au lobe frontal, au lobe pariétal, au lobe occipital et même au lobe temporal. Mais, tandis que la fissure pariéto-occipitale sépare nettement l'un de l'autre le lobe occipital du lobe pariétal et que la fissure de l'hippocampe avec la fissure calcarine limitent en dedans le lobe temporo-occipital, il n'y a pas de ligne de démarcation précise entre le lobe pariétal et le lobe frontal.

Cette face présente quatre sillons primaires ou fissures que nous avons décrits plus haut :

1° La fissure calcarine, *sc. calc.* ;

2° La partie interne de la fissure pariéto-occipitale ou fissure perpendiculaire interne, *sc. pari. occ.* ;

3° La fissure de l'hippocampe et

4° La partie antérieure de la fissure collatérale.

Ces deux dernières fissures sont visibles également sur la face inférieure de l'hémisphère correspondant.

En dessous de la fissure calcarine apparaît la circonvolution linguale. Entre la fissure de l'hippocampe et la partie antérieure de la fissure collatérale on voit la circonvolution de l'hippocampe dont la partie antérieure renflée et recourbée sur elle-même porte le nom de *crochet.*

La fissure calcarine et la fissure pariéto-occipitale délimitent un lobule triangulaire qu'on appelle le *coin* (*cuneus*). La partie postérieure et inférieure du

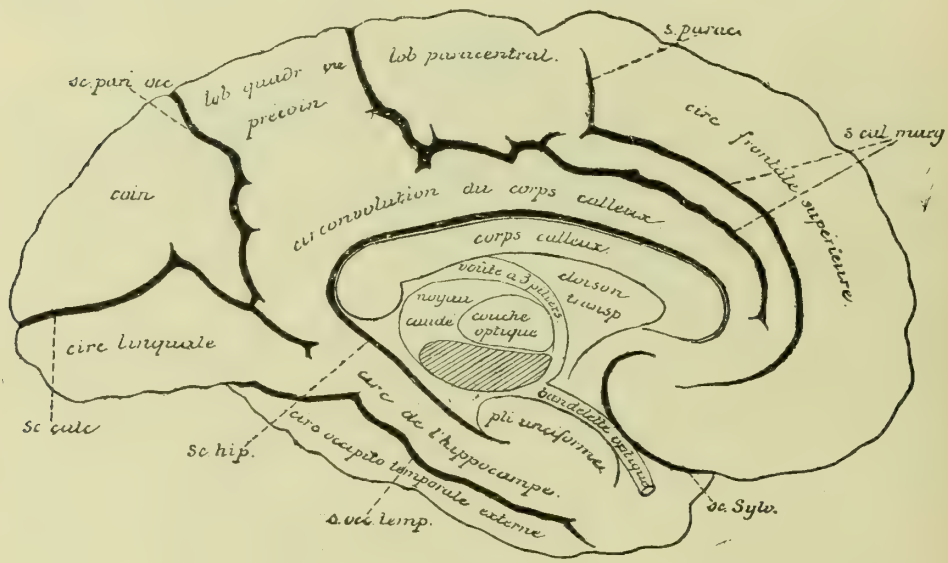

FIG. 75.
Face interne du cerveau terminal. Gr. nat. 2/3.
s. occ. temp. : Fissure calcarine.
La circonvolution occipito-temporale externe s'appelle aussi circonvolution fusiforme.

coin contourne quelquefois l'extrémité postérieure de la fissure calcarine et se continue avec la circonvolution linguale au moyen d'un pli de passage qui constitue la *circonvolution descendante* (*gyrus descendens*).

Toute la partie de la face interne de l'hémisphère cérébral placée au-devant de la fissure pariéto-occipitale appartient au lobe frontal et au lobe pariétal. Elle est séparée du corps calleux par un sillon profond, le *sillon du corps calleux* (*sulcus corporis callosi*), et est parcourue par un sillon secondaire, le *sillon calloso-marginal* (*sulcus cinguli*), qui commence en dessous du genou du corps calleux et court parrallèlement à ce dernier, environ à mi-chemin entre lui et le bord libre des hémisphères. Près de l'extrémité postérieure du corps calleux, ce sillon s'infléchit en haut et se termine, au bord supérieur de l'hémisphère, par une incisure plus ou moins profonde appelée *incisure du sillon calloso-marginal.* Un peu au-devant de

l'endroit où le sillon calloso-marginal s'infléchit vers ce bord, il émet une petite branche collatérale appelée *sillon paracentral*.

On distingue à ce sillon calloso-marginal deux parties : une partie *subfrontale* (*pars subfrontalis*) et une *partie marginale* (*pars marginalis*).

La partie de la face interne des hémisphères comprise entre le sillon du corps calleux et le sillon calloso-marginal forme la *circonvolution du corps calleux* (*gyrus cinguli*). Celle-ci s'amincit considérablement en dessous de l'extrémité antérieure ou genou du corps calleux, pour se continuer avec la circonvolution olfactive interne. C'est là la disposition typique, souvent cachée par des sillons tertiaires (Retzius). Au niveau de l'extrémité postérieure ou bourrelet du corps calleux cette circonvolution, considérablement amincie, prend le nom de *isthme de la circonvolution du corps calleux* et se continue ensuite avec l'extrémité postérieure de la circonvolution de l'hippocampe.

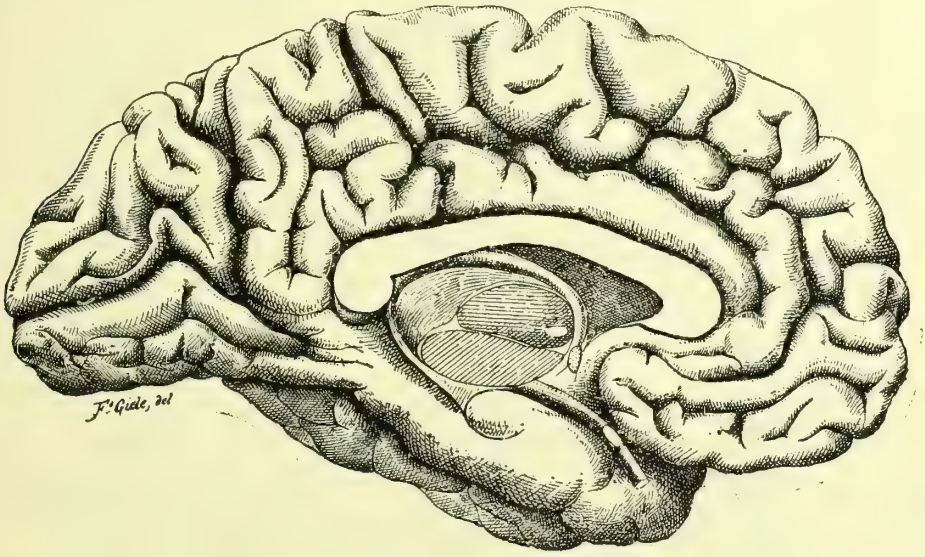

Fig. 76.
Face interne du cerveau terminal. Gr. nat. 2/3.

Entre la fissure pariéto-occipitale et la partie terminale ou incisure du sillon calloso-marginal, on trouve un lobule plus ou moins quadrilatère, séparé de la circonvolution du corps calleux par un sillon inconstant, le *sillon sous-pariétal (sulcus subparietalis)* ; c'est le *précoin (praecuneus)* ou *lobule quadrilatère*.

Entre la partie terminale du sillon calloso-marginal et le sillon paracentral qui en provient existe encore un lobule quadrilatère ; celui-ci correspond à l'extrémité supérieure des deux circonvolutions centrales de la face externe des hémisphères : c'est le *lobule paracentral (lobulus paracentralis)*. Enfin, au-devant de ce lobule et au-dessus du sillon calloso-marginal, nous avons la face interne de la circonvolution frontale supérieure.

La circonvolution du corps calleux et la circonvolution de l'hippocampe décrivent, par leur ensemble, une grande courbe à concavité antérieure et infé-

rieure contournant le corps calleux et le pédoncule cérébral. Ces deux circonvolutions réunies forment le *grand lobe limbique de Broca* ou *circonvolution de l'ourlet* (*gyrus fornicatus*). Ce lobe limbique est limité, d'avant en arrière, par la partie sous-frontale du sillon calloso-marginal qui le sépare des circonvolutions orbitaires, par la partie marginale du même sillon qui le sépare de la face interne de la circonvolution frontale supérieure et du lobule paracentral, par le sillon

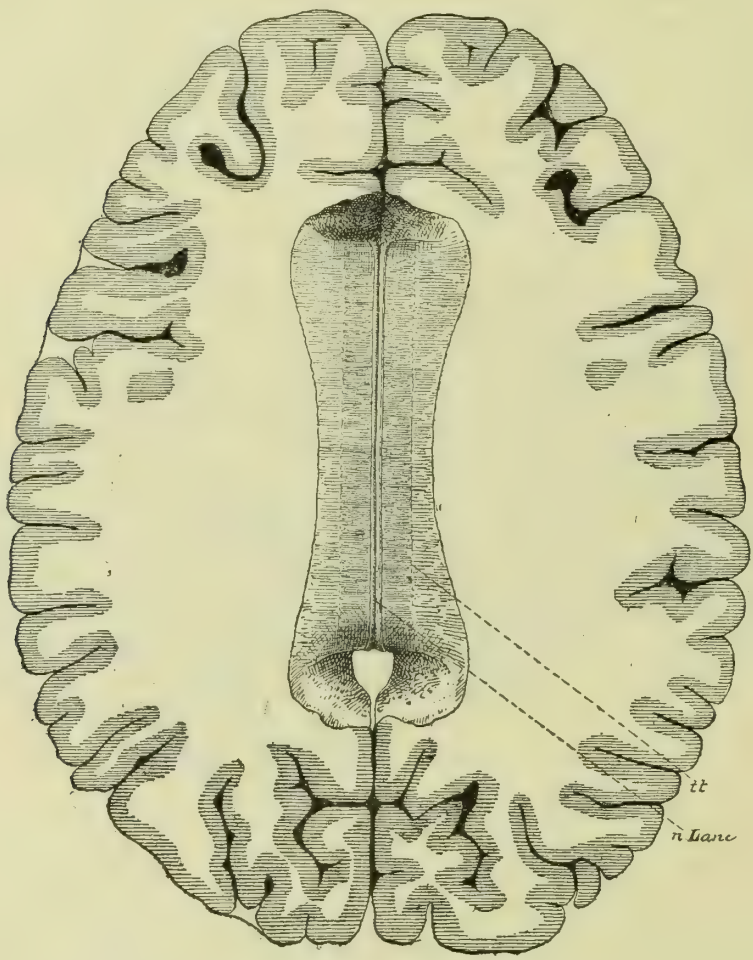

Fig. 77.
Coupe horizontale du cerveau terminal au niveau de la face supérieure du corps calleux.
Gr. nat. 2/3.

n. Lanc. : Nerfs de Lancisi ou stries longitudinales médianes.
tt. : Tœnia tecta ou stries longitudinales latérales.

sous-pariétal qui le délimite vis-à-vis du précoin, par la fissure pariéto-occipitale et la fissure calcarine qui le séparent du coin et du lobule lingual et par la partie antérieure de la fissure collatérale qui établit sa limite vis-à-vis de la circonvolution fusiforme.

Le lobe limbique comprend quatre parties :

1° la *circonvolution du corps calleux* (*gyrus cinguli*) ou *première circonvolution limbique* comprise entre le sillon calloso-marginal (*sulcus cinguli*) et le sillon du corps calleux (*sulcus corporis callosi*). Arrivée en dessous du bourrelet du corps calleux, cette circonvolution se rétrécit considérablement et forme

2° l'*isthme de la circonvolution du corps calleux (isthmus gyri fornicati)*, puis elle se continue avec

3° la *circonvolution de l'hippocampe* (*gyrus hippocampi*) ou *deuxième circonvolution limbique*, laquelle se termine par

4° la partie du *crochet de la circonvolution de l'hippocampe (uncus gyri hippocampi)* située au-devant de la bandelette de Giacomini.

Quand on soulève la première circonvolution limbique, pour pénétrer dans le sillon qui la sépare de la face supérieure du corps calleux ou *sillon du corps calleux*, on tombe sur une mince lamelle grise recouvrant, de chaque côté de la ligne médiane, la face convexe du corps calleux ; c'est le *voile gris* ou *indusium gris* qui représente la continuation de la *fasciola cinerea*. Cette mince lamelle grise se continue en dehors avec l'écorce grise de la circonvolution du corps calleux ; quand on enlève cette circonvolution, le voile gris présente un bord latéral irrégulier appelé *strie longitudinale latérale* (*stria longitudinalis lateralis* ou *taenia tecta*). Cette lamelle grise est limitée en dedans, tout près de la ligne médiane, par un bord blanc légèrement épaissi : la *strie longitudinale médiane* (*stria longitudinalis medialis*) appelée quelquefois encore *nerf de Lancisi*, FIG. **77**.

Nous avons vu que, quand on écarte la circonvolution de l'hippocampe ou deuxième circonvolution limbique du pédoncule cérébral voisin, on trouve au fond de la fissure de l'hippocampe une circonvolution avortée portant le nom de *faisceau denté* (*fascia dentata*), *corps godronné* ou *circonvolution godronnée*. Cette circonvolution, limitée en dedans par le sillon fimbro-godronné qui la sépare de la fimbria, représente, sur la face inférieure de l'hémisphère cérébral, le bord d'arrêt de l'écorce grise du cerveau terminal.

L'indusium gris avec la *fasciola cinerea* représentent de même, sur la face interne de l'hémisphère cérébral, le bord d'arrêt de l'écorce grise du cerveau terminal. La *fasciola cinerea* contourne, en arrière, le bourrelet du corps calleux et se continue avec le faisceau denté ; l'indusium gris se prolonge, en avant, sur la face inférieure du genou du corps calleux pour se continuer avec un petit faisceau blanc longeant, de chaque côté, la *lame terminale* et connu sous le nom de *pédoncule du corps calleux* ou mieux *circonvolution sous-calleuse* (*gyrus subcallosus*) de Zuckerkandl. Ce pédoncule du corps calleux, après avoir quitté la lame terminale, longe le bord externe de la bandelette optique sous le nom de *bande diagonale de Broca* et s'étend ainsi jusqu'au niveau de l'extrémité antérieure de la circonvolution de l'hippocampe, FIG. **79**.

Il existe donc, dans toute l'étendue du sillon qui limite en dedans le lobe limbique, une circonvolution avortée formée, d'avant en arrière, par la *bande diagonale de Broca*, la *circonvolution sous-calleuse*, l'*indusium gris* avec le *nerf de Lancisi*, la *fasciola cinerea*, la *fascia dentata* et la *bandelette de Giacomini*. Cette circonvolution avortée décrit une courbe à concavité antérieure et inférieure dont les deux

extrémités se terminent dans le voisinage immédiat l'une de l'autre : au niveau du crochet de la circonvolution de l'hippocampe.

En dedans de cette circonvolution avortée se trouve la fimbria se continuant, en arrière, avec les piliers postérieurs du trigone ou fornix et, en avant, avec le sommet de la circonvolution unciforme ou circonvolution intralimbique de

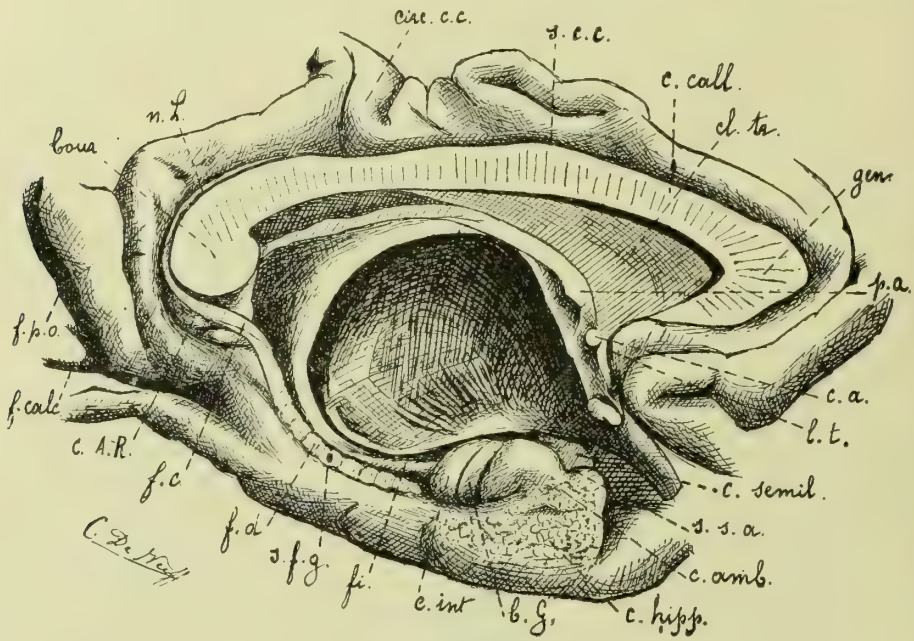

FIG. 78.

Partie d'une section médiane de l'encéphale, après l'enlèvement de la couche optique. Gr. nat.

gen. : Genou du corps calleux.
cl. tr. : Cloison transparente.
s. c. c. : Sillon du corps calleux.
circ. d. c. c. : Circonvolution du corps calleux.
n. L. : Nerf de LANCISI.
bour. : Bourrelet du corps calleux.
f. p. o. : Fissure pariéto-occipitale.
f. calc. : Fissure calcarine.
c. A. R. : Circonvolutions d'André RETZIUS.
f. c. : Fasciola cinerea.
f. d. : Faisceau denté.
s. f. g. : Sillon fimbrio-godronné.
fi : Fimbria.
c. int. : Circonvolution intralimbique.
b. G. : Bandelette de GIACOMINI.
c. hipp. : Circonvolution de l'hippocampe.
c. amb. : Circonvolution ambiante.
s. s. a. : Sillon semi-annulaire.
c. semil. : Circonvolution semi-lunaire.
pa : Pilier antérieur de la voûte.
com. a. : Commissure antérieure.
lt : Lame terminale.

RETZIUS. C'est entre la circonvolution godronnée et l'indusium gris d'une part, le fornix avec la fimbria d'autre part que se forment le corps calleux et la cloison transparente.

Un peu en dessous du bourrelet du corps calleux, dans la partie de la fissure de l'hippocampe comprise entre la fasciola et le faiseau denté d'une part et l'isthme de la circonvolution du corps calleux d'autre part, il existe souvent un nombre variable de petits tubercules gris, FIG. **78** et **79**. ANDRÉ RETZIUS les a signalés le premier dans le cerveau de l'homme. Ils ont été retrouvés depuis par un grand nombre d'auteurs. ZUCKERKANDL leur donne le nom de *circonvolutions calleuses* (Balkenwindungen), nom tout à fait impropre, ainsi que le remarque G. RETZIUS, et qu'il vaudrait mieux remplacer

par celui de *circonvolutions d'André Retzius*, en souvenir du savant anatomiste qui les a décrites le premier.

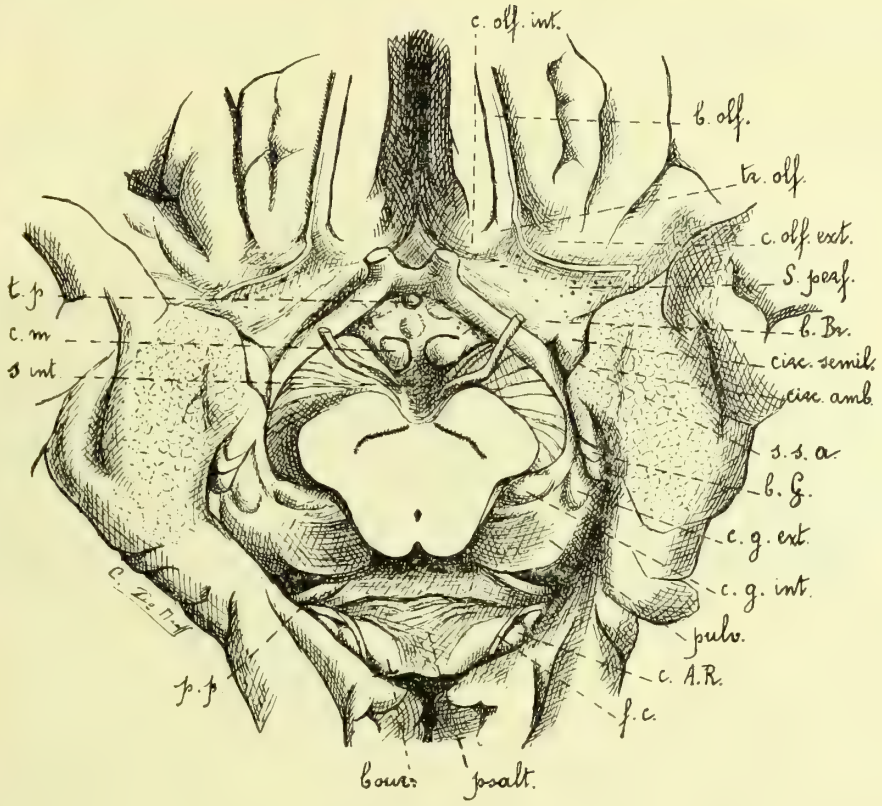

FIG. 79.

Région médiane de la face inférieure du télencéphale. Gr. nat.

c. olf. int. : Circonvolution olfactive interne.
b. olf. : Bandelette olfactive.
tr. olf. : Trigone olfactif.
c. olf. ext. : Circonvolution olfactive externe.
s. perf. : Substance ou circonvolution perforée.
b. Br. : Bande diagonale de BROCA.
circ. semil. : Circonvolution semi-lunaire du rhinencéphale.
circ. amb. : Circonvolution ambiante du rhinencéphale.
s. s. a. : Sillon semi-annulaire.
b. G. : Bandelette de GIACOMINI.
c. g. ext. : Corps genouillé externe.
c. g. int. : Corps genouillé interne.
pulv. : Pulvinar.
c. A. R. : Circonvolutions d'André RETZIUS.
f. c. : Fasciola cinerea.
psalt. : Psalterium.
bour. : Bourrelet du corps calleux.
p. p. : Pilier postérieur du fornix.
s. int. : Substance interpédonculaire.
c. m. : Corps mamillaire.
t. p. : Tige pituitaire sectionnée.

C. Sillons tertiaires.

Outre les sillons primaires et les sillons secondaires, qui sont des sillons typiques et constants et qui divisent la surface des hémisphères cérébraux en lobes et en circonvolutions, il existe encore des sillons tertiaires, atypiques ou inconstants, dont la disposition varie de cerveau à cerveau et qui masquent plus ou moins la topographie normale.

Ce sont ces sillons tertiaires plus ou moins développés qui donnent à chaque

cerveau et même à chaque hémisphère cérébral son aspect caractéristique. Le développement de ces sillons tertiaires semble être en rapport immédiat et direct avec le développement de la substance grise corticale, aussi considère-t-on généralement la richesse d'un cerveau en sillons tertiaires comme un indice anatomique d'une intellectualité supérieure.

Ces variations considérables dans le nombre et la disposition des sillons tertiaires sont à mettre en opposition avec la disposition presque typique des sillons secondaires et surtout des sillons primaires, abstraction faite d'une certaine variabilité dans leur longueur, leur profondeur et leurs flexuosités. Les anomalies des sillons primaires sont excessivement rares. Une des plus curieuses en même temps que des plus importantes est celle qui a été signalée par Giacomini (5) en 1882 et qui consiste dans une duplicature du sillon de Rolando avec apparition d'une circonvolution nouvelle interposée entre les deux sillons, que Giacomini désigne sous le nom de *circonvolution rolandique (Gyrus rolandicus)*. C'est là, au dire du savant italien, un des faits les plus singuliers et les plus intéressants que puisse présenter la surface cérébrale.

Depuis la publication du travail de Giacomini, un certain nombre de faits semblables ont été publiés. Sperino (11), qui les a réunis dans un travail récent, en compte 23 exemples observés sur 19 cerveaux, mais toutes ces observations ne sont pas à l'abri de toute critique. Chose curieuse à faire ressortir, le dédoublement du sillon de Rolando, observé pour la première fois par Giacomini, a été retrouvé par Sperino sur l'hémisphère droit du cerveau de Giacomini lui-même.

Tous les auteurs ne sont pas d'accord pour reconnaître dans cette anomalie un dédoublement du sillon de Rolando. C'est ainsi que Valenti (12) est plutôt disposé à considérer le sillon anormal comme étant situé en arrière du véritable sillon central et comme représentant le sillon postrolandique dont les deux branches se sont fusionnées en même temps qu'elles sont devenues indépendantes du sillon interpariétal.

La signification de ce dédoublement nous échappe, absolument comme la cause et le mécanisme des sillons et des circonvolutions d'un cerveau normal.

A priori on pourrait penser que cette augmentation du nombre des sillons primaires pourrait être en rapport avec une complexité plus grande de la surface cérébrale et indiquer peut-être un degré supérieur dans le développement et le perfectionnement. Mais la plupart de ces anomalies ont été observées chez des épiletiques ou des délinquants ce qui, au dire de Saporito (13), parlerait plutôt en faveur d'un caractère d'infériorité ; conclusion cependant exagérée, d'après Sperino, puisque Giacomini n'était ni un épileptique ni un délinquant, mais un homme normal et un homme de génie.

Pour Lombroso (14), l'anomalie trouvée sur le cerveau de Giacomini ne contredit pas, mais confirme l'observation du type criminel, puisque Giacomini était un homme de génie et que Lombroso a trouvé l'épilepsie comme base organique tant chez l'homme criminel que chez l'homme génial.

L'anomalie découverte par Giacomini se retrouvait jusqu'à un certain degré dans l'hémisphère gauche du cerveau de Guido Ghezelle, le grand poète flamand, ainsi que notre collègue M. Verriest l'a signalé.

Nous avons observé nous-même cette anomalie sur l'hémisphère gauche d'un homme de 57 ans, avec un développement qui ne nous paraît pas avoir été atteint sur tous les cerveaux étudiés antérieurement à cet effet. Dans le cerveau que nous avons étudié, il existe, au beau milieu de l'hémisphère cérébral gauche, *quatre* circonvolutions transversales délimitées par *cinq* sillons parallèles, fig. **80**.

Le sillon antérieur est le sillon prérolandique normal, il est formé d'une partie supérieure et d'une partie inférieure.

Le deuxième sillon est le véritable sillon de Rolando, ainsi que le prouve la comparaison avec l'hémisphère droit, de même que la terminaison de ce sillon sur la face interne de l'hémisphère immédiatement au-devant de l'incisure du sillon calloso-marginal.

Entre ces deux sillons existe donc la circonvolution centrale antérieure.

Le troisième sillon s'étend depuis la fissure de Sylvius jusqu'à la fissure médiane, où il se recourbe sur la face interne sur une longueur d'environ 25 millimètres, en

arrière de l'incisure du sillon calloso-marginal. Il nous paraît délimiter la circonvolution centrale postérieure.

Le quatrième sillon est parallèle au précédent, nous croyons qu'il représente le sillon *postrolandique* indépendant du sillon interpariétal.

Le cinquième sillon n'existe que dans la moitié inférieure du lobe pariétal et nous paraît être un sillon tertiaire.

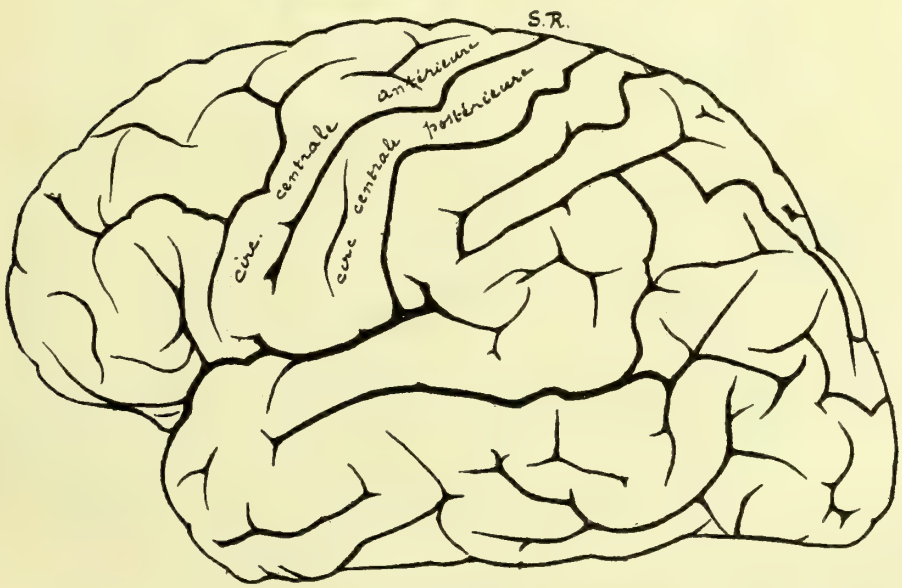

Fig. 80.

Nous avons donc, comme anomalie unilatérale, au moins *trois* circonvolutions centrales dont la première correspond indubitablement à la circonvolution précentrale ou prérolandique. Il nous est difficile de dire si les deux autres doivent être considérées comme provenant d'une subdivision de la circonvolution centrale postérieure, ou bien, ce qui nous paraît le plus probable, si la deuxième circonvolution centrale représente à elle seule la circonvolution postrolandique comme semble le prouver une comparaison avec l'hémisphère droit. S'il en est ainsi, la troisième circonvolution transversale appartiendrait au lobe pariétal et l'anomalie consisterait non dans une duplicature du sillon de Rolando, qui est un sillon primaire, mais dans le dédoublement d'un sillon secondaire, le sillon postrolandique.

Rapport entre les sillons principaux de la face externe et les sutures de la boîte cranienne.

Un point intéressant à connaître, c'est la situation des sillons et des circonvolutions par rapport aux sutures de la boîte cranienne, fig. **81**. D'après les

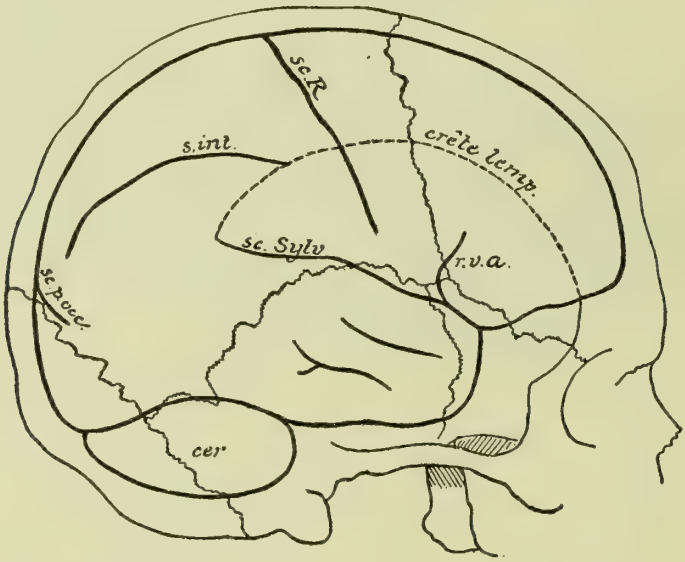

Fig. **81**.

Rapports des sillons principaux de la face externe du cerveau terminal avec les sutures du crâne, d'après Broca et Ecker (Schwalbe).

sc. R. : Sillon de Rolando.
s. int. : Sillon interpariétal.
sc. Sylv. : Fissure de Sylvius.
r. v. a. : Rameau vertical antérieur de la fissure de Sylvius.
sc. p. occ. : Fissure pariéto-occipitale.
cor. : Cervelet.

recherches faites par un grand nombre d'auteurs, le sillon de Rolando répond à la face interne de l'os pariétal, un peu en arrière de la suture coronaire. Sa direction est oblique en bas et en avant. Son extrémité supérieure est située 48 mm. en arrière de la suture coronaire, tandis que pour son extrémité inférieure, qui s'étend jusque près du bord supérieur de la portion squammeuse du temporal, cette distance n'est que de 28 mm.

Pour la fissure de Sylvius on prend comme point de repère la bifurcation de cette fissure en rameau horizontal postérieur et rameau antérieur ascendant; cette bifurcation se fait au point de réunion de l'extrémité supérieure de la grande aile du sphénoïde avec la suture squammeuse.

La fissure pariéto-occipitale se trouve au point de réunion de la suture sagittale avec la suture lambdoïde.

Pour déterminer, sur le vivant, la position exacte des trois sillons primaires de la face externe des hémisphères cérébraux, on doit avoir recours à certains points de repère fixes et tracer, avec leurs secours, ce qu'on appelle la ligne rolandique, la ligne occipitale et la ligne sylvienne.

Ligne rolandique. Pour tracer cette ligne il faut commencer par établir la position exacte de l'extrémité supérieure et de l'extrémité inférieure du sillon de Rolando. Voici comment Poirier conseille de faire. Pour l'extrémité supérieure : « Mesurer avec soin la distance qui sépare le fond de l'angle naso-frontal de l'inion (c'est-à-dire de la protubérance occipitale externe), en suivant bien la ligne sagittale ou ligne médiane antéro-postérieure; prendre la moitié de cette distance à partir du point nasal, y ajouter 2 cm. en arrière et marquer ce point qui donne certainement, à 1 cm. près, le point de la voûte qui répond au haut du sillon de Rolando ». Pour l'extrémité inférieure : « Reconnaître et tracer au crayon l'arcade zygomatique qui est sensiblement horizontale; sur cette ligne de l'arcade élever une perpendiculaire passant juste au-devant du tragus, par la fossette ou *dépression pré-auriculaire*, et compter, à partir du trou auditif, 7 cm. sur cette perpendiculaire ». En réunissant les deux points on obtient la ligne rolandique.

Ligne occipitale. Cette ligne indique la position de la fissure perpendiculaire externe. Pour la tracer, il suffit de tirer une perpendiculaire sur la ligne sagittale au niveau du lambda. Celui-ci se trouve, d'après Poirier, 6 à 7 cm. au-dessus de la protubérance occipitale externe.

Ligne sylvienne. La plus facile à tracer est la *ligne de Poirier*, c'est-à-dire une ligne oblique reliant le lambda à l'angle fronto-nasal en passant environ à 6 cm. au-dessus du trou auditif.

Littérature.

(1) Guldberg : *Zur Morphologie der Insula Reilii.* Anatomischer Anzeiger, 1887, pp. 659-665. — (2) Eberstaller : *Zur Anatomie und Morphologie der Insula Reilii.* Ibid., 1877, pp. 739-750. — (3) M. et Mme Dejerine : *Anatomie des centres nerveux.* Tome premier, Paris, 1895. — (4) Poirier : *Traité d'anatomie humaine.* Tome troisième. Paris. 1895. — (5) C. Giacomini : *Variétés des circonvolutions cérébrales chez l'homme.* Archives italiennes de Biologie. T. I, 1882, pp. 231 à 260; pp. 333 à 366. — (6) C. Giacomini : *Bandelette de l'uncus de l'hippocampe dans le cerveau de l'homme et de quelques animaux;* Ibid., T. II, 1882, p. 207 à 225; — (7) C. Giacomini : *Fascia dentata du grand Hippocampe dans le cerveau de l'homme;* Ibid. T. V., 1884, pp. 1 à 16; pp. 205 à 218; pp. 396 à 416. — (8) G. Retzius : *Ueber ein dem Saccus Vasculosus entsprechendes Gebilde am Gehirn des Menschen und anderer Säugethiere.* Biologische Untersuchungen. Neue Folge, Bd. VII, 1895, pp. 1-5. — (9) Retzius : *Das Menschenhirn ;* Stockholm. 1896. — (10) Retzius *Zur äusseren Morphologie des Riechhirns des Säugethiere und des Menschen. — Zur Morphologie der Fascia dentata und ihrer Umgebungen.* Biolog. Untersuchungen. Neue. Folge. Bd-VIII. 1898. — (11) G. Sperino : *L'encefalo dell' anatomico Carlo Giacomini.* Rivista sperimentale di Freniatria, vol. XXVII, 1901. — (12) Valenti : *Contributo allo studio delle scissure cerebrali.* Atti della Società Toscana di scienze naturali, vol. XI, Pisa, 1890. — Saporito : *Rare varietà anormale della scissura di Rolando ed in specie della sua duplicità.* Rivista di Psichiatria for. ed Antropol. crim., Anno I, 1898. — (14) Lombroso : Cité d'après Sperino.

SIXIÈME LEÇON

Le cerveau terminal ou télencéphale.

Conformation externe du télencéphale *(suite)*.

La face inférieure du cerveau terminal uni au cerveau intermédiaire.
Le rhinencéphale.

Conformation interne du télencéphale.

Le corps strié.
Étude d'une série de coupes frontales montrant la situation, la forme et les rapports des ganglions gris de la base.

Région médiane de la face inférieure du cerveau.

Pour terminer l'étude de la conformation extérieure du cerveau terminal, il nous reste encore à décrire la région de sa face inférieure située sur la ligne médiane entre les deux extrémités du corps calleux.

Quand on enlève la partie inférieure de l'axe cérébro-spinal par une section transversale faite au niveau du cerveau moyen, et que l'on examine la face inférieure du cerveau terminal réuni au cerveau intermédiaire, FIG. **82**, on trouve, d'avant en arrière, sur chaque hémisphère : la face inférieure du lobe frontal, le commencement de la fissure de SYLVIUS et la face inférieure du lobe temporo-occipital. Sur la ligne médiane on voit, en avant et en arrière, une partie de la grande fissure médiane interhémisphérique.

La partie postérieure de cette fissure est limitée en avant par la face inférieure du bourrelet du corps calleux. La partie antérieure de la fissure médiane est limitée en arrière par le genou du corps calleux.

La face inférieure du bourrelet du corps calleux présente un peu en dehors de la ligne médiane, FIG. **83**, la bandelette grise qui relie le faisceau denté au nerf de LANCISI : la *fasciola cinerea*. Au-devant du bourrelet existe une large fente transversale qui constitue la partie moyenne de la *grande fente cérébrale de Bichat* conduisant dans le troisième ventricule. Cette fente de BICHAT correspond latéralement à la fissure de l'hippocampe; celle-ci limite, en dedans, ainsi que nous l'avons vu, la

face inférieure du lobe temporo-occipital. La partie moyenne de la fente de Bichat est limitée en avant par la face postérieure du tronc cérébral au niveau des tubercules quadrijumeaux. Au devant de la fente de Bichat on rencontre : le corps pinéal, *ép.*, la surface de section du cerveau moyen, puis une région grise spéciale correspondant au plancher du troisième ventricule et qui se trouve nettement limitée : en arrière, par les pédoncules cérébraux ; latéralement, par les bandelettes

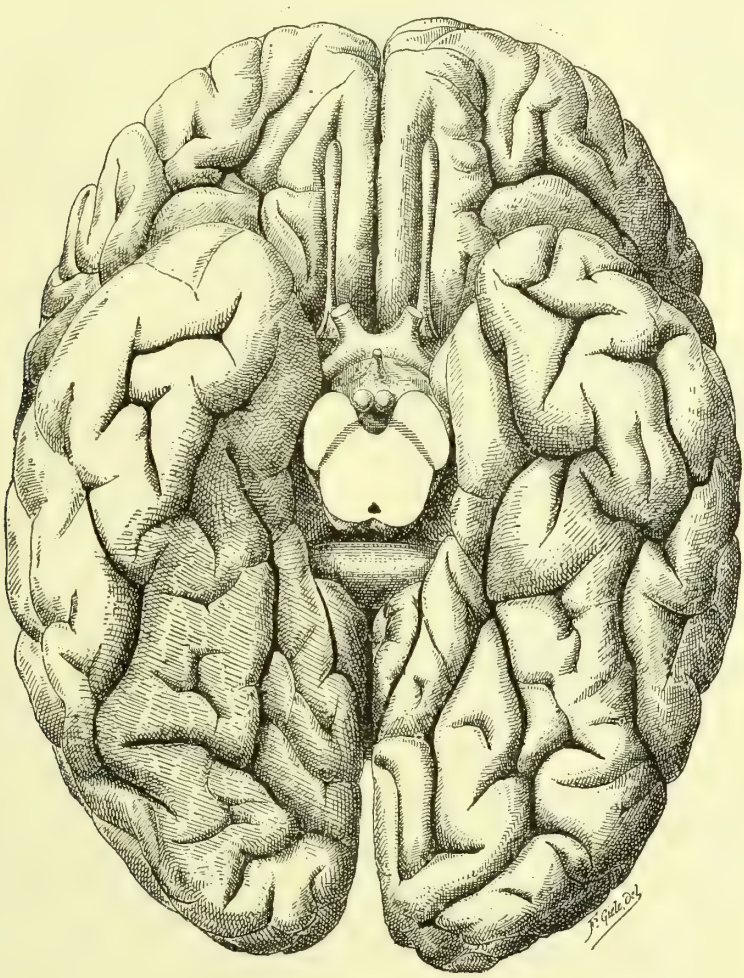

Fig. **82.**
Face inférieure du cerveau terminal. Gr. nat. 2/3.

optiques et, en avant, par le chiasma des nerfs optiques. Cette région, étudiée tout récemment par Retzius, présente un grand nombre d'organes rudimentaires, les homologues d'organes plus développés chez les vertébrés inférieurs. On y trouve, fig. **83**, sur la ligne médiane et en allant d'arrière en avant, la *substance interpédonculaire, s. int.;* les *corps mamillaires*, pyriformes à grosse extrémité dirigée en dedans, *c. mam.;* l'éminence sacculaire de Retzius, *ém. sac.*, se présentant sous la forme de

trois saillies dont une médiane et deux latérales; le tubercule cendré avec la tige pituitaire, *t. p.*, et l'hypophyse.

Latéralement, la lamelle grise, qui ferme à ce niveau le troisième ventricule, présente encore un petit tubercule saillant pour lequel Retzius propose le nom de *éminence latérale de l'hypothalamus (eminentiae laterales), ém. lat.*, — correspondant probablement aux lobes inférieurs du cerveau des vertébrés inférieurs — puis, dans le voisinage immédiat de la bandelette optique, quelques orifices vasculaires formant la *zone perforée latérale* (*area perforata lateralis*) de l'hypothalamus.

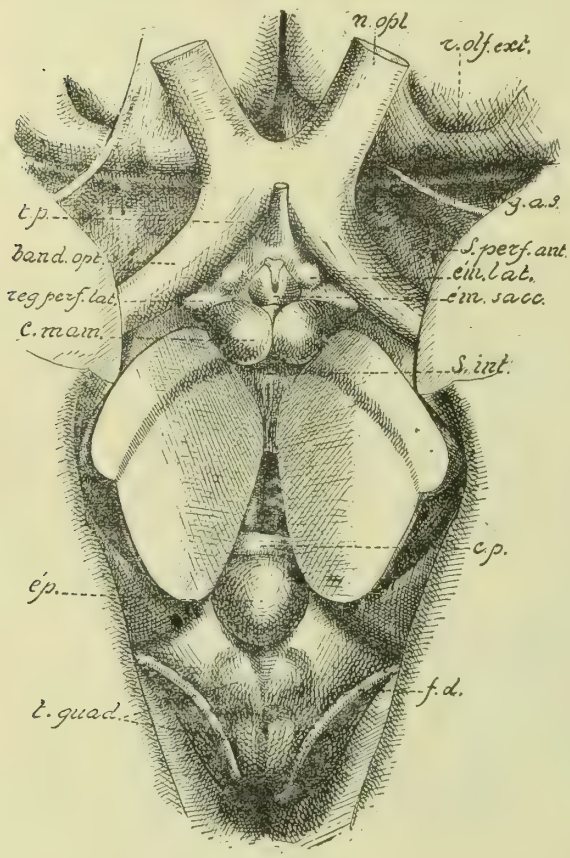

Fig. **83**.

Partie de la base du cerveau comprise entre le chiasma optique, les bandelettes optiques et les pédoncules cérébraux et appartenant en grande partie au plancher du troisième ventricule.

Gr. nat. 1 1/2.

n. opt. : Nerf optique.
s. perf. ant. : Substance perforée antérieure.
band. op. : Bandelette optique.
t. p. : Tige pituitaire.
ém. lat. : Eminence latérale.
r. perf. lat. : Région perforée latérale.
ém. sacc. : Eminence sacculaire.
c. mam. : Corps mamillaire.
s. perf. p. : Substance interpédonculaire.
ép. : Corps pinéal.
c. p. : Commissure postérieure.
t. quadr. : Empreintes des tubercules quadrijumeaux.
f. cin. : Fasciola cinerea.

Quand on relève le chiasma des nerfs optiques en haut et un peu en arrière, on voit partir du genou du corps calleux, de chaque côté de la ligne médiane, un cordon blanc, le *pédoncule du corps calleux*. Les deux pédoncules s'écartent l'un de l'autre et s'étendent le long des bandelettes optiques en limitant en arrière et en dedans la *substance perforée antérieure*, fig. **84**. Dans cette dernière partie de son trajet, le pédoncule du corps calleux porte encore le nom de *bande diagonale de Broca*. Ces pédoncules peuvent se poursuivre jusqu'à l'extrémité antérieure de la circonvolution de l'hippocampe. Ces deux cordons blancs ne sont que la continuation, sur la face inférieure du cerveau, des nerfs de Lancisi ou stries longitudinales médianes de la face convexe du corps calleux ; ils représentent donc, au même titre que ces derniers et que le faisceau denté, une circonvolution avortée que l'on désigne actuellement, avec Zuckerkandl, sous le nom de *circonvolution sous-calleuse* (*gyrus subcallosus*).

Ces pédoncules du corps calleux circonscrivent, avec le chiasma des nerfs optiques, un espace triangulaire fermé par une lamelle grise, mince et délicate, appelée *lame terminale*. Cette lame passe au-devant de la commissure blanche antérieure à laquelle elle adhère. Sa partie centrale, mince, transparente et d'un aspect un peu plus foncé que les parties voisines, a été appelée par RETZIUS

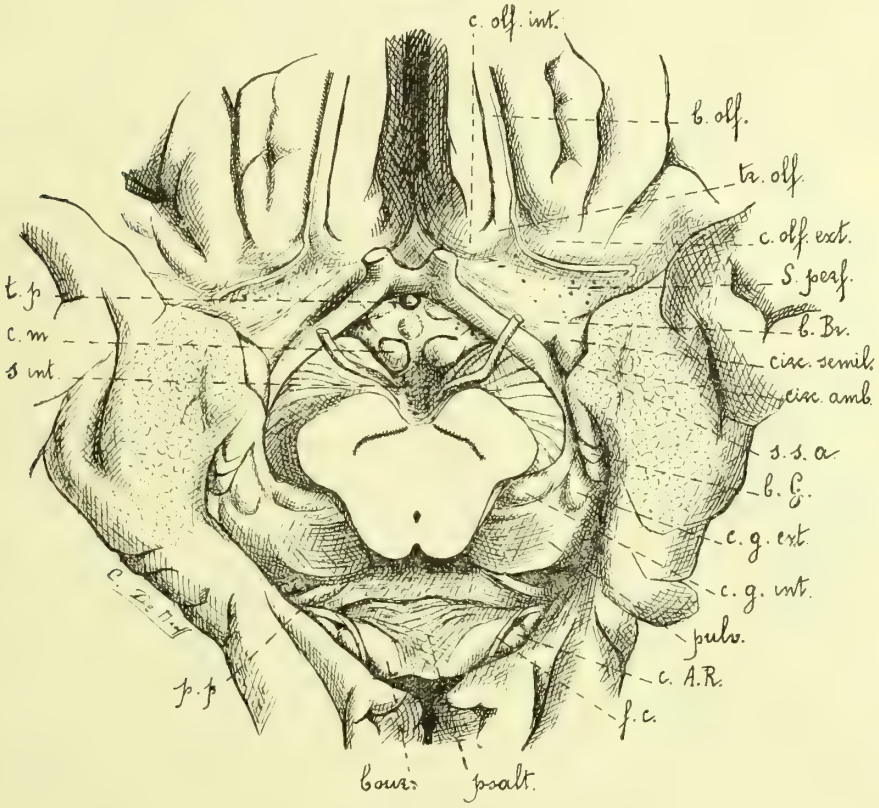

FIG. 84.

Région médiane de la face inférieure du télencéphale. Gr. nat.

c. olf. int. : Circonvolution olfactive interne.
b. olf. : Bandelette olfactive.
tr. olf. : Trigone olfactif.
c. olf. ext. : Circonvolution olfactive externe.
s. perf. : Substance ou circonvolution perforée.
b. Br. : Bande diagonale de BROCA.
circ. semil. : Circonvolution semi-lunaire du rhinencéphale.
circ. amb. : Circonvolution ambiante du rhinencéphale.
s. s. a. : Sillon semi-annulaire.
b. G. : Bandelette de GIACOMINI.
c. g. ext. : Corps genouillé externe.
c. g. int. : Corps genouillé interne.
pulv. : Pulvinar.
c. A. R. : Circonvolutions d'André RETZIUS.
f. c. : Fasciola cinerea.
psalt. : Psalterium.
bour. : Bourrelet du corps calleux.
p. p. : Pilier postérieur du fornix.
s. int. : Substance interpédonculaire.
c. m. : Corps mamillaire.
t. p. : Tige pituitaire sectionnée.

« *fenêtre de la lame terminale* ». C'est un des endroits les plus minces de toute la paroi des hémisphères cérébraux. Il est renforcé en dehors par la pie-mère qui y adhère intimement, au point que, sur des cerveaux frais, l'enlèvement de la pie-mère amène presque toujours la déchirure de la partie centrale de cette lame terminale.

De chaque côté de la ligne médiane, entre la bandelette optique et la partie

terminale de la circonvolution sous-calleuse ou bande diagonale de Broca en arrière et en dedans, les circonvolutions frontales et surtout la circonvolution olfactive latérale en avant, l'extrémité antérieure de la circonvolution de l'hippocampe en dehors, il existe encore une mince lamelle grise en rapport intime avec l'artère cérébrale moyenne. Cette lamelle grise est percée d'un grand nombre de petits orifices, par lesquels passent des branches collatérales de l'artère cérébrale moyenne et de l'artère cérébrale antérieure pour se rendre aux ganglions de la base. C'est la *substance perforée antérieure* ou *latérale* (*substantia perforata anterior*), *s. per.*

Retzius est tenté de considérer cette substance perforée antérieure comme une circonvolution du rhinencéphale ; il propose de l'appeler *circonvolution perforée du rhinencéphale* (*gyrus perforatus rhinencephali*).

Sur la face inférieure du lobe frontal, le long du sillon olfactif, on trouve une bandelette blanche à direction antéro-postérieure, la *bandelette olfactive* (*tractus olfactorius*). L'extrémité antérieure de cette bandelette, fortement renflée, constitue le *bulbe olfactif* (*bulbus olfactorius*). A son extrémité postérieure, au niveau du bord postérieur du lobe orbitaire, la bandelette olfactive se renfle en une saillie prismatique, triangulaire, la *tubérosité olfactive* dont la face inférieure libre constitue le *trigone olfactif* (*trigonum olfactorium*) d'où partent deux faisceaux blancs appelés *racines* ou *stries olfactives*. Retzius considère ces stries comme étant de véritables circonvolutions ainsi que cela ressort clairement de l'étude de cerveaux d'embryons âgés de 3 à 5 mois.

La tubérosité olfactive est une partie de l'écorce grise. Elle forme d'après Retzius, avec la masse grise immédiatement voisine, la *circonvolution de la tubérosité olfactive.*

La *strie olfactive interne* (*stria medialis*), très courte, se dirige en dedans et se perd dans la région voisine de l'écorce cérébrale appelée *carrefour olfactif de Broca* (*area parolfactoria Brocae*).

Ce carrefour de Broca forme, d'après Retzius, une circonvolution olfactive médiane se continuant avec les circonvolutions voisines de la face interne des hémisphères cérébraux. Cette circonvolution transversale est limitée en arrière par le *sillon parolfactif postérieur.*

La *strie olfactive externe* (*stria olfactoria lateralis*) se dirige obliquement en arrière et en dehors, croise la substance perforée antérieure et se perd dans l'extrémité antérieure du lobe temporal.

Le long du bord externe de cette racine olfactive on voit une légère crête à direction antéro-postérieure séparant la substance perforée antérieure de l'insula de Reil, c'est le *bord falciforme de Broca* ou *limen insulae.*

Pour bien comprendre les connexions de la bandelette olfactive, il convient de les étudier, comme le recommande Retzius, sur le cerveau d'embryons humains âgés de 4 ou de 5 mois, fig. **85**. Là, on voit nettement que la partie postérieure renflée de la bandelette olfactive se bifurque en deux branches volumineuses : une interne et une externe, que Retzius considère, avec Mihalkovics et Guldberg, comme étant de véritables circonvolutions.

Voici quelles sont, d'après Retzius, les connexions de ces deux circonvolutions olfactives, connexions qui ressortent d'ailleurs à toute évidence de l'examen de nos deux figures **84** et **85**.

La branche interne ou *circonvolution olfactive médiane* (Retzius) se dirige en dedans pour se continuer avec les circonvolutions voisines de la face interne de l'hémisphère cérébral. C'est cette branche transversale que l'on désigne encore sous le nom de *carrefour olfactif de Broca*. Elle est limitée, en avant, par un petit sillon incomplet dépendant du sillon olfactif ou sillon droit ; en arrière, par le *sillon parolfactif postérieur* (*sulcus parolfactorius posterior*).

La branche externe ou *circonvolution olfactive latérale* est, chez l'embryon, beaucoup plus volumineuse que l'interne. Elle se dirige transversalement en dehors ; arrivée à la partie interne de la fosse de Sylvius, elle se recourbe brusquement en arrière, puis en dedans — en formant ainsi la limite interne de la fosse de Sylvius embryonnaire — et peut se poursuivre jusqu'au niveau de l'extrémité antérieure de la circonvolution de l'hippocampe.

La circonvolution olfactive latérale se trouve donc formée, chez l'embryon, de deux bras reliés l'un à l'autre par une partie coudée qui sépare la substance perforée antérieure de la fosse de Sylvius.

Dans le cours du développement, cette circonvolution olfactive latérale se replie de plus en plus sur elle-même de telle sorte que les deux bras qui la constituent viennent à se rapprocher complètement et à devenir parallèles. En même temps, sa limite externe s'efface insensiblement ; aussi, cette limite semble-t-elle, chez l'adulte, faire partie de l'insula de Reil ; elle n'y forme plus qu'une légère crête à direction antéro-postérieure séparant la substance perforée des circonvolutions insulaires. C'est cette crête que les auteurs ont désignée sous le nom de *bord falciforme de Broca* ou *limen insulae*.

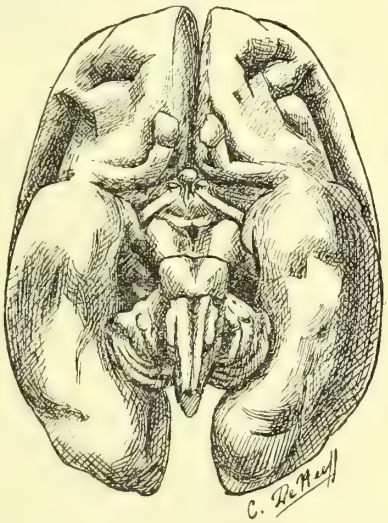

Fig. 85.

Face inférieure de l'encéphale d'un embryon humain de 24 centim. La bandelette olfactive se divise en une circonvolution olfactive interne et une circonvolution olfactive externe. Celle-ci se coude près de la fosse de Sylvius et se continue avec la circonvolution de l'hippocampe.

De plus, dans le sillon transversal qui sépare les deux bras de la circonvolution olfactive latérale vient se mettre l'artère sylvienne. Celle-ci en croisant le coude de cette circonvolution prolonge ce sillon jusque sur l'insula de Reil. Par là, la circonvolution olfactive latérale paraît coupée en deux et la fissure de Sylvius se prolonge jusqu'à la substance perforée antérieure.

Si on examine le cerveau de l'adulte, fig. **84**, on voit partir du trigone olfactif une circonvolution transversale assez large, limitée en arrière par la substance perforée antérieure et par un prolongement du sillon parolfactif. C'est le long du bord postérieur de cette circonvolution transversale, dans le voisinage immédiat de la substance perforée, que court la *racine olfactive externe*.

Arrivée à l'angle externe de la substance perforée, la racine olfactive se recourbe en arrière et disparaît dans la substance grise voisine.

La *racine olfactive interne* part également du trigone olfactif, puis se dirige en dedans et disparaît insensiblement dans la circonvolution olfactive médiane.

Il existe quelquefois une *racine olfactive médiane* qui disparaît bientôt dans la substance perforée.

Nous avons vu plus haut que la circonvolution olfactive latérale se prolonge, chez l'embryon, jusqu'à l'extrémité antérieure de la circonvolution de l'hippocampe.

Cette extrémité antérieure présente, du côté interne, deux saillies de forme tout-à-fait typique décrites tout récemment par Retzius : une interne, ovalaire, et une externe entourant en demi-cercle la première. Ces saillies apparaissent déjà au 4e mois de la vie intra-utérine en même temps que les circonvolutions olfactives externe et interne

et par conséquent beaucoup plus tôt que toutes les circonvolutions du pallium. Ces saillies se développent pendant le 5e et le 6e mois et se montrent en connexion étroite avec la circonvolution olfactive latérale.

On dirait que cette circonvolution olfactive, arrivée au niveau de l'extrémité antérieure du lobe temporal, se divise en deux branches séparées l'une de l'autre par un sillon semi-annulaire. La branche médiane forme la *circonvolution semi-lunaire du rhinencéphale* de Retzius, tandis que la branche externe constitue la *circonvolution ambiante du rhinencéphale* du même auteur.

Ces circonvolutions existent aussi chez l'adulte, fig. **84**, cachées quelque peu par l'extrémité antérieure du lobe temporal. Quand on relève cette extrémité antérieure on voit la circonvolution olfactive latérale, recouverte par la strie olfactive externe, se recourber autour de l'angle externe de la substance perforée antérieure, se diriger en arrière et en dedans pour se continuer avec la partie antéro-interne de la circonvolution de l'hippocampe. A ce niveau, la circonvolution olfactive latérale se divise en deux bras : un interne et un externe. L'interne se termine dans une saillie semi-lunaire : la *circonvolution semi-lunaire du rhinencéphale*. Cette circonvolution présente, chez l'adulte, un aspect plus blanc que chez l'embryon à cause du développement plus considérable de la couche des fibres tangentielles.

Le bras externe coutourne la circonvolution semi-lunaire en formant la *circonvolution ambiante du rhinencéphale*, puis se prolonge sur la circonvolution unciforme où elle se perd.

La rhinencéphale.

Tous les organes que nous venons de décrire sur la face inférieure du cerveau terminal, entre le lobe temporal, le lobe orbitaire et les bandelettes optiques forment, par leur ensemble, la partie du télencéphale à laquelle on donne, à la suite de Turner, le nom de *rhinencéphale* (*rhinencephalon*).

On divise ce rhinencéphale en une *partie antérieure* (*pars anterior*) et une *partie postérieure* (*pars posterior*).

La partie antérieure comprend le bulbe, la bandelette et le trigone olfactifs, la strie olfactive interne et le carrefour olfactif de Broca. La partie postérieure est formée par la substance perforée antérieure, le *limen insulae* et la strie olfactive latérale se continuant en arrière avec la circonvolution semi-lunaire et la circonvolution ambiante du rhinencéphale. Ces deux parties sont séparées l'une de l'autre par un petit sillon transversal, le *sulcus parolfactorius posterior*.

A ce rhinencéphale certains auteurs rattachent encore la circonvolution limbique de Broca, laquelle, chez les animaux qui ont le bulbe olfactif fortement développé, prend elle-même un développement considérable.

Conformation interne du télencéphale.

Chaque hémisphère cérébral, avons-nous dit, se divise, embryologiquement, en trois parties distinctes : le *corps strié* (*corpus striatum*), le *manteau* ou *pallium* et le *rhinencéphale* (*rhinencephalon*).

Nous avons décrit la face externe du manteau cérébral et les parties constitutives du rhinencéphale ; il nous reste encore à étudier le corps strié et les parties constitutives du manteau.

On peut considérer chaque hémisphère, dans sa forme la plus simple, comme constitué par des ganglions gris placés près de la base et par une masse épaisse de

substance blanche enveloppant ces ganglions. Cette masse blanche est recouverte elle-même par une couche repliée de substance grise, qui porte le nom de *couche corticale grise*, de *substance corticale* ou *écorce grise*, FIG. **86**.

La substance blanche enveloppe de tous côtés deux des ganglions gris : le *noyau lenticulaire* et l'*avant-mur*. Le troisième ganglion, appelé *noyau caudé*, est libre en

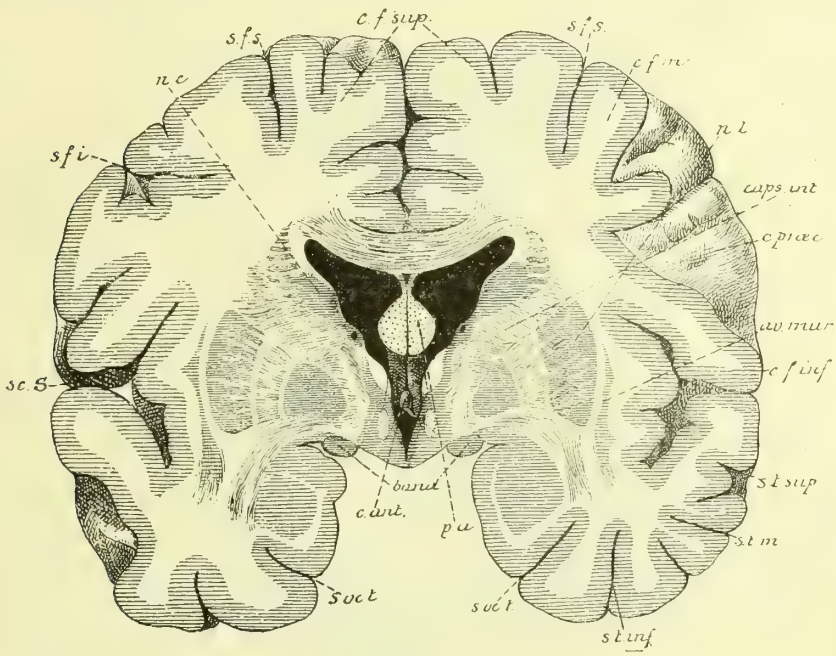

FIG. **86**.

Coupe frontale du cerveau terminal passant par la fissure de SYLVIUS et montrant les ganglions gris de la base, le ventricule latéral et la substance blanche du pallium avec l'écorce grise.

haut et en arrière. Il existe, en effet, entre ce ganglion et la substance blanche enveloppante, un espace constituant le *ventricule latéral*.

Nous avons donc à étudier dans chaque hémisphère :

1° Les ganglions gris de la base : le noyau caudé, le noyau lenticulaire et l'avant-mur formant par leur ensemble le *corps strié* ;

2° La substance blanche avec l'écorce grise qui la recouvre : le manteau ou *pallium ;*

3° Le ventricule latéral.

Le corps strié.

On trouve chez l'adulte, à la base de chaque hémisphère cérébral, trois masses grises nettement distinctes l'une de l'autre : le *noyau caudé* (*nucleus caudatus*), le *noyau lenticulaire* (*nucleus lentiformis*) et l'*avant-mur* (*claustrum*) formant, par leur ensemble, la partie du télencéphale à laquelle on donne le nom de *corps strié* (*corpus striatum*). Les deux dernières de ces masses sont enveloppées complètement par de

la substance blanche. Elles ne deviennent apparentes que sur des coupes frontales, sagittales ou horizontales. Le noyau caudé seul fait saillie dans la cavité ventriculaire ; aussi le désigne-t-on parfois sous le nom de *noyau intra-ventriculaire*, par opposition au noyau lenticulaire et à l'avant-mur qui sont les *noyaux extra-ventriculaires*.

Le *noyau caudé* est situé en dehors et un peu au-dessus de la couche optique

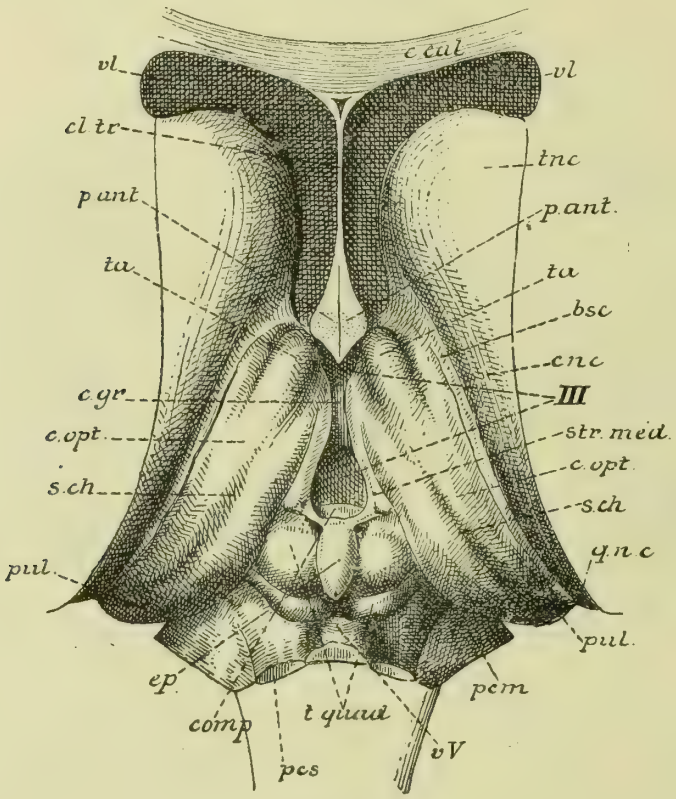

FIG. 87.

Le tronc cérébral vu par le haut, après enlèvement du corps calleux, de la voûte à trois piliers et de la toile choroïdienne. Gr. nat.

c. cal. : Coupe du genou du corps calleux.
cl. tr. : Cloison transparente.
vl : Ventricule latéral.
tnc : Tête du noyau caudé.
p. ant. : Section des piliers antérieurs de la voûte.
ta : Tubercule antérieur de la couche optique.
bsc : Bandelette semi-circulaire.
cnc : Corps du noyau caudé.
III : Troisième ventricule.
str. méd. : Strie médullaire de la couche optique.
c. opt. : Couche optique.
s. ch. : Sillon choroïdien.
qnc : Queue du noyau caudé.
pul. : Pulvinar.
pcm : Pédoncule cérébelleux moyen.
vv : Valvule de VIEUSSENS.
t. quad. : Tubercules quadrijumeaux.
pcs : Pédoncule cérébelleux supérieur.
comp. p. : Commissure postérieure.
c. gr. : Commissure grise.

appartenant au cerveau intermédiaire. Il fait saillie, sur toute sa longueur, dans le ventricule latéral. Quand on ouvre ce ventricule par sa paroi supérieure en enlevant le corps calleux, on tombe directement sur la face libre du noyau caudé, FIG. 87, qui forme la plus grande partie du plancher du ventricule latéral. En avant, le noyau caudé arrive plus loin que la couche optique. Cette extrémité antérieure est

renflée et porte le nom de *tête du noyau caudé* (*caput nuclei caudati*), *tnc*. Il se dirige alors en arrière, en longeant le bord externe de la couche optique, en même temps qu'il se rétrécit rapidement. Tandis que la tête de ce noyau se trouve sur un même plan horizontal que la couche optique, la partie moyenne ou le *corpus*, *cnc*, déborde cette couche en haut et en dehors. Il s'en suit que dans son trajet antéro-postérieur le noyau caudé décrit une courbe à convexité supérieure. Près de l'extrémité postérieure de la couche optique il se recourbe en bas, puis en avant et un peu en dehors, pour pénétrer dans le lobe temporal, dans lequel on peut le poursuivre jusque près de l'extrémité antérieure de ce lobe. Cette partie postérieure effilée prend le nom de *queue du noyau caudé* (*cauda nuclei caudati*).

Dans son ensemble, le noyau caudé décrit donc une courbe en forme de fer à cheval à concavité antérieure, FIG. **88**, courbe analogue à celle que nous avons décrite pour la couche optique avec la bandelette optique.

Noyau lenticulaire et avant-mur. Il est difficile de décrire séparément les autres

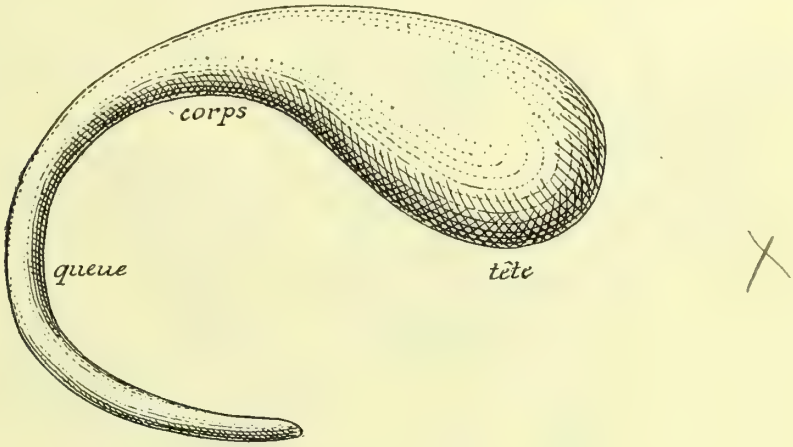

FIG. **88**.
Forme du noyau caudé. Gr. nat.

masses grises qui occupent la base du cerveau terminal. Pour se faire une bonne idée de la forme, de la situation et des rapports réciproques du noyau caudé, du noyau lenticulaire et de l'avant-mur, il est nécessaire de pratiquer dans le cerveau une série de coupes macroscopiques, d'abord frontales, puis horizontales. Ces coupes intéresseront par le fait même les parties constitutives du cerveau intermédiaire et nous éclaireront en même temps sur les rapports des ganglions gris du cerveau terminal avec la couche optique appartenant au diencéphale. Le noyau caudé, le noyau lenticulaire, l'avant-mur et la couche optique forment, à proprement parler, ce que l'on désigne communément sous le nom de *ganglions de la base*, *ganglions subcorticaux* ou *corps opto-striés*.

Coupes frontales.

Étudions d'abord une série de coupes frontales.

Nous avons représenté, dans la FIG. **89**, une vue de la section médiane de

l'encéphale dans laquelle se trouvent indiqués, par des lignes pointillées, les endroits précis où nous avons pratiqué les sections frontales que nous avons reproduites dans les FIG. **90** à **96**.

La coupe *I* passe par la partie moyenne du lobe frontal, au-devant de l'extrémité antérieure du ventricule latéral et du genou du corps calleux, FIG. **90** ; elle montre qu'à ce niveau, chaque hémisphère cérébral est constitué uniquement par une masse blanche centrale, recouverte par la couche repliée de substance grise.

La coupe *II* tombe en plein dans le ventricule latéral et passe par la tête du

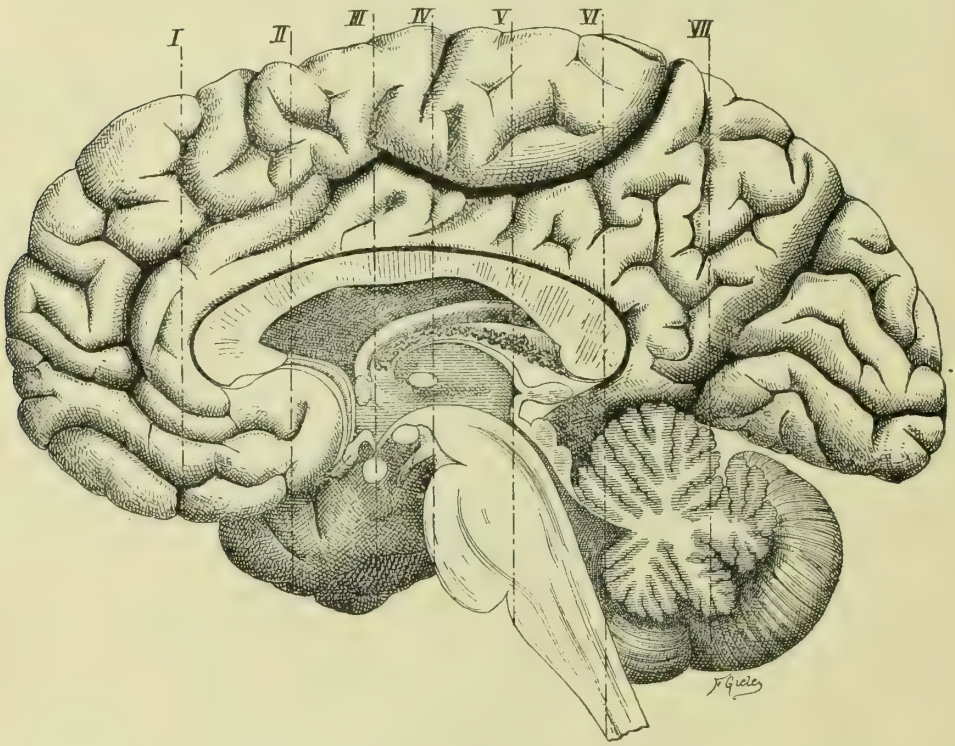

FIG. **89**.
Section médiane de l'encéphale. Gr. nat. 2/3.
Les lignes ponctuées indiquent les plans de sections des FIG. **90** à **96**.

noyau caudé FIG. **91**. Elle présente, sur la ligne médiane, la fissure interhémisphérique, le corps calleux, *c. call.*, et la cloison transparente, *cl. tr.* ; de chaque côté, on voit une partie du ventricule latéral. La paroi supérieure de ce ventricule est formée par le corps calleux, tandis que sur la paroi inférieure existe la partie renflée ou la tête du noyau caudé, *nc.* Celle-ci se présente sous la forme d'une masse grise arrondie divisée en deux par une traînée irrégulière de substance blanche : la partie grise interne appartient seule au noyau caudé ou noyau intra-ventriculaire ; la partie grise externe constitue l'extrémité antérieure du noyau lenticulaire entièrement enveloppé par de la substance blanche. La substance blanche comprise entre les deux noyaux forme une partie du bras antérieur de la *capsule interne*. La face externe du noyau lenticulaire correspond à l'écorce cérébrale qui occupe le fond de la

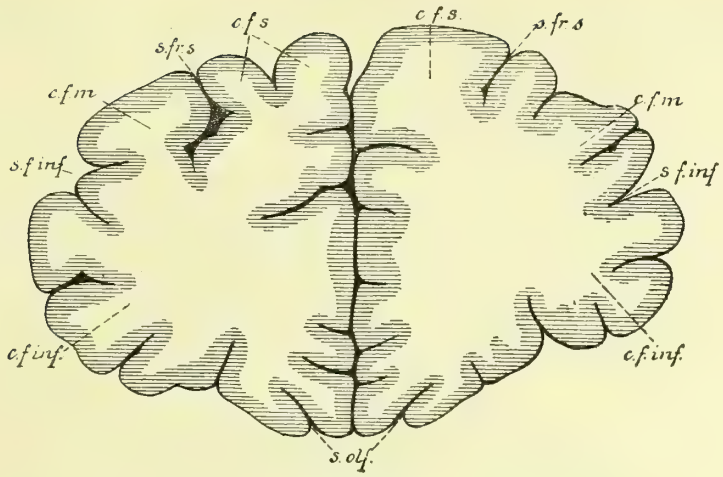

FIG. **90**.

Coupe I (FIG. **89**). Gr. nat, 3/4.

c, f. s. : Circonvolution frontale supérieure.
s. fr. s. : Sillon frontal supérieur.
c. f. m. : Circonvolution frontale moyenne.
s. f. inf. : Sillon frontal inférieur.
c. f. inf. : Circonvolution frontale inférieure.
s. olf. : Sillon olfactif.

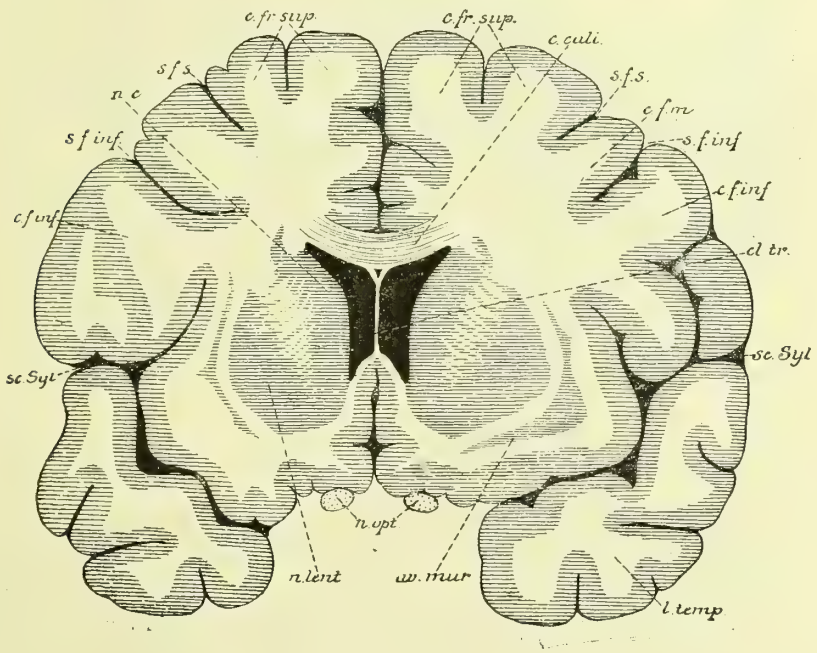

FIG. **91**.

Coupe II (FIG. **89**). Gr. nat. 3/4.

c. fr. sup. : Circonvolution frontale supérieure.
s. f. s. : Sillon frontal supérieur.
c. call. : Corps calleux.
c. f. m. : Circonvolution frontale moyenne.
s. f. inf. : Sillon frontal inférieur.
c. f. inf. : Circonvolution frontale inférieure.
cl. tr. : Cloison transparente.
sc. Syl. : Fissure de SYLVIUS.
l. temp. : Lobe temporal.
av. mur. : Avant-mur.
n. opt. : Nerfs optiques.
n. lent. : Noyau lenticulaire.
nc. : Noyau caudé.

fissure de Sylvius, ou à l'insula de Reil. Elle en est séparée par une lame de substance blanche divisée en deux par une lamelle grise ; celle-ci forme l'extrémité antérieure de l'avant-mur.

La fig. **92** représente une vue de la coupe *III*, fig. **89**, passant immédiatement en arrière et au-devant de l'extrémité antérieure des couches optiques. Au fond de la fissure médiane interhémisphérique nous tombons sur la coupe du corps calleux, *c. call.;* qui se perd latéralement dans la substance blanche des hémisphères. La face inférieure du corps calleux donne attache, sur la ligne médiane, à la partie postérieure de la cloison transparente, étendue entre ce corps calleux et les piliers antérieurs de la *voûte à trois piliers* ou *trigone cérébral* (*fornix*), *pa.* On voit sur cette figure comment ces piliers antérieurs passent derrière la commissure blanche

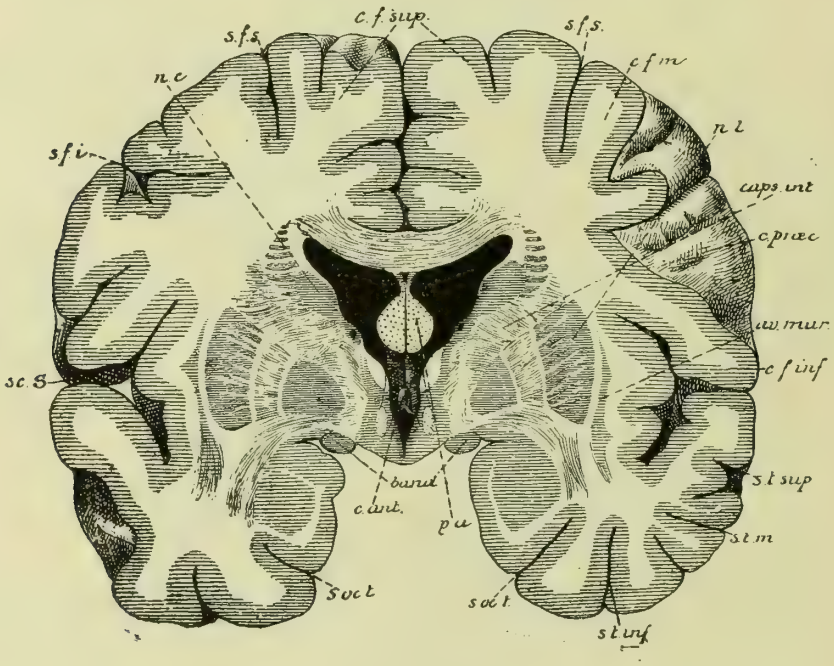

Fig. **92**.
Coupe III (fig. **89**). Gr. nat. 3/4.

antérieure, *c. ant.*, pour s'enfoncer dans les parois latérales du ventricule médian. Nous savons que ces piliers antérieurs limitent, en avant, le troisième ventricule. De chaque côté de la ligne médiane la face inférieure du corps calleux forme la voûte du ventricule latéral. Sur le plancher de ce ventricule, on trouve de dehors en dedans : la coupe du noyau caudé, *nc*, la bandelette semi-circulaire ou *strie terminale* (*stria terminalis*) avec la coupe de la veine du corps strié ou *veine terminale* (*vena terminalis*), puis une mince bande grise qui appartient déjà à la partie antérieure de la couche optique. En dehors et en dessous du noyau caudé existe une bande blanche : le bras antérieur de la capsule interne compris entre le noyau caudé et une masse grise volumineuse : le *noyau lenticulaire*. Ce noyau a une forme triangulaire à base externe et à sommet interne. Il est subdivisé par deux lamelles

blanches, parallèles à la base, en trois parties grises appelées *segments* et dénommées de la base au sommet : segment externe, segment moyen, segment interne.

La base de ce noyau correspond au fond de la fissure de Sylvius. Elle est séparée de la substance corticale qui recouvre la région de l'insula de Reil par une bande de substance blanche assez épaisse, subdivisée en deux par une lamelle grise. Celle-ci appartient à l'avant-mur, *av. mur*. La mince lamelle blanche qui sépare l'avant-mur du noyau lenticulaire s'appelle *capsule externe;* celle qui sépare l'avant-mur de l'écorce grise des circonvolutions de l'insula porte le nom de *capsule extrême.*

A la base du cerveau, on trouve la section des bandelettes optiques, *band.*

Pratiquons maintenant une coupe passant par le milieu de la couche optique, fig. **93**. Nous retrouvons sur la ligne médiane : la fissure médiane interhémisphé-

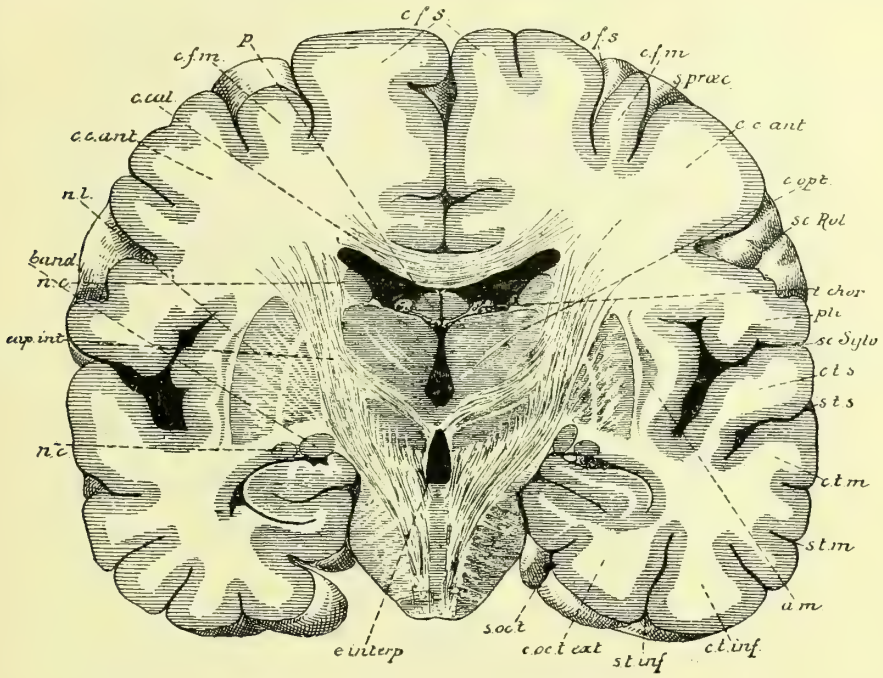

Fig. **93**.
Coupe IV (fig. **89**). Gr. nat. 3/4.

rique et la coupe du corps calleux, *c. cal.;* la cloison transparente a disparu, de sorte que, à la face inférieure du corps calleux, nous tombons directement sur la voûte à trois piliers, *p*, recouvrant la toile choroïdienne, *t. chor.* En dessous de cette toile se trouve le troisième ventricule qui appartient au cerveau intermédiaire. De chaque côté de la ligne médiane, nous retrouvons, en dessous du corps calleux, le ventricule latéral ; il est séparé du troisième ventricule par le plexus choroïde latéral et par le bord latéral de la voûte à trois piliers. Ces deux organes reposent directement sur la face supérieure de la couche optique. La couche optique, *c. opt.*, forme une masse grise ovalaire de chaque côté du ventricule médian ; le noyau caudé, *n. c.*, considérablement rétréci est situé au-dessus et en dehors de la couche optique, séparé de celle-ci par une dépression dans laquelle on trouve la veine du corps strié ou veine

terminale et la bandelette semi-circulaire ou strie terminale. En dehors de la couche optique et du noyau caudé existe une lame blanche assez épaisse : c'est le bras postérieur de la capsule interne, *c. int.;* puis vient le noyau lenticulaire, *n. l.*, réduit aux deux segments externes. En dehors de ce noyau existent encore la capsule externe, l'avant-mur, *a. m.*, et la capsule extrême recouverte par la substance grise corticale de l'insula de Reil.

En dessous du noyau lenticulaire, la coupe a passé par l'extrémité antérieure du lobe temporal. On y voit la section du prolongement temporal du ventricule latéral. A la paroi supérieure de ce prolongement existe la coupe de

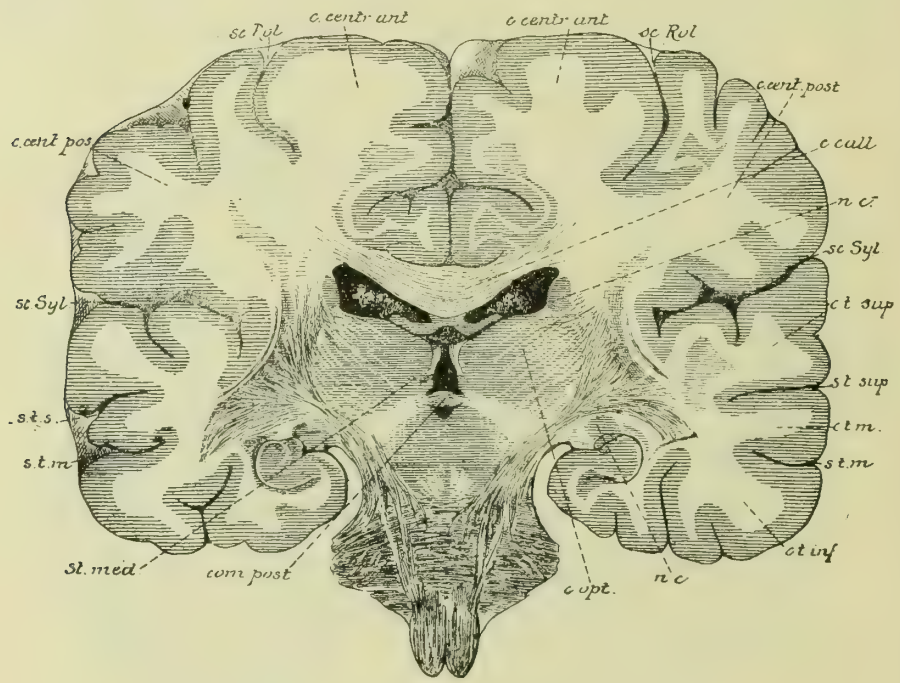

Fig. **94**.

Coupe V (fig. **89**). Gr. nat. 3/4.

c. centr. ant. : Circonvolution centrale antérieure.
sc. Rol. : Sillon de Rolando.
c. centr. post. : Circonvolution centrale postérieure.
sc. Syl. : Fissure de Sylvius.
s. t. s. : Sillon temporal supérieur.
s. t. m. : Sillon temporal moyen.
st. méd. : Strie médullaire.
com. post. : Commissure postérieure.
c. opt. : Couche optique.
n. c. : Noyau caudé.
c. t. inf. : Circonvolution temporale inférieure.
c. t. m. : Circonvolution temporale moyenne.
c. t. sup. : Circonvolution temporale supérieure.
c. call. : Corps calleux.

la queue du noyau caudé, *nc*. Le plancher présente une masse arrondie et régulière ; c'est l'extrémité antérieure de la *corne d'Ammon* ou *hippocampe* (*hippocampus*). Un peu en dedans de la coupe de la queue du noyau caudé, tout contre le pédoncule cérébral, on voit la section de la bandelette optique, *band*.

La fig. **94** passe par la commissure postérieure, *com. p.*. Le noyau lenticulaire y a presque entièrement disparu. Le noyau caudé a été sectionné en deux endroits : d'abord sur le plancher du ventricule latéral, au-dessus et en dehors de la couche optique, puis au niveau du toit du prolongement temporal du ven-

tricule latéral, *nc*. La couche optique, beaucoup plus volumineuse que sur la coupe précédente, constitue, par sa face interne, la paroi du ventricule médian, tandis que, par sa face externe, elle répond au bras postérieur de la capsule interne. Sa face supérieure est libre ; elle répond à une partie du plancher du ventricule latéral, au plexus choroïde latéral et au bord externe de la voûte à trois piliers. Au point de réunion de la face supérieure avec la face interne, se trouve la coupe de la strie médullaire *(stria medullaris)*, *str. med.* La face infé-

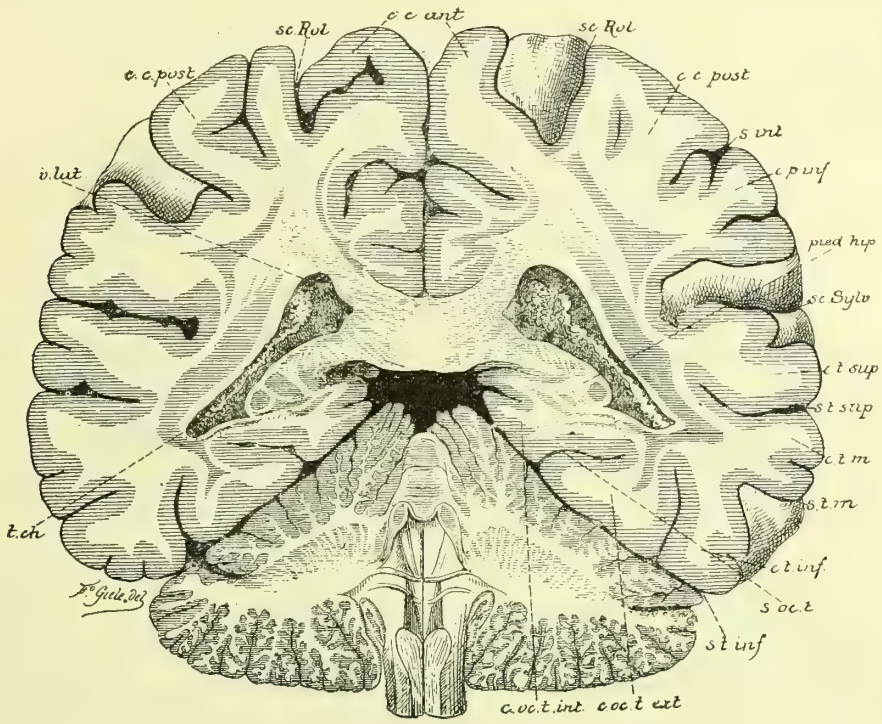

FIG. **95**.

Coupe VI (FIG. **89**). Gr. nat, 3/4.

c. c. ant. : Circonvolution centrale antérieure.
sc. Rol. : Sillon de ROLANDO.
c. c. post. : Circonvolution centrale postérieure.
v. lat. : Ventricule latéral.
t. ch. : Plexus choroïde.
c. oc. t. int. : Circonvolution linguale.
c. oc. t. ext. : Circonvolution fusiforme.
s. t. inf. : Sillon temporal inférieur.
s. oc. t. : Fissure collatérale.
s. t. m. : Sillon temporal moyen.
c. t. inf. : Circonvolution temporale inférieure.
c. t. m. : Circonvolution temporale moyenne.
s. t. sup. : Sillon temporal supérieur.
c. t. sup. : Circonvolution temporale supérieure.
sc. Sylv. : Fissure de SYLVIUS.
e. p. inf. : Circonvolution pariétale inférieure.
s. int. : Sillon interpariétal.

rieure de la couche optique repose sur le pédoncule cérébral par l'intermédiaire de la région sous-thalamique.

Les coupes qui passent par la partie postérieure du corps calleux, FIG. **95**, et par la partie moyenne du lobe occipital, FIG. **96**, n'intéressent plus que le prolongement occipital des ventricules latéraux dans lequel s'engage un repli des plexus choroïdes latéraux.

Sur la face interne de ce prolongement occipital on voit la substance blanche

faire saillie dans la cavité ventriculaire ; cette saillie régulière porte le nom de *petit hippocampe* ou *ergot de Morand* (*calcar avis*). Elle est due uniquement à l'existence, sur la face interne des hémisphères cérébraux, au niveau du prolongement occipital du ventricule latéral, de la fissure calcarine qui est un *sillon complet* et qui, lors de son apparition, a refoulé dans la cavité ventriculaire toute l'épaisseur de la paroi des vésicules hémisphériques. Au-dessus du petit hippocampe on trouve une autre saillie moins prononcée, formée par des fibres appartenant au corps calleux et appelée : *bulbe de la corne postérieure* (*bulbus cornu posterioris*). En décri-

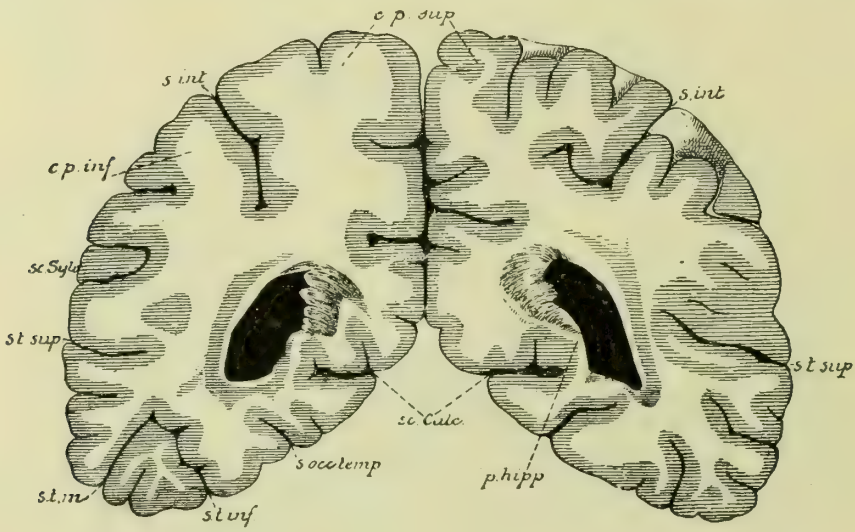

Fig. **96**.
Coupe VII (fig. **89**). Gr. nat. 3/4.

c. p. sup. : Circonvolution pariétale supérieure.
s. int. : Sillon interpariétal.
c. p. inf. : Circonvolution pariétale inférieure.
sc. Sylv. : Fissure de Sylvius.
s. t. sup. : Sillon temporal supérieur.
s. t. m. : Sillon temporal moyen.
s. t. inf. : Sillon temporal inférieur.
s. occ. temp. : Fissure collatérale.
sc. calc. : Fissure calcarine.
p. hipp. : Pied d'hippocampe.

vant les fissures de la face externe des hémisphères cérébraux nous avons vu que cette saillie ventriculaire correspond également à une dépression externe du lobe occipital : la fissure pariéto-occipitale.

Littérature.

G. Retzius : *Ueber ein dem Saccus vasculosus entsprechendes Gebilde am Gehirn des Menschen und anderer Säugethiere.* Biologische Untersuchungen. Neue Folge. Bd. VII, 1895. — *Das Menschenhirn.* Stockholm, 1895. — His : *Die anatomische Nomenclatur.* Archiv für Anatomie und Physiologie. Anatom. Abth., 1895. Supplement-Band, — Retzius : *Zur äusseren Morphologie des Riechhirns der Säugethiere und des Menschen.* Biolog. Untersuchungen. Neue Folge, Bd. VIII, 1898.

SEPTIÈME LEÇON

Le cerveau terminal ou télencéphale.

Conformation interne du télencéphale. *(Suite)*

Étude d'une série de coupes horizontales.
La substance blanche et l'écorce grise.
Le corps calleux. — La voûte à trois piliers ou trigone cérébral.
La commissure antérieure. — Le ventricule latéral.

Nous avons vu que chaque hémisphère cérébral est formé d'une couche de substance grise périphérique : la *couche corticale grise* ; de trois masses grises placées dans le voisinage de la couche optique : le *noyau caudé*, le *noyau lenticulaire* et l'*avant-mur* formant par leur ensemble le *corps strié* ; d'une masse de substance blanche et d'une cavité ventriculaire située entre la substance blanche et les ganglions gris de la base.

Une série de coupes frontales nous a appris à connaître la forme, la situation et les rapports réciproques des masses grises entre elles, puis leurs rapports avec la couche optique, les cavités ventriculaires et l'insula de Reil. Nous allons faire aujourd'hui la même étude sur une série de coupes horizontales.

Coupes horizontales.

Quand on pratique une coupe horizontale à travers les deux hémisphères à quelque distance au-dessus du corps calleux, on voit que chaque hémisphère est formé à ce niveau d'une masse blanche centrale, le *centre semi-ovale* (*centrum semiovale*), enveloppée par l'écorce grise. Si la coupe passe tout juste au-dessus du corps calleux, fig. **97**, les noyaux blancs des deux hémisphères se trouvent reliés par la substance blanche du corps calleux ; la coupe est constituée alors d'un immense noyau central de substance blanche, appelé *centre ovale de Vieussens*, entouré encore par l'écorce grise. La face supérieure du corps calleux présente, de chaque côté de la ligne médiane, une mince lamelle grise, le *voile gris* ou *indusium gris*. Ce voile gris présente un bord externe, la *strie longitudinale latérale* (*stria longitudinalis lateralis*), par lequel il se continue avec l'écorce grise de la circonvolution voisine ou circonvolution du corps calleux et un bord interne, légèrement épaissi et blanc, connu sous le nom de *nerf de Lancisi* ou *strie longitudinale médiane* (*stria longitudinalis medialis*). Ce voile gris contourne, en arrière, le bourrelet du corps calleux pour se continuer avec la *fasciola cinerea* et, par là,

avec le faisceau denté ; il contourne, en avant, le genou du corps calleux pour se continuer avec le pédoncule du corps calleux ou circonvolution sous-calleuse. Nous avons vu que ce voile gris est une circonvolution avortée et que la strie médiane de ce voile représente le bord d'arrêt de l'écorce grise de chaque hémisphère cérébral.

Si on enlève le corps calleux dans toute son étendue, on pénètre, de chaque

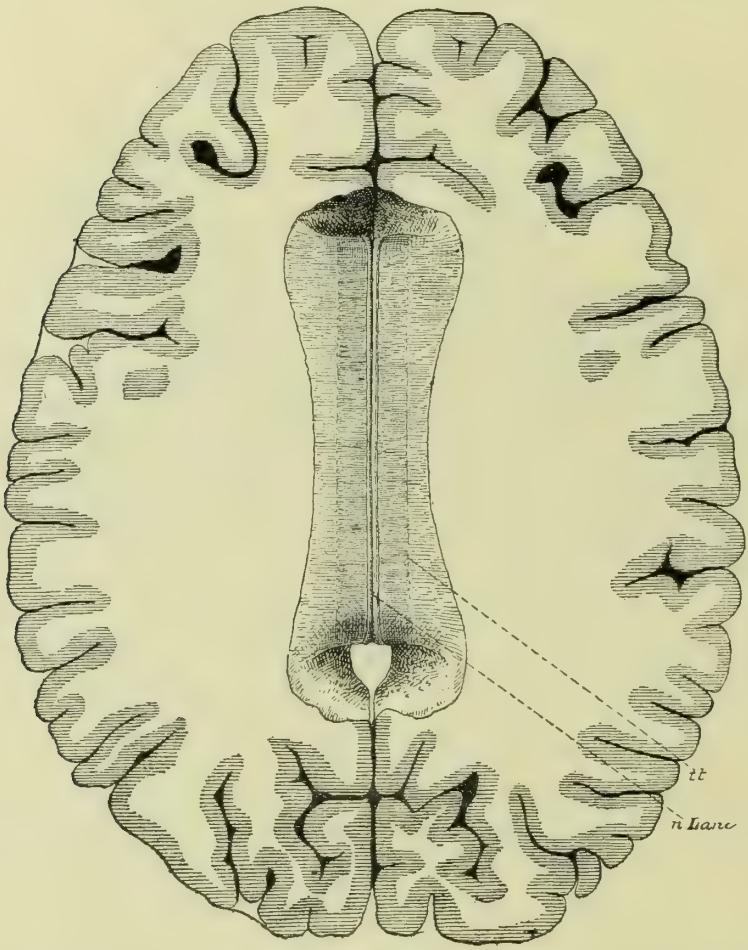

Fig. **97**.

Coupe horizontale du cerveau terminal au niveau de la face supérieure du corps calleux. Gr. nat. 2/3.

n. Lanc. : Nerfs de Lancisi ou stries longitudinales médianes.
tt. : Tœnia tecta ou stries longitudinales latérales.

côté, dans les ventricules latéraux, fig. **98**. Sur la ligne médiane, on trouve, d'avant en arrière, la section du genou du corps calleux, la cloison transparente et la face supérieure de la voûte à trois piliers. Les piliers postérieurs de cette voûte s'écartent angulairement l'un de l'autre et disparaissent dans le prolongement temporal. Le long des bords latéraux de ces piliers courent les plexus cho-

roïdes latéraux. De chaque côté de la ligne médiane, on voit le plancher du ventricule latéral. Il est formé, en dedans, par une partie de la face supérieure de la couche optique recouverte par la *lamina affixa*, et, en dehors, par le noyau caudé séparé de la couche optique par la bandelette semi-circulaire. L'extrémité antérieure renflée ou tête du noyau caudé dépasse considérablement la couche optique.

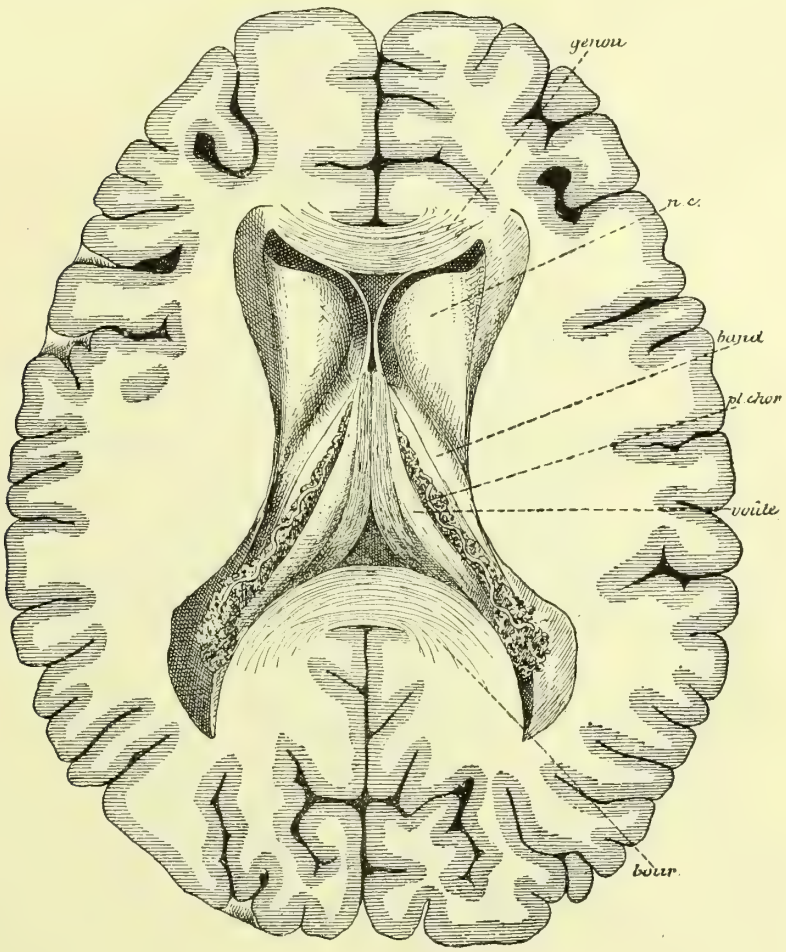

FIG. **98**.

Le cerveau terminal sectionné comme dans la figure précédente, mais après enlèvement du corps calieux. Gr. nat. 2/3.

n. c. : Noyau caudé.
band. : Strie terminale.
pl. chor. : Plexus choroïde.
bour. : Bourrelet du corps calleux.

Les têtes de deux noyaux sont séparées l'une de l'autre par la cloison transparente.

Enlevons maintenant le trigone cérébral ou la voûte à trois piliers en sectionnant les piliers antérieurs tout près de la cloison transparente, nous parvenons sur la face supérieure de la *toile choroïdienne du troisième ventricule* (*tela choroidea ventriculi tertii*) FIG. **99**. Celle-ci constitue une membrane triangulaire, dont la base répond à la partie moyenne de la fente de BICHAT, dont le sommet touche les

piliers antérieurs de la voûte et dont les bords latéraux, longés par les plexus choroïdes, reposent dans le sillon choroïdien de la couche optique. Arrivés près de la base de cette toile, les plexus choroïdes latéraux envoient un prolongement dans la cavité ventriculaire du lobe occipital, puis se continuent avec les plexus choroïdes du prolongement temporal.

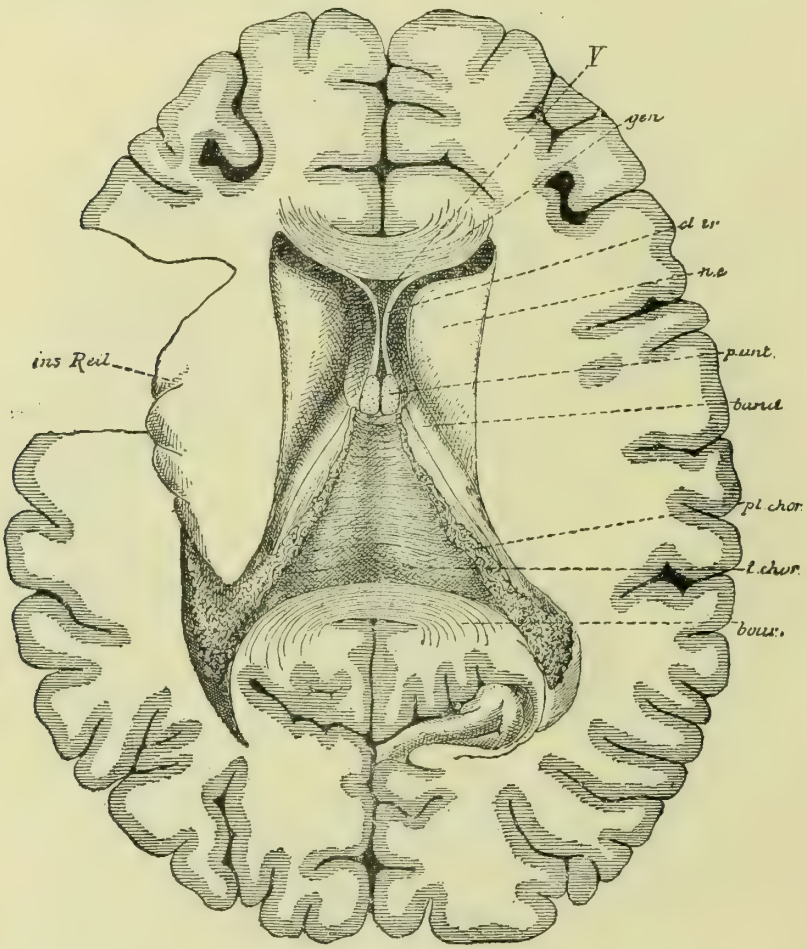

Fig. **99**.

Même figure que la précédente après l'enlèvement de la voûte à 3 piliers. Gr. nat. 2/3.

V. : Cavité de la cloison transparente.
gen. : Genou du corps calleux.
cl. tr. : Cloison transparente.
n. c. : Noyau caudé.
p. ant. : Piliers antérieurs du trigone.
bnad. : Strie terminale.
pl. chor. : Plexus choroïde.
t. chor. : Toile choroïdienne.
bour. : Bourrelet du corps calleux.

Il suffit d'enlever sur cette coupe la toile choroïdienne pour pénétrer dans le troisième ventricule, fig. **100**. Celui-ci est limité, en avant, par les piliers antérieurs de la voûte, latéralement par les faces internes des couches optiques, et, en arrière, par la base de l'épiphyse et la commissure postérieure. Il est traversé par la commissure grise ou commissure molle. De chaque côté de ce

ventricule médian apparaît la face supérieure libre de la couche optique avec le sillon choroïdien et le tubercule antérieur, la bandelette semi-circulaire ou strie terminale et la face supérieure du noyau caudé.

Pour étudier les rapports des ganglions extra-ventriculaires, nous devons encore pratiquer dans le cerveau une section horizontale, à environ un centi-

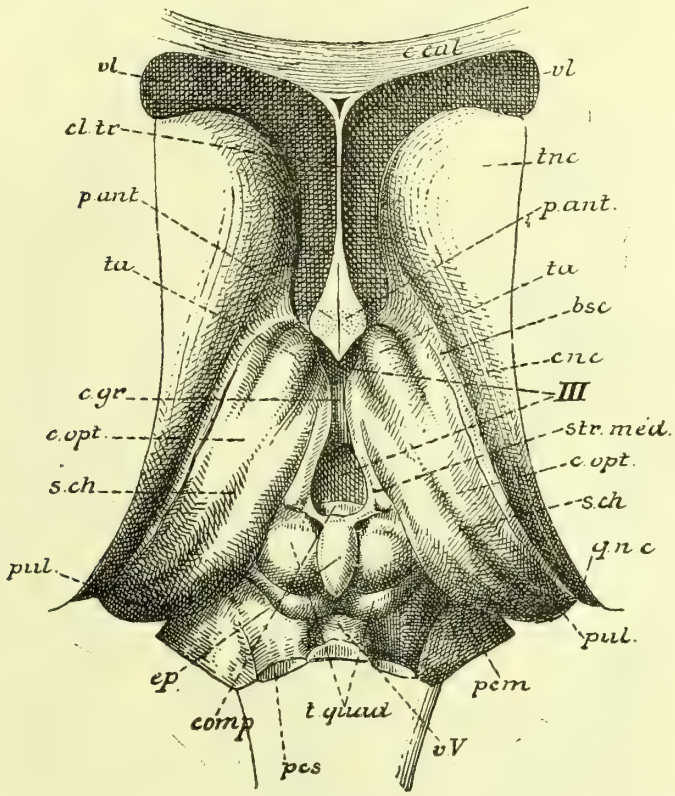

FIG. **100.**

Le tronc cérébral vu par le haut, après enlèvement du corps calleux, de la voûte à trois piliers et de la toile choroïdienne. Gr. nat.

c. cal. : Coupe du genou du corps calleux.
cl. tr. : Cloison transparente.
vl : Ventricule latéral.
tnc : Tête du noyau caudé.
p. ant. : Section des piliers antérieurs de la voûte.
ta : Tubercule antérieur de la couche optique.
bsc : Bandelette semi-circulaire.
cnc : Corps du noyau caudé.
III : Troisième ventricule.
str. méd. : Strie médullaire de la couche optique.
c. opt. : Couche optique.
s. ch. : Sillon choroïdien.
qnc : Queue du noyau caudé.
pul. : Pulvinar.
pcm : Pédoncule cérébelleux moyen.
vv : Valvule de VIEUSSENS.
t. quad. : Tubercules quadrijumeaux.
pcs : Pédoncule cérébelleux supérieur.
comp. p. : Commissure postérieure.
c. gr. : Commissure grise.

mètre en dessous de la face libre du noyau caudé. La FIG. **101** représente le dessin d'une pareille coupe.

On y trouve, sur la ligne médiane et d'avant en arrière, la section du genou du corps calleux, une partie de la cloison transparente, la section des piliers antérieurs de la voûte, le troisième ventricule traversé par la commissure grise

et la commissure postérieure. De chaque côté de la ligne médiane, on voit une partie du ventricule latéral, puis la section des ganglions gris de la base.

La couche optique forme la paroi latérale du ventricule médian. Le noyau caudé est sectionné au niveau de sa partie renflée ou tête et au niveau de la queue. Le noyau lenticulaire apparaît comme une masse grise triangulaire entiè-

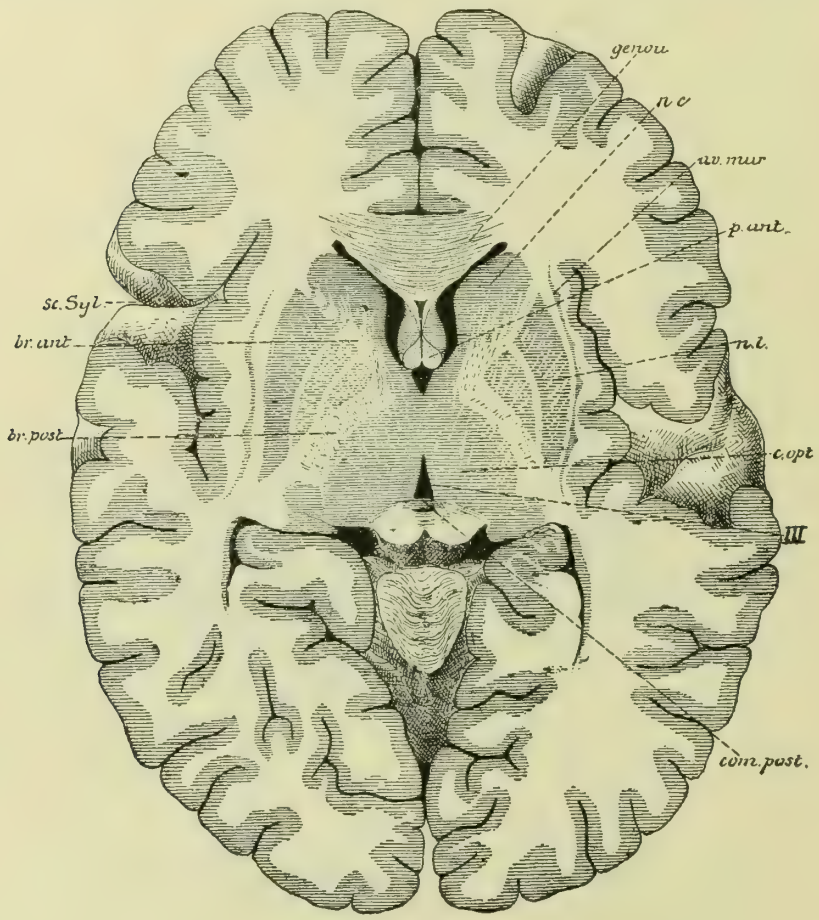

Fig. **101.**

Section horizontale du cerveau terminal montrant les rapports des ganglions de la base. Gr. nat. 2/3.

n. c. : Noyau caudé.
av. mur : Avant-mur.
p. ant. : Piliers antérieurs du trigone.
n. l. : Noyau lenticulaire.
c. opt. : Couche optique.
III : Troisième ventricule.
com. post. : Commissure postérieure.
br. post. : Partie occipitale de la capsule interne.
br. ant. : Partie frontale de la capsule interne.
sc. Sylv. : Fissure de Sylvius.

rement enveloppée par la substance blanche. Il est divisé en trois segments par deux lamelles blanches parallèles à la base. Celle-ci répond au fond de la fissure de Sylvius. Elle est séparée de l'écorce grise par la capsule externe, l'avant-mur et la capsule extrême. Le sommet du noyau lenticulaire s'engage dans l'angle rentrant formé par la tête du noyau caudé et par la couche optique. Le

noyau lenticulaire est séparé de la couche optique et du noyau caudé par une bande de substance blanche qui constitue la *capsule interne (capsula interna)*.

Cette capsule est formée de deux bras : un bras antérieur situé entre le noyau lenticulaire et la tête du noyau caudé ou *partie frontale de la capsule interne* (*pars frontalis capsulae internae*), et un bras postérieur séparant le noyau lenticulaire de la couche optique ou *partie occipitale de la capsule interne* (*pars occipitalis capsulae internae*). Le point de réunion de ces deux bras s'appelle le *genou de la capsule interne* (*genu capsulae internae*).

La série de coupes frontales que nous avons étudiées dans la leçon précédente et la série de coupes horizontales que nous venons d'étudier ensemble nous ont donc renseignés sur la forme, la situation et les rapports des masses grises du cerveau terminal. Il résulte de cette étude que ces masses grises correspondent au fond de la fissure de Sylvius ou à l'insula de Reil, c'est-à-dire à la partie de la face externe des vésicules hémisphériques primitives qui a subi un arrêt dans le développement. L'avant-mur et le noyau lenticulaire sont complètement enveloppés par de la substance blanche et ne sont directement visibles ni sur la face externe, ni sur la face interne ou face ventriculaire des hémisphères ; le noyau caudé seul fait saillie dans le ventricule latéral.

Embryologiquement, nous devons considérer le noyau caudé et le noyau lenticulaire comme deux parties d'une même masse grise, appelée le *corps strié* (*corpus striatum*). Ce corps strié lui-même n'est qu'une partie épaissie de la paroi des vésicules hémisphériques faisant saillie dans le ventricule ; il doit par conséquent être considéré, morphologiquement, comme une dépendance de la couche corticale grise. A l'époque où les prolongements cylindraxiles des cellules nerveuses s'entourent de leur gaine de myéline, c'est-à-dire au moment où apparaît la substance blanche du cerveau terminal, on voit celle-ci traverser le corps strié et le diviser en deux parties plus ou moins distinctes, dont l'interne va devenir le noyau caudé et l'externe le noyau lenticulaire.

Les ganglions gris de la base nous étant ainsi connus, il nous reste encore à étudier le *pallium*, c'est-à-dire la substance blanche du cerveau terminal recouverte par la couche corticale grise, ainsi que la disposition des ventricules latéraux.

La substance blanche et l'écorce grise.

La couche grise périphérique ou *substance corticale (substantia corticalis)* est une couche continue, assez épaisse, recouvrant toute la face externe des deux hémisphères. On la trouve aussi bien au fond et sur les parois des sillons qu'à la surface des circonvolutions ; il est plus que probable que les sillons et les circonvolutions n'ont d'autre but que d'augmenter considérablement l'étendue de cette écorce grise. Il nous paraît important de faire ressortir que cette écorce grise est beaucoup plus étendue que cela ne le paraît au premier abord. La partie de cette écorce cachée dans les sillons, étalée en surface, l'emporterait et de beaucoup sur la partie de l'écorce recouvrant la surface libre des circonvolutions.

La substance blanche du cerveau terminal se rencontre principalement au-dessus des ganglions de la base ; sur des coupes horizontales, elle constitue ce que l'on appelle communément le centre semi-ovalaire de Vicq d'Azyr et le centre ovale de Vieussens. Au niveau des ganglions, elle forme des bandes blanches qui séparent ces ganglions les uns des autres et qu'on appelle : *capsule interne*, *capsule externe* ou *capsule extrême*.

La *capsule interne (capsula interna)* est la plus importante des trois. Nous verrons en effet plus tard que c'est par là que passent les fibres motrices qui se rendent de l'écorce cérébrale vers les masses grises situées plus bas, masses grises qui constituent les noyaux d'origine des nerfs moteurs périphériques ; par là aussi passent les fibres sensitives qui viennent des différentes régions de l'axe cérébro-spinal dans lesquelles se terminent les fibres sensitives périphériques, pour se rendre au cerveau terminal, après interruption dans la couche optique. La capsule interne est comprise entre le noyau lenticulaire qui est situé en dehors, le noyau caudé et la couche optique qui sont placés en dedans. Elle apparaît le mieux dans toute son étendue sur des coupes horizontales, fig. **101**.

Elle est formée, avons-nous vu, d'un bras antérieur ou *partie frontale* compris entre la tête du noyau caudé et le noyau lenticulaire, et d'un bras postérieur ou *partie occipitale* séparant le noyau lenticulaire de la couche optique. Ces deux bras se réunissent en formant un angle ouvert en dehors ; le sommet de cet angle s'appelle le *genou de la capsule interne (genu capsulae internae)*.

On donne le nom de *capsule externe* à la masse de substance blanche qui sépare le noyau lenticulaire de l'avant-mur et le nom de *capsule extrême* à la bande blanche comprise entre l'avant-mur et l'écorce grise de l'insula de Reil.

Comme parties importantes, on distingue encore dans le reste de la substance blanche : le *corps calleux (corpus callosum)*, la *voûte à trois piliers* ou *fornix*, la *cloison transparente* et la *commissure antérieure du cerveau* (*commissura anterior cerebri*).

I. *Corps calleux*. On désigne sous le nom de *corps calleux* la lame épaisse de substance blanche qui existe au fond de la grande fissure médiane interhémisphérique, approximativement au niveau des deux quarts moyens du cerveau terminal, et qui relie l'un à l'autre les deux hémisphères cérébraux Il suffit d'écarter, sur un cerveau frais, les deux hémisphères au niveau de la fissure médiane, pour voir apparaître la face supérieure convexe du corps calleux. Cette face est parcourue, de chaque côté de la ligne médiane, par un mince cordon blanc à direction antéro-postérieure, connu sous le nom de *nerf de Lancisi* ou strie longitudinale médiane, cette strie n'est que le bord interne épaissi d'une lamelle grise, l'*indusium gris*, se continuant, en arrière, avec la *fasciola cinerea* et le faisceau denté et, en avant, avec le pédoncule du corps calleux.

La situation et la forme du corps calleux apparaissent le plus nettement sur une section médiane de l'encéphale, fig. **102**. Le corps calleux apparaît alors comme une lame épaisse de substance blanche présentant une légère convexité supérieure. A ses deux extrémités cette lame s'épaissit considérablement et s'infléchit sur elle-même. L'extrémité postérieure fortement renflée s'appelle le *bourrelet du corps calleux* (*splenium corporis callosi*) ; elle est située immédiatement au-dessus des

éminences antérieures des tubercules quadrijumeaux. Elle forme la lèvre supérieure de la partie médiane de la grande fente cérébrale de Bichat. L'extrémité antérieure, connue sous le nom de *genou du corps calleux* (*genu corporis callosi*), se réfléchit en bas et en arrière en s'amincissant rapidement : cette partie amincie ou *bec* (*rostrum corporis callosi*) se continue avec la lame terminale. La partie moyenne

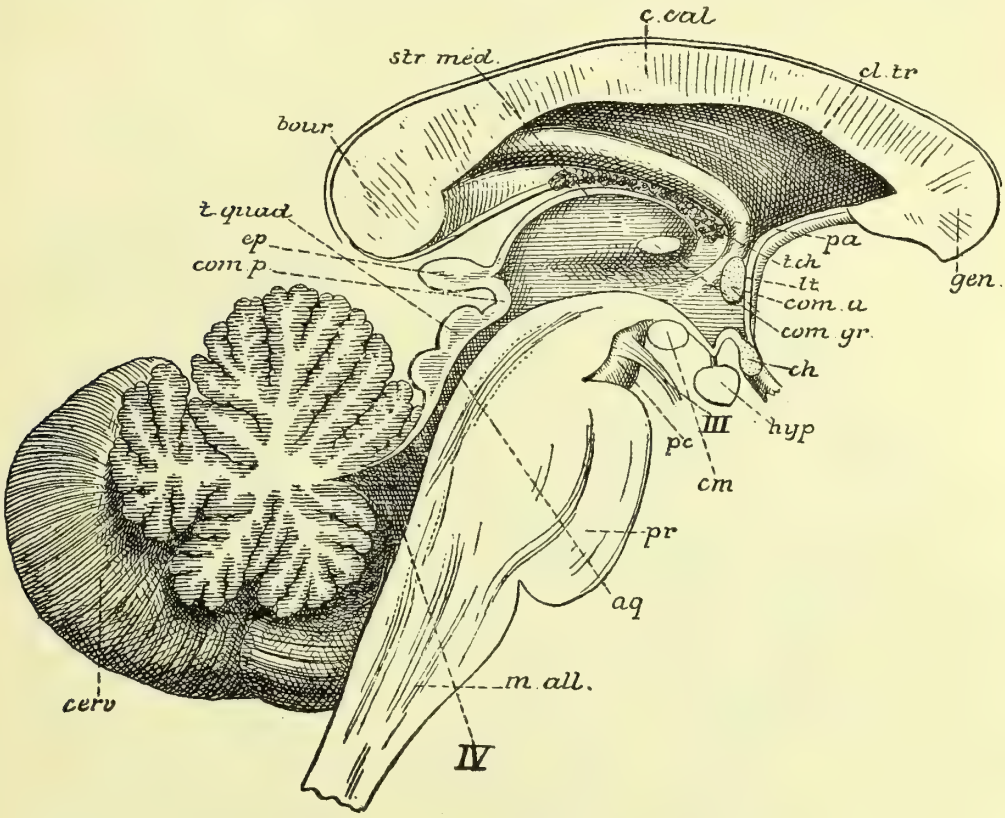

Fig. **102.**

Coupe médiane du tronc cérébral. Gr. nat.

m. all. : Moelle allongée.
pr. : Protubérance annulaire.
cerv. : Cervelet.
IV : Quatrième ventricule.
aq : Aqueduc de Sylvius.
t. quad. : Tubercules quadrijumeaux.
p. c. : Pédoncule cérébral.
III : Nerf oculo-moteur commun.
com. p. : Commissure postérieure.
ep. : Epiphyse ou corps pinéal.
cm : Corps mamillaires.
hyp. : Hypophyse.
ch : Chiasma des nerfs optiques.
com. gr. : Commissure grise.
com. a. : Commissure antérieure.
lt : Lame terminale.
t. ch. : Toile choroïdienne.
pa : Piliers antérieurs de la voûte.
gen. : Genou du corps calleux.
cl. tr. : Cloison transparente.
c. cal. : Corps calleux.
str. méd. : Strie médullaire de la couche optique.
bour. : Bourrelet du corps calleux.

porte le nom de *corps* ou *tronc du corps calleux* (*truncus corporis callosi*).

La face supérieure convexe du corps calleux n'est libre qu'au niveau de la fissure interhémisphérique ; elle est en rapport, en arrière, avec le bord inférieur de la faux du cerveau. La face inférieure concave répond, sur la ligne médiane, à la

voûte à trois piliers et à la cloison transparente ; de chaque côté, elle forme dans toute son étendue la voûte du ventricule latéral, puis se perd dans la substance blanche des hémisphères.

II. *La voûte à trois piliers* appelée encore *voûte à quatre piliers* ou *trigone cérébral* (*fornix*). On donne ce nom à deux cordons de substance blanche aplatis de haut en bas et situés, l'un à côté de l'autre, à la face inférieure de la partie médiane du

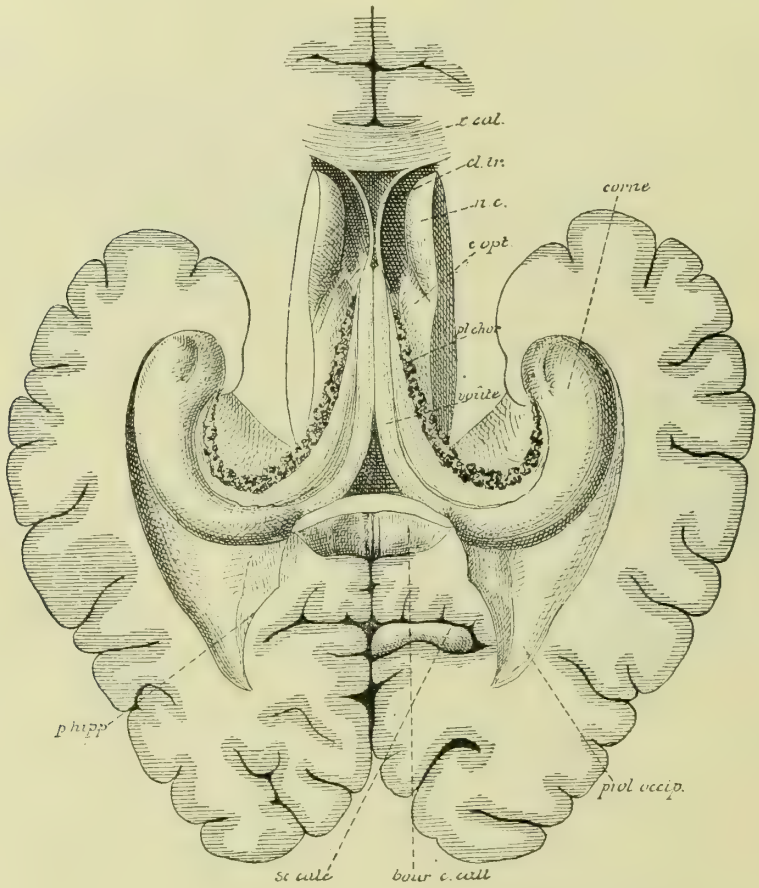

FIG. **103.**

Les piliers postérieurs de la voûte à trois piliers se continuant avec la corne d'AMMON et la fimbria. Gr. nat. 2/3.

c. cal. : Coupe du genou du corps calleux.
cl. tr. : Section de la cloison transparente.
n. c. : Tête du noyau caudé.
c. opt. : Partie de la face supérieure de la couche optique.
pl. chor. : Plexus choroïde latéral.

corps calleux, au-dessus de la toile choroïdienne du troisième ventricule. Près du bourrelet du corps calleux, ces deux cordons s'écartent angulairement l'un de l'autre et prennent le nom de *piliers postérieurs du trigone* (*crura fornicis*) ; ils se recourbent alors en bas, puis en avant, en contournant l'extrémité postérieure de la couche optique et s'étendent jusque près de l'extrémité antérieure du prolongement temporal du ventricule latéral. Dans ce ventricule, leur partie externe longe le

bord concave de la *corne d'Ammon*, avec laquelle elle se fusionne en grande partie, s'insinue entre cette corne et la face externe de l'uncus à laquelle elle adhère pour se continuer avec une mince lamelle fermant l'extrémité antéro-interne de la corne sphénoïdale du ventricule : le *voile terminal* (*velum terminale*) de Aeby. La partie interne de chaque pilier est libre et est connue sous le nom de *fimbria* ou *corps bordant*, fig. **103**. Nous avons vu qu'à son extrémité antérieure, la fimbria se continue avec le sommet de l'uncus ou circonvolution intralimbique de Retzius. L'espace triangulaire, circonscrit par les deux piliers à la face inférieure du bourrelet du corps calleux, est occupé par des fibres transversales intimement unies au corps calleux. Il porte le nom de *lyre* ou de *psalterium*. La voûte à trois piliers ne longe pas toute l'étendue de la face inférieure du corps calleux. Arrivés vers le milieu de ce corps, les deux cordons de la voûte s'arrondissent, quittent le corps calleux et descendent en bas en décrivant une courbure à convexité supérieure et antérieure. Ces *piliers antérieurs de la voûte* (*columnae fornicis*) passent derrière la commissure blanche antérieure qui les sépare de la lame terminale, arrivent à la base du cerveau, se recourbent en arrière, et semblent se terminer dans les corps mamillaires.

Lorsque la voûte à trois piliers est appliquée contre la face inférieure du corps calleux, elle est formée de deux cordons aplatis de haut en bas. Le bord interne de ces cordons est épais et arrondi (*pars texta columnae fornicis*), le bord externe est mince et s'applique dans le sillon choroïdien de la face supérieure de la couche optique (*pars libera columnae fornicis*). Au niveau de ce bord externe, l'épithélium épendymaire du ventricule latéral passe sur le plexus choroïde latéral et de là se continue avec la *lamina affixa* ou partie épaissie de l'épithélium épendymaire tapissant la partie externe de la face supérieure de la couche optique. Le ventricule latéral se trouve ainsi nettement séparé du troisième ventricule. Au moment où les piliers antérieurs se séparent du corps calleux pour descendre en bas, ils s'arrondissent et quittent en même temps l'extrémité antérieure de la couche optique : de là résulte entre chaque couche optique et le pilier antérieur correspondant un orifice circulaire qui fait communiquer le ventricule médian avec le troisième ventricule : c'est le *trou de Monro*.

III. *La cloison transparente*. L'espace triangulaire laissé libre entre le genou du corps calleux et les piliers antérieurs de la voûte à trois piliers est fermé par deux minces lamelles blanches (*lamina septi pellucidi*) qui constituent le *septum lucidum* ou la *cloison transparente*. L'espace linéaire qui sépare ces deux lamelles l'une de l'autre forme le *cinquième ventricule* ou *cavité de la cloison transparente* (*cavum septi pellucidi*). Ce cinquième ventricule est une cavité close de toutes parts. Il ne communique pas avec les autres ventricules, parce que, embryologiquement, il ne représente pas une partie du canal neural primitif.

IV. *Commissure antérieure*. On donne ce nom à un faisceau blanc, assez épais, à direction transversale, situé entre les piliers antérieurs de la voûte à trois piliers et la lame terminale. La position de cette commissure apparaît nettement, sur des coupes sagittales médianes. Cette commissure est quelquefois double, formée d'un faisceau volumineux antérieur et d'un faisceau postérieur plus grêle et plus délicat.

Les ventricules du cerveau terminal ou ventricules latéraux.

Entre une des masses grises de la base, le noyau caudé, et la substance blanche de chaque hémisphère, il existe un espace libre qui constitue le *ventricule latéral* (*ventriculus lateralis*). Celui-c communique avec le ventricule médian appartenant au cerveau intermédiaire par un orifice arrondi situé entre la couche optique et le pilier antérieur de la voûte à trois piliers et appelé trou de Monro, FIG. **104**.

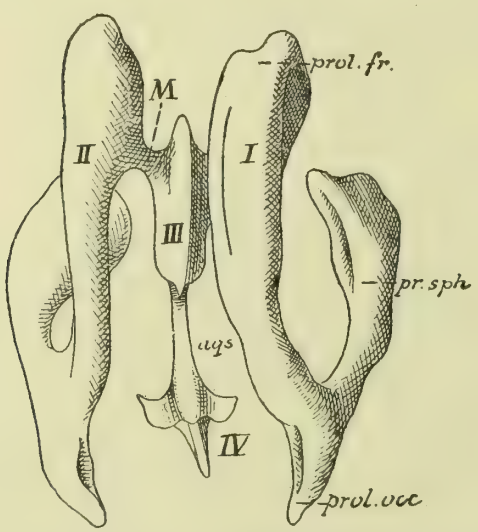

FIG. **104**.
Moule des cavités ventriculaires de l'encéphale d'après Welker (Schwalbe).

I et *II* : Ventricules latéraux.
III : Ventricule médian.
M : Trou de Monro.
a. qs. : Aqueduc de Sylvius.
IV : Quatrième ventricule.

Pour se faire une bonne idée du ventricule latéral, il ne faut pas oublier que, dans le cours du développement, chaque hémisphère s'est recourbé sur lui-même de manière à décrire dans son ensemble une courbe à concavité antérieure.

On se rend bien compte de cette disposition spéciale des hémisphères en comparant les cerveaux embryonnaires représentés dans les FIG. **105**, **106** et **107**. Chez l'adulte, cette courbe existe pour le noyau caudé. Nous avons vu, en effet, que chaque noyau caudé représente une tige

FIG. **105**.
Face externe du cerveau terminal d'un embryon humain de 12 centimètres de longueur.

sc. S. : Fissure de Sylvius.

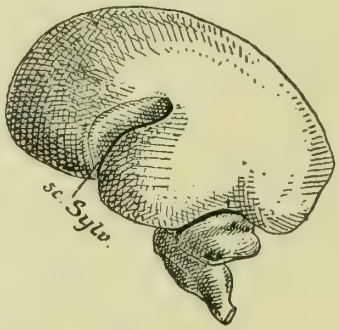

FIG. **106**.
Face externe du cerveau terminal d'un embryon humain âgé d'environ quatre mois. Gr. nat.

sc. Sylv. : Fissure de Sylvius.

de substance grise, recourbée sur elle-même, dont l'extrémité antérieure renflée occupe le lobe frontal, tandis que l'extrémité postérieure effilée s'étend

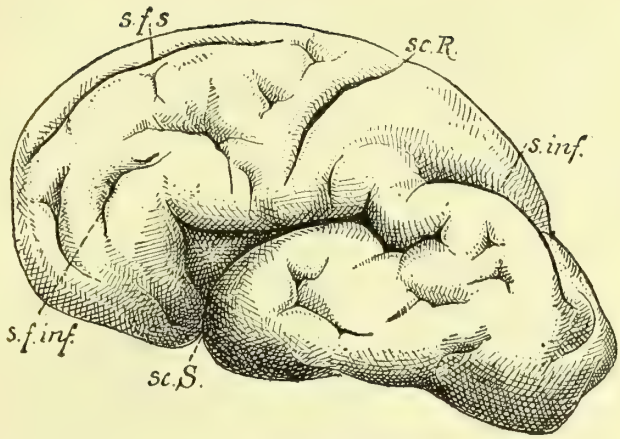

FIG. **107**.

Face externe du cerveau terminal d'un embryon humain de 30 centimètres de longueur montrant les sillons primaires ou fissures et quelques sillons secondaires. Gr. nat.

sc. S. : Fissure de SYLVIUS.
sc. R. : Sillon de ROLANDO.
s. f. s. : Sillon frontal supérieur.
s. f. inf. : Sillon frontal inférieur.
s. inf. : Sillon interpariétal.

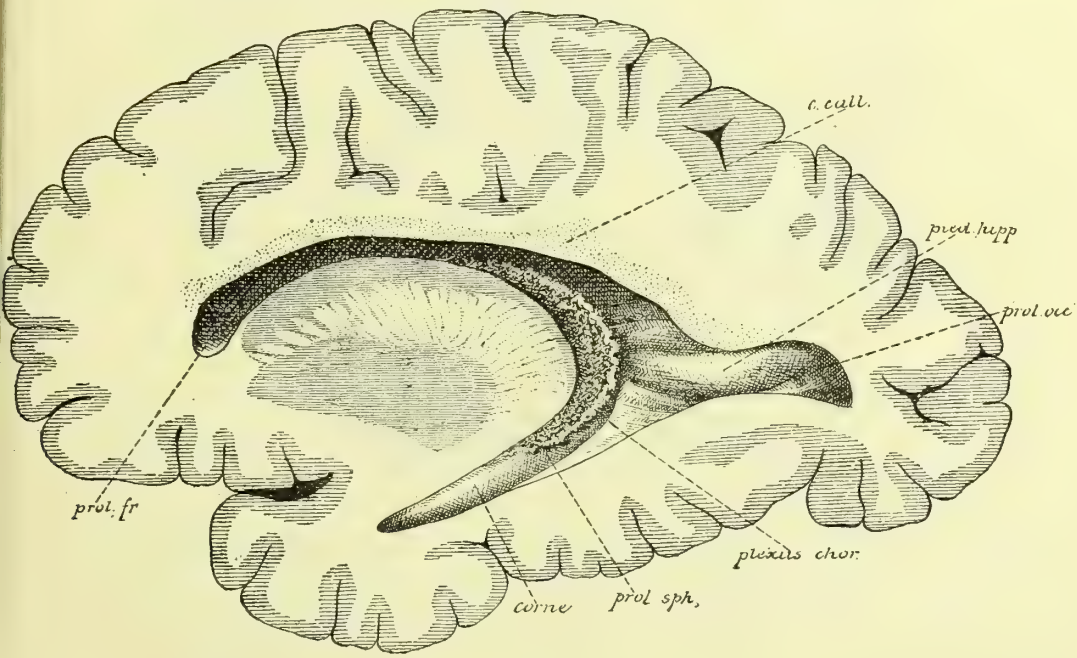

FIG. **108**.

Section sagittale de l'hémisphère cérébral, quelque peu oblique en bas et en dehors, montrant toute l'étendue du ventricule latéral. Gr. nat, 2/5.

C. call. : Corps calleux.
pied hipp : Pied d'hippocampe.
prol. cr. : Prolongement frontal ou corne antérieure du ventricule latéral.
prol. occ. : Prolongement occipital ou corne postérieure du ventricule latéral.
prol.sph. : Prolongement temporal ou corne inférieure du ventricule latéral.

dans le lobe temporal. Cette courbure se retrouve encore dans la disposition du ventricule latéral.

Le ventricule latéral, considéré dans son ensemble, n'est pas une cavité horizontale s'étendant, dans chaque hémisphère, du pôle frontal au pôle occipital. C'est une cavité repliée sur elle-même, présentant un prolongement antérieur qui

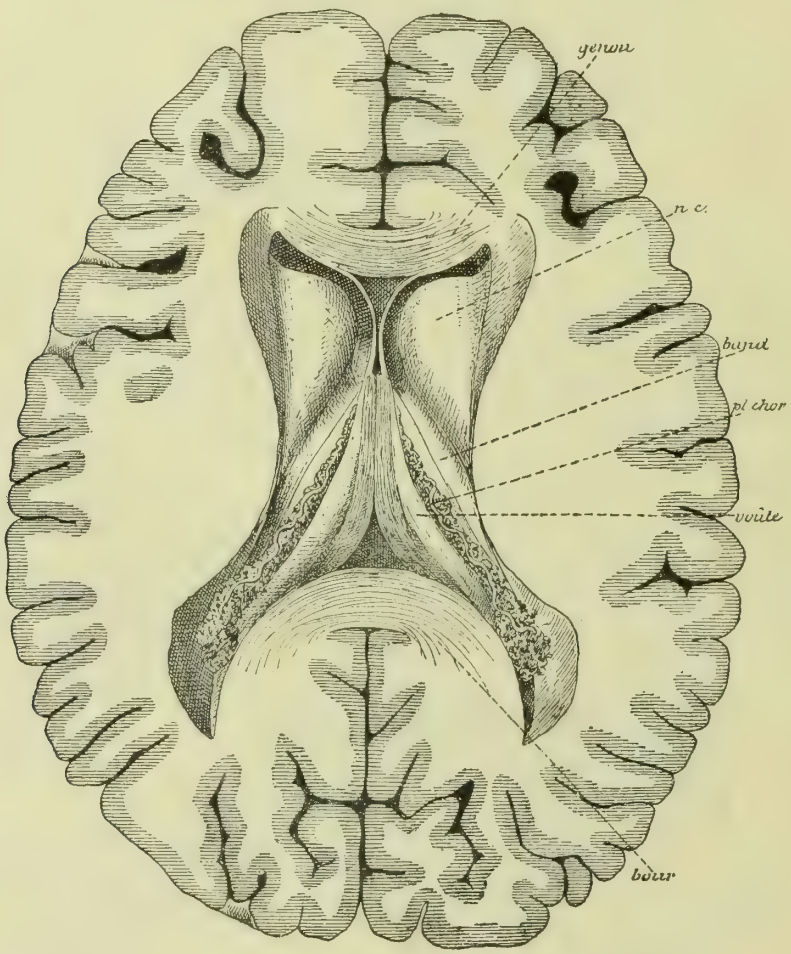

Fig. **109**.
Le cerveau terminal sectionné comme dans la figure mais précédente, après enlèvement du corps calleux. Gr. nat. 2/3.

n. c. : Noyau caudé.
band. : Strie terminale.
pl. chor. : Plexus choroïde.
bour. : Bourrelet du corps calleux.

s'enfonce dans le lobe frontal et qu'on appelle le *prolongement frontal* ou *corne antérieure* (*cornu anterius*), et un prolongement postérieur qui se poursuit jusqu'à l'extrémité antérieure du lobe temporal et qu'on appelle le *prolongement temporal* ou *corne inférieure* (*cornu inferius*) du ventricule latéral, fig. **108**.

De plus, au moment où ce ventricule se réfléchit dans le lobe temporal, une

partie s'en détache pour s'enfoncer dans le lobe occipital FIG. **109** : c'est le *prolongement occipital* ou *corne postérieure (cornu posterius)*.

Les deux ventricules latéraux sont séparés l'un de l'autre, en avant, par la cloison transparente et les piliers antérieurs de la voûte ; en arrière, par le troisième ventricule. Ils sont séparés du ventricule médian par l'épithélium épendymaire qui passe du bord latéral de la voûte à trois piliers sur la face supérieure de la couche optique en recouvrant le plexus choroïde latéral, FIG. **109**. Chaque ventricule latéral communique avec le ventricule médian par le trou de MONRO.

On peut distinguer à chaque ventricule latéral une partie moyenne qu'on appelle le *corps* ou *partie centrale (pars centralis)* du ventricule et trois prolongements ou cornes ; un prolongement frontal ou corne antérieure, un prolongement

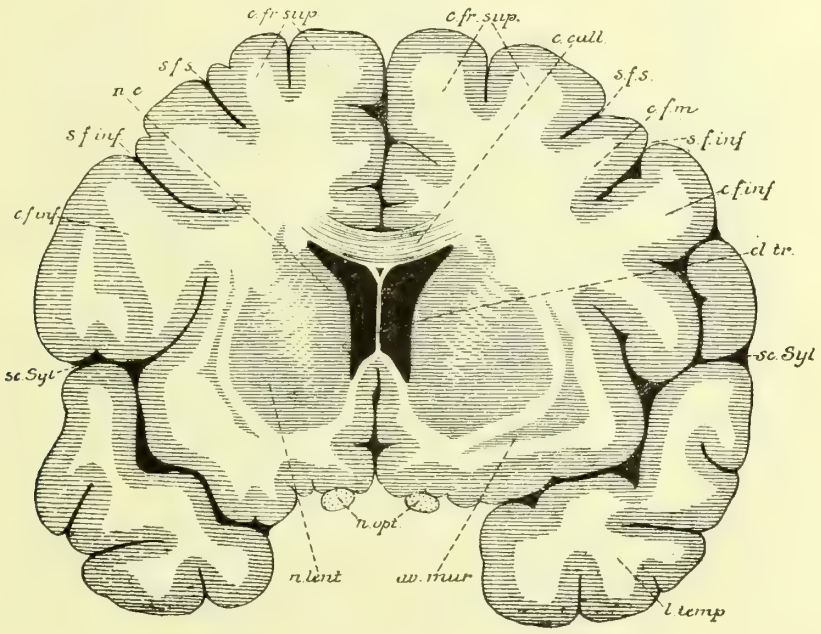

FIG. **110**.

Coupe transversale du cerveau terminal passant par la corne antérieure du ventricule latéral. Gr, nat. 3/4.

occipital ou corne postérieure et un prolongement temporal ou corne inférieure.

Le prolongement frontal présente comme plancher la partie renflée ou la tête du noyau caudé ; sa paroi interne est formée par la cloison transparente. La face inférieure du corps calleux forme la voûte, FIG. **110**.

Le corps du ventricule latéral correspond à toute l'étendue de la couche optique. Il se présente, sur une coupe frontale, comme une large fente transversale dont la paroi supérieure est formée par le corps calleux, tandis que la paroi inférieure présente de dehors en dedans : le corps du noyau caudé, la veine du corps strié ou veine terminale avec la bandelette semi-circulaire ou strie terminale, une partie de la face supérieure de la couche optique recouverte par la

lamina affixa, le plexus choroïde latéral et une partie de la face supérieure libre de la voûte à trois piliers, FIG. **111**.

Le prolongement occipital est limité en haut et en dehors par le corps calleux ; sa paroi interne et inférieure présente une éminence arrondie qu'on appelle l'*ergot de Morand* ou le *petit hippocampe (calcar avis)*. Celle-ci représente simplement la saillie produite dans la cavité ventriculaire par la paroi de la vésicule hémi-

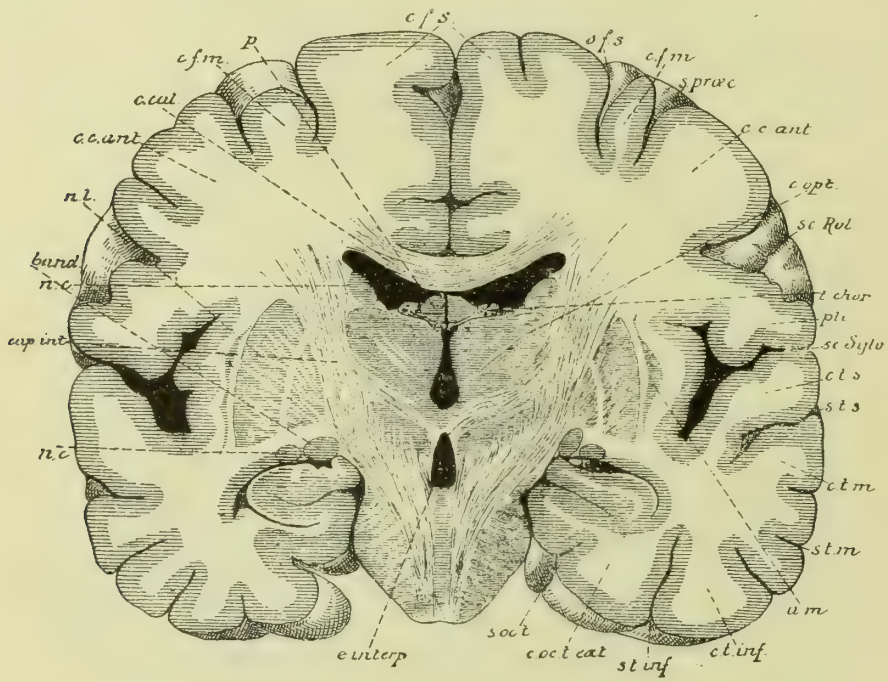

FIG. **111**.

Coupe transversale de l'encéphale passant par la partie centrale du ventricule latéral. Gr. nat. 3/4.

cfs : Circonvolution frontale supérieure.
sfs : Sillon frontal supérieur.
cfm : Circonvolution frontale moyenne.
s. præc. : Sillon précentral.
cc. ant. : Circonvolution centrale antérieure.
sc. Rol. : Sillon de ROLANDO
c. opt. : Couche optique.
t. chor. : Toile choroïdienne.
pli. : Pli de passage entre les deux circonvolutions centrales.
sc. sylv. : Fissure de SYLVIUS.
c. t. s. : Circonvolution temporale supérieure.
s. t. s. : Sillon temporal supérieur.
c. t. m. : Circonvolution temporale moyenne.
s. t. m. : Sillon temporal moyen.
am. : Avant-mur.
c. t. inf. : Circonvolution temporale inférieure.
s. t. inf. : Sillon temporal inférieur.
c. oc. t. ext. : Circonvolution occipito-temporale externe ou circonvolution fusiforme.
s. occ. t. : Sillon occipito,temporal ou fissure collatérale
e. interp. : Espace interpédonculaire.
ne : Noyau caudé.
cap. int. : Bras postérieur de la capsule interne.
band. : Bandelette optique.
c. cal. : Corps calleux.
p. : Voûte à trois piliers.

sphérique refoulée en dedans par la *fissure calcarine*. Vous vous rappelez que cette fissure existe sur la face interne du lobe occipital et qu'elle constitue un sillon complet, FIG. **112**. Au-dessus de cette saillie on en trouve une autre, plus petite, appelée *bulbe de la corne postérieure*. Nous avons vu qu'elle correspond à la fissure pariéto-occipitale de la face interne des hémisphères cérébraux, fissure pariéto-occipitale qui représente un sillon complet.

Le prolongement temporal se termine en cul-de-sac à environ deux centi-

mètres au-devant de l'extrémité antérieure du lobe temporal. Ce prolongement n'est fermé du côté de la fissure de l'hippocampe que par l'épithélium épendymaire refoulé dans la cavité ventriculaire par un repli de la pie-mère. Celle-ci présente à ce niveau une série de houppes vasculaires qui vont constituer les plexus choroïdes latéraux du prolongement temporal. Le paroi supérieure de ce prolongement est formée par de la substance blanche, dans laquelle on trouve

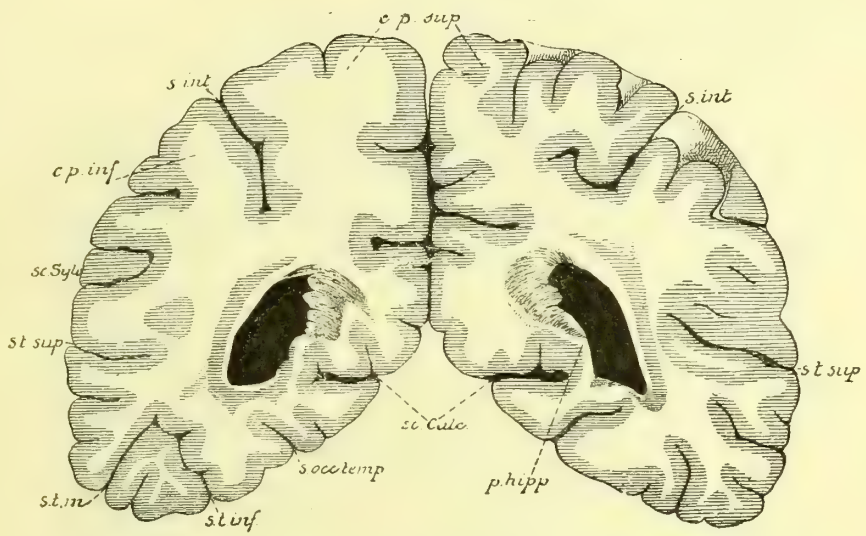

Fig. 112.

Coupe transversale du cerveau terminal passant par le prolongement occipital du ventricule latéral. Gr. nat. 3/4.

c. p. sup. : Circonvolution pariétale supérieure.
s. int. : Sillon interpariétal.
c. p. inf. : Circonvolution pariétale inférieure.
sc. Sylv. : Fissure de Sylvius.
s. t. sup. : Sillon temporal supérieur.
s. t. m. : Sillon temporal moyen.
s. t. inf. : Sillon temporal inférieur.
s. occ. temp. : Fissure collatérale.
sc. calc. : Fissure calcarine.
p. hipp. : Pied d'hippocampe.

des fibres de la commissure antérieure, et par la substance grise de la queue du noyau caudé. Sur le plancher, on trouve une saillie blanche, lisse et arrondie, à grand diamètre antéro-postérieur, qu'on appelle *corne d'Ammon, hippocampe* ou *grand pied d'hippocampe*. Elle représente simplement la paroi ventriculaire refoulée en dedans par la fissure de l'hippocampe qui est un sillon primaire complet, **fig. 113.**

Etroite dans sa partie postérieure, cette corne s'élargit rapidement en avant en même temps qu'elle décrit une courbe à convexité antérieure et externe. Arrivée près de l'extrémité antérieure du prolongement sphénoïdal du ventricule, la corne d'Ammon se termine par une partie renflée ; celle-ci présente, le long de son bord antéro-externe, quelques légers sillons séparant l'un de l'autre quelques petits mamelons ; ce sont les *digitations* et les *sillons interdigitaux* de l'hippocampe.

En dehors et un peu en dessous de la corne d'Ammon, le plancher de la corne inférieure du ventricule latéral présente quelquefois une légère saillie à direction antéro-postérieure : l'*éminence collatérale (eminentia collateralis)* représentant la paroi ventriculaire inférieure refoulée dans la cavité ventriculaire par la fissure collatérale, sillon complet qui parcourt, dans toute son étendue, le lobe temporo-occipital.

En dedans de la corne d'Ammon, on voit une mince bandelette blanche, appelée *fimbria* ou *corps bordant, fi* ; elle se continue en arrière avec les piliers pos-

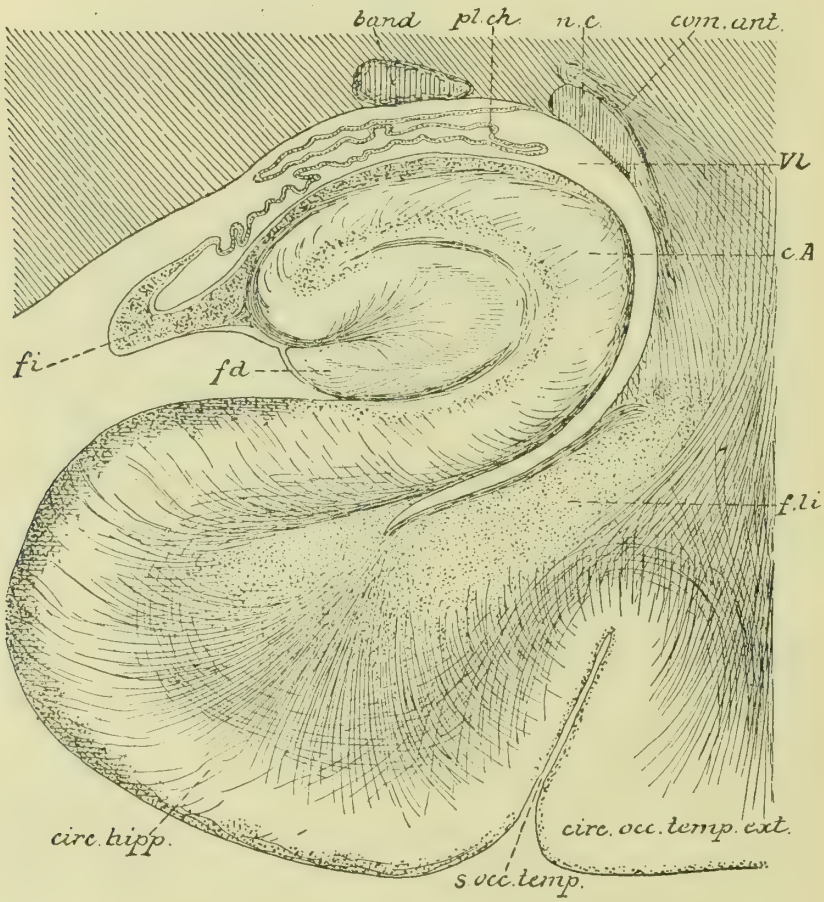

Fig. **113.**

Coupe à travers le prolongement temporal du ventricule latéral (d'après Edinger).

band. : Bandelette optique.
nc. : Queue de noyau caudé.
pl. ch. : Plexus choroïde.
com. ent. : Fibres de la commissure antérieure.
vl : Cavité ventriculaire.
cA : Corne d'Ammon.
c. li. : Faisceau longitudinal inférieur (fibres d'association).
fd : Faisceau denté.
fi. : Fimbria.

térieurs de la voûte à trois piliers. De ce corps bordant se détache l'épendyme qui, après avoir été refoulé par la pie-mère dans la cavité ventriculaire et avoir tapissé les plexus choroïdes, va se continuer avec l'épendyme de la paroi supé-

rieure ; il ferme ainsi le ventricule latéral au fond de la scissure de l'hippocampe, FIG. **113**.

En dessous et un peu en dehors du corps bordant, et par conséquent à l'extérieur de la cavité ventriculaire, au fond de la fissure de l'hippocampe, on rencontre le *faisceau denté* que nous avons décrit avec les circonvolutions.

Littérature.

HOCHSTETTER : *Ueber die Beziehung des Thalamus opticus zum Seitenventrikel der Grosshirnhemisphären ;* Anatomischer Anzeiger, 1895, pp. 295-302. — L. EDINGER : *Vorlesungen über den Bau der nervösen Centralorgane des Menschen und der Thiere.* Fünfte Auflage, Leipzig, 1896. — W. HIS : *Die anatomiche Nomenclatur ;* Archiv für Anatomie und Physiologie, Anatomische Abtheilung. 1895. Supplement-Band.

HUITIÈME LEÇON

Les enveloppes de l'axe cérébro-spinal.

L'axe cérébro-spinal est entouré, dans la cavité encéphalo-rachidienne, par trois membranes qui lui sont propres. Ce sont les *méninges*. Elles varient entre elles par leur structure et par leur richesse en vaisseaux sanguins. La plus externe est de nature fibreuse : c'est la *dure-mère* (*dura mater*). Elle forme autour de l'axe cérébro-spinal un immense sac fibreux parfaitement clos de toutes parts. Dans la boîte cranienne cette dure-mère adhère intimement à la face interne des os, tandis qu'elle est libre sur toute la longueur du canal rachidien.

La plus interne de ces méninges s'appelle la *pie-mère (pia mater)*. C'est une membrane conjonctive, excessivement riche en vaisseaux sanguins, qui se trouve directement appliquée sur la face externe des diverses parties de l'axe cérébro-spinal.

Entre la dure-mère et la pie-mère se trouve le feuillet méningé moyen, appelé *arachnoïde (arachnoide)*. Celle-ci n'est autre qu'une mince membrane conjonctive plus rapprochée de la dure-mère que de la pie-mère et reliée à ces deux enveloppes par de nombreuses brides conjonctives. Les espaces libres entre la dure-mère et l'arachnoïde constituent la *cavité sus-arachnoïdienne* ou *cavité subdurale (cavum subdurale)*. Entre l'arachnoïde et la pie-mère existe la *cavité sous-arachnoïdienne* (*cavum subarachnoideale*). Réduite à des espaces linéaires sur la plus grande étendue de l'encéphale, la cavité sous-arachnoïdienne devient volumineuse à certains endroits de la face externe de l'encéphale et sur toute l'étendue de la moelle épinière ; ces cavités portent le nom de *confluents sous-arachnoïdiens* (*cisternae subarachnoideales*). La cavité sous-arachnoïdienne est occupée par un liquide séreux : le *liquide encéphalo-rachidien*.

Ces trois enveloppes se comportent d'une façon différente autour de l'encéphale et le long de la moelle épinière. Aussi, pour la facilité de la description, distingue-t-on une *dure-mère spinale* et une *dure-mère cranienne* ; une *pie-mère spinale* et une *pie-mère cranienne :* une *arachnoïde spinale* et une *arachnoïde cranienne*.

Dure-mère.

Dure-mère spinale (*dura mater spinalis*). La dure-mère spinale forme un sac fibreux enveloppant la moelle épinière avec une partie des nerfs périphériques qui en dépendent. Elle occupe toute l'étendue du canal rachidien depuis le trou occipital jusqu'au niveau de la deuxième vertèbre sacrée.

La face externe de ce sac fibreux est libre. Elle est séparée de la face interne des os par du tissu conjonctif adipeux et par les veines des plexus intra-rachidiens,

FIG. **114**. Le tissu adipeux est surtout abondant entre la dure-mère spinale et les lames des vertèbres. En avant, la dure-mère repose directement sur le *grand surtout ligamenteux postérieur,* auquel elle est unie par de nombreuses brides conjonctives, abondantes surtout le long de la moelle cervicale et de la moelle lombaire.

La face interne du sac dural est lisse. Elle répond directement à la méninge moyenne ou feuillet arachnoïdien, à laquelle elle est reliée par de nombreux filets conjonctifs très grêles. L'espace libre entre ces deux membranes forme la *cavité subdurale* (*cavum subdurale*) ou *cavité-sus-arachnoïdienne*.

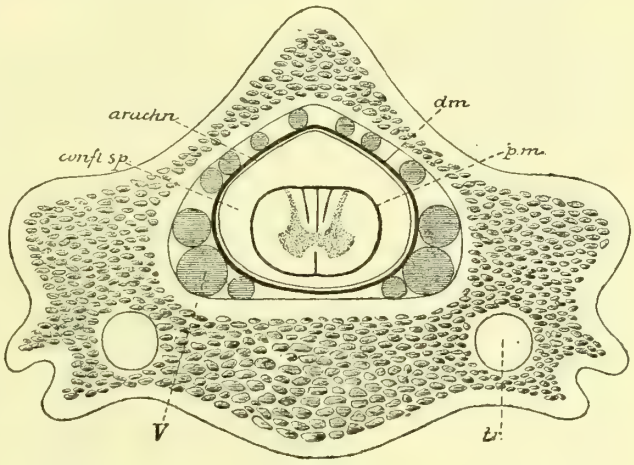

FIG. **114**.
Coupe transversale de la colonne vertébrale au niveau des vertèbres cervicales inférieures.

tr. : Canal transversaire.
pm : Pie-mère.
confl. sp. : Confluent spinal ou confluent cérébello-médullaire.
arach. : Arachnoïde.
dm : Dure-mère.
V : Veines occupant l'espace libre entre la dure-mère et la paroi du canal rachidien.

La racine antérieure et la racine postérieure de chaque nerf traversent séparément la dure-mère spinale. Celle-ci se prolonge sur ces racines jusqu'au niveau du ganglion spinal, où elle se continue insensiblement en partie avec le névrilemme du nerf périphérique et en partie avec le périoste des os voisins.

La face interne de la dure-mère spinale est encore unie de chaque côté à la pie-mère par le *ligament dentelé* (*ligamentum denticulatum*). On donne ce nom à une bande fibreuse étendue verticalement entre les racines antérieures et les racines postérieures des nerfs spinaux et reliant la face latérale de la moelle épinière à la face interne de la dure-mère. FIG. **115**. Le bord interne de ce ligament se continue directement avec la pie-mère depuis le premier nerf cervical jusqu'au premier nerf lombaire. Le bord externe est festonné : libre le long des arcades, il s'insère par ses parties saillantes à la face interne de la dure-mère, au milieu de l'espace qui sépare la sortie de deux nerfs périphériques voisins.

A son extrémité supérieure, la dure-mère spinale adhère intimement sur tout le pourtour du trou occipital en se continuant avec la dure-mère cranienne.

L'extrémité inférieure forme un sac enveloppant toutes les racines nerveuses qui constituent la queue de cheval. Elle se termine en cul-de-sac au niveau du bord supérieur du corps de la deuxième vertèbre sacrée, FIG. **116**.

Nous avons vu que la moelle épinière elle-même ne dépasse jamais, chez l'adulte, le bord inférieur du corps de la deuxième vertèbre lombaire. Il existe

donc, dans la cavité rachidienne, entre le bord supérieur de la troisième vertèbre lombaire et celui de la deuxième vertèbre sacrée, un vaste sac fibreux terminé en cul-de-sac qui ne renferme que le filet terminal enveloppé par les racines antérieures et postérieures des nerfs lombaires inférieurs et de tous les nerfs sacrés et coccygien baignant dans le liquide encéphalo-rachidien.

C'est là une disposition anatomique importante qu'il est bon de se rappeler quand on veut pratiquer les ponctions lombaires, devenues si importantes dans le cours de ces dernières années, soit pour recueillir quelques centimètres cubes du liquide encé-

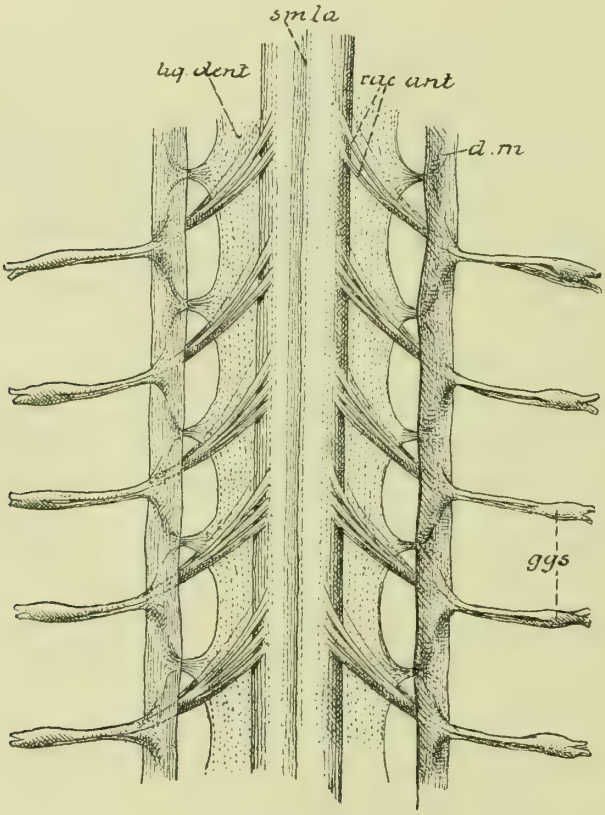

Fig. **115**.

Partie de la moelle dorsale montrant le ligament dentelé. Gr. nat.

smla : Fissure médiane longitudinale antérieure.
rac. ant. : Racines antérieures des nerfs spinaux.
d. m. : Partie de la dure-mère.
lig. dent. : Ligament dentelé.
ggs : Ganglions spinaux.

phalo-rachidien dans le but d'en faire l'examen cytologique, soit pour introduire dans le confluent cérébello-médullaire certaines substances et notamment la cocaïne dans le but de provoquer une anesthésie plus ou moins éténdue dans le domaine des nerfs cutanés provenant essentiellement de la moelle lombo-sacrée. Pour que l'introduction de l'aiguille dans le sac arachnoïdien respecte sûrement la moelle épinière, elle doit se faire toujours en dessous de l'apophyse épineuse de la troisième vertèbre lombaire. Pour être sûr d'avance de pénétrer dans le sac arachnoïdien, la ponction doit se pratiquer au-dessus de l'apophyse épineuse de la deuxième vertèbre sacrée.

A côté de ces injections dans le sac arachnoïdien, quelques auteurs ont conseillé également des injections dans l'espace *épidural* ou espace compris entre le sac de la dure-

mère et les parois de la cavité rachidienne. Ces injections se pratiquent d'ordinaire par l'orifice inférieur du canal sacré. Pour respecter sûrement le sac arachnoïdien elles doivent toujours se faire en-dessous de l'apophyse épineuse de la deuxième vertèbre sacrée.

Dure-mère cranienne (dura mater encephali). La dure-mère cranienne forme l'enveloppe la plus externe de l'encéphale. Elle est intimement adhérente à la face interne des os du crâne, dont elle constitue le périoste interne. Cette adhérence est surtout prononcée à la base du crâne, non pas seulement à cause des nombreux nerfs craniens qui, en passant par les orifices de la base, reçoivent de la dure-mère une enveloppe conjonctive, mais surtout à cause des différentes saillies osseuses auxquelles la dure-mère adhère intimement : l'apophyse cristagalli de l'ethmoïde, le bord postérieur des petites ailes du sphénoïde, le bord supérieur de la portion pierreuse du temporal, le pourtour de la selle turcique, la saillie cruciforme de l'occipital, etc..

Du côté de la calotte cranienne, la dure-mère n'adhère fortement qu'aux sutures ; ailleurs elle se laisse détacher assez facilement de la face interne des os. Cette adhérence aux os de la calotte est d'ailleurs variable d'individu à individu et augmente considérablement avec l'âge.

Entre la face externe de la dure-mère et la face interne des os, on trouve les ramifications des artères et des veines méningées , FIG. **117** : l'artère méningée antérieure provenant de l'artère ethmoïdale ; l'artère méningée moyenne, la plus importante et la plus volumineuse, provenant de l'artère maxillaire interne ; l'artère méningée postérieure, qui entre dans le crâne par le trou déchiré postérieur, comme branche de l'artère vertébrale.

Les veines méningées accompagnent les artères. Elles s'ouvrent d'une part dans le sinus longitudinal supérieur, d'autre part dans les veines extra-craniennes correspondantes aux artères.

La face externe de la dure-mère est rugueuse. Sa face interne est lisse et polie. Elle est tapissée d'une couche de cellules endothéliales, que

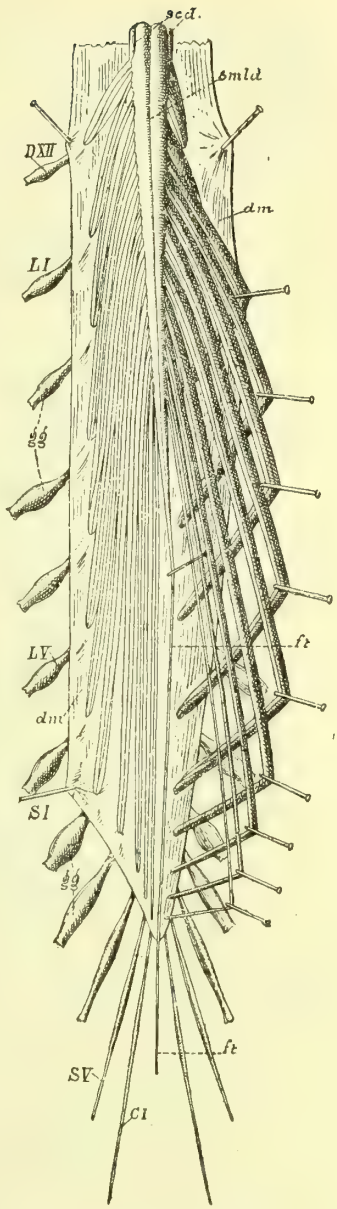

FIG. **116.**

Face dorsale de la partie inférieure de la moelle épinière avec la queue de cheval, après l'ouverture de la dure-mère. Gr. nat. 1/2.

DXII : Douzième nerf dorsal.
LI et *LV* : Premier et cinquième nerfs lombaires.
SI et *SV* : Premier et cinquième nerfs sacrés.
CI : Nerf coccygien.
ft : Filet terminal.
gg : Ganglions spinaux.
smld : Sillon médian postérieur.
scd : Sillon collatéral postérieur.
dm : Dure-mère ouverte.

les auteurs français considèrent comme représentant le feuillet pariétal d'une séreuse. Cette face interne est libre sur toute son étendue. Elle répond au feuillet méningé moyen ou arachnoïde. Elle n'est reliée à ce feuillet que par les veines qui viennent de la pie-mère, traversent l'arachnoïde et les cavités sus-arachnoïdiennes pour se déverser dans les sinus veineux de la dure-mère.

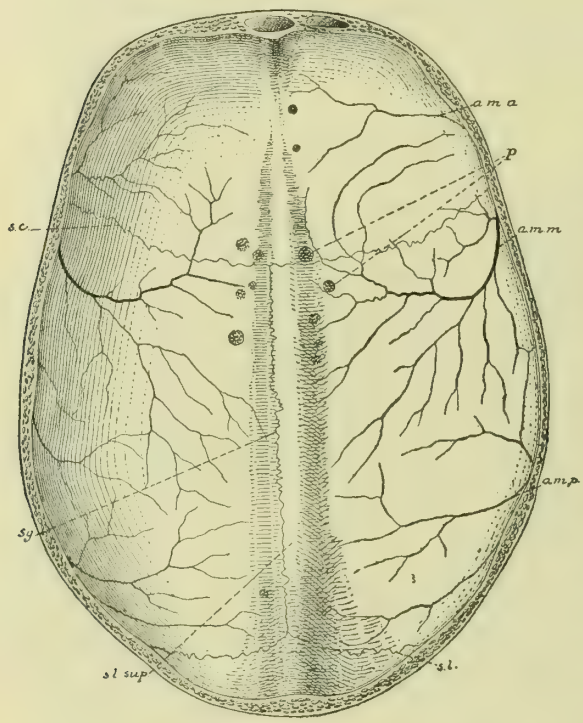

FIG. **117**.
Dure-mère cranienne après enlèvement de la calotte du crâne. Gr. nat. 1/3.

a. m. a. : Artère méningée antérieure.
a. m. m. : Artère méningée moyenne.
P : Granulations de PACCHIONI.
a. m. p. : Artère méningée postérieure.
s. c. : Traces de l'adhérence à la suture coronaire.
s. g. : Traces de l'adhérence à la suture sagittale.
s. l. : Traces de l'adhérence à la suture lambdoïde.
s. l. sup. : Sinus longitudinal supérieur.

De la face interne de la dure-mère cranienne partent des prolongements qui s'enfoncent entre les parties les plus volumineuses de l'encéphale pour maintenir ces parties dans leur situation respective, quelle que soit la position du corps.

L'un de ces prolongements est plus ou moins transversal. Il s'engage entre la face supérieure du cervelet et la face inférieure des lobes occipitaux du cerveau terminal jusque dans le voisinage du cerveau moyen. Il protège le cervelet de toute compression de la part du cerveau terminal. On l'appelle *tente du cervelet (tentorium cerebelli)*. L'autre a une direction verticale. Il s'étend depuis l'apophyse cristagalli de l'ethmoïde jusque près du pourtour postérieur du trou occipital. Il est divisé en deux parties par la tente du cervelet. La partie la plus volumineuse s'engage entre les hémisphères cérébraux : la *faux du cerveau (falx cerebri)*. La partie postérieure occupe l'échancrure du cervelet et porte le nom de *faux du cervelet (falx cerebelli)*.

La face supérieure de la *tente du cervelet* est libre et répond à la face inférieure des lobes occipitaux, FIG. **118**. Sur la ligne médiane elle donne insertion au prolongement vertical de la dure-mère qui s'enfonce entre les deux hémisphères cérébraux : la *faux du cerveau*. La face inférieure est libre aussi ; elle repose et se moule sur la face supérieure du cervelet. Sur la ligne médiane elle donne insertion à un prolongement vertical beaucoup plus grêle, qui s'engage dans l'échancrure postérieure du cervelet : la *faux du cervelet*.

Le bord postérieur est convexe. Il adhère à la protubérance occipitale interne, à la partie horizontale de la gouttière latérale de l'occipital et au bord supérieur libre du rocher pour se terminer de chaque côté à l'*apophyse clinoïde postérieure*. Le long de la face interne de l'occipital, la tente du cervelet est creusée d'une cavité triangulaire : le *sinus latéral transverse (sinus transversus)*, qui correspond à la gouttière latérale. Au niveau du bord supérieur du rocher il existe, dans l'épaisseur du bord adhérent de la tente du cervelet, un sinus beaucoup plus petit : le *sinus pétreux supérieur (sinus petrosus superior)*.

Près de l'extrémité interne du rocher, ce bord de la tente du cervelet passe comme un pont au-dessus de la petite dépression que présente à ce niveau la portion pierreuse du temporal et aide ainsi à circonscrire un orifice ovalaire, par lequel passe le nerf trijumeau.

Le bord antérieur de la tente du cervelet est libre. Il circonscrit une ouverture ogivale, par laquelle passe le cerveau moyen. De chaque côté, l'extrémité antérieure de ce bord passe au-dessus de l'extrémité antérieure du bord postérieur pour aller s'insérer à l'*apophyse clinoïde antérieure*.

Le petit espace triangulaire, compris de chaque côté de la selle turcique entre le bord postérieur de la tente s'insérant à l'apophyse clinoïde postérieure, le bord antérieur attaché à l'apophyse clinoïde antérieure et une ligne fictive unissant ces deux apophyses, est fermé par une expansion de la dure-mère. Cette expansion est traversée, ainsi que nous le verrons plus tard, par le *nerf oculo-moteur commun* et par le *nerf pathétique*.

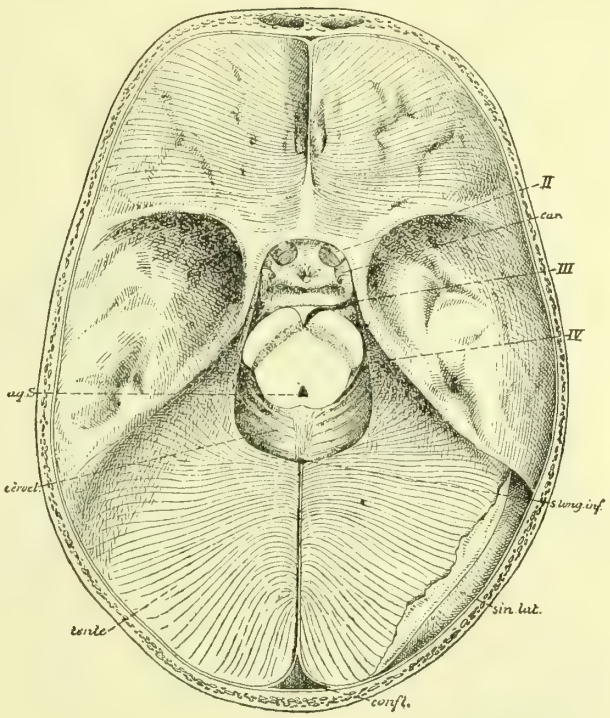

FIG. **118**.

La tente du cervelet vue par sa face supérieure. Gr. nat. 1/3.

tente : Tente du cervelet.
confl. : Confluent des sinus.
sin. lat. : Sinus latéral ouvert.
s. long. inf : Section du sinus longitudinal inférieur.
IV : Nerf pathétique.
car. : Coupe de la carotide interne.
III : Nerf oculo-moteur commun.
II : Nerf optique.
aq. S. : Coupe de l'aqueduc de SYLVIUS dans le cerveau moyen.
cerv. : Partie de la face supérieure du cervelet qui n'est pas recouverte par la tente.

Le prolongement vertical de la dure-mère qui s'engage dans la scissure interhémisphérique constitue la *faux du cerveau*, FIG. **119**. Les faces latérales de ce

prolongement sont libres; elles répondent aux faces internes des hémisphères cérébraux. Le bord supérieur est adhérent, il répond à la gouttière longitudinale qui existe, sur la ligne médiane, à la face interne de la calotte cranienne, depuis la crête du frontal jusqu'à la protubérance occipitale interne. Le long de ce bord, la dure-mère présente dans son épaisseur un espace triangulaire : le *sinus longitudinal* ou *sagittal supérieur* (*sinus sagittalis supérior*). Au niveau de la protubérance occipitale interne, ce sinus longitudinal supérieur s'élargit considérablement en

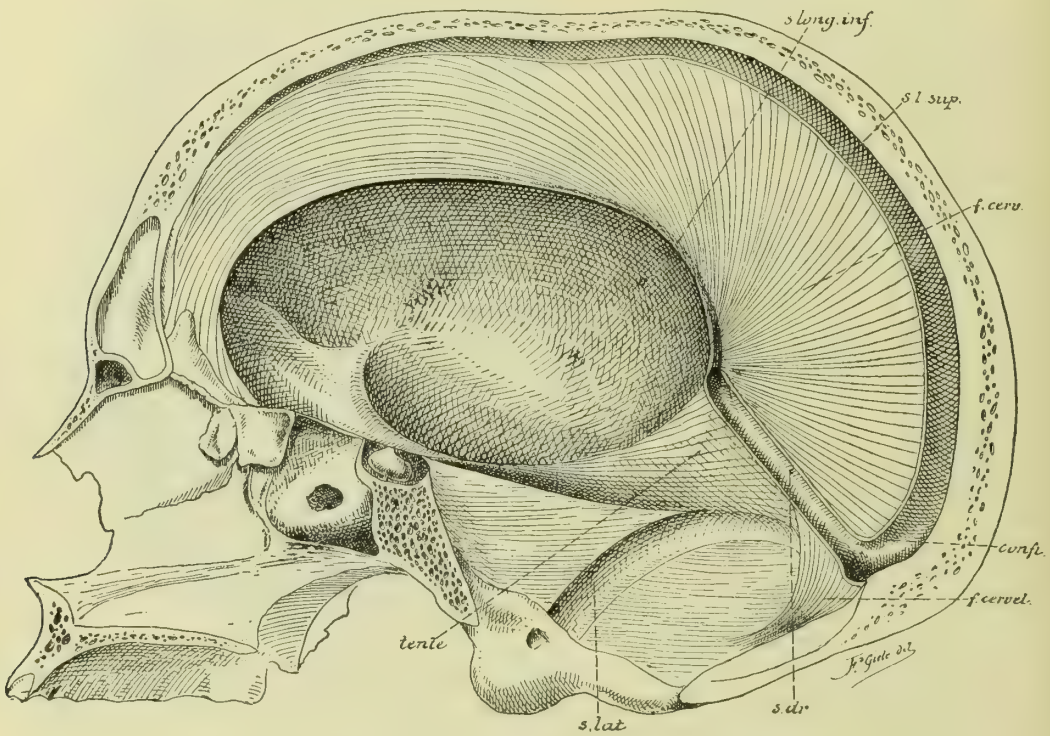

Fig. **119**.

Section sagittale faite un peu en dehors de la ligne médiane sur un crâne où les prolongements de la dure-mère étaient conservés, Gr. nat. 2/3.

s. long. inf : Sinus longitudinal inférieur.
s. l. sup. : Sinus longitudinal supérieur.
f. cerv. : Faux du cerveau.
confl. : Confluent des sinus.
f. cervel. : Faux du cervelet.
s. dr. : Sinus droit.
s. lat. : Sinus latéral.
tente : Partie de la tente du cervelet.

se réunissant avec les deux sinus latéraux et forme le *confluent des sinus* (*confluens sinuum*).

Le bord inférieur de la faux du cerveau est libre : il répond en arrière à la face convexe du corps calleux ; en avant, il reste séparé de cette face sur une étendue de dix à quinze millimètres, de sorte que là les deux hémisphères cérébraux sont directement en contact. Dans l'épaisseur de la dure-mère il existe, le long de la moitié postérieure de ce bord inférieur, un sinus veineux : le *sinus longitudinal* ou *sagittal inférieur* (*sinus sagittalis inferior*)

Par son extrémité antérieure la faux du cerveau adhère à l'apophyse crista-galli de l'ethmoïde. Son extrémité postérieure, beaucoup plus large, se continue avec la face supérieure de la tente du cervelet. Le long de la ligne d'insertion de la faux du cerveau à la face supérieure de la tente du cervelet, il existe un sinus veineux qui relie le sinus longitudinal inférieur au confluent des sinus : c'est le *sinus droit* (*sinus rectus*).

La *faux du cervelet* est un prolongement vertical de la dure-mère qui part de la face interne de l'occipital, depuis la protubérance occipitale interne jusque près du bord postérieur du trou occipital, et qui s'engage dans l'échancrure que présente le bord postérieur du cervelet. Ses faces latérales sont libres et répondent à la partie postérieure des hémisphères cérébelleux. Son bord antérieur est libre et répond à l'extrémité postérieure du lobe médian. Son bord postérieur renferme deux sinus très grêles ; les *sinus occipitaux latéraux* (*sinus occipitalis*), qui communiquent en haut avec le confluent des sinus et se rendent en bas vers le trou déchiré postérieur. L'extrémité supérieure large s'insère sur la face inférieure de la tente du cervelet ; l'extrémité inférieure effilée se bifurque et se perd autour du trou occipital.

Outre les sinus veineux, on trouve encore dans l'épaisseur de la dure-mère de petites cavités irrégulières, qui ont leur siège de prédilection de chaque côté du sinus longitudinal supérieur. Signalées par Faivre en 1853, elles ont été décrites pour la première fois et presque en même temps par Trolard en France et par Axel Key et Retzius en Suède. Trolard leur donna le nom de *lacs sanguins*, Key et Retzius celui de *lacunes veineuses*. Ces cavités intra-durales communiquent avec le sinus longitudinal supérieur, avec les veines méningées et avec les veines cérébrales. Trolard les considère comme des réservoirs destinés à recevoir momentanément le trop plein du sang veineux, quand la circulation cranienne est quelque peu gênée, en attendant que ce sang veineux puisse être déversé dans les veines extra-craniennes, soit par les veines méningées, soit par les veines diploïques.

Quand on enlève, sur un cadavre, la calotte du crâne par un trait de scie horizontal, on trouve sur la face externe de la dure-mère ainsi mise à nu, de chaque côté et un peu en dehors du sinus longitudinal supérieur, de petites masses granuleuses blanchâtres : elles constituent ce qu'on appelle les *granulations de Pacchioni* ou *granulations arachnoïdiennes* (*granulationes arachnoideales* seu *Pacchioni*). Elles n'existent pas chez l'enfant, mais deviennent de plus en plus apparentes et de plus en plus nombreuses avec l'âge. Ces granulations sont des productions de la membrane arachnoïdienne (Trolard, Key et Retzius) ; nous y reviendrons en parlant de l'arachnoïde. Elles nous intéressent pour le moment, parce que c'est précisément à leur niveau que se trouvent les cavités intra-durales qui constituent les lacs sanguins. Ces granulations font saillie sur le plancher de ces lacs ; en continuant à se développer, elles gagnent la voûte de ces cavités et l'amincissent considérablement jusqu'à la réduire au simple revêtement endothélial, elles repoussent même celui-ci au-dehors et viennent toucher la face interne des os qu'elles rongent, produisant ainsi à la face interne du

pariétal, tout près de son bord supérieur, des dépressions plus ou moins profondes. Dans certains cas même, relativement assez rares, elles peuvent percer d'outre en outre toute l'épaisseur du pariétal et faire hernie à la face externe du crâne.

Pendant ce développement lent mais continu, la granulation de Pacchioni reste toujours recouverte par le lac sanguin. En pénétrant jusque dans le diploë des os pariétaux, ce lac sanguin peut se mettre en rapport avec des veines diploïques, voire même avec des veines extra-craniennes et servir encore de cette manière comme dérivatif à la circulation veineuse intra-cranienne.

La dure-mère cranienne reçoit des branches nerveuses du rameau nasal du nerf ophthalmique pour sa partie frontale ; des branches du nerf maxillaire inférieur, qui accompagnent la distribution de l'artère méningée moyenne ; enfin des branches provenant directement du nerf ophthalmique, connues sous le nom de *nerfs récurrents d'Arnold*, et qui se rendent directement à la tente du cervelet.

Pie-mère.

La pie-mère constitue l'enveloppe la plus interne de l'axe cérébro-spinal. Elle se trouve partout directement en contact avec le tissu nerveux sous-jacent, auquel elle est unie intimement grâce aux nombreuses artérioles qui proviennent des vaisseaux sanguins renfermés dans la pie-mère et qui pénètrent de tous côtés dans la substance nerveuse. C'est dans la pie-mère, en effet, que se divisent et se subdivisent les artères qui doivent amener le sang au système nerveux central, de telle sorte que cette membrane est considérée à juste titre comme la membrane nourricière de l'axe cérébro-spinal.

Pie-mère spinale (pia mater spinalis). La moelle épinière est enveloppée directement par la pie-mère. Celle-ci envoie un repli au fond de la fissure médiane longitudinale ventrale, tandis que partout ailleurs elle adhère intimement à la surface externe de la substance nerveuse.

Au niveau du sillon médian longitudinal postérieur et du sillon paramédian postérieur, l'adhérence est un peu plus forte parce que les cellules de neuroglie et les cellules épendymaires, qui constituent ces cloisons, viennent s'insérer par leurs prolongements périphériques aux couches profondes de la pie-mère, ainsi que nous le verrons en étudiant la structure interne de la moelle épinière.

Pie-mère cranienne (pia mater encephali). La pie-mère cranienne recouvre immédiatement la face externe de l'encéphale : elle s'insinue dans tous les sillons et recouvre toutes les circonvolutions. L'adhérence de la pie-mère cranienne à la substance nerveuse est beaucoup moins intime que pour la pie-mère spinale, aussi, sur tout le pourtour de l'encéphale, la pie-mère se laisse-t-elle enlever avec la plus grande facilité.

L'adhérence est plus intime tout le long de la fente cérébrale de Bichat et sur la face postérieure du rhombencéphale, entre la face antérieure du cervelet et la face postérieure de la moelle allongée, parce que, à ces niveaux, la pie-mère, refoulant l'épithélium épendymaire, pénètre dans le troisième ventricule, les ventricules latéraux et dans le quatrième ventricule pour constituer les toiles choroïdiennes.

La partie latérale de la fente de Bichat correspond à la fissure de l'hippo-

campe. A ce niveau, la pie-mère pénètre dans le prolongement temporal du ventricule latéral pour y constituer la partie antérieure du plexus choroïde latéral, FIG. **120**.

La partie moyenne de la fente de BICHAT est limitée par le bourrelet du corps calleux et par des éminences antérieures des tubercules quadrijumeaux. Par cette

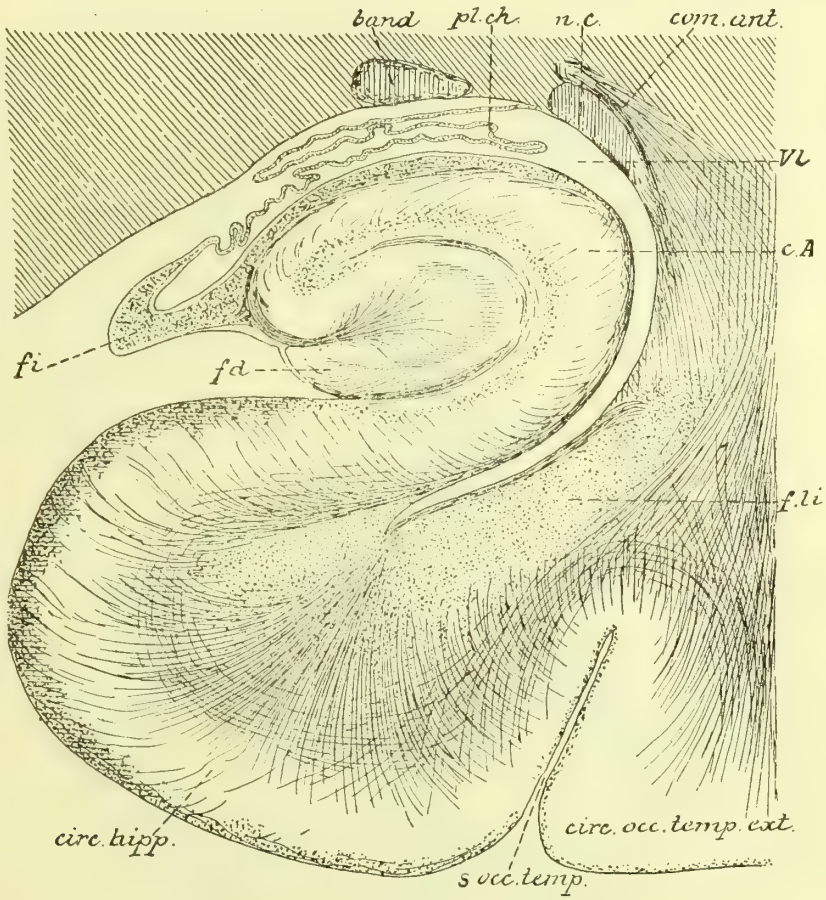

FIG. **120**.

Coupe à travers le prolongement temporal du ventricule latéral (d'après EDINGER).

band. : Bandelette optique.
nc. : Queue de noyau caudé.
pl. ch. : Plexus choroïde.
com. ent. : Fibres de la commissure antérieure.
vl : Cavité ventriculaire.
cA : Corne d'AMMON.
c. li. : Faisceau longitudinal inférieur (fibres d'association).
fd : Faisceau denté.
fi. : Fimbria.

fente, la pie-mère pénètre horizontalement dans le troisième ventricule jusqu'au niveau des piliers antérieurs de la voûte à trois piliers. Elle recouvre directement le troisième ventricule et repose par ses bords latéraux sur les deux couches optiques. On l'appelle la *toile choroïdienne du troisième ventricule (tela chorioidea ventriculi tertii)*.

Elle a une forme triangulaire à base postérieure, FIG. **121**. Ses bords latéraux s'engagent entre la couche optique et le bord libre de la voûte à trois piliers,

jusque dans le ventricule latéral et reposent dans le sillon choroïdien que présente la face supérieure de la couche optique. Le long de ces bords latéraux existent les plexus choroïdes des ventricules latéraux (*plexus chorioideus ventriculi lateralis*) qui se continuent en arrière avec le plexus choroïde du prolongement temporal.

Ces plexus choroïdes sont recouverts par l'épithélium épendymaire ou *lame choroïdienne épithéliale* (*lamina chorioidea épithelialis*). Celle-ci se continue, d'une part,

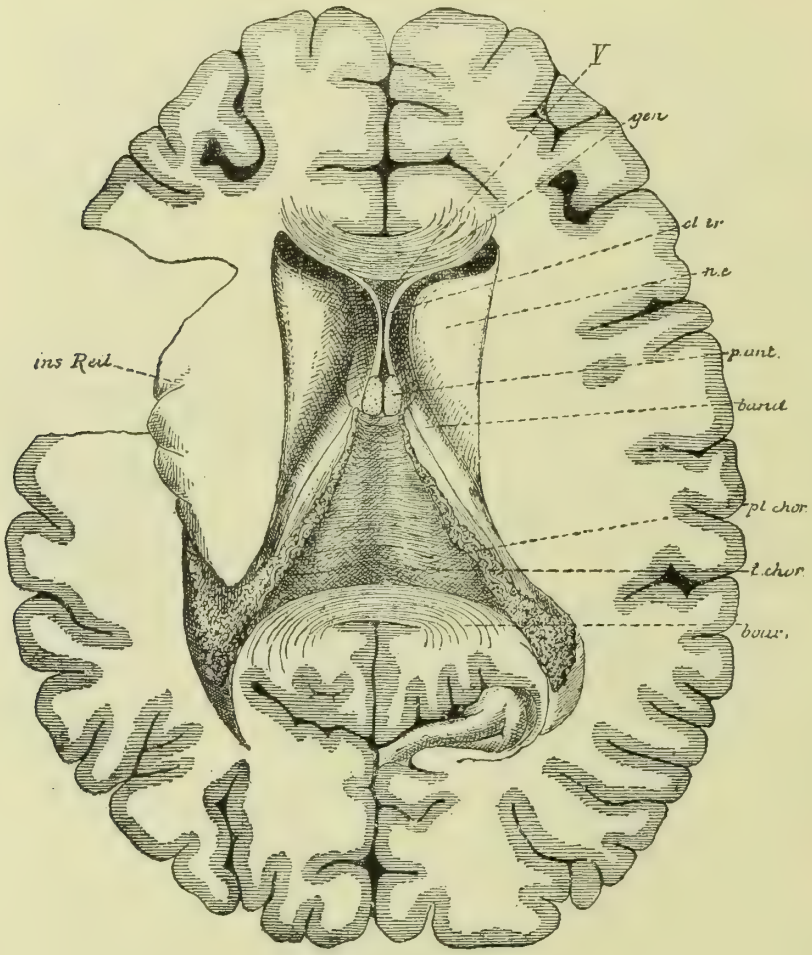

Fig. **121.**

La toile choroïdienne du troisième ventricule. Gr. nat. 2/3.

en avant et en dehors, avec l'épithélium épendymaire de la couche optique formant la *lamina affixa* ; en arrière et en dehors, avec l'épithélium qui tapisse la voûte du prolongement temporal du ventricule latéral. Elle se continue, d'autre part, avec l'épithélium épendymaire de la voûte à trois piliers depuis le trou de Monro jusqu'à l'extrémité de la *fimbria*. Le ventricule latéral se trouve donc fermé, en dedans et sur toute sa longueur, par cet épithélium épendymaire recouvrant le plexus choroïde, fig. **122**.

Sur la face inférieure de la toile choroïdienne, de chaque côté de la ligne médiane, existe le *plexus choroïde médian* ou *plexus choroïde du troisième ventricule* (*plexus chorioideus ventriculi tertii*). A ce niveau l'épithélium épendymaire, devenant *lame*

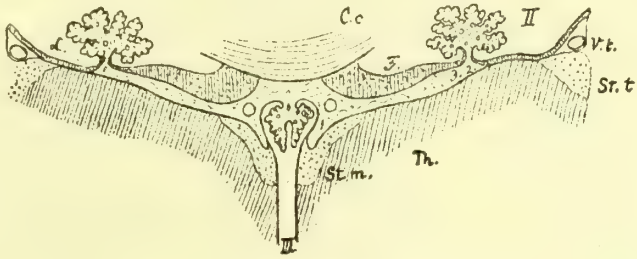

FIG. **122**.

Coupe transversale passant par la toile choroïdienne du troisième ventricule et les parties voisines (d'après W. HIS).

II : Ventricule latéral.
III : Troisième ventricule.
Cc : Corps calleux.
F : Fornix ou voûte à trois piliers.
Th : Couche optique.
St. m. : Strie médullaire.
St. t. : Strie terminale.
V. t. : Veine terminale.
L : Lamina affixa.

choroïdienne épithéliale, quitte le bord supéro-interne de la couche optique pour tapisser les plexus choroïdes médians et former ainsi la voûte du troisième ventricule.

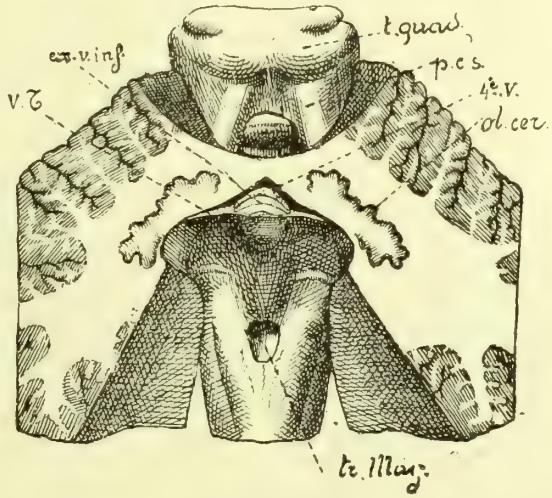

FIG. **123**.

Vue de la face postérieure de la moelle allongée recouverte par la toile choroïdienne. Gr. nat.

t. quad. : Tubercules quadrijumeaux.
p. c. s. : Pédoncules cérébelleux supérieurs.
ol. cér. : Olive cérébelleuse.
4e v. : Quatrième ventricule.
ex. v. inf. : Extrémité antérieure du ver inférieur.
v. T. : Valvule de TARIN.
tr. M. : Trou de MAGENDIE.

La partie interne de la face supérieure de la couche optique, située en dedans du sillon choroïdien, répond donc directement à la face inférieure de la toile

choroïdienne ; elle se trouve séparée du ventricule latéral par la *lamina affixa* se continuant avec l'épithélium des plexus choroïdes latéraux, elle est séparée de la cavité du ventricule médian par l'épithélium épendymaire se jetant de la couche optique sur les plexus choroïdes médians, FIG. **122**.

La base de la toile choroïdienne répond à la partie moyenne de la fente de BICHAT, où elle se continue avec la pie-mère.

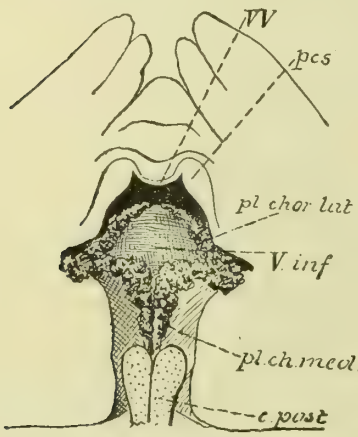

FIG. **124**.
Toile choroïdienne du quatrième ventricule vue par sa face inférieure. Gr. nat.

Le sommet correspond aux piliers antérieurs de la voûte. Là, les deux plexus choroïdes latéraux, passant par les trous de MONRO, se continuent avec les plexus choroïdes médians qui existent, de chaque côté de la ligne médiane, sur la face inférieure de la voûte choroïdienne.

La toile choroïdienne du quatrième ventricule est un prolongement de la pie-mère ; ce prolongement, recouvert par l'épithélium épendymaire, s'enfonce dans ce ventricule entre le cervelet et la moelle allongée. Il a une forme triangulaire à base antérieure, FIG. **123**, et présente, sur sa face inférieure, les plexus choroïdes médians et les plexus choroïdes latéraux, FIG. **124**. Nous avons vu que cette toile choroïdienne est percée par le trou de MAGENDIE, qui fait communiquer les cavités ventriculaires avec les cavités sous-arachnoïdiennes.

Arachnoïde.

L'arachnoïde est une mince membrane conjonctive située entre la dure-mère et la pie-mère.

Arachnoïde spinale (arachnoidea spinalis). Le long de la moelle épinière, l'arachnoïde est reliée par quelques brides conjonctives à la face profonde de la dure-mère, tandis que sur presque toute son étendue elle est largement distante de la pie-mère. La cavité qui sépare l'arachnoïde de la pie-mère constitue le *confluent spinal* ou partie inférieure du *confluent cérébello-médullaire (cisterna cerebello-medullaris)*, qui se termine inférieurement en cul de sac au niveau du bord supérieur du corps de la deuxième vertèbre sacrée.

Arachnoïde cranienne (*arachnoidea encephali*). Autour de l'encéphale, l'arachnoïde n'est reliée à la face profonde de la dure-mère que par les veines cérébrales qui vont se jeter dans les sinus veineux. Elle adhère plus intimement à la pie-mère par un tissu conjonctif lâche, appelé tissu sous-arachnoïdien. Dans ce tissu existent des espaces linéaires occupés par le liquide encéphalo-rachidien. A certains endroits cependant l'arachnoïde quitte la pie-mère sur une étendue plus considérable ; il se forme ainsi, entre ces deux méninges, des cavités plus volumineuses appelées *confluents sous-arachnoïdiens (cisternae sub-arachnoideales)*. Un des ces confluents existe, de chaque côté de la ligne médiane, sur la face inférieure de l'encéphale, au niveau de la fissure de SYLVIUS ; tandis que la pie-mère pénètre

jusqu'au fond de cette fissure, l'arachnoïde passe directement du lobe frontal sur le lobe temporal limitant ainsi le *confluent sous-arachnoïdien antérieur et latéral* ou *confluent de la fosse latérale du cerveau* ou *fosse sylvienne* (*cisterna fossae lateralis cerebri* seu *Sylvii*). Un autre confluent existe sur la ligne médiane au-devant de la protubérance annulaire : du chiasma des nerfs optiques l'arachnoïde passe directement sur la protubérance annulaire, laissant entre elle et la pie-mère un espace libre qui constitue le *confluent sous-arachnoïdien antérieur et médian*, quelquefois subdivisé en un *confluent du chiasma* (*cisterna chiasmatis*) et un *confluent interpédonculaire* (*cisterna interpeduncularis*).

Le plus important de ces confluents existe entre le cervelet et la moelle allongée : c'est le *confluent sous-arachnoïdien postérieur*. Au lieu de recouvrir toute la face inférieure du cervelet, l'arachnoïde se détache de la pie-mère et se jette du bord postérieur du cervelet directement sur la face postérieure de la moelle allongée, pour se continuer avec l'arachnoïde spinale formant ainsi, avec le confluent spinal, le *confluent cérébello-médullaire*. Ce confluent sous-arachnoïdien postérieur est important : d'une part, il se continue avec le confluent spinal et avec toutes les cavités sous-arachnoïdiennes de l'encéphale ; d'autre part, par le trou de Magendie, il communique avec les cavités ventriculaires.

La face externe de l'arachnoïde est lisse, elle est tapissée par un revêtement endothélial comme la face profonde de la dure-mère.

Les auteurs français considèrent l'arachnoïde comme une véritable séreuse. Ils décrivent un *feuillet viscéral* recouvrant la pie-mère et un *feuillet pariétal* tapissant la face profonde de la dure-mère. Les deux feuillets se continueraient l'un dans l'autre pour circonscrire une cavité close de toutes parts, analogue à la cavité pleurale et à la cavité péritonéale. Pour les auteurs allemands, au contraire, l'arachnoïde est une membrane distincte de la pie-mère et de la dure-mère. Sa face interne est reliée à la pie-mère par le tissu sous-arachnoïdien ; sa face externe est recouverte par un endothélium comme la face profonde de la dure-mère. Les cavités sus-arachnoïdiennes ne constituent pas des cavités séreuses closes, mais des cavités lymphatiques communiquant avec la circulation lymphatique générale. En injectant ces cavités sus-arachnoïdiennes, Retzius aurait pu poursuivre le liquide jusque dans les vaisseaux lymphatiques du cou.

Les granulations de Pacchioni sont considérées, depuis Key, Retzius et Trolard, comme des productions de la membrane arachnoïdienne. Elles se présentent sous la forme de petites vésicules pédiculées qui viennent de l'arachnoïde, traversent les cavités sus-arachnoïdiennes pour adhérer à la face profonde de la dure-mère au niveau d'un lac sanguin. Les granulations de Pacchioni ne sont rien d'autre, disent Key et Retzius, que des évaginations de l'arachnoïde et du tissu sous-arachnoïdien, aussi les désignent-ils sous le nom de *villosités arachnoïdiennes*. Continuant à se développer, ces villosités, recouvertes par un feuillet aminci de la dure-mère, font hernie dans le lac sanguin. Chez les vieillards, elles peuvent même traverser toute la cavité de ce lac, refouler le second feuillet de la dure-mère en l'amincissant, s'appliquer intimement contre la face interne des os du crâne et y produire des dépressions plus ou moins

profondes qui peuvent s'étendre soit jusqu'au centre du diploë, soit jusque dans la table externe. Elles peuvent même traverser cette table externe et faire hernie à l'extérieur.

On a beaucoup discuté pour savoir quelle pourrait être la valeur physiologique de ces granulations arachnoïdiennes. D'après Faivre, qui les considère comme des concrétions de phosphate et de carbonate de chaux enkystées dans les mailles du tissu cellulaire, elles ne sont que des produits d'excrétion, de dépôt, d'élimination, dont l'âge détermine normalement la production. Le sang et le liquide encéphalo-rachidien se débarrasseraient ainsi d'une partie des substances inorganiques qu'ils renferment et qui tendent incessamment à voyager de l'intérieur à l'extérieur des méninges.

D'après Key et Retzius, les villosités arachnoïdales établiraient une communication entre les cavités sous-arachnoïdiennes et les sinus veineux de la dure-mère ; par ces villosités le liquide encéphalo-rachidien — qui se trouve, dans les cavités sous-arachnoïdiennes, sous une pression légèrement supérieure à celle du sang dans les sinus — s'écoulerait dans le sinus longitudinal. Kollmann partage cette manière de voir.

D'après Trolard, qui a publié plusieurs travaux sur les granulations de Pacchioni, les corpuscules arachnoïdaux seraient des ligaments ou mieux de véritables *rivets* fixant la pie-mère à la dure-mère. Ces granulations, de même que les veines cérébrales qui se jettent dans les sinus, suspendraient en quelque sorte le cerveau dans la boîte cranienne, protégeant ainsi les régions de la base.

Littérature.

Faivre : *Des granulations méningiennes.* Thèse de Paris, 1853. — Trolard : Thèse de Paris, 1868. — Key et Retzius : *Studien in der Anatomie des Nervensystems*, Stockholm, 1875 et 1876. — Kollmann : *Ueber die Unterbrechung des Kreislaufes in der Spongiosa der Knochen und ueber die Bedeutung der Arachnoidealzotten.* Correspond. Blatt. f. schweiz. Aerzte, 1880, p. 581. — Trolard : *De quelques particularités de la dure-mère.* Journal de l'anatomie et de la physiologie, 1890, pp. 407-418. — Trolard : *Les granulations de Pacchioni. Les lacunes veineuses de la dure-mère.* Ibid., pp. 28-57 et pp. 172-210.

NEUVIÈME LEÇON

Éléments histologiques qui entrent dans la constitution du système nerveux.

La substance blanche et la substance grise.
Les éléments nerveux : fibres nerveuses et cellules nerveuses.
Le réseau nerveux de Gerlach. Le réseau nerveux diffus de Golgi.
Les neurones.
Les prolongements cellulipètes et les prolongements cellulifuges.

Nous avons terminé l'étude de la *grosse anatomie* de l'axe cérébro-spinal. Nous allons aborder maintenant l'étude de sa structure interne. Pour cela nous devons reprendre, l'une après l'autre, les diverses parties du névraxe et y pratiquer des coupes suffisamment fines pour pouvoir les étudier au microscope. Pour nous orienter dans cette étude, il est bon de rappeler, en quelques mots, quels sont les éléments histologiques que nous allons y rencontrer. L'étude de l'organisation interne de l'axe cérébro-spinal doit être précédée naturellement de quelques courtes notions histologiques.

Tout le système nerveux est formé de deux substances macroscopiquement et microscopiquement différentes. L'une forme la plupart des nerfs périphériques cérébro-spinaux et entre pour une bonne part aussi dans la constitution de l'axe cérébro-spinal ; elle se caractérise par une belle coloration blanche et, pour ce motif, est appelée la *substance blanche*. L'autre, de loin beaucoup plus importante, forme tout le système nerveux sympathique, ainsi qu'une grande partie du système nerveux cérébro-spinal. Elle a une teinte grise : aussi l'appelle-t-on la *substance grise*.

La *coloration* de la substance blanche est variable : elle dépend de sa richesse plus ou moins grande en vaisseaux sanguins. Sa *consistance* est variable aussi et dépend principalement de la quantité de tissu conjonctif qui entre dans sa constitution. Les nerfs périphériques cérébro-spinaux, formés entièrement de substance blanche, ont une consistance très ferme, parce que le tissu conjonctif y est très abondant ; au contraire, la substance blanche qui forme la masse centrale des hémisphères cérébraux, étant pauvre en tissu conjonctif, est molle et presque sans consistance.

La *coloration* de la substance grise varie aussi d'après l'endroit où on l'examine ; elle dépend de sa richesse plus ou moins grande en vaisseaux sanguins et de certaines pigmentations qui, à des endroits déterminés, donnent à la substance grise une teinte noirâtre ou rouillée.

Les variations dans la *consistance* dépendent de l'abondance relative du tissu conjonctif : molle et délicate dans les différentes parties de l'axe cérébro-spinal, la

substance grise est ferme et résistante dans les ganglions périphériques (ganglions cérébro-spinaux et ganglions sympathiques).

Une espèce particulière de substance grise, caractérisée par une transparence spéciale, porte le nom de *substance gélatineuse*.

Deux espèces d'éléments prennent part à la constitution du système nerveux central : les *éléments nerveux*, qui forment la partie principale, la partie essentielle et les *éléments neurogliques* qui constituent la partie secondaire ou l'appareil de soutien.

Les éléments nerveux.

Les éléments nerveux comprennent à la fois les *fibres nerveuses* et les *cellules nerveuses*.

Les *fibres nerveuses* forment la partie conductrice destinée à mettre les cellules nerveuses en rapport soit entre elles, soit avec les différents tissus de l'organisme. Les *cellules nerveuses* représentent la partie principale, la partie véritablement active.

Fibres nerveuses.

La partie essentielle de toute fibre nerveuse est le cylindre-axe. Il y a des fibres qui sont uniquement réduites au cylindre-axe ; d'autres possèdent en dehors du cylindre-axe une membrane enveloppante, qu'on appelle la membrane de Schwann. On désigne communément ces fibres sous le nom de *fibres de Remak*.

Ces deux espèces de fibres nerveuses forment le groupe des fibres *amyéliniques*, c'est-à-dire dépourvues de myéline, par opposition aux fibres *myéliniques* dont le cylindre-axe est entouré par une gaine protectrice de myéline. Les fibres myéliniques sont encore de deux sortes suivant qu'elles possèdent ou ne possèdent pas une membrane enveloppante ou membrane de Schwann.

Les fibres myéliniques avec membrane de Schwann existent, chez l'homme adulte, dans tous les nerfs périphériques cérébro-spinaux, à l'exception du nerf olfactif et du nerf optique.

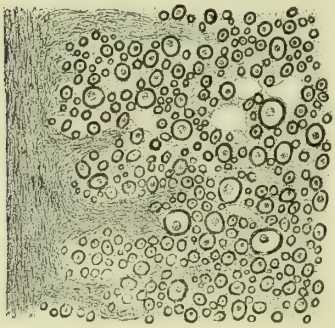

Fig. **125**.
Coupe transversale d'une partie de la substance blanche du cordon antérieur de la moelle de l'homme.

Les fibres myéliniques sans membrane de Schwann constituent la substance blanche de tout l'axe cérébro-spinal, fig. **125**. Elles existent aussi dans le nerf optique. C'est à la myéline qui enveloppe le cylindre-axe de ces fibres nerveuses que les nerfs périphériques et la partie de l'axe cérébro-spinal qui est formée de fibres myéliniques doivent leur belle coloration blanche.

Les fibres de Remak, ou fibres sans myéline pourvues d'une membrane de Schwann, forment tous les nerfs qui dépendent du système nerveux sympathique et les filets olfactifs dépendant du système nerveux cérébro-spinal. C'est à l'absence de myéline que ces fibres doivent leur coloration grise.

Enfin, les fibres nerveuses réduites exclusivement au cylindre-axe se retrouvent, chez l'adulte, dans certaines régions du névraxe — telles les fibres constitutives de

la couche moléculaire du cervelet — ensuite on les trouve encore près de l'origine et près de la terminaison de tous les autres nerfs. Les fibres des nerfs cérébro-spinaux pourvues de myéline et d'une membrane de SCHWANN, arrivées près de leur terminaison, commencent par perdre leur gaine de myéline et se transforment ainsi en fibres de REMAK ; puis, elles se dépouillent de leur membrane de SCHWANN et sont exclusivement réduites au cylindre-axe au niveau de leur terminaison. Les fibres de la substance blanche de l'axe cérébro-spinal, avant de se terminer dans la substance grise, perdent leur gaine de myéline et se réduisent aussi au cylindre-axe.

Les fibres nerveuses amyéliniques sans membrane de SCHWANN sont beaucoup plus répandues encore chez l'embryon. D'après les recherches de FLECHSIG (1), tout le système nerveux central est formé de substance grise jusque vers le cinquième mois de la vie intra-utérine, de sorte que, sur des fœtus de 25 ctm. de longueur, tout l'axe cérébro-spinal est formé exclusivement de cellules nerveuses et de fibres nerveuses amyéliniques. La substance blanche, c'est-à-dire la myéline, n'apparaît que vers la seconde moitié du cinquième mois de la vie embryonnaire et envahit insensiblement toutes les fibres qui forment la substance blanche de l'adulte. Au cinquième mois après la naissance toutes les fibres myéliniques sont définitivement constituées.

Structure du cylindre-axe. L'élément constituant principal d'une fibre nerveuse est le cylindre-axe. Non seulement le cylindre-axe peut constituer à lui seul toute la fibre nerveuse, mais, fait beaucoup plus important, on ne peut pas concevoir de fibre nerveuse sans cylindre-axe.

Le cylindre-axe d'une fibre nerveuse, examinée à frais, paraît complètement homogène. Dans les nerfs fixés par l'acide osmique et colorés par la fuchsine acide, il présente une structure nettement fibrillaire. C'est ce qui résulte clairement des observations déjà anciennes de MAX SCHULTZE (2) et de KUPFFER (3). Ces auteurs considèrent les fibrilles du cylindre-axe comme indépendantes les unes des autres et comme représentant des individualités anatomiques pouvant se poursuivre sur toute la longueur du nerf. On les désigne généralement sous le nom de *neurofibrilles* que MAX SCHULTZE leur a donné.

La structure fibrillaire du cylindre-axe est aujourd'hui généralement admise, bien que certains auteurs croient, contrairement à l'opinion de SCHULTZE et de KUPFFER, que les fibrilles ne sont pas indépendantes les unes des autres mais qu'elles sont reliées entre elles par des trabécules transversales beaucoup plus fines [BUTSCHLI (4), HELD (5), CAJAL (6)], de telle sorte que le cylindre-axe posséderait, au fond, une structure réticulée comme le protoplasme cellulaire avec cette différence que son réticulum serait formé de trabécules longitudinales beaucoup plus épaisses que les trabécules transversales.

L'indépendance complète des neurofibrilles a été démontrée, pour la première fois et d'une façon indiscutable, par APATHY (7) dans le système nerveux des hirudinées, et cela avec une netteté irréprochable ainsi que j'ai pu m'en assurer sur quelques-unes des préparations de APATHY que BETHE a montrées à Tubinge en 1900. Dans la plupart des fibres motrices de la sangsue il n'existe, en effet, qu'une seule neurofibrille ; dans les fibres sensitives, ces neurofibrilles sont plus nombreuses, elles restent indépendantes les unes des autres sur toute la longueur du nerf. Le même fait peut s'observer chez les Hirudinées au moyen de la méthode

au nitrate d'argent de Cajal, fig. **126**. Cette même indépendance des neurofibrilles est admise par Apathy, par Bethe (8) et par Monckeberg et Bethe (9) chez les

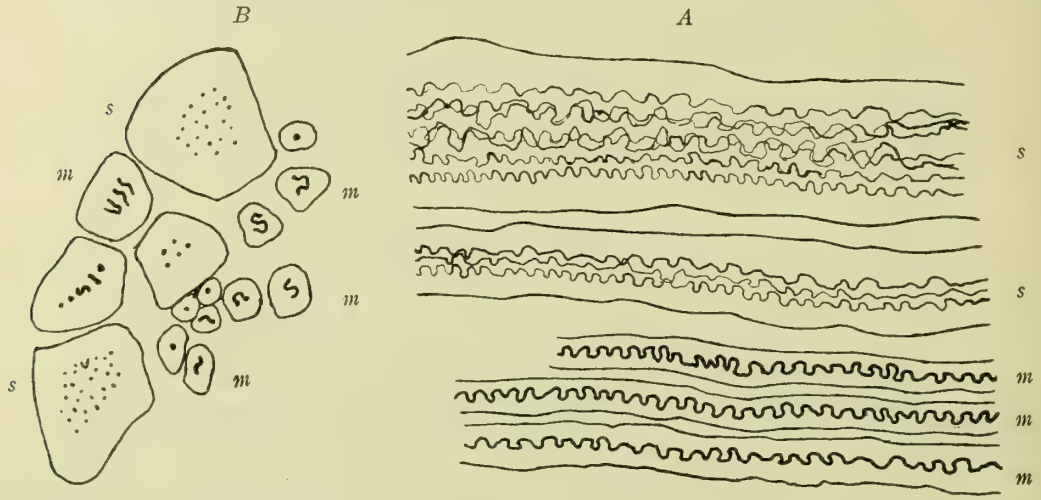

Fig. **126**.

Coupe longitudinale (*A*) et coupe transversale (*B*) de quelques fibres nerveuses motrices (*m*) et sensitives (*s*) provenant d'un nerf commissural de la sangsue médicinale. (Méthode de Cajal).

vertébrés non seulement dans les nerfs périphériques, fig. **127**, mais aussi, d'après Monckeberg et Bethe et d'après Warncke (10), dans les fibres du système nerveux central bien qu'ici le fait soit plus difficile à démontrer.

Le cylindre-axe des fibres nerveuses myéliniques et amyéliniques a été découvert par Remak (11) en 1838. Déjà à cette époque ce savant le considérait comme un élément finement strié. Frommann (12) en 1864 confirma cette découverte sur des nerfs traités par le nitrate d'argent de même que Max Schultze (2), en 1868, sur des nerfs dissociés dans le sérum iodé et dans l'acide osmique.

Les auteurs modernes discutent la question de savoir si Remak, Frommann et Schultze ont vu les fibrilles elles-mêmes ou la substance interfibrillaire. Pour Remak et Frommann, ils sont d'accord pour admettre que ces auteurs n'ont vu et ne pouvaient voir que la substance interfibrillaire. Apathy (13) et Nissl (14) croient qu'il en est de même pour les fibrilles décrites par Max Schultze. Telle n'est cependant pas l'opinion de Bethe (15). Celui-ci pense et avec raison, nous semble-t-il, que Max Schultze a réellement vu les fibrilles, et cela en se basant sur ce fait que, dans certaines de ses préparations, il a vu le cylindre-axe au point rompu d'une fibre nerveuse se résoudre en un faisceau de fibrilles très fines qu'il a appelées *neurofibrilles*.

Ces neurofibrilles du cylindre-axe ont été colorées pour la première fois par Kupffer chez les vertébrés, puis par Apathy chez les invertébrés.

D'après Apathy (7) les neurofibrilles sont des unités anatomiques qu'il désigne sous le nom de *fibrilles primitives conductrices (leitende Primitivfibrillen)* se poursuivant d'une façon ininterrompue jusqu'à l'extrémité du nerf. Chacune de ces fibrilles primitives serait formée elle-même d'un nombre plus ou moins considérable de *fibrilles élémentaires (Elementarfibrillen)* constituant, non pas des unités morphologiques, mais bien des unités physiologiques. Ces fibrilles élémentaires représenteraient l'élément constituant élémentaire de la substance conductrice du nerf que nos méthodes d'investigation actuelles ne nous permettent pas d'isoler complètement des éléments voisins.

Les neurofibrilles du cylindre-axe plongent dans une substance spéciale, d'une consistance assez molle, à laquelle on a donné successivement les noms de *sub-*

stance interfibrillaire (M. Schultze), *axoplasme* (Waldeyer), *substance périfibrillaire* (Apathy), etc.

D'après les recherches de Kaplan (16), cette substance interfibrillaire aurait, dans les fibres nerveuses myéliniques, une constitution chimique spéciale sur toute la partie de la fibre nerveuse qui se trouve enveloppée par la gaine de myéline. Il l'appelle à ce niveau *stromoplasme* ou *myélo-stromoplasme*.

Dès que la myéline s'arrête, l'axoplasme change si pas de structure au moins de constitution chimique et cela aussi bien du côté du bout central ou cellulaire que du côté du bout périphérique de la fibre nerveuse.

Les auteurs discutent encore pour savoir si les deux parties constituantes du cylindre-axe, les neurofibrilles et l'axoplasme, interviennent dans la fonction de conduction. L'opinion la plus généralement admise cependant c'est que l'élément conducteur de l'influx nerveux est exclusivement représenté par les neurofibrilles. Pour soutenir cette opinion, Monckeberg et Bethe (9) s'appuient surtout sur ce fait que, au niveau des étranglements annulaires de toute fibre nerveuse, il y a interruption anatomique non seulement de la gaine de myéline et de la gaine de Schwann (Boveri), mais encore de l'axoplasme ou substance périfibrillaire du cylindre-axe de telle sorte que, seules, les neurofibrilles traversent les étranglements.

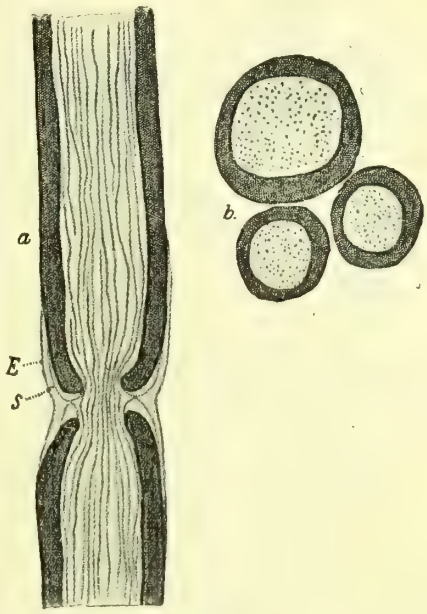

Fig. 127.

Coupe longitudinale (*a*) et coupe transversale (*b*) d'une fibre nerveuse de la grenouille montrant les fibrilles du cylindre-axe (d'après Monckeberg et Bethe).

F : Gaine fibrillaire ou gaine de Henle.
S : Gaine de Schwann.

La preuve absolue de l'absence *complète* de substance périfibrillaire au niveau des étranglements de Ranvier nous paraît difficile à fournir.

Malgré cela, nous croyons cependant que l'opinion soutenue par Apathy, par Monckeberg, Bethe et par beaucoup d'autres est la vraie et que ce sont les neurofibrilles qui servent exclusivement à la fonction de conduction de l'influx nerveux.

Cellules nerveuses.

Les *cellules nerveuses* constituent l'élément le plus important de tout le système nerveux. Elles sont éminemment variables de forme et de volume, mais elles ont toutes, comme caractère constant, d'être toujours pourvues de prolongements. Il n'existe donc pas, au moins chez l'adulte, de *cellules nerveuses apolaires*, c'est-à-dire des cellules sphériques, complètement dépourvues de prolongements. Ces cellules ne s'observent que pendant les premiers temps du développement embryologique, à l'époque où toutes les cellules du névraxe embryonnaire parcourent la phase de multiplication active qui leur a fait donner le nom de *cellules germinatives* (His). Mais ce n'est là qu'une forme transitoire, qui ne persiste que pendant un temps relativement court,

pour faire place bientôt à la forme définitive que nous retrouvons chez l'adulte. Dans cette forme définitive toute cellule nerveuse possède donc un ou plusieurs prolongements.

En se basant sur le nombre des prolongements qui donnent à une cellule sa forme caractéristique, on peut diviser les cellules nerveuses en trois groupes morphologiques plus ou moins nettement distincts : les *cellules unipolaires,* les *cellules bipolaires* et les *cellules multipolaires.*

Fig. **128**.
Cellules unipolaires de la racine supérieure du nerf trijumeau. (Embryon de lapin.)

Cellules unipolaires. Ce type cellulaire, très répandu dans les ganglions nerveux des invertébrés ainsi que dans les centres nerveux des vertébrés inférieurs, est excessivement rare dans le système nerveux des vertébrés supérieurs. On le rencontre, plus ou moins accentué, dans certaines cellules de la rétine, que Cajal a désignées sous le nom de *cellules amacrines,* sur lesquelles nous reviendrons plus tard. On le retrouve encore, dans toute sa netteté, dans certaines cellules du mésencéphale décrites pour la première fois par Deiters en 1865 et désignées quelquefois par les auteurs sous le nom de *cellules vésiculeuses.* Golgi (17) en a démontré, le premier, la forme nettement unipolaire. Nous savons maintenant, grâce aux recherches de Lugaro (18), de nous-même (19), de Cajal (20) et d'autres, que ces éléments représentent les cellules d'origine des fibres constitutives de la racine supérieure ou racine motrice du nerf trijumeau. Ce sont des cellules volumineuses, fig. **128**, dont le corps cellulaire, plus ou moins irrégulier et comme épineux, donne naissance à un gros prolongement descendant qui va se continuer avec le cylindre-axe d'une fibre motrice périphérique. Des cellules unipolaires existent encore, en nombre variable, dans le noyau ventral de l'acoustique [Sala (21), Donaggio (22)].

Ces cellules unipolaires se rencontrent encore, en nombre considérable, mais d'une façon transitoire, pendant les premiers temps du développement embryologique : elles constituent en effet la forme de passage, connue sous le nom de *neuroblaste* (His), par laquelle passe toute cellule nerveuse à partir du moment où elle cesse d'être une cellule germinative.

On pourrait faire rentrer encore dans ce groupe les cellules constitutives des ganglions cérébro-spinaux. Ce sont, en effet, des cellules volumineuses qui ne présentent, chez l'adulte, qu'un seul prolongement, fig. **129**. Mais ces cellules ne sont unipolaires qu'en apparence. A quelque distance du corps cellulaire le prolongement unique se bifurque, en effet, en un prolongement central et un prolongement périphérique, fig. **129**.

L'histoire du développement de ces cellules unipolaires montre d'ailleurs que, chez tous les vertébrés, elles ont commencé par être des cellules bipolaires,

FIG. **130**. Ce caractère embryonnaire se conserve d'une façon définitive chez quelques poissons, de même qu'on le retrouve, d'une façon permanente, chez les vertébrés supérieurs et chez l'homme, dans les ganglions placés sur le trajet du nerf cochléaire et du nerf vestibulaire et pour les cellules d'origine des fibres olfactives.

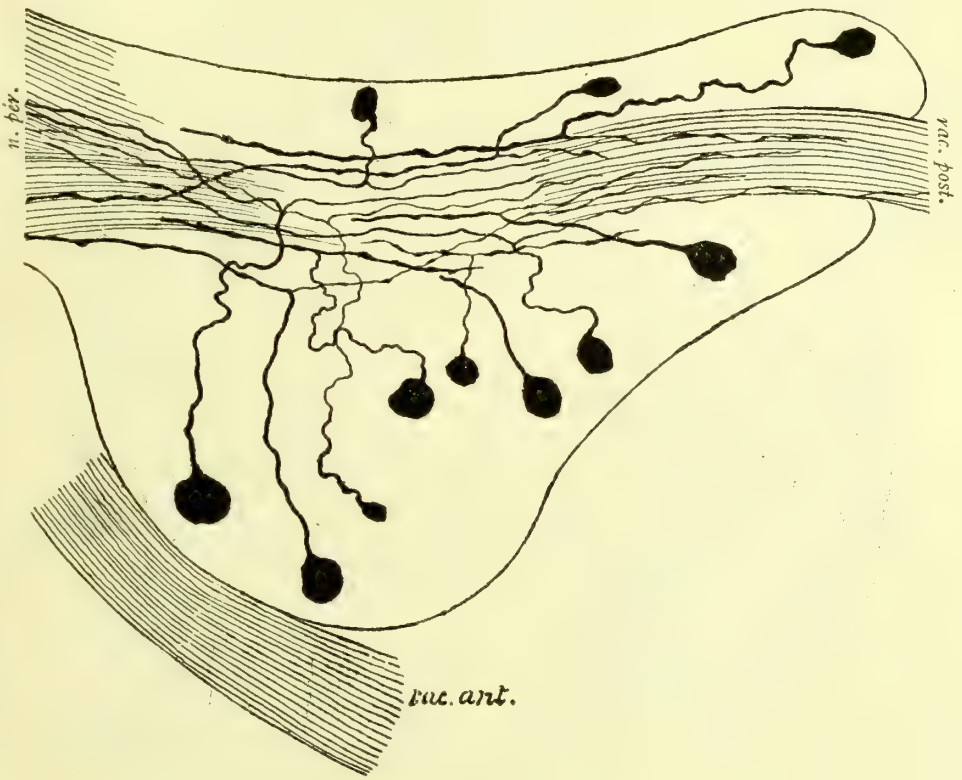

FIG. **129**.

Ganglion spinal d'une souris blanche nouveau-née.

rac. post. : Racine postérieure. | *n. pér.* : Nerf périphérique.
rac. ant. : Racine antérieure.

Chez tous les vertébrés, quelques poissons exceptés, et dans tous les ganglions cérébraux et spinaux, à l'exclusion du ganglion de SCARPA et du ganglion de CORTI dépendant du nerf acoustique, les cellules bipolaires de l'embryon se transforment, pendant le cours du développement, en cellules unipolaires, FIG. **131**. Malgré cette modification dans la forme extérieure de ces cellules, l'indépendance primitive des deux prolongements persiste, même chez l'adulte, pour ce qui concerne l'élément conducteur par excellence : les neurofibrilles. Il résulte, en effet, des recherches anatomiques de LUGARO (23) et de celles qui ont été faites dans notre laboratoire par A. MICHOTTE (24), que le cylindraxe du prolongement unique se forme par la juxtapposition de toutes les neurofibrilles provenant des deux prolongements périphériques, FIG. **132**.

Les cellules des ganglions cérébro-spinaux ne sont donc *unipolaires* qu'au point

de vue morphologique; physiologiquement nous devons les considérer comme de véritables cellules bipolaires.

Des cellules morphologiquement unipolaires existent encore dans le système nerveux central des animaux inférieurs; c'est ainsi, par exemple, que le plus grand

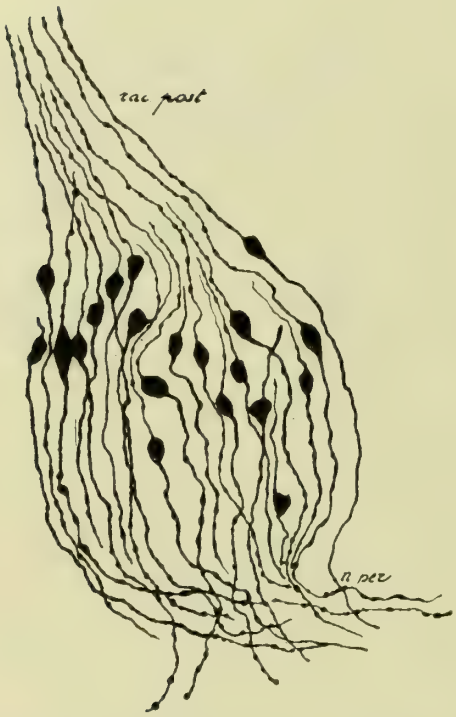

Fig. **130.**
Ganglion spinal d'un embryon de poulet
âgé de 11 jours.

Fig. **131.**
Transformation des cellules bipolaires
en cellules unipolaires
dans le ganglion de Gasser
d'un embryon de cobaye.

nombre des cellules du système nerveux central de la salamandre ne sont pourvues que d'un seul gros prolongement protoplasmatique donnant naissance, à quelque distance du corps cellulaire, à des prolongements nombreux se ramifiant dans la substance blanche voisine, fig. **133**. C'est ainsi encore que les cellules motrices du système nerveux du lombric, fig. **134** (v. Lenhossek, Retzius, etc.) et les cellules constitutives des ganglions nerveux des crustacés (Retzius) et des hirudinées (Apathy) paraissent n'être pourvues que d'un seul prolongement. Mais ces cellules unipolaires sont en réalité des cellules multipolaires. Rien ne nous autorise, en effet, à délimiter le corps cellulaire uniquement à la masse plus ou moins volumineuse de protoplasme qui héberge le noyau. Le corps cellulaire doit comprendre encore, à notre avis, au moins toute la partie voisine du tronc protoplasmique d'où naissent les autres prolongements.

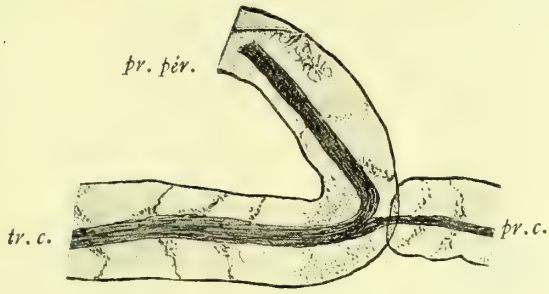

Fig. **132**.
Bifurcation dans un ganglion rachidien
de chien. Gross. : 1000 D. (d'après A. Michotte).

tr. c. : Tronc cellulaire.
pr. c. : Prolongement central.
pr. pér. : Prolongement périphérique.

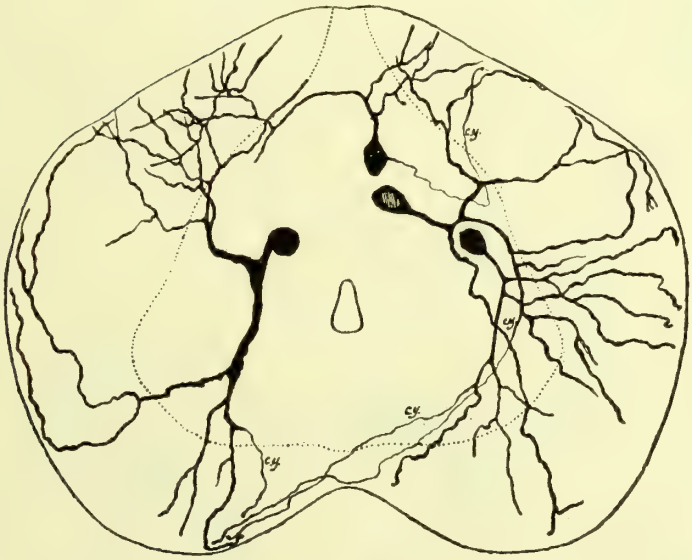

Fig. **133**.
Cellules unipolaires de la moelle épinière d'une jeune salamandre.

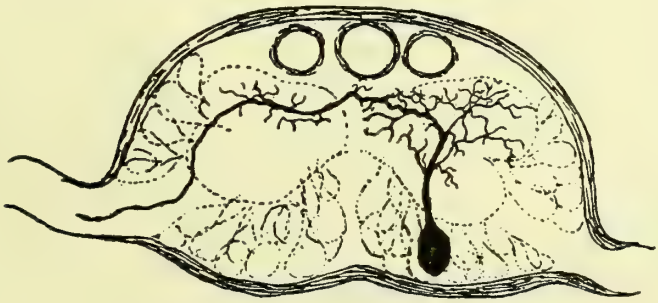

Fig. **134**.
Coupe transversale d'un ganglion de lombric (d'après V. Lenhossek).

Le corps cellulaire est, en effet, quelque chose de très difficile à définir et surtout à délimiter. Quand on n'examine que les cellules nerveuses des mammifères dont tous les prolongements naissent directement d'une masse centrale entourant le noyau, la chose paraît simple. Mais il n'en est plus de même chez certains vertébrés inférieurs (salamandre) et surtout chez les animaux inférieurs. Ici, la masse de protoplasme englobant le noyau est excessivement réduite; de plus, elle semble avoir été étirée elle-même en un tronc protoplasmatique plus ou moins volumineux, d'où naissent de nombreux prolongements secondaires, et qui se continue lui-même, à une distance parfois considérable de la masse principale, avec un prolongement de nature spéciale connu sous le nom de prolongement cylindraxile. On se demande, dans ces conditions, s'il ne conviendrait pas de comprendre sous le nom de *corps cellulaire*

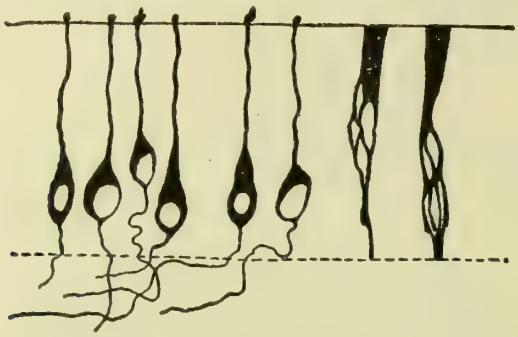

Fig. **135**.
Quelques cellules nerveuses bipolaires de la muqueuse olfactive de la souris blanche.

Fig. **136**.
Cellule nerveuse multipolaire de la moelle d'un embryon de veau.

non seulement la petite masse de protoplasme enveloppant le noyau, mais encore toute la partie du tronc protoplasmatique comprise entre cette masse et l'origine du prolongement cylindraxile. Si cette manière de concevoir les choses correspond

à la réalité, toutes les cellules morphologiquement unipolaires des animaux inférieurs rentreraient dans le groupe des cellules multipolaires.

Cellules bipolaires. La plus simple de toutes les cellules nerveuses nous paraît être la cellule bipolaire, FIG. **135**. On la rencontre essentiellement dans les éléments nerveux sensitifs périphériques : cellules bipolaires de la muqueuse olfactive, cellules bipolaires de la rétine, cellules bipolaires du ganglion spiral et du ganglion de SCARPA du nerf acoustique, cellules en apparence unipolaires des ganglions cérébro-spinaux. On l'observe encore, par ci par là, dans les différentes régions de l'axe cérébro-spinal et d'une façon toute spéciale dans la corne d'AMMON du télencéphale.

Cellules multipolaires. Les cellules nerveuses qui entrent dans la constitution de l'axe cérébro-spinal des mammifères sont presque toutes *multipolaires*, FIG. **136**, **137** et **138**.

FIG. **137**.
Cellules de PURKINJE
du cervelet d'un enfant nouveau-né.

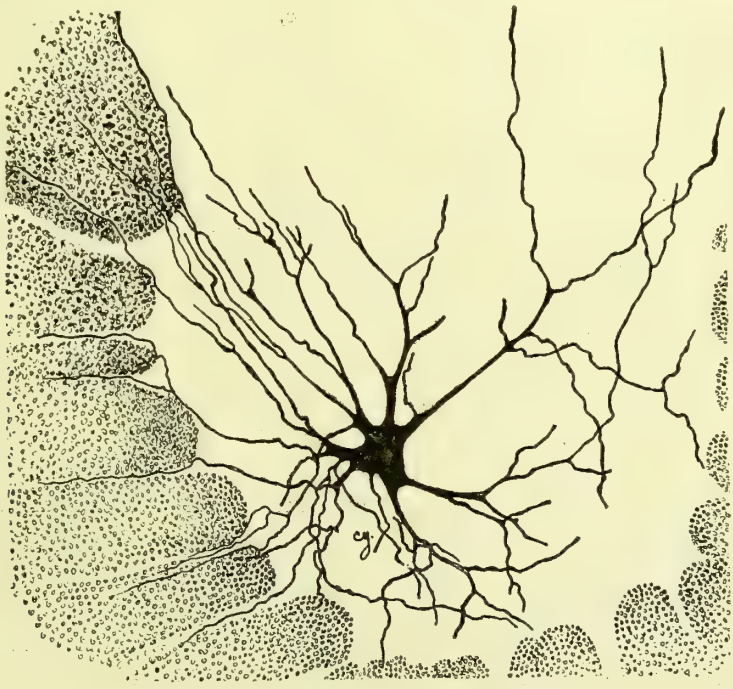

FIG. **138**.
Cellule de la corne antérieure de la moelle dorsale d'un enfant né à 7 mois.

Morphologie et physiologie des prolongements. — Les prolongements d'une cellule nerveuse bipolaire ou multipolaire n'ont pas tous ni les mêmes caractères morphologiques, ni la même valeur physiologique.

Depuis longtemps déjà (1851), Rud. Wagner (25) a établi que, parmi les prolongements des cellules nerveuses de l'organe électrique de la torpille, un seul était en relation directe avec une fibre nerveuse.

En 1865, Deiters (27) a non seulement confirmé cette observation de Wagner déjà admise par Remak (26) pour toutes les cellules motrices, mais, en se basant sur des recherches très étendues, il est arrivé à cette conclusion importante qu'il ne s'agissait pas là d'un cas particulier, mais d'une disposition générale, commune à toutes les cellules nerveuses. Ce prolongement unique, se continuant avec le cylindre-axe d'une fibre nerveuse, a reçu de Deiters le nom de *prolongement cylindraxile*. On l'a appelé pendant longtemps *prolongement de Deiters*. Tous les autres prolongements, en s'éloignant de la cellule d'origine, se divisent et se subdivisent en diminuant rapidement d'épaisseur, pour se perdre finalement dans la substance fondamentale. Deiters leur a donné le nom de *prolongements protoplasmatiques*, parce qu'ils ont l'aspect granuleux du protoplasme cellulaire. Toute cellule nerveuse se trouve ainsi pourvue, d'après Deiters, de deux espèces de prolongements dont les caractères distinctifs sont nettement tranchés : un prolongement cylindraxile à contours lisses et réguliers, dépourvu de branches collatérales et se continuant avec le cylindre-axe d'une fibre nerveuse, et des prolongements protoplasmatiques à contours irréguliers, d'aspect granuleux, diminuant rapidement de volume, émettant de nombreuses ramilles collatérales et se perdant dans la substance fondamentale, sans que Deiters ait pu établir leur véritable terminaison.

La division des prolongements d'une cellule nerveuse en prolongements cylindraxiles et prolongements protoplasmatiques, établie par Deiters, fut généralement acceptée par les auteurs.

En employant la coloration par le chlorure d'or, Gerlach (28) put mettre en évidence (1871), dans toute l'étendue de la substance grise de l'axe cérébro-spinal, un treillis inextricable de fines fibrilles nerveuses. Il considéra ce treillis comme un véritable *réseau* formé par des anastomoses entre les dernières ramifications des prolongements protoplasmatiques de toutes les cellules nerveuses, de telle sorte que, grâce à ce réseau, les cellules nerveuses de tout l'axe cérébro-spinal étaient en continuité directe les unes avec les autres. C'est là le *réseau nerveux de Gerlach*, dont l'existence fut acceptée sans conteste par presque tous les physiologistes.

Gerlach admettait en outre que plusieurs petites branches de son réseau pouvaient se réunir en un petit faisceau et devenir ainsi le cylindre-axe d'une fibre nerveuse, soit d'une fibre des cordons blancs de la moelle elle-même, soit d'une fibre des racines postérieures des nerfs spinaux.

Le cylindre-axe d'une fibre nerveuse pouvait donc avoir une double origine : ou bien provenir d'une cellule nerveuse comme prolongement cylindraxile ainsi qu'il l'admettait pour les fibres des racines antérieures des nerfs spinaux, ou bien

provenir des prolongements protoplasmatiques des cellules nerveuses par l'intermédiaire du résau nerveux, comme il croyait pouvoir l'affirmer pour les fibres des racines postérieures.

Contrairement à la conclusion de Deiters, Gerlach n'admet pas l'existence d'un prolongement cylindraxile à toute cellule nerveuse : les cellules motrices seules seraient pourvues de ce prolongement auquel Gerlach donne le nom de *prolongement nerveux*. Il existerait donc, dans l'axe cérébro-spinal, deux espèces de cellules nerveuses morphologiquement différentes : les unes seraient en continuité directe avec les fibres des racines antérieures et avec le réseau nerveux, les autres ne seraient en relation qu'avec le réseau nerveux.

De 1871 à 1885, Golgi, professeur à Pavie, publia une série de travaux importants sur la structure interne des centres nerveux. Il fit connaître en même temps une méthode nouvelle, connue sous le nom de *méthode de Golgi*, qui donne des résultats tellement nets, des images à ce point claires et complètes, qu'elle a ouvert une ère nouvelle pour nos connaissances de la fine structure de l'axe cérébro-spinal.

Golgi a fait connaître plusieurs procédés ; le plus simple, celui qui en même temps donne les résultats les plus rapides et les plus constants, consiste à durcir de petits morceaux de tissu nerveux pendant deux, trois, quatre ou cinq jours dans le mélange suivant :

Bichromate de potassium à 3 %	4 parties
Acide osmique à 1 %	1 partie

Après durcissement, on lave rapidement les morceaux dans l'eau distillée, puis on les porte pendant un ou deux jours ou plus dans une solution de nitrate d'argent à 0,75 %. Il se forme un précipité rouge de chromate d'argent qui se dépose dans les cellules nerveuses. Les morceaux sont ensuite enrobés à la celloïdine et coupés au microtome. Les coupes, déshydratées dans la créosote et éclaircies dans l'essence de térébenthine, sont montées dans la laque de Damar dissoute dans le xylol.

Par cette méthode, les cellules nerveuses sont colorées avec tous leurs prolongements : vues au microscope, elles présentent dans toute leur étendue une belle coloration noire. Les cylindres-axes des fibres nerveuses ne sont imprégnés par le chromate d'argent que pour autant qu'ils sont dépourvus de myéline. C'est pour ce motif que, chez l'adulte, la méthode de Golgi ne colore que les cellules nerveuses, les fibres du système nerveux sympathique, les fibres des filets olfactifs et encore certaines fibres nerveuses normalement dépourvues de gaine de myéline. Pour colorer les fibres nerveuses de l'axe cérébro-spinal, il faut appliquer la méthode de Golgi au système nerveux d'embryons ou d'animaux nouveau-nés, à une époque où les fibres nerveuses ne possèdent pas encore leur gaine de myéline.

A l'aide de sa méthode, Golgi a prouvé les faits suivants :

Toute cellule nerveuse est pourvue de prolongements protoplasmatiques et d'un prolongement cylindraxile toujours unique.

Les prolongements protoplasmatiques des cellules nerveuses ne s'anastomosent pas entre eux. Ils se terminent toujours librement dans l'axe cérébro-spinal. Ce sont des prolongements épais, à contours irréguliers ; leur longueur est variable. Ils diminuent rapidement de volume, en émettant un grand nombre de branches collatérales qui se divisent et se subdivisent à leur tour.

Le prolongement cylindraxile a des caractères tout particuliers. Il naît, soit directement du corps cellulaire, soit de la base d'un des prolongements protoplasmatiques, au moyen d'un petit cône triangulaire. Ses contours sont nets, réguliers,

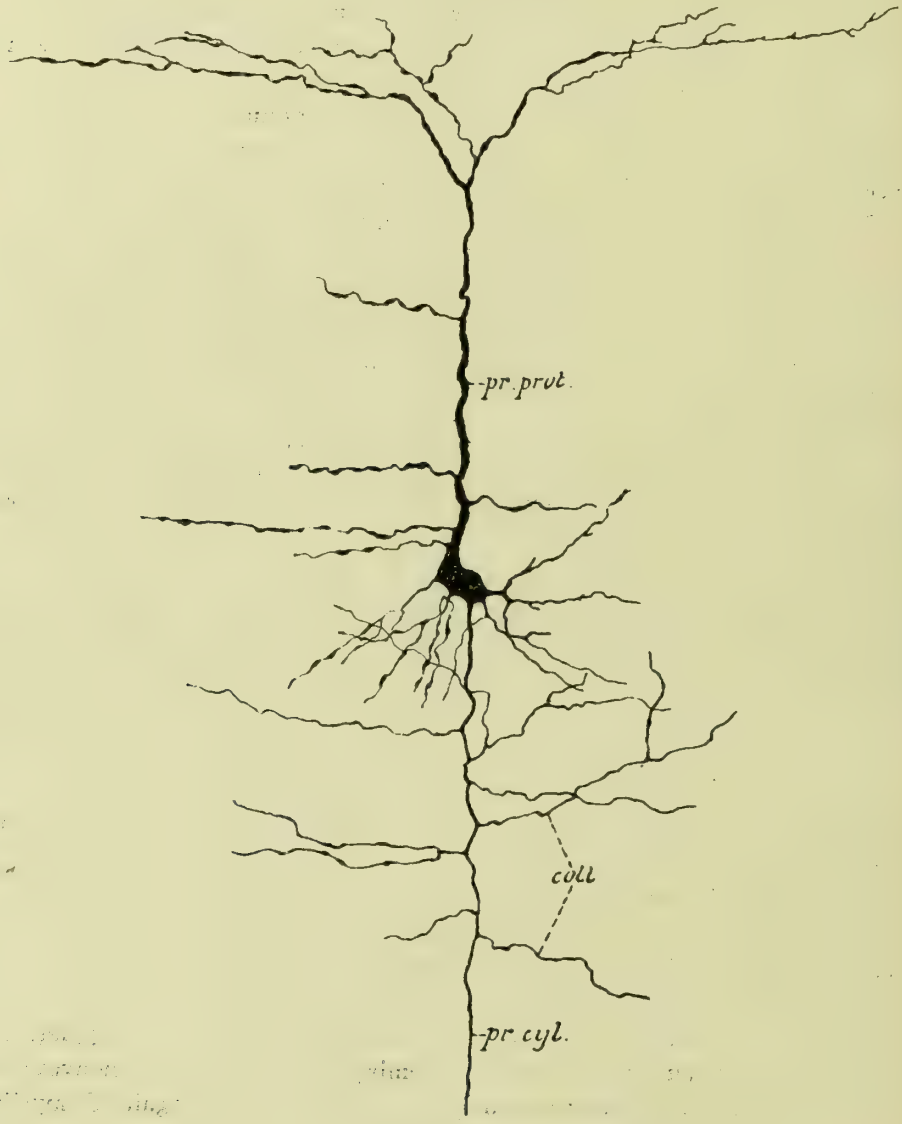

FIG. **139**.

Cellule nerveuse de l'écorce cérébrale d'une souris blanche âgée de neuf jours.

pr. prot. : Prolongement protoplasmatique.
pr. cyl. : Prolongement cylindraxile.
coll. : Branches collatérales du prolongement cylindraxile.

comme taillés à l'emporte-pièce. Contrairement à l'opinion de DEITERS, ce prolongement cylindraxile émet aussi sur son trajet de fines branches collatérales, FIG. **139**.

Le prolongement cylindraxile peut se comporter de deux façons différentes.

Tantôt il est excessivement long et conserve sur toute sa longueur son diamètre primitif tout en émettant, au moins dans le plus grand nombre des cas, des branches collatérales FIG. **139** ; tantôt il est beaucoup plus court et, arrivé à une petite distance du corps cellulaire, il se divise et se subdivise de façon à produire, par l'entrelacement de ses branches de division, un treillis inextricable, FIG. **140**. Il avait semblé à GOLGI que les cellules de la première espèce étaient surtout abondantes dans les cornes antérieures de la moelle d'où sortent les racines motrices, tandis que les cellules de la seconde espèce prédominaient dans les cornes postérieures, au voisinage immédiat des racines sensitives. Se basant sur ce fait, il crut avoir trouvé un caractère morphologique permettant de distinguer une cellule motrice d'une cellule sensitive : toute cellule nerveuse pourvue d'un prolongement cylindraxile long serait une cellule motrice; toute cellule nerveuse pourvue d'un prolongement cylindraxile court serait une cellule sensitive.

FIG. **140**.
Cellule nerveuse à cylindre-axe court de la couche granuleuse du cervelet d'un chat âgé de 8 jours.

Dans les préparations où l'imprégnation par le chromate d'argent avait été quelque peu complète, GOLGI put encore constater l'existence, dans toute l'étendue de la substance grise, d'un entrelacement de fines fibrilles nerveuses, déjà signalé par GERLACH à la suite de la coloration par le chlorure d'or. GOLGI est tenté de croire qu'il s'agit là d'un *réseau nerveux diffus*. Il l'affirme même catégoriquement dans un travail spécial publié en 1891 (29). Contrairement à l'opinion de GERLACH, ce réseau ne serait pas formé par les prolongements protoplasmatiques

des cellules nerveuses, mais il aurait une origine plus complexe. Il résulterait des anastomoses de toutes les fibrilles de nature cylindraxile qui entrent dans la substance grise : ramifications cylindraxiles des cellules nerveuses sensitives de Golgi, collatérales du prolongement cylindraxile des cellules nerveuses motrices, collatérales que les fibres de la substance blanche envoient dans la substance grise sur toute la longueur de l'axe cérébro-spinal.

Les fibres sensitives des racines postérieures de la moelle prendraient leur origine dans ce réseau nerveux.

D'après Golgi, la différence entre les prolongements protoplasmatiques et le prolongement cylindraxile d'une cellule nerveuse n'est pas seulement morphologique, elle est encore fonctionnelle. Le prolongement cylindraxile seul serait de nature nerveuse, aussi l'appelle-t-il le *prolongement nerveux* ; seul il jouirait de la propriété de transmettre l'ébranlement nerveux, de sorte que seul aussi il remplirait la véritable fonction nerveuse ; pour ce motif, il l'appelle encore *prolongement fonctionnel*. Les prolongements protoplasmatiques, au contraire, ne seraient pas de nature nerveuse. « Ils tendraient toujours, dit Golgi (29), à se porter vers les points dépourvus de fibres nerveuses et se mettraient en connexion avec les cellules connectives et avec les parois des vaisseaux. On peut admettre en conséquence, conclut-il, qu'ils doivent servir à la nutrition et que leur rôle essentiel consiste à conduire le plasma nutritif des vaisseaux sanguins et des cellules connectives aux éléments nerveux. » Les prolongements protoplasmatiques constitueraient ainsi un simple appareil de nutrition pour les éléments nerveux.

Ces résultats des recherches de Golgi, accueillis d'abord avec beaucoup de défiance, furent bientôt confirmés dans les diverses régions des centres nerveux par Mondino, Martinotti, L. Sala, Monti, Marchi, Fusari, Nansen et d'autres.

En 1888, Cajal a repris, dans un grand nombre de travaux (29bis), l'étude de la structure des centres nerveux au moyen de la méthode au chromate d'argent. Il a retrouvé les deux espèces de cellules nerveuses décrites pour la première fois par Golgi. Mais, d'après ses recherches, les cellules sensitives de Golgi se trouvent aussi dans des régions physiologiquement reconnues comme motrices, et les cellules considérées comme motrices par Golgi existent en nombre considérable dans des régions manifestement sensitives. Aussi abandonne-t-il toute distinction morphologique entre cellules motrices et cellules sensitives et divise-t-il les cellules nerveuses en *cellules à cylindre-axe long* et *cellules à cylindre-axe court*, sans rien préjuger quant à leur fonction spéciale ; tout au plus considère-t-il les cellules à cylindre-axe abondamment ramifié comme ayant probablement pour fonction de transmettre l'ébranlement nerveux en même temps à un grand nombre de cellules nerveuses, de là le nom de *cellules d'association* sous lequel il les désigne quelquefois. Schafer leur donne le nom de *cellules intermédiaires*, et v. Lenhossek, celui de *dendraxones*.

L'entrelacement de fines fibrilles nerveuses, signalé par Gerlach et par Golgi et considéré par ces deux auteurs comme constituant un véritable *réseau*, existe dans toute l'étendue de la substance grise, fig. **141**. Mais ces fibrilles, tout en s'enchevêtrant les unes dans les autres, ne présentent nulle part de véri-

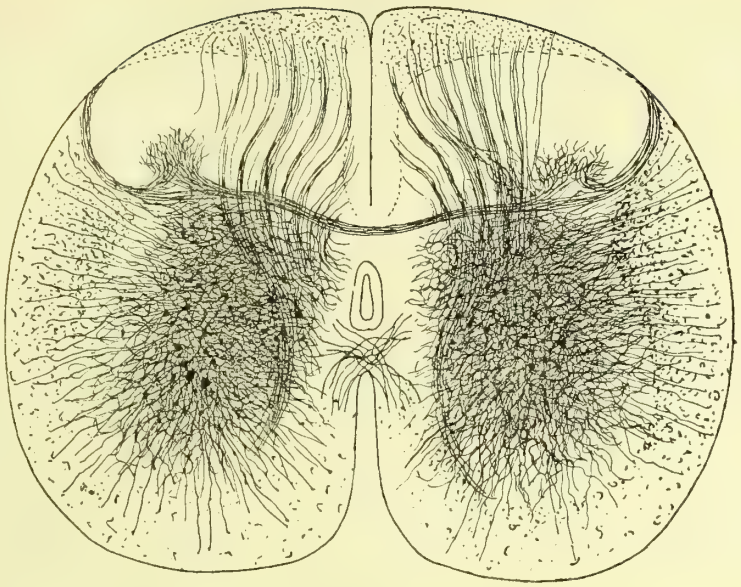

Fig. **141.**
Coupe transversale de la moelle lombaire d'un chat de deux jours montrant l'entrelacement des fibrilles nerveuses dans la substance grise.

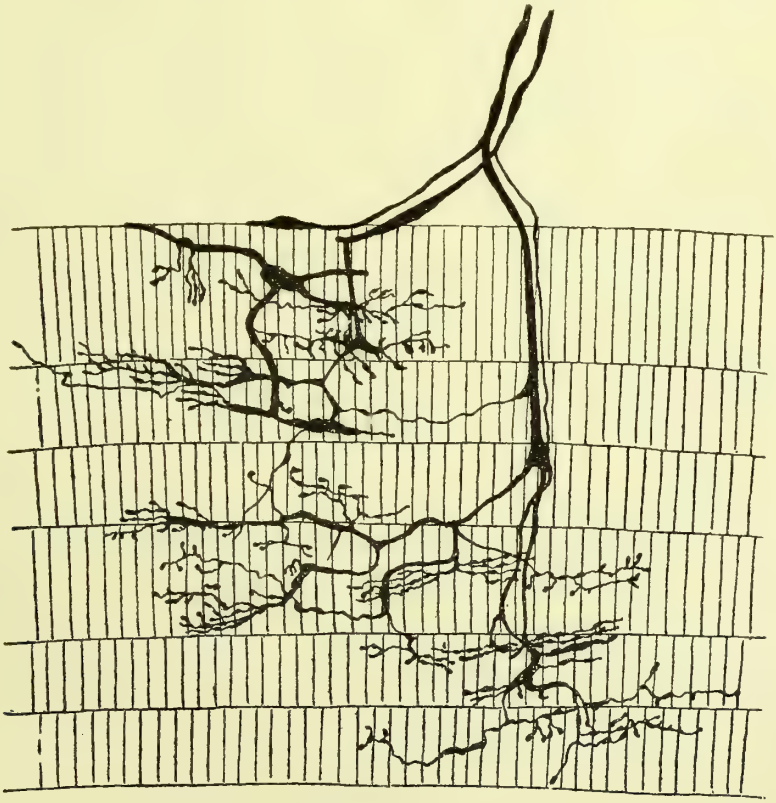

Fig. **142.**
Terminaisons nerveuses dans des muscles striés du museau du rat blanc.

tables anastomoses. C'est un des grands mérites de Cajal d'avoir prouvé que la terminaison du prolongement cylindraxile ou de ses branches collatérales se fait toujours par des ramifications libres et indépendantes quelque soit l'endroit où elle s'effectue, que ce soit dans un organe périphérique, fig. **142**, ou dans une partie quelconque de l'axe cérébro-spinal, fig. **143**.

Ces observations de Ramon y Cajal ont été confirmées par Kölliker, par nous-même, von Lenhossek, Retzius, Pedro Ramon, Cl. Sala et acceptées par His (30), Edinger (31), Waldeyer (32), Schafer (33), Kupffer (34) et tous ceux, à de rares exceptions près, qui, pendant une dizaine d'années (de 1888 à 1898), se sont occupés de la structure interne du système nerveux des vertébrés. La continuité entre toutes les cellules nerveuses au moyen d'un réseau nerveux, admise par Gerlach, par Golgi et par ses élèves, avait d'ailleurs été mise en doute par Forel (35) en 1887. Des recherches embryologiques étendues avaient déjà, en 1886, conduit His à admettre l'indépendance des cellules nerveuses centrales et la terminaison libre des fibres sensitives dans la moelle.

Il résulte donc de tout ce qui précède — et ce sont là les seules données que vous ayez à retenir — que les cellules nerveuses et les fibres nerveuses forment par leur ensemble ce qu'on appelle les éléments nerveux. Mais ces fibres nerveuses et ces cellules nerveuses ne constituent pas des éléments indépendants. Il n'existe pas, dans l'organisme tout entier, une seule fibre nerveuse qui ne soit en connexion avec une cellule nerveuse, car toute fibre nerveuse possède un cylindre-axe, et tout cylindre-axe se continue avec l'axone d'une cellule nerveuse. Le seul et unique *élément nerveux*, c'est la cellule nerveuse avec tous ses prolongements. Cette cellule nerveuse ainsi comprise est une espèce d'*unité nerveuse* à laquelle Waldeyer (32) a donné le nom de *neurone*.

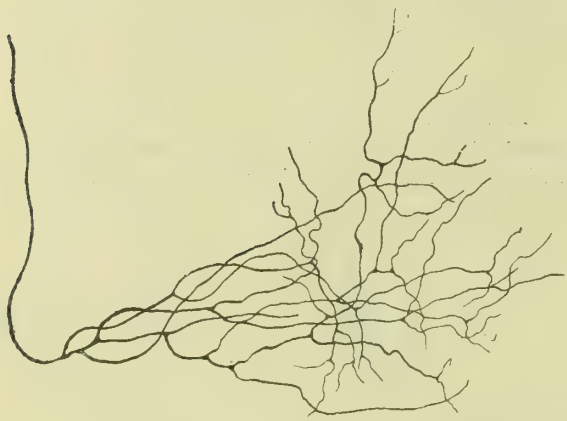

Fig. **143**.
Ramifications terminales d'une branche collatérale appartenant à une des fibres des cordons postérieurs dans la moelle lombaire d'un embryon de veau.

Nous avons vu plus haut que, d'après Gerlach, il existerait dans le système nerveux central deux espèces de fibres nerveuses, les unes qui seraient en connexion avec une cellule nerveuse de la substance grise, les autres qui seraient indépendantes de toute cellule nerveuse et trouveraient leur origine dans le réseau nerveux. Cette idée, de l'existence de fibres nerveuses sans connexion anatomique directe avec une cellule nerveuse, généralement abandonnée depuis les recherches de Cajal faites avec la méthode de Golgi, a été reprise dans ces derniers temps par Nissl (36), non pas comme conclusion directe d'observations anatomiques précises, mais comme conclusion indirecte.

Dans certaines régions du système nerveux central, il existe une disproportion entre le nombre des fibres nerveuses et celui des cellules nerveuses. Cela est surtout frappant dans les hémisphères cérébraux de l'homme, où la quantité extraordinaire de fibres nerveuses serait, d'après Nissl, hors de proportion avec le nombre des cellules nerveuses de l'écorce, des ganglions gris sous-corticaux et des noyaux gris de la région sous-thala-

mique donnant origine à des fibres hémisphériques. Cette disproportion ne s'explique pas par le fait que le prolongement cylindraxile d'un certain nombre de cellules nerveuses se bifurque pour donner naissance à deux fibres distinctes. D'après Nissl, elle ne s'expliquerait pas non plus par le fait que chaque prolongement cylindraxile de cellule nerveuse émettrait un grand nombre de collatérales pouvant devenir le cylindre-axe de fibres nerveuses myéliniques, en supposant que ces collatérales nombreuses puissent exister. D'où Nissl conclut qu'un très grand nombre de fibres myéliniques doivent avoir une origine *extracellulaire,* c'est-à dire que les neurofibrilles de toutes ces fibres nerveuses ne sont pas la continuation des fibrilles renfermées dans le cône d'origine de cellules nerveuses déterminées.

Cette conclusion de Nissl a été admise par Bethe (37). Celui-ci estime que Nissl a démontré indirectement que des fibres nerveuses sans connexion directe avec des cellules nerveuses *doivent* exister « Dass es solche Fasern geben muss, hat Nissl indirect bewiesen ». Nous ne partageons pas cette opinion de Nissl admise par Bethe, car nous pensons qu'un fait anatomique ne peut être établi que par l'observation directe et nullement par des raisonnements, quelque ingénieux qu'ils puissent être.

Un élément nerveux ou un neurone est donc une cellule nerveuse avec tous les prolongements qui en dépendent. Le plus grand nombre des neurones possèdent deux especes de prolongements : des prolongements protoplasmatiques ou *dendrites* (His) et au moins un prolongement cylindraxile, généralement destiné à se continuer avec le cylindre-axe d'une fibre nerveuse.

Les prolongements protoplasmatiques ne constituent cependant pas une partie indispensable de tout neurone. Nous avons vu, en effet, qu'il existe, même chez les vertébrés supérieurs, des cellules nerveuses manifestement unipolaires. Ces cellules ne sont constituées que d'une masse plus ou moins volumineuse de protoplasme d'où naît directement le prolongement cylindraxile. Nous avons vu, d'autre part, que chez les animaux inférieurs les prolongements protoplasmatiques, de même que le prolongement cylindraxile, ne naissent pas directement de la masse de protoplasme entourant le noyau, mais que cette masse centrale s'étire, s'allonge en formant un tronc plus ou moins volumineux et plus ou moins étendu d'où naissent alors les deux especes de prolongements. Ces dispositions jettent un jour tout nouveau sur la valeur des prolongements protoplasmatiques. Ceux-ci, non seulement se développent insensiblement dans le cours du développement ontogénique, mais dans le cours du développement phylogénique nous voyons le corps cellulaire s'étaler en quelque sorte et se ramifier davantage au fur et à mesure que l'on remonte dans la série des vertébres. Les prolongements protoplasmatiques ne représentent, en dernière analyse, qu'une expansion du corps cellulaire ne paraissant avoir d'autre but que d'agrandir sa surface pour faciliter et multiplier les contacts avec d'autres neurones; ils forment un seul tout avec le corps cellulaire de telle maniere que le neurone se réduit en définitive à une masse plus ou moins étalée de protoplasme d'où naît l'axone.

Si l'on examine un grand nombre de cellules nerveuses au point de vue de leur richesse en ramifications protoplasmatiques, on arrive à se convaincre qu'il n'y a pas de relation constante entre le nombre, l'épaisseur et la longueur de ces ramifications d'une part et le volume du corps cellulaire d'autre part. A côté de cellules volumineuses complètement dépourvues de ramifications protoplasmatiques (cellules unipolaires), on trouve des cellules à corps cellulaire peu développé, mais pourvu de nombreuses dendrites richement ramifiées.

Il n'y a pas non plus de rapport constant entre le volume de la cellule nerveuse et l'épaisseur du prolongement cylindraxile qui en provient bien que, en général, les cellules volumineuses donnent naissance à un cylindre-axe plus épais que les petites cellules.

Il n'y a rien de fixe non plus pour ce qui concerne le point où l'axone provient de la cellule nerveuse ; car si le cône d'origine du prolongement cylindraxile naît le plus souvent, chez les mammifères, du corps cellulaire lui-même ; on le voit, chez les autres vertébrés et surtout chez les invertébrés, provenir généralement d'un tronc protoplasmique, à une distance parfois considérable de la masse de protoplasme enveloppant le noyau. Il est même curieux de constater que l'origine de l'axone semble se rapprocher de plus en plus du corps cellulaire au fur et à mesure que l'on remonte dans la série des vertébrés.

Il n'y a pas de régularité non plus dans l'épaisseur d'un prolongement cylindraxile donné. Il est d'observation constante qu'au delà du cône d'origine le prolongement cylindraxile s'amincit considérablement sur une partie de son trajet pour s'élargir ensuite. Il garde alors un diamètre plus ou moins uniforme malgré l'abandon de ramifications collatérales et il peut, même dans ses ramifications périphériques, présenter des épaississements qui le rendent, par places, plus épais qu'au niveau de son origine [Van Gehuchten (37bis)].

Les dénominations de *dendrites* et de *prolongement cylindraxile* ou *prolongement du nerf* ne sont pas tout-à-fait satisfaisantes. Cela est surtout vrai pour le prolongement de la cellule nerveuse que l'on a désigné jusqu'ici sous le nom de *prolongement cylindraxile*. Ce mot vient de Deiters et a été appliqué au seul prolongement de la cellule nerveuse qui va devenir le cylindre-axe d'une fibre nerveuse ; c'est même exclusivement parce que ce prolongement devient le cylindre-axe d'une fibre nerveuse que Deiters l'a appelé prolongement cylindraxile. Or, nous savons maintenant qu'il existe un grand nombre de cellules nerveuses qui possèdent un prolongement cylindraxile, bien que celui-ci ne devienne pas le cylindre-axe d'une fibre nerveuse : tel le prolongement spécial des cellules de Golgi, tel encore le prolongement cylindraxile des petites cellules constitutives de la couche granuleuse du cervelet, etc. En présence de ces faits et, en nous basant sur ce fait, que nous démontrerons plus tard, que le sens de la conductibilité est différent dans les deux espèces de prolongements qui dépendent d'une cellule nerveuse, nous avons proposé (38) de diviser ces prolongements en *prolongements cellulipètes* et *prolongements cellulifuges*, division admise également par Cajal (6). Schafer (33) propose de désigner le prolongement cylindraxile sous le nom de *neurone*, Rauber (39) préfère le mot *neurite* et d'autres parlent de *prolongement principal*. La dénomination morphologique qui est, à notre avis, la meilleure c'est celle proposée par Kölliker (40) : le prolongement cylindraxile s'appellerait *axone*. Pour éviter tout malendu voici les dénominations dont nous nous servirons dans la suite :

Le prolongement de la cellule nerveuse que Deiters a appelé prolongement cylindraxile, nous le désignerons d'une façon indifférente sous les noms de *prolongement cylindraxile*, *prolongement cellulifuge* ou *axone*, mais en faisant remarquer que le sens que nous attachons au mot *prolongement cylindraxile* est tout différent que celui que Deiters y attachait. Pour nous, le prolongement cylindraxile ou l'axone est ce prolongement spécial d'une cellule nerveuse qui, dans l'immense majorité des cas, se distingue de tous les autres par ses caractères morphologiques et qui jouit de la *conductibilité cellulifuge*, que ce prolongement devienne ou ne devienne pas le cylindre-axe d'une fibre nerveuse.

Pour tous les autres prolongement d'une cellule nerveuse nous gardons la dénomination de *prolongements protoplasmatiques*, *dendrites* ou *prolongements cellulipètes*.

Dans l'état actuel de nos connaissances, nous devons admettre que les prolongements protoplasmatiques et le prolongement cylindraxile d'une cellule nerveuse

se terminent librement, et que, par conséquent, les éléments nerveux, qui entrent dans la constitution de l'axe cérébro-spinal, restent indépendants les uns des autres, n'agissent et ne peuvent agir les uns sur les autres que par *contiguité* ou par *contact*.

L'entrelacement compact de fines fibrilles nerveuses — qui existe dans toute l'étendue de la substance grise et qui a été signalé tout d'abord par Gerlach, puis par Golgi, Ramon y Cajal, Kölliker, nous-même, v. Lenhossek, Retzius et beaucoup d'autres —, ne doit pas être considéré comme un véritable réseau, mais comme un simple enchevêtrement sans anastomoses. C'est à cet enchevêtrement de fibrilles, à la fois protoplasmatiques et cylindraxiles, que His a donné le nom de *neuropile*.

Les recherches de von Lenhossek (41) sur le système nerveux du lombric, celles plus étendues encore de Retzius (42), le savant histologiste de Stockholm, sur le système nerveux d'un grand nombre de vers et de mollusques, — recherches qui ont été entreprises avec la méthode de Golgi — prouvent que la même indépendance des éléments nerveux existe chez les animaux inférieurs. Chez ces derniers, le neuropile de His correspond à ce que Leydig avait désigné depuis longtemps déjà sous le nom de *Punktsubstanz*.

Ce qui apporte à cette manière de voir un appui considérable, ce sont les résultats obtenus par Retzius dans ses belles recherches sur le système nerveux des crustacés, recherches exécutées par la méthode au bleu de méthylène ou méthode de Ehrlich.

En 1886, Ehrlich (43) a découvert ce fait important, que l'injection intraveineuse d'une solution de bleu de méthylène, chez un animal vivant, détermine la coloration exclusive des éléments nerveux, dès que les tissus ainsi injectés arrivent au contact de l'air. La même coloration s'obtient lorsqu'on laisse des tissus enlevés à un animal fraîchement tué s'imbiber quelque temps dans la même solution.

Cette méthode avait, au début, l'immense désavantage de ne pas donner des préparations durables, la coloration disparaissant au bout d'une quinzaine de minutes. La fixation des pièces par le molybdate d'ammoniaque, recommandée par Bethe, a fait disparaître cet inconvénient.

Avec la méthode de Ehrlich, Retzius a montré que le système nerveux des animaux inférieurs est constitué également d'éléments nerveux ou de neurones indépendants. Cajal, qui a appliqué cette méthode chez les mammifères adultes, a démontré que les résultats qu'elle fournit ne font que confirmer ceux obtenus par la méthode au chromate d'argent.

Nous avons vu plus haut que, d'après Golgi, il existe une différence non seulement morphologique mais fonctionnelle entre les prolongements protoplasmatiques et le prolongement cylindraxile. Celui-ci seul serait de nature nerveuse ; tous les autres ne constitueraient que des appareils de nutrition destinés à se mettre en contact avec les parois des vaisseaux pour y puiser les aliments nutritifs nécessaires à la vie de la cellule. Admise par Nansen (44) et par les élèves de Golgi [L. Sala (45), Martinotti (46), etc.], cette relation entre les prolongements protoplasmatiques et les parois des vaisseaux sanguins a été contestée par tous les auteurs qui, depuis douze ans, ont appliqué la méthode au chromate d'argent à l'étude de la structure des centres nerveux.

Ce qui prouve que les prolongements protoplasmatiques sont de nature nerveuse et qu'elles jouissent de la conductibilité nerveuse, au même titre que le corps cellulaire et le prolongement cylindraxile, ce sont les dispositions spéciales des éléments nerveux dans divers endroits du névraxe : le bulbe olfactif, les lobes optiques, etc.

Dans le bulbe olfactif des mammifères, on a démontré [Cajal (47), Van Gehuchten et Martin (48), Retzius (49), Kölliker (50)] que les grandes cellules

mitrales, qui forment la première rangée cellulaire de la couche grise du bulbe, ne viennent en contact avec les filets olfactifs que par leurs prolongements protoplasmatiques, FIG. **144**. Dans ce cas, l'ébranlement nerveux amené par les filets olfactifs ne peut être transmis à la cellule mitrale qu'en passant par les prolongements protoplasmatiques. La même disposition se retrouve dans les couches les plus superficielles des lobes optiques des oiseaux [CAJAL (51) et VAN GEHUCHTEN (52)], où les fibres du nerf optique ne viennent en contact qu'avec les prolongements protoplasmatiques des cellules optiques, FIG. **145**. Une disposition analogue, plus démonstrative encore, se retrouve dans la moelle épinière des batraciens et notamment de la salamandre [VAN GEHUCHTEN (53)] : ici les cellules nerveuses de la substance grise envoient leurs prolongements protoplasmatiques richement ramifiés entre les fibres de la substance blanche ; d'autre part, les collatérales nées des fibres de cette substance blanche sont généralement des collatérales courtes se ramifiant et se terminant dans la substance blanche elle-même ; il suit de là que les ébranlements nerveux, transmis par ces fibres de la substance blanche, ne peuvent arriver aux cellules nerveuses qu'en passant par les prolongements protoplasmatiques qui dépendent de ces dernières. Dans tous ces cas, il est évident que les prolongements protoplasmatiques doivent être de nature nerveuse et servir à la conduction nerveuse.

Ces observations ont établi la nature nerveuse non seulement du prolongement cylindraxile et de sa cellule d'origine, mais encore de tous les prolongements protoplasmatiques.

La différence morphologique qui sépare les prolongements protoplasmatiques du prolongement cylindraxile n'est donc pas bien profonde, puisque les deux espèces de prolongements sont de nature nerveuse. Elle ne réside en somme que dans quelques caractères extérieurs. Nous verrons d'ailleurs que, dans certaines circonstances, toute différence morphologique peut même disparaître complètement. Il en est ainsi notamment pour les cellules nerveuses des batraciens, où les caractères morphologiques des prolongements protoplasmatiques se rapprochent tellement de ceux du prolongement cylindraxile, que LADOWSKY (54) a décrit *tous* les prolongements des cellules nerveuses comme des prolongements cylindraxiles.

La différence physiologique semble nulle, puisque tous les prolongements jouissent de la conduction nerveuse.

Une étude comparée des différents éléments nerveux montre cependant que le *sens* suivant lequel se fait la conduction nerveuse varie dans les deux espèces de prolongements.

Dans les prolongements protoplasmatiques, l'ébranlement nerveux se transmet toujours des ramifications terminales vers la cellule d'origine, tandis que dans le prolongement cylindraxile la transmission se fait de la cellule nerveuse vers les ramifications terminales. Les prolongements protoplasmatiques possèdent donc la conduction *cellulipète :* ils recueillent autour d'eux les ébranlements venus des éléments voisins et les transmettent à la cellule dont ils dépendent. Le prolongement cylindraxile jouit de la conduction *cellulifuge :* il reçoit l'ébranlement nerveux de sa cellule d'origine et doit le transmettre aux éléments avec lesquels il arrive en contact.

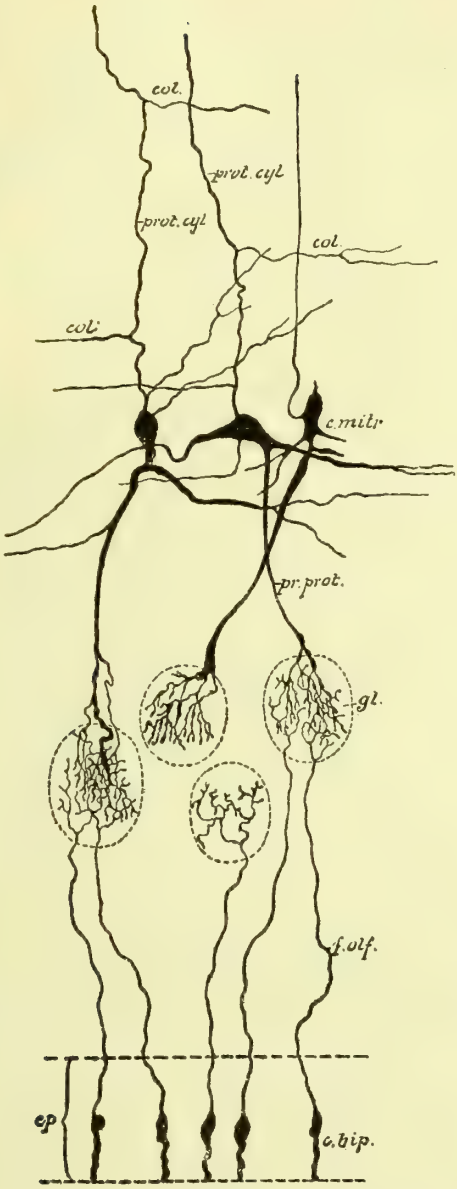

FIG. **144.**

Schéma montrant le trajet des filets olfactifs et leur contact, dans les glomérules du bulbe, avec un prolongement protoplasmatique d'une cellule mitrale, chez les mammifères.

cp. : Epithélium de la muqueuse olfactive.
c. bip. : Cellules bipolaires olfactives.
f. olf. : Filets olfactifs.
gl. : Glomérules du bulbe olfactif.
c. m. : Cellules mitrales.
pr. prot. : Prolongements protoplasmatiques.
prol. cyl. : Prolongements cylindraxiles avec *col*, leurs branches collatérales.

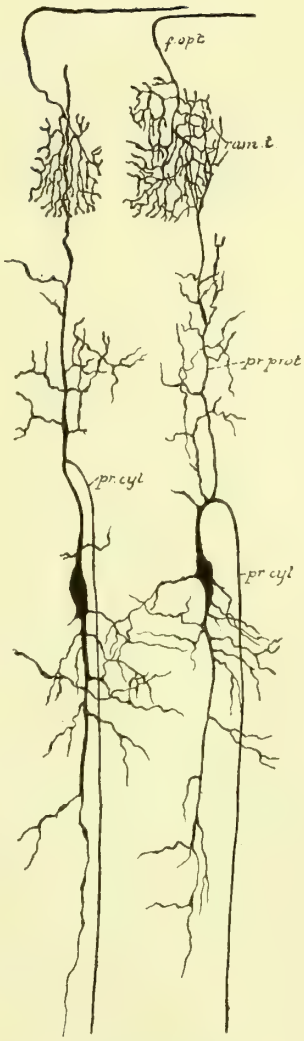

FIG. **145.**

Terminaison des fibres du nerf optique dans les couches superficielles du lobe optique chez un embryon de poulet. Les ramifications cylindraxiles ne viennent en contact qu'avec les ramifications protoplasmatiques des cellules nerveuses du lobe optique.

f. opt. : Fibres du nerf optique.
ram. t. : Leurs ramifications terminales,
pr. prot. : Prolongements protoplasmatiques.
pr. cyl. : Prolongements cylindraxiles des cellules nerveuses du lobe optique.

Cette hypothèse, que nous avons émise (55) le premier d'une façon quelque peu dubitative en 1891, et que nous avons développée dans nos recherches ultérieures, a été défendue également par CAJAL (56) sous le nom de *théorie de la polarisation dynamique des éléments nerveux*. D'après cette théorie, les prolongements protoplasmatiques avec le corps cellulaire dont ils dépendent seraient des appareils de perception de l'ébranlement nerveux, tandis que les prolongements cylindraxiles constitueraient des appareils d'application.

L'étude ultérieure vous montrera clairement que cette hypothèse se trouve en parfait accord avec les faits.

Littérature.

1. FLECHSIG : *Die Leitungsbahnen im Gehirn und Rückenmark*. Leipzig, 1876. — *Zur Anatomie und Entwicklungsgeschichte der Leitungsbahnen im Grosshirn des Menschen*. Archiv f. Anat. und Entwickl., 1881, pp. 12-75. — 2. M. SCHULTZE : *Observationes de structura cellularum fibrarumque nervearum*. Bonn, 1868. — *Allgemeines über die Strukturelemente des Nervensystems*. Stricker's Handbuch, Leipzig, 1871. — 3. KUPFFER : *Ueber den « Achsencylinder » markhaltiger Nervenfasern*. Sitz. Ber. der math. phys. Kl. d. k. bayer. Akad. d. Wiss., 1883. — 4. BUTSCHLI : *Unters. über mikrosk. Stämme und das Protoplasma*. 1892. — 5. HELD : *Beiträge zur Struktur der Nervenzellen und ihrer Fortsätze*. Arch. f. Anat. und Phys., Phys. Abth., 1897. — 6. RAMON Y CAJAL : *El sistema nervoso del hombre y de los vertebrados*. Madrid 1897, 1 fasc. — 7. APATHY : *Das leitende Element des Nervensystems und seine topographischen Beziehungen zu den Zellen*. Mitteil. aus d. zoolog. Station zu Neapel, 1897. — 8. BETHE : *Ueber die Primitivfibrillen in den Ganglienzellen vom Menschen und anderen Wirbeltieren*. Morpholog. Arbeiten. Bd. VIII, 1898. — 9. MONCKEBERG et BETHE : *Die Degeneration der markhaltigen Nervenfasern der Wirbelthiere unter hauptsächlicher Berucksichtigung des Verhaltens der Primitivfibrillen*. Archiv für mikrosk. Anatomie, Bd. 54, p. 150, 1899. — 10. WARNCKE : *Zur Darstellung der Axencylinderfibrillen in den markhaltigen Fasern des Centralnervensystems nebst Bemerkungen zur Histologie des Axencylinders im Allgemeinen*. Archiv für Psychiatrie und Nervenkrankheiten. Bd. 38, p. 156-169, 1904. — 11. REMAK : *Observationes anatomicæ et microscopicæ de systematis nervosi structura*. Dessertation. Berolini, 1838 (cité d'après BETHE). — 12. FROMMANN : *Zur Silberfärbung der Achsencylinder*. Virchow's Archiv, Bd. 31, 1864. — 13. APATHY : *M. Heidenhains und meine Auffassung der kontraktilen und leitenden Substanz und über die Grenzen der Sichtbarkeit*. Anatom. Anz., p. 61, 1902. — 14. NISSL : *Die Neuronenlehre und ihre Anhänger* p. 56. Jena, 1903. — 15. BETHE : *Allgemeine Anatomie und Physiologie des Nervensystems*, p. 15. Leipzig, 1903. — 16. KAPLAN : *Nervenfärbung. Ein Beitrag zur Kenntnis des Nervensystems*. Archiv für Psychiatrie und Nervenkrankheiten. Bd. 35, p. 825-869, 1902. — 17. GOLGI : *Sur l'origine du quatrième nerf cérébral et sur un point d'histophysiologie générale qui se rattache à cette question*. Archives italiennes de Biologie, 1893, pp. 454-474. — 18. LUGARO : *Sull origine di alcuni nervi encefalici*. Archiv. di oftalmologia. 1894. — 19. VAN GEHUCHTEN : *De l'origine du pathétique et de la racine supérieure du trijumeau*. Bulletin de l'Académie royale de Belgique, mars 1895, pp. 417-441. — 20. CAJAL : *Origines del trigemino*. Madrid 1895. — 21. L. SALA : *Ueber den Ursprung des Nervus acusticus*. Archiv für mikrosk. Anatomie, Bd. 42, 1894. — 22. DONAGGIO : *Su speciali apparati fibrillari in elementi cellulari nervosi di alcuni centri dell'acustico*. Rivista sperimentale di freniatria, Vol. 29, p. 259-270, 1903. — 23. LUGARO : *A proposito di alcune varianti alla formula della « polarizzazione dinamica »*. Monitore zoologico italiano, p. 79-90, 1897. — 24. A. MICHOTTE : *La fibre nerveuse et sa bifurcation dans les ganglions*. Le Névraxe, Vol. VI, 1904. — 25. R. WAGNER : *Handwörterbuch der Physiologie*. Bd. III, Abth. I, p. 377, 1851. — 26. E. REMAK : *Ueber multipolare Ganglienzellen*. Berichte über die Verhandl. d. k. preuss. Akad., Berlin, 1854, p. 29. — 27. DEITERS : *Untersuchungen über Gehirn und Rückenmark des Menschen und der Säugethiere*. Braunschweig, 1865. — 28. GERLACH : Article « *Rückenmark* » dans Stricker's Handbuch der Lehre von den Geweben. Bd. II, 1871. — 29. C. GOLGI : *La rete nervosa diffusa degli organi centrali del sistema nervoso. Suo significato fisiologico*. Estratto dai Rendiconti del R. Instituto Lombardo, 1891. — 29bis. RAMON Y CAJAL : *Estructura de los centros nervioses de la aves*. Revista trimestrial de histologia normal y pothologica, n° 1, 1888, p. 1-10. — *Sobre las fibras nerviosas de la capa molecular del cerebelo*. Ibid., n° 3 1888, p. 35-41. — *Estrutura del lobulo optico de las aves*. Ibid., nos 3 et 4, 1889, p. 65-78. — *Contribucion al estudio de la estructura de la medula espinal*.

Ibid., p. 79-106. — *Sobre las fibras nerviosas de la capa granulosa del cerebelo.* Ibid., 1889, p. 107-118. — *Sur l'origine et la direction des prolongations nerveuses de la couche moléculaire du cervelet.* Internat. Monatschrift, Bd. VI. Heft 3 et 4, 1889. — *Conexion generale de los elementos nerviosos.* La Medicina pratica, nº 88, p. 341-346, 1889. — *Sur l'origine et les ramifications des fibres nerveuses de la moelle embryonnaire.* Anatomischer Anzeiger, nº 3, p. 85-95 et nº 4, p. 111-119, 1890. — *Sur les fibres nerveuses de la couche granuleuse du cervelet et sur l'évolution des éléments cérébelleux.* Intern. Monatschr., Bd. VII. Heft 1, 1890. — *A propos de certains éléments bipolaires du cervelet avec quelques détails nouveaux sur l'évolution des fibres cérébelleuses.* Intern. Monatschr., Bd. VII, Heft 2, 1890. — *Nuevas observaciones sobre la estructura de la medula espinal de los mamiferos.* Avril 1890. Barcelone. — *Sobre la aparicion de las expansiones celulares en la medula embrionaria.* Gaceta sanitaria de Barcelona, nº 12, p. 413-418, août 1890. — *Réponse à M. Golgi à propos des fibrilles collatérales de la moelle épinière et de la structure générale de la substance grise.* Anatom. Anz., nº 20, p. 579-587, 1890. — *A quelle époque apparaissent les expansions des cellules nerveuses de la moelle épinière du poulet ?* Anatomischer Anz., nº 21, p. 609-613 ; nº 22, p. 631-639, 1890. — *Origen y terminacion de las fibras nerviosas olfactorias.* Extrait de la Gaceta sanitaria Municipal du 10 décembre 1890. — *Textura de las circonvoluciones cerebrales de los mamiferos inferiores.* Extrait de la Gaceta Medida Catalana du 15 décembre 1890. — Pequenas comunicaciones anatomicas : I. *Sobre la existencia de terminaciones nerviosas pericelulares en los ganglios nerviosos raquidianos ;* II. *Sobre la existencia de colaterales y de bifurcaciones en las fibras de la substancia blanca de la corteza grès del cerebro,* 20 décembre 1890. — 30. His : *Ueber der Aufbau unseres Nervensystems.* Berliner klinische Wochenschrift, 1893. — 31. Edinger : *Zwölf Vorlesungen über den Bau der nervösen Centralorgane.* Dritte Auflage. 1892. — 32. Waldeyer : *Ueber einige neuere Forschungen im Gebiete der Anatomie des Nervensystems.* Deutsche Medic. Wochenschrift, 1891. — 33. Schafer : *The nerve cell considered as the basis of the Neurology,* Brain, 1893. — 34. Kupffer : *Die Neuren-Lehre in der Anatomie des Nervensystems.* Munchener Mediz-Wochenschr. 1894. — 35. Forel : *Einige hinanatomische Betrachtungen und Ergebnisse.* Archiv f. Psychiatrie und Nervenkrankheiten Bd. 18, 1887. — 36. Nissl : *Die Neuronenlehre und ihre Anhänger,* p. 410-419, Jena-1903. — 37. Bethe : *Allgemeine Anatomie und Physiologie des Nervensystems* p. 64. Leipzig, 1903. — 37bis Van Gehuchten : *Les terminaisons nerveuses intra-épidermiques chez quelques mammifères.* La Cellule, t. IX, 1893. — 38. Van Gehuchten : *Nouvelles recherches sur les ganglions cérebro-spinaux.* La Cellule, t. VIII, 1892. — *Le système nerveux de l'homme.* 1re édition, Lierre, 1893. — *Anatomie du système nerveux de l'homme,* 2e édition, Louvain, 1896. — 39. Rauber : *Lehrbuch der Anatomie des Menschen.* Bd. II, 2 Abth., Leipzig. 1894. — 40. Kölliker : *Handbuch der Gewebelehre des Menschen.* 6e Auflage, Bd. II, Leipzig, 1903. — 41. v. Lenhossek : *Die sensibeln Nerven des Regenwurms.* Basel., Oct. 1891. — *Ursprung, Verlauf und Endigung der sensibeln Nervenfasern bei Lumbricus.* Archiv f. mikr. Anat., Bd. 39, 1892. — 42. Retzius : *Das nervensystem der Lumbricinen.* Biol. Unters., Bd. III, 1892, — *Das sensible Nervensystem der Polychäten. Das sensible Nervensystem der Mollusken.* Biolog, Unters. Bd. IV, 1893. — *Zur Kenntniss des Nervensystems der Crustaceen.* Biolog. Unters., Bd. I, 1890. I. 1890. — 43. Ehrlich : *Ueber die Methylenblaureaktion der lebenden Nervensubstanz.* Deutsche Mediz. Wochenschr., 1886. — 44. Nansen : *The structure and combination of the histological elements of the central nervous system.* Bergens Museum Aarsberetning, 1886. — *Die Nervenelemente, ihre Structur und Verbindung im Central-Nervensystem.* Anatomischer Anzeiger, 1888. — 45. L. Sala : *Zur feineren Anatomie des grossen Seepferdefusses.* Zeitschr. f. wiss-Zool., 1891. — 46. Martinotti : *Beitrag zum Studium der Hirnrinde und den Centralursprung der Nerven.* Internat. Monatschr. f. Anat. und Phys., Bd. VII, 1890. — 47. Cajal : *Origen y terminacion de las fibras nerviosas olfactorias.* Extrait de la Gaceta sanitaria Municipal du 10 décembre 1890. — 48. Van Gehuchten et Martin : *Le bulbe olfactif chez quelques mammifères.* La Cellule, t. VII, 1891. — 49. Retzius : *Die nervösen Elemente der Kleinhirnrinde. Die Endigungswise der Gehörnerven.* Biolog. Unters. Bd. III, 1892. — 50. Kölliker : *Ueber den feineren Bau des Bulbus olfactorius.* Sitzungsber. d. Würzburger Physik.-medic. Geselsch., 1891. — 51. Cajal : *Estructura del lobulo optico de las aves.* Revista trimestrial de histologia normal y pathologica, nos 3 et 4, 1889, p. 65-78. — 52. Van Gehuchten : *La structure des lobes optiques chez l'embryon du poulet.* La Cellule, t. VIII, 1892. — 53. Van Gehuchten : *La moelle épinière des larves des Batraciens.* Archives de Biologie, 1897, p. 616. — 54. Lavdowsky : *Vom Aufbau des Rückenmarks.* Archiv f. mikr. Anat., Bd. 31, 1891. — 55. Van Gehuchten : *La structure des centres nerveux : la moelle épinière et le cervelet.* La Cellule, t. VII, 1er fasc., 1891. — 56. Ramon y Cajal : *Significacion fisiologica de las expansiones protoplasmaticas y nervosas de las celulas de la substancia gris.* Revista de Ciencias Medicas de Barcelona, nº 22 et 23. 1891.

DIXIEME LEÇON

Éléments histologiques qui entrent dans la constitution du système nerveux.

(Suite).

Anastomoses entre cellules nerveuses et entre fibres nerveuses. Théories de Apathy, Held, Bethe et Nissl.

Nous avons vu, dans la dernière leçon, qu'en se basant sur les résultats fournis par la méthode d'imprégnation de Golgi nous devons admettre que les éléments nerveux ou les neurones sont indépendants les uns des autres ; ils ne s'anastomosent, en effet, entre eux ni par leurs ramifications protoplasmatiques, ni par leurs ramifications cylindraxiles. Nous avons conclu de là que, dans les centres nerveux, il n'existe ni réseau de Gerlach, ni réseau de Golgi.

Cette indépendance anatomique des éléments nerveux n'est cependant pas généralement admise.

Un fait important, sur lequel l'accord est bien près de s'établir au moins pour le système nerveux central des vertébrés, c'est que les *larges anastomoses* entre prolongements protoplasmatiques, observées par tant d'auteurs il y a 30 à 40 ans, font généralement défaut chez l'animal adulte. On peut certes les observer dans quelques rares préparations, mais on doit les considérer comme des productions anormales, comme des choses exceptionnelles, des anomalies ou des monstruosités beaucoup moins fréquentes que quelques auteurs ne sont disposés à l'admettre, dont nous avons le droit et même le devoir de ne pas tenir compte quand il s'agit de nous former une idée générale des connexions anatomiques qui relient entre eux les éléments constituants du système nerveux central.

C'est à cette opinion, que nous avons soutenue depuis longtemps déjà (1), que Bethe s'est rallié tout récemment : « Tout homme au courant de la situation réelle doit reconnaître, dit-il (2), que ces larges anastomoses manquent généralement dans le système nerveux central des vertébrés, et l'on peut dire, sans crainte de se tromper, que les quelques auteurs qui regardent ces anastomoses comme une disposition naturelle et typique ne le font qu'en se basant sur des préparations mal faites (qui ne sont pas difficiles à obtenir) et sur des observations incomplètes. On observe quelquefois dans la rétine et même dans la moelle de larges anastomoses entre deux cellules nerveuses ; mais ce sont là des cas excessivement rares qui ne correspondent sûrement pas à des productions normales ».

Ces larges anastomoses intercellulaires ont surtout été signalées par Dogiel (3) dans la rétine des vertébrés au moyen de la méthode au bleu de méthylène. Elles sont niées par Cajal (4). Kallius (5) et Retzius (6) n'admettent leur existence qu'entre les prolongements ascendants des cellules bipolaires. Bouin (7) ne les a observées qu'entre les prolonge-

ments des spongioblastes. En se servant de la méthode de coloration des neurofibrilles que Bethe a fait connaître, Embden (8) et Vogt (9) on signalé l'existence d'anastomoses intercellulaires surtout entre les cellules horizontales de la couche intergranuleuse. Tout récemment Guido Sala (10), un élève de Golgi, en étudiant les cellules de la rétine par la méthode au nitrate d'argent réduit de Cajal, déclare qu'il s'agit là sans doute d'erreurs d'observation parce que, dans ses préparations, les prolongements des cellules nerveuses restent indépendants sur tout leur parcours.

Mais si l'absence d'anastomoses entre *gros troncs protoplasmatiques* est généralement admise, beaucoup d'auteurs récents combattent cependant l'indépendance anatomique des éléments nerveux. Les faits mis en évidence par la méthode de Golgi n'auraient pas, à leurs yeux, la valeur démonstrative qu'on s'était plu à leur attribuer et cela parce que, d'après eux, l'imprégnation des éléments nerveux par le chromate d'argent n'est jamais complète. Cette imprégnation n'intéresserait que la gaine protoplasmatique qui enveloppe les fibrilles nerveuses. Les bouts libres, que l'on observe dans les préparations faites avec la méthode de Golgi, ne représentent pas les extrémités réelles des *fibrilles* ou partie conductrice des éléments nerveux, mais uniquement les extrémités des gaines périfibrillaires. L'indépendance observée dans les préparations osmio-bichromiques n'est donc qu'apparente : au-delà de ce qui se trouve imprégné existent les fibrilles qui échappent à cette imprégnation. Pour pouvoir juger des connexions réelles des éléments nerveux il faut donc recourir à des méthodes spéciales, permettant de colorer les fibrilles conductrices elles-mêmes et non la gaine protoplasmatique qui les enveloppe incomplètement.

Théorie de Apathy. — Apathy (11) le premier est entré dans cette voie. Il a étudié, avec de nouvelles méthodes de coloration, surtout le système nerveux des hirudinées et les lombrics. Il est parvenu à mettre en évidence, avec une netteté remarquable, les fibrilles du cylindre-axe des fibres nerveuses. Nous avons vu que Apathy considère chacune de ces neurofibrilles comme une unité anatomique, indépendante des fibrilles voisines, et comme formée par la réunion d'un nombre plus ou moins considérable de fibrilles plus fines, les *fibrilles élémentaires*, impossibles à mettre en évidence avec nos moyens actuels d'investigation.

D'où viennent ces neurofibrilles ? Apathy admet que, dans le système nerveux, il y a deux espèces de cellules nettement différentes : les *cellules nerveuses* et les *cellules ganglionnaires*. Les cellules nerveuses produisent *ce qui conduit :* les neurofibrilles ; les cellules ganglionnaires produisent *ce qui doit être conduit* : le tonus nerveux. La cellule nerveuse a une structure complètement analogue à celle de la cellule musculaire. Elle produit de la substance conductrice (les neurofibrilles) de la même manière que la cellule musculaire produit de la substance contractile (les myofibrilles).

Les neurofibrilles s'accroissent par leurs deux extrémités en parcourant des voies préexistantes : du côté du centre elles pénètrent dans les cellules ganglionnaires ; du côté de la périphérie, dans les cellules sensorielles, les cellules musculaires, etc.

Ces fibrilles peuvent être divisées en deux groupes : les *fibrilles sensitives f. s.*, excessivement fines, généralement réunies en faisceaux plus ou moins compacts et les *fibrilles motrices f. m.*, beaucoup plus épaisses, existant seules ou en très petit nombre dans une fibre nerveuse.

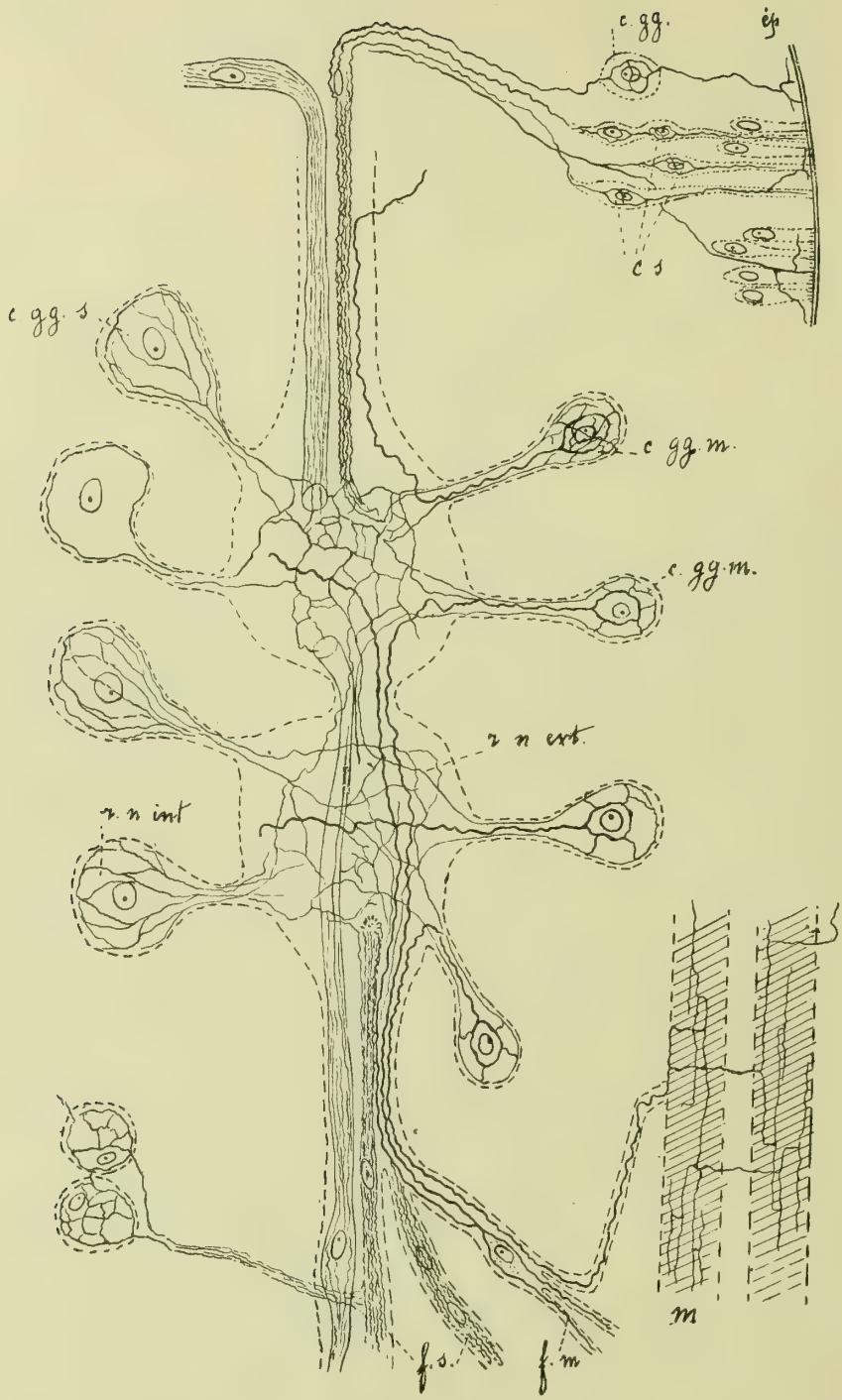

Fig. **146.**
Représentation schématique du trajet et des connexions des neurofibrilles chez les hirudinées (d'après Apathy).

Les fibrilles motrices proviennent directement des cellules ganglionnaires.

Les faisceaux de fibrilles sensitives, arrivés dans les ganglions nerveux, s'y comportent de deux façons, FIG. **146** :

1°) Quelquefois ces faisceaux pénètrent directement dans les cellules ganglionnaires. Dans ces cas, les fibrilles sensitives parcourent la zône périphérique du prolongement unique de la cellule et arrivent ainsi dans le corps cellulaire où ces fibrilles primitives se résolvent en fibrilles élémentaires ; celles-ci vont s'anamostoser les unes avec les autres et donner naissance à un réseau nerveux intracellulaire pouvant occuper une zône plus ou moins grande du protoplasme de la cellule correspondante. Dans certaines cellules, ce réseau nerveux n'occupe que la couche périphérique du corps cellulaire ; le prolongement unique de ces cellules nerveuses n'est parcouru que par des fibrilles très fines. Ce sont les *cellules sensitives*. (FIG. **146**, *c. gg. s.*). Dans d'autres cellules les fibrilles sensitives forment également un réseau nerveux dans la zône périphérique ; mais de ce réseau sortent des fibrilles qui se rendent en rayonnant vers un réseau nerveux central formé de fibrilles plus grosses ; celles-ci à leur tour se réunissent en une fibrille primitive beaucoup plus épaisse qui parcourt le centre du prolongement unique et peut se poursuivre jusque dans une fibre motrice. Le prolongement unique de ces cellules nerveuses est donc parcouru à la fois par des fibrilles très fines périphériques cellulipètes et par une fibrille centrale plus grosse, cellulifuge. Ce sont les *cellules motrices*, FIG. **146**, *c. gg. m.*

2° Les fibrilles sensitives peuvent aussi, à leur entrée dans un ganglion, ne pas se rendre dans les cellules ganglionnaires mais se résoudre directement en faisceaux plus petits de fibrilles élémentaires. Celles-ci vont s'anastomoser fréquemment avec des fibrilles voisines et constituer ainsi un réseau nerveux *extracellulaire* occupant toute l'étendue du ganglion. Ce *réseau nerveux diffus* ou *réseau élémentaire diffus* de APATHY, *r. n. ext.*, représenterait le réseau dont GERLACH a admis l'existence d'une façon hypothétique. De ce réseau diffus ou extracellulaire sortent des fibrilles primitives très fines qui se réunissent en fibrilles plus grosses. Celles-ci se rendent dans les cellules ganglionnaires pour y prendre part à la constitution du réseau intracellulaire, *r. n. int.*. APATHY admet que les fibrilles minces, qui proviennent du réseau nerveux diffus ou extracellulaire et qui constituent la partie périphérique du réseau nerveux intracellulaire, sont sensitives ou centripètes et que la fibrille centrale plus épaisse, qui provient de la partie centrale du réseau nerveux intracellulaire, est motrice ou centrifuge.

Les fibrilles sensitives des nerfs périphériques, *f. s.*, entrent donc dans les ganglions nerveux pour se rendre dans les cellules ganglionnaires, soit directement, soit après avoir pris part à la constitution du réseau diffus. Ces fibrilles ne se terminent pas dans ces ganglions ; elles s'y continuent avec le réseau intracellulaire et, par celui-ci, avec les fibrilles motrices.

Les fibrilles motrices, *f. m.*, ne commencent pas dans les cellules ganglionnaires ; elles ne sont que la continuation des fibrilles sensitives après interposition du réseau nerveux.

Les cellules ganglionnaires sont simplement intercalées sur le trajet des fibrilles conductrices absolument comme les piles d'une batterie électrique se trouvent intercalées dans le réseau des fils télégraphiques.

Examinons maintenant la manière dont, suivant Apathy, ces fibrilles sensitives et motrices se comportent dans les organes périphériques.

Les fibrilles sensitives se rendent dans les cellules sensorielles soit directement, soit après avoir traversé une ou plusieurs cellules ganglionnaires, *c. gg.*. Dans la cellule sensorielle elle-même, fig. **146**, *c. s.*, la fibrille sensitive se résout en fibrilles élémentaires formant réseau. De celui-ci sort une fibrille unique qui parcourt le prolongement périphérique de la cellule sensorielle jusque dans le voisinage immédiat de la cuticule ; là, une partie de ses fibrilles élémentaires quittent ce prolongement pour former des fibrilles primitives qui vont se ramifier entre les cellules épithéliales.

Un certain nombre de fibrilles sensitives se rendent directement entre les cellules épithéliales sans entrer en connexion avec une cellule sensorielle. Toutes ces fibrilles intraépithéliales s'anastomosent les unes avec les autres de manière à former réseau. Les fibrilles sensitives ne se terminent donc nulle part. A leur extrémité périphérique elles sont unies les unes aux autres par le réseau nerveux intraépithélial. A leur extrémité centrale elles se résolvent dans le réseau nerveux extra- et intracellulaire et, par là, se continuent avec les autres fibrilles sensitives et avec les fibrilles motrices.

Les fibrilles motrices se comportent d'une façon identique. A leur extrémité centrale elles se continuent avec les fibrilles sensitives par l'intermédiaire du réseau nerveux intracellulaire. A leur extrémité périphérique, elles ne se terminent pas au niveau de la plaque motrice, mais pénètrent dans les cellules musculaires, s'y divisent un certain nombre de fois, puis sortent de ces cellules pour s'anastomoser avec les fibrilles voisines et donner ainsi naissance à un réseau moteur intercellulaire. Apathy admet une innervation analogue pour les cellules à cils vibratiles. Une neurofibrille entrerait dans chacune de ces cellules, s'y diviserait en un cône de fibrilles élémentaires de nature nerveuse allant se terminer par des bouts épaissis dans la cuticule, entre la base des différents cils. Ces bouts épaissis sont unis les uns aux autres et forment réseau.

Les fibrilles nerveuses, qu'elles soient sensitives ou motrices, forment donc, d'après Apathy, des voies conductrices continues : « Chez l'adulte, dit-il, les voies nerveuses ne se terminent nulle part ; les fibrilles primitives et les fibrilles élémentaires se continuent les unes avec les autres aussi bien à la périphérie que dans les centres par l'interposition d'un réseau nerveux, absolument comme les voies sanguines artérielles se continuent avec les voies veineuses par l'intermédiaire d'un réseau capillaire ».

Cette même structure se retrouverait dans le système nerveux des vertébrés. Apathy a examiné à cet effet les cellules de la moelle épinière et de la moelle allongée d'un poisson *(Lophius)*, d'un batracien *(Triton)* et d'un mammifère *(Bos)*.

Il admet que les fibrilles sensitives arrivent dans le corps cellulaire par les prolongements protoplasmatiques, qu'elles s'y résolvent en fibrilles élémentaires qui, en s'anastomosant les unes avec les autres, forment un réseau de neurofibrilles occupant toute l'étendue du somatoplasme. Au sortir de ce réseau les fibrilles élémentaires se réunissent de nouveau en neurofibrilles qui vont devenir les fibrilles constitutives du prolongement cylindraxile de la cellule nerveuse.

Ces recherches de Apathy forment la base anatomique de la plus importante des objections qui ait été élevée, dans le cours de ces dernières années, contre la rectitude de la doctrine des neurones, en tant que l'on considère cette doctrine *comme se résumant tout entière dans le fait de l'indépendance anatomique des éléments nerveux*. Ces recherches tendent, en effet, à prouver l'existence d'un élément nerveux, la neurofibrille, indépendant génétiquement des fibres nerveuses et des cellules nerveuses qu'il ne fait que traverser, et qui serait *continu* depuis la surface sensible où se produit l'impression jusque dans l'organe musculaire où se manifeste la réaction. A ceux qui se refusent à admettre l'existence de cette continuité réelle entre tous les éléments nerveux, plusieurs auteurs, parmi lesquels surtout Nissl (12) et Bethe (2), opposent la netteté, la valeur démonstrative indiscutable des préparations d'Apathy.

Il y a ici, de la part de ces auteurs, une certaine exagération qu'il convient de faire ressortir et qui a une importance capitale dans la question qui nous occupe.

Il est indéniable que les préparations d'Apathy, *pour autant qu'elles se rapportent aux neurofibrilles des fibres nerveuses et au réseau endocellulaire des cellules ganglionnaires,* montrent, avec une clarté et une netteté incomparables, tout ce que Apathy a décrit. Ces préparations sont des *coupes* d'environ 10 microns d'épaisseur, dans lesquelles les neurofibrilles sont colorées soit par l'hématéine, soit par le chlorure d'or. Ce sont quelques-unes de ces préparations que nous avons eu nous même l'occasion de voir au Congrès de Tubinge en 1900.

Mais les préparations, qui doivent montrer l'existence, dans le neuropile, d'un réseau élémentaire où toutes les fibrilles des fibres centripètes viennent se perdre, ne doivent pas être si nettes, ni si démonstratives que les autres, puisqu'ici il ne s'agit plus de *coupes* de ganglions colorés par le chlorure d'or, mais bien de *ganglions entiers colorés par le bleu de méthylène et aplatis sous le couvre-objets*. Il est évident que dans de pareilles conditions, pour peu que le nombre des fibrilles colorées soit un peu considérable, l'observation devient très difficile et des erreurs peuvent facilement se commettre.

C'est, sans aucun doute, le premier groupe seul des préparations d'Apathy que Bethe (2) a en vue lorsqu'il dit (p. 16) : « kein Normalsichtiger wird sich dem überzeugenden Eindruck der Apathy'schen Präparate entziehen können, vorausgesetzt, dass nicht sein Auge durch Neid oder gekränkte Eitelkeit getrübt ist » (!).

Ce qui prouve d'ailleurs que cette distinction à faire entre les deux groupes de préparations d'Apathy a son importance, c'est que les neurofibrilles des fibres nerveuses et le réseau des cellules nerveuses ont été retrouvées par Bethe, Prentiss, Cajal et nous-même, avec des méthodes variées, et cela exactement comme Apathy les avait décrits. Il n'en est malheureusement pas de même du réseau élémentaire diffus.

Bethe (13) a étudié les hirudinées et les mollusques, en colorant les neurofibrilles par la méthode de Ehrlich au bleu de méthylène. Il n'a pas retrouvé, chez *Carcinus Moenas*, la différence radicale signalée par Apathy entre les fibrilles primitives des fibres motrices et celles des fibres sensitives. Il a vu des fibres manifestement centripètes n'avoir qu'une seule grosse fibrille, de même que des

fibres centrifuges posséder un faisceau de fibrilles fines. Arrivées dans la substance centrale du ganglion, les fibrilles primitives perdent leur gaine périfibrillaire pour entrer dans le neuropile ; elles se divisent alors par simple écartement de leurs fibrilles élémentaires. Chez *Carcinus* il n'a jamais vu d'anastomoses entre les plus fines fibrilles de deux neurones. Chez la sangsue il croit cependant avoir pu se convaincre qu'une continuité réelle entre deux neurones s'établit par les fibrilles primitives et cela parce que, à certains endroits très limités, il a vu deux ou trois fibrilles se réunir en délimitant des mailles (2). Mais ces endroits ne sont pas fréquents, car il a étudié souvent un grand nombre de coupes sans rencontrer une seule anastomose.

Malgré cela, il se croit en droit d'admettre l'existence du réseau élémentaire de Apathy non seulement chez la sangsue, mais encore chez les mollusques et tous les autres animaux.

De la lecture attentive du travail de Bethe (12), il semble résulter que cet auteur admet l'existence d'un réseau élémentaire en se basant bien plus sur des considérations physiologiques que sur des observations anatomiques. *En fait,* il n'a pas vu d'anastomoses chez *Carcinus Moenas*, il admet cependant leur existence, uniquement pour expliquer le fait de la persistance de l'excitabilité réflexe de la deuxième antenne après isolement du ganglion nerveux correspondant et résection de toutes les cellules nerveuses de ce ganglion (expérience dont nous parlerons ultérieurement). Par là nous sommes *obligés* d'admettre, dit-il, que l'excitation, amenée par les éléments récepteurs jusque dans le neuropile, est transmise directement, sans intervention des cellules des éléments moteurs, aux fibres motrices périphériques. Le chemin parcouru est ininterrompu. Il admet donc que les fibrilles primitives de l'élément récepteur se résolvent, dans le neuropile, dans leurs fibrilles élémentaires et que celles-ci vont devenir les fibrilles primitives des éléments moteurs. Des réseaux *doivent* donc exister.

Mais ce réseau élémentaire, admis par Bethe, n'est pas un réseau *diffus* comme le pense Apathy. Pour le prouver Bethe s'appuie encore sur des considérations physiologiques : si le réseau était diffus, dit-il, toute explication des processus nerveux serait impossible et la conduction isolée, centripète et centrifuge, serait inutile puisque, dans l'organe central, tout serait mélangé d'une façon diffuse.

Il est curieux de faire ressortir ces tentatives faites par Bethe pour conclure de la valeur physiologique d'un organe à sa constitution anatomique, alors qu'il s'élève avec tant d'énergie contre ceux qui voudraient déduire la fonction d'un organe de sa constitution anatomique. Les deux procédés nous paraissent également défectueux ; mais, à tout prendre, le second nous paraît cependant de loin supérieur au premier.

Prentiss (14) a étudié, sous la direction de Bethe, le neuropile chez la sangsue et chez l'écrevisse au moyen de la méthode au molybdate d'ammoniaque. Il a trouvé des réseaux, mais tous de peu d'étendue. Une connexion fibrillaire générale n'existait nulle part dans le neuropile. Les réseaux qu'il a vus étaient formés de quelques mailles unissant deux ou plusieurs fibrilles. Un réseau existerait donc dans le neuropile, mais loin d'être général et diffus, Prentiss a trouvé un grand nombre de petits réseaux plus ou moins indépendants, reliant les uns aux autres un nombre relativement petit de neurones.

Cajal (15) a étudié les ganglions nerveux de la sangsue au moyen de sa nouvelle méthode au nitrate d'argent réduit. Il a trouvé les fibres nerveuses et les cellules nerveuses telles qu'Apathy les a décrites ; mais, dans le neuropile, il n'a nulle part trouvé la moindre trace d'anastomoses. Nous avons repris les mêmes recherches et

nous sommes arrivé aux mêmes résultats. Pour ce qui concerne la beauté et la netteté des préparations faites avec la méthode de Cajal, nous pouvons affirmer avec ce savant qu'elles ne le cèdent en rien aux préparations d'Apathy faites avec le chlorure d'or. Dans les cellules nerveuses, fig. **147**, il existe un réseau nerveux indiscutable, dont la disposition varie quelque peu d'une cellule à l'autre, mais dont les trabécules se continuent directement avec les neurofibrilles du prolongement unique. Dans la masse centrale du ganglion, il n'y a que des fibrilles entrecroisées dans tous les sens, sans trace aucune d'anastomoses donnant naissance à un réseau extracellulaire.

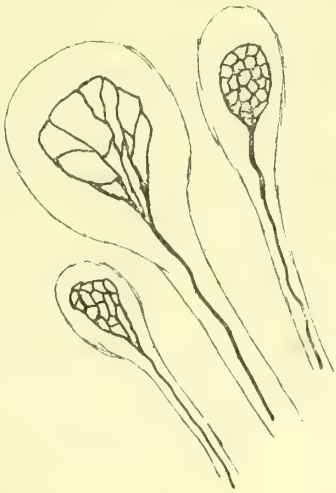

Fig. **147**.
Cellules ganglionnaires de la sangsue(méthode de Cajal).

De tout cela il résulte donc que l'existence d'anastomoses réelles entre les fibrilles nerveuses qui entrent dans la constitution du neuropile, dans les ganglions des hirudinées, est loin d'être établie sur des faits indiscutables.

Il ressort des vues émises par Apathy que les neurofibrilles, qui existent dans les *cellules ganglionnaires,* ne sont pas le produit de la différentiation immédiate du protoplasme cellulaire, mais représentent plutôt des individualités anatomiques provenant de la différentiation de ce qu'il appelle les *cellules nerveuses.* Ces fibrilles, dans le cours du développement, se sont allongées en parcourant des voies préexistantes et ont pénétré *du dehors* dans le corps de la cellule ganglionnaire. Cette idée, purement théorique, ne cadre en aucune façon avec les résultats fournis par la méthode de Cajal qui montre que, dans le cours du développement, les neurofibrilles des cellules de Purkinje du cervelet, par exemple, existent déjà dans le corps cellulaire alors que celui-ci est presque complètement dépourvu de ramifications protoplasmatiques, fig. **148**. Dès que ces

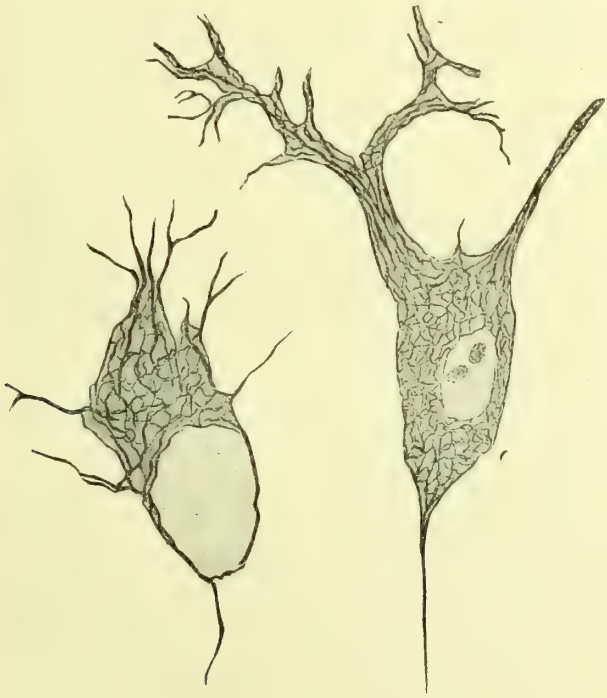

A B

Fig. **148**.
A. Cellule de Purkinje d'un embryon de chat.
B. Cellule de Purkinje d'un embryon de poulet de 17 jours (d'après A. Michotte).

prolongements se forment, les neurofibrilles y surgissent bien que ces prolongements soient, à ce moment donné, complètement indépendants. Les neurofibrilles sont donc bien un produit de la différentiation du protoplasme de la cellule même où on les trouve.

Théorie de Held. — Depuis que la méthode de Golgi a prouvé l'existence de nombreuses ramifications cylindraxiles autour du corps des cellules nerveuses ainsi que de leurs prolongements protoplasmatiques, les auteurs ont porté leur attention sur les rapports anatomiques qui doivent exister entre ces ramifications cylindraxiles d'une part et la partie protoplasmatique de la cellule nerveuse d'autre part. Il parait évident, en effet, à priori, que si des anastomoses doivent exister entre les différents éléments nerveux, c'est à l'endroit où ces éléments arrivent en contact qu'on aura le plus d'espoir de les rencontrer. La surface du corps cellulaire et des ramifications protoplasmatiques a donc été explorée avec les méthodes les plus variées, permettant, non seulement de colorer les ramifications cylindraxiles amyéliniques, mais encore de mettre en relief leur structure histologique.

Held (16) le premier a entrepris ces recherches. D'après cet auteur, le protoplasme des cellules nerveuses présente une partie organisée, plus ou moins réticulée : le *cytospongium*, plongeant dans une masse fondamentale ; celle-ci renferme de nombreuses granulations que, par certains procédés de coloration et de différentiation, on peut parvenir à colorer d'une façon exclusive. Held les désigne sous le nom de *neurosomes*. Ces deux parties du protoplasme des cellules nerveuses existent également dans le prolongement cylindraxile : le cytospongium forme ici les fibrilles longitudinales unies entre elles par des trabécules transversales, il prend le nom d'*axospongium* ; les granulations interposées gardent le nom de *neurosomes*.

Ces neurosomes sont surtout abondants dans les ramifications terminales du prolongement cylindraxile, contrairement aux ramifications terminales des prolongements protoplasmatiques qui n'en renferment guère. Ces circonstances permettraient, d'après Held, d'étudier la façon spéciale dont les dernières ramifications cylindraxiles se comportent par rapport au corps cellulaire et aux prolongements protoplasmatiques.

Held conclut de ses recherches, que la surface du corps de chaque cellule nerveuse et des prolongements protoplasmatiques qui en dépendent est enveloppée d'une masse ou d'une couche granuleuse, formée de neurosomes appartenant aux ramifications terminales d'un ou de plusieurs prolongements cylindraxiles. Cette masse granuleuse, avec les ramifications cylindraxiles auxquelles elle appartient, forme, autour de la cellule nerveuse, un véritable manteau nerveux qu'il désigne sous le nom de *surface cylindraxile terminale* (Axencylinderendfläche), enveloppant complètement le corps de la cellule nerveuse (manteau péricellulaire) et toute l'étendue des prolongements protoplasmatiques (manteau péridendritique). Ce manteau nerveux est, dans quelques rares cas, formé par les ramifications terminales d'un seul prolongement cylindraxile ; le plus souvent cependant, un grand nombre de ces prolongements prennent part à sa constitution. Ces ramifications cylindraxiles terminales ne s'entrelacent pas uniquement les unes dans les

autres de manière à former plexus ; elles s'anastomosent entre elles de manière à constituer un véritable réseau. Par ce réseau cylindraxile un grand nombre de cellules nerveuses se continuent directement les unes avec les autres.

Cette enveloppe granuleuse est formée d'amas granuleux de volume variable et de stries granuleuses. Les amas granuleux s'appliquent, par une partie élargie, sur la face externe du corps cellulaire ou des dendrites de façon à prendre une forme plus ou moins triangulaire ; à ces amas de neurosomes Held donne le nom de *pieds terminaux* (Endfüsse) ou parties terminales des ramifications cylindraxiles. Ces pieds terminaux s'appliquent sur le corps cellulaire ou sur la surface des dendrites et s'y fusionnent, par concrescence, avec le protoplasme de ces derniers. Ces amas granuleux ne sont d'ailleurs que des parties épaissies d'un *réseau nerveux terminal péricellulaire* formé par les anastomoses des ramifications cylindraxiles d'un grand nombre de cellules nerveuses.

Dans l'esprit de Held, les connexions interneuroniques s'établiraient donc de deux façons : 1° par le réseau nerveux terminal péricellulaire unissant entre elles les ramifications cylindraxiles de plusieurs cellules distinctes ; 2° par les pieds terminaux reliant, par continuité de substance, le réseau péricellulaire au protoplasme de la cellule voisine.

Par cette double connexion l'ébranlement nerveux, amené par un prolongement cylindraxile, peut se transmettre ou bien au corps cellulaire enveloppé par ce réseau, ou bien aux autres prolongements cylindraxiles qui entrent dans sa constitution. Tout dépend, d'après Held, des conditions de transmission plus ou moins favorables que présentent, à un moment donné, le réseau péricellulaire et les cylindre-axes qui y aboutissent d'une part et le protoplasme de la cellule nerveuse d'autre part. Held s'appuie sur ce fait pour combattre la théorie de la polarisation dynamique des éléments nerveux, et pour admettre la conduction dans les deux sens dans tous les prolongements qui dépendent d'une cellule nerveuse.

A la suite de la publication de ce travail de Held, Auerbach (17) a fait remarquer que, déjà en 1897, il a affirmé, en se basant sur un nouveau procédé de coloration, que, dans toutes les régions du névraxe, les cellules nerveuses ainsi que leurs dendrites sont entourées d'un lacis de fibrilles. A la suite du travail de Held, il incline à admettre l'existence d'un véritable réseau péricellulaire. Les points nodaux de ce réseau se présentent comme de petits épaississements coniques, qu'il désigne sous le nom de *boutons terminaux* (Endknöpfchen) et qui s'appliquent par leur base sur la surface du corps cellulaire et des dendrites qui en proviennent. Mais, contrairement à l'opinion de Held, ces boutons terminaux ne se continuent pas avec le protoplasme cellulaire ; il n'y a donc pas continuité de substance : la transmission des ébranlements nerveux se fait par contact.

Les réseaux vus par Auerbach ne sont cependant pas uniquement des réseaux péricellulaires. Dans certaines régions grises, les réseaux péricellulaires seraient unis les uns aux autres par un réseau diffus intercellulaire.

Par ces recherches de Held et de Auerbach deux faits semblent acquis : 1° l'existence d'*amas granuleux*, de *pieds terminaux* ou de *boutons terminaux* sur toute l'étendue de la face externe du corps cellulaire et des ramifications protoplasmatiques.

2° L'existence d'un *réseau péricellulaire* enveloppant de ses mailles serrées toute l'étendue de la partie protoplasmatique de toute cellule nerveuse.

Les boutons terminaux et le réseau péricellulaire ne seraient, pour ces auteurs, que deux parties plus ou moins distinctes d'une même disposition anatomique.

La valeur de ces deux parties a été diversement interprêtée par les auteurs.

Réseau péricellulaire. Golgi (18), le premier, a décrit un réseau autour des cellules motrices du trijumeau; il le considère comme étant probablement de nature neurokératinique et comme représentant un appareil d'isolement des éléments nerveux.

Donaggio (19) a également signalé l'existence d'un réseau à la surface du corps cellulaire et des ramifications protoplasmatiques. Ce réseau ne serait rien d'autre que la partie périphérique du réseau endocellulaire. Cajal (20) partage la même opinion.

La Villa (21), avec la méthode de Golgi, et Semi Meyer (22), avec le bleu de méthylène, ont mis en évidence, autour de certaines cellules nerveuses, l'existence d'un entrelacement de fibrilles nerveuses sans trace d'anastomoses.

D'après Vincenzi (22bis), le revêtement de la cellule nerveuse décrit par Golgi serait continu ; les mailles du réseau de Golgi seraient occupées par une substance uniformément colorée de telle sorte que chaque polygone serait une petite plaquette ou squame. Ce revêtement péricellulaire serait, au moins dans quelques cas, en connexion avec des vaisseaux capillaires (!).

Le réseau péricellulaire a surtout attiré l'attention des auteurs depuis que Bethe (23) est parvenu à le mettre en relief avec une clarté et une netteté qui n'avaient pas encore été atteintes. Il le désigne sous le nom de *réseau de Golgi*.

Bethe (2) considère ce réseau comme étant de nature nerveuse et comme représentant l'élément nerveux servant d'intermédiaire entre les neurofibrilles du corps cellulaire et les neurofibrilles des ramifications cylindraxiles. Pour Bethe, en effet, tous les éléments nerveux sont en continuité anatomique les uns avec les autres au moyen de l'élément conducteur par excellence, les neurofibrilles. C'est dans les trabécules du réseau de Golgi que s'établit cette continuité entre les neurofibrilles des différents éléments nerveux.

Held (24) est revenu tout récemment sur la signification du réseau péricellulaire. Il admet l'existence, non pas d'un seul, mais de *deux réseaux* différents l'un de l'autre par leur connexion anatomique et par leur fonction. Le *réseau de Golgi* est indépendant des ramifications cylindraxiles voisines. Il n'a rien à faire avec la fonction de conduction de l'influx nerveux. Il est de nature *neuroglique* et n'a d'autre fonction que d'isoler et de soutenir les cellules nerveuses. A côté de ce réseau de *neuroglie*, chaque cellule possède encore un réseau *nerveux* péricellulaire, réellement formé par des ramications cylindraxiles anastomosées.

En se servant d'une méthode spéciale d'imprégnation des neurofibrilles, Bielschowsky (24bis) est arrivé tout recément aux mêmes résultats. Pour lui, il existe autour de chaque cellule : 1° un *réseau nerveux* à trabécules fines et grêles de nature cylindraxile occupant la membrane cellulaire elle-même ; 2° un réseau plus lâche, correspondant au réseau de Golgi, décrit par Bethe. La question de la valeur réelle de ce dernier réseau est une des plus épineuse de l'histologie des centres nerveux, aussi Bielschowski s'abtient-il de formuler un jugement.

Les mailles du réseau de Golgi ne sont pas vides.

Bethe (23) y a observé quelquefois une granulation irrégulière. Donaggio (25) y a

signalé, en 1901, l'existence de fibrilles très grêles se réunissant au centre, soit en un point nodal plus ou moins volumineux, soit en un petit anneau fibrillaire. Ces fibrilles forment véritalement un réseau à mailles étroites dans les mailles plus grandes du réseau de Golgi, dont il n'est qu'une dépendance.

Held trouve dans chacune d'elles une granulation plus ou moins étoilée, qu'il considère comme un amas de protoplasme. Ces amas ne sont rien d'autre que les *pieds terminaux* de Held ou les *boutons terminaux* d'Auerbach. Mais tandis que, en 1897, il croyait que ces amas de neurosomes n'étaient que les points nodaux du réseau péricellulaire mis en évidence par la méthode de Golgi, il les considère maintenant comme indépendants de ce réseau. Ces amas de neurosomes sont unis les uns aux autres par de fines trabécules, qui croisent les trabécules plus grosses du réseau neuroglique (ou *réseau de Golgi*), de façon à former un véritable réseau nerveux reliant anatomiquement entre eux un nombre variable d'éléments nerveux. Ces amas de neurosomes sont, d'ailleurs, en connexion avec les fibrilles nerveuses de la substance grise. On pourrait donc les considérer comme des renflements terminaux ou les surfaces terminales de ces fibrilles.

Cajal (26) a soumis les observations de Bethe à une longue critique. Il conclut de ses recherches que les réseaux de Golgi sont des productions artificielles, résultant probablement de la coagulation de quelque substance albuminoïde dans les espaces péricellulaires et péridendritiques. Donaggio (27) s'est élevé contre cette manière de voir. Il estime que le réseau péricellulaire existe en réalité, mais que, conformément à l'opinion de Golgi, ce réseau n'est pas de nature nerveuse, que les fibrilles du tissu ambiant qui viennent s'y terminer, sont probablement de nature neuroglique. Quant aux boutons terminaux, qu'il a décrits lui-même en 1901, bien que son procédé de coloration des neurofibrilles colore les plus fines fibrilles nerveuses, il n'a jamais vu une neurofibrille se mettre en connexion avec ces boutons. D'ailleurs certaine de ses méthodes lui permet de colorer d'une façon constante le réseau péricellulaire sans jamais colorer les fibrilles nerveuses ; une autre méthode colore à la fois le réseau péricellulaire et les fibrilles nerveuses sans jamais montrer d'anastomoses des neurites terminales avec le réseau péricellulaire. De l'ensemble de ses recherches Donaggio conclut qu'il n'est nullement démontré que le réseau de Golgi soit de nature nerveuse. L'opinion la plus probable lui paraît être celle de considérer tout l'appareil périphérique des cellules nerveuses comme dépourvu de toute fonction de conduction.

Boutons terminaux. Les boutons terminaux n'ont guère, depuis 1897, attiré l'attention des auteurs. Bethe (2) estime que ce sont des produits de désagrégation des réseaux de Golgi sous l'influence de certains fixateurs. Nous avons vu que Held les a différenciés, en 1902, du réseau de Golgi, pour en faire les points nodaux d'un second réseau péricellulaire, réseau nerveux formé par les anastomoses des ramifications cylindraxiles.

Dans ces derniers temps, Cajal (15) a fait connaître une méthode nouvelle permettant de mettre en évidence, avec une netteté surprenante, les neurofibrilles du corps cellulaire et de toutes les ramifications protoplasmatiques en même temps que les ramifications terminales péricellulaires des prolongements cylindraxiles.

Cette méthode consiste à soumettre le tissu nerveux (soit frais, soit après fixation de 24 heures dans l'alcool à 94° ou dans l'alcool additionné de quelques goutte d'ammoniaque, à l'action du nitrate d'argent (solution à 1 ou 1,5 °/o à l'étuve 30° à 35° pendant 3 à 5 jours). Après un lavage rapide à l'eau distillée, on fait séjourner les pièces, n'ayant que quelques millimètres d'épaisseur, dans un bain réducteur d'hydroquinone ou d'acide pyrogallique (1 °/o de réducteur pour 100 parties de formol à 10 °/o).

Il n'a jamais vu, dans aucune de ses préparations, la moindre apparence d'un réseau péricellulaire. Nos observations personnelles nous ont conduit au même résultat. Nous devons en conclure, avec Donaggio, que si le réseau de Golgi existe, il n'est sûrement pas formé par des neurofibrilles et par conséquent il ne peut avoir la haute fonction que lui a attribuée Bethe, celle d'être l'intermédiaire entre les neurofibrilles des ramifications cylindraxiles et les neurofibrilles du corps protoplasmatique, c'est-à-dire le lieu où s'établit la continuité anatomique de l'élément conducteur des éléments nerveux. Il résulte naturellement de là que, si le réseau de Golgi n'est pas un réseau nerveux, il perd toute valeur comme argument à opposer à la doctrine des neurones : l'indépendance anatomique des éléments nerveux tels que nous les montrent la méthode de Golgi au chromate d'argent et la méthode de Ehrlich au bleu de méthylène.

Mais la méthode au nitrate d'argent réduit de Cajal n'a pas seulement démontré l'absence du réseau péricellulaire, elle a encore mis en lumière un fait positif de la plus haute importance : elle montre l'existence, autour du corps cellulaire et des ramifications protoplasmatiques, d'un grand nombre de cellules nerveuses, des amas de neurosomes ou pieds terminaux de Held et des boutons terminaux de Auerbach. Il résulte de nos recherches personnelles (28), ainsi que de celles de Cajal (26), que ces boutons terminaux se présentent généralement sous la forme de *massues* de forme variable, suspendues à de fins filaments légèrement ondulés. Ces massues tantôt sont granuleuses et pyriformes, tantôt se présentent sous la forme d'un petit anneau terminal quelque peu irrégulier, tantôt encore affectent la forme d'une petite plaque homogène ayant beaucoup de ressemblance avec les boutons terminaux au moyen desquels les fibres nerveuses se terminent sur les muscles lisses des invertébrés, FIG. **149.**

Quelle que soit la forme que puissent affecter ces masses ou plaquettes terminales, une chose est certaine : elles sont indépendantes les unes des autres en même temps qu'elles sont indépendantes du corps cellulaire et des dendrites avec lesquels elles arrivent en contact. Les filaments, auxquels ces plaques sont suspendues, proviennent du tissu ambiant formé par un entrelacement inextricable de fibrilles nerveuses représentant les dernières ramifications cylindraxiles de neurones plus ou moins éloignés.

Il résulte de ces observations positives que les boutons terminaux de Held et d'Auerbach existent en réalité. Mais ces boutons ne sont pas reliés entre eux par des trabécules transversales, ils ne sont pas les points nodaux d'un réseau péricellulaire comme le pensent ces deux auteurs ; ou, tout au moins, si ce réseau péricellulaire existe, il ne peut être formé que par du protoplasme homogène complètement dépourvu de neurofibrilles. Il perd donc toute valeur au point de vue des connexions anatomiques et ne peut servir à établir une continuité absolue entre l'élément conducteur de tous les éléments nerveux.

Ces connexions interneuroniques par plaquettes terminales n'existent d'ailleurs pas autour du corps cellulaire de *tous* les éléments nerveux ; elles ne représentent pas une disposition générale se retrouvant dans toutes les régions grises du névraxe.

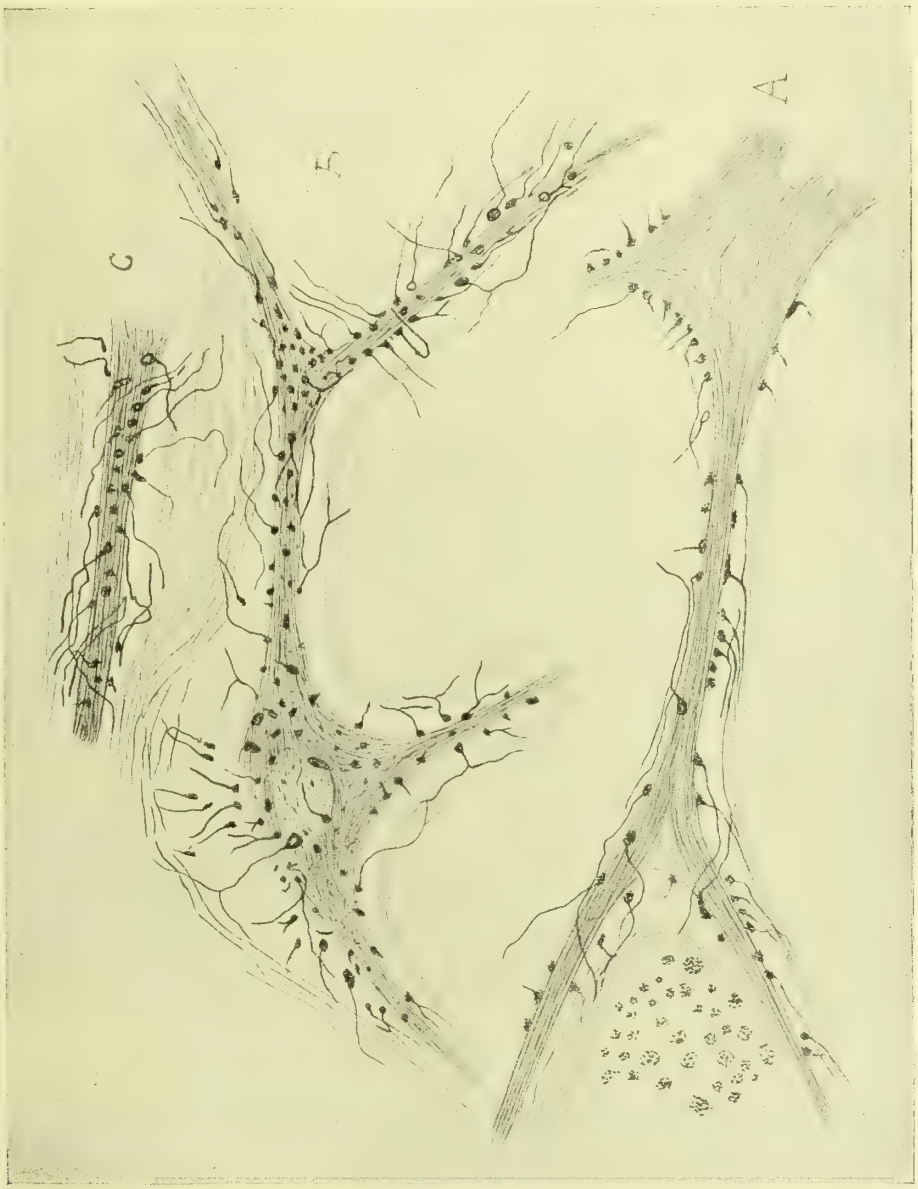

Fig. **149.**
Boutons terminaux autour des cellules nerveuses de la formation réticulaire d'un bulbe de lapin.

Nous ne les avons observées, jusqu'à présent, qu'aux cellules volumineuses, du type moteur, éparpillées dans la formation réticulaire du bulbe et du pont de Varole, aux cellules du noyau de Deiters ainsi qu'aux cellules radiculaires des nerfs péri-

phériques. CAJAL les a retrouvées encore au niveau des cellules de l'olive supérieure et MARINESCO (29) autour des cellules du noyau ventral de l'acoustique. Elles nous paraissent faire défaut aux cellules mitrales du bulbe olfactif, aux cellules pyramidales de l'écorce cérébrale et surtout aux cellules de PURKINJE du cervelet.

Leur absence autour des cellules pyramidales de l'écorce a son importance. Nous verrons, en effet, dans une leçon ultérieure, que les ramifications protoplasmatiques de ces cellules sont pourvues, sur toute leur longueur, de petites ramifications collatérales que l'on désigne généralement sous le nom d'*appendices* filiformes (VAN GEHUCHTEN) ou pyriformes (STEFANOWSKA). Quelques auteurs ont voulu les considérer comme des productions artificielles. HELD (24) pense qu'ils ne représentent rien d'autre que les boutons terminaux imprégnés en même temps que la cellule sur laquelle ils s'appliquent. Le fait que la méthode de CAJAL ne permet pas de les mettre en évidence au niveau des cellules pyramidales prouve qu'on ne peut leur attribuer cette signification. Il serait d'ailleurs étrange de voir la méthode de CAJAL fournir des résultats négatifs, là précisément où ces appendices sont les plus nombreux et où la méthode de GOLGI les imprègne avec la plus grande facilité, tandis qu'ils échapperaient à l'influence du chromate d'argent là où l'argent réduit les montre le plus développé.

Si les boutons terminaux font défaut autour des cellules de PURKINJE, la méthode de CAJAL montre cependant qu'il existe, autour de ces corps cellulaires, le riche plexus fibrillaire périsomatique si bien mis en évidence par la méthode de GOLGI. Les résultats fournis par cette nouvelle méthode de recherches, loin de contredire les conclusions tirées des observations faites avec la méthode de GOLGI, les confirment au contraire dans tous leurs détails. Cela est d'autant plus important que la méthode de CAJAL échappe complètement aux objections formulées contre la méthode de GOLGI, notamment celle d'être une méthode anatomique et pas histologique (NISSL), de ne colorer que la gaîne périfibrillaire et de n'avoir aucune action sur l'élément conducteur par excellence, les neurofibrilles.

Tout récemment AUERBACH (30), a publié de nouvelles recherches sur le mode de connexion des boutons terminaux avec le corps protoplasmatique de la cellule nerveuse. Alors que, antérieurement, il avait défendu l'idée qu'il n'y a pas de continuité de substance au point d'application des boutons terminaux, il partage maintenant l'avis de HELD. Chaque bouton renfermerait deux ou trois fibrilles très fines englobées dans une masse fondamentale. Celle-ci seule s'arrête a la surface du corps cellulaire tandis que les fibrilles pénètrent dans l'intérieur de la cellule, pour s'y fusionner avec les neurofibrilles du protoplasme.

HELD (31) n'admet pas les conclusions qui se dégagent des recherches faites avec la méthode de CAJAL. En colorant les coupes traitées par cette dernière méthode, soit par l'asolhématoxyline, soit par le chlorure d'or, il a vu partir de la base des boutons terminaux tantôt un réseau plus fin allant se continuer avec les trabécules du réseau de la cellule nerveuse, tantôt des fibrilles plus fines pénétrant dans le corps cellulaire pour y devenir une neurofibrille intracellulaire, de telle sorte qu'au point d'application des boutons terminaux il n'y a pas simplement contact, mais continuité réelle établie par les neurofibrilles. Les pieds terminaux seraient donc, non seulement des pieds de connexion (Verbindungfüsse) entre cellules distinctes, mais encore les endroits de passage pour les fibrilles appartenant à des cellules différentes et établissant la continuité d'une voie nerveuse spécialement différenciée dans le sens d'APATHY. Il est intéressant de faire remarquer que, dans ces dernières recherches, HELD ne considère plus ces pieds terminaux comme les points nodaux d'un réseau nerveux absolument distinct du réseau neuroglique ou réseau de GOLGI ; ou plutôt, pour être plus exact, il ne parle pas de ce réseau nerveux,

preuve sans aucun doute qu'il n'y a pas trouvé de fibrilles et que, par conséquent, si ce réseau existe il ne doit pas intervenir dans la fonction de conduction.

Bielschowsky (24bis) admet également que le bouton terminal n'est pas la terminaison réelle de la ramification cylindraxile péricellulaire, mais que de la base de chacun de ces renflements partent des prolongements très grêles, qui pénètrent dans la membrane cellulaire sans qu'on puisse établir exactement leur sort ultérieur. Ce qui paraît le plus probable, c'est que ces fibrilles se continuent avec celles du corps protoplasmatique de telle sorte que les plaquettes de Cajal ne seraient pas des organes *de contact* de la fibrille péricellulaire, mais une station dans la voie nerveuse au niveau de laquelle la substance périfibrillaire disparait en même temps que le faisceau de fibrilles qu'elle enveloppait se disloque et que les fibrilles s'écartent les unes des autres.

Théorie de Bethe. — Bethe (2) fait ressortir que, chez beaucoup d'invertébrés (méduses, polypes, actinies, cténophores et peut-être échinodermes), le système nerveux est réparti d'une façon diffuse à travers tout le corps. Il ne renferme que des cellules nerveuses, bipolaires ou multipolaires, anastomosées par leurs branches protoplasmiques de façon à former un véritable réseau diffus. Chez d'autres animaux (les vers, les arthropodes et même les vertébrés), les larges anastomoses entre prolongements protoplasmatiques des cellules nerveuses n'existent plus, d'une façon typique, qu'à certains endroits du système nerveux. Enfin, d'après les résultats fournis par la méthode de Golgi, les anastomoses intercellulaires feraient complètement défaut dans le système nerveux central de tous les vertébrés.

Si ces faits sont vrais, dit Bethe, ils nous obligent à admettre l'une des deux hypothèses suivantes : 1° Ou bien il existe, dans l'échelle zoologique des êtres, deux formes nettement distinctes d'organisation nerveuse, l'une caractérisée par la continuité anatomique de tous les éléments nerveux, continuité qui se réalise par de larges anastomoses entre les prolongements des cellules nerveuses ; l'autre, par l'indépendance morphologique des éléments nerveux ou, au moins, par l'absence complète de connexion protoplasmatique.

2° Ou bien, nous devons en finir avec l'idée d'après laquelle la partie protoplasmatique du tissu nerveux est la partie essentielle et nous devons chercher des éléments structuraux nouveaux, qui nous permettent de combler l'immense lacune qui sépare le réseau nerveux des animaux inférieurs, où tout est continu, des éléments indépendants du système nerveux des vertébrés.

La première hypothèse a été admise pendant un certain temps par Bethe (32) et par Holmgren (33). Bethe a pensé que, chez les crustacés par exemple, les cellules nerveuses anastomosées pourraient bien appartenir à un système nerveux spécial, caractérisé par la *continuité* des éléments qui le constituent, en opposition anatomique et peut-être même fonctionnelle avec le système formé de neurones indépendants. Il a abandonné cependant cette manière de voir (2), parce qu'il lui semblait qu'elle avait quelque chose de trop artificielle.

La seconde hypothèse ne serait pour lui qu'un pas en avant dans l'évolution des idées concernant l'élément conducteur de l'influx nerveux.

Au début de nos connaissances on considérait cet élément comme représenté par les *gros nerfs*. Avec les progrès de la technique microscopique, marchant de pair avec les progrès de nos connaissances histologiques, cet élément conducteur a été localisé d'abord dans la fibre nerveuse dans sa totalité, puis dans le cylindre-axe seul.

Cet élément a toujours été considéré comme devant être quelque chose de continu. Cette idée de continuité a été abandonnée par les partisans de la doctrine des neurones, parce qu'ils ne pouvaient se convaincre d'une véritable continuité des parties protoplasmatiques dans les centres nerveux des vertébrés. Si l'on pouvait démontrer, dit Bethe, l'existence, dans les fibres et les cellules nerveuses, d'un élément qui répond mieux à la nécessité d'une continuité que les parties protoplasmiques elles-mêmes, tout désaccord disparaîtrait dans l'organisation nerveuse, puisqu'une continuité protoplasmatique ne doit pas plus exister qu'une continuité de la gaine myélinique. Si la continuité de cet élément hypothétique pouvait être démontrée partout où existe une organisation nerveuse, on aurait trouvé un principe morphologique unique et la distinction entre réseaux nerveux et fibres nerveuses serait, au fond, d'une nature tout aussi secondaire que celle qui existe entre fibres nerveuses myéliniques et amyéliniques. Or, cet élément nerveux unique n'est plus, depuis quelques années, un élément hypothétique ; il existe, en réalité, dans les fibrilles primitives ou les neurofibrilles. Ces fibrilles forment, en effet, d'après Bethe, l'élément conducteur par excellence de l'influx nerveux, par l'intermédiaire duquel la continuité anatomique s'établit entre tous les éléments nerveux.

A certains endroits de tout système nerveux, des neurofibrilles venant de régions différentes s'anastomosent entre elles et forment réseau. Le lieu où ces anastomoses s'établissent est variable d'un animal à l'autre. Quand on l'étudie dans la série des êtres, dit Bethe, on constate que le réseau *endocellulaire* existe seul chez les animaux inférieurs, que le réseau *extracellulaire* est la disposition typique chez les vertébrés, et qu'entre ces deux extrêmes on trouve un passage graduel qui montre que c'est le réseau endocellulaire qui se déplace, pour devenir neuropile chez les hirudinées et les crustacés, réseau péricellulaire chez tous les vertébrés.

Chez les animaux inférieurs (méduses, polypes, actinies, cténophores et peut-être échinodermes), le système nerveux est réparti d'une façon diffuse à travers tout le corps. Il est formé de cellules nerveuses pourvues uniquement de ramifications protoplasmatiques. Celles-ci s'anastomosent les unes avec les autres de façon à



Fig. **150.**

Schéma montrant le trajet des neurofibrilles dans le réseau nerveux des animaux inférieurs (d'après Bethe).

former un réseau diffus. Ce réseau représente phylogénétiquement la forme initiale du système nerveux. Dans les cellules nerveuses et dans les troncs protoplasma-

tiques qui les unissent existent des neurofibrilles. Ces neurofibrilles forment réseau dans les corps cellulaires ; elles sont indépendantes dans les branches anastomotiques, FIG. **150**.

Chez les vers, les cellules nerveuses ne sont plus distribuées irrégulièrement à travers tout le corps, elles se sont réunies en une partie centrale : les ganglions de la chaîne ventrale unis les uns aux autres par des nerfs commissuraux.

Les ganglions sont formés d'une partie centrale, le neuropile, et d'une partie périphérique, les cellules nerveuses. Les cellules nerveuses ne sont plus anastomosées entre elles par des branches protoplasmiques ; le réseau primitif *protoplasmatique* n'existe donc plus.

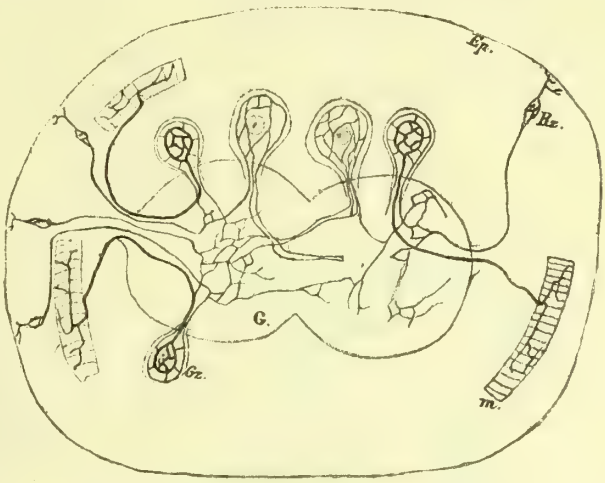

FIG. **151**.
Schéma du trajet des fibrilles dans le système nerveux des vers (Hirudo) (d'après BETHE).

Dans les cellules nerveuses on retrouve encore un réseau *fibrillaire* endocellulaire ; mais, à côté de lui, il existe un second réseau *extracellulaire*, intercalé entre les cellules nerveuses et formant la partie principale du neuropile. Les fibrilles qui traversent ces réseaux extracellulaires relient entre elles toutes les cellules nerveuses, FIG. **151**. BETHE considère phylogénétiquement ce réseau extracellulaire comme représentant une partie du réseau endocellulaire des animaux inférieurs.

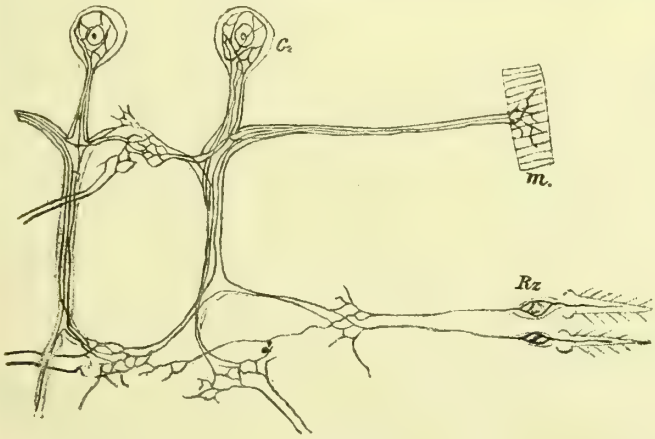

FIG. **152**.
Schéma du trajet des fibrilles dans le système nerveux des crustacés (d'après BETHE).

Ce déplacement du réseau en dehors des cellules nerveuses s'accentue de plus en plus, au fur et à mesure que l'on remonte dans l'échelle zoologique des êtres. Chez les crustacés, FIG. **152**, il est déjà plus avancé que chez les hirudinées. Chez ces dernières, toutes les neurofibrilles entrant dans la constitution du réseau extracellulaire sont en connexion directe ou indirecte avec le réseau endocellulaire. Les fibrilles centripètes se

perdent dans le neuropile, les fibrilles centrifuges proviennent du réseau endocellulaire des cellules nerveuses. Chez les crustacés il n'en est plus ainsi ; le réseau endocellulaire a perdu de son importance au profit du réseau extracellulaire puisqu'ici il existe, dans chaque neurone, un nombre considérable de neurofibrilles complètement indépendantes du réseau endocellulaire. D'ailleurs, les fibrilles motrices sortent presque toutes du neuropile et sont par conséquent indépendantes du réseau endocellulaire.

Chez les vertébrés, FIG. **153**, le déplacement du réseau endocellulaire a atteint son apogée. A part quelques cellules nerveuses spéciales qui présentent encore un réseau endocellulaire, il n'existe plus de réseau dans le corps protoplasmatique ; il n'y a plus là que des fibrilles, indépendantes les unes des autres, qui traversent le corps cellulaire, comme elles parcourent les cylindre-axes des fibres nerveuses. Le réseau fibrillaire, *utile* au fonctionnement des centres nerveux, a partout quitté la cellule pour se localiser en dehors d'elle, soit comme réseau péricellulaire, soit comme réseau intercellulaire. La cellule nerveuse, pour autant qu'elle intervient dans la fonction de conduction, sert uniquement de voie de passage, tout comme les fibres nerveuses périphériques. D'ailleurs le plus grand nombre des neurofibrilles ne passent même plus par les cellules nerveuses, mais se rendent directement d'un prolongement protoplasmatique dans un autre. A un endroit quelconque de ce prolongement, la neurofibrille quitte la branche protoplasmatique pour entrer dans le réseau péricellulaire, où elle se continue avec les neurofibrilles amenées par les ramifications cylindraxiles.

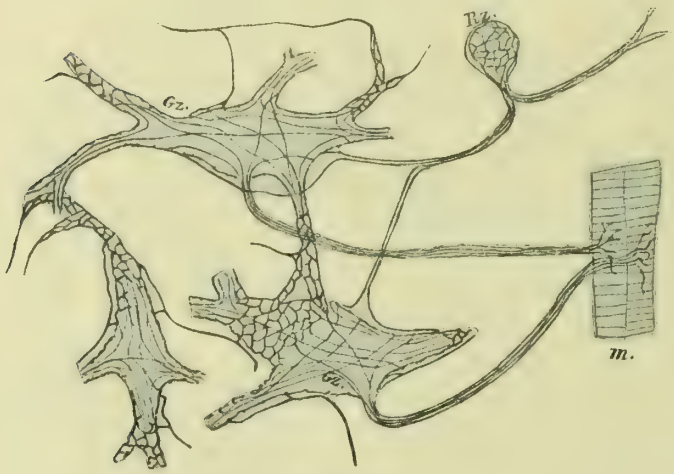

FIG. **153**.
Schéma du trajet des fibrilles de la système nerveux des vertébrés (d'après BETHE).

Le réseau nerveux fibrillaire forme donc, d'après BETHE, la partie la plus importante des centres nerveux. D'abord situé à l'intérieur même des cellules nerveuses, on voit ce réseau quitter ces dernières au fur et à mesure que l'on monte dans l'échelle des êtres ; quand ce déplacement a été effectué, les cellules nerveuses perdent en quelque sorte toute importance au point de vue du fonctionnement du système nerveux, il ne leur reste plus à exercer qu'une action trophique. Aussi BETHE arrive-t-il à cette conclusion étrange, c'est qu'il n'y a plus de centres nerveux. Tout le système nerveux central se réduit à un réseau élémentaire, dans lequel pénètrent de tous côtés des fibrilles centripètes et d'où sortent les fibrilles centrifuges, toutes ces fibrilles étant en continuité directe les unes avec les autres.

Encore convient-il d'ajouter que cette action trophique elle-même devient très discutable, puisque BETHE (2) croit avoir démontré que la dégénérescence du bout périphérique d'un nerf sectionné ne tient pas à la suspension de l'influence trophique que la cellule nerveuse exerce sur la fibre nerveuse, mais doit uniquement être attribuée à l'action traumatique exercée sur la fibre nerveuse. La cellule nerveuse n'exercerait pas sur la fibre nerveuse d'influence trophique, puisqu'un nerf peut se régénérer autogénétiquement, sans l'intervention d'une cellule nerveuse ; de plus, la section de ce nerf autorégénéré, sans connexion avec les centres médullaires, est cependant suivie de la nouvelle dégénérescence du bout périphérique. De telle sorte que, privée même de son action trophique, la cellule nerveuse, ou mieux le corps cellulaire du neurone, devient véritablement quelque chose de superflu dans le fonctionnement du système nerveux de l'adulte.

C'est là la conception générale que BETHE se fait de l'organisation nerveuse dans la série zoologique des êtres. Si l'on se demande pourtant sur quels faits anatomiques toute cette conception ingénieuse repose, on arrive bientôt à la conviction que ces faits font totalement défaut.

BETHE admet l'existence d'un réseau nerveux protoplasmatique chez les animaux inférieurs en se basant essentiellement sur les observations des frères HERTWIG et de EIMER. Les recherches de HAVET (34) ont cependant montré que chez les actinies il n'y a que des cellules indépendantes.

Chez les hirudinées il admet l'existence d'un réseau fibrillaire dans le neuropile ; la méthode au nitrate d'argent réduit de CAJAL, appliquée par CAJAL et par nous même à l'étude du neuropile dans les ganglions de la sangsue, n'a pas montré d'anastomoses interfibrillaires ainsi que nous l'avons déjà fait ressortir.

Chez les crustacés il admet que les neurofibrilles s'anastomosent essentiellement dans le réseau extra-cellulaire et que le réseau endocellulaire y a perdu beaucoup de son importance. Et cependant il déclare lui-même que cette opinion s'appuie bien plus sur des considérations théoriques que sur l'observation directe, (p. 45).

Chez les vertébrés il affirme que le réseau endocellulaire fait défaut dans la majorité des cellules nerveuses, qu'il est devenu péricellulaire et intercellulaire, que c'est dans le réseau péricellulaire ou réseau de GOLGI que s'établit la continuité entre toutes les neurofibrilles des éléments nerveux, que ce réseau de GOLGI, l'homologue du neuropile des invertébrés, est la partie importante dans toute l'organisation nerveuse. Or, il résulte des recherches faites tout récemment avec la nouvelle méthode de CAJAL (CAJAL, VAN GEHUCHTEN, MICHOTTE, v. LENHOSSEK, MARINESCO), ainsi que des nombreuses recherches de DONAGGIO, de ROSSI et d'autres, que le *réseau endocellulaire* existe dans toutes les cellules nerveuses et que le réseau de GOLGI, s'il n'est pas une production artificielle, n'est en tout cas pas constitué par des neurofibrilles et ne peut, par conséquent, avoir aucune importance au point de vue du fonctionnement de notre système nerveux. D'ailleurs, après avoir décrit la façon particulière dont, dans le réseau péricellulaire, s'établirait la continuité anatomique entre les neurofibrilles des ramifications cylindraxiles et les neurofibrilles du corps cellulaire et des prolongements protoplasmatiques, BETHE a soin d'ajouter lui-même : que toute cette architecture des centres nerveux qu'il a édifiée est encore très hypothétique et que les observations qui lui servent de base sont susceptibles d'autres interprétations.

Théorie de Nissl. — Nissl (35 et 12) affirme que le système nerveux ne peut plus être considéré comme une agglomération d'élements nerveux indépendants, et, s'appuyant sur les observations de Apathy, Held et Bethe, il déclare la doctrine des neurones complètement fausse. Pour lui, le système nerveux est formé de cellules nerveuses, de fibres nerveuses et d'une substance nerveuse spécifique qui n'est pas le protoplasme même des cellules nerveuses, mais un protoplasme cellulaire *modifié*. Cette substance nerveuse existe, en partie, à l'intérieur même des cellules sous forme de fibrilles ; elle prend cependant son plus grand développement en dehors des cellules où elle forme la masse principale de la substance grise.

Ce qui caractérise, d'après Nissl, la substance grise et ce qui nous permet de la distinguer de la substance blanche, ce n'est pas la présence des cellules nerveuses comme on l'a toujours cru jusqu'ici, mais bien la présence d'une substance spéciale, diffuse, granuleuse ou finement moléculaire dans laquelle sont englobées les cellules nerveuses et les cellules de neuroglie, les fibres myéliniques et les ramifications cylindraxiles. Cette substance spéciale fait complètement défaut dans la substance blanche.

Pour l'étude de cette substance grise, Nissl rejette à priori la *méthode de Golgi* comme étant dépourvue à cet effet de toute valeur démonstrative. Comme cette méthode ne nous fournit aucun renseignement sur la structure interne des cellules nerveuses, qu'elle ne montre ces dernières que dans leurs formes extérieures, en véritables silhouettes, elle peut être une bonne méthode *anatomique*, mais est et reste toujours une mauvaise méthode *histologique*. Le problème qu'il s'agit de résoudre étant un problème histologique, doit donc être abordé exclusivement par des méthodes histologiques. Or, au dire de Nissl, celles dont nous disposons nous permettent uniquement, d'une part, de colorer les cellules nerveuses enveloppées par le réseau de Golgi ; d'autre part, de poursuivre les fibres nerveuses sur la partie de leur trajet où elles sont enveloppées d'une gaine de myéline. Dès que cette gaine s'arrête, le cylindre-axe échappe à notre observation de telle sorte qu'il nous est impossible de dire ce qui en advient. Or, dans toutes les régions grises du névraxe, les fibres nerveuses perdent rapidement leur gaine de myéline, il s'en suit que dans le voisinage immédiat des cellules nerveuses les méthodes employées par Nissl ne montrent plus rien d'organisé, de structuré. Ce qui existe là est, d'après Nissl, une substance nerveuse spéciale, le *gris nerveux*, la partie la plus importante de tout le système nerveux, puisque c'est dans ce gris nerveux que doivent s'établir, d'une façon quelconque, les connexions entre les différents éléments nerveux.

Pour appuyer cette manière de voir, Nissl examine une coupe de l'écorce cérébrale colorée par le bleu de méthylène et il se demande ce qui peut bien exister entre les corps des cellules nerveuses. Il écarte successivement les cellules de neuroglie, les fibrilles de neuroglie, les fibres myéliniques et amyéliniques comme étant incapables de constituer cette énorme masse de substance dans laquelle se trouvent éparpillées les cellules nerveuses et il arrive à conclure que, en dehors de ces divers éléments, il *doit* exister une substance spéciale que l'on doit considérer comme un élément histologique particulier du tissu nerveux.

Il est bien vrai que, dans ce gris nerveux de Nissl, la méthode de Golgi démontre l'existence d'un nombre considérable de fines fibrilles nerveuses qui ne sont rien autre que les ramifications protoplasmatiques des cellules nerveuses et les ramifications collatérales et terminales de fibres nerveuses voisines; mais Nissl n'a pas foi dans la méthode de Golgi, il en rejette ou, du moins, en conteste les résultats parce que c'est une méthode *anatomique*, incapable de résoudre des problèmes histologiques. Sa défiance à l'égard des résultats fournis par la méthode osmio-bichromique va si loin que, tout en ne niant pas l'existence des ramifications collatérales des fibres nerveuses ni des cellules à cylindre-axe court, il émet cependant des doutes sur leur existence et cela parce que les méthodes histologiques qu'il a employées ne les lui montrent pas. Il arrive même à conclure que les ramifications dendritiques des cellules pyramidales de l'écorce, mises en évidence par le chromate d'argent, ne peuvent pas exister; qu'elles ne peuvent pas être considérées comme représentant des divisions et des subdivisions des prolongements protoplasmatiques. Pour lui, une partie au moins de ces dendrites sont des ramifications cylindraxiles qui naissent dans la substance grise (c'est-à-dire la substance granuleuse spécifique de Nissl), pour se rendre dans les cellules nerveuses elles-mêmes.

Le système nerveux central est donc formé, d'après Nissl, de deux éléments : les cellules nerveuses et les fibres nerveuses entre lesquelles se trouve interposée une substance nerveuse spécifique, (moitié gauche de la fig. **154**, a).

Voilà tout ce que nous savons de science certaine. Mais, comme le fonctionnement du système nerveux central serait impossible si le gris nerveux n'existait pas, il en conclut que ce gris nerveux *doit* être constitué de telle façon qu'il puisse servir à la conduction et permettre une action réciproque des éléments nerveux. Cette organisation hypothétique ne peut pas être un véritable *réseau*, car alors toute conduction isolée ou localisée serait impossible. Cette connexion interneuronique pourrait s'établir, d'après Nissl, de la manière suivante, fig. **154** (moitié droite).

On peut *supposer* qu'il existe des connexions directes entre les neurofibrilles du corps cellulaire et les réseaux péricellulaires. Les neurofibrilles, arrivées à la surface du corps cellulaire ou des dendrites, modifieraient leur structure pour pénétrer dans le réseau de Golgi (D). On peut *supposer* aussi que le réseau de Golgi est solidement relié de toutes parts au gris nerveux, d'où l'on peut conclure que les éléments histologiques inconnus du gris nerveux sont en connexion anatomique avec le réseau péricellulaire. De toutes ces *suppositions* découle alors l'*hypothèse*, que les réseaux péricellulaires sont les endroits du système nerveux où les éléments constituants du gris nerveux s'arrangent de telle façon que, arrivés à la surface du corps cellulaire ou des dendrites, ils y pénètrent comme neurofibrilles; de même les neurofibrilles du corps cellulaire, au sortir de la cellule nerveuse, entreraient dans le réseau de Golgi, s'y décomposeraient dans leurs éléments constituants pour entrer en connexion avec les éléments du gris nerveux. Les éléments constituants du réseau péricellulaire peuvent donc donner naissance à des neurofibrilles du corps cellulaire; ils pourraient tout aussi bien donner naissance à des neurofibrilles de fibres nerveuses, de telle sorte que les fibres nerveuses extracellulaires, dont Nissl

admet l'existence, pourraient provenir non seulement du gris nerveux, mais des éléments cachés dans les réseaux péricellulaires. Les réseaux de Golgi seraient donc, en fin de compte, une disposition accessoire du tissu nerveux qui permettrait aux éléments du gris nerveux de se transformer en neurofibrilles.

Toutes ces considérations, purement hypothétiques, de Nissl tombent devant ce fait, qui tend à s'accréditer de plus en plus, c'est que le réseau de Golgi, s'il existe véritablement, n'est pas formé par des neurofibrilles et ne peut donc, en aucune façon, intervenir comme élément conducteur dans le fonctionnement des centres nerveux. D'ailleurs, le gris nerveux de Nissl se laisse parfaitement analyser par la nouvelle méthode au nitrate d'argent réduit de Cajal, qui nous montre qu'il est uniquement formé de fibrilles nerveuses entrelacées, sans anastomoses.

Comme on le voit, par l'exposé que nous venons de faire des observations et des idées de Apathy, Held, Auerbach, Bethe et Nissl, tous ces auteurs combattent l'indépendance *anatomique* des éléments nerveux ; ils admettent l'existence d'un véritable réseau nerveux constitué par des anastomoses multiples entre les *ramifications cylindraxiles* des cellules nerveuses. C'est un retour plus ou moins net vers le *réseau nerveux de Golgi*. Nous avons vu que, pour Golgi, le réseau cylindraxile est un véritable réseau diffus occupant, dans les régions grises, tout l'espace laissé libre entre les cellules nerveuses. Apathy admet l'existence d'un pareil réseau diffus dans le neuropile des ganglions des *invertébrés*. Pour Bethe et Prentiss, ce réseau ne serait pas diffus; il ne serait pas constitué par les anastomoses de *toutes* les ramifications cylindraxiles entrant dans le ganglion; ce réseau existerait par places dans chaque ganglion, chacun de ces réseaux localisés servant uniquement à mettre en connexion un petit nombre d'éléments nerveux.

Chez les vertébrés, Auerbach et jusqu'à un certain point aussi Bethe admettent l'existence du réseau diffus intercellulaire à côté de réseaux localisés péricellulaires, tous ces réseaux étant en continuité anatomique les uns avec les autres. Held ne se prononce pas sur l'existence du réseau diffus et Nissl admet à la fois les réseaux péricellulaires et le réseau diffus de son *gris nerveux*.

A côté de cette opinion, d'après laquelle la continuité anatomique des éléments nerveux s'établit par un *réseau péricellulaire* et *intercellulaire* constitué par les neurofibrilles renfermées dans les prolongements *cylindraxiles* des cellules nerveuses, il en existe encore une autre, produite et défendue tout récemment par notre compatriote le Dr Joris (36), qui semble être, jusqu'à un certain point du moins, un retour vers le réseau *intercellulaire* dont Gerlach admettait l'existence entre les dernières ramifications des prolongements *protoplasmatiques*. Joris croit avoir trouvé, dans l'or colloïdal, un colorant spécifique des neurofibrilles permettant de poursuivre ces dernières à l'intérieur et à l'extérieur des cellules nerveuses. Il conclut de ses recherches que les connexions interneuroniques ne se font pas entre le corps cellulaire et les fibres environnantes (réseau ou nid péricellulaire), mais que les neurofibrilles intracellulaires communiquent avec les neurofibrilles extracellulaires exclusivement à l'*extrémité des prolongements protoplasmatiques*. Dans les dernières ramifications protoplasmati-

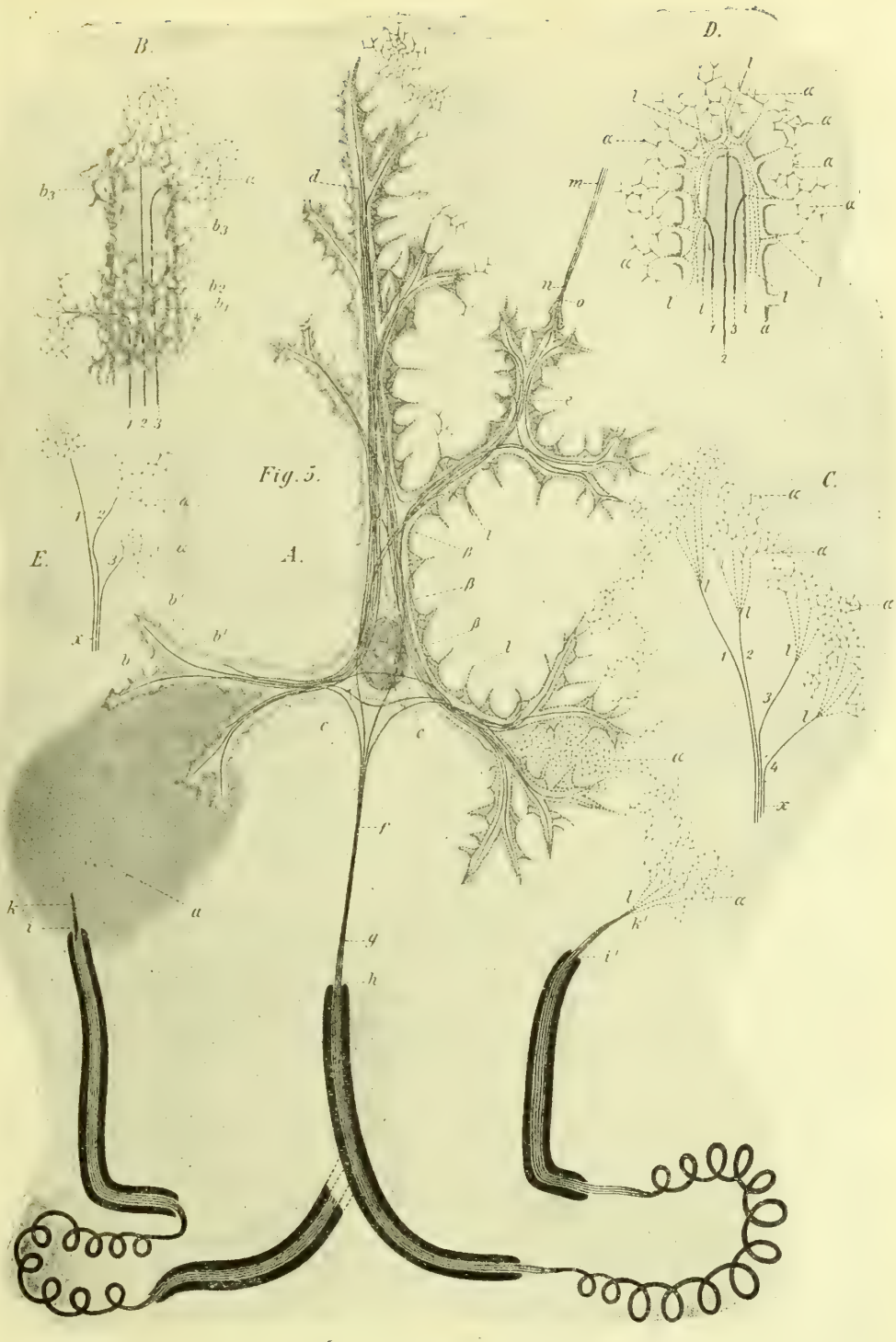

FIG. **154.**

A. Schéma de NISSL montrant dans *sa moitié gauche* les seuls faits positifs acquis concernant les connexions des éléments nerveux : la fibre nerveuse myélinique arrivée dans le gris nerveux *a* perd sa gaine et se réduit au cylindre-axe *i* que l'on ne peut plus poursuivre. La cellule nerveuse présente des neurofibrilles qui s'arrêtent à la surface des dendrites. La moitié droite montre objectivement comment NISSL se représente la structure du gris nerveux et le mode de connexion existant entre fibres nerveuses et cellules nerveuses. Les fibrilles du cylindre-axe s'écartent les unes des autres. Chaque neurofibrille (*x* schéma E ou 1, 2, 3, 4 schéma C) se résout en fibrilles élémentaires allant prendre part à la constitution d'un réseau nerveux existant dans le gris nerveux, *a*. Ce réseau nerveux pénètre à l'intérieur des trabécules du réseau de GOLGI (schéma D) et là se continue avec les fibrilles élémentaires provenant des neurofibrilles du corps cellulaire.

ques on ne trouve, d'après Joris, qu'une ou deux neurofibrilles. A la limite de cette ramification, ces neurofibrilles ne s'arrêtent pas, mais elles sortent de la cellule, parcourent isolément un trajet plus ou moins long, puis se divisent rapidement pour former un fin réseau à mailles assez régulières. Ce réseau s'étend dans l'épaisseur de la substance grise, entourant parfois des cellules et leurs prolongements, mais *sans contracter de rapports directs avec eux;* il est exclusivement formé par les neurofibrilles sorties des prolongements *cellulaires* et complètement indépendant des neurofibrilles renfermées dans les ramifications cylindraxiles. Au sortir du corps cellulaire, la neurofibrille peut aussi ne pas prendre part à la constitution du réseau intercellulaire pour entrer directement dans une autre cellule nerveuse.

Nous avons eu l'occasion de voir quelques unes des préparations du Dr Joris. Les neurofibrilles du corps cellulaire et des ramifications protoplasmatiques étaient admirablement colorées. Nous n'avons pourtant pas pu nous convaincre des connexions interneuroniques telles que Joris les décrit. Une chose qui mérite d'être signalée, c'est que dans les préparations à l'or colloïdal, pas plus que dans celles au nitrate d'argent réduit, on ne parvient à voir le réseau péricellulaire de Bethe, ce qui semble bien démontrer que ce réseau n'est pas formé par de véritables neurofibrilles. Pour ce qui concerne le réseau intercellulaire reproduit par Joris, nous (37) avons émis l'opinion qu'il correspond peut-être au réseau intercellulaire auquel Bethe a donné le nom de « Füllnetze » et qu'il considérait comme une production artificielle. Fragnito, dans un travail récent (38), incline également vers cette opinion. D'après Held (31), les figures que Joris donne des anastomoses intercellulaires ne sont pas démonstratives, les neurofibrilles que ce dernier représente comme appartenant à des dendrites pouvant très bien n'être autre chose que des fibrilles extracellulaires.

Dans un rapport présenté au récent congrès que la société psychiatrique italienne a tenu à Gênes, Fragnito (38) déclare que l'existence d'un réseau anastomotique neurofibrillaire *intercellulaire* n'est pas prouvée, que le réseau *péricellulaire* n'est pas de nature nerveuse et que, par conséquent, il ne peut résoudre le problème du mode de connexion des éléments nerveux dans les organes centraux des vertébrés.

Vous voyez, par l'examen de ces différentes théories, que la doctrine de l'indépendance anatomique des neurones reste debout malgré l'assaut qu'elle a eu à subir de divers côtés et malgré les tentatives nombreuses, mais infructueuses, faites par un certain nombre d'auteurs, pour arriver à établir l'existence réelle d'une continuité anatomique entre tous les éléments entrant dans la constitution de la substance grise des centres nerveux.

Littérature.

(1) Van Gehuchten : *Anatomie dn système nerveux de l'hommme.* 2e éd., Vol. I, p. 195, 1897 ; 3e éd., Vol. I, p. 217, 1900. — (2) Bethe : *Allgemeine Anatomie und Physiologie des Nervensystems*, p. 10, 1903. — (3) Dogiel : *Die Retina der Ganoiden.* Archiv f. mikr. Anat., Bd. XXII, 1883. — *Ueber die Retina des Menschen.* Intern. Monatschr., Bd. I, 1884. — *Ueber das Verhalten der nervösen Elemente in der Retina der Ganoiden, Reptilien, Vögel and Säugethiere.* Anatom. Anz., 1888. — *Ueber die nervösen Elemente in der Netzhaut der Amphibien und Vögel.* Anat. Anz., 1888. — *Ueber die nervösen Elemente in der Retina des Menschen.* I Mittheilung, Archiv f. mikr. Anat., Bd. XXXVIII, 1891. — II Mittheilung, Ibid., Bd. XXXX, 1892. — *Zur Frage über den Bau der Nervenzellen und über das Verhältnis ihres Achsencylinder- (Nerven-) Fortsatz zu den Protoplasmafortsätzen.* Archiv f. mikr. Anat., Bd. XXXXI, 1893. — *Zur Frage über das Verhalten der Nervenzellen zu einander.* Archiv f. Anat. und Phys., Anat. Abth., 1893. — *Die Retina der Vögel.* Archiv f. mikr. Anat., Bd. XLIV, 1895, — *Ein besonderen Typus von Nervenzellen in der mittleren gangliösen Schicht der Vogel-Retina.* Anatomischer Anzeiger, 1895. — *Die Struktur der Nervenzellen der Retina.* Archiv f. mikr. Anat., Bd. 46. — (4) Ramon y Cajal : *Estructura de la retina de las aves.* Revista trim. histologia, 1888. — *Sur la morphologie et la connexion des éléments de la rétine des oiseaux.* Anatomischer Anzeiger, 1889. — *Notas preventivas sobre la retina y gran sympatico de los mamiferos.* Barcelone, 10 déc. 1891. — *La retina de los Teleosteos y alcunas observaciones sobre la de los vertebrados superiores.* Madrid, 1892. — *Nuevo concepto de la Histologia de los centros nerviosos*, 1892. — *La rétine des vertébrés.* La Cellule, t. IX, 1er fasc., 1893 — Paquenas contribuciones al conocimiento del sistema nervoso. III· *La retina de los bactracios y reptiles.* Août 1891. — *Nouvelles contributions à l'étude histologique de la rétine et à la question des anastomoses des prolongements protoplasmatiques.* Journal de l'anatomie et de la physiologie, 1896. — (5) Kallius : *Untersuchungen über die Netzhaut der Säugethiere.* Anatomische Heften, 1894, p. 592. — (6) Retzius : *Ueber die neuen Prinzipien in der Lehre von der Einrichtung des sensiblen Nervensystems.* Biolog. Unters., Bd. IV, 1892. — (7) Bouin : *Sur les connexions des dendrites des cellules ganglionnaires dans la rétine.* Bibliographie anatomique, 1894, pp. 110-117. — (8) Embden : *Primitivfibrillen in der Netzhaut.* Archiv f. mikrosk. Anatomie. Bd. 57, 1901. — (9) Heinr. Vogt : *Ueber Neurofibrillen in Nervenzellen und Nervenfasern der Retina.* Monatsschr. f. Psychiatrie und Neurologie. Bd. XI, 1902.. — (10) Guido Sala : *Contributo allo studio della fina struttura della retina.* Boll. della Soc. Medico-Chirurgica di Pavia, 10 juin 1904. — (11) Apathy : *Das leitende Element des Nervensystems und seine topographischen Beziehungen zu den Zellen.* Abdr. aus den Mittheilungen aus der Zoolog. Station zu Neapel. 1897. — (12) Nissl : *Die Neuronenlehre und ihre Anhänger.* Jena, 1903. — (13) Bethe : *Das Nervensystem von Carcinus Maenas.* Archiv f. mikr. Anatomie. Bd. 50, pp. 445-546 ; pp. 589-639, 1897. — *Das centralnervensystem von Carcinus Maenas.* Ibid. Bd. 51, pp. 382-451, 1898. — *Ueber die primitivfibrillen in den Ganglienzellen vom Menschen und anderen Wirbeltieren.* Morpholog. Arbeiten. Bd. 8, 1895. — *Die anatomischen Elemente des Nervensystems und ihre physiologische Bedeutung.* Biologisches Centralblatt, 1898, pp. 843-873. — (14) Prentiss : *Ueber die Fibrillengitter in dem Neuropil von Hirudo und Astacus und ihre Beziehung zu den sogenannten Neuronen.* Archiv f. mikr. Anat., Bd. 62, p. 592-604, 1903. — *The neurofibrillar structures in the ganglia of the Leech and Crayfish with especial reference to the neurone theory.* The Journal of comparative Neurology, Vol. XIII, 1903. — (15) Cajal : *Un sencillo metodo de coloración selectiva del reticulo protoplasmico y sus efectos en los diversos organos nerviosos.* Trabajos del laboratorio de investigaciones biologicas de la Universidad de Madrid, Tomo II, 1903. — (16) Held : *Beiträge zur Structur der Nervenzellen und ihrer Fortsätze.* Zweite Abhandlung. Archiv f. Anat. und Phys., Anatom. Abth., 1897. — Dritte Abhandlung, Supplementbd., 1897. — (17) Auerbach : *Nervenendigung in den Centralorganen.* Neurolog. Centralbl., 1891, p. 445-454, 1898. — *Nachtrag zu dem Aufsatz : Nervenendigungen in den Centralorganen.* Ibid., p. 734-736, 1898. — *Das terminale Nervennetz iu seinen Beziehungen zu den Ganglienzellen der Centralorgane.* Monatsschrift f. Psychiatrie und Neurologie, Bd. VI, 1899. — (18) Golgi : *Sur l'origine du quatrième nerf cérébral...* Journal de l'anatomie, 1893. — (19) Donnagio : *Nuove osservazioni sulla struttura della cellula nervosa.* Riv. sperim. di Freniatria, Vol. XXIV, p. 772-778, 1898. — *Sul reticolo periferico della cellula nervosa dei vertebrati.* Ibid., Vol. XXVI, p. 897-899, 1900. — (20) Golgi : *Intorno alla struttura delle cellule nervose.* Bollet. della Soc. medico-chirurgica di Pavia, 19 avril 1898. — (21) La Villa : *Algunos detalles concernientes a la oliva superior*

y focos acsusticos. Revista trimestral micrografica, 1898, pp. 75-83. — (22) SEMI MEYER : *Ueber die Function der Protoplasmafortsätze der Nervenzellen.* Abdr. aus den Ber. mathem.-phys. Cl. der K. Sächs. Ges.d. Wiss., Leipzig, 1897. — (22bis) VINCENZI : *Sul rivestimento delle cellule nervose,* Anatomischer Anzeiger. Bd XIX, 1901. — (23) BETHE : *Ueber die Neurofibrillen in den Ganglienzellen von Wirbeltieren und ihre Beziehung zu den Golginetzen.* Archiv f. mikrosk. Anatomie, Bd. 55, 1900. — (24) HELD : *Ueber den Bau der grauen und weissen Substanz.* Archiv f. Anatomie und Physiologie, Anatom. Abth., p. 189-224, 1902. — (24bis) BIELSCHOWSKY : *Die Silberimpregnation der Neurofibrillen.* Journal für Psychologie und Neurologie, Bd. III. 1904. — (25) DONNAGIO : *Sulla presenze di sottile fibrille fra le maglie del reticolo periferico nella cellula nervosa.* Riv. sperim. di Freniatria, Vol. XXVII, p. 127-131, 1901. — (26) CAJAL : *Consideraciones criticas sobre la teoria de Bethe ecerca de la estructura y conexiones de las cellulas nerviosas.* Trabajos del laboratorio de investigaciones biologicas, tome II, 1903. — (27) DONNAGIO : *Per il problema dei rapporti tra vie di conduzione intercellulari e periferia della cellula nervosa.* Rivista sperimentale di Freniatria, Vol. XXIX, 1903. — (28) VAN GEHUCHTEN : *Boutons terminaux et réseau péricellulaire.* Le Névraxe, Vol. VI, p. 217-234, 1904. — (29) MARINESCO : *Recherches sur la structure de la partie fibrillaire des cellules nerveuses à l'état normal et pathologique.* Revue neurologique, 1904. — (30) AUERBACH : *Extra-sowie intracelluläre Netze nervöser Natur in den Centralorganen von Wirbeltieren.* Anatomischer Anzeiger, 22 juin 1904. — (31) HELD : *Zur weiteren Kenntniss der Nervenendfüsse und zur Struktur der Sehzellen.* Abhandl. der Mathem. phys. Klasse der königl. Sächsischen Gesellschaft der Wissenschaften, Bd. XXIX, 1904. — (32) BETHE : *Ein Beitrag zur Kenntniss des Nervensystems von Astacus fluviatilis.* Anat. Anz. 1896, pp. 31-34. — (33) HOLMGREN : *Zur Kenntniss des Hautnervensystems der Arthropoden.* Anat. Anz., 1896, pp. 446-557. — (34) HAVET : *Contribution à l'étude du système nerveux des Actinies.* La Cellule, t. XVIII, 1901. — (35) NISSL : *Nervenzellen und graue Substanz.* Münchener medic. Wochenschrift, 1898. — (36) JORIS : *Nouvelles recherches sur les rapports anatomiques des neurones.* Mémoires couronnés et autres mémoires de l'Académie royale de médecine de Belgique, Bruxelles, 1903. — *A propos d'une nouvelle méthode de coloration des neurofibriltes.* Bulletin de l'Academie royale de médecine de Belgique. 1904. — (37) VAN GEHUCHTEN : *Considérations sur la structure intime des cellules nerveuses et sur les connexions anatomiques des neurones.* Le Névraxe, Vol. VI, 1904. — (38) FRAGNITO : *Su le vie di conduzione nervosa extra-cellulari.* Le Névraxe, vol. VII, 1905.

ONZIÈME LEÇON.

Sens de la conductibilité nerveuse
dans les prolongements protoplasmatiques et cylindraxiles.
Le contact utile entre les neurones.
Les prolongements cellulipètes et les prolongements cellulifuges.
Modification de la théorie de la polarisation dynamique.
L'expérience fondamentale de Bethe.

Nous avons vu, dans notre avant-dernière leçon, que les prolongements protoplasmatiques des cellules nerveuses ne servent pas uniquement d'appareils de nutrition pour l'élément nerveux et que le prolongement cylindraxile n'est pas seul à jouir de la fonction de conductibilité (Golgi). Toutes les parties d'un neurone sont de nature nerveuse et la transmission de l'ébranlement nerveux se fait aussi bien par les prolongements protoplasmatiques que par le prolongement cylindraxile. La seule différence physiologique qui sépare les prolongements protoplasmatiques du prolongement cylindraxile c'est que, ainsi que nous allons le démontrer pour quelques éléments en particulier, dans les premiers la conduction est *cellulipète*, tandis que dans le second la conduction est *cellulifuge*.

Le contact, par lequel les éléments nerveux agissent les uns sur les autres pour se transmettre l'ébranlement reçu, pourrait se faire *théoriquement*, soit entre les prolongements protoplasmatiques de neurones voisins, soit entre les corps cellulaires d'éléments juxtaposés, soit entre les ramifications collatérales et terminales des prolongements cylindraxiles. Ce qui semble exclure ces voies multiples de transmission nerveuse, c'est que, si elles existaient, la moindre excitation périphérique devrait nécessairement se transmettre à tous les éléments nerveux de l'axe cérébro-spinal ; car, de même que dans le plexus nerveux sous-cutané, d'où partent les fibrilles intra-épidermiques, les contacts sont multiples entre les ramifications terminales des fibres nerveuses sensitives, fig. **155** ; de même, dans la moelle, les contacts sont nombreux non seulement entre les ramifications collatérales et terminales des fibres sensitives, mais aussi et surtout entre les prolongements protoplasmatiques de toutes les cellules nerveuses.

Si tous ces contacts devaient servir à la transmission de l'ébranlement nerveux, une excitation quelconque produite en un point donné de la peau pourrait se transmettre à la moelle épiniere, non seulement par voie directe en parcourant toute l'étendue de la fibre excitée, mais encore par voie indirecte, en passant par

les ramifications terminales des fibres nerveuses voisines non soumises à l'excitation. Amené à la moelle par le prolongement interne des cellules des ganglions spinaux, cet ébranlement se transmettrait encore une fois, non seulement aux cellules nerveuses, mais aussi aux nombreuses ramifications cylindraxiles voisines, avec

Fig. **155**.
Terminaisons nerveuses intra-épidermiques
dans la peau du pavillion de l'oreille de la souris blanche.

lesquelles les ramifications collatérales ou terminales de ce prolongement viendraient en contaci. Transmtse ainsi de proche en proche, cette excitation périphérique finirait par ébranler tous les neurones de l'axe cérébro-spinal. Nous savons par l'expérience de tous les jours qu'il n'en est pas ainsi.

C'est en s'appuyant sur ces mêmes considérations que Bethe (1) combat l'existence d'un réseau *diffus* dans les ganglions des invertébrés, réseau dans lequel se perdraient toutes les neurofibrilles des fibres centripètes et d'où émaneraient, en partie du moins, les neurofibrilles des fibres centrifuges. Nissl (2) a recours également à ces considérations pour combattre la possibilité de l'existence d'un réseau à trois dimensions dans ce qu'il appelle le *gris nerveux*.

Pour savoir *dans quel sens* se fait la transmission nerveuse dans un neurone quelconque, nous pouvons avoir recours aux neurones périphériques, pour lesquels l'observation la plus vulgaire nous a révélé depuis longtemps le sens suivant lequel se fait la conduction nerveuse. Ces neurones se divisent en neurones moteurs et en neurones sensitifs.

Neurones moteurs. Nous verrons plus tard que les fibres motrices des nerfs spinaux ont leurs cellules d'origine dans la substance grise de la moelle ; nous savons que le cylindre-axe de chacune de ces fibres se continue avec le prolongement cylindraxile de la cellule nerveuse et qu'il se termine dans une fibre musculaire par une touffe de ramifications libres, FIG. **156**. Pour que cette fibre musculaire puisse se contracter sous l'influence d'une irritation amenée par la fibre nerveuse, il faut qu'une excitation motrice lui vienne de la cellule d'origine. La transmission de l'ébranlement nerveux dans le prolongement cylindraxile de chacun de ces neurones moteurs est donc *cellulifuge*, FIG. **157**.

Neurones sensitifs. Nous verrons plus tard qu'une fibre nerveuse sensitive périphérique représente le prolongement protoplasmatique d'une cellule unipolaire d'un ganglion spinal. Ce prolongement se termine par des ramifications libres entre les cellules épithéliales de l'épiderme, FIG. **155**. Ces ramifications terminales perçoivent les excitations périphériques et les transmettent à la cellule d'origine. Dans ce cas, le prolongement protoplasmatique possède une conduction *cellulipète*. Les fibres des racines postérieures représentent les prolongements cylindraxiles des cellules des ganglions spinaux. Elles reçoivent l'ébranlement de leurs cellules d'origine et le transmettent, dans la moelle, aux cellules nerveuses avec lesquelles elles arrivent en contact. Ici encore le prolongement cylindraxile possède la conduction *cellulifuge*, FIG. **157**.

FIG. **156**.
Plaques motrices dans les muscles du museau de la souris blanche.

Les fibres du nerf olfactif ont leurs cellules d'origine dans la muqueuse olfactive. Ces cellules sont bipolaires, FIG. **158**. Le prolongement périphérique de chacune de ces cellules possède la conduction *cellulipète,* c'est un prolonge-

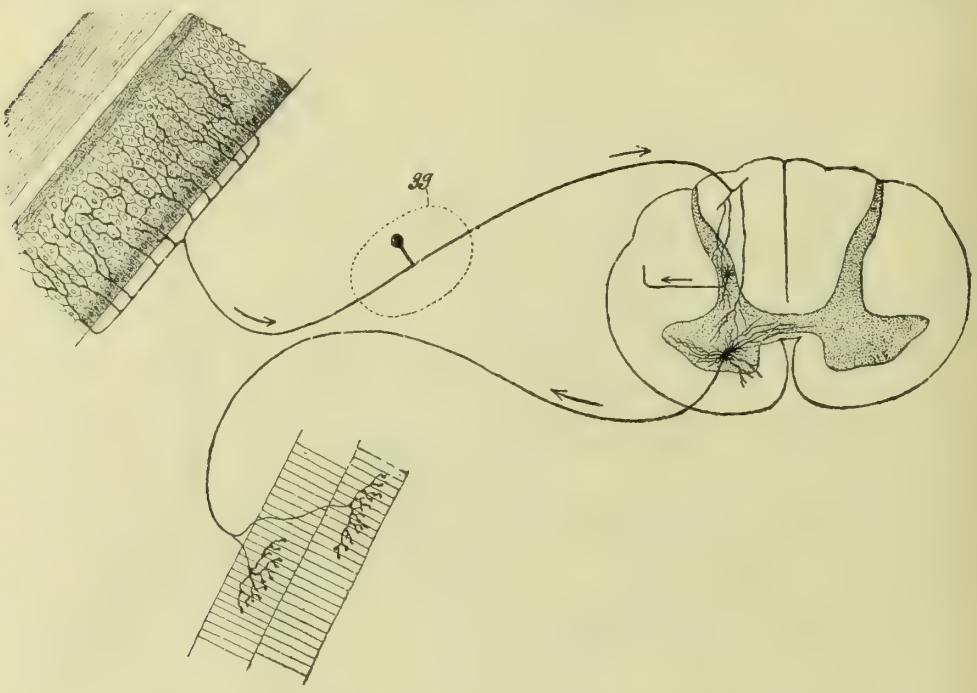

FIG. **157.**
Sens de la conduction nerveuse dans les neurones périphériques.

ment protoplasmatique ; le prolongement central au contraire jouit de la conduction *cellulifuge,* c'est un prolongement cylindraxile. Le même fait s'observe pour les cellules bipolaires du ganglion spiral situé sur la branche limacéenne du nerf acoustique et du ganglion de SCARPA de la branche vestibulaire du même nerf.

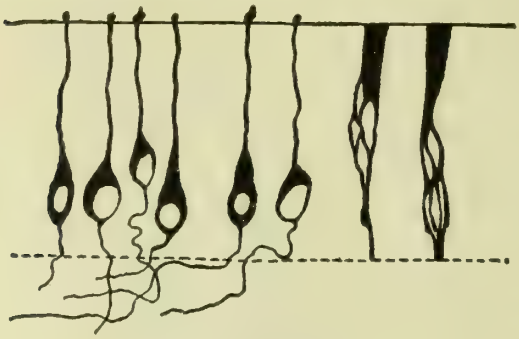

FIG. **158.**
Quelques cellules nerveuses bipolaires de la muqueuse olfactive de la souris blanche.

Dans les *neurones périphériques,* c'est-à-dire les neurones qui sont situés, en partie, en dehors de l'axe cérébro-spinal, les prolongements protoplasmatiques possèdent donc, en fait, la conduction cellulipète et le prolongement cylindraxile la conduction cellulifuge.

Il en est de même pour tous les neurones de l'axe cérébro-spinal. Dans le bulbe olfactif de tous les vertébrés, le prolongement protoplasmatique descendant de chacune des cellules mitrales a la conduction cellulipète, le prolongement cylindraxile la conduction cellulifuge, FIG. **159**. Les fibres du nerf optique ne

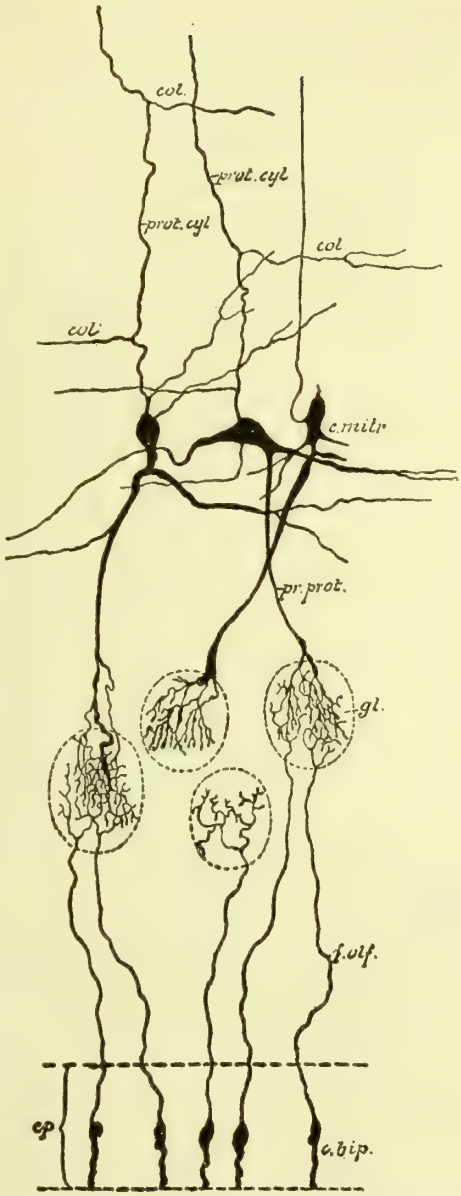

FIG. **159.**

Schéma montrant le trajet des filets olfactifs et leur contact, dans les glomérules du bulbe, avec un prolongement protoplasmatique d'une cellule mitrale, chez les mammifères.

cp. : Epithélium de la muqueuse olfactive.
c. bip. : Cellules bipolaires olfactives.
f. olf. : Filets olfactifs.
gl. : Glomérules du bulbe olfactif.
c. m. : Cellules mitrales.
pr. prot. : Prolongements protoplasmatiques.
prol. cyl. : Prolongements cylindraxiles avec, *col*, leurs branches collatérales.

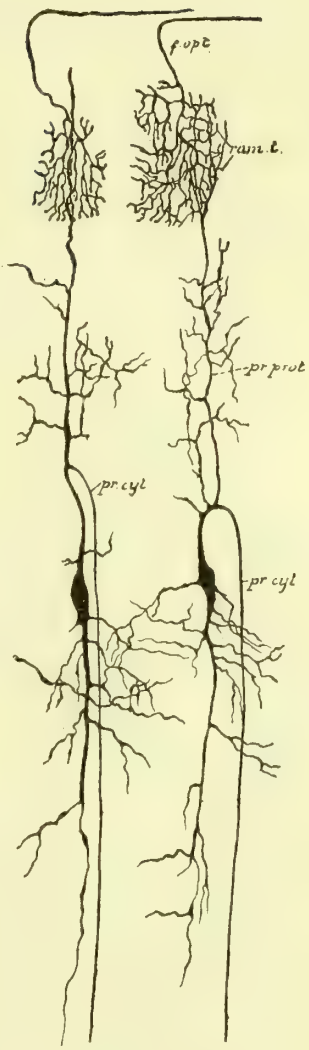

FIG. **160.**

Terminaison des fibres du nerf optique dans les couches superficielles du lobe optique chez un embryon de poulet. Les ramifications cylindraxiles ne viennent en contact qu'avec les ramifications protoplasmatiques des cellules nerveuses du lobe optique.

f. opt. : Fibres du nerf optique.
ram. t. : Leurs ramifications terminales.
pr. prot. : Prolongements protoplasmatiques.
pr. cyl. : Prolongements cylindraxiles des cellules nerveuses du lobe optique.

sont, en grande partie, que les prolongements cylindraxiles des cellules nerveuses de la zone ganglionnaire de la rétine : elles présentent la conduction cellulifuge. Les prolongements protoplasmatiques de ces cellules rétiniennes jouissent de la conduction cellulipète, de même que les prolongements protoplasmatiques des cellules nerveuses du lobe optique, FIG. **160**. Les cellules motrices de l'écorce cérébrale envoient leurs prolongements protoplasmatiques dans les couches superficielles de l'écorce, pour ramener aux cellules d'origine tous les ébranlements qu'ils peuvent recueillir ; les prolongements cylindraxiles de ces cellules corticales descendent dans l'axe cérébro-spinal pour transmettre à d'autres éléments nerveux l'excitation qui leur vient de leurs cellules d'origine, FIG. **161**.

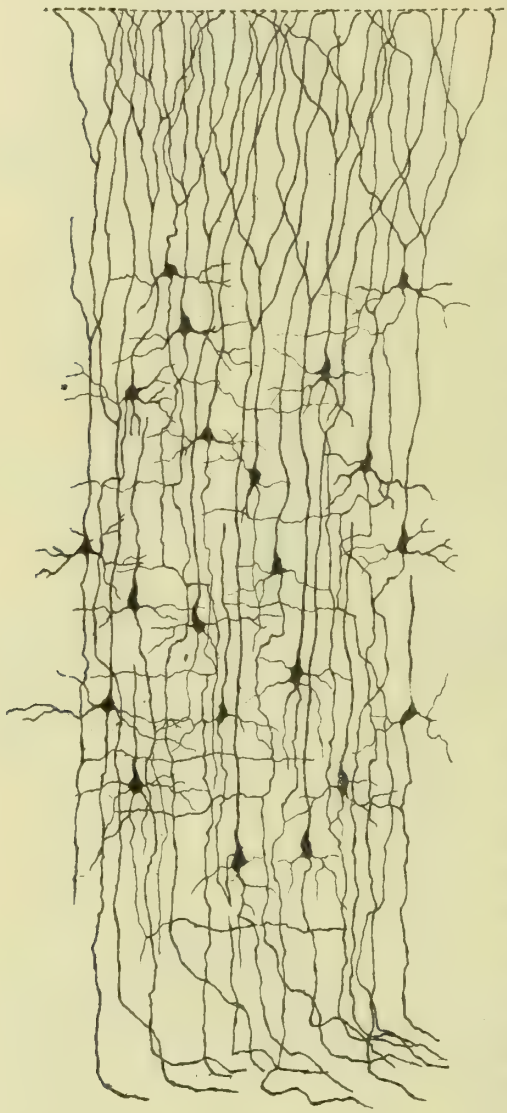

FIG. **161**.
Quelques cellules de l'écorce cérébrale d'une souris blanche âgée de neuf jours.

Ces nombreux exemples, que l'on pourrait multiplier encore, prouvent donc que, *en fait*, le sens suivant lequel s'exerce la conductibilité varie dans les deux espèces de prolongements qui dépendent d'une cellule nerveuse. Ils nous montrent en même temps le mode de superposition des éléments nerveux et nous font voir par *quel contact* l'ébranlement est transmis d'un neurone donné à un autre neurone.

Le *contact utile* entre éléments nerveux, ou, suivant l'expression si juste de RAMON Y CAJAL, l'*articulation* entre neurones superposés, c'est-à-dire la transmission de l'ébranlement d'un élément nerveux à un autre ébranlement nerveux, ne se fait donc pas par les prolongements protoplasmatiques enchevêtrés ; il ne se fait pas non plus par les ramifications terminales cylindraxiles enlacées les unes dans les autres. Ce contact a lieu exclusivement entre les ramifications terminales du prolongement *cylindraxile* d'un neurone, les ramifications *protoplasmatiques* et le *corps cellulaire* d'un autre neurone.

Les fonctions spéciales des trois parties constitutives d'un élément nerveux peuvent donc être résumées de la façon suivante :

Tout *prolongement cylindraxile* possède la conduction cellulifuge.

Il ne reçoit *jamais* l'ébranlement nerveux ni des prolongements protoplasmatiques, ni des ramifications cylindraxiles avec lesquels il arrive en contact. Il ne le reçoit pas non plus du corps cellulaire de neurones voisins. L'ébranlement nerveux lui arrive *toujours* de sa cellule d'origine. Il ne transmet *jamais* cet ébranlement aux ramifications cylindraxiles avec lesquelles il s'enchevêtre, mais il le *communique toujours* soit aux prolongements protoplasmatiques et au corps cellulaire d'autres éléments nerveux, soit aux éléments étrangers avec lesquels il vient en contact.

Cette ramification cylindraxile, collatérale ou terminale, par laquelle l'axone d'une cellule nerveuse transmet l'ébranlement à un autre neurone varie en quelque sorte pour chaque type cellulaire. Sa forme aussi bien que son degré d'épanouissement diffèrent suivant que cette connexion se fait avec le corps même de la cellule nerveuse ou avec les prolongements protoplasmatiques qui en dépendent.

La connexion avec le *corps* de la cellule nerveuse peut se faire par une ou par plusieurs ramifications cylindraxiles. Quand la ramification cylindraxile est unique, comme cela s'observe pour les cellules du noyau du corps trapézoïde, FIG. **162**, elle est formée de quelques fibrilles courtes, épaisses et plus ou moins aplaties de façon à constituer une espèce de calice ou de nid destiné à recevoir le corps de la cellule nerveuse. Quand plusieurs ramifications distinctes sont destinées à se mettre en connexion avec le même neurone, chacune d'elles est formée par un petit nombre de fibrilles ; mais par leur ensemble elles constituent une espèce de corbeille entourant de toutes parts le corps cellulaire ; c'est ce que l'on observe autour du corps des cellules de PURKINJE du cervelet.

FIG. **162**.
Ramifications cylindraxiles dans le noyau du corps trapézoïde
(chat âgé de huit jours).

Les ramifications cylindraxiles destinées à se mettre en connexion avec les *prolongements protoplasmatiques* d'un autre neurone sont beaucoup plus étendues. Elles peuvent affecter quelquefois la même disposition que celle des prolongements protoplasmatiques avec lesquels elles arrivent en contact ; c'est ce que l'on observe, par exemple, dans la couche moléculaire du cervelet où, le long des grosses branches protoplasmatiques nées du corps des cellules de PURKINJE, courent les ramifications terminales d'une fibre nerveuse de la substance blanche. Le plus souvent cependant, la disposition de cette ramification cylindraxile parait irrégulière, FIG. **163**, s'étendant plus ou moins loin dans la substance grise : elle arrive alors en contact avec les ramifications dendritiques plus fines nées des gros

troncs protoplasmatiques ; c'est la disposition la plus commune, celle que l'on rencontre en général dans toute l'étendue de la substance grise de la moelle.

Un fait important à faire ressortir, c'est que la partie protoplasmatique d'un seul neurone peut être en connexion avec plusieurs ramifications cylindraxiles appartenant à des types différents et en même temps à des neurones différents. C'est un point sur lequel Cajal (3) le premier a appelé l'attention. C'est ainsi que chacune des cellules de Purkinje du cervelet est en connexion, par son corps cellulaire, avec les ramifications cylindraxiles de certaines cellules de la couche moléculaire ; par ses gros troncs protoplasmatiques, avec les ramifications cylindraxiles d'une fibre de la substance blanche et par ses fines ramifications terminales, avec le cylindraxe des petites cellules de la couche granuleuse.

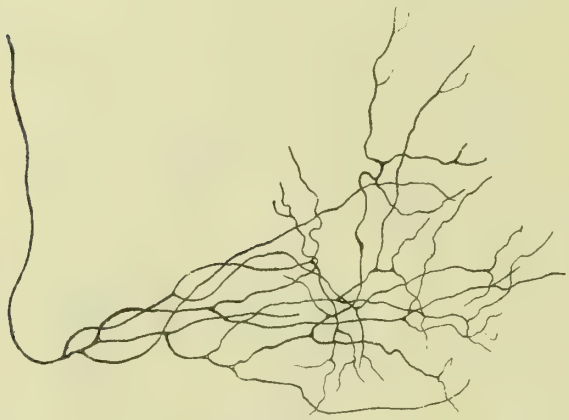

Fig. **163**.
Ramifications terminales d'une branche collatérale appartenant à une des fibres des cordons postérieurs dans la moelle lombaire d'un embryon de veau.

Tout *prolongement protoplamastiqne* jouit de la conduction cellulipète. Il ne reçoit jamais l'ébranlement nerveux ni de la cellule dont il provient, ni des prolongements protoplasmatiques qu'il rencontre sur son trajet, ni du corps cellulaire d'un élément voisin. L'ébranlement lui est exclusivement communiqué, soit par des excitations externes, soit par des ramifications cylindraxiles. Il ne transmet jamais l'ébranlement reçu, soit à d'autres prolongements protoplasmatiques, soit à des ramifications cylindraxiles. Il a pour unique fonction de le transmettre à sa cellule d'origine.

Le *corps cellulaire* d'un élément nerveux, interposé en quelque sorte entre les prolongements protoplasmatiques qui recueillent les excitations et le prolongement cylindraxile qui les reporte au loin, apparaît ainsi comme un véritable centre d'action du neurone. C'est là qu'arrivent les ébranlements nerveux, soit qu'ils lui soient amenés par ses prolongements protoplasmatiques, soit qu'il les ait reçus directement de ramifications cylindraxiles appartenant à d'autres éléments. C'est de là aussi que partent les ébranlements nerveux pour parcourir le prolongement cylindraxile, soit à la suite d'une excitation amenée à la cellule par ses prolongements protoplasmatiques, soit à la suite d'une modification spéciale survenue directement dans la cellule elle-même.

J'insiste un peu longement sur ces considérations genérales, parce qu'elles forment la base de toute la structure interne du système nerveux et que, ces notions bien comprises, il vous sera assez facile de vous orienter dans la structure complexe de l'axe cérébro-spinal.

Cette théorie de la conductibilité cellulipète des prolongements protoplasmatiques et de la conductibilité cellulifuge des prolongements cylindraxiles a été émise presque en même temps par Ramon y Cajal (5) et par nous (4). Retzius (6), v. Lenhossek (7) et Gad (8) s'y sont ralliés, Rauber (9) l'a accueillie dans son traité d'anatomie et Mislawsky (10) en a montré la rectitude par des expériences galvanométriques. Il est même étrange que cette théorie n'ait pas été formulée plus tôt, surtout après les expériences de Gad (11) sur l'excitation du bout central des racines antérieures des nerfs spinaux. Ce savant a fait ressortir que, si l'on excite le bout central d'une racine antérieure de la moelle, cette excitation n'est suivie d'aucune contraction et il ajoute : « Ce résultat négatif indique que les prolongements protoplasmatiques des cellules motrices de la corne antérieure, qui doivent à première vue avoir pour fonction d'amener des excitations au corps cellulaire, ne sont pas ouverts pour une onde d'excitation venue en sens contraire, sinon, vu les connexions multiples de ces prolongements protoplasmatiques avec les cellules voisines par l'intermédiaire du réseau de Gerlach, on aurait dû s'attendre à voir survenir des mouvements dans des régions éloignées du corps ». Ce qui fait que ces expériences et ces considérations de Gad n'ont pas conduit à la théorie de la polarisation dynamique, c'est qu'à cette époque, sous l'influence des travaux de Golgi et de ses élèves, on était porté à refuser aux prolongements protoplasmatiques toute fonction de conduction. C'est ainsi que, en 1890, Kölliker (12) relatant les expériences de Gad conteste la rectitude de la conclusion qu'en a tirée cet auteur ; d'après lui ces expériences prouveraient, non pas que les prolongements protoplasmatiques conduisent de leurs ramifications terminales vers la cellule d'origine, mais qu'elles ne jouissent pas du tout de la conductibilité nerveuse.

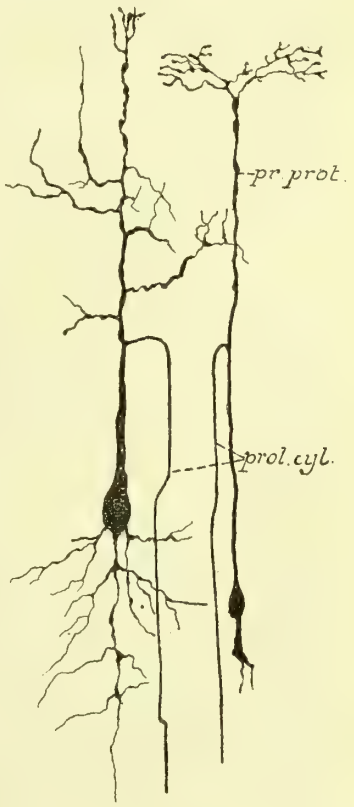

Fig. **164**.
Cellules nerveuses du lobe optique d'un embryon de poulet.
Le prolongement cylindraxile naît d'un prolongement protoplasmatique à une distance considérable du corps cellulaire.

La théorie de la polarisation dynamique des éléments nerveux, telle que nous venons de l'exposer, s'applique, sans difficulté aucune, à toutes les cellules nerveuses dont l'axone nait directement de ce que l'on désigne généralement sous le nom de *corps cellulaire*, c'est-à-dire la masse de protoplasme entourant le noyau. Son application rencontre cependant certaines difficultés pour les neurones dont le prolongement cylindraxile nait d'un tronc protoplasmatique à une distance variable de cette masse de protoplasme. Il en est ainsi notamment pour les cellules du toit optique chez les oiseaux, fig. **164**, les poissons et les reptiles, pour certaines cellules mitrales du bulbe olfactif chez les mammifères, pour les petites cellules de la couche granuleuse du cervelet, pour le plus grand nombre des cellules nerveuses du névraxe des vertébrés inférieurs (notamment de la salamandre) et surtout pour les cellules ganglionnaires de tous les animaux inférieurs.

Pour écarter ces difficultés, Cajal (13) a proposé de modifier la formule de la théorie afin de la rendre applicable à toute cellule nerveuse indistinctement.

Le corps cellulaire et les prolongements protoplasmatiques représentent tou-

jours un appareil de réception des ébranlements nerveux ; le cylindre-axe avec ses ramifications collatérales et terminales, un appareil de transmission et d'application de ces mêmes ébranlements. Mais, au lieu de considérer le corps cellulaire comme le centre d'action du neurone, c'est-à-dire l'endroit où aboutissent *toujours* les ébranlements cellulipètes et d'où partent toujours les ébranlements cellulifiges, CAJAL considère, ce que l'on appelle généralement le *corps cellulaire*, uniquement comme une portion plus ou moins volumineuse de protoplasme renfermant le noyau et les blocs de substance chromatique, masse de protoplasme qui peut, *mais qui ne doit pas* nécessairement intervenir dans la fonction de conduction. Elle intervient dans cette fonction quand elle se trouve intercalée entre les prolongements protoplasmatiques et le prolongement cylindraxile, ou bien encore lorsqu'elle se trouve enveloppée par des ramifications cylindraxiles. Mais elle n'intervient pas nécessairement dans la transmission de tout ébranlement nerveux et cela, parce que, d'après CAJAL, les prolongements protoplasmatiques transmettent les ébranlements reçus non pas vers le corps cellulaire, mais bien vers le point d'origine de l'axone. Les prolongements protoplasmatiques ne sont donc cellulipètes que lorsque l'axone nait directement du corps cellulaire ; pour tous les autres éléments nerveux les prolongements protoplasmatiques jouissent de la conduction *axipète*, absolument comme le corps cellulaire lui-même. Le prolongement cylindraxile est toujours cellulifuge quelque soit l'endroit du neurone où il prenne son origine. Quand il provient directement du corps cellulaire, il est exclusivement cellulifuge ; quand il naît, au contraire, d'un gros tronc protaplasmatique il est à la fois *cellulifuge* ou *somatofuge et dendrifuge*.

Ces idées de CAJAL ont trouvé un appui dans des recherches expérimentales de BETHE.

En étudiant le système nerveux central d'un crabe (*Carcinus Maenas*), BETHE (14) a observé que chacun des ganglions comprend une partie centrale, formée par un entrelacement compact de fibrilles nerveuses ou neuropile, et une partie périphérique où s'amassent les cellules ganglionnaires motrices, FIG. **165**. Chacune de ces cellules est pourvue d'un long prolongement qui pénètre dans le neuropile, lui abandonne un grand nombre de branches collatérales, puis sort du ganglion pour se rendre dans les muscles périphériques, *f. m.* Ce sont les neurones moteurs. Les fibres sensibles, *f. s.* proviennent des cellules sensorielles placées près de la surface du corps pour se rendre dans le ganglion correspondant où elles s'épuisent dans le neuropile.

La partie du cerveau de *Carcinus Maenas*, qui est ainsi le centre d'origine des fibres motrices et le centre de terminaison des fibres sensitives de la deuxième antenne, a été choisie par BETHE (1) pour l'expérience ingénieuse que nous allons relater. Cette antenne se trouve reliée au ganglion central par un nerf mixte, à la fois sensitif et moteur. La section de ce nerf amène immédiatement la paralysie de l'antenne correspondante. Mais si on laisse ce nerf intact et que l'on enlève uniquement le paquet de cellules motrices situé à la surface du ganglion, par les plans de section indiqués dans la FIG. **165**, l'antenne reste normale. Si on examine l'animal ainsi opéré de 12 à 24 heures après la lésion, alors que toute

influence du choc opératoire a disparu, l'antenne innervée uniquement par le neuropile, sans intervention d'aucune cellule nerveuse motrice, se comportera comme une antenne absolument normale : le tonus est conservé, les réflexes existent avec tous leurs caractères ordinaires. La seule différence entre l'antenne correspondant au côté lésé et l'antenne normale, c'est que l'irritabilité réflexe est quelque peu exagérée dans la première. A partir du deuxième jour cette irritabilité réflexe diminue, pour disparaitre complètement le troisième ou quatrième

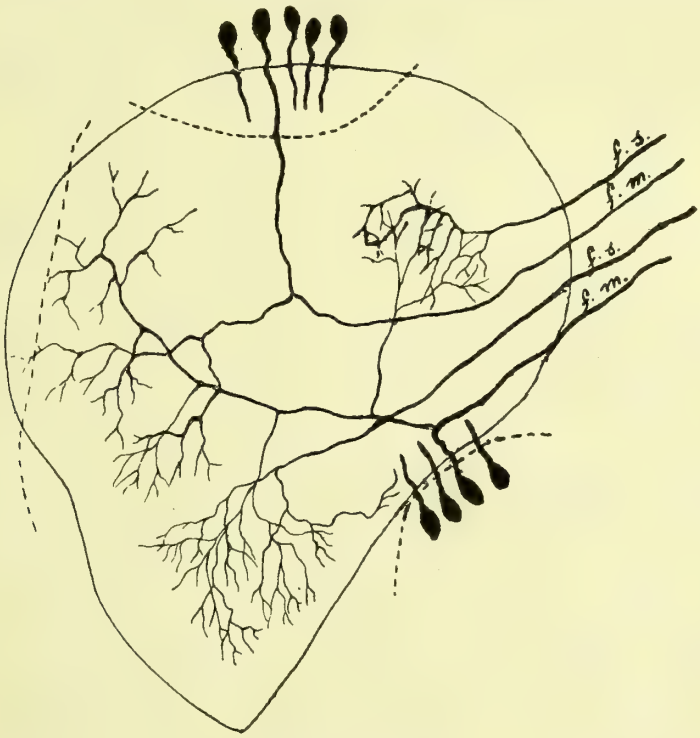

Fig. 165.

Schéma montrant la disposition des cellules motrices et du neuropile dans le ganglion de la deuxième antenne de *Carcinus Maenas* (d'après la description de Bethe).

Les lignes pointillées indiquent les sections faites dans l'expérience relatée par Bethe.

f. s. : Fibre sensitive. | *f. m.* : Fibre motrice.

jour. A cette époque l'antenne est paralysée absolument comme après la section du nerf mixte.

Bethe conclut de ces recherches expérimentales que la cellule ganglionnaire — c'est-à-dire la partie du neurone qui renferme le noyau — n'est pas nécessaire pour qu'un mouvement réflexe puisse se produire et que le tonus normal des muscles ne dépend pas de cette cellule, puisque l'excitation amenée par les fibres centripètes a pu se transmettre aux fibres centrifuges malgré l'absence complète de cellules nerveuses. Ces recherches expérimentales viennent ainsi à

l'appui de l'hypothèse émise par CAJAL, à savoir que le *corps* de la cellule nerveuse n'intervient pas nécessairement dans la fonction de conduction, mais que l'ébranlement nerveux, amené par les fibres centripètes, peut se transmettre aux prolongements protoplasmatiques d'un neurone moteur et de là directement au prolongement cylindraxile.

Mais si le corps de la cellule nerveuse des animaux inférieurs, c'est-à-dire le noyau avec la petite masse de protoplasme qui l'enveloppe, n'est pas indispensable pour que le neurone puisse exercer sa fonction de conduction, l'expérience de BETHE prouve cependant, à toute évidence, que le fonctionnement durable du système nerveux n'est pas possible sans la partie nucléifère des cellules ganglionnaires, et cela parce que cette partie exercerait sur tout le neurone une action, trophique ou autre, indispensable au maintien de sa vie.

La possibilité de la conduction axipète des prolongements protoplasmatiques, admise par CAJAL en se basant uniquement sur des considérations morphologiques, trouve donc dans l'expérience de BETHE une démonstration éclatante.

On a beaucoup discuté, dans ces derniers temps, sur la valeur réelle de cette expérience ingénieuse de BETHE. Le fait *physiologique* n'est mis en doute par personne, car les conditions spéciales dans lesquelles BETHE a opéré nous obligent à exclure à priori toute possibilité d'erreur. Mais, chose curieuse, BETHE et surtout NISSL sesont appuyés sur ce fait *physiologique* pour en déduire des conclusions concernant la structure *anatomique* des éléments nerveux et pour battre en brèche la doctrine des neurones. D'après BETHE l'expérience prouve que le neurone n'existe pas, ni comme *unité physiologique*, ni comme *unité anatomique*. NISSL soutient que l'expérience de BETHE démontre que, en dehors des cellules nerveuses et des fibres nerveuses, il existe quelque chose d'autre dans les ganglions nerveux, quelque chose d'absolument incompatible avec la doctrine des neurones.

Voyons d'abord les faits allégués par BETHE.

D'après ce savant (14), toutes les cellules des ganglions nerveux de Carcinus Mœnas sont unipolaires. Le corps cellulaire se trouve à la surface du ganglion ; le prolongement unique pénètre dans ce dernier, abandonne deux grosses branches collatérales ou dendrites qui s'y ramifient, puis devient une fibre nerveuse périphérique allant se terminer dans le muscle.

Cet élément nerveux de Carcinus Mœnas renferme un nombre considérable de neurofibrilles (1). Celles-ci sont peu abondantes dans le corps cellulaire et dans le prolongement unique qui en dépend ; elles deviennent plus nombreuses dans la partie périphérique du neurone où l'on voit de nombreuses neurofibrilles provenir des ramifications collatérales et pénétrer soit dans les ramifications voisines, soit dans la fibre nerveuse périphérique, sans se mettre

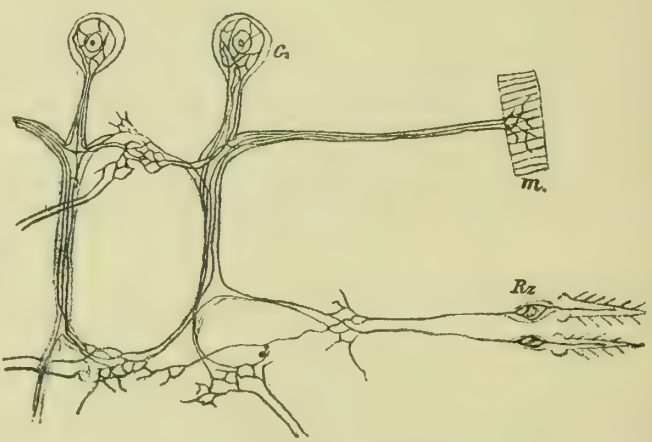

FIG. **166**.
Schéma du trajet des fibrilles dans le système nerveux des crustacés (d'après BETHE).

en connexion avec le réseau endocellulaire existant dans le véritable corps cellulaire, FIG. **166**. BETHE admet que toutes ces neurofibrilles sont des unités anatomiques indépendantes les unes des autres. Il ignore leur origine, mais il *pense* que les neurofibrilles motrices qui, à la base d'une ramification dendritique, ont pénétré dans le nerf périphérique, doivent provenir directement du neuropile. Ce que l'on appelle communément *neurone* serait donc quelque chose de très compliqué, un assemblage de neurofibrilles indépendantes provenant, les unes du corps cellulaire, les autres du neuropile, et traversant en tous sens les parties constituantes du neurone, sans que l'ensemble de ces neurofibrilles puissent constituer une unité anatomique, ni au point de vue génétique, ni au point de vue histologique, ni même au point de vue trophique et fonctionnel. Ces idées admises, il en déduit tout naturellement que la résection de la cellule nerveuse ne peut entrainer que la mise hors de fonction des seules neurofibrilles du nerf périphérique directement intéressées par la lésion, tandis que les neurofibrilles indépendantes du *corps cellulaire* continueront à fonctionner et à compléter l'arc réflexe constitué en partie par la fibre centripète et le muscle périphérique.

Ces neurofibrilles indépendantes de la partie nucléifère du protoplasme — que certains auteurs ont appelées *fibrilles acellulaires* (zellenlose Fibrillen) — ne sont donc pas soumises à l'influence trophique de la cellule nerveuse. Elles peuvent fonctionner même quand cette cellule a été enlevée ; le neurone n'est donc pas une *unité physiologique*. BETHE admet encore que les fibrilles primitives des fibres centripètes, arrivées dans le neuropile, s'y résolvent en fibrilles élémentaires et que ces dernières se continuent directement avec les fibrilles primitives des éléments moteurs. Par là il *doit* se former, dit-il, de véritables réseaux de telle sorte que, en réalité, tous les éléments du système nerveux sont en connexion continue. Ainsi tombe inévitablement le neurone comme *unité nerveuse*, nettement délimitée vis-à-vis de tous les autres éléments nerveux.

Ces considérations anatomiques de BETHE ne sont cependant que de pures hypothèses construites par l'auteur pour *interpréter* anatomiquement une expérience physiologique. Elles ne peuvent avoir d'autre valeur. Car BETHE n'a jamais vu, chez Carcinus Mœnas, la continuité directe entre les plus fines fibrilles de deux neurones. Ces fibrilles sont trop délicates, dit-il lui-même, pour être poursuivies sur une certaine longueur. Il admet cependant cette continuité uniquement parce qu'il croit que, chez les Hirudinées, il a pu se convaincre de son existence. Nous estimons que, aussi longtemps que BETHE n'aura pas vu la continuité réelle des neurofibrilles dans le neuropile, il n'aura fourni aucune preuve *anatomique* contre l'existence du neurone comme *unité nerveuse*.

Nous avons vu que BETHE combat l'*unité physiologique* du neurone en se basant sur l'existence de neurofibrilles acellulaires pouvant encore fonctionner après la résection du corps cellulaire. Mais ces neurofibrilles acellulaires existent-elles en réalité ? Nous verrons plus tard que, chez les mammifères, BETHE a également admis l'existence de ces neurofibrilles indépendantes allant d'un prolongement protoplasmatique dans un autre, sans passer par le corps cellulaire. Or, il résulte des recherches récentes, faites avec la méthode de CAJAL, que ces neurofibrilles indépendantes n'existent pas : à la base du prolongement protoplasmatique dont elles proviennent, elles sont reliées aux neurofibrilles voisines par des trabécules transversales qui ont échappé à la coloration dans les préparations de BETHE, de telle sorte que nous sommes en droit de nous demander si la méthode de BETHE colore bien *toute* la partie organisée du neurone, si ce n'est pas une méthode se fixant de préférence sur les grosses neurofibrilles en laissant le plus souvent incolores les fines trabécules unissantes. Ce qui semblerait le prouver, c'est que BETHE (31) dit lui-même que, chez la sangsue, il a vu deux fois les neurofibrilles du prolongement unique former un véritable réseau au point de bifurcation de ce prolongement. Il existait donc là des trabécules unissantes faisant perdre aux neurofibrilles leur indépendance anatomique. Nous basant sur ce fait, nous sommes en droit de *supposer* que les mêmes trabécules unissantes pourraient bien exister dans toutes les cellules de la sangsue et du crabe, d'autant plus que ces trabécules existent incontestablement dans les cellules des mammifères où la méthode de BETHE est impuissante à les mettre en évidence.

D'ailleurs, en supposant même que les neurofibrilles acellulaires de BETHE existent, on peut se demander, avec MÜNZER (15), si ces neurofibrilles proviennent génétiquement du neurone dans lequel on les trouve et sont soumises pendant toute leur vie à l'influence trophique du corps cellulaire ; ou bien si ce sont des éléments indépendants génétiquement

et fonctionnellement du neurone. Dans le premier cas, la notion du neurone persiste ; dans le second cas, on ne comprend pas pourquoi, après la section de la cellule nerveuse, ces neurofibrilles ne continuent pas à fonctionner indéfiniment et pourquoi le tonus musculaire et les mouvements réflexes disparaissent complètement au bout de deux ou trois jours.

Pour interpréter anatomiquement l'expérience physiologique de Bethe, Nissl (2) admet que, dans le ganglion nerveux qui commande la deuxième antenne chez Carcinus Mœnas, il existe : 1° les ramifications terminales des fibres centripètes, 2° les cellules nerveuses unipolaires dont le prolongement unique abandonne des ramifications dans le ganglion, avant de devenir une fibre motrice périphérique, 3° des fibrilles nerveuses qui naissent du neuropile et qui se rendent dans les muscles périphériques, véritables fibres nerveuses extracellulaires, dont il admet également l'existence dans le système nerveux des mammifères en se basant sur des considérations purement théoriques.

L'existence de ces fibres *extracellulaires*, si nous avons bien compris Nissl, découlerait des considérations suivantes. Après la section des cellules nerveuses faite par Bethe, le tonus musculaire et les mouvements réflexes persistent. Il faut donc qu'entre l'excitation périphérique amenée par la fibre centripète et le muscle périphérique, il persiste une continuité anatomique passant par le ganglion nerveux, continuité anatomique qui doit prendre un chemin autre que celui constitué par le nerf centripète, les dendrites et les fibres motrices, puisque cette voie nerveuse a été interrompue expérimentalement.

Nous avons pensé, ainsi que Edinger, v. Lenhossek, Hoche, Munzer et Verworn, que l'expérience de Bethe n'enlève que la partie nucléifère du neurone et laisse intactes les ramifications dendritiques et les fibres motrices, par lesquelles l'arc réflexe pourrait continuer à exister au moins pendant quelque temps : nous en avons conclu que l'expérience de Bethe venait à l'appui de la conduction axipète des prolongements protoplasmatiques admise par Cajal. Nissl s'élève contre cette manière de voir. Pour lui, la résection du corps cellulaire met *instantanément* hors de fonction, non seulement la partie réséquée, c'est-à-dire la masse de protoplasme englobant le noyau, mais encore toutes les ramifications protoplasmatiques ainsi que la fibre motrice périphérique dépendant directement de la cellule lésée. Il est impossible d'admettre, dit-il (p. 106), que, dans l'expérience de Bethe, la partie des cellules motrices dépourvue de noyau puisse intervenir dans la conduction, parce que, du moment que le tronc principal a été sectionné, ces restes cellulaires sont malades, c'est-à-dire qu'ils se trouvent en état de métamorphose régressive (p. 94). C'est d'ailleurs une loi que partout où la continuité entre l'axone et la cellule nerveuse est complétement interrompue, la cellule nerveuse présente une métamorphose régressive. Le début de ces modifications régressives a lieu régulièrement et instantanément (gesetzmässig und sofort). S'il n'en était pas ainsi, on devrait admettre que, après section de l'axone, non seulement la substance protoplasmatique des dendrites peut remplir les fonctions d'une cellule nerveuse, mais encore que les modifications régressives du protoplasme après section de l'axone n'ont aucune influence sur ses fonctions (p. 48).

Les cellules nerveuses et toutes les parties qui en dépendent sont donc instantanément mises hors de fonction et cependant les mouvements réflexes persistent. Il faut donc bien admettre que ceux-ci ne peuvent se produire que grâce à l'existence de fibrilles centrifuges qui naissent directement du neuropile (p. 96).

Mais ce raisonnement de Nissl ne nous paraît pas *exact*.

La loi qu'il invoque, concernant les modifications régressives qui surviennent dans la partie protoplasmatique d'une cellule nerveuse dont l'axone a été sectionné, n'a été établie que par des recherches expérimentales faites chez les vertébrés. Elle ne peut donc, en toute rigueur, avoir de valeur que pour ces derniers. Avant de l'appliquer au système nerveux d'un crustacé, Nissl aurait dû commencer par en vérifier la rectitude, d'autant plus que nous savons, par les recherches de Merzbacher (16), que les modifications dégénératives, qui surviennent dans les *fibres nerveuses* séparées de leurs cellules d'origine, ont une évolution et une durée qui varient considérablement suivant qu'on les étudie chez des animaux à sang chaud et des animaux à sang froid ; elles varient même, dans la même espèce animale, suivant que cette étude se fait en été ou en hiver. Nous sommes donc en droit de supposer, au moins jusqu'à preuve du contraire, que les modifications cellulaires régressives, consécutives à la section de l'axone, doivent ou peuvent avoir une évolution autre chez un crabe et chez un lapin.

D'ailleurs, à supposer même que cette loi s'applique intégralement aux éléments nerveux des crustacés, Nissl ne peut pas encore en conclure que la section de l'axone met *instantanément* le protoplasme cellulaire hors de fonction. Nous savons, en effet, que chez les mammifères la section du prolongement cylindraxile entraîne l'état chromolytique de la cellule nerveuse. Cet état devient manifeste au microscope tout au plus tôt 24 à 48 heures après la lésion et rien ne prouve que cet état soit incompatible avec le fonctionnement de la cellule. Nous avons tout lieu de penser que, tant que cet état chromolytique n'est pas très avancé, la cellule peut encore fonctionner. L'état chromolytique des cellules nerveuses motrices a d'ailleurs été signalé dans des cas d'infection grave chez l'homme (Dejerine, Van Gehuchten), et dans des intoxications expérimentales par l'arsenic chez les animaux (Soukhanoff), sans que du vivant des uns et des autres on pût observer le moindre état de parésie dans les muscles périphériques.

Rien ne prouve non plus que la section du *tronc* de la cellule nerveuse met *instantanément* la *fibre motrice* hors de fonction. Les recherches expérimentales faites chez les mammifères, montrant qu'un nerf reste excitable encore 3 et 4 jours après sa section, nous autorisent tout au moins à penser le contraire. Cette absence de modifications régressives suffisantes pour mettre le corps cellulaire et les ramifications protoplasmatiques hors de fonction 2 et 3 jours après la lésion expérimentale, la persistance de la conductibilité nerveuse dans la fibre motrice 3 jours après sa séparation de sa cellule nerveuse concordent très bien avec les faits signalés par Bethe : la conservation du tonus musculaire et des mouvements réflexes dans la deuxième antenne jusque trois et quatre jours après la résection de toutes les cellules nerveuses.

Mais supposons même que le raisonnement de Nissl soit vrai ; admettons que, immédiatement après la résection des cellules nerveuses, tout ce qui dépend de ces cellules soit mis hors de fonction ; nous sommes donc obligés d'admettre l'existence des fibres motrices *extracellulaires* ; mais dans cette hypothèse pourquoi le tonus musculaire et les mouvements réflexes disparaissent-ils définitivement deux ou trois jours après la lésion expérimentale ? Ce fait est incompréhensible, puisque la voie nerveuse établie par les fibres centripètes, le neuropile et les fibres centrifuges extracellulaires persiste ; cette voie est indépendante de toute cellule nerveuse puisque toutes les cellules ont été réséquées et que leurs prolongements sont en état de métamorphose régressive et cependant elle cesse de fonctionner deux jours après la résection de ces dernières.

Les motifs que Nissl fait valoir pour admettre une structure anatomique en se basant uniquement sur des recherches expérimentales ne nous paraissent donc pas sérieux. Ces fibrilles motrices *extracellulaires* ne doivent être admises que lorsque le microscope nous aura démontré leur existence. C'est ici le moment de répéter ces paroles si justes de Nissl : Nous ne devons admettre comme structures anatomiques que celles que tout le monde peut voir du moment que l'attention a été attirée sur elles. (« Ich stehe auf dem Standpunkt, dass nur solche anatomische Structuren für uns existiren, die Jedermann sehen kann, vorausgesetzt, dass man ihn darauf aufmerksam macht » (p. 191). L'attention des auteurs a certes été attirée assez vivement par Nissl sur l'existence des fibrilles extracellulaires et cependant personne, pas même Nissl lui-même, n'est parvenu à les mettre en évidence. Ce fait pouve suffisamment que ces fibres extracellulaires sont purement hypothétiques. On ne saurait donc s'appuyer sur elles pour combattre la doctrine des neurones. Il est donc tout au moins prématuré de conclure, avec Nissl, que l'expérience de Bethe prouve « dass im Neuropil irgend welche nervös functionirende Gebilde enthalten sein müssen, die nicht Nervenzellen, sondern irgend welche anders geformte nichtzellige Gewebsbestandtheite sind. Diese Folgerung ist aber mit dem Neuronenbegriff absolut unvereinbar » (p. 250).

Les difficultés, que nous avons signalées dans l'application de la théorie de la polarisation dynamique, proviennent uniquement de ce fait, sur lequel nous avons déjà insisté antérieurement, c'est que nous n'avons pas une idée nette et précise de ce qu'il convient de désigner sous le nom de *corps cellulaire*. Nous avons dit que, pour les cellules unipolaires des animaux inférieurs, ce nom de corps cellulaire ne peut pas uniquement s'appliquer à la petite masse de proto-

plasme qui englobe le noyau, mais qu'il doit comprendre au moins toute la partie du tronc protoplasmatique comprise entre cette masse et l'origine du prolongement cylindraxile. Si l'on examine, en effet, la façon dont se comportent l'un par rapport à l'autre, dans le développement ontogénique et le développement phylogénique de la cellule nerveuse, ce que l'on appelle communément *corps cellulaire* et *ramification protoplasmatique*, on arrive à la conclusion que les dendrites ne sont qu'une expansion du corps cellulaire, un véritable étalement en surface de sa masse protoplasmique de telle sorte que le neurone se réduit à une masse plus ou moins étalée de protoplasme d'où part l'axone. C'est cette masse de protoplasme plus ou moins étalée qui forme véritablement le *corps cellulaire* ou l'organe de réception de l'élément nerveux, tandis que l'axone seul, quelque soit l'endroit où il naît de cette masse protoplasmatique, représente l'appareil d'application.

Ainsi entendu, le corps cellulaire intervient inévitablement dans la fonction nerveuse. On peut comprendre aisément que la résection d'une partie *quelconque* de cette masse protoplasmique ne doit pas *inévitablement* mettre sur le champ hors de fonction toute la partie restante. On admet généralement que cette mutilation du corps protoplasmique est sans effet sur le fonctionnement de l'élément nerveux, si elle reste limitée à l'une ou l'autre dendrite. Nous savons maintenant, grâce aux recherches expérimentales de Bethe, que cette mutilation est beaucoup plus grave lorsqu'elle intéresse la masse de protoplasme qui englobe le noyau, non pas que cette partie de la masse protoplasmique ait une importance fonctionnelle plus grande que les parties voisines ; mais uniquement parce que le *noyau* de la cellule est indispensable pour la continuation de la vie cellulaire. Si le noyau a été enlevé, le reste du corps protoplasmatique même et l'axone sur toute sa longueur dégénèrent et disparaissent ; non pas brusquement et immédiament après la mutilation comme le pense Nissl, mais lentement et progressivetement, la disparition de la fonction de conduction de l'élément nerveux marchant de pair avec son altération anatomique.

Cette façon de considérer le corps cellulaire rendrait donc, jusqu'à un certain point, superflue la modification proposée par Cajal, puisque *toute* la masse protoplasmatique, ramifiée ou non, sert d'organe de réception ainsi que cela se réalise dans tous les neurones réellement *unipolaires*, c'est-à-dire complètement dépourvus de ramifications protoplasmatiques. Mais, pour les neurones à corps cellulaire richement étalé, nous sentons le besoin de pouvoir exprimer, par un terme précis, le fait que l'axone conduit l'ébranlement loin de la masse protoplasmique, tandis que les dendrites le conduisent en sens contraire. En considérant le neurone comme un tout indivis, on pourrait dire que la conduction est *centripète* et *centrifuge*, désignant par le mot *centre* l'endroit inconnu du neurone où l'ébranlement passe de la ramification protoplasmatique dans la ramification cylindraxile. Mais ces expressions *centripète* et *centrifuge* sont déjà utilisées en neurologie et indiquent le sens de la conduction, non dans les différentes parties d'un neurone, mais dans les nerfs par rapport aux masses grises dans leur ensemble.

Il ne reste plus alors qu'à conserver les expressions de *cellulipète* et *cellulifuge* qui

ont reçu droit de cité, en faisant sous-entendre que sous le nom de *cellule* on n'indique pas la seule partie du corps protoplasmatique qui entoure le noyau, mais l'endroit inconnu de ce corps protoplasmatique où l'ébranlement, amené par les neurofibrilles des ramifications protoplasmatiques, puisse se réfléchir, grâce à des trabécules unissantes, sur les neurofibrilles du prolongement cylindraxile.

La modification proposée présente d'ailleurs elle-même certaines difficultés, En la formulant, Cajal ne s'est basé que sur la forme extérieure des cellules nerveuses telle que nous la montre la méthode de Golgi. En ne considérant comme corps cellulaire que la masse de protoplasme enfermant le noyau et en considérant cette masse comme le centre fonctionnel du neurone, Cajal avait été frappé de ce fait que, dans un grand nombre de cellules nerveuses, l'ébranlement nerveux amené par les ramifications protoplasmatiques devait faire un grand détour par le corps cellulaire avant d'arriver au prolongement cylindraxile. Il estimait qu'une telle interprétation des faits serait contraire à la loi de l'économie du protoplasme conducteur et à la loi de l'économie du temps de conduction réalisées partout dans la nature.

Fig. **167**.
Quelques cellules du toit optique d'un embryon de poulet de dix-sept jours (d'après Cajal).

Mais depuis que Cajal a fait valoir ces considérations théoriques, nous avons appris à connaître l'existence des neurofibrilles et l'idée s'est accréditée de plus en plus, et avec raison, que ce sont elles seules, à l'exclusion de la substance plasmatique qui les enveloppe, qui représentent l'élément conducteur. Si la conduction axipète des prolongements protoplasmatiques devrait être prise à la lettre, on devrait s'attendre à voir les neurofibrilles des ramifications protoplasmatiques converger uniquement vers le cône d'origine de l'axone. Or cela n'est pas. Si l'on étudie avec la méthode de Cajal les cellules des toits optiques des oiseaux par exemple, fig. **167**, on voit que les neurofibrilles du prolongement protoplasmatique périphérique ne se réfléchissent pas dans le cône d'origine de l'axone, mais descendent dans le tronc protoplasmique situé plus bas, d'où sortent également les neurofibrilles du prolongement cylindraxile. Il est difficile de dire si, en réalité, il existe des trabécules transversales entre les neurofibrilles qui entrent dans l'axone et celles amenées par la ramification protoplasmatique. En nous basant sur ce qui s'observe dans d'autres cellules nerveuses, nous devons en admettre l'existence. S'il en est ainsi, les neurofibrilles des ramifications protoplasmatiques seraient donc, dans le tronc protoplasmique

interposé entre la partie nucléifère du noyau et le cône d'origine, en continuité anatomique avec les fibrilles qui entrent dans ce dernier et l'ébranlement nerveux pourrait se transmettre directement de la ramification protoplasmique à l'axone, sans passer inévitablement par la partie nucléifère du neurone.

Cajal a d'ailleurs voulu appliquer la théorie de la conduction axipète des prolongements protoplasmatiques à toutes les cellules nerveuses du névraxe des mammifères, même à la cellule unipolaire des ganglions cérébro-spinaux où son application rencontre des difficultés anatomiques insurmontables.

Nous avons déjà vu que, primitivement, toutes les cellules constitutives de ces ganglions sont nettement bipolaires. Leur prolongement périphérique, l'homologue d'un prolongement protoplasmatique, est cellulipète ; tandis que leur prolongement central ou cylindraxile est cellulifuge. Dans ce stade embryonnaire, les ébranlements nerveux doivent donc passer nécessairement par le corps de la cellule nerveuse. Pendant le cours du développement ces cellules deviennent unipolaires. Leur prolongement unique, plus ou moins long, se bifurque en un prolongement périphérique et un prolongement central. Dans ce stade adulte, Cajal n'admet plus l'intervention du corps cellulaire dans la fonction de conduction, au moins pour les excitations amenées par le prolongement périphérique. Il pense que l'ébranlement nerveux, arrivé au point de bifurcation du prolongement cellulaire, passe directement du prolongement périphérique dans le prolongement central sans passer par le corps de la cellule nerveuse ; il en conclut que la transformation de la cellule primitivement bipolaire en une cellulaire unipolaire n'a eu d'autre but que de permettre d'abréger considérablement le temps de conduction de l'excitation sensitive, puisque cette transformation rend rectiligne un trajet primitivement flexueux.

Nous ne pouvons nullement admettre cette opinion étrange du savant espagnol. Nous croyons, avec Lugaro (17), que le prolongement unique des cellules des ganglions cérébro-spinaux renferme à la fois les fibrilles cylindraxiles du prolongement périphérique et celles du prolongement central et que, par conséquent, l'ébranlement nerveux parcourt dans les deux sens, mais dans des fibrilles différentes, le prolongement unique de ces cellules spéciales. Ce qui tendrait à le prouver, c'est que l'épaisseur du cylindre-axe de ce prolongement unique équivaut, à peu de chose près, à l'épaisseur des cylindre-axes réunis des deux prolongements qui en proviennent. Lugaro a d'ailleurs montré que, dans des ganglions spinaux provenant d'un chien intoxiqué par l'arsenic, durcis dans le sublimé et colorés par l'hématoxyline, il n'est pas parvenu à voir, au niveau de la bifurcation, les fibrilles de la branche périphérique se continuer directement avec celles de la branche centrale comme cela devrait être si l'ébranlement nerveux devait passer directement de l'un à l'autre. Au niveau de cette bifurcation, il a toujours vu les fibrilles des deux prolongements s'incliner dans le prolongement unique, fig. **168**.

Des recherches récentes, faites dans notre laboratoire au moyen de la méthode au nitrate d'argent réduit de Cajal, ont conduit Michotte (18) à la même conclusion, fig. **169**.

Il est bien vrai que Cajal (19) met en doute l'exactitude du fait signalé par Lugaro. L'intervention réelle du corps cellulaire, dans la transmission d'un ébranlement nerveux amené par le prolongement périphérique, ne découle, d'après lui, d'aucune expérience positive. Aussi arrive-t-il à se demander sur quoi Lugaro se base pour attribuer la fonction de conduction aux fibrilles du cylindre-axe plutôt qu'à la substance interfibrillaire. Cette objection de Cajal ne nous paraît pas fondée, surtout en présence des recherches récentes sur la structure fibrillaire des cylindres-axes et des prolongements protoplasmatiques des cellules nerveuses.

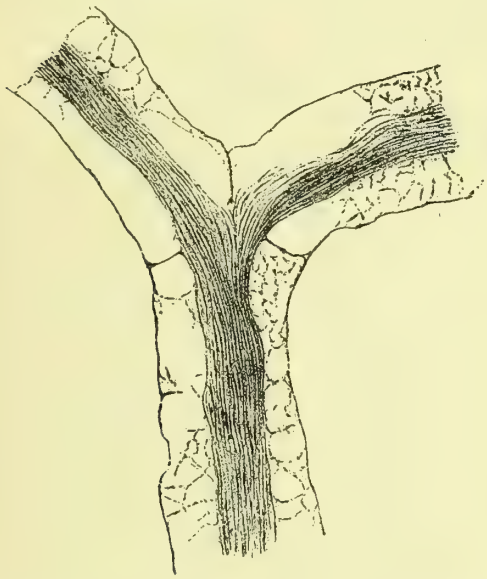

Fig. **168**.
Disposition des fibrilles au niveau de la bifurcation du prolongement unique des cellules des ganglions spinaux (d'après Lugaro).

Le problème de l'intervention obligée de la cellule des ganglions spinaux, dans la transmission de l'ébranlement nerveux amené par le prolongement périphérique, est donc loin d'être résolu. Et cependant, c'est là un problème de la plus haute importance au point de vue de la physiologie et de la pathologie nerveuses. S'il était, en effet, démontré que les cellules des ganglions cérébro-spinaux des mammifères n'exercent, dans le fonctionnement normal, d'autre rôle que celui d'un centre trophique, absolument comme la partie nucléifère des cellules motrices des ganglions d'un crustacé ; on en viendrait bientôt à conclure, avec Bethe, que les cellules nerveuses n'ont qu'une importance tout-à-fait secondaire et que la partie essentielle des éléments nerveux est uniquement représentée par les fibres nerveuses et par le neuropile.

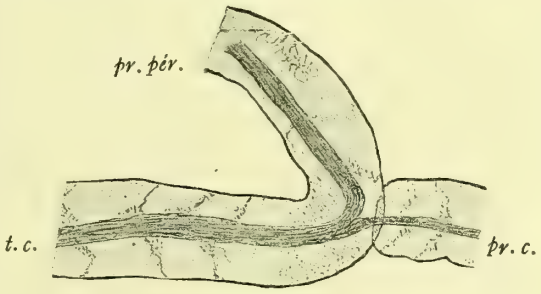

Fig. **169**.
Bifurcation dans un ganglion rachidien de chien. Gross. : 1000 D. (d'après A. Michotte).
tr. c. : Tronc cellulaire.
pr. c. : Prolongement central.
pr. pér. : Prolongement périphérique.

Il n'en est pas ainsi. L'expérience positive réclamée par Cajal, qui démontre que le corps de la cellule nerveuse des ganglions spinaux est nécessaire à la transmission des excitations recueillies par le prolongement périphérique, a été réalisée par nous, il y a quelques années, dans notre laboratoire.

Les nombreuses recherches expérimentales de Langley (20) ont prouvé que

la nicotine exerce une action paralysante sur les cellules nerveuses tout en respectant la conductibilité des fibres nerveuses. Nous basant sur ce fait, nous avons mis à nu une des racines postérieures de la moelle sacrée d'un chien sur une longueur suffisante pour pouvoir l'exciter alternativement en dedans et en dehors du ganglion. Un courant induit faible, appliqué sur n'importe quel point du nerf, chez l'animal normal légèrement endormi par le chloroforme, amène des mouvements réflexes dans tout le corps en même temps qu'il provoque les gémissements de l'animal. Si on glisse alors sous le ganglion un petit tampon d'ouate et qu'on laisse tomber goutte à goutte un peu de nicotine sur ce ganglion, on constate, au bout de 2 à 3 minutes, que l'excitation portée en dedans du ganglion amène toujours des mouvements réflexes étendus et des cris, tandis que l'excitation du nerf en dehors du ganglion, même avec un courant beaucoup plus fort, n'amène d'autre réaction que des secousses musculaires dans la patte correspondante. Et ce qui démontre que l'action de la nicotine s'exerce bien sur les cellules nerveuses et pas sur les fibres nerveuses, c'est que son application pendant dix minutes sur une racine postérieure reste sans effet aucun sur la conductibilité des fibres correspondantes. Cette expérience, que nous avons répétée plusieurs fois, prouve donc, croyons-nous, que *l'excitation amenée par le nerf périphérique n'arrive à la moelle qu'après avoir passé par les cellules des ganglions spinaux.*

Les résultats de ces recherches expérimentales concordent d'ailleurs avec ceux des recherches analogues exécutées il y a longtemps déjà, mais dans un autre but, par un de nos compatriotes, Pregaldino (21), sous la direction de notre savant collègue de Liége M. Nuel.

Partant du fait bien connu que les cellules nerveuses centrales opposent aux troubles circulatoires une résistance beaucoup moindre que les fibres nerveuses, Pregaldino a voulu rechercher s'il en était de même pour les cellules des ganglions spinaux. A cet effet il a mis à nu, sur des grenouilles et des chiens, un ganglion spinal en l'isolant soigneusement de toutes les parties voisines, « afin de le priver de tout afflux sanguin autre que celui amené par le nerf périphérique et les faisceaux radiculaires postérieurs ». Il a alors excité, à des époques variables, le nerf en dedans et en dehors du ganglion et il a constaté ce fait important, c'est que, si un nerf privé de tout afflux sanguin reste excitable pendant quatre à cinq jours et même plus, l'excitation faite en dehors du ganglion mis à nu, pour arriver à la moelle, exige au début un courant électrique de plus en plus fort. De plus, cette excitation n'est plus suivie d'effet, environ soixante heures après l'opération chez la grenouille et 16 à 20 heures après l'opération chez le chien.

Pregaldino conclut de ses recherches que chaque fibre centripète du nerf périphérique est interrompue dans le ganglion par une cellule nerveuse. Nous croyons pouvoir en dégager une conclusion beaucoup plus importante encore : c'est que, conformément à ce que nous avons démontré plus haut, le courant nerveux amené par le prolongement périphérique des cellules des ganglions spinaux ne passe pas directement dans le prolongement central, comme le pense Cajal, mais doit nécessairement traverser la cellule nerveuse. Ce courant doit donc parcourir le prolongement unique de cette dernière à la fois dans le sens cellulipète et dans le sens cellulifuge.

Prégaldino a encore exécuté une autre expérience non moins ingénieuse. Ayant constaté, chez la grenouille, que le ganglion spinal est souvent situé sur un des côtés du nerf, il a coupé ce ganglion parallèlement à l'axe du nerf sans blesser la continuité de ce dernier avec la racine postérieure. Après l'opération, l'excitation de la racine postérieure seule amène des mouvements réflexes, tandis que des courants, même très forts, appliqués sur le nerf en dehors de l'endroit où se trouvait le ganglion, restent sans effet. L'auteur a répété cette expérience trois fois et toujours avec les mêmes

résultats. Il en conclut encore une fois que toutes les fibres nerveuses sont interrompues par une cellule ganglionnaire.

Pregaldino affirme que, examinés à la loupe, le nerf et la racine postérieure ne présentaient pas la moindre solution de continuité et que l'examen microscopique de ces mêmes pièces, fixées dans le liquide de Muller, a montré qu'il ne persistait que trois ou quatre cellules ganglionnaires, blessées par la section. Si ces observations sont exactes et si réellement la section du ganglion a respecté toutes les fibres nerveuses, cette expérience de Pregaldino vient encore à l'appui de la conclusion que nous avons formulée à la suite de nos recherches expérimentales avec la nicotine, recherches que nous considérons cependant comme plus démonstratives que celles de Pregaldino puisqu'elles laissent intacts tous les éléments nerveux.

Ces conclusions des recherches expérimentales de Pregaldino et de nous sont en désaccord avec des recherches que Steinach (22) a faites sur les ganglions spinaux de la grenouille, et qui ont amené l'auteur à conclure que les cellules de ces ganglions ne sont pas indispensables dans la transmission de l'excitation centripète. A l'exemple de Pregaldino, Steinach isole les ganglions spinaux afin de les anémier par défaut de circulation. Il excite alors tous les jours les racines des deux côtés du ganglion. Il a trouvé que, au bout de 10 à 14 jours, l'excitation du nerf en dehors du ganglion amène encore des mouvements réflexes alors que l'examen histologique du ganglion démontre que les cellules en sont déjà profondément modifiées. Steinach pense que, dans cet état, ces cellules sont incapables de fonctionner et que par conséquent le passage de l'onde nerveuse a dû se faire directement du nerf périphérique à la racine postérieure. Mais cette conclusion nous paraît tout au moins hasardée, puisque, un critérium, nous permettant de reconnaître, de par les caractères histologiques, la mise hors de fonction d'une cellule nerveuse, nous fait totalement défaut.

Nous nous croyons donc en droit d'admettre, contrairement à l'opinion de Cajal, que la cellule nerveuse des ganglions cérébro-spinaux intervient réellement dans la fonction de transmission des ébranlements recueillis par le prolongement périphérique. Cette transmission ne peut passer du prolongement cellulipète au prolongement cellulifuge qu'en passant par le prolongement unique et par le corps de la cellule nerveuse.

S'il est donc établi, par les recherches expérimentales de Bethe, que, chez les animaux inférieurs, la transmission de l'influx nerveux *peut* se faire directement des prolongements protoplasmatiques au prolongement cylindraxile sans passer par la partie nucléifère de la cellule nerveuse ; il n'en est pas moins bien établi, croyons-nous, par nos recherches expérimentales et par celles de Pregaldino, qu'il ne saurait en être ainsi pour les cellules nerveuses des vertébrés et surtout pour la cellule unipolaire des ganglions cérébro-spinaux.

Nous avons vu, dans l'avant-dernière leçon, les caractères distinctifs que présentent les prolongements protoplasmatiques et le prolongement cylindraxile quand on étudie les éléments nerveux sur des préparations obtenues avec la méthode de Golgi. Vous en avez conclu peut-être que la distinction morphologique qui sépare ces prolongements les uns des autres était nettement tranchée. En réalité elle est telle que, dans l'immense majorité des cas, il est de la plus grande facilité de distinguer le prolongement cylindraxile des autres. Il y a cependant des éléments nerveux dont les prolongements protoplasmatiques perdent leurs caractères distinctifs, pour en prendre d'autres qui les rapprochent des prolongements cylindraxiles. Ainsi, dans les lobes optiques des oiseaux il existe une zône profonde de cellules volumineuses pourvues d'un prolongement

interne, qui est le prolongement cylindraxile, et de plusieurs prolongements externes, qui sont de nature protoplasmatique. Ces derniers sont excessivement longs, ils traversent toute l'épaisseur du toit optique pour venir se terminer par de nombreuses ramifications dans les couches les plus superficielles du lobe. Ces prolongements protoplasmatiques prennent les contours lisses et réguliers d'un prolongement cylindraxile ; aussi P. Ramon (23) appelle-t-il ces éléments des *cellules à prolongements protoplasmatiques fins axoniformes*. Un exemple plus frappant encore se trouve dans les cellules des ganglions cérébro-spinaux. Nous avons déjà vu que, chez la plupart des vertébrés, les cellules de ces ganglions, examinées chez l'adulte, sont pourvues d'un seul prolongement ; celui-ci à une distance variable de la cellule d'origine, se bifurque, comme Ranvier l'a observé le premier, et donne naissance à un prolongement central et à un prolongement périphérique.

Ces cellules, avons-nous dit, ne sont unipolaires qu'en apparence. Ce sont de véritables cellules bipolaires dont les deux prolongements, primitivement indépendants, se sont rapprochés l'un de l'autre à la suite du développement particulier du corps cellulaire sur lequel nous reviendrons plus tard.

Cette interprétation se justifie par les considérations suivantes : dans le cours du développement ces cellules commencent par être bipolaires, puis se transforment insensiblement en cellules unipolaires, fig. **170** ; chez un grand nombre de poissons elles conservent, même chez l'adulte, la forme bipolaire ; enfin chez les animaux inférieurs, les homologues des cellules des ganglions cérébro-spinaux sont également des cellules bipolaires, ainsi que v. Lenhossek (24) l'a découvert chez le lombric, et que Retzius (25) l'a confirmé chez le lombric et décrit le premier chez les vers polychètes et chez les mollusques.

Fig. **170**.
Transformation des cellules bipolaires en cellules unipolaires dans le ganglion de Gasser d'un embryon de cobaye.

Chez les mammifères adultes les deux prolongements ne présentent guère de caractères morphologiques nettement distincts, si ce n'est que le prolongement interne est généralement plus grêle que l'externe, fig. **171** : tous deux d'ailleurs deviennent le cylindre-axe d'une fibre nerveuse. Ils devraient par conséquent être considérés tous deux aussi comme des prolongements cylindraxiles. Nous trouverions ainsi, dans les cellules des ganglions cérébro-spinaux, un exemple remarquable d'éléments nerveux pourvus de deux

prolongements cylindraxiles et dépourvus complètement de prolongements protoplasmatiques. Or cela n'est pas. L'étude comparée des différents neurones sensitifs périphériques, sur laquelle nous reviendrons plus tard, prouve que le prolongement périphérique des cellules constitutives des ganglions cérébro-spinaux doit être considéré, sinon morphologiquement au moins fonctionnellement, comme un prolongement protoplasmatique ainsi que nous croyons l'avoir démontré avec Cajal.

Par le fait même disparaît toute distinction morphologique entre un prolongement cylindraxile et un prolongement protoplasmatique, puisqu'un prolongement protoplasmatique excessivement long peut prendre tous les caractères d'un prolongement cylindraxile et devenir, comme ce dernier, cylindre-axe d'une fibre nerveuse.

Fig. 171.

Deux cellules du ganglion plexiforme d'un chat nouveau-né.

pr. p. : Prolongement protoplasmatique.
pr. c. : Prolongement cylindraxile.

C'est pour ce motif que nous avons proposé (26) d'établir, entre les prolongements d'une cellule nerveuse, une distinction exclusivement basée sur *le sens suivant lequel ils conduisent l'ébranlement nerveux*, sans tenir compte en aucune façon de leurs caractères morphologiques ; nous les divisons donc en *prolongements à conduction cellulipète* et en *prolongements à conduction cellulifuge*. On peut cependant, si l'on veut, maintenir les expressions de prolongements protoplasmatiques et de prolongements cylindraxiles, introduites par Deiters et qui ont reçu partout droit de cité, à la condition de leur donner une nouvelle définition et de dire : les prolongements protoplasmatiques d'une cellule nerveuse sont tous les prolongements à conduction cellulipète ; les prolongements cylindraxiles sont ceux qui jouissent de la conduction cellulifuge. C'est dans ce sens nettement limité que nous emploierons dans la suite les expressions de prolongements protoplasmatiques et de prolongements cylindraxiles. De cette façon nous faisons rentrer les prolongements périphériques des cellules profondes du toit optique des oiseaux et les prolongements périphériques des cellules des ganglions cérébro-spinaux dans le groupe des prolongements protoplasmatiques auquel ils appartiennent en réalité.

Il est bien entendu que si nous parlons de *caractères morphologiques différents* pour les prolongements protoplasmatiques et cylindraxiles, nous ne tenons compte, *pour le moment*, que des résultats donnés par la méthode de Golgi. Cette méthode ne fournit aucun renseignement sur l'organisation interne de ces deux espèces de prolongements, elle ne met en relief que leur *forme extérieure* ; c'est uniquement de cette forme extérieure que nous parlons quand nous disons que, dans certains cas, les prolongements protoplasmatiques peuvent prendre les caractères morphologiques de prolongements cylindraxiles.

Quand nous disons que les prolongements protoplasmatiques jouissent de la conduction cellulipète et le prolongement cylindraxile de la conduction cellulifuge, il est évident que nous parlons exclusivement du sens de la conduction nerveuse dans *l'organisme vivant*, de la direction que suivent en réalité *les excitants physiologiques*. Nous savons très bien que, *dans les conditions expérimentales*, les fibres nerveuses doivent être considérées comme des conducteurs indifférents et que, par conséquent, une fibre motrice peut conduire, *expérimentalement*, une excitation électrique, chimique, mécanique ou autre aussi bien dans le sens cellulipète que dans le sens cellulifuge. Nous avons, pour le prouver, les phénomènes de la variation négative obervés par du Bois-Reymond dans les deux bouts d'un nerf excité et les recherches expérimentales bien connues de Kuhne (27) et de Babuchin (28). Mais de ce qu'un courant électrique appliqué sur un nerf se propage dans les deux sens, on n'est pas en droit de conclure, croyons-nous, que, *dans les conditions physiologiques*, l'influx nerveux doit se comporter d'une façon identique. D'ailleurs, dans les conditions normales cet influx nerveux part toujours de l'extrémité d'une fibre nerveuse, extrémité périphérique pour les fibres centripètes et extrémité centrale pour les fibres centrifuges. Les conditions expérimentales ne se trouvant donc jamais réalisées, nous pouvons en faire abstraction.

Cette distinction à établir entre les conditions physiologiques et les conditions expérimentales nous paraissait tellement élémentaire que nous n'avions pas cru devoir y insister. Il paraît que nous avons eu tort.

Sherrington (29) a montré que, chez le singe et le chat, l'excitation électrique et mécanique des fibres des cordons postérieurs, après section transversale du bulbe, amène des mouvements dans les muscles des membres du côté correspondant et cela dans des conditions expérimentales telles qu'il faut en déduire que l'excitation a parcouru de haut en bas les fibres des cordons postérieurs. Il s'appuie sur ce fait pour combattre la théorie de la polarisation dynamique des éléments nerveux, introduite dans la science par Cajal et par nous, et pour admettre la double conductibilité dans les fibres du système nerveux central. Nous admettons, avec Sherrington, cette conductibilité cellulipète des fibres des cordons postérieurs, mais uniquement *dans les conditions expérimentales*. Nous ne croyons pas qu'il entre dans l'idée de notre collègue d'admettre également la conductibilité descendante des fibres des cordons postérieurs dans les conditions physiologiques. S'il en est ainsi, nous ne voyons pas en quoi ces recherches expérimentales pourraient valoir contre la doctrine que nous défendons avec Cajal.

Cajal (30) aussi semble croire que, dans notre idée, la conduction cellulipète des prolongements protoplasmatiques et la conduction cellulifuge des prolongements cylindraxiles « est un phénomène invariable, dépendant de la structure même des prolongements ou peut-être de la nature des courants ». Il n'en est absolument rien. Nous n'avons jamais parlé, ni voulu parler que de la direction de l'ébranlement nerveux *dans les conditions physiologiques*, laissant hors de cause toutes les conditions expérimentales.

Si donc nous disons que les prolongement protoplasmatiques sont des prolongements cellulipètes et l'axone un prolongement cellulifuge, nous n'avons en vue que la direction de l'influx nerveux dans *l'organisme vivant et normal*, tout en admettant la possibilité de la conduction cellulifuge pour les dendrites et cellulipète pour les axones dans les conditions expérimentales.

Littérature.

(1) Bethe. *Das Centralnervensystem von Carcinus Mœnas*. Archiv für mikrosk. Anatomie. Bd. 51, p. 406, 1898. — (2) Nissl : *Die Neuronenlehre und ihre Anhänger*. Iena 1903. — (3) Cajal : *El sistema nervioso del hombre y de los vertebrados*. 1er fasc. 1897, pp. 71 et 72. — (4) Van Gehuchten : *La structure des centres nerveux : la moelle épinière et le cervelet*.. La Cellule, t. VII, p. 101, 1891. — (5) Cajal : *Significacione fisiologica de las expansiones protoplasmaticas y nervosas de las celulas de la substancia gris*. Revista de Ciencias Medicas de Barcelona, nos 21 et 22, 1891. — (6) Retzius : *Ueber die neueren Prinzipien in der Lehre von der Einrichtung des sensiblen Nervensystems*. Biolog. Unters., Bd. IV, 1892. — *Zur Kenntniss der ersten Entwickelung der nervösen Elemente im Rückenmarke des Hühnchens*, Biolog. Unters., Bd. V, 1893. — (7) v. Len-

HOSSEK : *Der feinere Bau des Nervensystems im Lichte neuester Forschungen.* 2° Aufl., Berlin, 1895, p. 141. — (8) GAD : *Ueber Nervenzellenfunctionen*, 66. Versamml. deutscher Naturf. und Aertze in Wien. 24-30 Sept. 1884, Section für Physiologie, Neurol Centralbl., 1894, p. 745. — (9) RAUBER : *Lehrbuch der Anatomie des Menschen.* Bd. II, 2 Abth. : *Nervenlehre und Sinnesorgane.* Leipzig, 1894, p. 279. — (10) MISLAWSKY : *Sur le rôle physiologique des dendrites.* Comptes-rendus de la Soc. de Biologie, 29 Juin 1895, pp. 488-489. — (11) GAD : Article *Rückenmark*, dans Real-Encyclopädie der Heilkunde. Bd. XVI, 1888, p. 673. — (12) KÖLLIKER : *Zur feinere Anatomie des centralen Nervensystems.* Zweiter Beitrag : *Das Rückenmark*, Zeitschr. f. wiss. Zool., Bd. LI. 1890, p. 39. — (13) CAJAL : *Leyes de la morfologia y dinamismo de las celulas nerviosas.* Revista trimestral micrografica. Vol. II, Mars 1897. — (14) BETHE : *Das Centralnervensystem von Carcinus Maenas.* Archiv. f. mikr. Anatomie. Bd. 50, 1897, p. 629-635. — (15) MUNZER : *Kritische Bemerkungen zur Lehre von den Neuronen.* Wiener klinische Rundschau, 1899. — (16). MERZBACHER : *Die Nervendegeneratiou während des Winterschlafes. Die Beziehungen zwischen Temperatur und Winterschlaf.* Archiv für die ges. Physiologie, 1903. — (17) LUGARO : *A proposito di alcune varianti alla formula della « polarizzazione dinamica ».* Monitore zoologico italiano. Anno VIII, aprile 1897, p. 79-90. — (18) A. MICHOTTE : *La fibre nerveuse et sa bifurcation dans les ganglions spinaux.* Le Névraxe. Vol. VI. 1904. — (19) CAJAL : *El sistema nervioso del hombre y de los vertebrados*, 1r fasc., 1897, pp. 92 et 93. — (20) LANGLEY and DICKINSAN : Proc. Royal Society, vol. 46, p. 423, 1889 et vol. 47, p. 379, 1890. — (21) PREGALDINO : *Contribution à l'étude des ganglions intervertébraux.* Bulletin de l'Académie royale de médecine de Belgique 1887, pp. 671-683. — (22) STEINACH : *Ueber die centripetale Erregungsleitung im Bereiche des Spinalganglions* Pflüger's Archiv. 1899. — (23) P. RAMON : *Centros opticos de las aves*, Riv. trim. Micrografica, vol. III, 1898, p. 182. — (24) v. LENHOSSEK : *Die sensiblen Nerven des Regenwurms.* Octobre 1891. — *Ursprung, Verlauf und Endigung der sensibeln Nervenfasern bei Lumbrucus.* Arch. f. mikr. Anat., 1892. — (25) RETZIUS : *Das Nervensystem der Lumbricinen.* Biolog. Unters, Bd. III. 1892. *Das sensible Nervensystem der Polychäten. Das sensible Nervensystem der Mollusken.* Biolog. Untersuchungen, Bd. IV, 1892. — (26) VAN GEHUCHTEN : *La structure des lobes optiques chez l'embryon du poulet.* La Cellule, t, VIII, 1892, p. 28. — (27) KÜHNE : *Untersuchungen, über Bewegungen und Veränderungen der contraktilen Substanzen. II. Ueber das doppelsinnige Leitungsvermögen der motorischen Nerven.* Archiv. f. Anat. und Phys., 1859, p. 595-604. — (28) BABUCHIN : *Beobachtungen und Versuche am Zitterwelse und Mormyrus des Niles.* Arch. f. Anat. und Phys. 1877, p. 262. — (29) SHERRINGTON : *Doppelte Leitung im Centralnervensystem.* Monatsschrift für Psychiatrie und Neurologie, 1897. Bd. I, pp. 503-506. — (30) CAJAL : *El sistema nervioso del hombre y de los vertebrados.* 1r fasc., 1897, pp. 106-110. — (31) BETHE : *Allgemeine Anatomie und Physiologie des Nervensystems.* p. 40. Leipzig, 1903.

DOUZIEME LEÇON.

Eléments histologiques qui entrent dans la constitution du système nerveux.

(Suite).

L'indépendance des neurones et les hypothèses qu'elle a fait naître au point de vue du mécanisme des phénomènes psychiques.
Amiboïsme des cellules nerveuses. Les appendices. L'état perlé ou moniliforme des cellules corticales.
Origine et développement des éléments nerveux : Cellule germinative. Neuroblaste. Neurone.
La cellule nerveuse centre génétique, nutritif et fonctionnel du neurone.

L'indépendance anatomique des neurones a fait naître un certain nombre de théories sur le mode de fonctionnement des éléments nerveux des centres. Ces théories n'étaient, au début, que de pures conceptions de l'esprit, des hypothèses dans le sens le plus absolu du mot, dépourvues de toute base scientifique sérieuse. Des recherches expérimentales nombreuses, entreprises dans le cours de ces dernières années, ont essayé d'établir ces théories sur des faits d'observation nets et précis, mais les résultats obtenus par les différents auteurs sont loin d'être concordants.

La première théorie en date est celle émise indépendamment l'un de l'autre par Rabl-Ruckhard, Lépine et Mathias Duval.

Se basant sur une observation de Wiedersheim, d'après laquelle les cellules nerveuses présentent, chez certains animaux inférieurs transparents *(Leptodora hyalina)*, des mouvements amiboïdes et sur ce fait que le prolongement périphérique des cellules nerveuses bipolaires de la muqueuse olfactive se termine par un ou plusieurs cils présentant des mouvements ondulatoires, Math. Duval (2) a émis l'hypothèse que les ramifications terminales des prolongements cylindraxiles de toutes les cellules nerveuses seraient douées également de mouvements amiboïdes. Grâce à ces mouvements, ces ramifications terminales pourraient, à certains moments et sous certaines influences, se rétracter et, par là, suspendre toute activité cérébrale ; à d'autres moments ou sous d'autres influences elles pourraient s'allonger, rendre ainsi les contacts entre neurones distincts plus intimes et plus nombreux et, par là, stimuler, augmenter et développer les fonctions cérébrales. « Nous pouvons penser, dit Duval, que non seulement les connexions des cellules nerveuses, dans les centres, sont de pure contiguïté, mais encore que cette contiguïté peut être d'un moment à l'autre plus intime. On conçoit qu'ainsi l'imagination, la mémoire, l'association des idées deviennent plus actives sous l'influence de divers agents (thé, café), qui auraient sans doute pour action d'exciter l'amiboïsme des extrémités nerveuses en contiguïté, de rapprocher ces ramifications, de faciliter les passages ». A l'aide

de cette hypothèse, Duval construit ce qu'il appelle la *théorie histologique du sommeil.* « Chez l'homme qui dort, les ramifications cérébrales du neurone sensitif central sont rétractées, comme le sont les pseudopodes d'un leucocyte anesthésié, sous le microscope, par l'absence d'oxygène et l'excès d'acide carbonique. Les excitations faibles portées sur les nerfs sensibles provoquent, chez l'homme endormi, des réactions réflexes, mais ne passent pas dans les cellules de l'écorce cérébrale ; des excitations plus fortes amènent l'allongement des ramifications cérébrales du neurone sensitif, par suite le passage jusque dans les cellules de l'écorce et par suite le réveil, dont les phases successives traduisent bien ces rétablissements d'une série de passages précédemment interrompus par rétraction et éloignement des ramifications pseudopodiques ». Duval expliquerait même, par la rétraction des pseudopodes nerveux à la suite d'excitations violentes, anormales, les anesthésies et les paralysies hystériques.

A la suite de cette communication de Duval, Lépine (3) a fait remarquer que, dans la relation d'un cas d'hystérie à forme particulière, il avait déjà émis l'hypothèse que les anesthésies sensorielles et sensitives, ainsi que les paralysies motrices chez les hystériques, résulteraient du *défaut de contiguïté parfaite entre les ramifications des cellules.* Le malade qu'il a observé passait sans cesse et d'une *manière instantanée* de la surdité la plus complète et la plus absolue à l'état normal dans lequel il percevait facilement les bruits légers. Il expliquait ces alternatives par la non-contiguïté ou la contiguïté des prolongements cellulaires, l'*attention* du malade suffisant à elle seule à rétablir les contacts par éréthisme des prolongements cellulaires. Le *sommeil naturel* pourrait, d'après lui, être causé par le retrait des prolongements des cellules du sensorium amenant l'isolement des neurones. Ainsi s'expliquerait la soudaineté extraordinaire avec laquelle nous passons de l'état de veille à l'état de sommeil. Le rétablissement des prolongements serait dû à des modifications chimiques du protoplasme cellulaire.

Il y a entre ces hypothèses de Duval et de Lépine une différence assez importante et sur laquelle Duval n'a guère insisté, c'est que, d'après Lépine, — au moins si nous avons bien saisi le sens qu'il attribue aux mots *ramifications des cellules* — tout se passerait dans les prolongements *protoplasmatiques* des *cellules nerveuses de l'écorce cérébrale,* tandis que pour Duval le rôle principal, dans la suspension et le rétablissement des contacts, reviendrait aux prolongements *cylindraxiles* des cellules de la voie sensitive centrale.

Ainsi que le remarque Kölliker (4), l'hypothèse de Duval a déjà été émise, en 1890, par Rabl-Ruckhard (1) sous une forme légèrement différente.

Kölliker s'est élevé contre ces diverses hypothèses et cela en s'appuyant sur ces faits d'observation, c'est que le cylindre-axe d'une fibre nerveuse n'est pas contractile, c'est que les ramifications terminales des fibres nerveuses observées dans des parties transparentes d'animaux vivants ne présentent pas de mouvements, c'est que le cylindre-axe n'est pas formé de protoplasme non différencié, mais présente une structure fibrillaire. D'ailleurs, il résulte de tous les faits connus, que les fonctions psychiques sont liées aux cellules nerveuses elles-mêmes et non pas à leurs prolongements protoplasmatiques ou cylindraxiles.

Cajal (5) a combattu également la théorie histologique du sommeil de Duval en s'appuyant sur les objections formulées par Kölliker et sur les considérations suivantes : les ramifications cylindraxiles terminales du cervelet, du bulbe, des noyaux acoustiques, du lobe optique montrent toujours le même degré de développement, le même mode de connexion avec les cellules voisines, qu'on les observe sur des animaux tués soit par le chloroforme, soit par hémorrhagie, soit par empoisonnement. De plus, les ramifications cylindraxiles terminales des cellules de la rétine et du lobe optique des reptiles et des batraciens se présentent toujours sous le même aspect, que ces organes aient été, au moment de la mort, longtemps au repos (mort après un séjour prolongé dans l'obscurité), ou bien qu'ils se soient trouvés en activité (mort après une exposition au soleil de plusieurs heures).

Nous tenons à faire remarquer, sans vouloir prendre position dans le débat, que ces diverses objections de Kölliker et de Cajal combattent la théorie de Duval admettant des mouvements amiboïdes pour les ramifications terminales des prolongements cylindraxiles, mais qu'elles ne combattent pas la théorie d'après laquelle les mouvements amiboïdes résideraient dans les ramifications terminales des prolongements protoplasmatiques.

Les expériences de Cajal sur la rétine et les lobes optiques des reptiles et des batraciens tendent à prouver, il est vrai, que les prolongements protoplasmatiques des cellules nerveuses présentent toujours la même disposition constante, que ces cellules aient été maintenues pendant des mois dans le repos le plus absolu ou bien que ces cellules aient fonctionné régulièrement jusqu'au moment de la mort.

Mais ces expériences et ces conclusions sont en opposition manifeste avec des expériences du même ordre faites par Ed. Pergens (6) dans le laboratoire de Heger. Pergens a opéré sur des poissons *(Leuciscus rutilus)*. Il a maintenu un premier lot de poissons pendant 48 heures dans l'obscurité la plus complète pendant qu'un deuxième lot restait à la lumière ordinaire du jour. Les poissons ont été décapités et les têtes placées pendant 24 heures dans une solution d'acide azotique de 5 à 10 %, les unes à la lumière, les autres à l'obscurité. A partir de ce moment, les rétines de tous les poissons ont été soumises aux mêmes réactifs. Pergens a observé une contraction des cônes et des bâtonnets déjà signalée, en 1885, par Gradenigo, et, en 1877, par Van Genderen Stort. Cette contraction peut aller, dans les limites extrêmes, de 40 μ à 6 μ. De plus, Pergens a constaté une rétraction des cellules de la couche ganglionnaire : sous l'influence de la lumière, le protoplasme devient moins volumineux, les prolongements deviennent plus courts, plus épais et plus rares.

Ces faits tendraient donc à prouver que le fonctionnement d'une cellule nerveuse, entretenu pendant un temps assez long, s'accompagne d'une rétraction de son corps cellulaire et d'un racourcissement de ses prolongements protoplasmatiques. Au point de vue de la théorie de Lépine et de Duval, ce racourcissement, loin de rendre les contacts plus intimes et plus nombreux, aurait un effet tout à fait opposé ; il isolerait les uns des autres les différents neurones visuels.

D'après les recherches de Vas (7) et de Mann (8) cependant l'activité des cellules nerveuses serait accompagnée d'un agrandissement de la masse protoplasmatique.

Lugaro (9), ayant comparé entre elles les cellules d'un ganglion sympathique au repos et celles d'un autre ganglion soumis pendant plusieurs heures à un faible courant faradique, a constaté que l'activité d'une cellule nerveuse est accompagnée d'une turgescence du protoplasme cellulaire. Il en conclut que cette même turgescence doit se produire dans les prolongements protoplasmatiques dont la structure offre tant d'analogie avec celle du corps cellulaire et, par conséquent, aussi dans les ramifications terminales de ces mêmes prolongements, de même qu'elle se produira aussi dans les ramifications terminales du prolongement cylindraxile. Cette turgescence, survenue dans les ramifications terminales des prolongements protoplasmatiques et cylindraxiles, rend plus intime le contact entre les différents neurones, condition *sine qua non* de l'activité psychique. Dès que les cellules cessent de fonctionner, cette turgescence disparaît, entraînant à sa suite la suspension ou l'affaiblissement des conctacts et par là même la suspension de l'activité psychique.

Lugaro admet donc l'idée de Duval, d'après laquelle les modifications que les phénomènes psychiques produisent dans les éléments nerveux sont accompagnées de modifications dans les connexions existant entre ces mêmes éléments ; mais, tandis que pour Duval ces modifications dans les connexions sont dues à des mouvements amiboïdes, Lugaro les attribue à un accroissement des prolongements des cellules nerveuses dû à la turgescence.

Cette conclusion de Lugaro se rapproche, sous plusieurs rapports, d'une opinion émise antérieurement par Tanzi (10). Le savant italien admet que chaque fois qu'un courant nerveux parcourt un neurone, il y provoque une activité particulière des processus nutritifs entraînant une hypernutrition dans les parties traversées, analogue à l'hypertrophie du muscle qui a travaillé. Si cette augmentation de volume se fait dans le sens de la longueur, l'exercice fonctionnel diminuera insensiblement la distance séparant primitivement les neurones contigus. Ces neurones tendront donc, de par l'exercice, à se rapprocher les uns des autres et par le fait même leur fonctionnement s'en trouvera facilité.

Après avoir constaté que, dans l'immense majorité des cas, les connexions entre neurones distincts s'établissent par contact, ou, pour nous servir des termes

de l'auteur, par des appuis adhésifs ou par de simples accolements, Renaut (11) se pose la question : comment peut-on se figurer que puisse varier l'*articulation par appuis adhésifs ?* En examinant des préparations de rétine traitées par le bleu de méthylène, Renaut a constaté que les prolongements protoplasmatiques des cellules nerveuses présentent une apparence perlée. C'est au niveau de ces boules

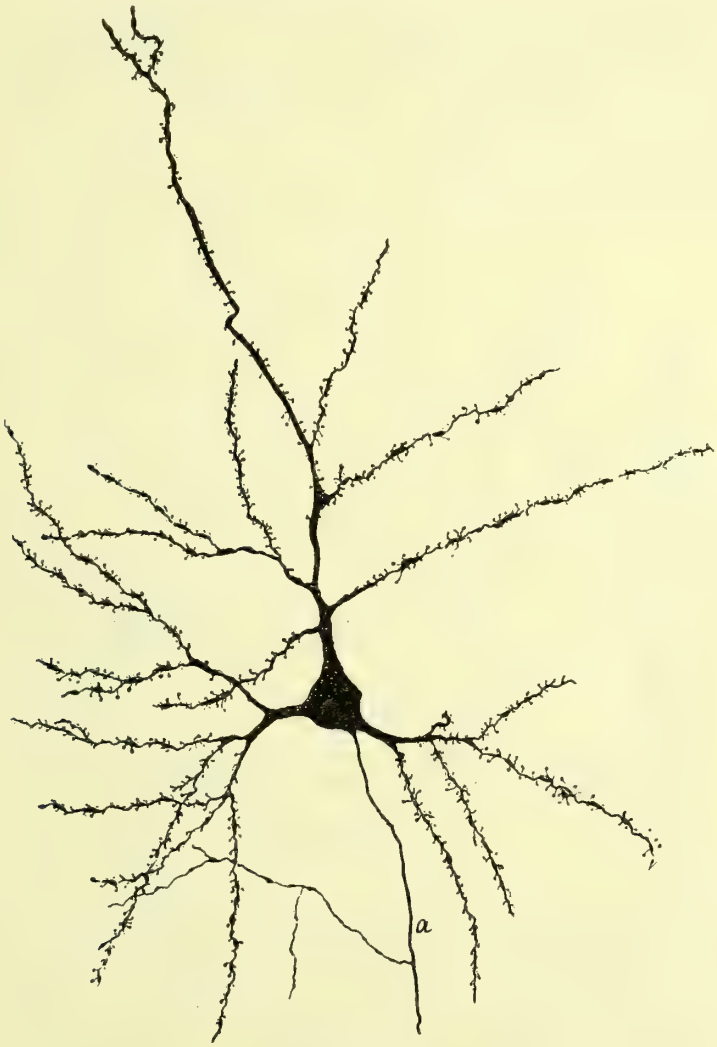

Fig. 172.

Petite cellule pyramidale de l'écorce cérébrale d'un chat âgé de 14 jours. Les prolongements protoplasmatiques sont garnis d'appendices pyriformes.

a : Axone.

colorées que se feraient les appuis des prolongements protoplasmatiques les uns sur les autres, que s'effectuerait le plus largement l'*articulation par contact.*

Chaque grain perlé répond à un renflement vacuolaire du filament protoplasmique ; ces grains perlés ou ces varicosités, observées par presque tous les auteurs qui ont travaillé avec la méthode de Ehrlich ou avec la méthode de Golgi, ont été considérées jusqu'ici comme des productions sans importance.

Renaut au contraire attache à ces vacuoles une importance considérable. Il pense qu'elles ne se produisent que sous l'influence de l'activité directrice de la cellule. Là où elles se produisent, ces vacuoles racourcissent et tendent les ramuscules ; cette tension peut faire et fait même nécessairement varier l'exactitude des contacts. C'est donc grâce à ces vacuoles que les neurones peuvent s'articuler et se désarticuler.

Ces modifications dans la forme extérieure des neurones, que l'on a désignées tantôt, avec Mathias Duval, sous le nom de *amiboïsme des cellules nerveuses*, tantôt, avec Demoor (12), sous le nom de *plasticité des neurones*, ont été étudiées d'une manière expérimentale par Demoor, Stefanowska (13) et Querton dans le laboratoire de notre collègue de

Fig. **173**.

A. Partie d'un tronc protoplasmatique garni d'appendices filiformes.
B. Partie d'un tronc protoplasmatique garni d'appendices pyriformes.
C. Partie d'un tronc protoplasmatique en état moniliforme.

Fig. **174**.

Petite cellule pyramidale de l'écorce cérébrale.
Les prolongements protoplasmatiques présentent l'état moniliforme avec disparition des appendices.

Bruxelles, M. Héger ; par Soukhanoff dans notre laboratoire, par Lugaro et bien d'autres auteurs encore.

Ces recherches, qui ont porté principalement sur les cellules pyramidales de l'écorce cérébrale, ont eu pour premier résultat utile d'appeler l'attention sur certains détails de conformation de ces cellules nerveuses auxquels on n'avait guère jusqu'alors attaché d'importance.

Quand on examine attentivement une cellule pyramidale de l'écorce imprégnée

par le chromate d'argent — provenant d'un animal sain, pris au repos et tué par décapitation — on voit, FIG. **172**, que tous les prolongements protoplasmatiques de cette cellule sont recouverts de petits appendices connus sous les noms de *dents*, *épines* (CAJAL), *gemmules* ou *appendices pyriformes* (STEFANOWSKA). Ces appendices sont formés par une petite tige excessivement fine, plus ou moins longue, quelque peu granuleuse, se terminant librement tantôt comme telle *(appendices filiformes)*, FIG. **173**A, tantôt par une partie épaissie, ovoïde ou pyriforme *(appendices pyriformes)*, FIG. **173**B. Ces appendices manquent complètement sur l'axone, le corps cellulaire et la partie voisine des gros troncs protoplasmatiques, FIG. **172**.

Dans certaines conditions pathologiques et expérimentales, ces appendices font complètement défaut. Les prolongements protoplasmatiques, au lieu d'avoir des contours réguliers, sont parsemés de varicosités, de nodosités ou de perles plus ou moins volumineuses, FIG. **173**C et **174**. Ces nodosités, signalées d'abord par DOGIEL et RENAUT dans les cellules nerveuses de la rétine, constituent ce que ce dernier auteur a désigné sous le nom d'*état perlé* des dendrites.

DEMOOR (12), qui les a étudiées principalement sur les cellules pyramidales de l'écorce cérébrale, donne à cet état particulier des dendrites le nom d'*état moniliforme des neurones*.

Entre ces deux états extrêmes, FIG. **172** et **174**, on trouve un état intermédiaire caractérisé à la fois par la présence des appendices et par la présence des nodosités, FIG. **175**.

FIG. **175**.
Partie d'un tronc protoplasmatique en état moniliforme avec appendices filiformes et pyriformes.

Dans quelles conditions observe-t-on l'état moniliforme ?

DEMOOR l'a décrit dans les cellules corticales de chiens soumis à l'action de la morphine, de l'hydrate de chloral, du chloroforme et de l'électricité. STEFANOWSKA (13), en étudiant l'influence qu'exercent sur les cellules corticales l'anesthésie par l'éther, l'asphyxie par le gaz d'éclairage et l'électrisation directe, a constaté que ces diverses causes amènent non seulement l'état moniliforme des dendrites, mais encore la disparition des appendices pyriformes. Ces deux modifications des dendrites marcheraient toujours de pair : l'état perlé n'étant, pour STEFANOWSKA, que la conséquence directe de la disparition des appendices. MANOUÉLIAN (14), travaillant dans le laboratoire de MATH. DUVAL, signale également ces deux phénomènes dans les neurones de souris surmenées. QUERTON (15) les a vu survenir dans les cellules corticales d'animaux tués par le froid ou soumis à des excitations douloureuses et prolongées. Il considère cependant ces deux phénomènes comme indépendants l'un de l'autre. Concomitants à la suite de

fortes excitations, ils sont consécutifs chez les animaux engourdis par le froid. Les appendices se rétractent plus tard que le prolongement qui les porte.

Les conditions expérimentales qui déterminent cet état moniliforme ne semblent cependant pas encore nettement déterminées, puisque Azoulay (16) n'a rien constaté d'anormal dans les cellules corticales d'une souris blanche soumise pendant une heure à l'action de l'éther. Lugaro (17) a obtenu le même résultat négatif sur un lapin soumis pendant deux heures à une profonde narcose par l'injection d'un mélange de morphine et de chloral. Dans les recherches spéciales entreprises dans notre laboratoire, Soukhanoff (18) est arrivé aux mêmes résultats négatifs sur des animaux tués par l'éther, le chloroforme et l'alcool, résultats qui se trouvent confirmés par des recherches plus récentes encore de Lugaro (19).

L'état moniliforme des dendrites a encore été signalé par plusieurs auteurs dans nombre d'états pathologiques et dans les intoxications expérimentales les plus variées. C'est ainsi que Soukhanoff a vu survenir cet état perlé des dendrites et la disparition des appendices pyriformes, dans les cellules corticales, après la ligature des deux artères carotides (20), dans les empoisonnemeuts par le trional et par l'arsenic, dans l'intoxication par la rage et la tuberculine et chez les animaux privés de corps thyroïde (21). De plus, tous les auteurs signalent que, même chez l'animal sain et au repos, on trouve toujours dans son écorce cérébrale, par ci par là, un élément nerveux dont les dendrites présentent l'état perlé.

Quelle est la significatian de cet état moniliforme ?

Mathias Duval et ses élèves considèrent l'état moniliforme des dendrites comme la résultante d'un véritable amiboïsme des cellules nerveuses. Pour ces auteurs, les prolongements dendritiques seraient doués de mouvements amiboïdes.

Pour Demoor, l'état moniliforme représente le mode de réaction spéciale de la cellule nerveuse à l'égard des excitants. Le protoplasme des neurones est irritable et réagit comme tout protoplasme. L'état moniliforme est l'expression anatomique ou, comme dit Demoor, l'extériorisation de cette réaction cellulaire.

Cet état moniliforme provoquerait, d'après lui, des modifications considérables dans les contacts entre les neurones ; aussi arrive-t-il à se demander si nous ne trouverions pas dans ces faits une explication de la fatigue, du surmenage et du sommeil. Sous l'influence des excitations de tout genre, l'état moniliforme surviendrait insensiblement dans nos cellules corticales, d'abord dans les ramifications terminales des dendrites pour se propager ensuite insensiblement vers le corps cellulaire. Cet état moniliforme, en raccourcissant les prolongements, suspendrait les contacts entre neurones distincts amenant ainsi le repos ou le sommeil.

Stefanowska pense que « c'est par l'intermédiaire des appendices pyriformes que s'effectuent les contacts entre les prolongements des neurones cérébraux ». Pour cet auteur, l'excitation directe ou indirecte de l'écorce cérébrale entraînerait la diminution et même la disparition complète des appendices pyriformes. L'état perlé ou moniliforme des dendrites, qui en est la conséquence, représenterait, chez l'animal adulte, un stade de repos ou d'arrêt de la fonction pouvant résulter soit de la fatigue, soit de l'empoisonnement par diverses substances.

Soukhanoff estime que l'état moniliforme des dendrites doit être considéré

comme une lésion particulière des cellules corticales, comme une espèce de dégénérescence spéciale ou d'atrophie due à un trouble de la nutrition.

Querton a d'abord constaté que l'état moniliforme fait complètement défaut chaque fois que l'on examine les cellules corticales d'un animal tué pendant une période de repos, subissant le minimum d'excitation. Au contraire, l'état moniliforme des dendrites se montre dès que l'animal a passé par une période d'excitation. Le degré de cet état moniliforme est en quelque sorte l'expression fidèle de l'intensité de l'excitation subie.

Pour rechercher la part précise qu'il convient d'attribuer à cet état moniliforme dans le sommeil, Querton a examiné les cellules corticales de marmottes et de loirs décapités brusquement pendant le sommeil hivernal. Il a trouvé les appendices largement étalés sur toutes les grosses branches protoplasmatiques. Ils étaient, au contraire, partiellement ou même complètement rétractés sur les branches terminales du panache des cellules pyramidales et remplacés par des renflements plus ou moins volumineux de ces dendrites elles-mêmes.

Querton conclut de ses recherches que les excitations physiologiques internes et externes provoquent la contraction des cellules de l'écorce. Cette contraction se manifeste au dehors tantôt par l'aspect variqueux des dendrites et la disparition partielle des appendices, tantôt par l'état moniliforme des dendrites et la disparition complète des appendices suivant le degré plus ou moins intense de l'excitation. Ces modifications commencent par les ramifications protoplasmatiques les plus fines et, de là, envahissent insensiblement les ramifications plus grosses pour finir par atteindre les parties voisines du corps cellulaire et enfin le corps cellulaire lui-même. Les excitations violentes et prolongées provoquent la fragmentation du protoplasme des dendrites.

Les appendices pyriformes sont donc rétractiles. Ils ne servent pas uniquement à multiplier les contacts avec d'autres neurones, puisqu'on les trouve largement étalés chez les animaux tués pendant le sommeil hivernal. Aussi Querton se demande si ces appendices ne pourraient pas servir également à la nutrition de la cellule. La rétraction de ces appendices n'est pas suffisante à elle seule à amener la suspension des contacts entre les neurones et par suite le repos des cellules de l'écorce ou le sommeil. Ce qui détermine l'état de sommeil, c'est, d'une part, la rétraction des prolongements cellulaires sous l'influence des excitations ; d'autre part, l'épuisement du neurone tout entier à la suite d'un long travail se traduisant au dehors par une consommation de chromatine et une rétraction permanente des prolongements.

Lugaro estime que toutes ces expériences prêtent le flanc à la critique. Pour éliminer autant que possible toute cause d'erreur et pour obtenir des préparations de cellules corticales comparables entre elles, Lugaro a tué tous ses animaux par l'injection intracarotidienne du liquide fixateur de Cox.

Il résulte de ses recherches que les animaux, endormis lentement et sans excitation aucune par les inhalations d'éther ou de chloroforme ou par l'injection intrapéritonéale d'hydrate de chloral, ne présentent dans leurs cellules corticales ni rétraction des appendices, ni l'état moniliforme. Sous ce rapport les recherches

de Lugaro confirment pleinement les observations faites dans notre laboratoire par Soukhanoff.

Chez les animaux tués à l'état de veille par l'injection intracarotidienne du liquide de Cox, on constate une disparition notable des appendices sur un grand nombre de ramifications dendritiques, ainsi que la présence de quelques rares prolongements variqueux. Chez les animaux soumis à une excitation assez vive, comme celle déterminée par l'injection intrapéritonéale de chlorhydrate de morphine, les varicosités sont beaucoup plus nombreuses, elles coexistent avec les appendices.

Lugaro conclut de ses recherches que, dans l'état de repos complet, les varicosités font défaut et les appendices sont nombreux et largement étalés ; que la rétraction des épines est l'expression de l'activité cellulaire, tandis que l'apparition des varicosités sur les ramifications protoplasmatiques terminales est l'expression de la fatigue.

Quant aux varicosités signalées par les auteurs sur les gros troncs protoplasmatiques, il les considère comme devant être attribuées à une insuffisance de la fixation des pièces dans le liquide osmio-bichromique.

Cet état moniliforme des fines dendrites n'a, d'après Lugaro, aucune part dans le mécanisme de l'activité psychique normale. Il est sans importance aucune dans le mécanisme du sommeil. Lugaro estime d'ailleurs que la caractéristique des cellules corticales au repos, c'est l'expansion générale de tous les appendices.

Goddard (22) est arrivé aux mêmes résultats. Il a pris deux chiennes âgées de 7 semaines, l'une est tuée éveillée, l'autre, après un sommeil d'une heure. Les deux têtes sont reçues dans une solution de Cox chauffée à 39°. Chez le premier animal il y avait 31 % de cellules variqueuses, et 16 % de cellules avec beaucoup de varicosités ; chez le second, à peine 8 % des premières et pas même 1 % des autres.

Dans une seconde expérience, une chienne fut tuée le matin au réveil, l'autre l'après-midi vers 5 h. après un sommeil de 5 minutes. Chez la première il fut difficile de trouver une seule varicosité sur les dendrites, chez l'autre il était difficile de trouver une cellule dont les dendrites n'étaient pas plus ou moins variqueuses. Il conclut de ses recherches que les varicosités correspondent à une condition anormale ou de fatigue de la cellule nerveuse

Il est d'ailleurs bon de faire remarquer que beaucoup d'auteurs considèrent les varicosités comme des productions artificielles créées de toute pièce par la méthode de Golgi. Tel est l'avis de Weil et Frank (23) qui, en se basant sur de nombreuses recherches de contrôle, prétendent avoir observé que le même matériel traité par des méthodes différentes d'imprégnation donne toujours des résultats différents ; que ces résultats sont indépendants de la nature du matériel employé, normal ou intoxiqué ; que le même matériel traité par la même méthode ne donne pas toujours des résultats identiques.

Vous voyez donc, par tout ce qui précède, que nous sommes loin encore de pouvoir nous former une idée sur la valeur fonctionnelle des différents états morphologiques que l'on a signalés pour les cellules de l'écorce. Ce qui nous paraît incontestable, c'est que les appendices représentent une disposition normale

des dendrites de ces cellules, contrairement à l'opinion de certains auteurs qui croient y voir des productions artificielles [Kölliker (24), S. Meyer (25), etc.]

Ce qui semble le prouver, c'est que ces appendices ne se montrent pas exclusivement dans les préparations osmio-bichromiques, car Cajal (28) Vanoff (29), Turner (30) et Soukhanoff (31) sont parvenus à les colorer par le bleu de méthylène en injection intravitale. Hatai les a même obtenus colorés par la fuchsine acide.

C'est assez dire que nous ne pouvons nous rallier à l'opinion de Bethe (26), qui pense que les appendices représentent tout simplement des trabécules du réseau péricellulaire de Golgi, dont les mailles ont été imprégnées complètement le long des ramifications protoplasmatiques. Held (27) pense également que les appendices pyriformes n'appartiennent pas à la cellule nerveuse, mais que ce sont des boutons terminaux des fibrilles péricellulaires, imprégnés par le chromate d'argent en même temps que la cellule nerveuse sur laquelle ils s'appliquent.

Dans les cellules corticales complètement au repos, ces appendices sont longs et d'épaisseur uniforme, conformément aux observations de Querton et de Lugaro. Nous les appelons dans ce stade : *appendices filiformes*, fig. **173**a. Ce qui nous paraît démontré aussi, c'est que dans certaines conditions expérimentales ces appendices, plus courts, ont modifié leur forme ; dans ce stade ils sont généralement terminés par un renflement ovoïde et le nom d'*appendices pyriformes* est pleinement justifié, fig. **173**b. Ils peuvent même finir par disparaître complètement. Pendant que ces modifications surviennent dans les appendices. les dendrites perdent leurs contours réguliers pour prendre successivement l'état variqueux, fig. **174**, puis l'état moniliforme, fig. **173**c, sans que l'on puisse, avec Cajal, considérer ces états comme une altération due à un défaut de fixation. Quant à savoir si cette disparition des appendices et cet état moniliforme des dendrites sont dus à des mouvements actifs de la cellule corticale, comme le croient Duval, Demoor, Stefanowska, Querton et d'autres, ou bien comme des altérations résultant d'un trouble de la nutrition, comme le pense Soukhanoff et peut-être aussi Stefanowska dans son dernier travail (32), c'est là une question que nous n'oserions trancher dans l'état actuel de la science.

Conformément à des observations antérieures de Allen, Bethe (33) a vu, dans les préparations au bleu de méthylène, l'état perlé des fibres nerveuses se produire sous le microscope. Il pense que la substance périfibrillaire, qui est liquide, s'amasse par places le long de la fibre pour produire des perles plus ou moins volumineuses, reliées les unes aux autres par les neurofibrilles accolées en une fibrille plus grosse. Aussi trouve-t-il incompréhensible que certains auteurs puissent continuer à attribuer à l'état perlé des fibres nerveuses et des dendrites la moindre importance physiologique.

Ce qui montre d'ailleurs toute la difficulté du problème et l'extrême réserve avec laquelle il faut accueillir les résultats des recherches faites sur l'état moniliforme des neurones, ce sont les résultats que le Dr Havet (34) a publiés sur l'état moniliforme des dendrites chez les animaux inférieurs. Cet auteur admet, d'accord avec les observations faites dans le laboratoire de Heger et sans tenir compte de celles publiées par Lugaro, que l'état moniliforme est plus prononcé chez les animaux soumis à l'action de l'éther et du chloroforme. Mais, chose étrange. il n'a pas seulement constaté, sous l'influence de ces narcotiques, la rétraction des appendices mais même la *disparition plus ou moins grande des expansions protoplasmatiques !* D'autre part, dans un travail publié par Odier (35), nous trouvons l'affirmation que, dans la moelle épinière d'un lapin et d'un cobaye tués par

électrocution, cet auteur a observé la rétraction presque complète de tous les prolongements dendritiques des cellules motrices de la corne antérieure ! Si l'on continue dans cette voie, — pour peu que l'imprégnation par le chromate d'argent soit un peu moins complète — on en viendra bientôt à admettre que les vapeurs de chloroforme et d'éther ou bien l'influence d'un courant induit quelconque peuvent faire disparaître, comme par enchantement, les cellules nerveuses dans leur totalité.

Un fait de la plus haute importance a d'ailleurs été mis en évidence par des recherches récentes, que nous avons faites (36) avec la méthode au nitrate d'argent réduit de Cajal. Nous verrons plus tard que cette méthode colore exclusivement les neurofibrilles des fibres nerveuses et des cellules nerveuses, c'est-à-dire la partie du neurone que l'on est unanime à considérer comme représentant l'élément conducteur par excellence de l'influx nerveux. Or, dans toutes nos préparations des cellules corticales cérébrales et cérébelleuses, les appendices faisaient complètement défaut. Ils sont donc privés de neurofibrilles et doivent être exclusivement de nature protoplasmatique. Une telle structure exclut toute participation des appendices à la fonction de conduction et rend par conséquent très problématique le rôle physiologique qu'on a voulu leur attribuer.

Une question qu'il nous reste encore à traiter est celle de l'origine des prolongements d'une cellule nerveuse. D'où viennent les prolongements protoplasmatiques et d'où vient le prolongement cylindraxile ? L'étude du mode de développement des cellules nerveuses va nous aider à répondre à cette double question.

Nous avons vu que, pendant les premiers jours de la vie intra-utérine, tout le système nerveux central et périphérique est réduit au canal neural primitif. La paroi de ce canal provient de l'ectoderme ; elle est constituée tout d'abord par une seule rangée de cellules épithéliales dont la longueur occupe toute l'épaisseur de la paroi.

Le développement de ces cellules épithéliales a été étudié particulièrement par His (37) chez l'embryon humain, par Cajal (38), v. Lenhossek (39) et Retzius (40) chez l'embryon du poulet et sur des embryons d'ophidiens (Retzius).

Entre les extrémités internes de ces cellules cylindriques se trouvent des cellules plus petites, sphériques, en voie de division caryocinétique très active, fig. **176**. His n'a pu établir exactement l'origine de ces cellules internes. Il leur a donné le nom de *cellules germinatives*. Ces deux espèces de cellules sont, à cette époque, les seuls éléments constitutifs de tout le système nerveux. Elles ont des destinées toutes différentes : les cellules germinatives vont devenir les éléments essentiels du tissu nerveux ou les neurones, tandis que les cellules épithéliales produiront dans la suite les éléments de soutien : les cellules épendymaires et les cellules de neuroglie.

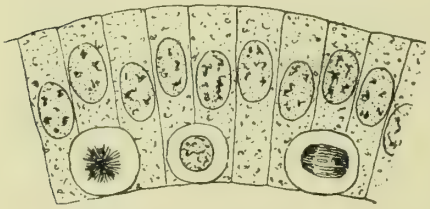

Fig. **176**.
Coupe de la paroi du canal neural primitif (d'après His).

Tant que les cellules internes restent sphériques, elles sont aptes à se multiplier par voie de cinèse et elles conservent le nom de cellules germinatives. Mais, à un moment donné du développement embryonnaire, moment variable d'ailleurs de cellule à cellule, la multiplication s'arrête, la cellule modifie ses contours : de sphérique, elle devient pyriforme, FIG. **177**. A partir de ce moment elle n'est plus apte à se diviser ; elle cesse d'être une cellule germinative pour devenir

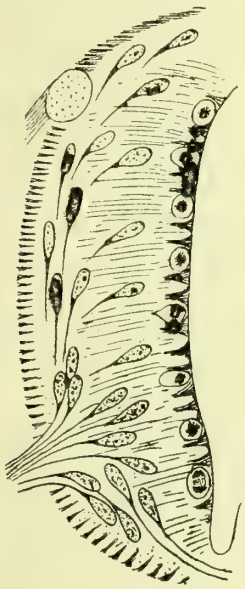

FIG. **177**.
Transformation des cellules germinatives en neuroblastes (d'après HIS).

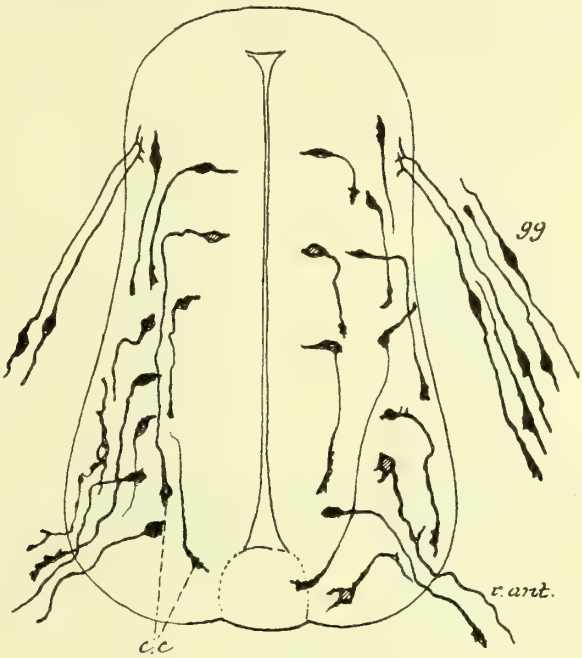

FIG. **178**.
Coupe de la moelle d'un poulet au troisième jour d'incubation (d'après RAMON Y CAJAL).
g. g. : Ganglion spinal.
c. c. : Cônes de croissance.
r. ant. : Racine anterieure.

un *neuroblaste*, c'est-à-dire une cellule du système nerveux embryonnaire qui va donner naissance, en se transformant, à un élément nerveux ou à un neurone. La partie effilée de ce neuroblaste va s'allonger de plus en plus et se transformer en prolongement cylindraxile. Ainsi que CAJAL l'a démontré chez l'embryon de poulet, ce prolongement unique porte, à son extrémité libre, une partie épaissie appelée *cône de croissance*, FIG. **178** et **179**. Par ce cône, ce prolongement s'insinue entre les cellules épithéliales et les neuroblastes qui l'entourent et il s'allonge au fur et à mesure qu'il s'éloigne de sa cellule d'origine jusqu'à ce qu'il ait atteint l'endroit où il doit se terminer : un muscle, quand il s'agit d'un élément nerveux moteur périphérique ; une partie quelconque de l'axe cérébro-spinal, quand il s'agit du prolongement d'un élément nerveux central. De ce prolongement cylindraxile partent, chez l'adulte, un grand nombre de branches collatérales ; dans le cours du développement chacune de ces collatérales est pourvue également d'un cône de croissance par lequel elle s'insinue entre les éléments nerveux voisins, ainsi que

nous avons pu le démontrer (41) pour toutes les collatérales des fibres de la substance blanche, dans la moelle épinière de jeunes couleuvres *(Tropidonotus natrix)*.

Le prolongement unique d'un neuroblaste devient donc le prolongement cylindraxile de l'élément nerveux auquel le neuroblaste va donner naissance ; ce prolongement cylindraxile lui-même va devenir le cylindre-axe d'une fibre nerveuse soit périphérique, soit centrale.

La fibre nerveuse ne représente donc dans sa partie essentielle, le cylindre-axe (et probablement aussi dans sa gaine de myéline), que le prolongement d'une cellule nerveuse.

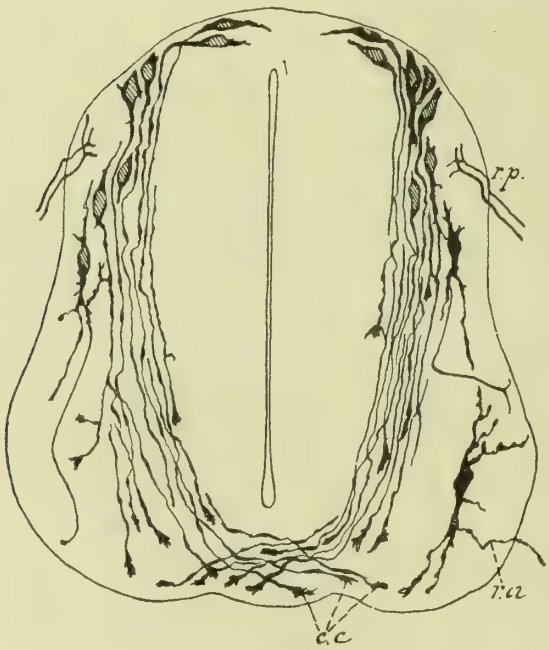

Fig. 179.

Coupe d'une moelle embryonnaire de poulet au quatrième jour d'incubation (d'après Ramon y Cajal).

r. p. : Racine postérieure.
r. a. : Racine antérieure.
c. c. : Cônes de croissance.

Ce fait fondamental a été découvert par Bidder et Kupffer (42) en 1857, mais il a fallu les recherches embryologiques de His pour mettre ce fait en pleine lumière. Cette doctrine de Kupffer-His a été acceptée par Vignal (43) en 1883 et a été confirmée par les recherches faites, dans ces dernières années, au moyen de la méthode de Golgi.

Ce prolongement spécial de la cellule nerveuse peut atteindre jusque près d'un mètre de longueur, puisqu'il y a des fibres nerveuses qui ont leurs cellules placées dans l'écorce cérébrale et qui trouvent leur terminaison dans le cône médullaire et d'autres qui ont leurs cellules dans la moelle sacrée et dont les ramifications terminales s'étendent jusque dans les muscles de la plante des pieds.

On ne connaît pas encore l'origine de la gaine de Schwann, qui, entre deux étranglements de Ranvier, enveloppe le cylindre-axe et la gaine de myéline ; de même qu'on ignore l'origine du noyau des segments inter-annulaires. Ces parties de la fibre nerveuse proviennent probablement d'un élément étranger au tissu nerveux qui, dans le cours du développement, est venu envelopper le cylindre-axe avec sa gaine de myéline.

En même temps que le prolongement unique du neuroblaste se transforme en prolongement cylindraxile, on voit le corps lui-même du neuroblaste prendre des contours irréguliers : sa surface devient bosselée, puis épineuse ; chacune de ces épines va s'allonger à son tour, se diviser et se subdiviser et se transformer enfin en prolongements protoplasmatiques.

C'est là le mode de transformation du neuroblaste soit en un élément nerveux

moteur périphérique, soit en un élément nerveux central. Les éléments nerveux sensitifs périphériques ont une origine quelque peu différente de celle que nous venons de décrire.

Nous devons à His cette découverte importante : c'est que les fibres nerveuses sensitives périphériques des vertébrés n'ont pas leurs cellules d'origine dans l'axe cérébro-spinal, mais proviennent de cellules situées en dehors de cet axe, dans les ganglions cérébro-spinaux. Ces cellules elles-mêmes proviennent d'ailleurs de l'ectoderme comme tout le reste du système nerveux. Dans les premiers jours du développement ces cellules sont fusiformes ; dans la suite, les deux pôles de chaque cellule s'allongent considérablement : l'un devient le prolongement interne qui pénètre dans l'axe cérébro-spinal où il se termine ; l'autre devient le prolongement externe qui se rend vers les parties périphériques du corps et étale ses ramifications terminales dans tous les organes et tous les épithéliums.

Ces cellules, primitivement bipolaires et opposito-polaires chez tous les vertébrés et dans tous les ganglions que l'on trouve sur le trajet des nerfs périphériques, FIG. **170** et **180**, *a*, conservent quelquefois, chez l'adulte, leur forme primitive. Il en est ainsi pour les cellules bipolaires de la muqueuse olfactive — dont l'ensemble peut être considéré comme constituant un ganglion olfactif — et pour les cellules des divers ganglions qui existent sur le trajet du nerf acoustique. Il en est de même pour les cellules de tous les ganglions cérébro-spinaux de quelques poissons. Dans l'immense majorité des cas cependant, ces cellules bipolaires, dans le cours du développement, se transforment en cellules unipolaires. Cette transformation ne se fait pas par la rencontre et la fusion intime, sur une longueur variable, des deux prolongements primitivement indépendants ; mais est due, ainsi que v. LENHOSSEK (44) et un de nos élèves, I. MARTIN (45), l'ont fait ressortir, à un développement irrégulier du corps de la cellule nerveuse. Cette cellule se développe principalement du côté tourné vers la périphérie du ganglion. Ce développement unilatéral du corps cellulaire a pour conséquence immédiate de transformer la cellule opposito-bipolaire en une cellule gemmipolaire, FIG. **170** et **180**, *b*, c'est-à-dire une cellule dont les deux prolongements indépendants naissent dans le voisinage plus ou moins immédiat l'un de l'autre. Ce développement unilatéral du corps cellulaire continuant sa marche, la partie interposée entre le corps et le point d'origine des deux prolongements s'allonge en même temps qu'elle se rétrécit, FIG. **170** et **180**, *c* ; c'est cette partie étirée du *protoplasme cellulaire* qui va devenir, en se transformant, le prolongement unique de la cellule nerveuse. Pendant cette transformation d'une cellule bipolaire en une cellule unipolaire, les deux prolongements primitifs restent donc ce qu'ils étaient, c'est-à-dire indépendants l'un de l'autre ; ce qui se

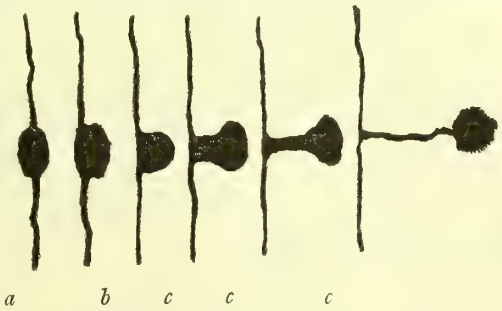

FIG. **180**.

Transformation d'une cellule bipolaire en cellule unipolaire (figure schématique).

a : Cellule opposito-bipolaire.
b : Cellule gemmipolaire.
c : Cellule unipolaire. Le prolongement unique n'est qu'une partie modifiée du corps cellulaire primitif.

modifie c'est le corps de la cellule nerveuse et c'est cette modification du corps cellulaire qui fait que, chez l'adulte, les deux prolongements semblent provenir de la bifurcation d'un prolongement unique. Ils proviennent en réalité, ainsi que le montre le développement embryologique, d'*une partie modifiée du protoplasme cellulaire.*

Le but de cette transformation nous échappe complètement. Cajal (46) a cru y voir une disposition spéciale ayant pour but de raccourcir considérablement le temps de conduction de l'excitation recueillie par le prolongement périphérique. Le savant espagnol admet, en effet, que les ébranlements nerveux amenés par le prolongement périphérique se rendent directement dans le prolongement central, sans passer par le corps cellulaire. Nous avons montré plus haut que le corps de la cellule unipolaire intervient incontestablement dans la fonction de conduction des ébranlements recueillis par les prolongements périphériques. L'hypothèse de Cajal tombe donc devant les faits.

De cette genèse de toutes les parties de l'élément nerveux aux dépens du neuroblaste primitif, His a tiré cette conclusion importante : toute cellule nerveuse constitue le *centre génétique* de toutes les parties qui dépendent d'un élément nerveux.

Nous avons vu antérieurement que l'élément nerveux de l'adulte ou le neurone représente une *unité anatomique* nettement distincte par ses ramifications protoplasmatiques, par son corps cellulaire, par son prolongement et ses ramifications cylindraxiles de tous les éléments nerveux voisins. Si l'on accepte les résultats des recherches de His, confirmées par ceux de Cajal. v. Lenhossek et Retzius, cette unité anatomique devient également une unité *histologique* ou *embryologique*, puisque le neurone ne représenterait rien d'autre que le stade ultime de la différenciation d'une *seule cellule nerveuse.*

On sait depuis longtemps que quand on sépare une fibre nerveuse de sa cellule d'origine, cette fibre dégénère dans son bout périphérique tandis que son bout central reste intact. Ces faits ont été mis en lumière pour la première fois, en 1856, par Waller (47). Ils sont connus dans la science sous le nom de *loi de Waller*. La dégénérescence du bout périphérique porte le nom de *dégénérescence Wallérienne.* Cette dégénérescence s'explique aisément si l'on accepte la doctrine de Kupffer-His, puisque le bout périphérique sectionné ne représente en réalité qu'un morceau du prolongement cylindraxile d'une cellule nerveuse. Séparé de la cellule qui lui a donné naissance, ce bout de cylindre-axe meurt comme une branche d'arbre sectionnée de son tronc. Le bout central, au contraire, reste en vie, parce qu'il continue à être en relation avec la cellule dont il provient. Et non seulement le bout central reste en vie, mais d'après les recherches d'un grand nombre d'auteurs il s'allonge, il se remet à croître comme le prolongement d'un neuroblaste. On a admis généralement jusque dans ces derniers années que, si les tissus environnants ne s'opposent pas à sa croissance, ou bien si on favorise la progression du bout central au moyen d'un drain (un tube d'os décalcifié) comme le recommande Vanlair (48), le bout central peut reformer, même dans sa totalité, le bout périphérique dégénéré.

Cette action spéciale que la cellule nerveuse exerce sur son prolongement cylindraxile s'appelle une *action de nutrition*, une *action trophique.*

De ces faits on a tiré cette deuxième conclusion : toute cellule nerveuse constitue le *centre nutritif* ou le *centre trophique* de tous les prolongements qui en dépendent.

Enfin, au point de vue fonctionnel, la cellule nerveuse est généralement considérée comme constituant, au moins chez les mammifères, la partie la plus importante de l'élément nerveux. C'est de la cellule nerveuse que partent les impulsions cellulifuges, c'est à la cellule nerveuse qu'aboutissent les impressions cellulipètes. Les prolongements protoplasmatiques avec leurs ramifications terminales, les prolongements cylindraxiles avec leurs branches collatérales et leurs branches terminales ne sont que des expansions de la cellule elle-même, destinées à mettre celle-ci en contact avec des éléments éloignés, soit pour y recueillir des ébranlements nerveux et les transmettre à la cellule dont ils proviennent (prolongements protoplasmatiques), soit pour porter à des éléments voisins un ébranlement nerveux venu de la cellule elle-même (prolongement cylindraxile). La cellule nerveuse constitue, au point de vue fonctionnel, le véritable *ceutre d'action* de l'élément nerveux.

Ainsi se trouve établie cette loi énoncée par His (49) en 1886 : toute cellule nerveuse constitue, pour toutes les parties qui dépendent de l'élément nerveux correspondant, le centre génétique, le centre nutritif et le centre fonctionnel.

Littérature.

(1) Rabl-Ruckhard : *Sind die Ganglienzellen amöboid ?* Neurolog. Centralbl., nº 7, 1890. — (2) Mathias Duval : *Hypothèses sur la physiologie des centres nerveux : théorie histologique du sommeil.* Comptes rendus de la Soc. de Biologie, 2 Fév. 1895, pp. 74-77. — *Remarques à propos de la communication de M. Lépine.* Ibid., pp. 86-87. — (3) Lépine : *Un cas d'hystérie à forme particulière.* Revue de Médecine, 1894. — *Théorie mécanique de la paralysie hystérique, du somnanbulisme, du sommeil naturel et de la distraction.* Comptes-rendus de la Soc. de Biol., 9 Févr. 1895, pp. 85-86. — (4) Kölliker : *Kritik der Hypothesen von Rabl-Rückhard und Duval über amœboide Bewegungen der Nenrodendren.* Sitzungsber. der Würzb. Phys.-Medic. Gesellschaft, 9 Mars 1895. — (5) Cajal : *Algunas conjeturas sobre el mecanismo anatomico de la ideacion, associacion y atencion.* Revista de Medicina y Cirugia pratica, 1895. — (6) Ed. Pergens : *Action de la lumière sur les éléments nerveux de la rétine.* Cemmunication faite par Heger. Bulletin de l'Acad. royale de médecine de Belgique, T. X, 1896, pp. 167-173. — (7) Vas : *Studien über den Bau des Chromatins in der sympathischen Ganglienzellen.* Arch. f. mikr. Anat., Bd. XL, 1892. — (8) Mann : *Histological changes induced in sympathetie, motor and sensory nerve cells by functional activity.* Journal of Anat. and Phys., Bd. XXIX. — (9) Lugaro : *Sulle modificazioni delle cellule nervose nei diversi stati funzionali.* Le sperimentale, Anno XLIX, 1895. — (10) Tanzi : *I fatti e le induzioni nell' odierna istologia del sistema nervoso.* Rivista sperimentale di freniatria. T. XIX, 1893. (11) Renaut : *Sur les cellules nerveuses multipolaires et la théorie du neurone de Waldeyer.* Bull. de l'Acad. de méd., Paris, 1895. — (12) Demoor : *La plasticité morphologique des neurones cérébraux.* Archives de Biologie, t. XIV, 1896. -- *La plasticité des neurones et le mécanisme du sommeil.* Bull. de la Société d'anthropologie de Bruxelles, 27 Avril 1896. — *Communication préliminaire sur les neurones olfactifs.* Bull. de la Société des Sciences médicales et naturelles de Bruxelles, 1898. — *Le mécanisme et la signification de l'état moniliforme des neurones.* Travaux de laboratoire de l'Institut Solvay, 1898. — (13) Stefanowska : *Les appendices terminaux des dendrites cérébraux et leurs différents états physiologiques.* Travaux de l'Institut Solvay, 1897. —

(14) MANOUELIAN : Cité par MATH. DUVAL : *L'amœbisme du système nerveux et la théorie du sommeil.* Revue scientifique, 12 Mars 1898, et par DEYBER : *Etat actuel de la question de l'amœbisme nerveux.* Thèse de Paris, 1898. — (15) QUERTON : *Le sommeil hibernal et les modifications des neurones cérébraux.* Travaux de laboratoire de l'Institut Solvay, 1898. — (16) AZOULAY : *Psychologie histologique et texture du système nerveux.* Année psychologique, 1895. — (17) LUGARO : *Nuovi dati et nuovi problemi nella patologia della cellula nervosa.* Rivista di patologia nervosa e mentale. Vol. I, 1896. — (17) SOUKHANOFF : *Contribution à l'étude des modifications que subissent les prolongements denditriques des cellules nerveuses sous l'influence des narcotiques.* La Cellule, t. XIV, 1898. — (18) LUGARO : *Sulle modificazioni morfologische funsionali dei dendriti delle cellule nervose.* Rivista di patologia nervosa e mentale, Août 1898. — (20) SOUKHANOFF : *Contribution à l'étude des modifications des cellules nerveuses de l'écorce cérébrale dans l'anémie expérimentale.* Journal de Neuroglie, 1898. — (21) SOUKHANOFF : *L'anatomie pathologique de la cellule nerveuse en rapport avec l'atrophie variqueuse des dendrites de l'écorce cérébrale.* La cellule, 1898. — (22) HENRY H. GODDARD : *An Experiment to test recent theories as to movements of nerve Cells.* The Journal of comparative Neurology, 1898. — (23) WEIL et FRANK : *On the evidence of the Golgi methods for the theory of neuron retraction.* Archives of Neurology and Psychopathalogy. Vol. II. 1899. — (24) KÖLLIKER : *Handbuch der Gewebelehre des Menschen.* Bd. II, p. 647, 1896. — (25) S. MEYER : *Ueber die Function der Protoplasmafortsätze der Nervenzellen.* Leipzig, 1897. — (26) BETHE : *Allgemeine Anatomie und Physiologie des Nervensystems*, 1903, p. 77. — (27) HELD : *Ueber den Bau der grauen und weissen Substanz.* Archiv f. Anat. und Phys., Anatom. Abth., 1902. — (28) CAJAL : *Les espinas colaterales de las eellulas del cerebro tenidas por el azul de metileno.* Revista trimestral micrografica, 1896. — (29) IVANOFF : *Les conditions de l'apparition et la signification de l'aspect variqueux des prolongements protoplasmatiques des cellules motrices de l'écorce cérébrale.* Thèse de Varsovie, 1901. — (30) J. TURNER : *A Note on the staining of brain in a mixture of methylene blue and peroxide of hydrogen.* Brain. 1900. — (31) SOUKHANOFF : *Contribution à l'étude de l'aspect externe des prolongements protoplasmatiques des cellules nerveuses colorés par le bleu de méthylène.* Le Névraxe, Vol. VI. 1904. — (32) STEFANOWSKA : *Action de l'éther sur les cellules cérébrales.* Journal de Neurologie, 1900. — (33) BETHE : *Das Centralnervensystem von Carcinus Moenas.* Archiv. für mikr. Anatomie. Bd. 51, p. 389, 1898. — (34) HAVET : *L'état moniliforme des neurones chez les invertébrés avec quelques remarques sur les vertébrés.* La Cellule, t. XVI, 1898. — (35) ODIER : *Recherches expérimentales snr les mouvements de la cellule nerveuse de la moelle épinière.* 1898. — (36) VAN GEHUCHTEN : *Considérations snr la structure interne des cellules nerveuses et sur les connexions anatomiques des neurones.* Le Névraxe, Vol. VI, p. 191, 1904. — (37) HIS : *Die Neuroblasten und deren Entstehung im embryonalen Mark.* Abhandl. d. mat.-phys. Kl. d. Königl Sächs. Gesellsch. d. Wiss., Bd. 15, 1889. — (38) CAJAL : *A quelle époque apparaissent les expansions des cellules nerveuses de la moelle épinière du poulet.* Anatomischer Anzeiger 1890, — (39) v. LENHOSSEK : *Zur Kenntniss der ersten Entstehung der Nervenzellen und Nervenfasern beim Vogelembryo.* Verhandl, des X internat. medic. Kongresses, Berlin 1890, Bd. II. — (40) RETZIUS : *Zur Kenntniss der ersten Entwicklung der nervösen Elemente im Rückenmarke des Hühnchens.* Biolog. Unters., Bd. V, 1893. — *Die embryonale Entwicklung der Rückenmarkselemente bei den Ophidiern.* Biolog. Unters., Bd. VI. 1894. — (41) VAN GEHUCHTEN : *Contribution à l'étude de la moelle épinière chez les vertébrés.* La Cellule, t. XII, 1897. — (42) BIDDER und KUPFFER : *Untersuchungen über die Textur des Rückenmarks.* Leipzig, 1857. — (43) VIGNAL : *Mémoire sur le développement des tubes nerveux chez les embryons des mammifères.* Archives de physiol. norm. et pathol., 1883. — (44) v. LENHOSSEK : *Zur Kenntniss der Spinalganglien.* Beitrage zur Histologie des Nervensystems und der Sinnesorgane, Wiesbaden. 1894. — (45) I. MARTIN : *Contribution à l'étude de la structure interne de la moelle épinière chez le poulet et chez la truite.* La Cellule, t. XI. 1r fasc., 1895. — (46) CAJAL : *Leyes de la morfologia y dinamismo de las cellulas nerviosas.* Revista trim. micrgr. 1897. — (47) WALLER : *Examen des altérations qui ont lieu dans les filets d'origine du nerf pneumogastrique et des nerfs rachidiens par suite de la section de ces nerfs au-dessus ds leurs ganglions.* Comptes-rendus de Paris. 1852. — *Nouvelles recherches sur la régénération des fibres nerveuses.* Comptes-rendus, 1852. — *Sur la reproduction des nerfs et sur la structure et les fonctions des ganglions spinaux.* Müller's Archiv, 1852. — (48) VANLAIR : *De la régénératian des nerfs périphériques.* Archives de Biologie, 1882. — (49) HIS : *Zur Geschichte des menschlichen Rückenmarkes und der Nervenwurzeln.* Abhandl. d. K. Sächs. Ges. d. Wiss., mathem.-phys, Klasse, 1886.

TREIZIÈME LEÇON

Éléments histologiques qui entrent dans la constitution du système nerveux.

(Suite)

La doctrine des neurones.
L'unité physiologique du neurone.
L'unité trophique du neurone. La loi de Waller.
L'unité embryologique du neurone. Autorégénération des fibres nerveuses.

Nous avons vu antérieurement que le seul *fait* établi par la méthode de Golgi c'est l'existence, dans le système nerveux, d'éléments anatomiques indépendants appelés *neurones* ; le réseau de Gerlach et le réseau de Golgi qui devaient unir entre eux tous les éléments nerveux n'existent pas. Ce fait persiste actuellement comme il y a quinze ans, malgré les efforts faits par un grand nombre d'auteurs en vue de démontrer soit l'existence d'un réseau extracellulaire dans le neuropile (Apathy), soit celle d'un réseau péricellulaire (réseau de Golgi ou réseau de Held) ou intercellulaire (Joris), soit même l'existence d'un gris nerveux spécial dans lequel s'établirait, par une disposition anatomique inconnue, la continuité entre tous les éléments nerveux (Nissl).

Le neurone reste donc une *unité anatomique*.

D'après les recherches embryologiques de His, l'élément nerveux ou le neurone de l'adulte ne serait que le résultat de la différentiation d'un seul neuroblaste primitif et par conséquent ne représenterait qu'une seule cellule. L'unité anatomique serait donc en même temps une *unité embryologique* ou *cellulaire*.

Les recherches de Waller tendent à prouver que toutes les parties constituantes de ce que nous appelons actuellement neurone sont sous l'influence trophique de la cellule nerveuse, ou partie nucléifère de l'élément nerveux. Le neurone deviendrait donc une *unité trophique*.

Enfin beaucoup d'auteurs estiment que le corps de la cellule nerveuse, ou partie nucléifère du neurone, est le centre d'action de l'élément nerveux, centre auquel aboutissent nécessairement tous les ébranlements centripètes et d'où doivent partir toutes les excitations centrifuges. Le neurone serait par le fait même une *unité physiologique* ou *fonctionnelle*.

Ces *idées* sur l'unité embryologique, trophique et fonctionnelle du neurone ont été indissolublement liées par quelques auteurs au *fait* de son unité anatomique.

Ainsi est né un corps de doctrine auquel on a donné le nom de *doctrine ou théorie des neurones.*

Mais, chose étrange, la valeur que les différents auteurs attachent aux différentes parties constituantes de cette doctrine est loin d'être la même pour tous, l'un considérant comme essentielle l'unité trophique ; l'autre, l'unité embryologique ; un autre encore l'unité anatomique ou l'unité fonctionnelle.

La doctrine ainsi édifiée, on a signalé de divers côtés des faits incompatibles tantôt avec la constitution unicellulaire du neurone, tantôt avec l'influence trophique que le corps cellulaire est censé exercer sur toutes les parties de l'élément nerveux, tantôt encore avec l'unité physiologique en démontrant qu'un neurone peut fonctionner même après résection de la partie de son corps protoplasmique qui renferme le noyau. A chacune de ces constatations toute la doctrine a été déclarée fausse et cela avec tant de conviction que le fait anatomique initial, l'existence même du neurone comme unité anatomique, a été sur le point de sombrer en même temps que les divers points de la doctrine érigée autour de lui.

Il s'est fait là, nous semble-t-il, une confusion regrettable. L'unité anatomique appelée neurone n'a pas besoin pour vivre d'être à la fois une unité embryologique, pathologique et fonctionnelle. Toutes nos idées sur la constitution embryologique du neurone, sur sa valeur trophique et sur son mode de fonctionnement ne sont, somme toute, que des *interprétations* de faits plus ou moins bien observés. A supposer que toutes ces interprétations soient erronées, il ne s'en suit pas du tout que le neurone, tel que nous l'a montré la méthode de Golgi, n'existe pas en réalité. La seule conclusion à en tirer, c'est qu'il nous faudrait changer nos idées concernant son origine embryologique, sa valeur pathologique et fonctionnelle.

C'est parce que nous avons toujours fait cette distinction entre le *fait anatomique* et les *interprétations* qui l'ont accompagné, que nous avons rejeté (1) l'expression de *théorie* ou *doctrine* des neurones, en affirmant que, au point de vue anatomique, il n'y a pas de théorie ou de doctrine, il n'y a que le *fait* de l'indépendance des éléments nerveux. Cette affirmation nous a voulu, de la part de Nissl (2), des critiques assez vives mais, à notre sens, complètement injustifiées. Malgré ces critiques nous maintenons notre opinion et nous disons : le neurone est une unité nerveuse formée d'un corps cellulaire, d'un prolongement cylindraxile et qui peut être pourvu ou non de ramifications protoplasmatiques. Tous ces prolongements se terminent librement, sans anastomoses. En dehors des cellules épendymaires, des cellules de neuroglie et des vaisseaux sanguins, nos méthodes actuelles ne nous montrent, comme parties constituantes des centres nerveux, que des neurones ainsi compris ; nous n'avons donc aucun motif pour admettre l'existence d'autres parties nerveuses.

Mais les questions de l'origine uni- ou pluricellulaire de l'élément nerveux, de sa valeur trophique et fonctionnelle se rattachent intimement à la vie du neurone ; elles sont d'une grande importance au point de vue de la physiologie et de la pathologie générales. Elles ont été vivement discutées dans ces derniers temps et méritent au plus haut point de fixer notre attention. Nous allons essayer d'en donner un aperçu général.

Unité physiologique.

Il y a quelques années, l'unité physiologique du neurone était généralement acceptée par les auteurs. En nous basant sur la forme extérieure des cellules nerveuses des mammifères, chez lesquels le corps cellulaire ou partie nucléifère du neurone se trouve interposé entre les ramifications protoplasmatiques et le cône d'origine de l'axone, nous avons formulé avec Cajal la théorie de la polarisation dynamique des éléments nerveux. D'après cette théorie, tout ébranlement nerveux recueilli par l'une ou l'autre ramification protoplasmatique doit passer par la partie nucléifère du neurone — véritable centre d'action — avant de pouvoir être transmis au prolongement cylindraxile.

Bethe (3), le premier, s'est élevé contre cette doctrine. En se servant d'une méthode spéciale de coloration, il a pu mettre en évidence les neurofibrilles des cellules nerveuses ; il a montré qu'un grand nombre de ces neurofibrilles peuvent passer d'une ramification protoplasmatique dans une autre sans passer par le corps cellulaire ou partie nucléifère du neurone. Comme il considérait ces neurofibrilles comme indépendantes anatomiquement les unes des autres et comme représentant l'élément conducteur par excellence de l'influx nerveux, il en déduisait naturellement cette double conclusion : la première, que tout prolongement protoplasmatique peut conduire dans les deux sens ; la seconde, que des neurofibrilles peuvent fonctionner indépendamment du corps cellulaire.

Mais cette preuve *anatomique*, que Bethe a fait valoir contre l'unité physiologique du neurone, a perdu toute valeur depuis que des méthodes plus délicates sont venues démontrer que les neurofibrilles des ramifications protoplasmatiques ne sont pas indépendantes anatomiquement et que, au moins à la base des ramifications, elles sont unies entre elles par des trabécules unissantes.

Une preuve plus démonstrative contre l'unité physiologique du neurone a été fournie par Bethe au moyen de son expérience sur *Carcinus Moenas*. Cette expérience montre, en effet, que, au moins chez les invertébrés, le corps cellulaire ou partie nucléifère du neurone n'est pas le centre d'action de l'élément nerveux, que l'on peut réséquer ce prétendu centre physiologique du neurone sans entraîner par le fait même la suspension de toute activité fonctionnelle dans les parties restantes. La valeur de cette expérience, au point de vue de l'unité physiologique du neurone, ne peut pas être contestée.

Il nous semble cependant que Nissl (2) en exagère quelque peu la valeur, quand il déclare que c'est seulement à la suite de cette expérience de Bethe que les auteurs ont changé leurs idées concernant l'intervention obligée du corps cellulaire dans le fonctionnement des éléments nerveux. Il ne peut pourtant pas oublier que, avant Bethe, en se basant uniquement sur la forme extérieure des éléments nerveux des vertébrés, Cajal a émis l'idée que le corps cellulaire ne doit pas toujours intervenir, que les prolongements protoplasmatiques des éléments nerveux ne doivent pas toujours conduire l'ébranlement nerveux jusqu'au corps cellulaire, mais que cet ébranlement peut se rendre des dendrites au prolongement cylindraxile sans passer par le corps de la cellule nerveuse. Par sa théorie de la conduction axipète des prolongements protoplasmatiques, Cajal abandonnait donc ce qu'on appelle l'*unité physiologique* du neurone, sans pour cela renoncer à son *unité anatomique*, ni *embryologique*.

Nous (1) avous été plus tenace que Cajal et nous n'avons admis la possibilité de cette

conduction axipète qu'après l'expérience démonstrative de Bethe. Malgré cela, en renonçant à l'unité physiologique du neurone nous n'avons pas cru, pas plus que Cajal, devoir abandonner son unité anatomique.

Unité trophique.

On sait depuis longtemps que le bout périphérique d'un nerf sectionné perd, au bout de quelques jours, sa coloration blanche et son aspect brillant pour devenir terne et gris ; tandis que le bout central reste normal sous ce double rapport. De plus, l'excitation du bout périphérique d'un nerf moteur ou mixte n'amène plus, au bout de 3 à 4 jours (d'après Longet), de contraction dans les muscles correspondants, alors que celle du bout central d'un nerf sensible ou d'un nerf mixte provoque de la douleur et des réactions motrices plus ou moins étendues.

D'après les recherches de Bethe (4) la perte de l'excitabilité électrique de ce bout périphérique est plus ou moins rapide suivant l'animal examiné. Chez les animaux à sang chaud, elle survient rapidement : après 3 à 4 jours chez le chien, après 40 à 50 heures chez le lapin. Chez les animaux à sang froid, l'excitabilité électrique du bout périphérique persiste beaucoup plus longtemps ; elle disparaît chez la grenouille 15 à 18 jours après la section du nerf sciatique en été ; et 20 jours après cette même opération en hiver. Merzbacher (5) a vu cette excitabilité électrique du bout périphérique persister encore 27 jours après la section du nerf sciatique chez la chauve-souris pendant le sommeil hivernal, tandis que chez l'animal maintenu à l'étuve à une température de 33°, cette excitabilité avait disparu quatre jours après la section. Il en était de même chez des grenouilles maintenues à une température de 26° à 28°.

L'étude histologique du *bout périphérique* a démontré que cette perte de la fonction de conduction est due à une désorganisation complète des fibres nerveuses qui le constituent, et cela depuis le point lésé jusque dans les dernières ramifications périphériques. Cette désorganisation, appelée *dégénérescence*, consiste essentiellement dans une fragmentation et une modification chimique de la myéline qui se réduit en boules de plus en plus petites jusqu'à disparaître complètement, en une fragmentation et une résorption du cylindre-axe accompagnées d'une multiplication des noyaux de Schwann. Tous ces processus conduisent inévitablement à la disparition complète de la partie organisée de toutes les fibres nerveuses. L'étude histologique du bout central a montré que, abstraction faite de la partie immédiatement voisine du point lésé, toutes les fibres restaient normales.

En faisant des recherches sur les dégénérescences consécutives à la section des racines antérieures et postérieures des nerfs spinaux, Waller a trouvé que, après section des racines antérieures ou motrices, la dégénérescence ne survient que dans les fibres du bout périphérique ; les fibres du bout médullaire restent normales. Après section des racines postérieures en dedans des ganglions, le nerf périphérique et la partie de la racine adhérente au ganglion restent normaux, tandis que la dégénérescence survient dans toutes les fibres du bout médullaire et même dans toute l'étendue de leur trajet intramédullaire.

Après section d'une racine postérieure en dehors du ganglion, la dégénérescence survient dans toutes les fibres périphériques, tandis que les fibres des racines postérieures de même que celles du bout adhérant au ganglion restent normales.

Si on analyse bien toutes ces expériences, vérifiées et confirmées par un grand

nombre d'auteurs, on voit que ce sont toujours les fibres du bout du nerf resté en connexion avec les cellules nerveuses qui restent normales, tandis que les fibres renfermées dans la partie du nerf séparée des cellules nerveuses (cellules de la corne antérieure pour les fibres motrices, cellules des ganglions spinaux pour les fibres sensitives et les fibres radiculaires postérieures) dégénerent. Aussi WALLER a-t-il tiré de ses recherches la conclusion : que la dégénérescence des fibres nerveuses devait être attribuée uniquement à ce fait qu'on les avait séparées de leurs cellules nerveuses et qu'il fallait par conséquent admettre que ces dernières exercent normalement sur les fibres nerveuses qui en dépendent une influence spéciale, nutritive ou trophique, nécessaire à la conservation de leur intégrité anatomique.

Loi de Waller. Ces faits et leur interprétation ont été réunis par WALLER dans la proposition suivante, connue sous le nom de *loi de Waller* : quand on interrompt un cordon nerveux, le bout périphérique, séparé de son centre trophique, dégénere ; le bout central, resté en rapport avec ce centre, demeure normal.

Cette loi renferme l'énoncé de deux faits, l'un positif et l'autre négatif, ainsi que l'interprétation qu'il convient de leur donner.

Le *fait positif* — la dégénérescence des fibres du bout périphérique d'un nerf interrompu en un point quelconque —, vérifié et confirmé par de nombreux expérimentateurs, est vrai d'une maniere absolue. Il est devenu le point de départ d'une méthode spéciale de recherches, *la méthode des dégénérescence secondaires*, qui a fait faire des progres immenses à l'étude des voies nerveuses de l'axe cérébro-spinal. Nous verrons, en effet, plus tard que, pour connaître le sens exact suivant lequel conduit un faisceau quelconque de fibres nerveuses et pouvoir suivre ce faisceau dans les différentes régions du névraxe, il suffira de l'interrompre en un point donné et d'étudier les dégénérescences consécutives.

Nos connaissances concernant les modifications intimes qui se passent dans les fibres nerveuses et concernant la valeur réelle, la signification biologique qu'il convient d'attribuer à ces modifications ont cependant énormément changé depuis cinquante ans.

A l'époque des recherches de WALLER et jusque il y a quelques années, les phénomènes survenant dans le bout périphérique d'un nerf interrompu étaient considérés comme de véritables phénomenes de dégénérescence entraînant inévitablement la destruction complete de toutes les fibres nerveuses. Ces phenomenes, étudiés principalement par NASSE, RANVIER et d'autres, consisteraient essentiellement dans une fragmentation de la gaine de myéline entraînant une fragmentation du cylindre-axe, le tout accompagné de la multiplication des noyaux de SCHWANN. Les produits de cette double fragmentation seraient lentement résorbés pour ne plus laisser que des gaines de SCHWANN vides.

Les recherches, faites, dans le cours de ces dernières années, essentiellement par BETHE et MONCKEBERG (6), ont montré que la succession des phenomènes se fait d'une façon quelque peu différente.

Quand on étudie bien tout ce qui se passe dans le bout périphérique, on voit que la perte de l'excitabilité électrique précède toujours toute modification anatomique appréciable ; la dégénerescence physiologique du nerf précède donc sa dégénérescence anatomique.

Dès que l'excitabilité électrique a disparu, on voit survenir des modifications morphologiques. Celles-ci intéressent tout d'abord les neurofibrilles du cylindre-axe : de rectilignes qu'elles étaient elles deviennent sinueuses ; elles perdent ensuite leurs contours réguliers pour devenir plus ou moins granuleuses. Ces granulations augmentent de volume et deviennent indépendantes (désorganisation granuleuse). Elles se résolvent

ensuite en granulations plus petites pour disparaître complètement, probablement par dissolution. Le liquide ainsi produit se résorbe. Ces modifications régressives du cylindre-axe précèdent celles qui apparaissent dans la gaine de myéline. Ce n'est que lorsque la désagrégation granuleuse des neurofibrilles existe que commence la fragmentation de la myéline.

La rapidité de la dégénérescence du bout périphérique présente des différences notables d'après les animaux. Chez les oiseaux la désagrégation de la myéline est complète deux jours après la section (Ranvier). Chez les mammifères il faut attendre jusqu'au quatrième ou cinquième jour. Chez la grenouille la fragmentation de la myéline n'a été observée, par Monckeberg et Bethe, que 130 à 140 jours après la section en hiver et 30 à 40 jours après cette section en été.

Chez la chauve-souris pendant le sommeil hivernal, Merzbacher (5) a trouvé toutes les fibres du bout périphérique normales 27 jours après la section du nerf sciatique. Ce retard considérable dans la dégénérescence du bout périphérique est uniquement dû à l'influence de la température. Sur des grenouilles maintenues à une température de 26° à 28°, la dégénérescence était en pleine évolution quatre jours après la section du nerf. Il en était de même chez des chauves-souris maintenues à une température de 25° à 30°. En variant d'ailleurs la température extérieure, il a pu provoquer l'arrêt des phénomènes de dégénérescence pendant un temps plus ou moins long, pour leur faire reprendre leur marche normale en élevant la température.

L'idée que nous devons nous former de la nature et de la valeur réelle de ces phénomènes de dégénérescence a également changé. Ils ont été considérés pendant un long espace de temps comme une véritable désorganisation du nerf conduisant inévitablement à sa destruction complète, d'où le nom de *dégénérescence* sous lequel on les a désignés. Il résulte des recherches de Bethe que c'est là une erreur. Les phénomènes qui surviennent dans le bout périphérique d'un nerf interrompu ne sont des phénomènes de dégénérescence que pour autant qu'ils intéressent le cylindre-axe et la gaine de myéline. Dès que ces deux parties de la fibre nerveuse se sont désorganisées, on voit survenir une multiplication active des noyaux de Schwann, accompagnée d'une augmentation considérable du protoplasme qui entoure normalement ces noyaux. Cette multiplication des noyaux de Schwann n'est plus un phénomène de *dégénérescence*, mais un phénomène de *régénérescence*. C'est, ainsi que nous le verrons plus loin, le premier pas vers la reconstitution du nerf.

Les phénomènes qui surviennent dans le bout périphérique ne méritent donc pas le nom de *phénomènes de dégénérescence*. Ce ne sont pas des phénomènes de désorganisation ou de mort, mais des phénomènes de réorganisation ou de vie.

Pour qu'ils puissent se produire trois conditions d'ailleurs sont indispensables : 1° il faut que le morceau de nerf où ils surgissent ait conservé la vitalité de tous ses éléments constituants ; 2° il faut que le tissu dans lequel il se trouve soit également vivant ; 3° il faut que la température extérieure ne descende pas en dessous d'un certain minimum.

Les nerfs d'un cadavre ne dégénèrent pas. Un morceau de nerf excisé à un animal *mort* et transplanté dans un animal vivant ne dégénère pas. Un morceau de nerf excisé à un animal *vivant* et conservé dans les meilleures conditions possibles de chaleur et d'humidité ne dégénère pas, pas plus qu'il ne dégénère lorsqu'il est transplanté dans un animal *mort*, même si on conserve ce dernier à une température constante de 40°. Dans toutes ces conditions le nerf *meurt* sans présenter de phénomènes réactionnels.

Un nerf vivant placé au milieu d'un tissu vivant peut seul dégénérer. Il ne doit pas dégénérer de suite ; il peut conserver longtemps sa vitalité et avec elle son pouvoir de dégénérer. La dégénérescence n'est d'ailleurs pas une simple désorganisation ou désagrégation des parties constituantes des fibres nerveuses, c'est un processus de réaction vitale. Le tissu vivant ambiant exerce donc sur le nerf une certaine influence qui lui conserve la vitalité de ses éléments constituants. On peut même, à l'exemple de Merzbacher (7), exciser un morceau de nerf et le transporter ailleurs sans lui faire perdre son pouvoir de dégénérer. Ces transplantations de morceau de nerf, pour qu'elles puissent donner lieu à de la dégénérescence, doivent toujours se faire ou dans le même animal (autotransplantation) ou dans un animal de la même espèce (homotransplantation). Les essais de transplantation d'un morceau de nerf de lapin au cobaye, du cobaye au lapin, du chien au lapin, du lapin au chien, de la souris à la grenouille, etc., ont toujours

échoué. Dans tous ces cas le nerf transplanté est mort et s'est nécrosé sans signe de dégénérescence.

Il n'y a donc et il ne *peut* y avoir dégénérescence que là où il y a vie; la dégénérescence est non seulement un signe de vie, mais c'est encore la manifestation la plus frappante que nous puissions avoir d'une véritable *suractivité* de la vie cellulaire normale. La dégénérescence du nerf est une réaction de l'organisme, c'est une véritable défense contre la perturbation qu'un traumatisme donné a amenée dans le fonctionnement régulier de ses fibres nerveuses.

Ainsi modifié dans la succession des modifications morphologiques qui surviennent dans les fibres du bout périphérique et dans la signification réelle qu'il convient de leur attribuer, nous pouvons maintenir le fait positif renfermé dans la loi de WALLER et dire avec ce savant : après interruption d'un cordon nerveux le bout périphérique dégénère, en donnant à ce mot de dégénérescence la signification qui lui convient, celle d'être un processus de vie, un processus de réaction de l'organisme, un processus de réorganisation tendant de par lui-même à la reconstitution de la fibre nerveuse.

Le *fait négatif* renfermé dans la loi de WALLER — la non dégénérescence des fibres du bout central d'un nerf interrompu — n'a pas eu le même sort.

On a d'abord démontré que la dégénérescence survient dans la partie de ce bout central immédiatement voisine du point lésé et qu'elle remonte le long des fibres nerveuses jusqu'au premier étranglement de RANVIER. Ce fait n'a cependant pas été considéré comme contraire à la loi de WALLER, puisque cette dégénérescence limitée, attribuée par ENGELMANN au traumatisme lui-même, a été désignée sous le nom de *dégénérescence traumatique*.

Certains auteurs (8) ont signalé, dans la moelle épinière d'anciens amputés, des modifications profondes consistant essentiellement en une diminution de volume de la substance grise et blanche du côté lésé et intéressant en même temps les racines antérieures et postérieures ainsi que le bout central de tous les nerfs lésés.

Ces modifications centrales n'ont pas été considérées non plus comme constituant des faits en opposition avec la loi de WALLER, mais comme des phénomèmes d'*atrophie* due à l'inactivité fonctionnelle des éléments du bout central. Tandis que la dégénérescence du bout périphérique est un phénomène *actif*, véritable désorganisation de tous les éléments constituants du nerf, qui commence déjà à se manifester visiblement quelques jours après la lésion et qui conduit rapidement à la disparition complète de toutes les fibres du bout périphérique ; les modifications du bout central étaient plutôt considérées comme un phenomème *passif*, phénomène d'atrophie survenant lentement dans les éléments nerveux, sans désagrégation aucune ni de la gaine de myéline, ni du cylindre-axe et n'entraînant qu'au bout d'un temps excessivement long soit la diminution de volume des éléments nerveux, soit leur disparition lente et graduelle.

D'ailleurs, dans un bon nombre de cas, la moelle a été trouvée normale, malgré une survie de 3 à 15 ans (FRIEDREICH, DRESCHFELD, REDLICH).

Des recherches expérimentales faites essentiellement par ERLITZKY (9), HOMEN (10), VANLAIR (11) et KNAPE (12) ont conduit à des résultats plus ou moins analogues.

Les sections de nerfs et les amputations de membres, faites sur des chiens adultes par ERLITZKY et VANLAIR, n'ont pas entraîné de lésions médullaires. En opérant sur de jeunes chiens, ERLITZKY, HOMEN et KNAPE signalent des lésions prédominant dans le cordon et la corne postérieurs et consistant uniquement dans l'*atrophie* des éléments nerveux sans trace de dégénérescence secondaire. Ces résultats ont même porté certains auteurs à attribuer les altérations médullaires signalées chez l'homme à la suite d'amputations, bien plus à l'affection chirurgicale (VANLAIR), ou à une altération concomitante d'origine septique des fibres nerveuses [P. MARIE (13)], qu'à l'ablation même du membre.

Dans de nombreuses recherches expérimentales, faites par GUDDEN et ses élèves

(Mayser et Forel) sur les altérations consécutives à l'arrachement d'un nerf cranien chez le lapin *nouveau-né*, ces auteurs ont observé l'atrophie de toutes les fibres du bout central ainsi que la disparition complète de toutes les cellules d'origine. Ils n'ont cependant pas considéré ces atrophies centrales comme étant en opposition avec la loi de Waller, mais uniquement comme des arrêts de développement.

Forel (14) démontra bientôt que des résultats analogues peuvent être obtenus chez l'animal *adulte*. Il arracha à un cobaye le nerf facial au niveau du trou stylo-mastoïdien ; 141 jours après l'opération il y avait disparition complète des fibres radiculaires et de toutes les cellules du noyau d'origine. Chez un autre cobaye il sectionna le nerf au même niveau ; 262 jours plus tard la racine intrabulbaire était réduite au tiers de son volume et le nombre des cellules du noyau avait diminué de près de la moitié. C'est là le premier fait manifestement contraire à la proposition négative de la loi de Waller, bien que Forel lui-même ne lui attribue pas cette valeur et considère ces modifications du bout central comme une atrophie centripète.

En 1890 Nissl (15) montre que l'arrachement du nerf facial, pratiqué chez le lapin adulte, entraine, dans les cellules d'origine, déjà 24 heures après l'opération, des modifications que l'on peut mettre en évidence par la coloration au bleu de méthylène. Chez le cobaye, six semaines après l'opération, Darkschewitsch (16) trouve toutes les fibres du bout central en dégénérescence en même temps qu'une atrophie manifeste du noyau d'origine avec diminution considérable du nombre des cellules nerveuses. Les mêmes phénomènes s'observaient six semaines après la simple ligature ou la simple section du nerf facial ou du nerf hypoglosse.

Bregmann (17) signale les mêmes phénomènes chez le lapin et cela de 11 à 58 jours après l'arrachement, la rupture ou la section du nerf facial.

Ces faits ne cadrent plus avec la proposition négative de la loi de Waller; aussi Klippel et Durante (18) déclarent-ils, en 1895, que cette proposition est inexacte, qu'après section, compression ou lésion d'une fibre quelconque des modifications *centripètes* surviennent dans la partie du bout central voisine du point lésé, modifications qui remontent de là lentement et progressivement jusqu'aux masses grises centrales et qu'ils désignent sous le nom *dégénérescence cellulipète, ascendante* ou *rétrograde*, par opposition à la dégénérescence *descendante*, ou *cellulifuge* survenant dans le bout périphérique.

Pour vérifier la réalité de cette dégénérescence rétrograde, de nouvelles recherches expérimentales furent alors entreprises par un grand nombre d'auteurs. (Biedl, Sadowski, Redlich, Cassirer, Van Gehuchten, Elzholz, Pilcz, Raimann, Knape et Straussler) sans donner des résultats bien concordants (8) ; la dégénérescence des fibres du bout central d'un nerf lésé a été observée dans quelques cas, mais le plus grand nombre de ces auteurs contestent l'existence de cette dégénérescence et affirment en conséquence la rectitude du fait négatif signalé par Waller. C'est à la même conclusion qu'arrivent Munzer (19), Kohnstamm (20), Orestano (21) et Lugaro (22) en se basant sur l'ensemble des résultats acquis à la science.

C'est dans ces conditions que nous avons soumis le fait négatif signalé par Waller à un nouveau contrôle (8).

Nous avons fait, sur de nombreux lapins, la *section* du nerf facial et du nerf hypoglosse. Après une survie de 30 à 96 jours, nous n'avons jamais rencontré dans le bout central de ces nerfs des fibres en dégénérescence, bien que les cellules du

noyau d'origine présentent des modifications réactionnelles, connues sous le nom de chromolyse, sur lesquelles nous reviendrons plus loin. Ces faits semblent donc confirmer la loi de WALLER.

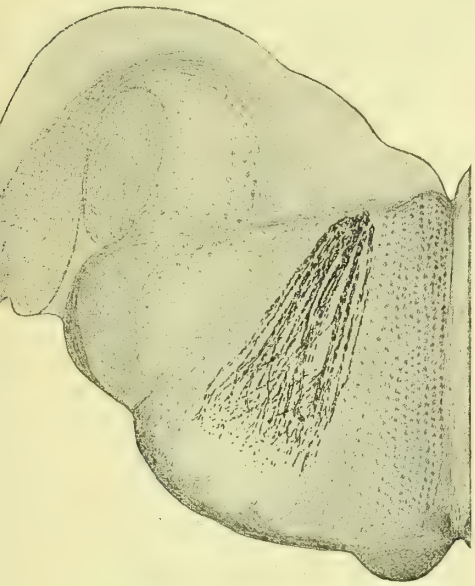

FIG. **182**.

FIG. **183**.

Deux coupes du tronc cérébral d'un lapin 35 jours après l'arrachement du nerf facial (méthode de MARCHI).

Mais si, au lieu de sectionner soit le nerf facial, soit le nerf hypoglosse, on le saisit entre les mors d'une pince et qu'on l'arrache, le tableau change. Dans

FIG. **184**.

FIG. **185**.

Deux coupes du tronc cérébral d'un lapin quarante jours après l'arrachement du nerf hypoglosse. (méthode de MARCHI).

ces conditions on voit survenir une véritable dégénérescence dans toutes les fibres du bout central, FIG. **182**, **183**, **184** et **185**, dégénérescence absolument identique à celle qui survient dans les fibres du bout périphérique.

Cette dégénérescence est manifeste, sur toute la longueur du bout central, déjà 20 jours après le traumatisme ; elle reste telle pendant environ 70 jours pour diminuer ensuite d'intensité et disparaître complètement 150 jours environ après l'arrachement. A ce moment toutes les fibres radiculaires du nerf ont disparu.

Le bout *central* d'un nerf interrompu peut donc, dans certaines conditions, dégénérer comme le bout périphérique, contrairement à la loi de WALLER.



Côté normal — FIG. **186**. — Côté lésé

Noyau d'origine du nerf facial du lapin 40 jours après l'arrachement du nerf.

Cette dégénérescence des fibres du bout central ne commence pas dans le voisinage du point lésé pour remonter de là vers la cellule d'origine, comme le pensent KLIPPEL et DURANTE ; elle commence, au contraire, dans le voisinage immédiat de la cellule nerveuse pour envahir de là rapidement toute l'étendue du bout central. Elle n'est donc pas cellulipète, ascendante ou rétrograde, mais essentiellement *cellulifuge* ou *descendante*, comme la dégénérescence du bout périphérique.

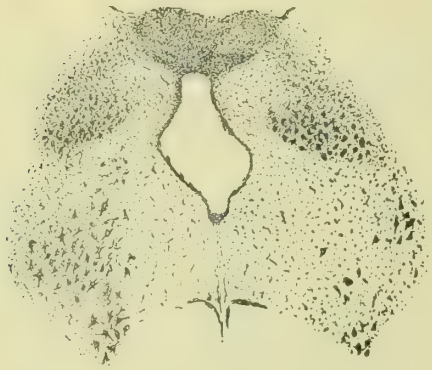

FIG. **187**.
Atrophie complète des cellules du noyau du nerf hypoglosse 35 jours après l'arrachement du nerf.

Il résulte de nos recherches que cette dégénérescence des fibres du bout central ne peut être attribuée ni au traumatisme lui-même, ni à une névrite ascendante, mais qu'elle n'est que la conséquence des modifications profondes qui surviennent dans les cellules d'origine de toutes les fibres lésées. L'arrachement d'un nerf entraine, en effet, des modifications cellulaires réactionnelles tellement intenses qu'elles aboutissent à l'atrophie rapide et à la disparition complète de toutes les cellules du noyau d'origine. Cette atrophie débute déjà 10 jours après le traumatisme ; elle est totale et complète au plus tard 35 à 40 jours après l'opération, FIG. **186** et **187**. C'est cette atrophie cellulaire qui entraine à son tour la dégénérescence des fibres du bout central.

Si l'on compare entre elles la dégénérescence des fibres du bout périphérique et celle des fibres du bout central, on trouve donc que toutes deux ont une marche *descendante* ou cellulifuge ; l'une commence au point lésé pour envahir de là rapidement toute l'étendue du bout périphérique ; l'autre commence très loin du point lésé, à l'extrémité centrale du bout central, pour envahir de là rapidement toute l'étendue du bout central.

Toutes deux conduisent aussi à la disparition complète des fibres nerveuses, FIG. **188** et **189**.

La dégénérescence du bout périphérique est cependant plus précoce que celle du bout central, puisque la première débute environ 5 à 6 jours après la rupture du

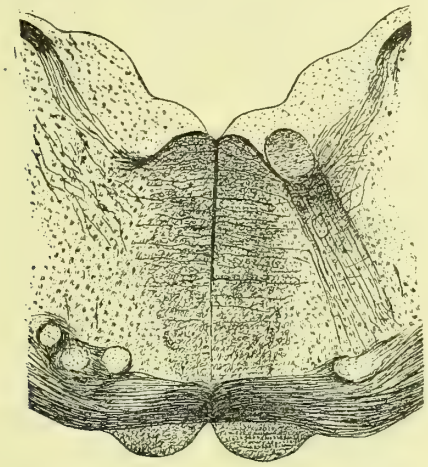

FIG. **188**.
Disparition complète des fibres radiculaires du nerf facial, 200 jours après l'arrachement du nerf.

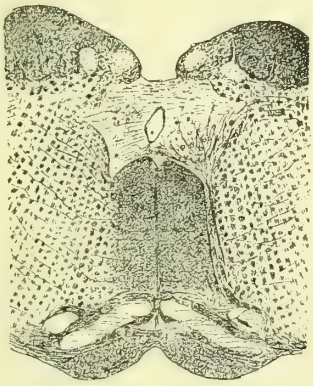

FIG. **189**.
Disparition complète des fibres radiculaires du nerf hypoglosse 180 jours après son arrachement.

nerf tandis que la seconde ne commence à se manifester que 15 jours après la lésion. Cette différence trouve son explication dans ce fait que, lors de la rupture du nerf, les fibres du bout périphérique se trouvent soustraites sur le champ à l'influence trophique de leurs cellules d'origine, tandis que les fibres du bout central restent en connexion avec ces mêmes cellules. Celles-ci subissent des modifications réactionnelles intenses telles, que vers le 10e jour déjà quelques-unes s'atrophient et disparaissent. C'est seulement à partir de ce moment que, l'influence trophique que ces cellules excercent sur les fibres du bout central se trouvant suspendue, la dégénérescence peut envahir ces dernières.

Les deux dégénérescences sont consécutives à l'interruption du nerf ; la dégénérescence du bout périphérique ne nécessite cependant, pour se produire, que la simple interruption des fibres nerveuses ; elle est *directement* consécutive à cette dernière. Cette condition ne suffit pas pour amener la dégénérescence des fibres du bout central ; il faut de plus que la rupture du nerf soit suffisante pour entraîner l'atrophie des cellules d'origine. La dégénérescence du bout central est donc *indirectement* consécutive au traumatisme d'un nerf. C'est pour distinguer l'une

de l'autre ces deux dégénérescences que nous les avons désignées sous les noms de *dégénérescence Wallérienne directe*, ou dégénérescence du bout périphérique et *dégénérescence Wallérienne indirecte*, ou dégénérescence du bout central.

Pour que cette dégénérescence du bout central puisse survenir, il n'est pas toujours nécessaire de recourir à l'*arrachement* du nerf périphérique. Quelquefois la simple *section* suffit : tel est le cas pour les fibres motrices du nerf pneumogastrique destinées à innerver les muscles du larynx et qui ont leurs cellules d'origine dans une masse grise du bulbe connue sous le nom de *noyau dorsal* du vague. Tel est encore le cas pour les fibres nerveuses de certains faisceaux de l'axe cérébro-spinal (faisceau rubro-spinal, faisceau vestibulo-spinal, fibres du pédoncule cérébelleux moyen, fibres réticulo-spinales) pour lesquels la simple section suffit pour entrainer l'atrophie rapide des cellules d'origine et la dégénérescence wallérienne indirecte de toutes les fibres du bout central.

Ces recherches expérimentales ont fourni la preuve indiscutable que le *fait négatif*, renfermé dans la loi de Waller, n'est pas exact puisque, dans certaines conditions expérimentales et pour certains faisceaux de fibres nerveuses, l'interruption du cordon nerveux est suivie non seulement de la dégénérescence du bout périphérique, mais aussi de la dégénérescence des fibres du bout central. Cette dégénérescence n'est pas lente et rétrograde ou cellulipète comme le pensent Klippel et Durante, mais rapide, descendante et cellulifuge comme celle du bout périphérique.

La proposition négative renfermée dans la loi de Waller ne peut donc être maintenue, puisqu'elle ne peut s'appliquer, sans restriction aucune, à tout cordon nerveux. La loi doit être modifiée. Nous croyons qu'elle serait conforme à tous les faits si on la formulait de la façon suivante : quand on interrompt un cordon nerveux central ou périphérique, le bout périphérique dégénère toujours. Quant au bout central, il se comporte d'une façon qui varie d'après l'intensité des phénomènes réactionnels que la lésion détermine dans les cellules d'origine. Si ces phénomènes sont légers et n'entraînent pas la mort des cellules nerveuses, les fibres du bout central restent intactes. Dans les cas contraires, l'atrophie des cellules d'origine entraîne la dégénérescence secondaire des fibres du bout central. Le bout central peut donc dégénérer.

Quelle est maintenant la cause de cette dégénérescence, tant des fibres du bout périphérique que de celles du bout central ?

Nous avons vu que, d'après Waller, les deux faits observés par lui s'expliquent tout naturellement, si l'on admet que la cellule nerveuse exerce sur la fibre nerveuse une influence spéciale appelée nutritive ou trophique, influence qui est telle, que si la fibre nerveuse s'y trouve soustraite, elle dégénère et disparait.

Bethe (4) a contesté cette interprétation donnée par Waller. Il estime que, si elle était exacte, la dégénérescence du bout périphérique devrait survenir *en même temps* sur toute la longueur des fibres nerveuses. Or, les recherches qu'il a faites avec Monckeberg, principalement sur des animaux à sang froid où les phénomènes surviennent plus lentement, lui ont démontré que la dégénérescence du

bout phériphérique est progressive, qu'elle commence au point lésé et qu'elle envahit graduellement, segment par segment, toute l'étendue du bout périphérique.

Il pense encore que, d'après l'interprétation de WALLER, le bout central devrait rester complètement intact. Or, on y observe une dégénérescence centripète qui remonte, non pas seulement jusqu'à l'étranglement de RANVIER le plus proche, comme on le croit généralement, mais qui envahit progressivement trois à six segments interannulaires et peut même, dans quelques cas, remonter sur une longueur de trois à six centimètres.

Il conclut de là que le bout central dégénère, bien qu'il soit resté en connexion avec son centre trophique et que, par conséquent, la cause de la dégénérescence ne peut pas être attribuée à ce fait que la fibre a été séparée de son centre trophique qui serait la cellule nerveuse.

Pour BETHE, l'interruption d'un nerf entraîne exclusivement une dégénérescence *traumatique*, aussi bien dans le bout central que dans le bout périphérique. Le traumatisme trouble l'équilibre vital du nerf tout d'abord dans les parties voisines du point lésé, en donnant naissance à un processus maladif, dégénératif, qui se propage graduellement d'une partie du nerf à la partie immédiatement voisine. Dans le bout périphérique, cette extension va jusqu'à l'extrémité du nerf ; dans le bout central, le processus s'arrête plus ou moins vite, non pas à cause de la cellule nerveuse qui exercerait sur le nerf une action trophique, mais bien parce qu'il existe une différence relative dans la force vitale du bout périphérique et du bout central, différence que l'on peut considérer comme une espèce de polarisation.

Mais pourquoi existe-t-il une différence de force vitale dans les deux bouts d'un nerf interrompu et pourquoi cette différence est-elle en faveur du bout central plutôt qu'en faveur du bout périphérique ? C'est ce que BETHE ne dit pas. Si c'est uniquement parce que le bout central reste en connexion avec la cellule nerveuse, tandis que le bout périphérique s'en trouve séparé, l'opinion de BETHE ressemble étrangement à celle de WALLER ; il n'y a plus entre eux qu'une question de mots : la force vitale de BETHE remplaçant l'action trophique de WALLER.

Les recherches que nous avons faites sur la dégénérescence wallérienne indirecte, ou dégénérescence du bout central, ont montré que cette dégénérescence n'est pas ascendante ou rétrograde comme le pense BETHE, mais descendante ou cellulifuge ; elle ne commence pas au point lésé pour remonter de là vers la cellule d'origine, mais elle débute dans le voisinage de la cellule nerveuse pour descendre vers le point lésé. Cette dégénérescence ne peut donc en aucune façon être considérée comme de nature traumatique.

Ce qui prouve d'ailleurs, conformément à l'opinion de WALLER, que la cellule nerveuse joue un rôle considérable comme *cause* de la dégénérescence secondaire, ce sont les résultats différents que l'on obtient dans le bout central d'un nerf *sectionné* et d'un nerf *arraché*, surtout si l'on met ces résultats en regard des modifications réactionnelles survenant dans les cellules nerveuses. Ces résultats démontrent à toute évidence que c'est la présence de la cellule nerveuse qui maintient intacte la fibre du bout central, comme c'est son absence qui est cause de la dégénérescence des fibres du bout périphérique.

Après *section* d'un nerf périphérique, comme après son *arrachement*, des modifications réactionnelles surgissent dans les cellules d'origine. Lors de la *section*, ces modifications sont passagères, les cellules continuent à vivre et se remettent lentement de la lésion subie. Dans ces conditions, nous voyons les fibres du bout central échapper à la dégénérescence, malgré le traumatisme et malgré la dégénérescence qui envahit toutes les fibres du bout périphérique. Lors de l'*arrachement* d'un nerf moteur, les modifications cellulaires sont beaucoup plus profondes ; la cellule ne parvient pas à y faire face, elle s'atrophie rapidement et disparaît. Dans ces conditions toutes les fibres du bout central dégénèrent comme celles du bout périphérique. Ce qui prouve que ce n'est pas l'intensité du traumatisme qui est cause de cette dégénérescence, mais bien l'atrophie des cellules nerveuses, c'est que pour certaines fibres (fibres laryngiennes du pneumogastrique, fibres du faisceau rubrospinal, etc.) la simple *section* suffit pour produire l'atrophie des cellules d'origine et la dégénérescence consécutive des fibres du bout central.

La persistance de la cellule nerveuse coïncide donc avec l'absence de dégénérescence dans les fibres du bout central ; l'atrophie des cellules nerveuses au contraire est toujours, non pas accompagnée mais suivie de la dégénérescence des fibres voisines. Que pouvons-nous conclure de là si ce n'est que la cause de la dégénérescence réside tout entière dans la cellule nerveuse. Celle-ci doit donc exercer, dans les conditions normales, une influence quelconque sur la fibre nerveuse, influence qui est telle, que tant qu'elle persiste la fibre reste normale ; dès qu'elle est supprimée la fibre dégénère. Waller a appelé cela une influence *trophique*. Nous ne voyons pas de motif plausible pour lui donner un autre nom.

Il est cependant bon de faire remarquer que par cette expression, *influence trophique*, on ne peut plus admettre avec Waller que, au point de vue de leur nutrition, les différentes parties constituantes de la fibre nerveuse dépendent de la cellule nerveuse, puisque, comme nous le verrons plus loin, la fibre nerveuse est capable d'autorégénération et doit donc être en état de se nourrir indépendamment de la cellule nerveuse ; mais par *influence trophique* nous devons entendre une action spéciale que la cellule nerveuse exerce sur la fibre nerveuse et qui est indispensable à maintenir intacte, dans cette dernière, la différenciation du protoplasme des cellules constituantes en neurofibrilles et en gaine de myéline.

De tout cela il résulte donc que ce que nous appelons élément nerveux ou neurone est bien une *unité trophique*, comme il est une *unité anatomique*. Le centre de cette action trophique réside dans la partie nucléifère du neurone, partie nucléifère qui, chez les mammifères, est généralement désignée sous le nom de *corps cellulaire* ou même sous celui de *cellule nerveuse*.

Il est cependant un fait, signalé par Bethe (4), qui ne cadre pas avec cette façon de comprendre la cause de la dégénérescence et qui, quoique n'ayant encore reçu aucune confirmation, mérite cependant de fixer l'attention.

Nous verrons plus loin que, chez des animaux jeunes, le bout périphérique d'un nerf peut se régénérer complètement en l'absence de toute connexion avec une cellule nerveuse. Lorsque cette régénération est achevée et que le nerf est redevenu excitable au courant électrique, Bethe l'a sectionné une seconde fois. Après une survie de quatre jours il a trouvé le bout périphérique inexcitable et toutes ses fibres atteintes de dégénérescence, tandis que le bout central (morceau de nerf complètement isolé

au milieu des muscles) était formé de fibres normales, absolument comme le bout central d'un nerf resté en connexion avec les centres nerveux. Bethe conclut de là que ce n'est pas la connexion du bout central avec un centre trophique quelconque qui garantit ses fibres contre la dégénérescence. Si ce fait se confirme, la *cause* intime de la dégénérescence d'une fibre nous échappe complètement.

Unité embryologique.

L'unité cellulaire du neurone est sortie tout entière des recherches embryologiques de His. Ce savant a montré, en 1886, que les fibres des racines postérieures ne sont que les prolongements cellulaires des cellules bipolaires des ganglions spinaux, de même que chaque fibre radiculaire antérieure doit être considérée comme le prolongement cellulaire d'un neuroblaste de la corne grise antérieure de la moelle. D'après les recherches de His, le neurone de l'adulte n'est que le résultat de la différentiation d'une seule cellule nerveuse embryonnaire et toute fibre nerveuse, quelqu'elle soit, ne représente, au moins dans sa partie essentielle, le cylindre-axe, qu'un prolongement de cette même cellule nerveuse. Il en est de même de toutes les ramifications protoplasmatiques.

Ces vues de His ont été confirmées par les recherches de Cajal, v. Lenhossek et Retzius, faites sur l'embryon du poulet au moyen de la méthode de Golgi, de même que par les recherches embryologiques plus récentes de Gurwitsch, Harrison et Bardeen.

Cette origine *unicellulaire* ou *unité embryologique* du neurone n'a cependant jamais été généralement admise. Il y a quelques années on ne contestait encore que l'origine unicellulaire de la *fibre nerveuse;* dans ces derniers temps quelques auteurs sont allés plus loin et ont même élevé des doutes concernant l'origine unicellulaire du *corps cellulaire* et des *ramifications protoplasmatiques.*

Le fait le plus vivement discuté se rapporte à l'origine uni- ou pluricellulaire de la fibre nerveuse. Contrairement à l'opinion de His, un certain nombre d'auteurs (Balfour, Götte, Beard, Dorhn, Van Wyhe, Chiarugi, Apathy, Kupffer, Paladino, Capobianco et Fragnito et d'autres) ont soutenu l'idée que toute fibre doit être considérée comme la résultante de la fusion intime d'un grand nombre de cellules nerveuses placées bout à bout, chacune d'elles correspondant chez l'adulte à un segment interannulaire.

Cette origine pluricellulaire ou *caténaire* de la fibre nerveuse a été soutenue, dans ces derniers temps, à la fois par des observations embryologiques et par des recherches expérimentales.

Recherches embryologiques. Bethe (4) a étudié l'origine des nerfs périphériques chez l'embryon du poulet.

Il a trouvé que, avant l'apparition de toute trace de fibre nerveuse, il existe, à la place où le nerf se formera, une bande de cellules fusiformes, dont il n'a pu établir l'origne, mais qui sont pour lui des cellules spéciales destinées à produire, par différentiation de leur protoplasme, les neurofibrilles des fibres périphériques et les noyaux des segments interannulaires. A l'exemple de Apathy, il désigne ces cellules sous le nom de *cellules nerveuses,* réservant le nom de *cellules ganglionnaires* aux éléments cellulaires de la substance grise des centres nerveux.

A partir du quatrième jour d'incubation, il voit apparaître, entre ces cellules et dans leur intérieur, des filaments cylindriques qui lui paraissent être un produit de la différentiation du protoplasme cellulaire. Ces filaments se poursuivent jusque dans la moelle où ils se continuent avec des filaments semblables existant dans les neuroblastes. Ces filaments se tassent lentement dans la partie centrale de la bande cellulaire, tandis que les noyaux se groupent à la périphérie, donnant naissance à un faisceau de filaments enveloppés par une couche périphérique de protoplasme renfermant les noyaux.

Bethe considère cette bande cellulaire comme un véritable *syncytium* dans lequel se trouvent les noyaux des neuroblastes et les noyaux des cellules nerveuses et dont la partie protoplasmatique, se différenciant, donne les filaments qui s'étendent d'une cellule à une autre jusqu'au niveau des neuroblastes.

Vers le sixième jour, les filaments sont devenus très nombreux tandis que la zone protoplasmatique périphérique est très mince. A ce moment surgit une multiplication active des noyaux. Ceux-ci s'insinuent entre les filaments, dans l'intérieur du faisceau, de telle sorte qu'au commencement du septième jour on trouve des noyaux échelonnés à de courtes distances le long de chaque filament. Le plasma commence alors à se tasser autour du filament et du noyau correspondant, pour donner naissance à des fibres nerveuses embryonnaires pourvues chacune d'un filament axial. Celui-ci devient fibrillaire du onzième au douzième jour. Un peu plus tard, du 13e au 14e jour, apparaissent les premières traces de myéline dans le voisinage immédiat du filament axial.

Bethe conclut de ses observations que les fibres nerveuses ont une origine pluricellulaire, non pas que chaque fibre provienne d'une seule rangée de cellules comme beaucoup d'auteurs l'ont soutenu, mais en ce sens qu'une rangée de cellules donne naissance à un grand nombre de fibres nerveuses.

Comme la différentiation des cellules du syncytium en filaments et puis en neurofibrilles se fait progressivement de la partie centrale du système nerveux vers les organes périphériques, les images obtenues par la méthode de Golgi s'expliqueraient si on admet que l'incrustation par le chromate d'argent ne se fait que sur les fibrilles déjà différenciées ; cette incrustation serait donc, elle aussi, progressive du centre vers la périphérie et pourrait, au premier abord, en imposer pour une croissance centrifuge.

Cette origine pluricellulaire ou *caténaire* de la fibre nerveuse a été admise également par O. Schultze (23) et Pighini (24), qui considèrent chacune des cellules de la chaine cellulaire de Bethe comme un neuroblaste de forme bipolaire, dont le protoplasme se transforme en neurofibrilles allant se continuer avec les neurofibrilles des cellules voisines et dont le noyau va devenir le noyau de Schwann du segment interannulaire.

Cette conception pluricellulaire de la fibre nerveuse périphérique se laisse cependant difficilement appliquer à la fibre nerveuse centrale qui est complètement privée de noyaux de Schwann ; on se demande donc en vain par quelles cellules cette fibre aurait pu se constituer. A moins d'admettre l'hypothèse de O. Schultze (25), d'après laquelle les fibres nerveuses centrales ne seraient rien d'autre que des ponts intercellulaires, excessivement longs, tendus entre les cellules dont elles proviennent et d'autres cellules plus éloignées,

pont intercellulaires qui, par places, se seraient enveloppés d'une gaine de myéline. Ou bien encore l'hypothèse de Pighini, d'après laquelle les fibres nerveuses centrales sont formées, comme les fibres périphériques, de cellules neuroblastiques primitivement bipolaires, cellules fusionnées par leurs bouts en chainette cellulaire dont le protoplasme se transforme en neurofibrilles et sans doute aussi en gaine de myéline, en même temps que les noyaux disparaissent par résorption.

L'ensemble des recherches embryologiques faites sur l'origine uni- ou pluricellulaire des fibres nerveuses ne conduit donc pas à des conclusions précises. Ces recherches ne permettent pas, dans l'état actuel de la science, de trancher la question ni dans un sens, ni dans un autre. Avant de se prononcer contre la théorie de His, il faut donc attendre de nouvelles recherches.

Recherches expérimentales. Ce sont surtout les recherches expérimentales de Bethe sur la régénération des nerfs qui apportent les arguments les plus sérieux contre l'origine unicellulaire du neurone, ou mieux contre l'idée de considérer le cylindre-axe d'une fibre nerveuse comme un simple prolongement cellulaire.

Nous avons vu qu'après section d'une fibre nerveuse le bout périphérique dégénère. Il est cependant d'observation constante que, malgré cette dégénérescence du bout périphérique, le nerf peut se reformer dans sa totalité de manière à rétablir, au bout d'un temps variable, la motilité et la sensibilité dans toute la région périphérique qui en dépend.

Le mécanisme de cette régénération des nerfs a été étudié par un grand nombre d'auteurs, qui sont arrivés à des résultats très divergents.

D'après Schiff (26), la dégénérescence qui survient dans le bout périphérique n'intéresserait que la gaine de myéline, tout en laissant intacts les cylindre-axes. Ceux-ci persisteraient définitivement dans les fibres du bout périphérique de telle sorte que, si la régénération survient, elle ne peut consister que dans une néoformation de la gaine de myéline.

Nous possédons une photographie, que Schiff a bien voulu nous envoyer il y a quelques années, et qui représente une coupe transversale du nerf sciatique d'un chien, onze mois après l'arrachement du nerf, résection de sa partie pelvienne avec les trois ganglions spinaux correspondants et résection complète du nerf crural. D'après l'explication fournie par Schiff, les cylindre-axes persistent, mais il y a absence complète de la double réfraction dans le champ noir de la lumière polarisée, due à l'absence de la gaine de myéline.

Cette persistance du cylindre-axe dans le bout phériphérique d'un nerf interrompu n'est plus admise actuellement, les méthodes techniques plus perfectionnées ayant démontré à toute évidence que les modifications régressives, qui surgissent dans le bout périphérique, amènent en tout premier lieu la désagrégation complète du cylindre-axe et de la gaine enveloppante. Il résulte de là que, si de nouvelles fibres surviennent à un moment donné dans le bout périphérique, elles doivent être ou bien des fibres émanées du bout central, ou bien des fibres régénérées sur place. Ces deux opinions ont trouvé des partisans.

Les uns admettent, avec Waller, Ranvier, Vanlair, Stroebe, von Nothaft et d'autres, que le nerf se reforme exclusivement au moyen du bout central. Les

cylindre-axes des fibres de ce bout s'allongent lentement et progressivement, jusqu'à regagner les organes périphériques avec lesquels le nerf doit se mettre en connexion et cela en utilisant la voie tracée par les gaines de Schwann vides du bout périphérique. D'après ces auteurs, la multiplication des noyaux de Schwann, qui survient quelques jours après la lésion, est un processus de dégénérescence tout aussi bien que la fragmentation de la myéline et du cylindre-axe. Ces noyaux de Schwann ne prennent donc aucune part active au travail de régénération.

Les autres attribuent au bout périphérique la faculté de refaire de nouvelles fibres nerveuses. Ils admettent que les modifications que subissent le cylindre-axe et la gaine de myéline appartiennent seules au phénomène de dégénérescence, tandis que la multiplication des noyaux de Schwann est le début des phénomènes de réparation qui doivent aboutir à la reconstitution du nerf. Pour ces auteurs, les noyaux de Schwann du bout périphérique interviennent activement dans la régénération des fibres nerveuses. Après résorption du cylindre-axe et de la gaine de myéline, le protoplasme, qui entoure les noyaux de Schwann au sortir d'une longue période de multiplication active, donnerait naissance à des cordons embryonnaires (v. Hochwart), à des fibres rubanées dans lesquelles se différencieraient des neurofibrilles. Mais cette différenciation fibrillaire ne peut se faire que sous l'influence d'une action spéciale exercée par le bout central du nerf; de telle sorte que, si la réunion des deux bouts du nerf ne parvient pas à se faire, la régénération dans le bout périphérique ne dépasserait jamais le stade des fibres rubanées (Frankl v. Hochwart, v. Bungner, Howell et Huber, Wieting, etc.).

La régénération des nerfs se fait donc partiellement dans le bout périphérique au moyen des matériaux constitués par les noyaux de Schwann. Pour être complète, elle nécessite l'intervention d'une action spéciale, de nature inconnue, exercée par le bout central.

Le fait commun à ces deux opinions différentes est donc que le bout central du nerf est indispensable à la régénération complète du bout périphérique.

Une opinion intermédiaire a été soutenue par Ziegler(27). D'après ce savant, le bout périphérique n'intervient en rien dans la régénération du nerf. Celle-ci dépend exclusivement du bout central. Mais ce ne sont pas les cylindre-axes des fibres de ce bout qui s'allongent pour former les nouvelles fibres nerveuses ; ce sont les cellules de Schwann des fibres de ce bout central qui se multiplient, puis se différencient et reconstituent de toutes pièces les nouvelles fibres et cela progressivement depuis le bout central jusque dans les ramifications périphériques.

Il est d'ailleurs à remarquer que le bout central du nerf est doué d'une activité régénératrice très forte, qui a été signalée par tous les auteurs. C'est là, en effet, que se forme, même si les deux bouts ne parviennent pas à se rejoindre, un épaississement notable du nerf connu sous le nom de *névrome* et qui est presque uniquement formé par des fibres nerveuses de nouvelle formation entortillées dans tous les sens les unes dans les autres.

Le bout central d'un nerf sectionné parvient d'ailleurs à réjoindre le bout périphérique avec une sûreté surprenante, même dans le cas où les deux bouts sont

assez distants l'un de l'autre. C'est ainsi que sur de jeunes chats âgés de quelques jours, auxquels nous (36) avions excisé une partie du nerf sciatique sur une longueur de 15 à 20 millimètres, nous n'avons pas été peu surpris de retrouver, trois à quatre mois plus tard, les deux bouts réunis sans trace extérieure aucune du point de rencontre. D'après certains auteurs cette réparation nerveuse peut se faire, même quand on a réséqué des morceaux de nerf de 3 à 4 centimètres de longueur. Malgré les tissus ambiants, malgré l'espace à parcourir, le bout central parvient à rejoindre, dans un temps relativement court, l'extrémité centrale du bout périphérique et cela avec tant de certitude qu'on est tenté de se demander s'il n'y a pas là une force directrice spéciale qui guide le bout central vers le bout périphérique.

A la suite des recherches de Ranvier et Vanlair, on avait admis généralement l'absence de toute force directrice spéciale, estimant que les fibres du bout central, en s'allongeant, prennent le chemin où elles rencontrent le moins de résistance. La croissance du tissu nerveux périphérique est réglée uniquement par des influences mécaniques et nullement par des conditions organiques, dit Vanlair ; la direction des fibres nouvelles est déterminée par l'état physique des milieux.

Frossman (28), qui a repris cette question, est arrivé à des résultats tout différents. Sans vouloir contester l'influence que le milieu environnant peut exercer sur la direction des fibres du bout central, il se voit obligé d'admettre, en se basant sur de nombreuses recherches expérimentales, que ce ne sont pas les fibres du bout central qui possèdent en elles-mêmes une tendance innée à se diriger vers la périphérie et à rejoindre ainsi les fibres du bout périphérique ; mais que c'est le bout périphérique lui-même qui exerce une action attractive spéciale sur le bout central, au point que, si le bout périphérique a été réséqué, ou si l'espace qui le sépare du bout central est trop considérable, la régénération fait défaut. Cette action, appelée *neurotropisme positif* par Frossman, s'exerce aussi bien par le bout périphérique du nerf lésé que par celui d'un nerf voisin. Les fibres du bout central d'un nerf ne jouissent donc pas de la propriété de choisir leurs voies, elles se sentent attirées dans une direction donnée et s'accroissent dans ce sens, pénétrant aussi bien dans le bout périphérique d'un autre nerf que dans leur bout périphérique propre.

Pour démontrer ce fait, Frossman a fait l'expérience suivante. Dans un petit tube de collodion ou dans un fétu de paille il introduit, d'un côté, le bout périphérique du nerf péronier et du nerf tibial, de l'autre côté le bout central seul soit du nerf péronier, soit du nerf tibial. Deux mois plus tard il trouve le bout central en connexion avec les deux bouts périphériques et, dans les deux nerfs périphériques, approximativement le même nombre de fibres nerveuses nouvelles.

Ce neurotropisme peut même s'exercer par de la substance cérébrale triturée placée dans le voisinage du bout central. Il est tel que, dans des conditions expérimentales données, on peut obliger les fibres du bout central non à se diriger vers la périphérie en prenant le chemin de la moindre résistance, mais à se replier sur elles-mêmes, à rebrousser chemin et à prendre une marche centrale pour se rendre vers l'endroit où elles se sentent attirées.

Cette attraction spéciale que le bout périphérique exerce sur le bout central ne peut s'exercer que dans certaines limites. Elle semble être plus active chez l'animal

jeune que chez l'animal adulte. Elle explique pourquoi, dans certaines conditions, lorsque le bout périphérique est conservé, des pertes de substance de 2, 3 et même 4 centimètres viennent à être comblées ; alors que le bout central semble rester inerte dans le cas où le bout périphérique est trop éloigné, ou lorsque l'animal est trop âgé, ou lorsqu'un tissu cicatriciel vient s'interposer entre les deux bouts. De tous ces faits expérimentaux résulte donc, à toute évidence, la conclusion pratique, c'est que dans le cas d'interruption complète d'un tronc nerveux quelconque il est de la plus haute importance, au point de vue de la régénération du nerf, de mettre les deux bouts en contact le plus rapidement possible.

Le bout central d'un nerf sectionné est donc doué d'une faculté spéciale en vertu de laquelle, attirée par le neurotropisme qu'exerce sur lui le bout périphérique, il parvient, en s'allongeant, à traverser l'espace quelquefois considérable qui le sépare de ce dernier.

Qu'est ce qui lui sert de guide dans cette marche progressive ? Il est d'observation constante que, si on résèque un morceau de nerf d'une longueur de un à deux centimètres, on trouve, déjà au bout de 10 à 15 jours, les deux bouts réunis par un fin filament conjonctif. C'est là un fait dont nous avons eu l'occasion de nous convaincre à maintes reprises. Ce fait a frappé également Bethe (4). D'après ce savant, ce tractus conjonctif provient du tissu conjonctif périneural et représente la première étape vers la réunion future des deux bouts. Le neurotropisme observé par Frossman existe en réalité, mais il ne s'exercerait pas sur les fibres nerveuses du bout central, mais bien sur le tissu conjonctif périneural. Sous cette influence, celui-ci s'accroit et rejoint le bout périphérique. Cette union établie, les fibres nerveuses en s'allongeant n'ont plus qu'à suivre la voie conjonctive ainsi tracée.

Mais si la réunion des deux bouts d'un *même nerf* favorise le travail de régénération, on peut se demander si la même influence utile peut s'exercer par la suture du bout central d'un nerf au bout périphérique d'un autre nerf.

La première expérience de ce genre a été faite par Flourens en 1828 (29). Sur une poule ce savant sectionna les deux troncs principaux du plexus brachial, puis sutura le bout central de l'un avec le bout périphérique de l'autre. Après l'opération l'aile était paralysée ; mais la motilité revint au bout de quelques mois. A l'autopsie on trouva les deux nerfs guéris comme ils avaient été suturés. Depuis lors les mêmes expériences (suture croisée du nerf tibial et du nerf péronier, du médian et du cubital), faites chez les mammifères, ont donné les mêmes résultats (Rawa, Stefani, Huber, Cunningham, Frossman, Kennedy, Bethe, Langley et Anderson). Le bout central d'un nerf peut donc se réunir anatomiquement et fonctionnellement avec le bout périphérique d'un autre nerf *de même nature* (30). Ce résultat des recherches expérimentales a trouvé son application pratique chez l'homme. Dans certains cas de paralysie faciale due à une interruption du nerf dans le canal de Fallope, des auteurs (Ballance, Kennedy, Faure, etc.) ont suturé le bout périphérique de ce nerf dégagé du trou stylo-mastoïdien avec le bout central soit du nerf de Willis sectionné partiellement ou complètement à la face profonde du muscle sterno-cléido-mastoïdien, soit du nerf hypoglosse et ils ont vu revenir, au bout de quelque temps, le tonus musculaire dans les muscles de la face et même jusqu'à un certain degré leur motilité volontaire.

Philipeaux et Vulpian, Schiff, Reichert et Rawa ont suturé le bout central du vague au bout périphérique du nerf hypoglosse ; après réunion l'excitation du bout central du vague amenait des contractions dans les muscles de la langue. Calugareanu et Henri ont réuni le bout central de l'hypoglosse au bout périphérique du vague ; l'excitation de la partie périphérique de ce dernier nerf amenait un ralentissement des contractions cardiaques. Après réunion du cinquième nerf cervical avec le cordon intermédiaire du sympa-

tnique cervical, LANGLEY et ANDERSON ont vu l'excitation du tronc du cinquième nerf amener, à un degré plus ou moins intense, les effets normalement produits par l'exitation du sympathique cervical.

Les auteurs ont essayé encore de suturer ensemble des nerfs de *nature différente*, notamment le bout central du nerf lingual qui est sensible au bout periphérique du nerf hypoglosse (BIDDER, PHILIPEAUX et VULPIAN). Après quelques mois ils ont trouvé que l'excitation électrique du nerf, des deux côtés du point de réunion, était suivie de contraction des muscles de la langue et de réaction douloureuse. On avait cru pouvoir conclure de là qu'une réunion directe pouvait se faire entre fibres motrices et fibres sensitives. Mais cette conclusion a perdu toute valeur depuis que VULPIAN a montré que la contraction des muscles de la langue était due à l'excitation des fibres motrices de la chorde du tympan.

BETHE a répété l'expérience en suturant, chez un chien adulte, le bout central de l'hypoglosse au bout périphérique du lingual. Cinq mois après l'opération il a trouvé les deux nerfs solidement réunis. Il sectionne alors l'hypoglosse à deux centimètres au-dessus du point de réunion : quatre jours plus tard *toutes* les fibres du bout périphérique sont en dégénérescence. Il conclut de là que les fibres sensitives du nerf lingual se sont réunies, après autorégénération, avec les fibres motrices du nerf hypoglosse et sont devenues dépendantes de l'intégrité de ces dernières. Cette conclusion ne nous parait cependant pas rigoureusement démontrée, car rien ne prouve que les fibres du nerf lingual se sont régénérées autogénétiquement, de telle sorte que l'on peut se demander si ce ne sont pas les fibres motrices de l'hypoglosse qui, croissant du bout central, ont suivi dans leur croissance la voie tracée par les fibres périphériques du lingual.

On a essayé aussi de suturer l'un à l'autre le bout central de deux nerfs (SCHIFF, STEPHANI, LANGLEY et ANDERSON, BETHE), mais sans résultat.

Quant aux bouts périphériques de deux nerfs, il semble résulter des recherches de BETHE, LANGLEY et ANDERSON que la réunion peut se faire entre le bout périphérique d'un nerf sensible et mixte et le bout périphérique d'un nerf moteur. Dans ces conditions, l'excitation électrique du nerf sensible, à une certaine distance du point suturé, peut provoquer des contractions dans les muscles innervés par le nerf moteur, sans que les auteurs soient d'accord sur le mécanisme d'après lequel cette contraction puisse se produire.

Des tentatives ont même été faites par BETHE en vue de réunir le bout central du nerf maxillaire supérieur avec le bout du nerf optique en connexion avec le globe oculaire, sans obtenir la réunion entre les deux nerfs. BETHE appelle le bout du nerf optique en connexion avec le globe oculaire, le bout *périphérique*. Nous croyons que c'est là plutôt son *bout central* puisqu'il reste en connexion avec les cellules nerveuses renfermées dans la rétine. Dans ces conditions, le résultat négatif obtenu par BETHE est d'accord avec les résultats du même genre obtenus à la suite des tentatives faites pour suturer ensemble le bout central de deux nerfs. Peut-être pourrait-on obtenir un résultat meilleur en suturant le bout périphérique du nerf maxillaire supérieur au bout du nerf optique adhérant au globe oculaire.

A côté de ces multiples essais de suture nerveuse entre les nerfs les plus différents, on a essayé également de faire des transplantations de nerf ou véritables greffes nerveuses. Il résulte des recherches de FROSSMAN que, lorsque les deux bouts du nerf sont trop éloignés pour être réunis par suture, l'interposition d'un fil favorise considérablement la réunion des deux bouts. Partant de ce fait, l'auteur a pris des morceaux de nerf de cobaye, de poulet et de grenouille et les a intercalés entre les deux bouts d'un nerf de lapin. Il n'a jamais vu ces morceaux de nerf exercer une influence attractive sur la direction de croissance des fibres du bout central. Par contre l'intercalation d'un morceau de nerf de lapin entre les deux bouts du nerf sciatique du même animal donne une régénération beaucoup plus complète du bout périphérique que lorsque les deux bouts sont réunis par un fil. HUBER (31) a obtenu le même résultat en intercalant un morceau de sciatique de chien de 8 centimètres de longueur entre les deux bouts du nerf médian et du nerf cubital chez le même animal.

La faculté régénératrice toute particulière du bout central, jointe à sa tendance à rejoindre le bout périphérique, nous fait comprendre pourquoi le plus grand

nombre des recherches expérimentales entreprises sur la régénération des nerfs n'ont pas conduit à des résultats précis : ces recherches ont porté uniquement sur des nerfs ligaturés ou sectionnés, dont les deux bouts restaient donc plus ou moins en contact, de sorte qu'il était difficile d'établir la part véritable qui revenait au bout central dans le processus de régénération, ainsi que le degré de réparation dont pouvait être capable le bout périphérique.

Bethe (40 et 4), reprenant la question, a tout d'abord voulu rechercher ce qui advient du bout périphérique d'un nerf mis dans l'impossibilité de rejoindre le bout central.

Sur des chiens et des lapins *adultes*, il a interrompu le nerf sciatique en prenant les mesures nécessaires pour empêcher la réunion des deux bouts. Après la dégénérescence des fibres du bout périphérique et la disparition complète de leurs cylindraxes, il a observé une croissance du protoplasme des gaines de Schwann donnant naissance à une bande protoplasmique continue. Au bout de six à neuf mois, il a vu cette bande se différencier en une gaine périphérique sans myéline et un cordon axial sans fibrilles primitives. Il y avait donc là une régénération anatomique partielle du bout périphérique, sans qu'il y eût cependant retour de la conductibilité.

Comme la régénération des tissus est généralement plus active chez les animaux jeunes, Bethe a repris ces expériences sur des chiens âgés de 8 jours à 8 semaines. Chez les uns, il sectionne le nerf sciatique à la partie supérieure de la cuisse, puis, après résection d'une partie du bout périphérique, il enfonce celui-ci dans les masses musculaires voisines et cela pour empêcher les deux bouts de se rejoindre. Chez les autres, il arrache le nerf à sa sortie du trou sacro-sciatique de façon à entraîner les racines médullaires et les ganglions spinaux correspondants ; après résection d'une partie plus ou moins longue, il replie le bout périphérique entre les muscles du creux poplité.

Après une survie de 2 à 6 mois, il a mis à nu le nerf dans le creux proplité et l'a trouvé régénéré aussi bien anatomiquement que fonctionnellement. L'excitation de ce bout périphérique, par un courant induit faible, amenait des contractions dans tous les muscles de la jambe et du pied sans éveiller aucune réaction douloureuse de la part de l'animal ; alors que l'excitation du bout central (dans les cas où le nerf avait été seulement sectionné) provoquait de la douleur sans effet aucun sur les muscles périphériques.

A l'autopsie, faite avec le plus grand soin, le bout périphérique du nerf était sans connexion aucune avec le bout central, et sans connexion aucune avec la moelle épinière. Toute absence d'anastomoses entre ce bout périphérique et la moelle a été mise en évidence par des coupes sériées microscopiques faites à travers le tissu avoisinant immédiatement le bout périphérique.

Malgré cela, ce nerf périphérique était redevenu blanc et nacré comme un nerf normal et l'examen histologique y a révélé l'existence de nombreuses fibres nerveuses myélinisées, renfermant un cylindre-axe avec des fibrilles primitives très nettes.

Les résultats de ces recherches expérimentales ont été contestées par Munzer (32) et par Langley et Anderson (33), tandis qu'elles ont été confirmées par Ballance et Stewart (34).

A ces recherches expérimentales faites sur l'autorégénération des nerfs périphériques, il faut encore ajouter une expérience de BETHE (4) qui tendrait à démontrer également la possibilité de l'autorégénération des fibres des cordons postérieurs. Sur un chien âgé de 32 jours il a, après ouverture de la partie inférieure de la cavité rachidienne, extirpé six ganglions spinaux du côté gauche. Environ cinq mois plus tard, le chien fut tué. La partie des racines postérieures sectionnées adhérente à la moelle paraissait normale ; elle renfermait un grand nombre de fibres myélinisées à côté d'un certain nombre de fibres rubanées. La section de la moelle le long du renflement lombo-sacré était symétrique, et les deux cordons postérieurs paraissaient renfermer le même nombre de fibres nerveuses, celles du côté opéré étant un peu plus grêles que celles du côté normal. BETHE admet que ces fibres du cordon postérieur du côté lésé se sont autorégénérées, malgré l'absence des cellules nerveuses des ganglions spinaux correspondants. Chez un autre chien du même âge, les racines postérieures furent simplement sectionnées. Cinq mois plus tard, les fibres du cordon postérieur du côté correspondant avaient presque toutes disparu comme cela arrive chez l'adulte. Ces résultats différents ne s'expliquent pas dans l'état actuel de la science ; le fait négatif n'a cependant pas grande valeur au point de vue de la question qui nous occupe puisque, dans une expérience donnée, nous sommes dans l'impossibilité absolue de connaître et de juger à leur juste valeur *toutes* les conditions qui interviennent. Le fait positif a seul de la valeur puisqu'il démontre la *possibilité*, dans certaines conditions, de l'autorégénération des fibres des cordons postérieurs. Vu cependant l'absence des noyaux de SCHWANN autour des fibres nerveuses de ces cordons, on se demande au moyen de quels matériaux cette régénération pourrait bien se faire.

Des recherches curieuses et intéressantes ont encore été faites par BRAUS (35) sur des jeunes larves de *Bombinator*. A l'époque où l'extrémité antérieure apparaît comme un petit bourgeon, BRAUS l'a excisée et transportée à la base de la queue, un peu en arrière de la patte postérieure. Là ce bourgeon se développe comme dans les conditions normales et donne naissance à une extrémité supplémentaire qui a tous les caractères d'une extrémité thoracique.

Au moment où la transplantation est faite, le bourgeon renferme déjà, entre les cellules mésodermiques indifférentes, les premières traces d'éléments sanguins et de nerfs. Il renferme donc des parties différenciées. Pendant les premiers jours qui suivent l'opération, cette différentiation disparaît, de telle sorte que tout le bourgeon redevient une espèce de blastème en apparence indifférent. Ce blastème renferme cependant en germe tous les tissus et tous les organes auxquels il doit donner naissance. Le développement de ces parties embryonnaires transplantées se fait, d'après les recherches de ROUX et de ses élèves, par auto-différenciation. Le bourgeon transplanté vit de sa vie propre, en véritable parasite sur le terrain mère sur lequel on l'a implanté. En étudiant le développement de ce bourgeon, on verra quels tissus et quels organes il renfermait en germe et quels autres il ne renfermait pas. Il résulte des observations de BRAUS que le sang et les voies sanguines, le squelette, les muscles et les nerfs se développent autogénétiquement. Trois semaines après l'opération, les nerfs présentent dans cette patte transplantée le même développement que dans la patte normale. Ces nerfs sont, il est vrai, reliés au système nerveux général par trois filaments nerveux, mais ceux-ci sont trop grêles pour qu'ils puissent avoir servi de voie de passage à toutes les fibres nerveuses périphériques émanant, d'après la théorie de HIS, du système nerveux central.

Pour nous faire une opinion personnelle sur ces résultats expérimentaux de BETHE, nous avons repris les mêmes expériences (36). Sur des chiens âgés de 10 jours nous avons arraché le nerf sciatique le 8 novembre 1903. Quatre-vingt-trois jours après l'opération, chez un de nos animaux, cent et vingt jours après l'intervention chez deux autres, nous avons mis le nerf à nu. Le bout périphérique était séparé du bout central sur une distance d'environ 3 centimètres ; il était blanc et nacré comme un nerf normal. Son excitation, par un courant induit faible, amenait des contractions nettement visibles dans les muscles du mollet en même temps qu'un

mouvement d'extension des orteils sans aucune manifestation douloureuse. L'excitation du bout central était, au contraire, douloureuse et n'était suivie d'aucune réaction dans les muscles de la jambe et du pied.

L'examen histologique du bout périphérique a montré qu'il était sans connexion aucune avec les fibres du bout central. Il renfermait un nombre considérable de fines fibres nerveuses pourvues d'une gaine de myéline, fibres qui étaient les plus abondantes dans la partie voisine du point sectionné, et qui, de là, diminueraient en nombre vers la partie périphérique.

Il est intéressant de faire remarquer que ces recherches expérimentales de Bethe ne sont que la reproduction exacte, et dans leur mode opératoire et dans leurs résultats, de recherches analogues faites, en 1859, par Philipeaux et Vulpian (37). Ces deux savants français ont opéré sur de jeunes chiens, de jeunes cobayes et de jeunes poulets tout à la fois sur le nerf sciatique, le nerf médian, le nerf hypoglosse et le nerf lingual. Ils ont conclu de leurs recherches que, chez de jeunes animaux, une auto-régénération complète des nerfs était possible et que par conséquent rien ne nous oblige à admettre que, chez l'adulte, la régénération du nerf ne peut se faire que par croissance du bout central. Mais ces résultats paraissaient si étranges et tellement en contradiction avec les idées courantes que les auteurs se refusèrent à les accepter. En 1874 Vulpian (38) reprit les mêmes expériences, qui lui donnèrent les mêmes résultats. Influencé cependant par les idées généralement admises il en modifia l'interprétation, en supposant que les fibres myélinisées trouvées dans les bouts périphériques devaient y être amenées par des anastomoses, invisibles à l'œil nu, avec les nerfs voisins.

Ces expériences ont encore été reprises, en 1887, par Frankl v. Hochwart (39). Après arrachement du nerf hypoglosse et du nerf vague fait sur des lapins, il a vu les fibres du bout périphérique subir des métamorphoses régressives, transformant toutes ces fibres nerveuses en un tissu embryonnaire plus ou moins fibrillaire que l'on pourrait rattacher aussi bien au système nerveux qu'à du tissu conjonctif jeune et qu'il considère comme formant une espèce de terrain tissulaire neutre. Après plusieurs mois il a vu, dans ces bouts périphériques, des fibres nerveuses myélinisées.

L'objection élevée contre les expériences de Philipeaux et Vulpian — à savoir que les fibres myélinisées du bout périphérique y ont été amenées par des branches anastomotiques provenant des nerfs voisins — a été reprise par Munzer, Langley et Anderson contre les expériences de Bethe. Nous ne croyons pas qu'elle soit justifiée. Il résulte, en effet, des recherches de Bethe que, quand le bout périphérique parvient à rejoindre le bout central, la régénération est complète et le nerf, remis sous l'influence des cellules nerveuses de la moelle, peut persister et fonctionner comme un nerf normal.

Quand, au contraire, le bout périphérique — autorégénéré au point qu'il renferme un nombre plus ou moins considérable de fibres myélinisées et qu'il est redevenu excitable au courant électrique — ne parvient pas à rejoindre le bout central, il perd petit à petit son excitabilité en même temps que ses fibres s'atrophient et disparaissent. Cette modification régressive que ces fibres subissent une seconde fois prouve, mieux que toutes les considérations théoriques, que ces fibres régénérées se sont bien formées sur place, indépendamment des cellules nerveuses de la corne antérieure ou des ganglions spinaux, et qu'elles ne sont pas des prolongements des fibres du bout central. S'il en était autrement la dégénérescence et l'atrophie ultérieure de ces fibres seraient absolument incompréhensibles.

Ces recherches expérimentales et ces observations histologiques ne permettent, à notre avis, qu'une seule conclusion, c'est qu'un nerf séparé de toute connexion avec la moelle épinière, après avoir présenté les différentes phases de ce qu'on appelle improprement dégénérescence secondaire, peut se reconstituer de toutes pièces sans intervention aucune de cellules nerveuses.

En étudiant les phases successives de cette autorégénération, BETHE (4) a constaté que, à partir du quatrième jour après la lésion, on voit survenir une multiplication active des noyaux de SCHWANN accompagnée d'une augmentation du protoplasme. Après dix jours cette multiplication a été suffisante pour donner naissance, à l'intérieur des gaines de SCHWANN, à côté des boules de myéline, à des bandes protoplasmatiques parsemées de noyaux. Après 20 jours il n'y a plus de trace des boules de myéline ; les gaines de SCHWANN sont occupées par des bandes cellulaires présentant une partie centrale légèrement fibrillaire dans le voisinage des noyaux et une partie périphérique ; 54 jours après la lésion un grand nombre de fibres sont complètement régénérées, pourvues d'une gaine de myéline interrompue par places mais existant, d'une façon constante, dans les parties voisines des noyaux.

Cette autorégénération des fibres nerveuses ne se fait pas avec la même rapidité pour toutes, de telle sorte que, à un moment donné, on peut rencontrer, dans un nerf autorégénéré, à côté de fibres normales complètement myélinisées, d'autres fibres au premier stade de la régénération, formées uniquement par une bande homogène de protoplasme renfermant des noyaux ; d'autres plus avancées présentant une striation fibrillaire dans le voisinage des noyaux ; d'autres encore possédant un cylindre-axe fibrillaire mais dont la gaine de myéline ne s'est encore formée qu'autour des noyaux.

Cette autorégénération des nerfs s'observe également chez l'animal adulte, mais ici, dans les cas où le bout périphérique reste séparé du bout central, la régénération n'est pas complète, elle s'arrête à mi-chemin, elle conduit uniquement jusqu'au stade des bandes protoplasmatiques pourvues d'une partie centrale non fibrillaire et d'une partie périphérique. Dans les cas où le bout périphérique du nerf a été mis en contact avec le bout central, la régénération va plus loin et peut devenir complète comme chez l'animal jeune. Nous devons conclure de là que le bout central exerce une action excitante, fortifiante sur le bout périphérique, action dont la nature intime nous échappe, mais qui est telle que la régénération du nerf peut devenir complète.

On pourrait croire à priori que cette influence tonifiante que le bout central exerce sur la régénération des fibres du bout périphérique lui vient de sa connexion avec la cellule nerveuse. Il n'en est rien. Sur un chien âgé de six semaines, BETHE a réséqué un morceau de 1/2 à 1 centim. de longueur de cinq racines motrices de la moelle lombo-sacrée, en connexion avec le nerf sciatique. Vingt jours plus tard il met ce nerf à nu : l'excitation provoque de la douleur mais pas de contraction musculaire. Le nerf est sectionné, puis après résection d'un petit morceau, on suture les deux bouts. Le morceau excisé renfermait de nombreuses fibres normales (fibres sensitives) à côté d'un grand nombre de fibres dégénérées (fibres motrices). Trois mois plus tard, la sensibilité était revenue tandis que les muscles restaient paralysés. Six mois après la résection des racines motrices, le nerf sciatique est mis à nu, les deux bouts du nerf sont réunis par un névrome. Le courant faradique, appliqué sur le nerf aussi bien au-dessus qu'en dessous du point où il a été sectionné, amène des contractions musculaires dans les muscles de la jambe et du pied. Les fibres motrices se sont donc régénérées dans les deux bouts du nerf, ces fibres régénérées se sont fusionnées au point de section et cependant ce nerf était sans connexion avec la moelle épinière, puisque le bout périphérique de toutes les racines motrices sectionnées était indépendante du bout central correspondant.

Si l'on examine donc l'ensemble des modifications qui surviennent dans le bout périphérique d'un nerf sectionné, on voit que les fibres de ce bout parcourent deux phases successives : une phase dégénérative conduisant à la disparition du cylindre-axe et de la gaine de myéline et une phase régénérative ayant son point de départ dans la multiplication des noyaux de Schwann. Au début, la phase dégénérative existe seule ; à partir du quatrième ou cinquième jour cette phase coexiste avec le début de la phase régénérative : au fur et à mesure que la myéline et le cylindre-axe se fragmentent et se résorbent, les noyaux de Schwann se multiplient et le protoplasme augmente.

Quand toute trace de dégénérescence a disparu, la bande protoplasmatique subit une différenciation en une partie centrale et une partie périphérique. Chez l'adulte, quand le bout périphérique reste sans connexion avec le bout central, la régénération s'arrête là. Chez l'animal jeune, quelques fibres s'arrêtent aussi à ce stade ; d'autres poussent plus loin la phase de régénération : les fibrilles apparaissent dans la partie axiale, puis la myéline dans la zone périphérique ; cette différenciation débute dans le voisinage du noyau et de là progresse vers les étranglements de Ranvier.

La même chose s'observe chez l'adulte lorsque le bout périphérique a été mis en contact avec le bout central.

Les deux bouts d'un nerf interrompu exercent donc l'un sur l'autre une influence salutaire qui aide à leur régénération. Le bout périphérique exerce sur le bout central une action attractive (neurotropisme) qui facilite la réunion des deux bouts. Celle-ci effectuée, le bout central exerce à son tour sur le bout périphérique une influence spéciale qui aide le bout périphérique à se régénérer complètement. C'est pour que cette double influence puisse avoir tous ses effets utiles qu'il est donc, en pratique, de la plus haute importance, en cas de section d'un nerf, de mettre les deux bouts en contact.

Mais les auteurs ne se sont pas contentés de rechercher l'origine uni- ou pluricellulaire de la *fibre nerveuse* en connexion avec une cellule nerveuse ; ils se sont aussi demandés d'où viennent les prolongements protoplasmatiques et d'où vient le corps cellulaire.

Nous avons vu que, d'après les recherches faites par Cajal, v. Lenhossek et Retzius, les prolongements protoplasmatiques proviennent par bourgeonnements du corps cellulaire. Cette opinion a été combattue dans ces derniers temps par Fragnito (41). Ce savant pense que les ramifications dendritiques ne peuvent pas être considérées comme des expansions du corps cellulaire, mais comme le résultat de la fusion complète d'un grand nombre de cellules embryonnaires qui, en se fusionnant et en perdant leur noyau, produisent la ramification protoplasmatique.

Bethe (4) n'admet pas l'interprétation donnée aux images obtenues par la méthode de Golgi, en ce sens que les dendrites ne seraient que des ramifications des corps protoplasmatiques. Il croit que les dendrites se forment, comme les fibres nerveuses, par différenciation et condensation à l'intérieur du plasma général du système nerveux central.

Pour Pighini (24), il n'y a aucune distinction à établir entre le mode de formation des prolongements protoplasmatiques et du prolongement cylindraxile. Pendant les premiers jours du développement il n'y a que des *chaînes neuroblastiques* formées de cellules bipolaires fusionnées bout à bout. Les ramifications protoplasmatiques comme le prolongement cylindraxile sont une métamorphose en fibre et en éléments fibrillaires des chaînes neuroblastiques originelles.

Fragnito (42) et, après lui, Capobianco et Pighini admettent même que le corps de la cellule nerveuse de la corne antérieure et des ganglions spinaux ne provient pas d'un seul neuroblaste, mais résulte de la fusion de plusieurs neuroblastes. Cette fusion se ferait, chez l'embryon du poulet, principalement du sixième au huitième jour.

Ces idées sur l'origine uni- ou pluricellulaire du corps même de la cellule nerveuse et des ramifications protoplasmatiques qui en dépendent, avant de pouvoir être admises, demandent à être confirmées par des observations nombreuses. Mais à supposer même que toutes ces idées soient exactes, il en résulterait tout simplement que l'élément nerveux de l'adulte, mis en évidence par la méthode de Golgi, et que nous appelons neurone, est un organisme complexe au point de vue embryologique, le résultat final d'une série de modifications subies par un nombre considérable de cellules embryonnaires. Au niveau du corps cellulaire et des ramifications protoplasmatiques, les cellules primitives perdraient, avec leur noyau, tout caractère d'individualités, tandis qu'elles garderaient partiellement au moins ce caractère le long des nerfs périphériques. Mais cet organisme, embryologiquement complexe, est cependant devenu, chez l'adulte, une individualité nouvelle, un tout continu dont les différentes parties constituantes sont sous la dépendance réciproque l'une de l'autre, dépendance qui est tellement intime que la destruction du corps cellulaire entraîne inévitablement la dégénérescence du cylindre-axe et de la gaine de myéline accompagnée de phénomènes réactionnels intenses du côté des noyaux de Schwann ; de même la lésion de la fibre nerveuse retentit à distance sur la cellule nerveuse correspondante et y détermine, suivant l'intensité du traumatisme et la nature de l'élément nerveux que l'on considère, tantôt des phénomènes réactionnels passagers connus sous le nom de chromolyse, qui ne mettent pas en danger la vie de la cellule nerveuse, tantôt des phénomènes réactionnels beaucoup plus intenses conduisant à la mort rapide du corps cellulaire suivie de la dégénérescence de toutes les fibres du bout central.

Cette individualité nouvelle est formée d'un corps cellulaire plus ou moins volumineux, de ramifications protoplasmatiques plus ou moins nombreuses, plus ou moins longues et plus ou moins ramifiées et d'un prolongement cylindraxile plus ou moins long. Cette individualité nouvelle est, dans l'organisation de notre système nerveux, une véritable *unité anatomique*. C'est l'élément constituant unique de tout notre système nerveux. C'est le neurone tel que nous ont appris à le connaître les méthodes de Golgi et d'Ehrlich. Ces éléments anatomiques ainsi entendus sont indépendants les uns des autres. Les faits mis en lumière par la méthode de Golgi persistent donc dans leur entièreté et cela malgré l'existence

plus que probable de l'autorégénération des nerfs. Après comme avant les recherches expérimentales de BETHE, nous pouvons dire : les prolongements protoplasmatiques et le prolongement cylindraxile d'une cellule nerveuse se terminent librement. Une cellule nerveuse avec tous les prolongements qui en dépendent constitue un élément nerveux ou un neurone. Tout le système nerveux central est formé de neurones superposés dans différents sens. Ceux-ci agissent et ne peuvent agir les uns sur les autres que par contiguité ou par contact.

Littérature.

(1) A. VAN GEHUCHTEN : *Le système nerveux de l'homme.* 3e éd., Vol. I, Louvain. 1899. — (2) NISSL : *Die Neuronenlehre und ihre Anhänger*, Iena 1903. — (3) BETHE : *Ueber die Primitivfibrillen in den Ganglienzellen vom Menschen und anderen Wirbelthieren.* Morphologische Arbeiten, 1898. — (4) BETHE : *Allgemeine Anatomie und Physiologie des Nervensystems*, Leipzig, 1903. — (5) MERZBACHER : *Untersuchungen an winterschlafenden Fledermäusen. Die Nervendegeneration während des Winterschlafes. Die Beziehungen zwischen Temperatur und Winterschlaf.* Pflüger's Archiv, Bd. 100, p. 568-584, 1903. — (6) MÖNCKEBERG et BETHE : *Die Degeneration der markhaltigen Nervenfasern der Wirbelthiere unter hauptsächlicher Berücksichtigung des Verhaltens der Primitivfibrillen.* Archiv für mikrosk. Anatomie, Bd. 54, 1899. — (7) MERZBACHER : *Zur Biologie der Nervendegeneration (Ergebnisse von Transplantationsversuchen).* Neurolog. Centralbl., p. 150-155, 1905. — (8) Voir pour la littérature : VAN GEHUCHTEN : *La dégénérescence dite rétrograde ou dégénérescence wallérienne indirecte.* Le Névraxe, Vol. V, 1903. — (9) ERLITZKY : *Ueber die Veränderungen im Rückenmarke bei amputirten Hunde.* Petersb. Medic. Wochenschrift, 1880. — (10) HOMEN : *Veränderungen des Nervensystems nach Amputationen.* Ziegler's Beiträge, Bd. VIII, 1890. — (11) VANLAIR : *Altérations nerveuses centripètes consécutives à la névrotomie et aux amputations des membres.* Bull. de l'Acad. royale de médecine de Belgique, 1891. — (12) KNAPE : *Ueber die Veränderungen im Rückenmark nach Resection einiger spinaler Nerven der vorderen Extremität.* Ziegler's Beiträge, 1901. — (13) P. MARIE : *Leçons sur les maladies de la moelle.* Paris, 1892. — (14) FOREL : *Einige hirnanatomische Betrachtungen und Ergebnisse.* Archiv für Psychiatrie, Bd. VII, 1887. — (15) NISSL : *Ueber die degenerative Veränderungen an den Ganglienzellen des Facialiskerns nach Ausreissung der Nerven.* Versamml. der Südwestdeutschen Psychiater zu Karlsruhe, 8 nov. 1890. — (16) DARKSCHEWITSCH : *Ueber die Veränderungen im centralen Stumpf eines motorischen Nerven bei Verletzung eines peripherischen Abschnitts.* Neurolog. Centralbl., 1892, p. 490. — (17) BREGMANN : *Ueber experimentelle aufsteigende Degeneration motorischer und sensibler Hirnnerven.* Obersteiner's Arbeiten, 1892. — (18) KLIPPEL et DURANTE : *Les dégénérescences rétrogrades dans les nerfs périphériques et les centres nerveux.* Revue de médecine, Vol. XV, 1895. — (19) MUNZER : *Beiträge zum Aufbau des Centralnervensystems.* Prager Medic. Wochenschrift, 1895. —(20) KOHNSTAMM : *Ueber retrograde Degeneration.* Schmidt's Jahrbücher, 1899, p. 256. — (21) ORESTANO : *Le vie cerebellari efferenti.* Rivista di patologia Nervosa e mentale, 1901. — (22) LUGARO : *Sulla legge di Waller.* Rivista di patol. nerv. e mentale, 1901. — (23) O. SCHULTZE : *Ueber die Entwickelung des peripheren Nervensystems.* Anatomischer Anzeiger, Ergänzungsheft, 1904. — (24) PIGHINI : *Sullo sviluppo delle fibre nervose periferiche e centrali dei gangli spinali e dei gangli cefalici nell 'embrione del pollo.* Rivista sperimentale di Freniatria, Vol. XXX, 1904. — (25) O. SCHULTZE : *Nachtrag zu meinem auf der Anatomenversammlung in Iena gehaltenen Vorbrog über die Entwickelung des peripheren Nervensystems.* Anatom. Anzeiger, 1904, p. 131-140. — (26) SCHIFF : *Sur la régénération des nerfs.* Comptes-rendus de l'Acad. des Sciences de Paris, 1854. — (27) ZIEGLER : Archiv für klinische Chirurgie. Bd. 51, 1896. — (28) FROSSMAN : *Ueber die Ursachen welche die Wachsthumsrichtung der peripheren Nervenfasern bei der Regeneration bestimmen.* Ziegler's Beiträge, Bd. 24, 1898. — *Zur Kenntniss des Neurotropismus.* Ziegler's Beiträge, Bd. 27, 1900. — (29) FLOURENS : *Recherches expérimentales sur les propriétés et les fonctions du système nerveux des animaux vertébrés.* Paris, 1842. — (30) Voir pour la littérature : LANGLEY et ANDERSON : *The Union of different Kinds of Nerve fibres.* The Journal of Physiology, Vol. XXXI, 1904. — (31) HUBER : *A study of the operative treatement for Loss of Nerve substance in peripheral Nerves.* Journal of Morphology, Vol. XI, 1895. —

(32) MUNZER : *Giebt es eine autogenetische Regeneration der Nervenfasern.* Neurolog. Centralbl., 1902. — *Zur Frage der autogenen Nervenregeneration.* Ibid., 1903. — (33) LANGLEY and ANDERSON : *On autogenetic regeneration in the nerves of the limbs.* Journal of Physiology, Vol. XXXI. 1904. — (34) BALLANCE et STEWART : *The Healing of Nerves.* London. 1901 (Cité d'après LANGLEY). — (35) BRAUS : *Einige Ergebnisse der Transplantation von Organanlagen bei Bombinatorlarven.* Verhandl. der Anatom. Gesellschaft, Jena 1904. — (36) VAN GEHUCHTEN : *Considérations sur la structure interne des cellules nerveuses et sur les connexions anatomiques des neurones.* Le Névraxe, Vol. VI, 1904. — (37) PHILIPEAUX et VULPIAN : *Note sur des expériences démontrant que des nerfs séparés des centres nerveux peuvent, après s'être altérés complètement, se régénérer tout en demeurant isolés des centres, et recouvrir leurs propriétés physiologiques.* Comptes rendus de Paris, 1859. — (38) VULPIAN : *Note sur la régénération dite autogénique des nerfs.* Archives de physiologie normale et pathol., 1874. — (39) FRANKL v. HOCHWART : *Ueber De- und Regeneration von Nervenfasern.* Medicin Jahrbücher, 1887. — (40) BETHE : *Ueber die Regeneration peripherischer Nerven.* Archiv für Psychiatrie. Bd. 34, p. 1066-1073, 1901. — (41) FRAGNITO : *Su la genesi dei prolungamenti protoplasmatici della cellula nervosa.* Annali di Mevrologia, 1904. — (42) FRAGNITO : *La cellula nervosa rappresenta un' unita embriologica ?* Annali di Nevrologia, 1899. — *Lo sviluppo della cellula nervosa.* Ibid. 1900.

QUATORZIÈME LEÇON

Eléments histologiques qui entrent dans la constitution du système nerveux

(Suite)

Organisation interne des cellules nerveuses : Structure du protoplasme cellulaire. Méthodes de Nissl, de Bethe et de Cajal. Le pigment. Le noyau. Evolution et involution de la cellule nerveuse.

Organisation interne des cellules nerveuses.

Nous n'avons étudié jusqu'ici les cellules nerveuses que dans leur forme extérieure, telle que la met en relief la méthode de Golgi, laquelle, imprégnant complètement les éléments nerveux, ne nous les présente en quelque sorte que sous la forme de silhouettes. Importante au point de vue de l'étude des connexions qui peuvent exister entre les différents neurones, la méthode au chromate d'argent n'est pas faite pour nous renseigner sur leur organisation interne. Et cependant, l'organisation interne des cellules nerveuses, la constitution de leur corps protoplasmatique, les modifications qu'y déterminent les différents états fonctionnels, les altérations qui doivent y survenir à la suite de la lésion d'une partie quelconque du neurone, à la suite des troubles survenus dans la circulation et par conséquent dans la nutrition des éléments nerveux, la structure spéciale du noyau et les modifications qui peuvent s'y manifester dans les différents états fonctionnels, tous les phénomènes en un mot qui sont intimement liés à la vie de la cellule nerveuse ne peuvent être étudiés que lorsque nous aurons acquis une idée nette, claire et complète de la structure de cette cellule à l'état normal. C'est là un chapitre important de l'anatomie des neurones qui a été étudié principalement dans le cours de ces dernières années, sur lequel on passe rapidement dans presque tous les traités classiques et qui mérite cependant au plus haut point de fixer notre attention.

Structure du protoplasme cellulaire

Nos connaissances concernant la structure interne des cellules nerveuses sont entrées dans une voie nouvelle et féconde, grâce à l'excellente methode de coloration au bleu de méthylène que Nissl (1) a fait connaître et qui est connue sous le nom de *méthode de Nissl.*

C'est une méthode de coloration excessivement simple.

Des morceaux frais de tissu nerveux, d'environ un centimètre de diamètre, sont durcis pendant quelques jours dans de l'alcool à 96°. Après durcissement, Nissl colle directement les morceaux avec de la gomme arabique sur des blocs de liège d'après le procédé de Weigert, puis les coupe en mouillant constamment le rasoir du microtome avec de l'alcool à 96°. Les coupes d'une épaisseur de 10μ sont transportées dans la

solution colorante, que l'on chauffe au-dessus d'une lampe à alcool jusqu'à ce qu'un grand nombre de bulles d'air viennent éclater à la surface du liquide. Par ce procédé la température à laquelle sont soumises les coupes atteindrait, d'après Nissl, de 65 à 70° C. On lave les coupes dans un mélange d'alcool et d'huile d'aniline jusqu'à ce qu'elles n'abandonnent plus de nuages colorés. Transportées alors sur le porte-objet, on les sèche avec du papier à filtrer, on les recouvre rapidement d'huile de cajeput pour les éclaircir, on enlève l'huile avec du papier à filtrer, on les recouvre ensuite de quelques gouttes de benzine, puis d'une couche de colophane dissoute dans de la benzine. Pour empêcher que la matière colorante ne diffuse dans les coupes, il importe de solidifier aussi vite que possible la colophane. Dans ce but, Nissl passe les coupes dans la flamme d'une lampe à alcool, la benzine s'enflamme; on éteint de suite la flamme et on recommence le même procédé jusqu'à disparition complète de la benzine.

Ce manuel opératoire donne évidemment de bons résultats, c'est lui que nous avons suivi, dans tous ses détails, pendant nos premiers essais de coloration. Nous l'avons cependant bien vite modifié (2) sans nuire en aucune façon aux résultats qu'il donne.

Contrairement à la manière de faire de Nissl, nous enrobons nos morceaux de tissu nerveux, durcis dans de l'alcool à 96°, dans la paraffine, ce qui nous permet des coupes plus régulières et plus fines. Ces coupes sont fixées sur des verres porte-objets simplement par de l'eau distillée. Quand cette eau est complètement évaporée, nous dissolvons la paraffine dans le xylol, puis nous passons les coupes dans de l'alcool absolu et dans l'alcool à 90°. De là, nous les portons (toujours collées sur les porte-objets) dans la matière colorante et nous les y laissons pendant 5 à 6 minutes à la température ordinaire. Les coupes sont lavées alors dans l'eau distillée, puis portées dans de l'alcool de 90° à 94° pour la différentiation, dont nous surveillons la marche au microscope. Quand nous la jugeons convenable, nous portons les porte-objets pendant une minute environ dans un cristallisoir rempli d'alcool absolu, nous les éclaircissons dans l'huile de cajeput, nous éliminons celle-ci par du xylol et nous montons les coupes dans la laque de Dammar dissoute dans le xylol, sans les recouvrir d'un petit verre.

Cette modification de la méthode de Nissl rend la manipulation des coupes beaucoup plus facile. elle a d'ailleurs l'immense avantage de conserver les coupes en séries, ce qui, pour certaines questions, est absolument indispensable.

La solution de bleu de méthylène recommandée par Nissl est composée comme suit :

Bleu de méthylène B	3 gr. 75
Savon de Venise (que nous remplaçons par le savon de Marseille)	1 gr. 75
Eau distillée	1000 gr,

Comme Nissl l'a bien fait ressortir, les images obtenues sous le microscope par une méthode donnée, n'importe laquelle, ne nous renseignent en aucune façon sur la structure réelle du protoplasme vivant, mais uniquement sur le résultat des modifications physiques et chimiques que les différents réactifs fixateurs et colorants employés dans la méthode ont produites dans ce protoplasme. Les images fournies par les mêmes cellules nerveuses ne sont donc comparables que pour autant que ces cellules aient été soumises aux mêmes réactifs, pendant le même laps de temps et suivant la même succession. Il résulte de là que si nous voulons comparer les cellules nerveuses de nos préparations avec les dessins et les descriptions données par Nissl, nous devons suivre à la lettre les prescriptions de sa méthode telle qu'il l'a décrite lui-même ; nous ne pouvons donc pas remplacer comme fixateur l'alcool à 96° par du sublimé, nous devons supprimer l'enrobage à la paraffine et à la celloïdine, nous devons colorer nos coupes en les chauffant dans le bleu de méthylène, etc.

En modifiant la méthode de Nissl et en procédant comme nous l'avons indiqué, nous obtenons des images des cellules nerveuses qui *peuvent* donc être différentes de celles vues par Nissl. Mais en comparant *entre elles* les coupes traitées de la même façon, nous pouvons y rencontrer des ressemblances et des dissemblances. Pour les cellules nerveuses qui se présentent sous un même aspect, nous pouvons admettre, tout comme Nissl, que chez l'animal vivant elles avaient la même organisation physique et chimique. Pour les cellules qui, traitées de la même façon, donnent des images différentes, nous pouvons conclure à une organisation physique ou chimique différente. En étudiant alors par la même méthode les cellules du même type, dans différents états pathologiques et fonction-

nels, nous pourrons conclure de par les variations survenues dans l'aspect de leur proto plasme ou de leur noyau, à des variations dans le même sens survenues dans la constitution de l'une ou l'autre de leurs parties constituantes.

Quand on examine au microscope des coupes du névraxe colorées par la méthode de Nissl, on trouve, dans les diverses parties du système nerveux central, deux espèces de cellules nerveuses différentes l'une de l'autre par la façon dont leur protoplasme se comporte vis-à-vis du bleu de méthylène.

Les unes sont colorées à la fois et dans leur noyau et dans leur protoplasme, ce sont les *cellules somatochromes* de Nissl. Les autres n'ont fixé le bleu de méthylène que dans le noyau, tout leur corps cellulaire est invisible parce qu'il ne renferme pas de substance fixant avidement le bleu de méthylène. Ce sont les *cellules caryochromes* de Nissl.

Les cellules caryochromes comprennent tous les éléments nerveux du cervelet, du bulbe olfactif, de la rétine, etc., que l'on désignait anciennement sous le nom de *grains*. Ces cellules caryochromes sont également très répandues dans le névraxe des vertébrés inférieurs. Leur protoplasme cellulaire ne fixant le bleu de méthylène dans aucune de ses parties, l'étude de ces cellules au moyen de la méthode de Nissl ne peut se faire que par l'étude du noyau. Cette étude n'a pas encore été faite jusqu'à présent.

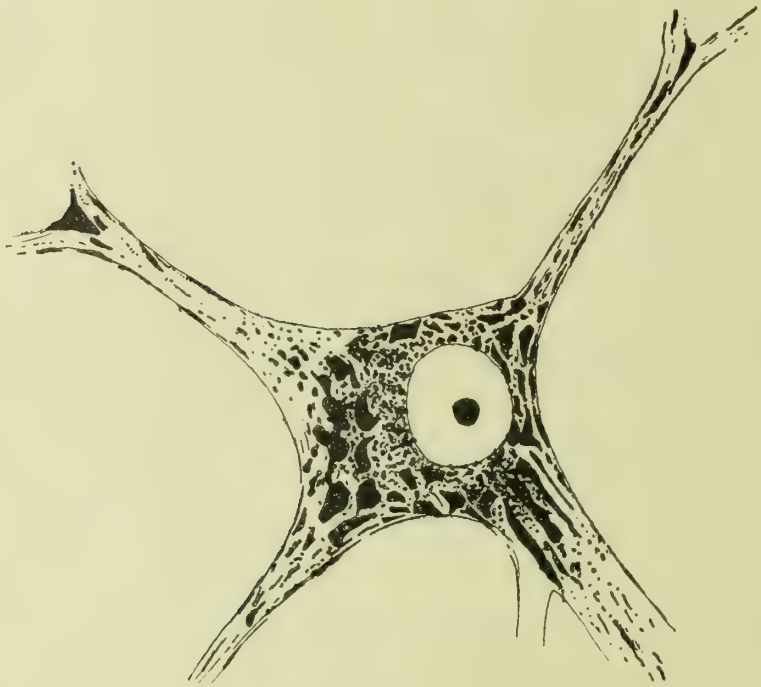

Fig. **190**.
Cellule de la corne antérieure de la moelle lombaire d'un enfant né à sept mois.

Le protoplasme des *cellules somatochromes* est donc formé d'une substance qui se colore par le bleu de méthylène ou *substance chromophile* et d'une substance qui ne se colore pas par le bleu de méthylène ou *substance non chromophile*.

La substance chromophile [*substance trigoïde* de v. Lenhossek (6)] peut se pré-

senter sous les formes les plus variées. Tantôt ce sont des blocs irréguliers, répartis sans ordre apparent dans le corps de la cellule nerveuse, FIG. **190** et **191** ; d'autres

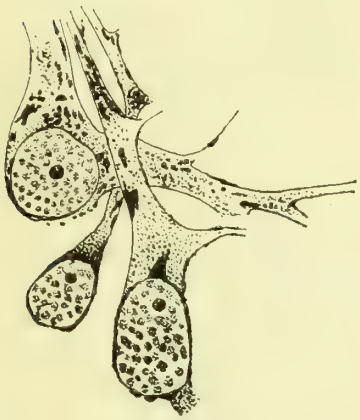

FIG. **191**.
Quelques cellules de la corne antérieure de la moelle épinière d'une larve de salamandre.

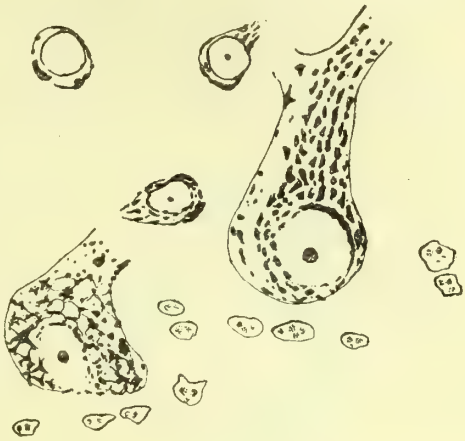

FIG. **192**.
Deux cellules de PURKINJE du cervelet d'un lapin.

fois ce sont des bâtonnets allongés, fusiformes, placés à une certaine distance l'un à la suite de l'autre et donnant au protoplasme cellulaire un aspect strié, FIG. **192**. Ces bâtonnets se rencontrent de préférence dans les gros troncs protoplasmatiques et aussi dans les couches périphériques du protoplasme cellulaire. Dans les cellules fusiformes on rencontre quelquefois, aux deux pôles du noyau, un bloc volumineux de substance chromophile recouvrant comme une coiffe ou comme un capuchon la partie voisine du noyau, c'est le *capuchon nucléaire* de NISSL, FIG. **193**. Au point de bifurcation des gros troncs protoplasmatiques existe, d'une façon constante, un cône triangulaire de substance chromophile : le *cône de remplissage* (BENDA) ou *cône de bifurcation* (NISSL), FIG. **190**. Tous ces amas de substance chromophile peuvent se présenter comme des masses compactes sans apparence de structure, FIG. **190**, ou comme des masses plus ou moins granuleuses, à

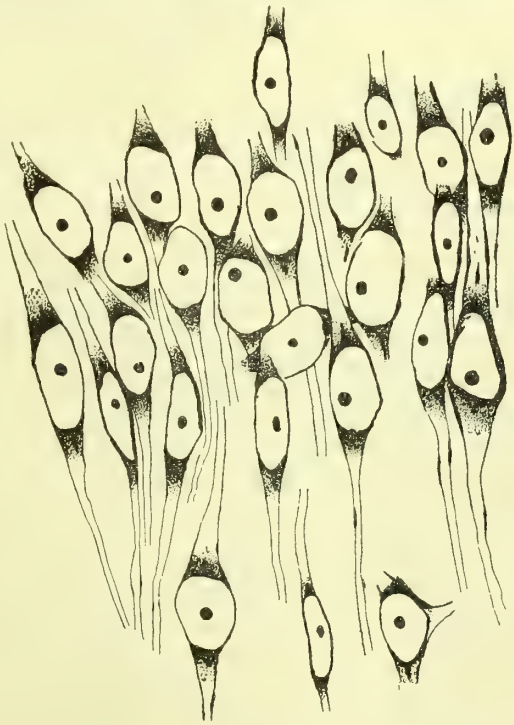

FIG. **193**.
Cellules de la corne d'AMMON du lapin.

contours irréguliers, souvent creusées de petites vacuoles, FIG. **194** ; à les voir on les dirait formées d'une accumulation de petites granulations distinctes plus ou moins bien tassées les unes sur les autres.

Dans ce groupe de cellules somatochromes, caractérisées par la disposition des blocs de substance chromophile en rangées plus ou moins régulières (que NISSL désigne sous le nom de *cellules stichochromes*), rentrent toutes les cellules nerveuses

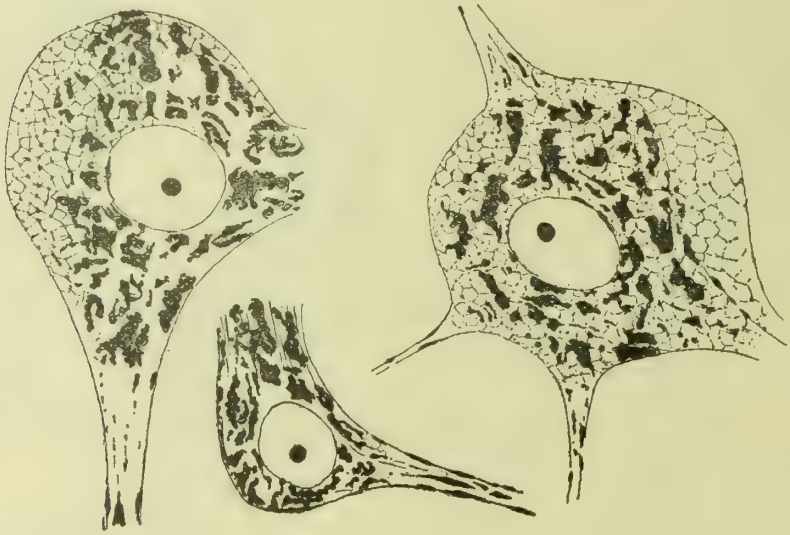

FIG. **194**.
Cellules constitutives du noyau d'origine du nerf oculo-moteur commun chez le lapin.

de la corne antérieure de la moelle épinière, les cellules radiculaires de tous les nerfs moteurs craniens ainsi qu'un grand nombre d'autres cellules nerveuses.

La substance chromophile se présente quelquefois dans le corps cellulaire sous forme de réseau (*cellules arkyochromes* de NISSL), ou bien sous forme de fines granulations (*cellules gryochromes* de NISSL), ou bien encore à la fois sous forme de réseau et sous forme de masses ou bâtonnets indépendants (*cellules arkyo-stichochromes*).

Cette division des cellules somatochromes en groupes différents d'après la disposition spéciale qu'affecte la substance chromophile n'a, jusqu'à présent, qu'une valeur excessivement restreinte. Ce n'est qu'un essai de classification basée sur des caractères morphologiques, essai fait par NISSL dans le but de pouvoir s'orienter quelque peu dans cette infinie variété d'aspects sous lesquels se présentent les cellules colorées par le bleu de méthylène.

Un fait digne de remarque, c'est que les cellules qui semblent appartenir à un même type physiologique se présentent toujours, dans des coupes colorées par la méthode de NISSL, sous le même aspect : toutes les cellules de PURKINJE se ressemblent par la façon dont la substance chromophile est répartie dans leur corps cellulaire, il en est de même pour les cellules mitrales du bulbe olfactif, pour les cellules radiculaires de tous les nerfs moteurs périphériques, etc. On peut *supposer* qu'à cette différence dans les caractères morphologiques correspond peut-être aussi une différence fonctionnelle. Mais, dans l'état actuel de la science, ce n'est là encore qu'une hypothèse. Si cette hypothèse devait un jour être l'expression de la réalité,

nous aurions, dans la méthode de Nissl, une méthode incomparable puisqu'elle nous donnerait le moyen de distinguer, *de par les caractères morphologiques de leur protoplasme*, les cellules nerveuses à fonction physiologique différente.

Pour bien vous faire saisir l'importance que pourrait avoir une telle découverte, je veux encore, pendant quelques instants, attirer votre attention sur les *cellules motrices*. Qu'appelons-nous actuellement cellules motrices? Nous considérons comme appartenant à un neurone moteur périphérique, toute cellule nerveuse du névraxe dont le prolongement cylindraxile devient le cylindre-axe d'une fibre motrice périphérique ; et nous considérons comme appartenant à un neurone moteur central, toute cellule nerveuse du névraxe dont le prolongement cylindraxile présente une marche descendante et va se mettre en connexion, par ses ramifications collatérales et terminales, avec les cellules d'origine des nerfs moteurs périphériques.

Quand nous examinons au microscope des coupes faites à travers les masses grises du névraxe où se trouvent les cellules d'origine des nerfs moteurs périphériques, ou bien des coupes de la substance corticale du cerveau terminal où se trouvent les cellules d'origine des nerfs moteurs des centres et que nous nous demandons quelles sont — parmi ces nombreuses cellules nerveuses que l'on trouve dans cette substance grise considérée comme motrice — les cellules qui appartiennent à des neurones moteurs, nos méthodes d'investigation actuelles sont encore tellement incomplètes que nous sommes dans l'impossibilité absolue de répondre à cette question.

Les seules méthodes qui nous permettent de donner une réponse catégorique, ce sont celles qui colorent à la fois le corps cellulaire et le prolongement cylindraxile, et qui nous permettent de suivre ce dernier jusque dans la racine antérieure d'un nerf périphérique ou jusque dans un faisceau manifestement connu comme moteur.

Aucune de nos méthodes d'investigation ne nous permet donc de distinguer, de par les *caractères morphologiques du protoplasme cellulaire*, les cellules nerveuses qui remplissent des fonctions physiologiques différentes. Bien plus, avec ces méthodes on devait croire et on a cru jusqu'ici que toutes les cellules nerveuses de tout le névraxe, tout en présentant des différences dans le mode de ramification de leurs prolongements protoplasmatiques et de leur prolongement cylindraxile, avaient la même organisation interne. Et voilà que la méthode de Nissl nous montre, à ne pouvoir en douter, qu'abstraction faite du mode de ramification des prolongements, il existe, dans le système nerveux central, un nombre considérable de types cellulaires différents les uns des autres par le mode de répartition, dans leur corps cellulaire, de la substance chromophile.

Elle nous montre de plus que toutes les cellules que nous connaissons comme remplissant incontestablement la même fonction physiologique — comme le sont, par exemple, les cellules radiculaires des nerfs moteurs périphériques — ont toutes la même organisation interne, totalement différente de l'organisation interne d'autres cellules nerveuses à fonction physiologique différente comme le sont, par exemple, les cellules mitrales du bulbe olfactif, les cellules des ganglions cérébro-spinaux, etc. La méthode de Nissl nous amène donc à cette conclusion : les cellules radiculaires des nerfs moteurs cérébro-spinaux appartiennent manifestement à un type spécial.

La question importante qui se pose maintenant est celle de savoir si ce type spécial est lié *uniquement* et *exclusivement* à la fonction motrice de la cellule nerveuse, si ce type spécial est inséparable de la fonction motrice de telle sorte que, rencontrant, dans n'importe quelle coupe de n'importe quelle partie du névraxe, une cellule du type donné, nous ayons le droit de conclure, sans erreur aucune, que cette cellule est une cellule motrice, abstraction faite de la façon dont peut se comporter le prolongement cylindraxile. Nissl répond affirmativement à cette question. Se basant sur ce fait que les cellules radiculaires des nerfs périphériques présentent, dans toute la série des vertébrés, le même mode de répartition de la substance chromophile, il conclut que cette organisation spéciale est liée intimement à la fonction spéciale. Ces cellules présentent le type moteur et chaque fois que l'on rencontre une cellule de ce type on peut admettre, dit Nissl, qu'elle est en relation avec des fonctions motrices.

Nous estimons que les recherches actuelles sont encore trop incomplètes pour pouvoir admettre dans toute sa rigueur la conclusion de Nissl.

Nous croyons cependant utile de la signaler telle qu'elle a été formulée, en en faisant ressortir toute l'importance pour le cas où les recherches ultérieures viendraient la confirmer.

Les cellules somatochromes renferment donc, dans leur corps protoplasmatique, deux parties nettement distinctes l'une de l'autre par la façon dont elles se comportent vis-à-vis du bleu de méthylène : une partie chromophile et une partie non chromophile.

Quand on étudie ces deux parties constituantes du protoplasme de la cellule nerveuse sur des matériaux fixés par l'alcool ou le sublimé et colorés par le bleu de méthylène, la thionine ou le bleu de toluidine, on voit manifestement que les blocs de substance chromophile ont une structure granuleuse.

Fig. **193**. Cellule d'un ganglion spinal de lapin montrant le réseau endocellulaire (méthode de Nissl).

Ils semblent résulter d'une accumulation plus ou moins compacte de granulations distinctes, ainsi que l'admettent de Quervain (3), Benda (4), Juliusburger (5), v. Lenhossek (6), Flemming (7), Cajal (8), Marinesco (9) et beaucoup d'autres.

Quant à la substance non chromophile du protoplasme cellulaire, elle se montre formée d'une partie organisée en forme de réseau plongeant dans une substance fondamentale homogène [Held (10), Lugaro (11), Cajal (8), Van Gehuchten (12), Marinesco (9), Nelis (13), etc.], et cela aussi bien dans les cellules nerveuses motrices du névraxe, fig. **194**, que dans les cellules sensitives des ganglions cérébro-spinaux, fig. **195**. Les recherches de Cajal et les nôtres ont établi que la substance chromophile, en se déposant dans le protoplasme de la cellule nerveuse, commence par incruster les points nodaux du réseau mis en relief par les liquides fixateurs·

Ces points nodaux, en s'épaississant ainsi par accumulation de substance chromophile et en se fusionnant plus ou moins, peuvent donner naissance à des bâtonnets chromophiles granuleux ou homogènes de longueur variable.

La substance sensible aux couleurs d'aniline peut imprégner également les trabécules du réseau : les granulations chromophiles prennent alors un aspect étoilé. Cette imprégnation ou cette incrustation des points nodaux et des trabécules qui les relient entre eux par la substance chromophile, en devenant plus considérable encore, peut donner naissance à des blocs plus ou moins volumineux ; ceux-ci seront granuleux ou homogènes suivant que les mailles circonscrites par ces trabécules auront été incomplètement ou complètement envahies.

D'après cette manière de voir les blocs de substance chromophile ne sont donc pas exclusivement formés par des granulations chromophiles unies entre elles par une substance amorphe, comme le pensent Nissl, Becker (14), v. Lenhossek et Lugaro ; mais dans la constitution de chacun de ces blocs, quelque petit qu'il soit, intervient une partie du réseau protoplasmatique. C'est ce réseau qui forme en quelque sorte la charpente de l'élément chromophile. Ce réseau forme d'ailleurs la charpente de tout le protoplasme cellulaire. Arrivé dans les prolongements protoplasmatiques, ce réseau se régularise et donne naissance à des fibrilles. Cette régularisation s'accentue encore dans le prolongement cylindraxile, au point de donner naissance à des fibrilles nettement indépendantes.

La structure réticulée du protoplasme des cellules nerveuses des vértébrés était généralement admise par les auteurs il y a sept à huit ans.

En l'absence cependant d'une méthode précise permettant de mettre, d'une façon constante et avec toute la netteté désirable, cette structure en relief dans le protoplasme de toute cellule nerveuse, le doute persistait dans l'esprit d'un grand nombre d'auteurs et l'opinion s'accréditait de plus en plus que le réseau, vu et reproduit par quelques observateurs, devait être considéré comme une production artificielle plutôt que comme l'expression de la réalité.

En 1898, Bethe (16) a fait connaître une méthode nouvelle grâce à laquelle il est parvenu à mettre en évidence avec une netteté remarquable, dans le protoplasme des cellules nerveuses des mammifères, des fibrilles pouvant se poursuivre sur une longueur considérable. Il admet que ces fibrilles sont indépendantes les unes des autres et qu'elles jouissent sur toute leur longueur d'une individualité propre, fig. **196**. Elles existent dans les prolongements protoplasmatiques aussi bien que dans le corps cellulaire et dans le prolongement cylindraxile. Arrivées dans le corps cellulaire, les neurofibrilles d'un prolongement protoplasmatique donné s'écartent les unes des autres pour se rendre, soit dans un prolongement protoplasmatique voisin, soit, après avoir traversé le corps de la cellule nerveuse, dans un prolongement protoplasmatique plus éloigné ou dans le cône d'origine de l'axone. Ce sont ces fibrilles entrecroisées dans le corps cellulaire qui, d'après Bethe, donnent l'impression d'un réseau, fig. **196**, A ; mais dans l'immense majorité des cellules nerveuses des mammifères, cette structure réticulée n'est qu'une apparence car chaque fibrille reste indépendante sur toute sa longueur.

L'origine de ces neurofibrilles du corps cellulaire est encore inconnue. D'après Apathy, elles ne naissent pas dans les cellules ganglionnaires, mais elles y pénètrent du dehors comme produits de la différenciation des cellules qui ont pris part à la constitution des fibres nerveuses. Pour Bethe, les neurofibrilles ne sont pas un élément constituant du corps protoplasmatique : elles doivent être considérées comme un produit de l'activité cellulaire ayant morphologiquement la même valeur que les fibrilles conjonctives, musculaires, etc.

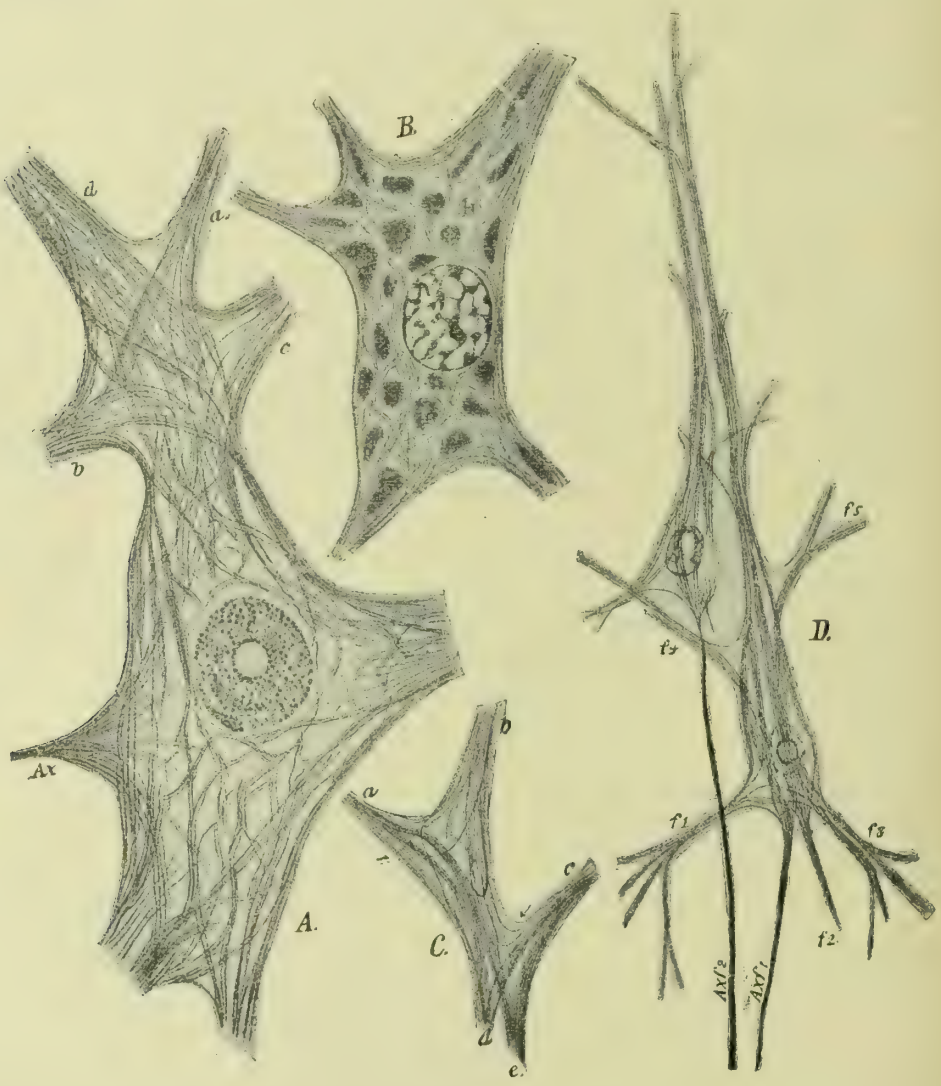

Fig. 196.

Cellules nerveuses dont les neurofibrilles ont été colorées par la méthode de Bethe. (d'après Bethe).

A : Cellule radiculaire de la moelle humaine.
B : Cellule du noyau du facial du lapin montrant à la fois les neurofibrilles et les blocs de Nissl.
C : Dendrite d'une cellule radiculaire chez l'homme.
D : Deux cellules pyramidales de l'homme.

Au niveau du cône d'origine de l'axone on voit un certain nombre de ces neurofibrilles converger l'une vers l'autre pour se réunir, au sommet de ce cône, en un

filament plus épais en apparence unique, *ax*, FIG. **196**, A et D. D'après les recherches de APATHY, la substance protoplasmatique du corps cellulaire s'arrête à ce niveau, de telle sorte que les neurofibrilles seules se poursuivent au-delà, pour aller se continuer un peu plus loin avec les neurofibrilles du cylindre-axe des fibres nerveuses.

D'après cette manière de voir de BETHE, les corps cellulaires ne représentent, dans notre système nerveux, que les endroits où un certain nombre de neurofibrilles, dont l'origine est inconnue, s'entrecroisent en changeant de direction. Ce sont donc des espèces de carrefours intercalés sur le trajet des voies nerveuses, sans qu'ils puissent intervenir en aucune façon, par leur protoplasme propre, dans le fonctionnement de ces voies nerveuses.

C'est en se basant sur l'existence de ces neurofibrilles indépendantes, pouvant se poursuivre d'un prolongement protoplasmatique dans un autre sans passer par le corps cellulaire, FIG. **196**, C, que BETHE a combattu : 1°) la théorie de la polarisation dynamique des éléments nerveux en admettant que les prolongements protoplasmatiques doivent conduire dans les deux sens ; 2°) l'unité physiologique du neurone, en admettant que les neurofibrilles indépendantes passant d'une dendrite dans une autre doivent pouvoir fonctionner sans intervention du corps cellulaire.

Par ses recherches, BETHE arrive ainsi à admettre, pour le protoplasme des cellules nerveuses, la même structure que celle qui fut décrite il y a plus de 30 ans par MAX SCHULTZE (17). En se basant sur des observations faites sur les cellules nerveuses de la corne antérieure du veau examinées à frais dans le sérum sanguin et sur les cellules nerveuses du lobe électrique de la torpille, ce savant a admis l'existence, dans le protoplasme cellulaire et dans les prolongements qui en dépendent, de fibrilles séparées les unes des autres par une substance chargée de séries linéaires de fines granulations. Ces fibrilles, nettement visibles dans les prolongements protoplasmatiques, s'écartent les unes des autres dès leur entrée dans le corps cellulaire et s'y perdent dans le fouillis des fibrilles entrelacées. Il résulte d'une pareille structure, disait M. SCHULTZE, que la cellule nerveuse ne représente rien d'autre que le corps d'origine du prolongement cylindraxile, en ce sens que les fibrilles qui constituent ce prolongement ne proviennent pas de la cellule nerveuse, mais des prolongements protoplasmatiques. Ces fibrilles ne prennent donc pas leur origine dans le corps cellulaire ; elle ne font que changer de direction dans ce corps cellulaire pour se rendre soit dans l'axone, soit dans d'autres prolongements dendritiques.

Il est bien vrai que, d'après BETHE et NISSL, SCHULTZE n'aurait pas vu les neurofibrilles, mais uniquement la substance interfibrillaire ; c'est là une question difficile à résoudre, d'autant plus que, si cela est vrai, les neurofibrilles de BETHE devraient être granuleuses. Quoiqu'il en soit d'ailleurs, BETHE arrive à la même conclusion que celle formulée par SCHULTZE : l'existence de neurofibrilles indépendantes provenant des prolongements protoplasmatiques et ne faisant que s'entrecroiser dans le corps cellulaire sans entrer en connexion, ni entre elles, ni avec le protoplasme de la cellule nerveuse.

Ces idées sur la constitution *fibrillaire* du protoplasme cellulaire, admises par un certain nombre d'auteurs, n'ont eu que quelques années de vogue.

DONAGGIO (18) le premier s'est élevé contre l'opinion de BETHE. En s'appuyant sur des préparations de cellules nerveuses obtenues par une méthode spéciale de coloration — que, malheureusement, il a cru devoir garder secrète pendant quelques années — il a affirmé que l'indépendance des neurofibrilles, dans les préparations de BETHE, n'était qu'apparente et devait être attribuée à des colorations incomplètes. Pour lui, il existe dans le système nerveux central deux types cellulaires nettement distincts : l'un, généralement représenté par de petites cellules nerveuses, ne possède qu'un système de fibrilles largement anastomosées en réseau; l'autre possède dans son corps cellulaire, à côté du réseau dans lequel viennent se perdre les fibrilles des

ramifications protoplasmatiques et d'où sortent les neurofibrilles du prolongement cylindraxile, des fibrilles indépendantes existant de préférence dans la zône périphérique et qui ne font que traverser le corps cellulaire, FIG. **197**.

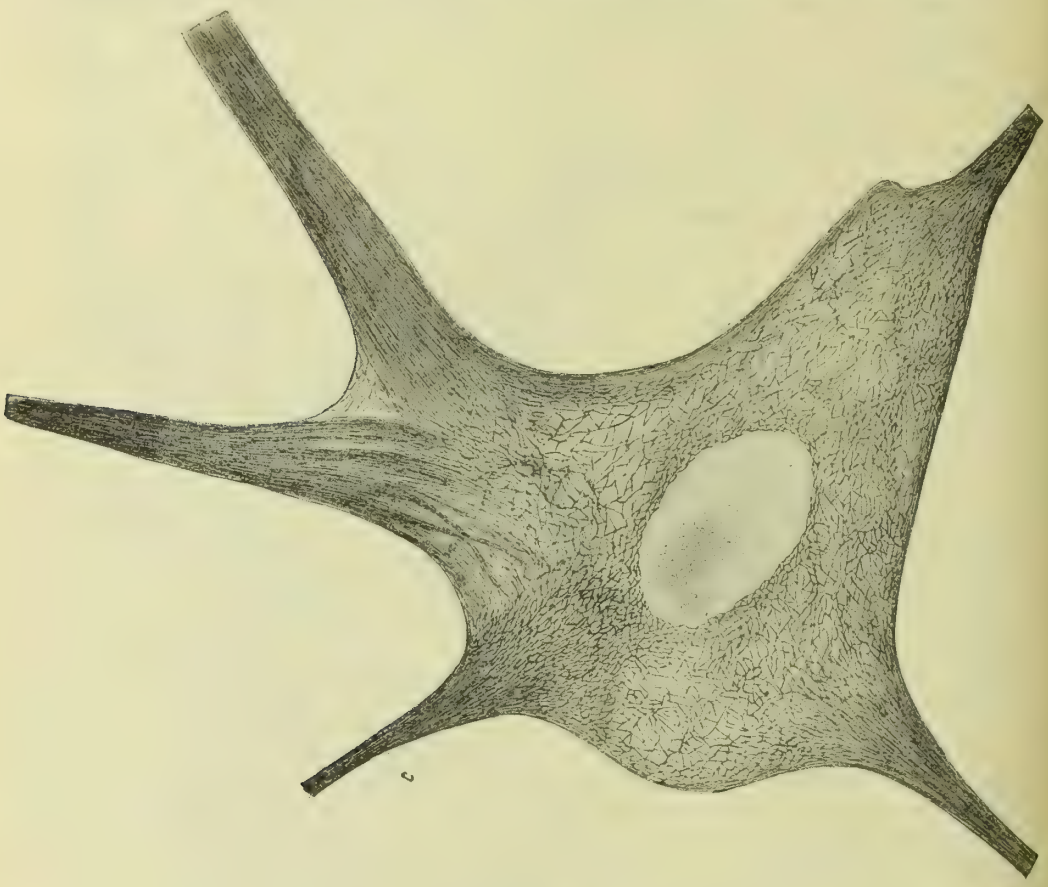

FIG. **197**.
Cellule radiculaire de la moelle d'un lapin adulte (d'après DONAGGIO).

C'est à DONAGGIO que revient le mérite d'avoir trouvé la première méthode de coloration élective du réseau endocellulaire. Cette méthode a donné, entre les mains de son auteur, des résultats surprenants de finesse et de délicatesse, ainsi que nous avons pu nous en assurer par l'examen de quelques-unes de ses préparations qu'il a bien voulu nous montrer à Madrid en 1903 et à Bruxelles en 1904. Il est regrettable pour la science que DONAGGIO ait tardé si longtemps avant de faire connaître la technique suivie par lui, car il n'est pas douteux pour nous que, si les résultats obtenus par DONAGGIO avaient pu être vérifiés par d'autres, la théorie fibrillaire de BETHE n'aurait guère trouvé de partisans.

Des réseaux intracellulaires ont encore été décrits par SIMARRO (19).

Il résulte des observations de BETHE que le protoplasme des cellules nerveuses n'a pas toujours la même structure fibrillaire. Alors qu'il admet que les neurofibrilles sont indépendantes dans la plupart des éléments nerveux et ne font que s'entrecroiser dans le corps cellulaire, il a cependant vu ces neurofibrilles s'anastomoser les unes avec les autres et donner naissance à un véritable réseau endocellulaire

dans les cellules des ganglions spinaux, les cellules de la racine supérieure ou motrice du trijumeau, la partie basale des cellules de PURKINJE et les cellules de la corne d'AMMON.

Des idées plus ou moins analogues ont été défendues par BIELSCHOWSKY (20) et JORIS (21). En se basant sur les résultats fournis par une méthode spéciale d'imprégnation des neurofibrilles par l'argent, BIELSCHOWSKY a retrouvé les deux types cellulaires décrits par BETHE : le type fibrillaire et le type réticulé. Il admet cependant que le type réticulé est plus fréquent que BETHE ne le pense; il l'a observé chez l'homme dans les cellules de PURKINJE, les cellules de la colonne de CLARKE et celles de l'olive inférieure. JORIS a utilisé un procédé spécial de coloration des neurofibrilles par l'or colloïdal. En se basant sur des recherches antérieures faites avec la méthode de BETHE, il avait admis l'existence d'un réseau dans *toutes* les cellules de la moelle épinière, tandis que les cellules pyramidales de l'écorce ne renfermeraient que des fibrilles indépendantes. Son procédé à l'or colloïdal lui a montré l'existence de cellules à réseau dans *toutes* les parties du système nerveux; il a même trouvé un réseau assez étendu dans les parties centrales périnucléaires des cellules pyramidales. Il admet d'ailleurs l'existence de trois types cellulaires : la *cellule à réseau* où toutes les neurofibrilles des prolongements s'évanouissent dans un réseau occupant toute l'étendue du corps cellulaire; la *cellule de passage* où le réseau fait complètement défaut (cornes postérieures de la moelle et cellules pyramidales de l'écorce (?)); et la *cellule mixte* renfermant à la fois des neurofibrilles indépendantes et un réseau endocellulaire.

Tel était l'état de la question lorsque tout récemment CAJAL (22) a fait connaître une méthode nouvelle, d'une extrême simplicité, à l'aide de laquelle il a démontré l'existence de trabécules unissantes entre toutes les neurofibrilles dans le corps cellulaire de toutes les cellules nerveuses. Les recherches que nous avons faites nous-même (23) avec la méthode de CAJAL, et celles faites sous notre direction par un de nos élèves M. MICHOTTE (24), ont complètement confirmé ces conclusions de CAJAL. Il résulte de l'ensemble de ces recherches que les neurofibrilles *paraissent* indépendantes dans les ramifications protoplasmatiques de même que dans le cône d'origine de l'axone, mais que dans le corps cellulaire toutes ces neurofibrilles sont reliées les unes aux autres par des trabécules unissantes de manière à donner naissance à un réseau véritable occupant toute l'étendue du corps protoplasmatique, FIG. **198** et **199**. Dans ce réseau endocellulaire les neurofibrilles des dendrites sont souvent plus épaisses que les trabécules unissantes de telle sorte que l'on pourrait, avec CAJAL, les considérer comme des *fibrilles primaires* unies entre elles par des fibrilles secondaires. Ce sont sans doute, ces fibrilles primaires, seules colorées dans les préparations de BETHE, parce qu'elles retiennent plus longtemps le molybdate d'ammoniaque que les trabécules unissantes ou fibrilles secondaires, que BETHE a décrites comme neurofibrilles indépendantes.

BETHE de même que BIELSCHOWSKY et JORIS ont attaché une grande importance à ce fait que, dans leurs préparations, ils ont vu des neurofibrilles indépendantes se rendre d'une dendrite dans une autre sans passer par le corps cellulaire. Or, il résulte des recherches récentes (DONAGGIO, CAJAL, VAN GEHUCHTEN, MICHOTTE) que cette indépendance des neurofibrilles n'est pas réelle et qu'à l'endroit où un tronc

protoplasmatique se bifurque, il existe toujours des trabécules transversales fines et grêles reliant entre elles les neurofibrilles, FIG. **200**. Les résultats obtenus par la méthode de CAJAL nous conduisent donc à l'opinion que nous avons défendue avec d'autres en 1897 (12), c'est que le protoplasme cellulaire a une structure nettement réticulée dans laquelle se perdent les neurofibrilles, en apparence indépendantes, des dendrites et du cône d'origine de l'axone.

Les résultats divergents obtenus par

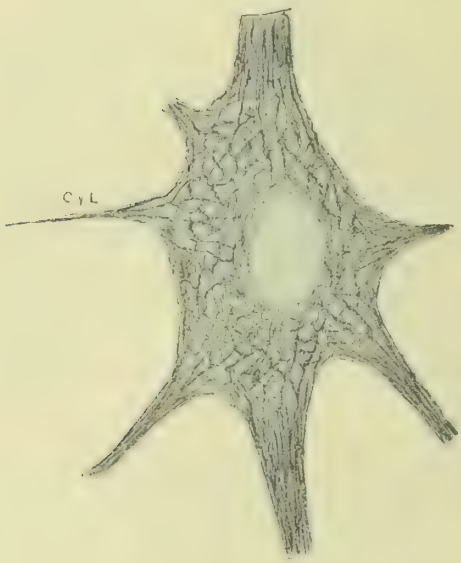

FIG. **198**.
Cellule géante de la formation réticulaire du bulbe d'un chien adulte (d'après A. MICHOTTE).

FIG. **199**,
Cellule de la corne d'AMMON du lapin.

BETHE, BIELSCHOWSKY, JORIS et d'autres doivent uniquement être attribués à des colorations ou des imprégnations incomplètes, ainsi que DONNAGGIO, CAJAL, nous même et MICHOTTE l'avons fait remarquer.

FIG. **200**.
Bifurcation d'un tronc protoplasmatique montrant les trabécules unissantes.

La disposition de ce réseau endocellulaire peut varier considérablement d'une cellule à l'autre, en ce sens que dans certains types cellulaires les trabécules unissantes des neurofibrilles sont tellement développées que la structure réticulaire apparaît au premier abord, FIG. **198**, tandis que dans d'autres cellules les trabécules sont plus grêles et les neurofibrilles paraissent indépendantes, FIG. **199** ; de là les deux types cel-

lulaires extrêmes : le type réticulaire et le type fasciculé, entre lesquels se trouvent des intermédiaires appartenant au type réticulo-fibrillaire avec prédominance tantôt des neurofibrilles et tantôt des trabécules unissantes.

Ces variations dans la structure apparente du protoplasme cellulaire n'ont pas grande importance physiologique ; elles doivent être attribuées, d'après Marinesco (25) et Michotte, à la forme seule de la cellule nerveuse et à la disposition des prolongements qui en dépendent. Il résulte, en effet, des observations de ces deux auteurs que la structure *réticulée* prédomine dans les cellules globuleuses, que la structure *fasciculée* est de règle dans les cellules fusiformes et que la structure *réticulo-fibrillaire* est en quelque sorte caractéristique des cellules multipolaires.

Des conclusions identiques, concernant la structure réticulée du protoplasme de toute cellule nerveuse, se dégagent également des recherches faites par Rossi (26) au moyen d'une méthode spéciale au chlorure d'or.

Lors des premiers travaux de Bethe sur la structure fibrillaire du protoplasme des cellules nerveuses, ce savant admettait ainsi que Nissl que l'image obtenue par sa méthode au molybdate d'ammoniaque était en quelque sorte le négatif des images obtenues par la méthode de Nissl. Ils en concluaient que les blocs de substance chromophile de Nissl venaient occuper les espaces laissés libres par les neurofibrilles de Bethe, fig. **196**, B. Les recherches faites avec la méthode de Donaggio et avec celle de Cajal démontrent que cette opinion ne peut se maintenir, car dans chaque bloc de substance chromophile se trouve incorporée une partie du réseau protoplasmatique et principalement les trabécules unissantes des neurofibrilles, ainsi que nous l'avions admis avec Cajal en 1897.

Cette grande divergence entre les auteurs, sur un point aussi important que celui de la structure du protoplasme des cellules nerveuses, ne doit pas nous surprendre. Nous ne devons pas oublier que toutes les recherches sur cette question doivent être faites sur des matériaux fixés par les réactifs les plus divers, soumis ensuite à une série des manipulations et de lavages, à des colorations et des décolorations successives, de telle sorte qu'il nous est impossible de reconnaître, dans les préparations obtenues, ce qui préexiste réellement à l'état vivant de ce qui doit être attribué à l'action des réactifs.

Ce qui montre d'ailleurs bien toute la difficulté du problème et la part peut-être considérable qui doit revenir aux réactifs dans les différentes structures décrites par les auteurs, ce sont les résultats publiés par Golgi (27) et Veratti (28) d'une part, par Nelis (29) et Holmgren d'autre part, sur la structure de la partie non chromophile de la cellule nerveuse.

En se servant de sa méthode au chromate d'argent légèrement modifiée, Golgi et son élève Veratti sont parvenus à mettre en évidence, dans le corps des cellules nerveuses les plus diverses, une formation réticulaire à larges mailles, fig. **201**, dont ils ignorent la signification. Cette formation réticulaire est complètement différente de la structure fibrillaire admise par Schultze, Bethe et Nissl et n'a rien de commun avec le réseau intracellulaire décrit par Apathy chez les invertébrés, par Donaggio, Cajal, nous-même, Michotte, Marinesco et Rossi chez les vertébrés. Cet appareil réticulaire existe déjà, mais moins développé que chez l'adulte, dans les cellules des ganglions spinaux pendant la vie intrautérine (30). Chez l'adulte, fig. **202**, cet appareil réticulaire occupe principalement une couche déterminée du protoplasme cellulaire voisine de la surface libre de la cellule, de façon à laisser inoccupées une couche périnucléaire assez épaisse et une zône périphérique beaucoup plus mince.

Soukhanoff (31) a étudié ce réseau intracellulaire de Golgi dans les cellules pyramidales de l'écorce cérébrale sans se prononcer sur sa nature et sa signification.

En étudiant, dans notre laboratoire, les cellules des ganglions spinaux des mammifères fixés dans le formol ou dans le liquide

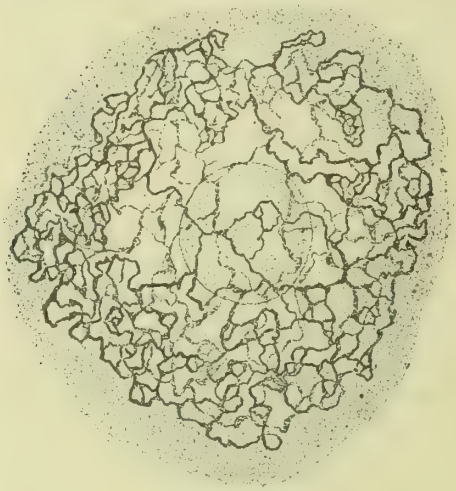

Fig. **201**.
Cellule nerveuse du ganglion spinal d'un chien âgé d'environ 2 1/2 ans. (d'après Golgi).

Fig. **202**.
Cellule nerveuse du ganglion spinal d'un cheval âgé de 20 ans. (d'après Golgi.)

au sublimé de Gilson et colorés par l'hématoxyline à l'alun de fer de Heidenhain, un de nos élèves, C. Nélis, a pu mettre en évidence, dans le protoplasme cellulaire, un élément étrange, se présentant sous la forme d'un cordon pâle, incolore, tantôt enroulé, tantôt pelotonné en quelque sorte sur lui-

Fig. **203**.
Cellule d'un ganglion plexiforme de chien (d'après Nelis).

Fig. **204**.
Cellule d'un ganglion plexiforme de chien mort de rage (d'après Nelis).

même. Peu apparent dans les cellules normales, FIG. **203**, ce cordon ou ce boyau devient beaucoup plus manifeste dans les cellules nerveuses des animaux morts par intoxication. C'est surtout dans l'intoxication par le tétanos et par la rage que cet élément cellulaire apparaît dans toute sa netteté, non pas seulement dans les cellules des ganglions cérébro-spinaux, mais dans toutes les cellules du névraxe. On peut, dans ces conditions, le mettre en relief avec la simple coloration par le bleu de méthylène. Ce cordon incolore peut occuper alors toute l'étendue du corps cellulaire et se poursuivre jusque dans les prolongements protoplasmatiques. Par ses plis et ses replis il donne au protoplasme un aspect tout-à-fait caractéristique, auquel NELIS a donné provisoirement le nom d'*état spirémateux*, FIG. **204**.

Il est difficile de dire quelle est la valeur morphologique et physiologique de ces boyaux. En se basant sur ses nombreuses recherches, NELIS croit que ce cordon préexiste plus que probablement dans la cellule normale plus ou moins caché par les granulations chromophiles, et que, sous l'influence de causes pathologiques variées, des modifications inconnues retentissent sur le boyau lui-même ou sur le protoplasme ambiant, de telle sorte que le premier devient par là plus manifeste et plus facile à mettre en évidence. Ce boyau intracellulaire n'est cependant pas sans structure. En décolorant lentement les préparations traitées par l'hématoxyline au fer de HEIDENHAIN, NELIS est parvenu à colorer dans ce boyau un filament axial.

Ces faits, signalés pour la première fois par NELIS dans un mémoire déposé à l'Académie des Sciences de Belgique le 1r décembre 1898, ont été observés peu de temps après par HOLMGREN (32) dans les cellules des ganglions spinaux d'un grand nombre de vertébrés, puis par STUDNIKA (33), DONAGGIO (34) et d'autres. Il ne peut pas y avoir de doute pour nous que NELIS et HOLMGREN ont eu sous les yeux la même structure intraprotoplasmatique ; ils sont arrivés cependant à des conclusions assez divergentes. Dans les préparations de NELIS, que nous avons examinées avec le plus grand soin, le cordon incolore ou boyau ne se présentait nulle part sous forme de réseau ; et cependant HOLMGREN affirme avoir vu des anastomoses nombreuses. Nous admettons avec NELIS que le *spirème* vu par lui n'a rien de commun avec le réseau décrit par GOLGI et tous ceux qui ont pu comparer, à la réunion des anatomistes à Tübingen en 1900, les préparations de GOLGI et celles de NELIS, ont exprimé la même opinion ; HOLMGREN affirme cependant que l'identité est incontestable. NELIS ne s'est pas prononcé sur la nature de cette production intraprotoplasmatique ; pour HOLMGREN il s'agit de canalicules lymphatiques communiquant avec les voies lymphatiques extracellulaires. Pour soutenir cette opinion HOLMGREN s'appuie surtout sur des observations faites sur les cellules ganglionnaires des invertébrés. Des recherches faites dans notre laboratoire, sur la structure des cellules nerveuses des gastéropodes, par BOCHENEK (35) ont montré que l'opinion de HOLMGREN, concernant l'identité des canalicules intracellulaires des vertébrés et des invertébrés, ne peut se maintenir. Chez les gastéropodes il s'agit de véritables canalicules ayant des parois propres. Bien que situés dans le corps de la cellule nerveuse, ces canalicules sont cependant extraprotoplasmatiques ; ce sont des invaginations de la surface du corps cellulaire dont les parois sont tapissées par des cellules de neuroglie et qui ont probablement pour but de faciliter la nutrition des éléments nerveux. Chez les vertébrés les soi-disant canalicules sont de véritables productions intraprotoplasmiques.

Dans ces dernières années HOLMGREN a continué ses recherches et les a condensées dans un travail paru en 1904. Il résulte de ce travail (36) qu'il a abandonné, surtout depuis 1902, son opinion concernant la nature lymphatique des canaux intracellulaires. D'après l'ensemble de ses recherches, il admet actuellement qu'il existe, à l'intérieur des cellules nerveuses des vertébrés, un appareil réticulo-fibrillaire plus ou moins étendu n'appartenant pas génétiquement à la cellule nerveuse dans laquelle on le trouve, mais à des cellules multipolaires enveloppant cette dernière. Pour les cellules des ganglions spinaux ces cellules multipolaires sont intracapsulaires et se trouvent appliquées sur la surface du corps cellulaire. Pour les cellules du système nerveux central, les cellules multipolaires en question sont des éléments neurogliques. Ces cellules spéciales enverraient des prolongements à l'intérieur même du corps protoplasmatique de la cellule nerveuse, prolongements qui en s'anastomosant les uns avec les autres donneraient naissance à un réseau. Dans certaines circonstances les trabécules de ce réseau peuvent se liquéfier et se transformer en canalicules tantôt indépendants, tantôt anastomosés suivant

le degré de liquéfaction de l'appareil réticulo-fibrillaire. Cette transformation physico-chimique de l'appareil réticulaire en canalicules pouvant marcher de pair avec des modifications de la substance chromophile, HOLMGREN a proposé de donner à cet appareil endocellulaire le nom de *trophospongium* pour indiquer par là qu'il s'agit d'un appareil trophique. Il désigne alors sous le nom de *trophocytes* les cellules non nerveuses qui ont concouru à sa constitution. Le degré de liquéfaction du trophospongium varie d'une cellule à l'autre. Le plus souvent les trabécules ont un aspect granuleux et protoplasmatique. Dans certains cas on peut voir survenir dans quelques trabécules une liquéfaction en gouttelettes donnant naissance à de petites cavités vacuolaires. Ces gouttelettes peuvent se fusionner par la liquéfaction des parties unissantes et donner naissance à des canalicules. Quelquefois la liquéfaction envahit tout le trophospongium de manière à produire des canalicules anastomosés occupant toute l'étendue du corps cellulaire et qui vont se déverser dans des cavités creusées dans le corps même des trophocytes.

D'après cette conception de HOLMGREN, toute cellule nerveuse serait un organisme complexe, formé par une cellule nerveuse traversée en tous sens par un réseau étranger provenant des prolongements anastomosés de nombreuses cellules neurogliques, opinion déjà défendue par PALADINO (36') en 1893 et plus récemment encore par V. BIANCHI (37).

Nous nous abstenons de juger cette façon quelque peu extraordinaire dont HOLMGREN conçoit la structure des cellules nerveuses. Dans les préparations de BOCHENEK, concernant les cellules nerveuses des gastéropodes, pas plus que dans celles de NELIS, se rapportant aux cellules nerveuses des mammifères, nous n'avons observé des faits qui puissent venir à l'appui de cette manière de voir. Nous nous faisons cependant un devoir de la signaler pour faire ressortir une fois de plus l'extrême prudence avec laquelle nous devons *interpréter* les détails de structure que peuvent montrer les préparations les mieux faites, et ne jamais oublier que le plus grand nombre de nos préparations ont passé par une série de réactifs qui doivent avoir une part plus ou moins considérable dans la genèse des images que nous observons dans le champ du microscope.

Les « figures énigmatiques » décrites par NELIS en 1898 ne sont donc pas si faciles à interpréter que HOLMGREN l'avait cru tout d'abord, puisque, après leur avoir attribué pendant quelques années la nature de canalicules lymphatiques, il les considère maintenant comme le résultat de la liquéfaction d'un réseau formé par les prolongements de cellules neurogliques.

En parlant de ces canalicules HOLMGEN fait toujours ressortir que c'est lui qui les a découverts. Nous croyons que cela n'est pas exact. Ils ont été *observés* peut-être en même temps et d'une façon indépendante par NELIS et HOLMGREN, mais ils ont été *décrits* et *figurés*, sans contestation aucune, tout d'abord par NELIS. Ce que HOLMGREN a découvert c'est l'*interprétation* d'après laquelle les figures énigmatiques de NELIS seraient des canalicules lymphatiques, interprétation qu'il a lui-même abandonnée depuis lors. Nous avons reproduit cette interprétation de HOLMGREN dans notre article sur l'anatomie de la cellule nerveuse publié dans le Traité de FLATEAU, JACOBSOHN et MINOR. HOLMGREN nous reproche de ne pas avoir tenu compte dans cet article des travaux qu'il a publiés depuis 1900. Ce reproche ne nous paraît pas justifié. HOLMGREN ignore sans aucun doute que, si le traité en question porte le millésime 1903, notre article a été écrit à la fin de l'année 1900, trop tôt donc pour pouvoir y signaler des opinions rendues publiques en 1901, 1902 et 1903.

Différentes ainsi l'une de l'autre par la façon dont elles se comportent vis-à-vis du bleu de méthylène et par leur organisation propre, les deux parties, chromophile et non chromophile, du protoplasme cellulaire seraient encore différentes au point de vue de leur valeur fonctionnelle.

La partie non chromophile, de structure réticulée, nous paraît être l'élément constituant principal du protoplasme de la cellule nerveuse, celui à qui incombe la fonction primordiale des éléments nerveux, la fonction de conduction.

Ce qui le prouve, c'est d'abord ce fait fondamental relevé, pour la première fois, par SIMARRO (37') et par SCHAFFER (38) : le prolongement cylindraxile de toute cellule nerveuse, c'est-à-dire la partie de neurone qui sert exclusivement à la transmission de l'influx nerveux d'un élément à un autre élément, l'axone, est formé uniquement

par de la substance non chromophile. Nous avons vu que d'après les recherches de M. Schultze, confirmées par Apathy et Bethe, le cylindre-axe de la fibre nerveuse a une structure fibrillaire ; les fibrilles de ce cylindre-axe, arrivées dans le corps cellulaire, se continuent avec le réticulum endocellulaire et, par là, avec les fibrilles des prolongements protoplasmatiques.

Ce qui prouve encore que la partie non chromophile est l'élément conducteur du neurone, c'est que cette substance forme à elle seule les ramifications terminales des prolongements protoplasmatiques des cellules nerveuses. Or, nous avons prouvé, dans les leçons précédentes, que ces prolongements servent à la conductibilité nerveuse.

Enfin, le protoplasme de toutes les cellules nerveuses qui rentrent dans le groupe des cellules caryochromes de Nissl est totalement privé de substance chromophile ; il faut bien admettre cependant que ce protoplasme cellulaire jouit de la conductibité nerveuse.

Mais si la partie non chromophile est l'élément constituant principal du neurone, quelle valeur devons-nous attribuer à la partie chromophile ?

Le fait que la substance chromophile manque complètement dans le protoplasme d'un grand nombre de cellules nerveuses prouve à l'évidence, nous semble-t-il, que cette substance n'est pas un élément essentiel du protoplasme cellulaire, un élément indispensable à la vie de la cellule nerveuse. Nous verrons, dans notre prochaine leçon, que la substance chromophile s'accumule dans la cellule nerveuse pendant la période de repos du neurone, tandis qu'elle diminue parfois considérablement pendant toute la période d'activité. De plus, chaque fois qu'un neurone se trouve lésé d'une façon quelconque, soit dans son intégrité anatomique par suite de la lésion de son prolongement cylindraxile, soit dans sa nutrition comme cela s'observe dans les empoisonnements, dans les troubles circulatoires et autres, nous voyons la substance chromophile diminuer et disparaître pour revenir bientôt en quantité beaucoup plus abondante lorsque la cellule semble être parvenue à faire face à la lésion subie. Nous basant sur ces faits, nous avons émis depuis longtemps l'opinion que la substance chromophile ne représente rien d'autre qu'une espèce de substance de réserve, nullement indispensable à l'élément nerveux.

Pigment. A côté des granulations chromophiles on trouve encore, dans le protoplasme d'un grand nombre de cellules nerveuses (cellules des ganglions cérébro-spinaux, cellules radiculaires de la moelle, cellules pyramidales de l'écorce cérébrale, etc.), un amas plus ou moins compact et plus ou moins étendu de granulations spéciales, granulations pigmentaires, d'une coloration jaune-verdâtre sur les préparations traitées par la méthode de Nissl, fig. **205**.

Ce pigment fait totalement défaut chez le nouveau-né (Obersteiner). Il apparait dans les cellules radiculaires de la moelle vers l'âge de 7 à 8 ans et dans les grosses cellules pyramidales de l'écorce vers la vingtième année, pour augmenter ensuite lentement avec l'âge (Pilcz) (39), ainsi que cela résulte des recherches faites par un grand nombre d'auteurs. Aussi admet-on généralement que les granulations pigmentaires doivent être considérées comme un caractère de sénilité de la cellule nerveuse.

Les uns y voient avec Cajal (40) un produit de désassimilaton dont la cellule ne parvient pas à se débarasser. Colucci (41), Marinesco (41), Lord et Nissl considèrent ces granulations pigmentaires comme une modification chimique des granulations chromophiles. Obreja et Tatuses (42) attribuent aux granulations pigmentaires une nature graisseuse ou plutôt myélinique. Se basant sur ce fait que la myéline est formée en partie du moins de lécithine, ces auteurs sont tentés d'attribuer au pigment une importance tout aussi considérable qu'au vitellus de l'œuf et de le considérer comme un aliment d'épargne. Ils prétendent avoir constaté la disparition presque totale du pigment dans les cellules

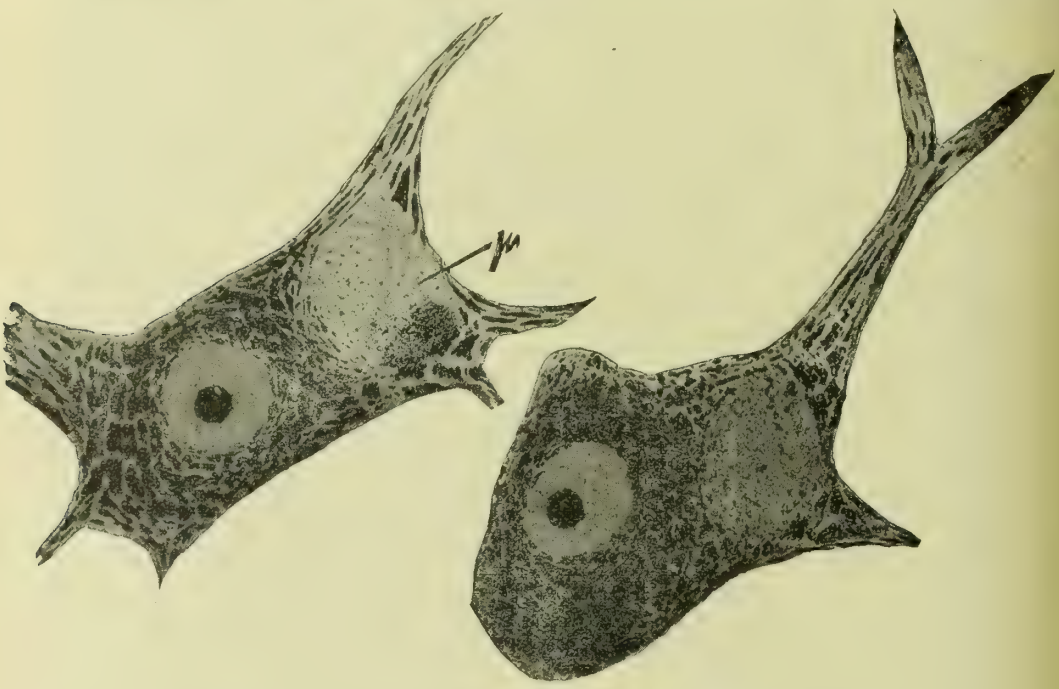

Fig. **205**.
Cellules radiculaires d'un homme âgé de 61 ans (d'après Van Biervliet).
pi : Pigment.

nerveuses de la moelle d'un chien strychnisé et d'un homme mort de tétanos, tandis qu'ils ont vu le pigment s'accumuler davantage dans les centres nerveux pendant l'inactivité. L'abondance du pigment serait, d'après ces auteurs, en rapport direct avec l'inactivité de la cellule. C'est là une conclusion difficile à admettre surtout si l'on se rappelle que les granulations pigmentaires font complètement défaut dans les cellules du névraxe pendant les premières années de la vie. D'ailleurs cette diminution considérable des granulations pigmentaires dans les cas de tétanos, signalée par Obreja et Tatutes, n'est cependant pas un fait constant, ainsi que cela résulte de l'examen que nous avons fait de la moelle épinière d'un homme mort de tétanos.

La structure du noyau.

Le noyau des cellules nerveuses paraît avoir une structure excessivement simple. Sur des coupes du névraxe fixées par l'alcool ou le sublimé et colorées par les couleurs basiques d'aniline, on voit que le noyau est nettement séparé du cytoplasme ambiant par une membrane bien apparente. Son centre est occupé par un nucléole volumineux fixant énergiquement les matières colorantes d'aniline. Ce

nucléole est le plus souvent unique. Quelquefois on en rencontre deux, plus rarement trois ou quatre. Du pourtour du nucléole on voit partir quelques trabécules irrégulières, anastomosées entre elles, se rendre vers la face profonde de la membrane nucléaire.

Involution et évolution de la cellule nerveuse.

Un fait important à signaler et sur lequel Marinesco (43) a appelé l'attention, c'est que les éléments nerveux ou les neurones, une fois sortis de la période de formation, deviennent en quelque sorte des éléments permanents. Pendant toute la durée de la vie d'un homme, ces éléments ne présenteront plus jamais des phénomènes de caryocinèse, de telle sorte que nous devons admettre que, une fois constitués, ces éléments sont destinés à vivre aussi longtemps que l'organisme lui-même qu'ils aident à constituer. Pendant les premiers temps du développement embryologique la multiplication cellulaire est très active dans les éléments du tissu nerveux ; c'est l'époque des *cellules germinatives*. A un moment donné, moment qui varie nécessairement d'un endroit à l'autre, cette multiplication cesse. Le nombre des éléments nerveux, qui doivent entrer dans la constitution du système nerveux, est alors atteint.

A partir de ce moment on ne rencontre plus de cellules en division ; le développement ultérieur consistera donc uniquement dans une augmentation de volume du corps cellulaire, un allongement et un épaississement des ramifications protoplasmiques et cylindraxiles.

De même que l'organisme humain présente, dans le cours de son existence, une période de croissance, une période d'arrêt et une période de décroissance conduisant à la sénilité et à la mort, de même les éléments nerveux ou les neurones parcourent une phase d'évolution, une phase d'arrêt et une phase d'involution.

Durant la phase d'arrêt, qui commence généralement vers l'âge de 20 à 25 ans, la structure de la cellule nerveuse est telle que nous l'avons décrite plus haut.

Les modifications qui caractérisent sa phase d'involution ou de sénilité ont été étudiées principalement par Marinesco (43). Elles consistent essentiellement dans une transformation chimique des granulations chromophiles en granulations pigmentaires, transformation lente et progressive dont l'époque du début varie considérablement, non seulement d'une cellule à l'autre chez le même individu, mais encore, dans les mêmes types cellulaires, d'un individu à l'autre. Cette transformation commence en un point limité du corps protoplasmatique et peut envahir plus ou moins complètement toute la cellule nerveuse, fig. **205**, ne respectant que les ramifications protoplasmatiques et le prolongement cylindraxile. Cette transformation chimique des éléments chromophiles est accompagnée d'une modification spéciale du réseau cellulaire consistant en un épaississement des trabécules et une modification de leur constitution chimique telle que, sous l'influence des réactifs utilisés dans la méthode de Cajal, elles prennent une coloration noire ou brune, fig. **206**.

Cette double modification, intéressant la partie chromophile et la partie non chromophile du corps cellulaire, surtout lorsqu'elle atteint un certain degré, doit non seulement troubler la nutrition intime des éléments nerveux, mais encore diminuer, altérer et peut-être supprimer leur fonctionnement.

Fig. **206**.
Cellule radiculaire de la moelle lombaire d'une femme âgée de 72 ans traitée par la méthode de Cajal (d'après Marinesco).

La période évolutive des éléments nerveux a été étudiée par un de nos élèves Van Biervliet (44) et par Marinesco surtout en ce qui concerne la partie chromophile des éléments nerveux. Il résulte des recherches de Van Biervliet que, jusque vers le troisième mois de la vie intra-utérine, les blocs de Nissl font complètement défaut dans les cellules radiculaires et les cellules des ganglions spinaux ; ces cellules ne sont pas dépourvues cependant de substance chromophile, mais celle-ci s'y trouve à l'état de dissolution puisque, sous l'action du bleu de méthylène, tout le corps cellulaire prend une teinte bleue uniforme.

Au commencement du troisième mois les blocs chromophiles font leur apparition, et cela tout d'abord à la périphérie du corps cellulaire sous la forme de petits grains, fig. **207**. Pendant le développement ultérieur, la substance chromophile *dissoute* persiste dans le corps

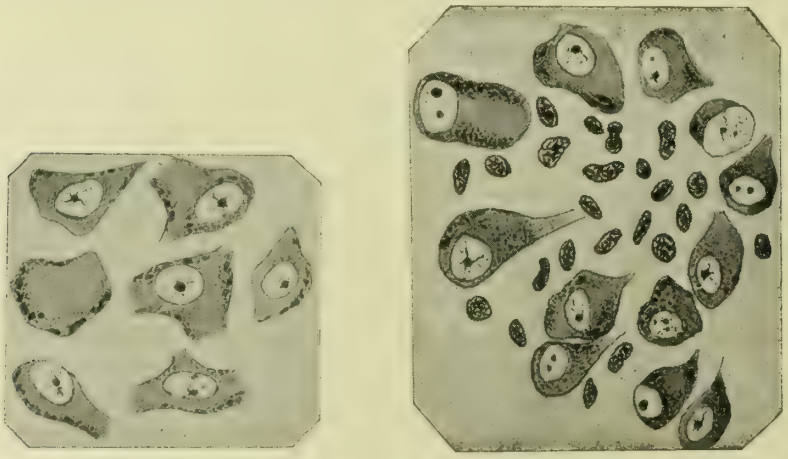

A Fig. **207**. B
Embryon humain de quatre mois (d'après Van Biervliet).
A. Cellules radiculaires. — B. Cellules ganglionnaires.

cellulaire, en même temps que les blocs augmentent en nombre, envahissant la cellule de la périphérie vers le centre ; au point que, vers le cinquième et sixième mois, ils ne laissent plus libre qu'une zône périnucléaire, FIG. **208**, pour envahir toute la cellule au moment de la naissance, FIG. **209**.

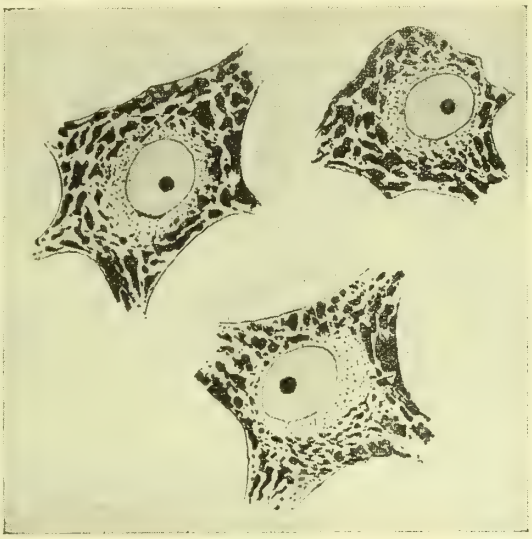

FIG. **208**.
Embryon humain de cinq à six mois.
Cellules radiculaires (d'après VAN BIERVLIET).

Jusque dans ces derniers temps on n'avait guère de renseignements concernant l'évolution des neurofibrilles et cela parce qu'une méthode de coloration élective du réseau cellulaire, à la fois simple et constante, faisait défaut. La méthode de CAJAL est venue combler cette lacune. Elle n'a guère encore été employée d'une façon systématique dans le but que nous venons d'indiquer. Il résulte cependant de quelques observations de CAJAL, que les neurofibrilles se différencient tout d'abord dans les ramifications protoplasmatiques et que, de là, elles envahissent le corps cellulaire de la périphérie vers le centre. Pendant les premiers temps du développement embryologique, la méthode de CAJAL n'imprègne, dans le corps cellulaire, aucune partie structurée. Nous devons cependant admettre que, déjà à cette époque, le protoplasme des cellules nerveuses renferme une partie organisée, une charpente, un réseau ou réticulum comme toute matière protoplasmatique. Ce réseau ne fixe pas les sels d'argent. Plus tard cependant il acquiert cette propriété, montrant par là qu'il a dû subir une modification quel-

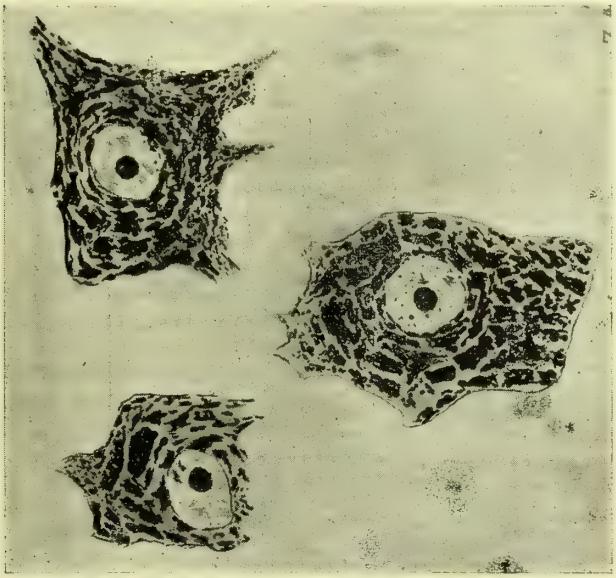

FIG. **209**.
Enfant à terme. Cellules radiculaires (d'après VAN BIERVLIET).

conque, dont la nature intime nous échappe. C'est cette modification spéciale des neurofibrilles et des trabécules unissantes que la méthode de CAJAL nous permet de surprendre et qui, d'après les quelques résultats obtenus, semble s'effectuer tout d'abord dans les ramifications protoplasmatiques pour envahir ensuite, progressivement, le corps cellulaire.

Littérature.

(1) NISSL : *Ueber die Untersuchungsmethoden des Grosshirnrinde.* Tageblatt der Naturforschervers. zu Strassburg, 1885. — *Ueber den Zusammenhang von Zellstructur und Zellfonktion.* Tageblatt der Naturforscherversammlung zu Cöln, 1889. — *Die Kerne des Thalamus beim Kaninchen.* Tageblatt der Naturforschervers. zu Heidelberg, 1890. — *Mittheilungen zur normalen und pathologischen Anatomie der Nervenzelle.* Allgemeine Zeitschr. f. Psychiatrie, 1893. — *Ueber Rosin's neue Farbemethode des gesammten Nervensystems und dessen Bemerkungen über Ganglienzellen.* Neurol. Centralbl. 1894. — *Ueber die sogenannten Granula der Nervenzellen.* Neurolog. Centralbl. 1894. — *Ueber eine neue Untersuchungsmethode des Centralorgans speciell zur Feststellung der Localisation der Nervenzellen.* XIX Wandervers. der Südwestdeutschen Neurologen zu Baden-Baden, Juni 1894 (Neurolog. Centralbl., 1894, pp. 507-508), — *Der gegenwärtige Stand der Nervenzellenanatomie und Pathologie.* 26 Vers. d. Vereins südwestdeutscher Irrenärzte (Centralbl. für Nervenheilkunde, Jhg. 18). — *Ueber die Nomenclatur in der Nervenzellenanatomie und ihre nächsten Ziele.* Neurol. Centrlbl. 1895. — *Die Beziehungen der Nervenzellenzubstanzen zu den thätigen, ruhenden und ermüdeten Zellzuständen.* 27 Vers. des südwestdeutschen Vereins, Karlsruhe, Nov. 1895. (Neurolog. Centralbl., 1896). — *Kritische Fragen über Nervenzellenanatomie.* Neurol. Centralbl., 1896. — (2) VAN GEHUCHTEN : *Mode de conservation du tissu nerveux et technique de la méthode dn Nissl.* La Belgique médicale 1898. — (2') FLEMMING : *Morphologie der Zelle.* Ergebnisse der Anatomie und Entwickelungsgeschichte. Bd. VII. 1897, p. 447. — (3) DE QUERVAIN : *Ueber die Veränderungen des Centralnervensystems bei experimenteller Kachexia thyreopriva der Thiere.* Archives de Virchow, Bd. 133, 1895. — (4) BENDA : *Ueber die Bedeutung der durch basische Anilinfarben darstellbaren Nervenzellstructuren.* Neurolog, Centralbl., 1895. — (5) JULIUSBURGER : *Bemerkungen zur Pathologie der Ganglienzelle.* Neurolog. Centralbl., 1896. — (6) v. LENHOSSEK : *Der feinere Bau des Nervensystems im Lichte neuester Forschungen.* Zweite Auflage, Berlin, 1895. — (7) FLEMMING : *Ueber die Structur der Nervenganglienzellen.* Verhandl. der anatom. Gesellsch., 1895. — *Ueber den Bau der Spinalganglienzellen bei Säugethiere.* Arch. f. mikr. Anat. 1895. — (8) CAJAL : *Estructnra del protoplasma nervioso.* Revista trimestral micrografica, vol. I., fasc. 1. 1896. — (9) MARINESCO : *Pathologie générale de la cellule nerveuse.* La Presse médicale, janvier 1897. — (10) HELD : *Beiträge zur Structur der Nervenzellen und ihrer Fortsätze.* Erste Abhandlung Archiv f. Anat. und Entwickel., Anat. Abth., 1895. — (11) LUGARO : *Sul valore rispettivo della parte cromatica e della acromatica nel citoplasma delle cellule nervose.* Rivista di patologia nervosa e mentale, vol. I, 1896. — (12) VAN GEHUCHTEN : *Anatomie du système nerveux de l'homme*, 2e ed. 1896. — *L'anatomie fine de la cellule nerveuse.* XIIe Congrès international de médecine, 1897. — (13) VAN GEHUCHTEN et NELIS : *Quelques points concernant la structure des cellules des ganglions spinaux.* Bull. de l'Académie royale de Médecine de Belgique, 1898. — (14) BECKER : XX. Wandversamml. der südwestd. Neurologen. Archiv f. Psychiatrie, Bd. XXVII, Hft. 3, 1895 (cité d'après NISSL). — (15) AUERBACH : *Ueber die protoplasmatische Grundsubstanz der Nervenzelle und insbesondere der Spinalganglienzelle.* Monatsschrift für Psychiatrie und Neurologie. 1898. — (16) BETHE : *Ueber die Primitivfibrillen in den Ganglienzellen vom Menschen und anderen Wirbeltieren.* Morpholog. Arbeiten, Bd. 1898. — (17) M. SCHULTZE . *Allgemeines über die Strukturelemente des Nervensystems.* Stricker's Handbuch, 1871, pp. 129-132. — (18) DONAGGIO : *Brevi osservazioni su alcuni rapporti fra rete periferica e tèssuto circumambiente e sulla coesistenza delle fibrille di Bethe e della rete fibrillare nella cellula nervosa dei vertebrati.* Rivista di Freniatria. Vol. 26. p. 731, 1900. — *Suggli apparati fibrillari endocellulari di conduzione nei centri nervosi dei vertebrati superiori.* Ibid., vol. 28, 1902. — *Il reticolo fibrillare endocellulare.* Ibid., vol. 30, 1904. — (19) SIMARRO :

Nuevo metodo histologico de impregnacion por las sales fotograficas de plata. Rivista trimestral micrografica, vol. V, 1902. — (20) BIELSCHOWSKY : *Die Silberimpregnation der Neurofibrillen.* Journal für Psychologie und Neurologie. Bd. III, 1904. — (21) JORIS : *Nouvelles recherches sur les rapports anatomiques des neurones.* Mémoires couronnés de l'Académie royale de Médecine de Belgique, 1903. — *A propos d'une nouvelle méthode de coloration des neurofibrilles.* Bulletin de l'Académie royale de Médecine de Belgique, Tome 18, 1904. — (22) CAJAL : *Un sencillo metodo de coloracion selectiva del reticulo protoplasmico.* Trabajos del laboratorio de investigaciones biologicas de la Universitad de Madrid, t. II, 1903. — (23) VAN GEHUCHTEN : *Considérations sur la structure interne des cellules nerveuses.* Le Névraxe, Vol. VI, 1904. — (24) A. MICHOTTE : *Contribution à l'étude de l'histologic fine de la cellule nerreuse.* Le Névraxe, Vol. VI, 1904. — (25) MARINESCO : *Recherches sur la structure de la partie fibrillaire des cellules nerveuses.* Revue neurologique, 1904. — (26) E. ROSSI : *L'intima struttura delle cellule nervose umane.* Le Névraxe, Vol. VI, 1904. — (27) GOLGI : *Intorno alla struttura delle cellule nervose.* — *Sulla struttura delle cellule nervose dei gangli spinali.* Bollettino della Societa Medico-Chirurgico di Pavia, 1898. — (28) VERATTI : *Ueber die feinere Structur der Ganglienzellen des Sympathicus.* Anatom. Anz., 20 déc. 1898. — (29) NELIS : *Un nouveau détail de structure du protoplasme de cellules nerveuses (état spirémateux du protoplasme).* Bull. de l'Académie des Sciences de Belgique, février 1899.— (30) GOLGI : *Di nuovo sulla struttura delle cellule nervose dei gangli spinali.* Pavia, 1899. — SOUKHANOFF : *Sur le réseau endocellulaire de Golgi dans les éléments nerveux de l'écorce cérébrale.* Le Nevraxe, Vol. IV, 1903. — (32) HOLMGREN : *Zur Kenntniss der Spinalganglienzellen von Lophius piscatorius.* Anatomische Hefte. Bd. 12. 1899. — *Zur Kenntniss der Spinalganglienzellen des Kaninchens und des Frosches.* Anatom. Anzeiger, 1899. — *Weitere Mittheilungen über den Bau der Nervenzellen*, Ibid., 1899. — *Studien in der feineren Anatomie der Nervenzelle.* Anatom. Hefte. Bd. 15, 1900. — (33) STUDNICKA : *Ueber das Vorkommen von Kanälchen und Alveolen im Körper der Ganglienzellen.* Anat. Anz. 1899. — (34) DONAGGIO : *I canalicoli dei citoplasma nervoso.* Rivista di Freniatria. Vol. 26. 1900. — (35) BOCHENEK : *Contribution à l'étude du système nerveux des gastéropodes.* Le Névraxe. Vol. III, 1902. — (36) HOLMGREN : *Beiträge zar morphologie der Zelle.* Anatomische Heften, Bd. 25, 1904. — (36') PALADINO : *Dei limiti précisi tra il nevroglio e gli elementi nervosi del midollo spinale.* Boll. della Acc. Medica di Roma, anno XIX, fasc. II, 1893. — (37) V. BIANCHI : *Il mantello cerebrale del delfino.* Annali di Nevrologia, Anno XXII, 1904. — (37') SIMARRO : *Investigaciones sobre la estructura de las cellulas nerviosas.* 1890 (cité d'après CAJAL). — (38) SCHAFEER : *Kurze Anmerkung über die morphologische Differenz des Achsencylinders im Verhältnisse zu den protoplasmatischen beim Nissl's Fortsatzenfärbung.* Neurolog. Centralbl., 1893. — (39) PILCZ : *Beitrag zur Lehre von der Pigmententwicklung in den Nervenzellen*, Obersteiner's Arbeiten. — (40) CAJAL : *El sistema nervioso del hombre y de los vertebrados.* 1er fasc. 1897. — (41) Cité d'après MARINESCO : *Recherches sur le pigment jaune des cellules nerveuses.* Revue de Psychiatrie et de psychologie expérimentale, Tome IX, février 1905. — (41') MARINESCO : *Sur la présence d'un réseau spécial dans la région pigmentée des cellules nerveuses.* Journ. de Neurologie, 1905. — (42) OBREJA et TATUSES : *Le pigment des cellules nerveuses.* C. R. de la Soc. des Sciences Médicales de Bucarest. Novembre 1898 (Revue Neurolog., 1899, p. 326). — (43) MARINESCO : *Etudes surl'évolution et l'involution de la cellule nerveuse.* Revue Neurologique, 1899. — (44) VAN BIERVLIET : *La substance chromophile pendant le cours du développement de la cellule nerveuse.* Le Névraxe, Vol. I, 1900.

QUINZIÈME LEÇON

Éléments histologiques qui entrent dans la constitution du système nerveux

(Suite)

Modifications des cellules nerveuses dans les différents états fonctionnels. Modifications consécutives aux lésions du prolongement cylindraxile. Le phénomène de chromolyse.

Nous avons vu, dans notre dernière leçon, quel est l'état actuel de la science concernant la structure interne des cellules nerveuses à l'état normal ; nous allons aborder maintenant l'étude si importante des modifications qui surviennent dans ces cellules dans les différents états fonctionnels, des modifications consécutives à la lésion du prolongement cylindraxile ainsi que des modifications qui accompagnent les troubles circulatoires, les empoisonnements et les intoxications.

Modifications qui accompagnent les différents états fonctionnels.

A. *Modifications de la partie chromophile.*

Quand on compare entre elles les cellules nerveuses qui appartiennent à un même type morphologique, soit les cellules des ganglions spinaux, soit les cellules des noyaux moteurs, on trouve entre elles des différences plus ou moins profondes dans le degré de colorabilité.

Ce fait a été signalé déjà par Flemming (1) en 1882 pour les cellules des ganglions spinaux et a été attribué par lui à une richesse plus ou moins grande de ces cellules en granulations chromophiles.

Cette différence dans l'intensité plus ou moins grande avec laquelle se colore le protoplasme des cellules nerveuses a été étudiée principalement par Flesch (2) et ses élèves Hélène Koneff (3), Anna Gitiss (4) et Anna Kotlarevski (5), pour les cellules des ganglions cérébro-spinaux. Ces auteurs divisent ces cellules en deux groupes : en *éléments chromophiles* et en *éléments chromophobes*. D'après eux, cette différence de colorabilité est liée à une composition chimique différente du protoplasme cellulaire (indépendamment de la richesse de ces cellules en granulations) et celle-ci n'est que la résultante d'un état fonctionnel différent. Ces éléments chromophobes et chromophiles existeraient aussi, d'après Flesch, dans le système nerveux central. Le fait que le protoplasme d'une cellule nerveuse, toutes conditions étant égales, se colore tantôt fortement, tantôt faiblement et qu'entre ces deux extrêmes on peut rencontrer tous les degrés intermédiaires, prouve, dit Flesch, que le protoplasme se comporte différemment au point de vue chimique ; cette substance chimiquement différente du corps protoplasmatique est, pour Flesch, en relation intime avec l'état fonctionnel de la cellule nerveuse.

Nissl (6) s'est élevé contre cette manière de voir. Pour lui, la différence dans la coloration n'est pas liée à des différences dans la composition chimique du protoplasme, mais

elle est due uniquement à ce fait, déjà signalé par Flemming, que la substance chromophile est plus ou moins abondante, que les granulations sont plus ou moins grosses et plus ou moins serrées dans des cellules qui ont toutes la même structure.

Ces variations dans la colorabilité sont dues, d'après Nissl, à un état physiologique momentané différent.

Le degré de coloration d'une cellule nerveuse dépend de sa richesse plus ou moins grande en substance chromophile. En se basant sur cette colorabilité, on peut admettre, pour les cellules d'un même groupe, trois états chromatiques correspondant à trois états fonctionnels que Nissl désigne sous les noms de *état pyknomorphe*, *état apyknomorphe* et *état parapyknomorphe*.

Une cellule est en *état pyknomorphe* quand la substance chromophile, très abondante, se présente en masses compactes, de telle sorte que la cellule se colore fortement par le bleu de méthylène.

Une cellule est en *état apyknomorphe*, quand la substance chromophile, peu abondante, se trouve éparpillée dans le protoplasme cellulaire.

Les stades intermédiaires entre ces deux extrêmes correspondent à l'*état para-pyknomorphe*.

Nissl avait décrit encore un quatrième état anatomique, dans lequel la substance chromophile se présente comme dissoute dans le protoplasme cellulaire, de telle sorte que tout le corps cellulaire prend une teinte uniforme. C'était l'*état chromophile*.

Ces dénominations d'états pyknomorphe, apyknomorphe, parapyknomorphe et chromophile n'ont encore, au point de vue fonctionnel, qu'une valeur relative. On commence seulement à entrevoir à quel stade fonctionnel correspond chacun de ces états par lesquels peut passer le protoplasme d'une cellule nerveuse.

On admet généralement que l'*état pyknomorphe* est l'expression anatomique de l'*état de repos* de la cellule nerveuse. Nous verrons plus loin qu'il caractérise également et surtout un état transitoire consécutif à la lésion du prolongement cylindraxile. L'*état parapyknomorphe* et l'*état apyknomorphe* caractériseraient l'*état de fatigue*. Quant à l'*état de chromophilie*, on ne l'a observé jusqu'ici que pendant les premiers temps qui suivent la lésion du prolongement cylindraxile de même que pendant les premiers temps du développement embryologique.

L'étude de la cellule nerveuse dans les différents états fonctionnels est une étude excessivement difficile.

Nissl a excité, par le courant faradique, les fibres du bout central d'un nerf sectionné. Il a observé des variations dans le degré de coloration des cellules excitées, mais rien ne nous permet de considérer ces variations comme l'expression anatomique d'un état physiologique normal.

En étudiant l'action qu'exerce, sur la constitution du protoplasme des cellules nerveuses du sympathique, l'excitation pendant quinze minutes du ganglion cervical supérieur du lapin, Vas (7) a observé une augmentation notable (environ d'un tiers) dans le volume du corps cellulaire, une diminution et quelquefois même la disparition complète de la substance chromophile dans le voisinage immédiat des noyaux et une accumulation de cette même substance dans la couche périphérique du protoplasme cellulaire. Il en conclut que, pendant l'activité de la cellule nerveuse, les éléments chromophiles ont une tendance à se déplacer vers la périphérie du corps cellulaire. Des modifications considérables surviennent aussi dans le noyau : il devient plus volumineux, comme gonflé, en même

temps qu'il quitte sa place pour se porter vers la périphérie ; il peut aller si loin qu'il fait saillie en dehors de la cellule.

Ces modifications de la cellule nerveuse, dit Vas, doivent être regardées comme des propriétés morphologiques caractéristiques de son état d'excitation. Il est cependant plus que probable que, dans les conditions physiologiques, ces modifications n'atteignent pas le même degré, puisque l'excitation qui arrive physiologiquement aux cellules nerveuses ne peut pas, sous le rapport de l'intensité, être comparée à l'excitation produite par le courant induit.

Hodge (8) a excité, par le courant induit, les ganglions invertébraux de la grenouille et du chat pendant un temps qui varie depuis 30 minutes jusque 7 heures, avec des intervalles de repos variables. La méthode de coloration dont il s'est servi ne lui permettait pas d'étudier les modifications de la substance chromophile du protoplasme cellulaire. Dans les cellules des ganglions excités, il a observé une diminution considérable dans le volume du noyau, en même temps une déformation et une coloration plus foncée de ce dernier. Il y avait également une légère diminution dans le volume du corps cellulaire et un affaiblissement dans son pouvoir de réduction vis à vis de l'acide osmique.

Lambert (9) a repris les expériences de Vas. Il a trouvé les mêmes modifications dans la partie chromophile du corps cellulaire ; mais il n'a pu se convaincre des modifications de volume.

Mann (10) a excité pendant 15 minutes, par un courant faradique. le ganglion cervical supérieur du sympathique chez le lapin et le chat. Il a retrouvé les modifications signalées par Vas : augmentation du volume du corps cellulaire avec diminution de la substance chromophile dans la partie centrale de la cellule ; mais, pour Mann, cette diminution n'est pas due à un déplacement des granulations chromophiles du centre vers la périphérie, mais à une disparition sur place.

A côté de ces modifications dans le protoplasme, il y avait des modifications dans le noyau : le caryoplasme est devenu incolore et la chromatine du noyau a légèrement diminué ; le noyau et les nucléoles ont augmenté de volume.

L'excitation intermittente du ganglion pendant 6 à 9 heures amène des modifications plus profondes : les noyaux se foncent et se ratatinent, les éléments chromophiles sont moins nombreux et plus pâles.

Lugaro (11) a repris les expériences de Vas et de Mann. Il arrive à la conclusion que, pendant les premiers temps qui suivent l'excitation, on constate une augmentation de volume du corps cellulaire due à un état de turgescence de son corps protoplasmatique, accompagnée d'une légère augmentation de la substance chromophile ; après un certain temps la cellule se fatigue, ce qui amène une diminution progressive dans le volume de son protoplasme avec une diminution correspondante dans la substance chromophile.

Pugnat (12) a excité par le courant galvanique les ganglions spinaux de jeunes chats. Il a constaté qu'à l'état de fatigue le corps cellulaire et le noyau diminuent de volume et que la substance chromophile du cytoplasme disparaît à mesure qu'on prolonge la durée de l'excitation. Ces modifications sont plutôt en rapport avec l'intensité du courant qu'avec la durée de l'excitation.

Levi (13) constate que, par l'excitation électrique, les granulations basophiles du corps cellulaire augmentent en nombre et en volume, aussi considère-t-il la substance chromophile comme un produit de déchet de l'activité cellulaire.

Toutes ces recherches ont été entreprises dans le but d'étudier les modifications qui surviennent dans le corps de la cellule nerveuse pendant son *activité physiologique*. Mais comme Nissl (14) le remarque à juste titre, ces expériences ont manqué leur but. Rien ne nous autorise, en effet, à identifier une cellule en état d'activité physiologique avec une cellule excitée par le courant faradique. L'application d'un courant électrique sur un nerf n'est rien d'autre qu'une excitation anormale comparable en quelque sorte à n'importe quelle excitation chimique, thermique et traumatique.

Les expériences sus-mentionnées sont donc intéressantes parce qu'elles nous montrent qu'une excitation électrique, portée sur un nerf, réagit au loin sur les

cellules d'origine des fibres qui le constituent et y amène des modifications profondes visibles au microscope. Mais ces expériences sont insuffisantes pour nous renseigner sur les modifications qui accompagnent l'*activité normale* des cellules nerveuses.

D'autres recherches entreprises par Hodge, Mann, Demoor, Pergens, Pick, Luxenburg et Guerrini sont plus instructives à cet égard.

Hodge (8) a pris des oiseaux (moineaux, hirondelles et pigeons) et les a tués les uns, le matin après une nuit de repos ; les autres, le soir avant qu'ils ne rentrent au nid. Il a durci, dans l'acide osmique à 1 %, des ganglions spinaux et des portions de l'écorce cérébelleuse et de l'écorce cérébrale (lobe occipital). Il a noté, dans les cellules fatiguées, une diminution de la substance chromophile (affaiblissement du pouvoir de réduire l'acide osmique). Le noyau présentait également une diminution considérable de volume, ses contours étaient devenus irréguliers et les matières colorantes lui donnaient une teinte plus foncée.

Ces recherches patientes de Hodge ne nous renseignent malheureusement pas sur les modifications qui surviennent dans la substance chromophile. Les recherches de Mann (10) sont, sous ce rapport, plus fructueuses parce que cet auteur s'est servi d'une méthode permettant de colorer la substance chromophile du protoplasme.

Mann a comparé les cellules pyramidales de l'écorce cérébrale et les cellules radiculaires de la moelle lombaire provenant de deux chiens dont l'un est resté au repos, tandis que l'autre avait été soumis pendant 10 heures à un travail musculaire continu. Il a comparé également les cellules de la rétine, des corps genouillés externes, des tubercules quadrijumeaux et des lobes occipitaux de quatre chiens auxquels il avait bandé pendant 12 heures un des yeux. Toutes ces recherches ont donné des résultats concordants. Mann en conclut, que pendant le repos, la substance chromophile augmente dans les cellules nerveuses, tandis que cette substance diminue pendant l'activité cellulaire. Cette diminution de la substance chromophile est due à sa disparition sur place. L'activité cellulaire est accompagnée d'un agrandissement du corps de la cellule nerveuse ainsi que du noyau et des nucléoles, tandis que la fatigue de la cellule se caractérise par une rétraction de son protoplasme, par une rétraction du noyau et la formation dans son intérieur d'une substance chromophile diffuse.

De Moor (15) a repris les expériences de Mann sur les cellules du centre psycho-optique du chien. Après avoir fermé un seul des deux yeux pendant un temps variable, il a trouvé, comme Mann, que les cellules du centre optique correspondant à l'œil ouvert sont moins riches en substance chromophile que les autres, que leur volume a diminué et que la forme du noyau est devenue irrégulière. Il affirme qu'après 10 minutes d'éclairage unilatéral, il n'a pu relever aucun signe de différenciation ; après 30 minutes, il a constaté une modification dans la richesse de la substance chromophile sans que le noyau présentât une modification quelconque de forme.

Pergens (16) a institué des expériences très ingénieuses sur l'action que la lumière exerce sur les éléments constituants de la rétine des poissons. Il a constaté, à côté d'une rétraction du corps cellulaire et des prolongements qui en dépendent,

une diminution de volume du noyau sous l'influence de l'excitant lumineux. Il a conclu de ses recherches que l'activité normale des cellules rétiniennes, depuis les cellules visuelles (cônes et bâtonnets) jusqu'aux cellules ganglionnaires, s'accompagnait d'une rétraction du noyau en même temps que d'une diminution dans la quantité de chromatine ou de nucléine de ce dernier.

D'après Pergens, les noyaux des cellules de la rétine, provenant de poissons qui ont séjourné pendant 24 heures à l'obscurité, sont chargés de blocs denses et compacts de chromatine ou nucléine. Cette abondance de nucléine condensée dans les noyaux caractérise le *stade obscurité* ou le *stade de repos*. C'est donc en quelque sorte un état pyknomorphe du noyau comparable à l'état pyknomorphe du protoplasme des cellules somatochromes.

Dans le *stade initial de travail* (quelques secondes à une minute d'exposition à la lumière), une partie de cette nucléine passe à l'état liquide. Cela pourrait faire croire à une augmentation de la nucléine dans les noyaux, dit Pergens, puisque ceux-ci se colorent davantage ; mais en réalité, il y a diminution de la nucléine avec dissémination sur une surface plus grande.

Dans le *stade d'activité ou de travail* proprement dit, les masses denses de nucléine se dissolvent et diminuent à mesure que la nucléine liquéfiée est consommée. Ce stade a une durée variable ; il serait difficile de lui assigner une limite précise. Il aboutit au stade de fatigue.

Ces résultats des recherches de Pergens sur les cellules de la rétine sont difficilement comparables aux résultats des recherches faites sur les cellules nerveuses du névraxe. Les éléments de la rétine (surtout les cônes, les bâtonnets et les cellules bipolaires) présentent des noyaux chargés de nucléine tandis que leur corps protoplasmatique, peu développé, est dépourvu de substance chromophile ; au contraire, les cellules du névraxe, sur lesquelles ont porté les recherches de Mann et de De Moor, sont des cellules somatochromes à corps protoplasmatique chargé d'éléments chromophiles et à noyau pauvre en nucléine.

Peut-être la substance chromophile du protoplasme des cellules somatochromes remplit-elle, au point de vue de la nutrition de l'élément correspondant, le même rôle que la nucléine du noyau de certaines cellules caryochromes ? S'il en était ainsi les résultats des recherches de Pergens viendraient donner un appui considérable aux résultats des recherches de Mann et de De Moor et l'on arriverait à la conclusion que l'*état d'activité d'une cellule nerveuse se caractérise par une augmentation de volume de son corps protoplasmatique, accompagnée d'une diminution de sa partie chromophile.*

Cette conclusion se trouve confirmée par les recherches récentes de F. Pick (17). Cet auteur a excité, chez le singe et le chat, par le courant faradique, pendant 1/2 à 1 heure, la partie de la zône corticale motrice en connexion avec le membre thoracique et le membre abdominal, puis il a examiné par la méthode de coloration au bleu de méthylène le segment correspondant de la moelle épinière. Il a trouvé des différences profondes entre les cellules du côté excité et celles du côté non excité consistant principalement dans une diminution de la substance chromophile au centre du corps cellulaire, une déformation et une coloration diffuse du noyau en même temps qu'un commencement de fragmentation du nucléole.

Luxenburg (18) a fait sur quelques animaux la section transversale complète de la moelle dorsale suivie d'une section médiane longitudinale du tronçon inférieur. Il excite alors le nerf crural d'un côté par des courants induits assez forts pendant une heure, par périodes de 5 minutes alternant avec des intervalles de repos de la même durée. A l'examen des cellules de la corne grise antérieure du côté excité, qu'il compare aux cellules correspondantes du côté opposé, il trouve

que l'activité de la cellule nerveuse se traduit au dehors par la désagrégation et la disparition de la substance chromophile sans modification aucune ni du volume du corps cellulaire, ni du noyau.

Guerrini (19) a pris tantôt des pigeons voyageurs qu'il a fait lâcher à une distance déterminée et qu'il a tués dès leur rentrée, tantôt des chiens qui avaient été forcés de courir pendant un temps donné. Les cellules corticales de ces différents animaux avaient diminué de volume, les contours étaient irréguliers; le corps protoplasmatique présentait une diminution de la substance chromophile et des vacuoles plus ou moins abondantes.

Quant aux modifications qui se passent dans le noyau, voici les résultats plus ou moins concordants qu'a fournis son étude comparative dans les différents états fonctionnels du neurone.

Magini (20) a constaté que, dans les grandes cellules nerveuses du lobe électrique de la torpille tuée brusquement, le noyau occupe toujours une position excentrique et se trouve orienté vers le prolongement cylindraxile, les nucléoles étant en contact avec la membrane nucléaire. Si, au contraire, on laisse mourir la torpille lentement sous l'eau, on trouve les nucléoles au centre du noyau et le noyau lui-même n'est plus orienté vers le point d'origine de l'axone. Ces résultats ont été contestés par Valenza (21).

Dans ses recherches sur les modifications que déterminent dans les cellules nerveuses soit l'excitation électrique prolongée (cellules des ganglions spinaux), soit la fatigue normale (cellules des ganglions spinaux et de l'écorce cérébrale), Hodge a observé, d'une façon constante, à côté d'une diminution de volume du corps cellulaire et d'une diminution dans la quantité de substance chromophile, une diminution considérable dans le volume du noyau, des modifications dans sa forme extérieure et une augmentation de sa substance chromatique.

Dans ses recherches sur les cellules nerveuses des ganglions sympathiques excités pendant un temps variable, Vas a constaté que le noyau de la cellule, excitée pendant 15 minutes par un courant électrique, était notablement plus volumineux, il était comme gonflé, il occupait la zone périphérique du protoplasme cellulaire, quelquefois même il faisait saillie en dehors de la cellule. Après avoir excité pendant quelques heures, par un courant induit faible, un nerf spinal un peu en dessous de son ganglion intervertébral, Vas a trouvé dans les cellules de ce ganglion des noyaux ratatinés et d'aspect granuleux. Ces modifications avaient disparu après un repos de 24 heures.

Mann, qui a repris les recherches de Vas, a constaté également que l'activité cellulaire est accompagnée d'un agrandissement du noyau et des nucléoles. Il signale, dans les cellules nerveuses fatiguées, une rétraction du noyau et la formation d'une substance chromatique diffuse.

Hodge (22) a comparé les cellules nerveuses d'un enfant nouveau-né avec les cellules nerveuses d'un vieillard mort à 92 ans ; il a trouvé que chez le vieillard les noyaux sont ratatinés et que les nucléoles ne se colorent plus avec l'acide osmique, tandis que chez l'enfant nouveau-né les noyaux sont gros, ronds et clairs ; les nucléoles sont volumineux et se colorent avec intensité.

Lugaro a repris avec plus de soins les expériences de Vas ; il conclut de ses recherches que, dans les états moyens de l'activité cellulaire, le noyau ne présente pas de changement de volume, mais que quand l'activité est continue et que la cellule se fatigue, le noyau présente, moins intensément et plus tardivement, les mêmes modifications que le protoplasme, c'est-à-dire un état de turgescence au commencement de l'activité cellulaire, une diminution de volume dès qu'on pousse l'activité jusqu'à la fatigue.

Pugnat n'a jamais observé dans ses expériences que le noyau fût ratatiné ou déplacé ; il a simplement constaté qu'il était pâle, moins riche en chromatine qu'au stade de repos et à contours peu nets.

Dans les recherches de Guerrini, le noyau était hypertrophié, déplacé et ses contours étaient irréguliers ; le nucléole présentait de l'hyperchromatose.

De toutes les recherches entreprises sur les modifications que déterminent, dans le protoplasme cellulaire et dans le noyau, l'activité cellulaire normale et l'activité poussée jusqu'à la fatigue, il résulte donc :

Pour le *protoplasme cellulaire : a)* pendant l'*activité normale*, une turgescence entraînant à sa suite une augmentation de volume du corps cellulaire accompagnée d'une diminution dans la quantité de la substance chromophile ;

b) pendant l'*activité poussée jusqu'à la fatigue*, une diminution ou une rétraction du protoplasme cellulaire.

Pour le *noyau* :

a) pendant l'*activité normale*, une turgescence du noyau amenant une augmentation de son volume ;

b) pendant l'*activité poussée jusqu'à la fatigue*, une diminution de volume du noyau, une déformation du noyau et des modifications dans sa partie chromatique.

B. *Modifications de la partie non chromophile.*

L'étude des modifications que les différents états fonctionnels peuvent entraîner dans le réticulum neurofibrillaire est de date toute récente. Elle est due entièrement à l'introduction dans la technique microscopique de la nouvelle méthode de Cajal au nitrate d'argent réduit, qui permet d'imprégner la trame neurofibrillaire avec une extrême simplicité.

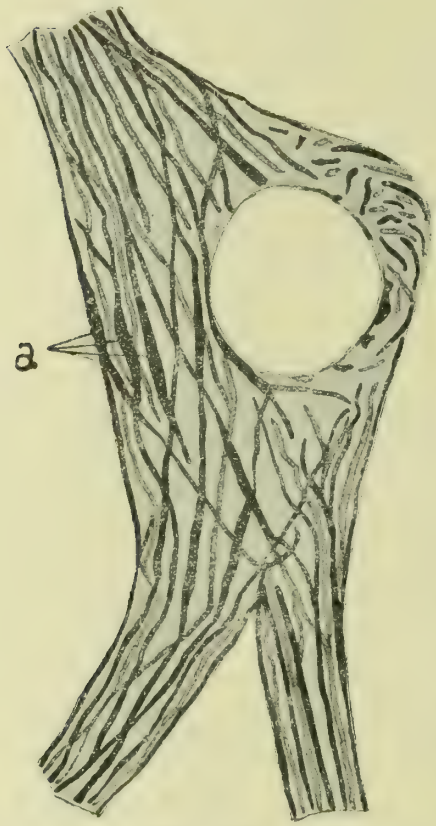

Fig. **210**.
Cellule géante de la formation réticulaire du bulbe d'un lézard hivernant (d'après Tello).
a : épaississement des neurofibrilles.

A la fin de l'année 1903, Tello (23), un élève de Cajal, signala l'existence de neurofibrilles géantes dans les cellules nerveuses de la moelle épinière des reptiles, fig. **210**. Quelques mois plus tard, ayant examiné les cellules de la moelle d'un lézard assez vivement excité par suite de l'amputation de la queue, il fut très surpris de trouver dans les cellules nerveuses, non le réseau à trabécules géantes caractéristiques des reptiles, mais des neurofibrilles abondantes à peine plus grosses que celles des cellules des mammifères. En présence de ces faits et en tenant compte que les observations de Tello avaient été faites en hiver, Cajal (24) émet l'idée que l'hypertrophie des neurofibrilles constatée chez les reptiles constitue un phénomène morphologique secondaire, dû à l'action du froid et à la diminution considérable des réflexes médullaires. Pour contrôler cette hypothèse, Tello (25) soumit des lézards

pendant deux ou trois jours à une température variant de 37° à 25°. A l'examen des cellules de la moelle, toutes les neurofibrilles épaisses avaient disparu et étaient remplacées par un nombre considérable de neurofibrilles fines ; en même temps le corps cellulaire avait légèrement augmenté de volume, FIG. **211**.

CAJAL (24) signala vers la même époque que, chez les animaux adultes et surtout chez les animaux jeunes, on rencontre souvent, dans la moelle et le bulbe, des cellules nerveuses dont le réticulum neurofibrillaire présente des épaississements fusiformes intensément imprégnés par l'argent. De plus, chez les animaux morts de la rage, le réticulum des cellules nerveuses paraît simplifié, montrant, avec une extrême clarté, un petit nombre de grosses neurofibrilles primaires unies entre elles par de nombreuses trabécules unissantes, FIG. **212**. Les neurofibrilles présentent également sur leur trajet des longs épaississements fusiformes. Si on suit ces altérations dans leur évolution, on voit que les neurofibrilles primaires commencent par s'épaissir sur toute leur longueur en même temps que les espaces qui les séparent deviennent plus considérables. Cette hypertrophie des neurofibrilles envahit la cellule de la périphérie au centre.

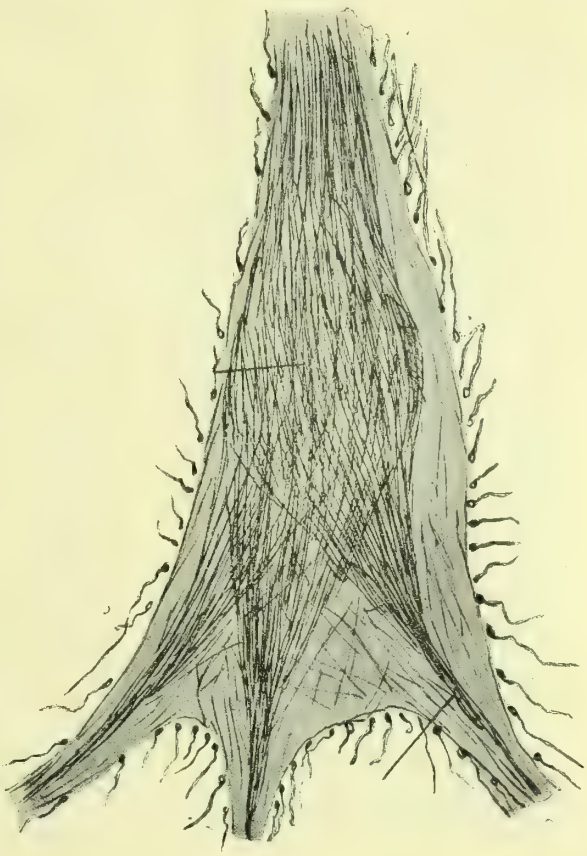

FIG. **211**.
Cellule motrice de la moelle d'un lézard éveillé (d'après TELLO).

De tous ces faits, CAJAL tire la conclusion que le réticulum de la cellule nerveuse est susceptible de présenter des modifications morphologiques en rapport intime avec l'état de repos (engourdissement par le froid de l'hiver) et l'état d'activité des neurones ; conclusion qui serait d'accord avec ce fait que, même chez les reptiles engourdis par le froid de l'hiver, les neurofibrilles géantes font défaut dans le télencéphale et le mésencéphale, centres qui conservent leur activité malgré l'action déprimante des basses températures.

Le réticulum n'est donc pas un appareil fixe mais variable, en rapport avec l'activité fontionnelle du neurone. La signification physiologique des divers stades mor-

phologiques des neurofibrilles ne pourra être établie, dit CAJAL, que lorsqu'on aura fait, dans cette voie, des recherches nombreuses et variées. Pour le moment deux hypothèses sont plausibles : ou bien, à l'état de repos le réticulum se contracte, la matière qui le constitue s'amassant à certains endroits des neurofibrilles primaires donnant naissance aux épaississements fusiformes, tandis que, pendant l'activité, ces épaississements disparaitraient et la matière qui les constitue serait utilisée à former de nouvelles neurofibrilles. Ou bien on peut penser que, pendant l'état de repos, les neurofibrilles fines se fusionnent les unes avec les autres de manière à former des neurofibrilles géantes largement espacées, tandis que pendant l'activité on verrait survenir un phénomène inverse : les grosses neurofibrilles se décomposeraient en fibrilles plus fines.

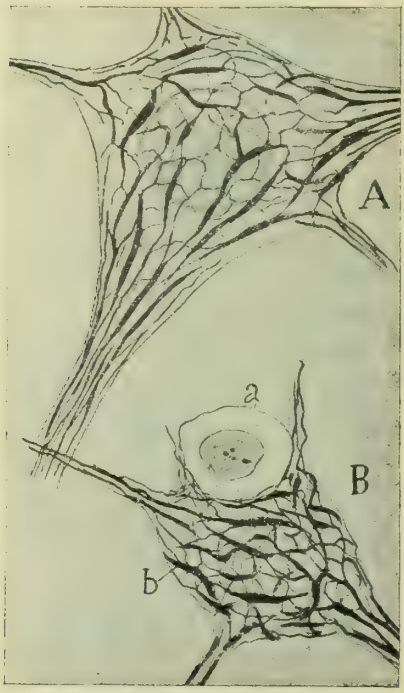

FIG. **212**.
Cellules funiculaires de la moelle d'un lapin mort de rage expérimentale (d'après CAJAL)
b : épaississement des neurofibrilles.

Pour contrôler laquelle de ces deux hypothèses s'accorde le mieux avec les faits, TELLO (25) a repris ses recherches en examinant les reptiles au commencement du printemps. Il a pu constater que la seconde hypothèse de CAJAL était conforme à la réalité et que les neurofibrilles géantes commencent par se transformer d'abord en cordons réticulés avant de se décomposer en neurofibrilles plus fines. C'est ce dont on peut se rendre facilement compte en comparant les deux cellules de la FIG. **213** à la cellule reproduite dans la FIG. **210** et qui provient du lézard tué pendant le sommeil hivernal.

De tout cela il résulte donc que, pendant les différents états fonctionnels de la cellule nerveuse, des modifications surviennent dans ses deux parties constituantes, la partie chromophile et la partie non chromophile.

Modifications qui accompagnent la lésion du prolongement cylindraxile

Nous savons, grâce aux recherches de ces dernières années, que la section d'un nerf moteur périphérique est suivie non seulement de la dégénérescence secondaire des fibres du bout périphérique (loi de WALLER), mais encore de modifications plus ou moins profondes dans les cellules d'origine de toutes les fibres sectionnées.

A. *Modifications de la partie chromophile.*

Signalée pour la première fois par NISSL (26), cette réaction cellulaire a été retrouvée par un grand nombre d'auteurs [MARINESCO (27), LUGARO (28), FLATAU (29), COLENBRANDER (30), VAN GEHUCHTEN (31), SANO (32), FOA (33) etc.]. Elle a été étudiée dans ses diverses

phases principalement par Marinesco (34), et nous-même (31) sur les cellules d'origine du nerf hypoglosse.

Ces modifications cellulaires, consécutives à la section d'un nerf, consistent principalement dans une altération particulière des blocs de substance chromo-

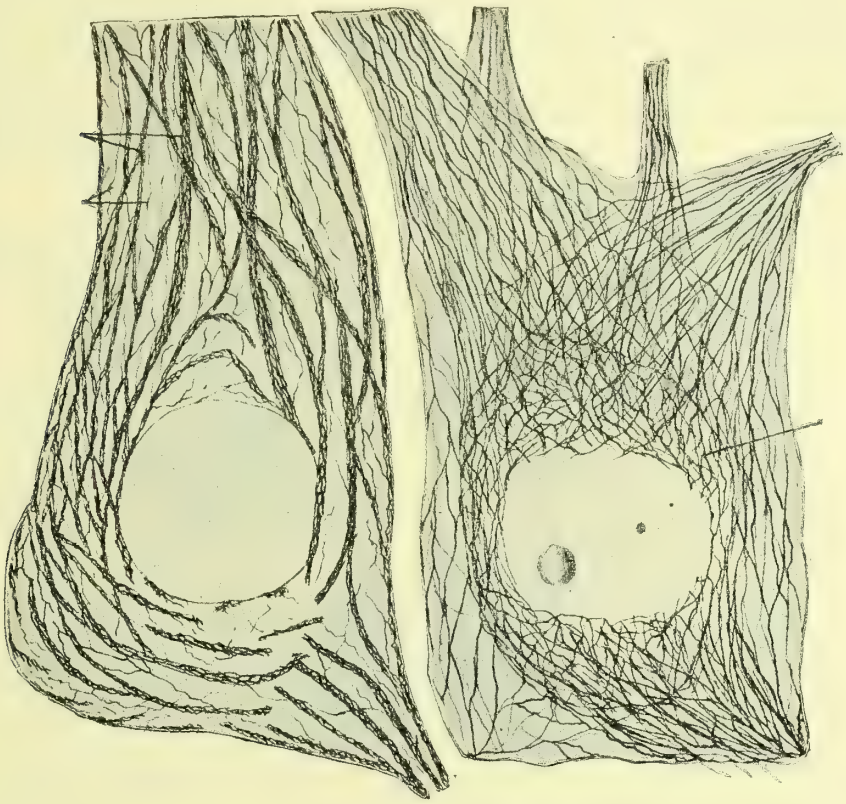

B A

Fig. **213**.

A. Cellule de la formation réticulaire du bulbe d'un lézard tué au printemps.
B. Cellule de la même région provenant d'un lézard peu de temps après son reveil du sommeil hivernal (d'après Tello).

phile, accompagnée d'un gonflement considérable du corps cellulaire et d'un déplacement du noyau, fig. **214**. A cet ensemble de modifications, dont le point de départ semble résider dans la dissolution de la substance chromophile, Marinesco a donné le nom de *chromatolyse*. Quelques auteurs (Henneguy, Flemming) ont fait remarquer à juste titre que cette expression de *chromatolyse* pouvait prêter à confusion, vu que depuis longtemps déjà Flemming a désigné par là des phénomènes particuliers dont la *chromatine* du noyau est le siége dans certains cas de dégénérescence cellulaire. C'est pour ce motif que nous avons proposé (35) de la remplacer par la dénomination de *chromolyse*.

Pour éviter cette confusion, Retterer (36) a déjà proposé le mot de *chromophylise*. Kohnstamm (37) se sert de l'expression *tigrolyse* en acceptant la dénomination de *substance*

tigroïde proposée par v. Lenhossek pour désigner la *substance chromophile* de Nissl, c'est-à-dire la partie du protoplasme des cellules nerveuses qui se colore par les couleurs basiques d'aniline.

En quoi consiste le phénomène de chromolyse ?

A la suite des nombreuses recherches expérimentales que nous avons faites sur les cellules d'origine du nerf hypoglosse et du nerf pneumo-gastrique chez le lapin, nous sommes arrivé à la conviction que les modifications qui surviennent dans les cellules motrices, après la section de leur prolongement cylindraxile, intéressent principalement la substance chromophile du protoplasme. Ces modifications font passer la cellule par deux phases bien distinctes : une *phase de dissolution*

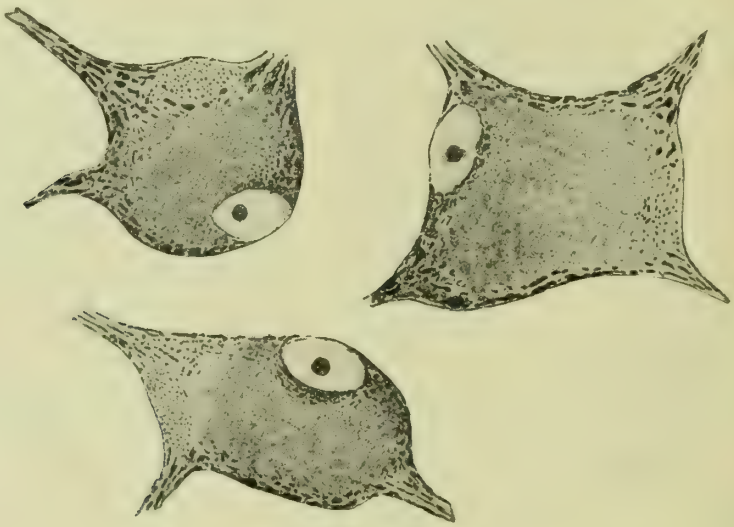

Fig. 214.
Cellules motrices en chromolyse.

des éléments chromophiles (phase de réaction de Marinesco) et une *phase de reformation des mêmes éléments* (phase de réparation de Marinesco).

La première phase ou phase de réaction se caractérise par la dissolution brusque de la substance chromophile débutant au centre de la cellule nerveuse et envahissant de là rapidement presque tous les éléments. Cette dissolution brusque entraîne la turgescence du protoplasme cellulaire ; celle-ci se manifeste au dehors par une augmentation considérable du volume de la cellule nerveuse et par la propulsion passive du noyau vers les couches périphériques.

Par suite de cette dissolution de la substance chromophile dans le protoplasme cellulaire, celui-ci se colore plus ou moins uniformément sous l'action des couleurs basiques d'aniline donnant ainsi à la cellule nerveuse un aspect spécial connu sous le nom de *chromophilie*.

Cette première phase de la réaction cellulaire débute objectivement environ

40 heures après la section. Elle atteint presque en même temps toutes les cellules lésées et dure en moyenne 15 à 20 jours, pour faire place insensiblement à la phase de reformation des éléments chromophiles ou phase de réparation.

Cette seconde phase est la plus longue, le travail de reformation des éléments chromophiles se faisant lentement. Elle se caractérise surtout par deux phénomènes : le premier, c'est que les éléments chromophiles reformés sont non seulement plus denses et plus volumineux, mais encore beaucoup plus nombreux que dans la cellule normale. Aussi ces cellules, colorées par le bleu de méthylène, présentent-elles un aspect tout à fait caractéristique. Elles sont dans un état spécial auquel on a donné le nom d'*état pyknomorphe* (Nissl).

Le second phénomène qui caractérise cette phase de la chromolyse c'est que la cellule nerveuse diminue lentement de volume. Nous l'avons trouvée considérablement gonflée et turgescente à la fin de la période de dissolution (15 à 20 jours après la section), à partir de ce moment cette turgescence diminue et la cellule hypertrophiée retourne lentement vers son volume normal, qu'elle atteint environ 100 jours après la lésion de son prolongement cylindraxile (Van Gehuchten, Foa).

Pendant toute la durée de ces modifications cellulaires, le noyau semble rester intact. Il ne fait que se déplacer passivement au début de la phase de dissolution des éléments chromophiles, pour revenir insensiblement à sa position primitive pendant la phase de réparation.

Ces modifications, qui retentissent ainsi sur les cellules d'origine d'un nerf hypoglosse sectionné, ne consistent pas toujours dans les deux phases de dissolution et de reformation des éléments chromophiles que nous venons de décrire. Pour un petit nombre de cellules nerveuses, les modifications semblent être beaucoup plus profondes en ce sens que, arrivées à la fin de la phase de dissolution, ces cellules s'atrophient insensiblement et disparaissent.

Les auteurs ne sont pas d'accord sur la cause de cette atrophie d'un certain nombre de cellules à la suite de la section du prolongement cylindraxile. Nous avons émis l'idée que cette destruction cellulaire ne devait pas être considérée comme un phénomène normal, l'aboutissant final de toute cellule en chromolyse, mais comme un phénomène purement accidentel. La section de l'axone amène, avons-nous vu, une turgescence brusque du protoplasme cellulaire entrainant un déplacement du noyau. Celui-ci se trouve en quelque sorte refoulé dans les couches périphériques ; on le voit même très souvent faire hernie à la surface du corps cellulaire, ou même s'enfoncer plus ou moins loin dans la base d'un prolongement protoplasmatique (Sano, Van Gehuchten). Nous croyons que pour un petit nombre de cellules nerveuses, cette turgescence est tellement brusque, la propulsion du noyau tellement violente que celui-ci se trouve complètement expulsé du corps cellulaire. Ce seraient ces cellules, ainsi privées accidentellement de leur noyau, qui seules s'atrophieraient pendant que toutes les autres reviendraient lentement à l'état normal.

A quoi est dû ce passage de la phase de réaction à la phase de réparation ? Marinesco (38) croit que ce retour des cellules lésées à l'état normal est intimement lié aux phénomènes particuliers qui se passent dans le nerf au niveau du point

sectionné. Le retour des cellules à l'état normal ne serait que la conséquence immédiate de la soudure des deux bouts et de la régénération subséquente du nerf. Si cette soudure ne parvient pas à se faire, pense-t-il, la cellule lésée s'atrophie et disparaît. C'est ainsi qu'il expliquerait la disparition des cellules nerveuses de la corne antérieure, signalée par un grand nombre d'auteurs dans la moelle épinière d'anciens amputés. Nous avons montré (39) par nos recherches, d'accord en cela avec Nissl, qu'il n'en est pas ainsi. Le retour des cellules lésées à l'état normal est, pour nous, complètement indépendant des phénomènes de régénération qui se passent au niveau du point sectionné. Que la soudure des deux bouts se fasse ou qu'elle ne se fasse pas, que le nerf se reforme ou qu'il ne se reforme pas, les phénomènes dont les cellules lésées sont le siège parcourent toujours les deux phases qui caractérisent la chromolyse expérimentale : la phase de dissolution de la substance chromophile et la phase de reformation de la même substance. Foa (33) est arrivé à la même conclusion.

Nous disons la chromolyse *expérimentale*, parce que dans la chromolyse observée dans la moelle de l'homme à la suite d'amputation, la phase de reformation des éléments chromophiles semble faire défaut. C'est ainsi que des cellules en chromolyse ont été observées dans la moelle d'un homme mort trois mois [Flatau (40)] et même sept mois [Sano (32)] après l'amputation.

Quel est le sort ultérieur de ces cellules nerveuses ?

Sur ce point les recherches ne sont pas encore assez nombreuses pour nous permettre de formuler une conclusion générale. Nous croyons que, quand le nerf lésé parvient à se régénérer, les cellules d'origine de ce nerf, redevenues normales, persistent indéfiniment. Quand, au contraire, cette régénération du nerf ne peut pas se faire, comme cela s'observe par exemple à la suite d'amputation, on peut voir survenir, au bout d'un temps plus ou moins long, la disparition complète des cellules donnant origine au nerf sectionné. Cette disparition, même dans ces conditions spéciales, n'est cependant pas fatale.

Nous avons à l'appui de cette thèse deux faits tout à fait typiques. Nous avons sectionné avec un de nos élèves, M. Van Biervliet, (41) tous les nerfs d'une cavité orbitaire chez trois lapins et cela en vidant cette cavité de toutes les parties molles qu'elle contient. Ces lapins ont été tués 16, 19 et 21 mois après l'opération : chez les deux derniers, les cellules lésées étaient presque toutes revenues à l'état normal, au moins ne pouvait-on constater de différence bien profonde entre le noyau d'origine du nerf oculo-moteur commun du côté sectionné et celui du côté opposé. Chez le troisième lapin, au contraire, qui n'a survécu que 16 mois à l'opération, toutes les cellules correspondant au nerf oculo-moteur commun sectionné avaient disparu. Dans les trois cas cependant, le bout périphérique du nerf oculo-moteur lésé s'est trouvé dans les mêmes conditions anatomiques : il lui a été impossible de se regénérer puisque tous les muscles auxquels il était destiné avaient été enlevés. Un fait tout aussi démonstratif a été observé par nous et De Neef (42) dans la moelle lombo-sacrée d'un homme, mort 12 ans après l'amputation de la jambe vers la partie moyenne de la cuisse. Les cellules du noyau d'innervation des

muscles du pied étaient normales, alors que les cellules du noyau d'innervation des muscles de la jambe avaient disparu.

Les cellules d'origine des fibres d'un nerf moteur *cranien* sectionné subissent donc toutes des modifications profondes, faciles à mettre en évidence en se servant de la coloration au bleu de méthylène. Ces modifications sont assez profondes pour imprimer à la cellule nerveuse un aspect tellement caractéristique, que l'on peut sans peine retrouver une cellule lésée au milieu d'un grand nombre de cellules normales. Ces modications sont importantes à connaître. Grâce à elles nous avons entre les mains un moyen précieux qui nous permet d'aborder avec succès l'étude si importante des localisations motrices dans le névraxe. Pour savoir, en effet, où se trouvent, dans l'axe nerveux ,les cellules en connexion avec un nerf périphérique donné, il nous suffira de sectionner expérimentalement ce nerf chez un animal quelconque pour pouvoir reconnaître, au bout de quelques jours, par la chromolyse survenue dans les cellules d'origine, toutes les cellules en connexion directe avec ce nerf. Cette méthode excessivement importante, que Nissl le premier a fait connaître, nous servira plus tard quand nous aborderons l'étude de l'origine réelle des nerfs périphériques.

Le phénomène de chromolyse ne se produit pas seulement, dans une cellule motrice, à la suite de la *section* de son axone ; on le voit survenir aussi à la suite d'une simple *ligature* de ce dernier [Van Gehuchten (31)] ; voire même d'une simple *compression* entre les mors d'une pince [Nelis (31)]. On l'observe aussi à la suite de l'irritation du nerf par un courant électrique (Vas, Mann, Lambert, Lugaro), à la suite du trouble fonctionnel déterminé dans le nerf périphérique par l'application de cristaux de chlorure de sodium (Nissl), à la suite également des lésions pathologiques les plus variées (compression, inflammation) qui interrompent momentanément ou définitivement la connexion anatomique ou fonctionnelle du neurone (Marinesco, Ballet et Dutil, Sano, Soukhanoff), etc..

La durée et surtout l'importance de ce phénomène de chromolyse semblent être en rapport immédiat avec le degré de la lésion de l'axone.

Nous avons vu qu'à la suite de la *section* du nerf hypoglosse, la phase de dissolution de la substance chromophile atteint son apogée environ 15 à 20 jours après la lésion. Si au lieu de faire la section du nerf on se contente de la simple *ligature*, le phénomène de chromolyse est beaucoup moins énergique : la dissolution des éléments chromophiles est moins complète et la phase de reformation débute déjà neuf jours après le traumatisme. La phase de dissolution peut même être beaucoup plus courte encore et peut-être faire défaut, au moins d'une façon apparente. C'est ainsi que Nelis (43) a vu, dans notre laboratoire, les cellules d'origine du nerf hypoglosse présenter un état de pyknomorphie manifeste cinq jours après la *compression* accidentelle du nerf entre les mors d'une pince.

Ces phénomènes de chromolyse montrent, à toute évidence, que le neurone est un élément excessivement sensible, que le corps cellulaire du neurone est une partie importante de cet organisme, puisque tout traumatisme, quelque petit qu'il soit, qui intéresse le prolongement cylindraxile, a son contre coup inévitable sur les

éléments constituants du protoplasme cellulaire situé à une distance parfois considérable du point lésé. Ils nous démontrent aussi la connexion étroite qui existe entre les fibrilles du cylindre-axe et le protoplasme de la cellule nerveuse, connexion qui se comprend difficilement si l'on admet l'opinion de Apathy, de Bethe et de Nissl sur la structure du protoplasme cellulaire et sur l'origine extracellulaire de ses neurofibrilles.

Ce qui montre encore, d'une façon frappante, la relation intime qui existe entre le degré du traumatisme de l'axone et des lésions que ce traumatisme entraîne dans les cellules d'origine, ce sont les phénomènes cellulaires qui surviennent à la suite de l'*arrachement* d'un nerf, phénomènes signalés d'abord par Ballet et Marinesco (44), confirmés par Foa (33), et dont nous (45) avons repris l'étude avec un de nos élèves, M. De Beule (46).

Quand on arrache, chez un lapin, le nerf hypoglosse ou le nerf facial, on constate que la phase de dissolution des éléments chromophiles est beaucoup plus intense que celle qui survient à la suite de la simple section du nerf. De plus, cette phase de dissolution n'est pas suivie de la phase de reformation, mais bien, ainsi que Ballet et Marinesco l'ont signalé les premiers, de la disparition complète de toutes les cellules nerveuses. Il résulte de nos recherches que cette destruction cellulaire est excessivement rapide : 15 jours après l'arrachement du nerf, chez le lapin, plus de la moitié des cellules ont disparu ; 35 jours après la même opération,



Côté normal — Fig. **215**. — Côté lésé

Noyau d'origine du nerf facial du lapin 40 jours après l'arrachement du nerf.

il ne persiste plus une seule cellule nerveuse dans toute l'étendue du noyau gris correspondant, fig. **215**. Nous avons vu que cette atrophie rapide entraine à son tour la dégénérescence wallérienne de toutes les fibres du bout central, dégénérescence en désaccord complet avec la proposition négative renfermée dans la loi de Waller.

Le phénomène de chromolyse survient-il inévitablement dans toute cellule d'origine d'un nerf moteur périphérique à la suite de la lésion de son axone ? Marinesco (47) répond affirmativement à cette question. Nos recherches, (39 et 43), faites principalement sur le lapin, ne nous permettent pas de partager cette manière de voir.

Un fait incontestable, c'est que la chromolyse est fatale dans les cellules d'origine d'un nerf moteur *cranien* sectionné quel qu'il soit, du moment que cette section a été faite dans le voisinage plus ou moins immédiat de la base du crâne. Cela résulte à toute évidence de nos nombreuses recherches expérimentales. Il n'en est pas de même pour les nerfs moteurs qui *dépendent de la moelle épinière*. Nous avons fait dans cette voie, en collaboration avec un de nos élèves, M. C. de Neef (48), de nombreuses recherches expérimentales. Nous avons sectionné, sur un grand nombre de lapins et de chiens, la plupart des nerfs périphériques du membre thoracique et du membre abdominal. Nous avons même, à l'exemple de Marinesco, réséqué ces nerfs sur une longueur de 1 à 2 centimètres chez le cobaye et nous n'avons jamais rencontré de cellules en chromolyse dans les segments correspondants de la moelle épinière.

Des résultats négatifs analogues aux nôtres ont été obtenus également par Marinesco (47), et par De Buck et Vanderlinden.

Dans quelques-unes de nos recherches, nous avons trouvé les cellules de la corne antérieure de la moelle correspondant au nerf lésé dans un état pyknomorphe manifeste. Ces cellules avaient donc réagi à la suite de la section de leur axone, mais cette réaction cellulaire est totalement différente de celle que l'on observe dans les noyaux d'origine des nerfs moteurs craniens ; de plus, elle n'est pas constante.

Et cependant l'*arrachement* de ces mêmes nerfs, fait chez les mêmes animaux, était suivi de réaction cellulaire intense dans les cellules de la corne antérieure. Il résulte donc de ces recherches que les neurones moteurs spinaux du lapin, du chien et du cobaye opposent au traumatisme expérimental de leur axone une résistance beaucoup plus forte que les neurones moteurs cérébraux.

Si, à côté de ces résultats négatifs obtenus par nous *d'une façon constante*, à la suite de la *section* ou de la *résection* d'un nerf moteur *spinal* chez les animaux, vous mettez les résultats positifs obtenus, dans les mêmes conditions, par Nissl, Colenbrander, Sano (49), Cajal (50), Kohnstamm (51), Marinesco et d'autres, ainsi que les résultats obtenus par Sano, par nous-même en collaboration avec De Buck (52), Nelis (53) et C. De Neef (54) par Bruce et d'autres dans la moelle épinière de l'homme dans les cas d'amputation récente, vous pourrez vous convaincre que les conditions qui déterminent le phénomène de chromolyse dans les neurones moteurs périphériques sont encore loin d'être complètement élucidées. La conclusion que nous avons tirée de nos recherches, à savoir que la *section* d'un nerf moteur spinal n'est pas *toujours* suffisante pour entraîner le phénomène de chromolyse dans les cellules d'origine, se trouve par là pleinement justifiée.

Marinesco a constaté la justesse de cette conclusion. De l'avis de notre collègue (55) les résultats négatifs n'auraient aucune valeur. « Nous savons tous, dit-il, qu'en fait de théorie, on doit placer en première ligne les faits positifs, et s'il n'y avait même que quelques expériences positives, comme le sont celles de Nissl et de Lugaro, elles suffiraient amplement pour démolir l'hypothèse de Van Gehuchten à savoir : « la section ou bien la résection d'un nerf spinal n'est pas toujours suffisante pour entraîner chez le lapin la chromatolyse des cellules correspondantes de la moelle, contrairement à ce qui se passe pour un nerf moteur cranien ». Nous avouons franchement ne rien comprendre à ce

raisonnement de MARINESCO. Il n'y a pas ici de *théorie* en jeu ; il y a uniquement la constatation d'un fait. La section ou la résection d'un nerf spinal entraîne-t-elle, oui ou non, le phénomène de chromolyse dans les cellules d'origine de ce nerf ?

La réponse à cette question ne peut être faite que par des recherches expérimentales. Les résultats de ces recherches, qu'ils soient négatifs ou qu'ils soient positifs, doivent, pour la solution de la question, *avoir absolument la même valeur*. Les recherches de NISSL, LUGARO, COLENBRANDER, KOHNSTAMM, MARINESCO, etc. ont donné des résultats positifs, Les nombreuses recherches que nous avons faites avec C. DE NEEFF ne nous ont donné que des résultats négatifs. Il en est de même pour les premières recherches faites par MARINESCO et pour des recherches ultérieures faites par DE BUCK. Que faut-il conclure de là ? Si ce n'est que la réaction cellulaire, connue sous le nom de chromolyse, ne se produit pas *toujours* à la suite de la section ou de la résection d'un nerf moteur spinal. Cette conclusion n'est pas *une hypothèse*, comme le pense MARINESCO, ce n'est que la traduction fidèle des faits observés par différents auteurs. Ces faits ne sont pas à nier. Mais il est de notre devoir de rechercher les conditions expérimentales dans lesquelles toutes ces recherches ont été faites, afin de pouvoir déterminer le facteur inconnu qui est cause de cette différence dans les résultats obtenus.

B. *Modifications de la partie non chromophile.*

MARINESCO a étudié récemment (56) les modifications de la partie neurofibrillaire. Il résulte de ses recherches que la section d'un nerf retentit à distance sur l'appareil réticulo-fibrillaire du cytoplasme et y détermine une double modification ; modification chimique à la suite de laquelle les neurofibrilles imprégnées par le nitrate d'argent prennent une coloration rougeâtre au lieu de la teinte noire qu'elles ont dans les cellules normales ; modification physique qui rend les neurofibrilles *granuleuses*, les rapproche les unes des autres et donne à la cellule une aspect nettement fibrillaire. Ces modifications prédominent dans le corps cellulaire et sont faibles ou font défaut dans les ramifications protoplasmatiques.

Lorsque le traumatisme est plus intense, comme celui consécutif à l'arrachement du nerf, les phénomènes réactionnels sont beaucoup plus graves : à l'état granuleux des neurofibrilles fait suite une véritable désagrégation granuleuse, suivie elle-même de la destruction et de la disparition des neurofibrilles. Ces modifications marchent de pair avec l'atrophie rapide de toutes les cellules nerveuses.

Littérature.

(1) FLEMMING : *Vom Bau der Spinalganglienzellen.* Beiträge zur Anatomie und Embryologie als Festgabe für J. Henle von seinen Schülern, 1882. — (2) FLESCH : *Structurverschiedenheiten der Ganglienzellen in Spinalganglien.* Tagebl. der 57 Vers. deutsch. Naturforscher u. Aerzte, Magdeburg. 1884. — *Ueber die Nervenzellen in den peripheren Ganglien.* Tageblatt der Naturforscher Gesellsch. zu Strassburg. — FLESCH und KONEFF : *Bemerkungen über die Structur der Ganglienzellen.* Neurolog. Centralbl., 1886. — (3) H. KONEFF : *Beiträge zur Kenntniss der Nervenzellen in der peripheren Ganglien.* Inaugural-Dissertation. Bern, 1886. — (4) A. GITISS : *Beiträge zur vergleichende Histologie der peripheren Ganglien.* Inaug.-Dissertation. Bern, 1887. — (5) KOTLAREVSKY : *Physiologische und mikrochemische Beiträge zur Kenntnis der Nervenzellen.* Inaug.-Dissert., Berne, 1887. — (6) NISSL : *Mittheilungen zur Anatomie der Nervenzellen.* Allgem. Zeitschr. f. Psychiatrie, Bd. 50, 1894, pp. 270-376. — (7) VAS : *Studien über den Bau des Cromatins in der sympatischen Ganglienzellen.* Archiv. f. mikr. Anat., Bd. 40, 1892. — (8) HODGE : *Some Effects of Stimulating Ganglion Cells.* American Journal of Psychologie, vol. I, 1889. — *Some Effects of Electrically Stimulating Ganglion Cells.* Dissertation. American Journ.-

Psych., vol. II, 1889. — *The process of recovery from the fatigue occasionned by the electrical stimulation of Ganglion Cells,* American Journ. Psych., vol. III, 1891. — *A Microscopical Study of Changes due to functional Activity in Nerve Cells.* Journal of Morphology, vol. VII, 1892. — (9) LAMBERT : *Note sur les modifications produites par l'excitation électrique dans les cellules nerveuses sympathiques.* Comptes rendus de la société de Biologie, 4 Nov. 1893. — (10) MANN : *Histological changes induced in sympathetic, motor ond sensory nerve cells by functional activity.* Journal of Anat. and Phys., Bd. XXIX, 1894. — (11) LUGARO : *Sulle modificazioni delle cellule nervose nei diversi stati funzionali.* Lo sperimentale, Anno XLIX, 1895. — (12) PUGNAT : *Les modifications histologiques des cellules nerveuses dans l'état de fatigue.* Académie des Sciences, novembre 1897. — (13) LEVI : *Contributo allo fisiologia della cellula nervosa.* Rivista di patologia nervosa e mentale. Vol. I. — (14). NISSL : *Die Beziehungen der Nervenzellensubstanzen zu den thätigen, ruhenden und ermüdeten Zellzständen.* Allgem. Zeitschr. f. Psychiatrie, 1896. pp. 1147-1154. — (15) DE MOOR : *La plasticité morphologique des neurones cérébraux.* Archives de Biologie, 1896, pp. 723-752. — (16) PERGENS : *Action de la lumière sur les éléments nerveux de la rétine,* Bull. de l'Acad. royale de médecine de Belgique, 1896. — *Action de la lumière colorée sur la rétine.* Annales de la Société royale des Sciences médic. et nat. de Bruxelles, t. VI. 1897. — (17) FR. PICK : *Ueber morphologische Differenzen zwischen ruhenden und erregten Ganglienzellen.* Deutsche medicin. Wochenschrift, 1898, nº 22. — (18) LUXENBURG : *Ueber morphologische Veränderungen der Vorderhornzellen des Rückenmarks während der Thätigkeit.* Neurolog. Centralbl. nº 14. 1899, p. 629. — (19) GUERRINI : *Delle minute modificazioni di struttura della cellula nervosa corticale nella fabica.* Rivista di patologia nervosa e mentale, 1900. — (20) MAGINI : *L'orientation des nucléoles des cellules nerveuses motrices dans le lobe électrique de la torpille, à l'état d'excitation.* Arch. ital, de Biologie, t. XXII. 1894. — (21) VALENZA : *I cambiamenti microscopici delle cellule nervose nella loro attivita funzionale e sotto l'azione di agenti stimolanti e destruttori.* Atta della R. Accademia delle Scienze fis. et nat. di Napoli, 1895. — (22) HODGE : *Die Nervenzelle bei der Geburt und beim Tode an Alterschwache.* Anatom. Anz., 1894. — (23) TELLO : *Sobre la existencia de neurofibrillas colosales en las neuronas de los reptilas.* Trabajos di CAJAL, Tome II, 1903. — (24) CAJAL : *Variaciones normales y patologicas del reticulo neurofibrilar,* Ibid., Tome III, fasc. 1, 1904. — (25) TELLO : *Las neurofibrillas en los vertebrados inferiores.* Ibid., Tome III, fasc. 2 et 3, 1904. — (26) NISSL : *Ueber die Veränderungen der Ganglienzellen am Facialiskern des Kaninchens nach Ausreissung der Nerven.* Allgem. Zeitschr. f. Psychiatrie, Bd. 48, 1892, pp. 197-198, — *Ueber experimentell erzeugte Veränderungen an den Vorderhornzellen des Rückenmarkes bei Kaninchen.* Allgem. Zeitschr. f. Psychiatrie, Bd. 48, 1892, pp. 675-681. — *Ueber eine neue Untersuchungsmethode des Centralorgans speciell zur Feststellung der Localisation der Nervenzelle.* Centralbl. f. Nervenheilk. und Psychiatrie, 1894, pp. 337-344. — (27) MARINESCO : *Théorie des neurones.* Extrait de la Presse médicale. Paris, 1895. — *Des polynévrites en rapport avec les lésions primitives des cellules nerveuses.* Revue neurologique, 1896. pp. 129-141. — (28) LUGARO : *Nuovi dati e nuovi problemi nella patologia della cellula nervosa.* Riv sta di patologia nervosa e mentale 1896, pp. 303-322. — (29) FLATAU : *Einige Betrachtungen über die Neuronlehre im Anschluss an frühzeitige, experimentell erzeugte Veränderungen der Zellen des Oculomotoriuskerns.* Fortschritte der Medicin, 1896, pp. 201-224. — (30) COLENBRANDER : *Over de structuur der Gangltencel uit den voorsten Hoorn.* Utrecht, 1896. — (31) — VAN GEHUCHTEN : *Anatomie du système nerveux de l'homme.* 2e éd., 1897. — *L'anatomie fine de la cellule nerveuse.* Rapport présenté au XIIe Congrès international de médecine. Moscou, 1897. — *Le phénomène de chromatolyse consécutif à la lésion pathologique ou expérimentale de l'axone.* Bull. de l'Académie de médecine de Belgique, 1897. — (32) SANO : *Les localisations motrices dans la moelle lombo-sacrée.* Journal de Neurologie, 1897. — *Les localisations des fonctions motrices de la moelle épinière,* Anvers, 1898. — (33) FOA : *Sulle alterazioni delle cellule del nucleo di origine in seguito a taglio o strappamento dell' ipoglosso.* Rivista di patologia nervosa e mentale. Vol. IV, 1899, pp. 23-54. — (34) MARINESCO : *Des lésions primitives et des lésions secondaires de la cellule nerveuse.* Comptes rendus de la Société de Biologie, 1896. — *Pathologie générale de la cellule nerveuse.* La Presse médicale, 27 janvier 1897. — *L'histopathologie de la cellule nerveuse.* Revue générale des Sciences pures et appliquées, 30 mai 1897. — *Pathologie de la cellule nerveuse..* Rapport au Congrès de Moscou, 1897. — (35) VAN GEHUCHTEN : *Les connexions bulbaires du nerf pneumo-gastrique.* Comptes rendus de l'association des anatomistes. Bibliographie anatomique. Supplément 1899, p. 40. — (36) RETTERER : Article *Chromatolyse* du Dictionnaire de physiologie de Richet. — (37) KOHNSTAMM : *Ueber retrograde Degeneration.* Schmidt's Jahrbücher der ges. Medicin. Bd, 261, p. 253. — (38) MARI-

NESCO : *Sur les phénomènes de réparation dans les centres nerveux après la section des nerfs périphériques.* La Presse médicale, 1898, pp. 201-206. — (39) VAN GEHUCHTEN : *Les phénomènes de réparation dans les centres nerveux après la section des nerfs périphériques.* La Presse médicale, 4 janvier 1899. — (40) FLATAU : *Ueber Veränderungen des menschligen Rückenmarks nach Wegfall grösserer Gliedmassen.* Deutsche med. Wochensch., nr 18, 1898. — (41) VAN GEHUCHTEN et VAN BIERVLIET : *Le noyau de l'oculomoteur commun 16, 19 et 21 mois après la résection du nerf.* Le Névraxe, Vol. II. 1901. — (42) VAN GEHUCHTEN : *Pathologische Anatomie der Nervenzelle* dans Handbuch der pathologischen Anatomie des Nervensystems. Berlin, 1903. — (43) VAN GEHUCHTEN : *A propos du phénomène de chromatolyse.* Bull. de l'Acad. royale de médecine de Belgique, 1898. — (44) BALLET et MARINESCO : *Lésions du noyau de l'hypoglosse consécutives à l'arrachement du nerf.* Société médicale des hôpitaux. 11 mars 1898. Semaine médicnle, p. 108, 1898. — MARINESCO : *Veränderungen der Nervencentren nach Ausreissung der Nerven mit einigen Erwägungen betreffs ihrer Natur.* Neurolog. Centrabl., 1898. — (45) VAN GEHUCHTEN : *Anatomie du système nerveux de l'homme*, 3e édit., vol. I, p. 327, 1900. — *La dégénérescence dite rétrograde ou dégénérescence wallérienne indirecte.* Le Névraxe, Vol. V, 1903. — (46) DE BEULE : *Contribution à l'étude des lésions des cellules de l'hypoglosse après arrachement du nerf.* Le Névraxe, vol. III, 1901. — (47) MARINESCO : *Contribution à l'étude des localisations des noyaux moteurs dans la moelle épinière.* Revue neurologique, 30 juillet 1898, p. 464. — (48) DE NEEF : *Recherches expérimentales sur les localisations motrices médullaires chez le chien et le lapin.* Le Névraxe, vol. II, 1901. — (49) SANO : *Nucleus diaphragmae.* Journal médical de Bruxelles, 20 oct. 1898. — (50) CAJAL : *El sistema nervioso del hombre y de los vertebrados*, 1er fasc., 1897, p. 165. — (51) KOHNSTAMM : *Zur Anatomie und Physiologie der Phrenicuskerns.* Fortschritte der Medicin, 1er sept. 1898, p. 643-653. — (52) VAN GEHUCHTEN et DE BUCK : *La chromatolyse dans les cornes antérieures de la moelle après désarticulntion de la jambe et ses rapports avec les localisations motrices.* Journal de Neurologie, 1898. — *Contribution à l'étude des localisations des noyaux moteurs dans la moelle lombo-sacrée et de la vacuolisation des cellules nerveuses.* Revue neurologique, 1898. — (53) VAN GEHUCHTEN et NELIS : *La localisation motrice médullaire est une localisation segmentaire.* Journal de Neurologie, 1899. — (54) VAN GEHUCHTEN et DE NEEF : *Les noyaux moteurs de la moelle lombo-sacrée chez l'homme.* Le Névraxe, vol. I. 1900. — (55) MARINESCO : *Les phénomènes de réparation dans les centres nerveux après la section des nerfs périphériques.* La Presse Médicale, 1899, p. 185. — (56) MARINESCO : *Recherches sur la structure de la partie fibrillaire des cellules nerveuses à l'état normal et pathologique.* Revue Neurologique, 1904.

SEIZIÈME LEÇON

Éléments histologiques qui entrent dans la constitution du système nerveux.

(Suite).

Modifications consécutives à la lésion du prolongement cylindraxile *(suite)*.
Modifications consécutives aux troubles circulatoires, aux empoisonnements et aux intoxications.
La signification du phénomène de chromolyse.
La neuroglie : cellules épendymaires et cellules de Deiters.
Hypothèses sur la valeur fonctionnelle de la neuroglie.

Nous avons vu, dans la dernière leçon, que toute lésion du prolongement cylindraxile d'un neurone moteur cranien est suivie d'une réaction cellulaire manifeste intéressant à la fois et les blocs de Nissl et le réticulum neurofibrillaire. L'intensité de cette réaction est en rapport direct avec l'intensité du traumatisme. Les neurones moteurs dépendant de la moelle épinière semblent se comporter d'une façon quelque peu différente. La réaction cellulaire est manifeste à la suite de l'*arrachement* du nerf. Elle est, au contraire, incertaine à la suite de sa *section* ou de sa *résection*, sans que nous soyons en état de déterminer les conditions expérimentales nécessaires pour obtenir tantôt un résultat négatif, tantôt un résultat positif.

Voyons maintenant comment les cellules des neurones sensibles périphériques se comportent dans les mêmes conditions expérimentales.

Il y a ici lieu de distinguer entre le traumatisme porté sur le prolongement périphérique ou cellulipète et sur le prolongement central ou cellulifuge.

Section du prolongement cellulipète. Les recherches entreprises par Lugaro (1), Mering, Fleming (2) sur les ganglions spinaux et les nombreuses recherches que nous avons faites nous-même avec C. Nelis (3) sur le ganglion noueux du vague chez le lapin, ont montré que la section du prolongement périphérique entraîne, dans les cellules correspondantes des ganglions cérébro-spinaux, les mêmes modifications que celles que nous avons décrites pour les cellules motrices : la dissolution de la substance chromophile, la turgescence du corps cellulaire et le déplacement

du noyau FIG. **216** et **217**. Ces modifications sont même plus précoces que dans les cellules motrices; elles atteignent leur maximum d'intensité environ 10 à 15 jours après la lésion. A partir de ce moment les cellules du ganglion noueux du vague présentent une légère tendance à passer de la phase de dissolution à la phase de reformation des éléments chromophiles ; on voit, en effet, dans un certain nombre de cellules, quelques blocs de substance chromophile se reconstituer au centre du corps cellulaire. Mais cette tendance à la phase de réparation n'est pas de longue durée ; elle fait bientôt place à une phase de désorganisation qui aboutit à la destruction complète de la cellule. Cette destruction cellulaire est frappante quand on compare l'une à l'autre une coupe longitudinale d'un ganglion noueux d'un lapin normal, FIG. **218**, avec une coupe du même ganglion provenant d'un lapin tué 90 jours après la section du nerf vague dans la région cervicale, FIG. **219**.

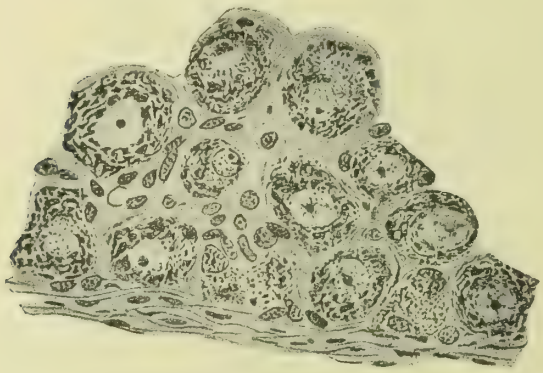

FIG. **216**.
Cellules normales du ganglion noueux du vague du lapin.

Cette destruction cellulaire, si intense dans nos recherches expérimentales sur le ganglion noueux du nerf vague, avait été observée également par LUGARO, mais à un degré beaucoup moindre, dans les ganglions spinaux. Elle a été contestée, par MARINESCO (4), qui a toujours trouvé que, après section du vague, la grande majorité des cellules du ganglion noueux présentent des phénomènes de réparation et qu'il est rare d'y observer des cellules présentant des signes certains d'atrophie. Cox (5), qui a étudié, chez le lapin, les modifications des ganglions spinaux des nerfs cervicaux inférieurs après section du plexus brachial, distingue dans ces ganglions deux types cellulaires réagissant diversément : certaines cellules réagissent d'une façon très précoce et très profonde ; Cox les considère comme étant en rapport avec une fibre périphérique ; les autres réagissent plus tardivement et d'une façon beaucoup plus légère, au point que Cox croit qu'il s'agit là probablement de cellules

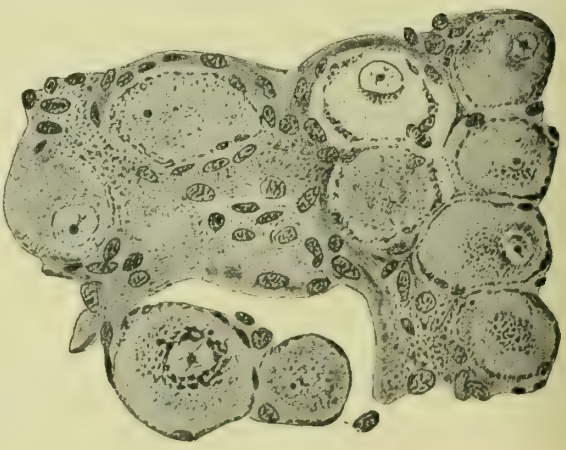

FIG. **217**.
Cellules du ganglion noueux du vague 11 jours après la section du nerf.

dépourvues de toute connexion avec les fibres périphériques, correspondant aux cellules découvertes par Dogiel et dont le prolongement cylindraxile se ramifie

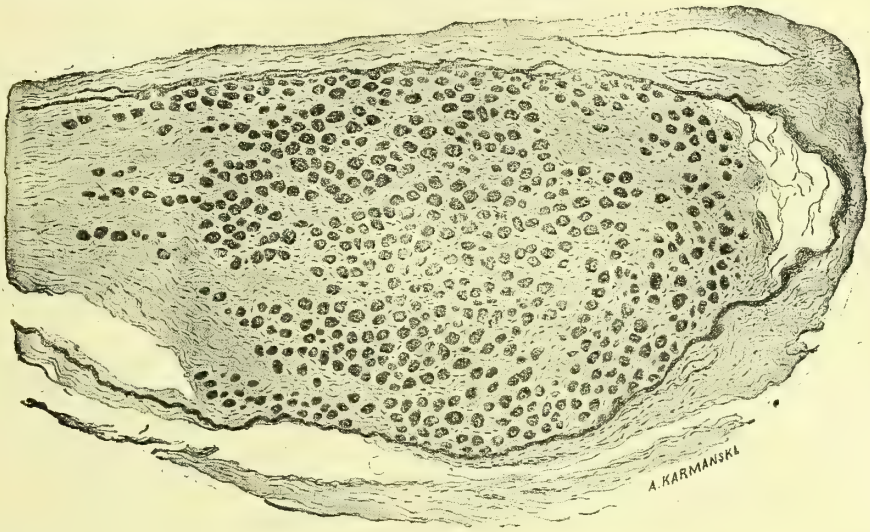

Fig. 218.
Coupe longitudinale d'un ganglion noueux ou plexiforme normal du lapin.

Fig. 219.
Coupe longitudinale d'un ganglion noueux de lapin, quatre-vingt-dix jours après la section du vague et du sympathique dans la région cervicale (le nerf laryngé supérieur et le rameau cardiaque ont été respectés).

et se termine dans le ganglion lui-même. D'après Cox la majeure partie des cellules persistent, même six mois après la lésion, tandis qu'un petit nombre seulement dégénère et disparait.

Cassirer (6) a réséqué une partie du nerf sciatique. Il a trouvé les modifications réactionnelles dans les cellules des ganglions correspondants. En traitant la moelle épinière avec la méthode de Marchi il a trouvé, chez des animaux tués 20 à 63 jours après la lésion, un petit nombre de fibres en dégénérescence dans le cordon postérieur du côté correspondant. Il semble résulter de là qu'un petit nombre de cellules des ganglions spinaux succombent à la suite de la section du prolongement périphérique, tandis que la grande majorité de ces cellules passent de la phase de réaction à la phase de reformation.

En présence de ces résultats divergents, la question a été reprise par Nelis, dans notre laboratoire, pour ce qui concerne les cellules du ganglion noueux du nerf vague chez le lapin et, sur une plus large échelle, par Lugaro pour les cellules des différents ganglions cérébro-spinaux.

Les résultats des recherches de Nelis, que nous avons résumés ailleurs (7), démontrent que les cellules du ganglion noueux réagissent très rapidement à la section du prolongement périphérique ; cette phase de réaction est cependant suivie d'une phase de réparation telle que 153 et 186 jours après la lésion presque toutes les cellules sont redevenues normales.

Lugaro (8) étudie les phénomènes de réaction aussi bien dans les cellules des ganglions spinaux que dans celles du ganglion noueux. Il résulte de l'ensemble de ses recherches que toutes les cellules lésées présentent, au moins temporairement, une tendance à la réparation ; mais le sort final de ces cellules, toutes conditions expérimentales étant les mêmes, varie d'un ganglion à l'autre dans un même animal et pour un même ganglion varie surtout d'un animal à l'autre. De tous les ganglions cérébro-spinaux, le plus sensible au traumatisme du nerf est le ganglion noueux du vague. C'est dans ce ganglion que les processus destructifs sont les plus importants. Les recherches de Lugaro viennent sous ce rapport confirmer les résultats de nos premières recherches expérimentales. Elles prouvent encore une fois que, pour les neurones sensibles périphériques aussi bien que pour les neurones moteurs, nous sommes loin de connaître toutes les conditions qui interviennent dans la production du phénomène de chromolyse. La section seule du nerf ne peut pas tout expliquer puisque cette section, faite par des opérateurs différents, semble produire des résultats différents.

Section du prolongement cellulifuge. Contrairement à ce qui se passe dans les cellules des ganglions cérébro-spinaux à la suite de la section du prolongement périphérique, la section du prolongement central (fibres des racines postérieures) n'est suivie d'aucune réaction cellulaire. Ces recherches, qui ont été faites d'abord par Lugaro sur le chien, ont été reprises par nous et par Nelis sur des chiens et des lapins, non seulement pour les ganglions spinaux, mais aussi pour le ganglion noueux du vague. Dans aucune de nos recherches expérimentales nous n'avons trouvé de cellules lésées dans le ganglion correspondant.

Les cellules des ganglions cérébro-spinaux se comportent donc d'une façon différente suivant qu'on leur sectionne le prolongement cellulipète ou le prolongement cellulifuge. La section du prolongement cellulipète détermine une chromolyse intense pouvant entraîner, au moins chez certains animaux et dans certains ganglions,

la destruction complète de la cellule correspondante ; la section du prolongement cellulifuge reste, au contraire, sans effet sur la cellule d'origine. Ce fait est important à signaler surtout si on le place en regard de cet autre : c'est que pour le neurone *moteur* périphérique la chromolyse, au moins pour les nerfs craniens, est toujours la conséquence de la lésion du prolongement cellulifuge.

Si nous nous demandons maintenant la façon dont se comportent les neurones moteurs et sensibles des *centres nerveux* à la suite de la lésion du prolongement cylindraxile, nous voyons qu'ici encore la réaction cellulaire varie d'après le neurone que l'on considère.

Il résulte des recherches expérimentales de Ballet et Faure (9) que la section expérimentale des fibres de la voie motrice centrale entraîne, chez le chien, la chromolyse des cellules pyramidales correspondantes de l'écorce, suivie bientôt de la destruction complète de ces cellules. La même réaction cellulaire a été signalée par Dotto et Pusateri (10) et par Marinesco (11) dans les grandes cellules pyramidales des circonvolutions centrales chez l'homme, après destruction des fibres de la capsule interne. Conformément aux observations faites par v. Monakow (12), cette réaction cellulaire est suivie bientôt de la disparition complète de ces cellules pyramidales.

La chromolyse des cellules pyramidales de la zone motrice du cerveau a été observée également par Sano (13), à la suite de lésion des fibres cortico-spinales pendant leur trajet médullaire. Nous basant sur les observations des différents auteurs qui ont signalé l'*atrophie* rapide de ces cellules pyramidales à la suite de la section du prolongement cylindraxile, nous avions cru pouvoir utiliser la méthode de la dégénérescence wallérienne indirecte pour établir des localisations nettes et précises dans la zône motrice corticale des animaux. A cet effet, nous avons pratiqué, sur le lapin et le chien, des hémisections de la moelle épinière à différents niveaux. Après une survie de 40 à 50 jours, nous avons traité le tronc cérébral par la méthode de Marchi, espérant pouvoir poursuivre, au moyen de la dégénérescence wallérienne du bout central, les fibres cortico-spinales jusque dans l'écorce du télencéphale. Malheureusement, dans aucune de nos expériences il n'y avait de la dégénérescence dans le bout central de ces fibres. Nous devons conclure de là que, si la section de ces fibres *dans leur trajet médullaire* entraîne la chromolyse des cellules correspondantes de l'écorce, cette chromolyse n'aboutit pas à l'atrophie et à la mort de ces cellules nerveuses.

Mais ces recherches nous ont cependant montré (14) qu'il existe, dans le système nerveux central, des neurones moteurs excessivement sensibles à la lésion de leur axone, à tel point que la simple section faite à une distance assez notable de la cellule d'origine entraîne non seulement une chromolyse intense, mais l'atrophie rapide de toutes les cellules intéressées, avec la dégénérescence wallérienne indirecte de toutes les fibres du bout central. Telles sont les fibres du faisceau de v. Monakow ou *fibres rubro-spinales* ayant leurs cellules d'origine dans le noyau rouge du mésencéphale et descendant dans la zone pyramidale du cordon latéral de la moelle ; les *fibres vestibulo-spinales* provenant du noyau de Deiters du myélencéphale et prenant part à la constitution de la zône pyramidale du cordon antérieur ; des *fibres réticulo-*

spinales provenant de cellules éparpillées dans la formation réticulaire du myélencéphale et toutes les fibres du pédoncule cérébelleux moyen ou *fibres ponto-cérébelleuses.*

Les neurones moteurs des centres semblent donc se comporter tout autrement que les neurones moteurs périphériques à la suite de la section de leur prolongement cylindraxile : ces derniers passent de la phase de réaction à la phase de réparation, tandis que pour les premiers, la phase de réaction est suivie *très souvent* de la phase de dégénérescence.

Si nous comparons entre eux les neurones moteurs centraux et périphériques, au point de vue de la résistance qu'ils opposent à la lésion de leur prolongement cylindraxile, nous voyons que, de tous les neurones moteurs, les plus résistants semblent être les neurones *périphériques dépendant de la moelle épinière* : la section de leur axone n'entraîne pas *toujours* de réaction cellulaire. Puis viennent les neurones périphériques dépendant de l'encéphale : la section de leur axone est suivie de la dissolution des éléments chromophiles ; mais à cette phase de dissolution fait suite une phase de reformation. Les neurones moteurs centraux semblent être les plus vulnérables surtout ceux qui proviennent du mésencéphale, du métencéphale et du myélencéphale : la section de leur axone est suffisante pour entraîner leur dégénérescence complète.

L'étude des neurones sensibles des centres est plus difficile à faire. Un point établi par les observations anatomo-pathologiques de Marinesco, de Sano (10) et par nos recherches expérimentales faites sur le chien (11), c'est que la compression ou la section des fibres du faisceau cérébelleux est suivie du phénomène de chromolyse dans les cellules de la colonne de Clarke.

Ces neurones sensibles des centres se comportent donc d'une façon autre que les neurones sensibles périphériques, puisque la section de leur prolongement *cellulifuge* est suivie de réaction cellulaire manifeste. De plus, d'après les recherches de Sano (12), cette chromolyse des cellules de la colonne de Clarke semble entraîner à sa suite, au moins chez l'homme, leur destruction complète. Cette atrophie cellulaire fait cependant complètement défaut chez les animaux. Dans les cas d'hémisection médullaire avec survie de 50 à 60 jours, nous n'avons jamais observé la dégénérescence wallérienne indirecte des fibres du faisceau cérébelleux en dessous du point sectionné.

Quant aux autres neurones sensibles de la moelle épinière, nous ne savons rien de la façon dont le corps cellulaire se comporte à la suite de la lésion du prolongement cylindraxile. Nous avons, pour élucider cette question, pratiqué sur un certain nombre de lapins l'hémisection de la moelle cervicale dans le but de rechercher la place occupée par les cellules d'origine des fibres du faisceau de Gowers. Mais nous n'avons jamais rencontré de cellules en chromolyse dans la substance grise de la partie sous-jacente de la moelle, abstraction faite des cellules de la colonne de Clarke. Peut-être ces cellules sont-elles trop pauvres en substance chromophile pour que la section de leur axone puisse y amener des troubles assez profonds pour pouvoir être mis en évidence par nos moyens actuels d'investigation.

Modifications consécutives aux troubles circulatoires, aux empoisonnements et aux intoxications.

Les modifications cellulaires que nous venons de décrire sont généralement considérées comme des *lésions secondaires* des cellules nerveuses, n'envahissant le corps cellulaire que consécutivement à la lésion du prolongement cylindraxile. A côté de ces lésions secondaires, la cellule nerveuse peut être le siège de modifications spéciales survenant à la suite d'une action *directe* de l'agent nocif sur le protoplasme cellulaire lui-même. A l'exemple de Marinesco, on désigne ces modifications sous le nom de *lésions primitives*.

Ces lésions primitives des cellules nerveuses ont été décrites, par un grand nombre d'auteurs, dans les cellules de la moelle à la suite de la ligature temporaire de l'aorte abdominale (Sarbo, Marinesco, Ballet et Dutil, Juliusburger, Rothmann, Righetti, De Buck et De Moor, etc.) dans les empoisonnements par l'arsenic et par le plomb (Nissl, Schaffer. Lugaro, Marinesco, Soukhanoff), par le phosphore (Nissl, Sarbo), par l'antimoine (Schaffer), par le mercure (Dotto), parl 'argent (Nissl), par l'alcool (Vas, Detrio, Berkley, Nissl, Trömmer, Marinesco), par la morphine (Sarbo), par le bromure, a cocaïne, l'antipyrine (Pandi), par la nicotine (Pandi, Vas), par l'ergotine et la quinine (Dotto), par le trional (Trömmer, Nissl), la vératrine et la strychnine (Nissl), le sulfure de carbone, par le nitrile malonique (Goldscheider et Flatau).

Des recherches analogues ont été entreprises dans diverses intoxications expérimentales par le bacille du tétanos (Beck, Nageotte et Ettlinger, De Buck et de Moor) par la toxine du tétanos (Marinesco), par la rage (Babès, Marinesco, Van Gehuchten et Nelis), etc..

On a étudié également les modifications survenant dans les cellules nerveuses à la suite de l'inanition, dans l'hyperthermie expérimentale (Goldscheider et Flatau, Marinesco, Lugaro, etc.), dans l'urémie (Acquisito et Pusateri, Sacerdotti et Ottolenghi). dans l'intoxication consécutive à l'extirpation des capsules surrénales (Nageotte et Ettlinger), dans l'infection expérimentale par la peste bubonique (Lugaro), etc,

Un fait important se dégage de toutes ces recherches expérimentales : quelle que soit la lésion qui retentit sur une cellule nerveuse somatochrome, cette cellule commence toujours par répondre de la même façon, par une modification de ses éléments chromophiles ; mais tandis que, dans les lésions secondaires, le phénomène de chromolyse débute toujours au centre de la cellule nerveuse pour envahir de là les éléments chromophiles des couches périphériques, Marinesco a fait remarquer que, dans les lésions primitives, la modification des éléments chromophiles commence par les couches périphériques du protoplasme pour envahir de là les parties centrales. Dans le premier cas la chromolyse est centrale, dans le second cas, elle est périphérique (Marinesco). Nous avons fait remarquer (13) que cette modification déterminée par les lésions primitives n'était pas une véritable chromolyse puisqu'il n'y a pas dissolution de la substance chromophile ; il semble plutôt y avoir simple *disparition* des éléments chromophiles périphériques. Ce serait plutôt de l'*achromatose périphérique*. De plus, cette distinction entre la chromolyse périphérique et la chromolyse centrale n'est pas si nettement tranchée que Marinesco semble bien l'admettre puisque, dans un grand nombre de cas de lésions primitives, il y a véritablement de la chromolyse centrale comme dans les lésions secondaires.

Toutes ces recherches expérimentales ont eu comme effet utile de nous renseigner sur la véritable signification du phénomène de chromolyse. Lorsque Nissl a

décrit pour la première fois ces modifications particulières du protoplasme des cellules nerveuses, il les considérait comme des *phénomènes régressifs* ; plus tard MARINESCO, leur attribuant la valeur de *phénomènes de dégénérescence*, avait proposé de les désigner sous le nom de *dégénérescence de Nissl*, ou *dégénérescence axonale* d'après VAN GIESON. Nous avons montré (3) que ces modifications cellulaires n'étaient pas aussi profondes et n'étaient pas aussi importantes au point de vue fonctionnel du neurone que ces auteurs le croyaient. Nous ne les avons considérées que comme la manifestation extérieure d'un simple trouble cellulaire n'intéressant que la substance chromophile, comme la manière spéciale dont la cellule nerveuse réagit vis-à-vis d'une lésion périphérique. Les recherches ultérieures sont venues confirmer cette manière de voir. Elles ont montré à toute évidence que l'état de chromolyse d'une cellule nerveuse est parfaitement compatible avec le fonctionnement normal du neurone. Il s'ensuit que même les expressions de *lésions* primitives et secondaires ne sont guère justifiées puisque la dissolution des éléments chromophiles ne peut pas être considérée comme une *lésion* du neurone.

En réfléchissant bien à tous les faits connus jusqu'à présent, nous serions plutôt enclin à considérer le phénomène de chromolyse comme une réaction *utile* du neurone, réaction qui survient chaque fois que ce neurone se trouve lésé dans son intégrité anatomique et qui lui permet de résister plus avantageusement à la lésion subie.

Il résulte d'ailleurs des recherches de VAN BIERVLIET (15), faites dans notre laboratoire, qu'à une certaine époque du développement embryologique les cellules nerveuses présentent, jusqu'à un certain degré, les modifications caractéristiques de la chromolyse expérimentale : absence de blocs de NISSL au centre du corps cellulaire et imbibition de cette partie centrale par de la substance chromophile dissoute, présence de blocs chromophiles dans la zône protoplasmique périphérique et position légèrement excentrique du noyau.

Cet état transitoire, que nous avons proposé d'appeler *chromolyse physiologique*, est à rapprocher de l'état transitoire qui caractérise la *chromolyse expérimentale*. Il démontre, mieux que toutes les considérations, le peu de gravité que doit avoir l'état de chromolyse au point de vue de la vie de la cellule nerveuse, puisque cet état est normal pendant une période importante de son évolution.

La **Neuroglie.**

Le second élément qui entre dans la constitution du tissu nerveux central est un élément de soutien, l'élément *neuroglique*.

On trouve, dans l'axe cérébro-spinal, deux espèces de cellules qui représentent cet élément de soutien : les *cellules épendymaires* et les *cellules de Deiters*, appelées encore *cellules en araignée*, *cellules de neuroglie* proprement dites ou *astrorytes*.

Les *cellules épendymaires* forment le revêtement épithélial de toutes les cavités centrales de l'axe cérébro-spinal.

On savait depuis longtemps que les cavités ventriculaires et le canal central de la moelle épinière étaient tapissés par un épithélium cylindrique. GOLGI a montré que ces cellules épithéliales possèdent, au moins chez l'embryon, un prolongement périphé-

rique qui traverse toute l'épaisseur de l'axe cérébro-spinal pour aller se terminer en dessous de la pie-mère enveloppante. Ces cellules épendymaires ont été retrouvées, avec la même disposition typique, dans le système nerveux central de tous les vertébrés, au moins pendant les premiers temps du développement embryologique. Chez les batraciens et chez un certain nombre de poissons, ces cellules épendymaires conservent, même chez l'adulte, leur disposition primitive. Dans le système nerveux central de la

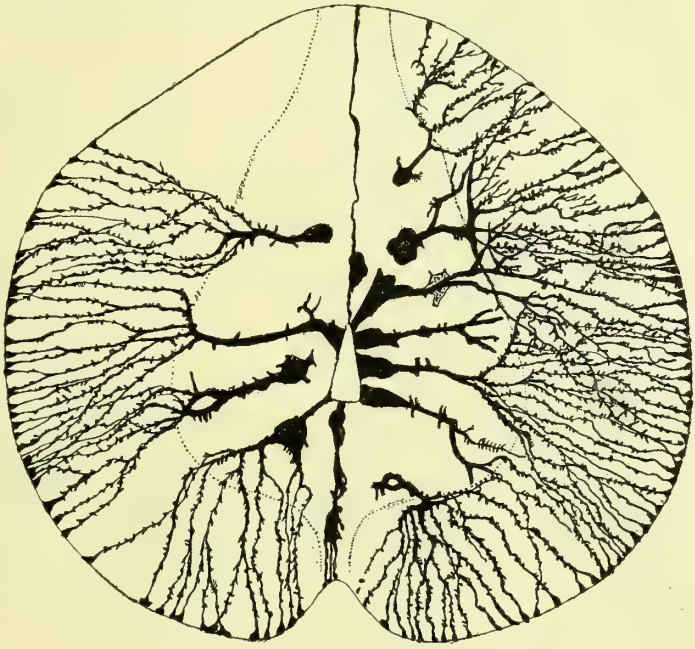

FIG. **220**.
Cellules épendymaires de la moelle épinière d'une jeune salamandre.

salamandre, FIG. **220**, ces cellules sont remarquables par le développement de leur corps cellulaire situé dans le voisinage immédiat de la coupe du canal central et par les nombreuses branches de division et de subdivision qui naissent de leur prolongement périphérique et qui toutes vont se terminer, par un petit cône épaissi, à la surface du névraxe. Chez les vertébrés supérieurs, les oiseaux et les mammifères, ces cellules se présentent sous une forme beaucoup plus simple.

Pendant les premiers temps du développement embryonnaire, elles s'étendent depuis la cavité ventriculaire jusqu'à la surface libre du névraxe, FIG. **221**. Elles ne conservent cette disposition embryonnaire qu'à certains endroits de l'axe nerveux de l'adulte et notamment sur toute l'étendue du plan médian au devant et en arrière de la coupe des cavités ventriculaires. Partout ailleurs ces cellules se modifient, en ce sens que leur prolongement périphérique s'atrophie et disparait presque complètement. Ces modifications surviennent de bonne heure dans la moelle épinière de l'homme ; c'est ainsi que sur des coupes provenant de la moelle d'un embryon de 32 centimètres de longueur, FIG. **222**, on voit le prolongement périphérique de toutes les cellules épendymaires qui tapissent les parois latérales du canal central se terminer dans le voisinage immédiat de ce dernier. Seules les cellules épendymaires médianes antérieures et postérieures s'étendent jusqu'à la surface de la moelle, les

unes jusqu'au fond de la fissure médiane antérieure, les autres jusqu'au fond du sillon médian postérieur.

Ces cellules épendymaires proviennent des cellules épithéliales qui, avec les cellules germinatives, constituent primitivement toute l'épaisseur de la paroi du canal neural primitif. Nous avons dit que dès que les cellules germinatives cessent

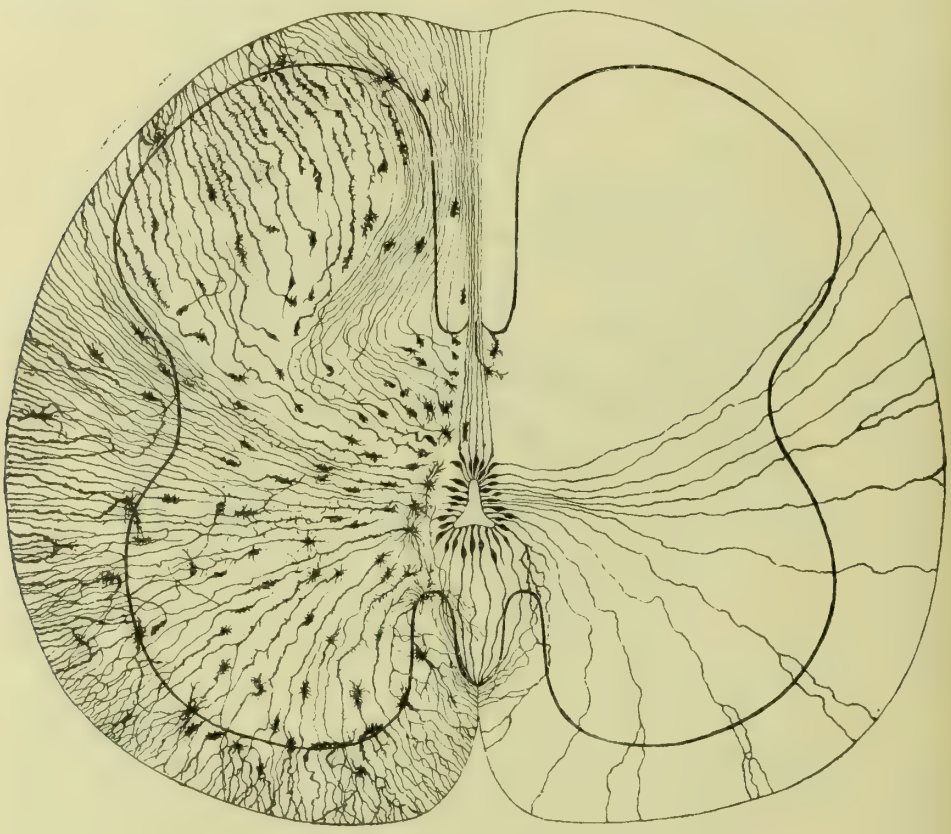

Fig. 221.

Coupe transversale de la moelle épinière d'un embryon humain de 14 centimètres montrant la disposition de la neuroglie.
A droite les cellules épendymaires, à gauche, les cellules de neuroglie, (d'après v. Lenhossek).

de se multiplier elles prennent le nom de *neuroblastes* que His (16) leur a donné. Par opposition à ces neuroblastes, His appelle *spongioblastes* les cellules épithéliales primitives. Les neuroblastes se transforment en neurones, les spongioblastes en cellules épendymaires.

En dehors des cellules épendymaires, on trouve, dans toute l'étendue de la substance blanche et de la substance grise de l'axe cérébro-spinal, un grand nombre de cellules spéciales, de volume variable, pourvues de nombreux prolongements grêles, raides et rarement bifurqués. Tantôt ceux-ci sont très courts et transforment

la cellule en une boule épineuse ; d'autres fois, ils sont plus longs et transforment la cellule en une espèce de rosace, FIG. 223. Le plus souvent, ils sont excessivement longs et grêles et s'étendent à une distance variable de la cellule d'origine, FIG. 224 et 225. Tous ces prolongements se terminent librement sans anastomoses. Ces cellules sont connues depuis longtemps ; on leur a donné, à cause de leur aspect spécial, le nom de *cellules en araignée ;* on les appelle encore *cellules de Deiters*. Actuellement on les désigne généralement sous le nom de *cellules de neuroglie* ou encore sous le nom d'*astrocytes*. Quelques auteurs, tels que RANVIER (17) et WEIGERT (18), considèrent les prolongements longs et grêles comme indépendants des cellules et les décrivent sous le nom de *fibres de neuroglie*. Les imprégnations obtenues par le chromate d'argent prouvent, à toute évidence, que ces fibres indépendantes n'existent pas, qu'elles ne représentent que les prolongements des cellules, de telle sorte que la neuroglie est formée exclusivement de cellules enchevêtrées par leurs prolongements.

FIG. 222.
Cellules épendymaires de la moelle lombaire d'un enfant né à 7 mois.

FIG. 223,
Cellules de neuroglie de la substance blanche du cerveau de l'homme.

WEIGERT (18) a publié un travail important sur la structure de la neuroglie. Dans ce travail il relate les résultats que lui a donnés une méthode de coloration spéciale découverte par lui et qui a de remarquable qu'elle colore, dans le système nerveux central de l'homme, tous les éléments constituants de la neuroglie à l'exlusion de tous les éléments nerveux. En se basant sur ces recherches, WEIGERT s'efforce de démontrer que, chez l'homme adulte au moins, la neuroglie se compose de deux éléments indépendants l'un de l'autre ; des cellules et des fibres ; de ces deux éléments les fibres doivent être

considérées comme représentant l'élément constituant principal, essentiel de la neuroglie. Ces fibres de neuroglie ne sont pas les prolongements des cellules, mais des éléments indépendants des cellules, éléments complètement différenciés du protoplasme cellulaire, quelque chose d'analogue aux fibres du tissu conjonctif ou aux fibres du tissu élastique.

Ces conclusions de Weigert reposent sur un fait incontestable : avec la méthode de coloration découverte par ce savant le corps protoplasmatique des cellules de neuroglie reste incolore, tandis que les prolongements — qui, d'après les résultats fournis par la méthode de Golgi, dépendent de ce corps cellulaire, c'est-à-dire les *fibres de neuroglie* de Weigert — se colorent insensément, fig. **226**. De ce fait incontestable Weigert tire cette conclusion, à laquelle tant le monde doit souscrire, c'est que la constitution chimique doit être différente dans le corps cellulaire et dans les prolongements qui en dépendent. Mais cette différence dans la constitution chimique ne prouve en aucune façon que ces deux parties chimiquement différentes, fibres et corps cellulaire, ne soient pas deux parties dépendant d'une seule et même cellule.

Fig. **224**.
Quelques cellules de neuroglie de la moelle épinière d'un embryon de veau.

La nouvelle méthode de Weigert est excellente pour nous donner une idée exacte de la quantité de neuroglie qui existe dans le système nerveux et du mode de répartition de ces éléments dans les diverses parties du névraxe, mais elle n'est nullement en état, à notre avis, de fournir la preuve qu'il existe, dans la neuroglie, des cellules et des fibres indépendantes.

Entre ces deux opinions extrêmes est venue se mettre, dans ces derniers temps, une opinion mixte. Reinke (19) admet que les cellules de neuroglie mises en évidence par le chromate d'argent existent en réalité telles que nous venons de les décrire, mais qu'à côté de ces cellules neurogliques pourvues de longs prolongements protoplasmatiques à terminaison libre, il existe aussi des fibrilles de neuroglie morphologiquement, physiquement et chimiquement différentes du corps cellulaire et des prolongements protoplasmatiques. Ces fibrilles sont formées par le protoplasme des cellules de neuroglie ; elles se trouvent en partie dans ce protoplasme et en partie à sa surface ; elles ont chez l'adulte une direction opposée à celles des prolongements protoplas-

matiques. Ceux-ci affectent principalement une disposition parallèle aux fibres nerveuses de la substance blanche, tandis que les véritables fibrilles de neuroglie auraient une disposition perpendiculaire à la direction de ces fibres nerveuses. Ces fibrilles de neuroglie se seraient émancipées, pendant le cours du développement, des cellules de neuroglie pour devenir indépendantes.

Les auteurs ne sont pas d'accord sur l'origine des cellules de neuroglie. Les uns les considèrent comme des cellules conjonctives venues du dehors avec le tissu conjonctif qui enveloppe les artérioles et les veinules. Les autres sont d'avis que ces cellules en araignée ne représentent que des cellules épendymaires modifiées, qui, par atrophie de leur prolongement central, ont perdu toute connexion avec la cavité ventriculaire. Les observations que nous avons faites sur les moelles embryonnaires de poulet nous font partager cette seconde manière de voir.

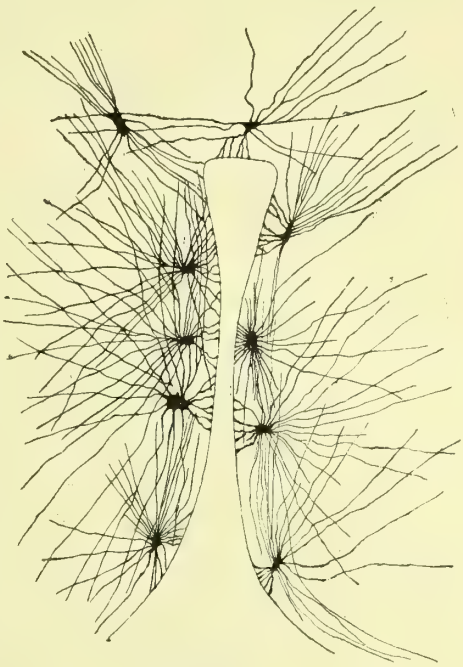

Fig. 225.
Cellules de neuroglie dans la partie inférieure du myélencéphale d'un enfant nouveau-né.

Valeur fonctionnelle de la neuroglie.

Un rôle incontestable que les éléments neurogliques remplissent dans l'édification du système nerveux central, c'est celui que les lésions pathologiques mettent en pleine évidence : dès qu'en un point quelconque il y a disparition de fibres nerveuses ou de cellules nerveuses, les éléments neurogliques se multiplient pour venir occuper l'espace laissé libre par la disparition des parties nerveuses. Les parties du système nerveux ainsi envahies par les cellules de neuroglie portent le nom de *parties sclérosées*.

Golgi et ses élèves, de même que Nansen, admettent que les prolongements protoplasmatiques des cellules nerveuses servent uniquement et exclusivement à la nutrition des éléments nerveux ; ces prolongements protoplasmatiques, pour remplir cette fonction de nutrition, se mettraient en connexion avec la paroi des vaisseaux et avec les prolongements des cellules de neuroglie ; celles-ci interviendraient donc également comme appareil de nutrition des neurones. Mais ces connexions morphologiques entre les prolongements des cellules nerveuses et les cellules de neuroglie n'existent pas.

P. Ramon (20), Cajal (21) et Cl. Sala (22) défendent l'idée que les éléments de neuroglie ont pour fonction de s'interposer principalement entre les fibres nerveuses afin de les isoler les unes des autres et d'empêcher ainsi les contacts nuisibles à la

transmission de l'influx nerveux. WEIGERT fait remarquer à juste titre que si telle est la fonction des cellules de neuroglie, il est étrange que ces cellules prédominent alors dans la substance blanche où les fibres sont suffisamment isolées les unes des autres par leur gaine de myéline et qu'elles existent beaucoup moins développées dans la substance grise, précisément là où les ramifications cylindraxiles, dépourvues de gaine de myéline, doivent s'entrecroiser les unes avec les autres pour se mettre en contact avec les prolongements protoplasmatiques et avec le corps des cellules nerveuses.

LLOYD ANDRIEZEN (23) a déjà fait remarquer que les cellules de neuroglie sont

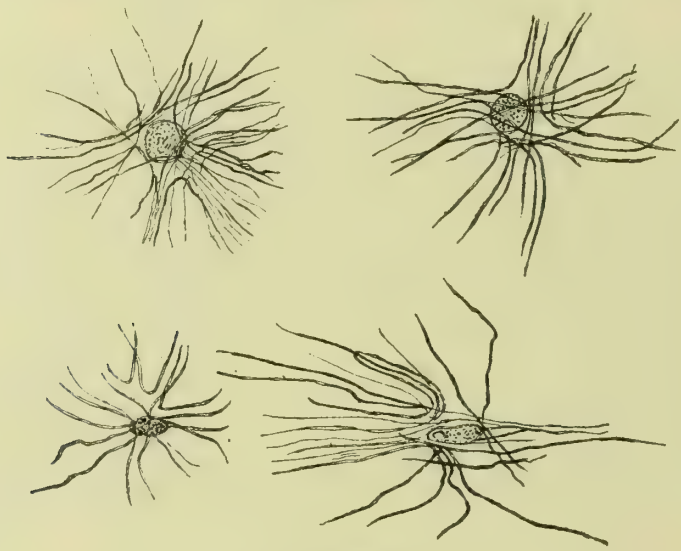

FIG. 226.

Cellules et fibres de neuroglie (d'après WEIGERT).

généralement plus abondantes autour des vaisseaux. Il en a conclu que cette couche de cellules de neuroglie pourrait bien avoir pour fonction de protéger les éléments nerveux contre les dilatations brusques de ces vaisseaux sous l'influence de l'ondée sanguine qu'y amène chaque pulsation cardiaque. WEIGERT appelle à son tour l'attention sur l'épaisse couche de neuroglie qui enveloppe tout le système nerveux central. En présence de ces faits il est porté à admettre qu'au moins une des fonctions des éléments de neuroglie serait de protéger les éléments nerveux contre les influences mécaniques venues du dehors.

CAJAL (24) est tenté d'attribuer aux cellules de neuroglie un rôle beaucoup plus important.

Nous avons vu, dans une des leçons précédentes, que ce savant a critiqué l'hypothèse de DUVAL et de LÉPINE, d'après laquelle les ramifications terminales des prolongements des cellules nerveuses seraient douées de mouvements amiboïdes, grâce auxquels les connexions entre neurones distincts pourraient, dans des circonstances données, ou s'interrompre ou devenir plus intimes.

Dans le jeu des phénomènes psychiques, CAJAL considère les neurones comme fixes; l'élement variable pour lui, celui dont les contractions ou les dilatations ont pour but

d'établir ou de suspendre les connexions entre les différents neurones, serait représenté par les cellules de neuroglie.

Cajal distingue trois espèces de cellules de neuroglie : les *cellules de neuroglie de la substance blanche*, les *cellules neurogliques péri-vasculaires* et les *cellules de neuroglie de la substance grise*.

Les cellules neurogliques de la substance blanche sont volumineuses et pourvues de prolongements raides, lisses, à contours bien délimités. Ces éléments sont fixes. Ils auraient pour fonction de s'interposer entre les fibres nerveuses de la substance blanche comme élément mauvais conducteur des courants nerveux, ils auraient en même temps pour fonction de faciliter la circulation de la lymphe.

Les cellules neurogliques péri-vasculaires n'existent que dans le voisinage immédiat des capillaires de la substance grise. Un ou plusieurs des prolongements de ces cellules de neuroglie vont s'insérer sur la face externe de l'endothélium des capillaires. Sur les parois de chaque capillaire s'insèrent, d'après Cajal, des douzaines de ces prolongements rayonnant dans tous les sens. Nous avons vu que Andriezen et Weigert avaient attribué à ces cellules de neuroglie péri-vasculaires un *rôle passif* : celui de protéger les éléments nerveux voisins contre les dilatations brusques des capillaires. Cajal leur fait jouer un *rôle actif :* il considère tous leurs prolongements comme des pseudopodes s'insérant sur la paroi des capillaires et dont la contraction active a pour résultat immédiat de produire des dilatations locales des vaisseaux et, par là, des congestions physiologiques liées à l'intensité plus ou moins grande des processus psychiques.

Les cellules de neuroglie de la substance grise présentent une physionomie particulière, tout-à-fait caractéristique. Leur forme est variable : tantôt elles sont pourvues de prolongements courts et épais, d'autres fois elles présentent des prolongements longs, nombreux, hérissés de ramilles secondaires et tertiaires. Ces deux formes correspondent, d'après Cajal, à deux états physiologiques distincts des mêmes cellules neurogliques : le premier c'est l'état de contraction, le second l'état de relâchement. Cajal fait remarquer que ces cellules sont surtout abondantes dans les régions du névraxe ou les contacts sont nombreux entre neurones distincts, comme par exemple, dans la couche moléculaire de l'écorce cérébrale. Quand ces cellules de neuroglie sont à l'état de relâchement, dit Cajal, leurs prolongements s'allongent, se couvrent de ramilles secondaires et tertiaires ; celles-ci s'engagent entre les ramifications protoplasmatiques et cylindraxiles, écartent ces ramifications les unes des autres et interrompent les contacts. De cette façon s'expliquerait le sommeil soit normal, soit artificiel.

Quand, au contraire, les cellules de neuroglie sont en état de contraction : leurs prolongements se raccourcissent, les ramilles secondaires et tertiares se retirent et le contact entre neurones se rétablit.

Les cellules cérébrales passent donc de l'état de repos à l'état d'activité par la contraction des prolongements des cellules de neuroglie. Cette contraction, dit Cajal, peut se faire automatiquement ou bien peut avoir lieu sous l'influence de la volonté.

Si cette manière de voir devait être conforme à la réalité nous devrions renverser toutes les idées actuellement régnantes sur l'organisation interne du système nerveux central et sur la valeur relative des éléments qui entrent dans sa constitution. Tous les auteurs ont toujours cru jusqu'ici que, des deux éléments constituants du névraxe : les cellules nerveuses et les cellules de neuroglie, les premiers représentaient l'élément important, l'élément actif par excellence, le second n'étant qu'un élément ou de remplissage, ou de soutien, venant s'interposer entre les neurones. Et voilà que du coup les rôles seraient renversés : l'élément conducteur serait toujours la cellule nerveuse, mais cette cellule ne jouerait plus qu'un rôle passif, qu'un rôle tout-à-fait secondaire dans le mécanisme des phénomènes nerveux ; le rôle principal, le rôle important, le seul rôle actif reviendrait aux cellules de neuroglie de la substance grise dont les contractions ou les dilatations règleraient ou la mise en activité ou la mise au repos de toutes les fonctions cérébrales. Nous n'agirions plus, de par notre volonté, directement sur les cellules nerveuses de l'écorce, mais uniquement sur les cellules de neuroglie interposées entre ces dernières.

C'est là une conclusion à laquelle il nous est impossible de souscrire. Cette hypothèse sur le mécanisme anatomique des phénomènes psychiques semble d'ailleurs avoir été abandonnée par Cajal lui-même, puisqu'il n'en fait pas mention dans son livre sur l'anatomie des centres nerveux.

Outre les éléments nerveux et les éléments de neuroglie, tous deux d'origine ectodermique, on trouve encore dans la structure de l'axe cérébro-spinal des éléments d'origine mésodermique : les vaisseaux sanguins.

Littérature.

(1) Lugaro : *Nuovi dati et nuovi problemi nella patologia della cellulu nervosa.* Rivista di patologia nervosa e mentale, 1896, p. 317. — *Sulle alterazioni delle cellule nervose dei gangli spinali in seguito al taglio della branca periferica o centrale del loro prolungamento.* Ibid., 1896, pp. 457-470. — (2) Fleming : *The effect of ascending degeneration on the Nerve cells of the Ganglia.* The Edinburgh medical Journal. March 1897. — (3) Van Gehuchten : *L'anatomie fine de la cellule nerveuse.* La Cellule, 1898. — (4) Marinesco : *Sur les phénomènes de réparation dans les centres nerveux après la section des nerfs périphériques.* La Pressemédicale, 1898, p. 201-206. — (5) Cox : *Beiträge zur pathologischen Histologie und Physiologie der Ganglienzellen.* I. *Die Spinal-ganglienzelle.* Internat. Monatsschrift für Anat. und Physiol. Bd. XV, 1898. — (6) Cassirer : *Ueber Veränderungen der Spinalganglienzellen und ihrer centralen Fortzätze nach Durchschneidung der zugehörigen peripheren Nerven.* Deutsche Zeitschrift für Nervenheilkunde Bd. 14, 1898. pp. 150-166. — (7) Van Gehuchten : *Pathologische Anatomie der Nervenzellen.* Handbuch der patholog. Anatomie des Nervensystems. Berlin 1903. — (8) Lugaro : *Sulla patologia delle cellule dei gangli sensitivi.* Rivista di patologia nervosa e mentale, vol V, VI, VII et VIII, 1900 à 1903. — (9) Ballet et Faure : *Atrophie des grandes cellules pyramidales dans la zone motrice de l'écorce cérébrale après la section expérimentaled es fibres de projection chez le chien.* La Semaine médicale, 1899. — (10) Dotto et Pusateri : *Sulle alterazioni degli elementi della corteccia cerebrale.* Rivista di patologia nervosa e mentale, 1897. — (10) Sano : *Les localisations motrices dans la moelle lombo-sacrée.* Journal de Neurologie, 1897, p. 277. — (11) Marinesco : *Sur les altérations des grandes cellules pyramidales consécutives aux lésions de la capsule interne.* Bull. et Mémoires de la Société Médicale des Hôpitaux de Paris, 24 mars 1899, et Revue Neurologique, 30 mai 1899. — (11) Van Gehuchten : *Etat des réflexes et anatomie pathologique de la moelle lombo-sacrée dans les cas de paraplégie flasque due à une lésion de la moelle cervico-dorsale.* Journal de Neurologie, 1898. — (12) v. Monakow : *Gehirnpathologie.* Wien, 1897. — (12) Sano : *Le mécanisme des réflexes.* Journal de Neurologie, 1898, p. 320. — (13) Van Gehuchten : *Chromatolyse centrale et chromatolyse périphérique.* Bibliographie anatomique, 1896. — (13) Sano : *Contribution à l'étude de la pathologie de la cellule pyramidale.* Journal de neurologie, p. 221-235, 1909. — (14) Van Gehuchten : *La dégénérescence dite rétrograde ou dégénéreseence wallérienne indirecte.* Le Névraxe, vol. V, 1903. — (15) Van Biervliet : *La substance chromophile pendant le cours du développement de la cellule nerveuse.* Le Névraxe, vol. I, 1900. — (16) His : *Die Neuroblasten und deren Entstehung im embryonalen Mark.* Abhandl, d. math.-phys. Cl. d. Königl. Sächs. Geselsch. d. Wiss., Leipzig, 1889, — (17) Ranvier : *De la névroglie.* Comptes rendus, 5 juin 1882. — *De la névroglie.* Archives de physiologie normale et pathologique, 1883. — (18) Weigert : *Bemerkungen über das Neurogliagerüst des menschlichen Centralnervensystems.* Anatomischer Anzeiger, 1890. — *Zur pathologischen Histologie des Neurogliafasergerüsts.* Centralbl. für Allgem. Pathologie und pathol. Anatomie. 1890. *Beiträge zur Kenntniss der normalen menschlichen Neuroglia.* Festschrift zum fünfzigjährigen Jubiläum des ärztlichen Vereins zu Francfurt a. M. 1895. — (19) Reinke : *Ueber die Neuroglia in der weissen Substanz des Rückenmarks vom erwachsenen Menschen,* Archiv. f. mik. Anat., Bd. 50, 1897, pp. 1-14. — (20) P. Ramon : *Investigaciones de histologia comparada sobre los centros opticos de los vertebrados,* Tesis del doctorado, 1890. — (21) Cajal : *Signification fisiologica de las expansiones nerviosas y protoplasmaticas de las celulas de la substancia gris.* Barcelone. 1891. — (22) Sala y Pons : *La Neuroglia de los Vertebrados.* Tesis del doctorado, Madrid, 1894. — (23) Lloyd Andriezen : *On a system of fibre-cells surrounding the blood-vessels of the brain of Man and Mammals.* Internat. Monatschrift, 1893. — (24) Cajal : *Algunas conjeturas sobre el mecanismo anatomico de la ideacion, asociacion y atencion,* Madrid, 1895. — *Estructura del protoplasma nervioso,* Revista trimestral micrographica, Vol. 1, fasc. 1. 1896.

DIX-SEPTIÈME LEÇON

La structure interne de la moelle épinière

Mode de répartition de la substance blanche et de la substance grise dans la moelle épinière étudié dans une série de coupes transversales.
Les éléments nerveux de la substance blanche.
Méthode des dégénérescences secondaires.
Distinction morphologique entre neurones centripètes et neurones centrifuges.
Schéma général de la structure du névraxe. — Méthode de Marchi.
Place occupée par les fibres motrices, les fibres sensitives et les fibres des voies courtes.

Tout le système nerveux cérébro-spinal, avons-nous vu, est formé de deux substances : la substance blanche et la substance grise.

Pour nous orienter dans la structure interne de la moelle épinière, nous devons voir tout d'abord comment ces deux substances y sont réparties. Pour cela, nous devons avoir recours à l'étude de coupes transversales. Mais les relations qui existent entre la substance blanche et la substance grise varient quelque peu aux différentes hauteurs de la moelle épinière, nous sommes donc obligés de pratiquer des coupes dans les différentes régions de la partie médullaire de l'axe cérébro-spinal.

Nous étudierons d'abord une coupe de la partie moyenne de la moelle cervicale, au niveau de l'origine du troisième nerf cervical. Nous comparerons alors, à cette coupe type, des sections faites dans le renflement cervical, dans la moelle dorsale, dans le renflement lombaire et dans le cône terminal, pour faire ressortir les modifications qui, à ces différents niveaux, pourraient survenir dans la configuration de la substance grise et de la substance blanche.

Prenons d'abord la coupe de la moelle cervicale, FIG. **227**.

Ce qui frappe sur cette coupe, c'est que la moelle est divisée presque complètement en deux moitiés symétriques : en avant, par la *fissure médiane antérieure (fissura mediani anterior)*, en arrière, par le *sillon médian postérieur (sulcus medianus posterior)* et le *septum médian dorsal* ou *postérieur*. La fissure médiane antérieure, que nous avons décrite sur la face antérieure de la moelle, est large et profonde. Elle s'enfonce dans la moelle épinière sur environ un tiers de son épaisseur. Elle est occupée par un repli de la pie-mère. Le *sillon médian postérieur* est tout à fait superficiel. On voit partir de ce sillon une cloison médiane, le *septum médian dorsal*, pénétrant dans la moelle jusque vers le milieu de son épaisseur. Ce septum médian

dorsal n'est pas une dépendance de la pie-mère ; il est, en effet, constitué exclusivement de cellules épendymaires. Au niveau du sillon médian postérieur, la pie-mère passe directement d'une moitié de la moelle sur l'autre.

Entre le fond de la fissure médiane antérieure et l'extrémité interne du septum médian postérieur, il ne reste qu'une bande étroite de tissu nerveux reliant l'une à l'autre les deux moitiés de la moelle ; on l'appelle la *commissure*. Le tiers antérieur

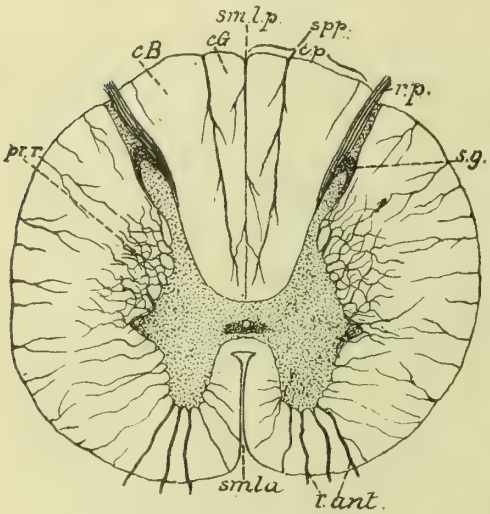

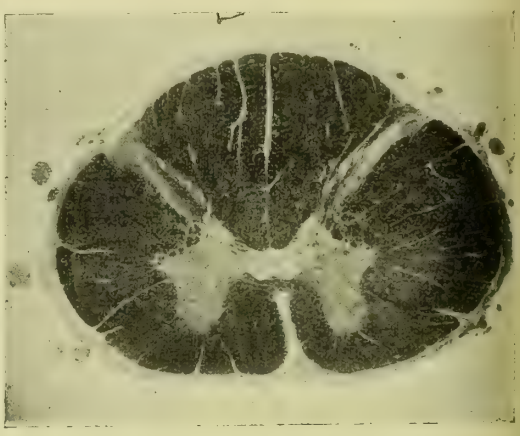

FIG. 227.

Coupe transversale de la moelle au niveau du troisième segment cervical.

smla. : Fissure médiane longitudinale antérieure.
smlp. : Sillon médian longitudinal postérieur.
r. ant. : Racine antérieure.
r. p. : Racine postérieure.
s. g. : Substance gélatineuse de ROLANDO.
pr. r. : Processus ou formation réticulaire.
cp. : Cordon postérieur.
spp. : Septum paramédian postérieur.
cB. : Faisceau de BURDACH.
cG. : Faisceau de GOLL.

de cette commissure est formé par de la substance blanche : c'est la *commissure antérieure blanche (commissura anterior alba)*. Le reste est formé par de la substance grise : c'est la *commissure grise*. Le septum médian dorsal s'étend jusqu'à la commissure grise; la fissure médiane antérieure arrive jusqu'a la commissure blanche. Au milieu de la commissure grise existe la coupe du *canal central* de la moelle épinière. Ce canal est tapissé par l'épithélium épendymaire, entouré d'une substance grise spéciale, quelque peu transparente, constituant la *substance grise centrale (substantia grisea centralis)*. Le canal central entouré de cette substance grise divise la commissure grise en deux parties : une partie antérieure appelée *commissure antérieure grise (commissura anterior grisea)* et une partie postérieure connue sous le nom de *commissure postérieure (commissura posterior)*.

Dans chaque moitié de la moelle épinière, on trouve de la substance grise et de la substance blanche nettement distinctes l'une de l'autre. La substance grise apparaît comme un corps allongé, à grand diamètre antéro-postérieur, légèrement incliné en arrière et en dehors. Ce corps gris est renflé en massue dans sa moitié antérieure constituant ce qu'on appelle la *corne* ou la *colonne grise anterieure (columna grisea anterior)*. Il est plus allongé et plus étroit dans sa moitié postérieure appelée

corne ou *colonne grise postérieure (columna grisea posterior).* Les corps gris des deux moitiés de la moelle sont reliés l'un à l'autre par la commissure grise. Dans son ensemble, la substance grise de la moelle a donc la forme d'un H.

La corne antérieure n'arrive pas à la périphérie de la moelle ; elle en est séparée de tous côtés par de la substance blanche. La corne postérieure s'effile en arrière et s'étend jusque près du fond du sillon collatéral postérieur, séparant ainsi le cordon postérieur du cordon latéral. Elle est séparée de la surface de la moelle par une mince zône de substance blanche appelée *zône marginale* ou *zône de Lissauer.* Cette corne postérieure est enveloppée par une coiffe de substance grise spéciale qui porte le nom de *substance gélatineuse de Rolando (substantia gelatinosa).*

Entre la corne antérieure et la corne postérieure, vis à vis de la commissure grise, on trouve sur la face latérale de la substance grise une petite saillie triangulaire qui constitue la *corne* ou la *colonne grise latérale (columna grisea lateralis).*

La substance grise est nettement séparée de tous côtés de la substance blanche enveloppante, excepté dans l'angle rentrant formé par la corne postérieure et la corne latérale. A ce niveau, on trouve des travées de substance grise qui pénètrent dans la substance blanche et constituent par leurs anastomoses un véritable réseau. C'est ce que l'on désigne sous le nom de *processus* ou *formation réticulaire (formatio reticularis).*

De la corne antérieure partent les racines antérieures des nerfs périphériques. Les fibres qui les constituent sortent du bord antéro-latéral de la corne grise en formant plusieurs faisceaux ; ceux-ci se dirigent en dehors en traversant horizontalement la substance blanche. Ces fibres radiculaires antérieures quittent la moelle épinière par le sillon collatéral antérieur.

Par le sillon collatéral postérieur on voit pénétrer les fibres des racines postérieures. Elles n'entrent pas dans la substance grise de la corne postérieure, mais pénètrent directement dans la substance blanche du cordon postérieur.

La substance blanche de chaque moitié de la moelle est subdivisée par les sillons périphériques en trois cordons : le cordon antérieur *(funiculus anterior)*, le cordon latéral *(funiculus lateralis)* et le cordon postérieur *(funiculus posterior).*

La séparation entre le cordon antérieur et le cordon latéral est toute superficielle. Elle est indiquée par le sillon collatéral antérieur et par les racines antérieures des nerfs périphériques. On donne le plus souvent à ces deux cordons réunis le nom de *cordon antéro-latéral.*

Le cordon postérieur est compris entre le sillon médian postérieur et le sillon collatéral postérieur. Il a une forme triangulaire à base postérieure et se trouve subdivisé par une lame neuroglique, le *septum paramédian dorsal*, en un faisceau interne appelé *faisceau grêle* ou *faisceau de Goll (fasciculus gracilis)* et un faisceau externe, le *faisceau cunéiforme* ou *faisceau de Burdach (fasciculus cuneatus).*

Examinons maintenant une coupe de la moelle faite vers le milieu du renflement cervical. Vous savez que ce renflement s'étend depuis le quatrième segment cervical jusqu'au bord supérieur du deuxième segment dorsal. La FIG. **228** donne le dessin d'une coupe prise au niveau du sixième nerf cervical. Elle montre que le volume de la moelle a considérablement augmenté. La configuration générale

est la même qu'au niveau du troisième nerf cervical. Il n'y a que quelques légères différences dans la forme de la substance grise. La corne latérale n'existe plus comme corne indépendante, elle s'est fusionnée intimement avec la corne antérieure. Celle-ci est devenue ainsi volumineuse et triangulaire.

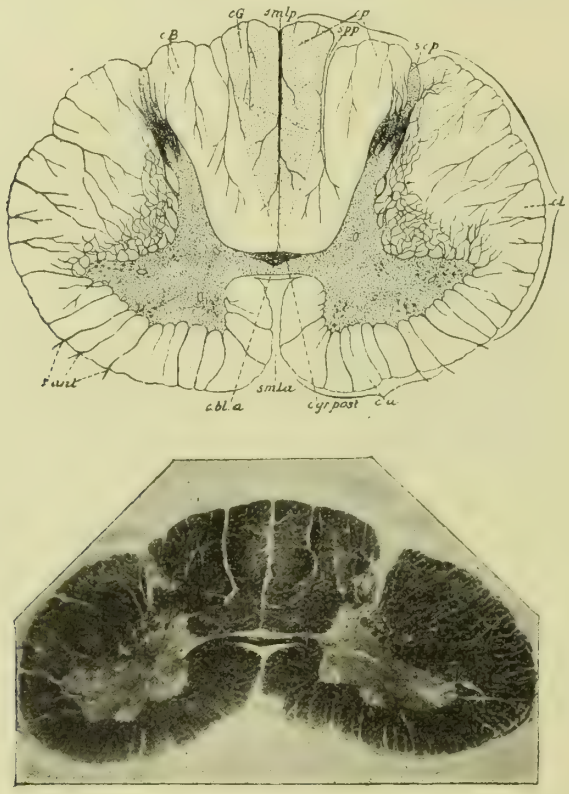

Fig. **228**.

Coupe transversale de la moelle au niveau du sixième segment cervical.

smla : Fissure médiane antérieure.
smlp : Sillon médian postérieur.
c. bl. a. : Commissure blanche antérieure.
c. gr. post. : Commissure grise postérieure.
r. ant. : Racine antérieure.
ca : Cordon antérieur.
cl : Cordon latéral.
scp : Sillon collatéral postérieur.
cp : Cordon postérieur.
spp : Septum paramédian postérieur.
cG : Faisceau de Goll.
cB : Faisceau de Burdach.

La corne postérieure a quelque peu augmenté de volume surtout du côté de sa face interne. La formation réticulaire tend à disparaître. Le cordon postérieur reste subdivisé en faisceau de Golgi et en faisceau de Burdach.

Au niveau du troisième segment dorsal, fig. **229**, la coupe de la moelle, comparée à la coupe précédente, a considérablement diminué de volume. Dans chaque moitié de la moelle la substance grise se présente comme un corps allongé, grêle et délicat. La corne antérieure est arrondie ; la corne latérale est redevenue saillante ; la corne postérieure est longue et grêle. Sur la face interne de cette corne postérieure, dans le voisinage immédiat de la commissure, apparaît un amas de cellules nerveuses plus ou moins distinct de la substance grise voisine ; on l'appelle la

colonne vésiculaire ou *colonne de Clarke*. Quelques auteurs le désignent encore sous le nom de *noyau dorsal* ou *noyau de Stilling (nucleus dorsalis)*. Cette colonne de CLARKE existe sur la face interne de chaque corne postérieure depuis le premier ou le

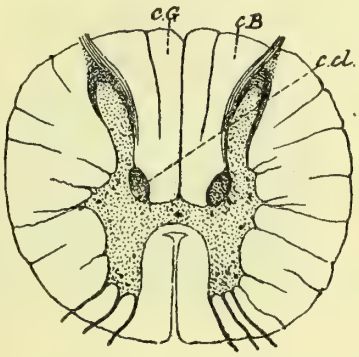

FIG. **229**.
Coupe transversale de la moelle au niveau du troisième nerf dorsal.
cG : Faisceau de GOLL. *cB* : Faisceau de BURDACH. *c. cl.* : Colonne de CLARKE.

deuxième segment dorsal jusqu'au niveau de la partie inférieure du premier segment lombaire. Elle est caractéristique de la moelle dorsale ; sa présence seule suffit pour distinguer une coupe de la moelle dorsale d'une coupe de la moelle cervicale ou de la moelle lombaire.

Au niveau du troisième segment dorsal, on retrouve encore, dans le cordon postérieur, le septum paramédian dorsal séparant le faisceau de GOLL du faisceau de BURDACH. Ce septum va en s'affaiblissant au fur et à mesure que l'on descend dans la moelle dorsale jusque vers l'origine du huitième nerf dorsal. A partir de ce point, le cordon postérieur est indivis dans toute la partie inférieure de la moelle épinière.

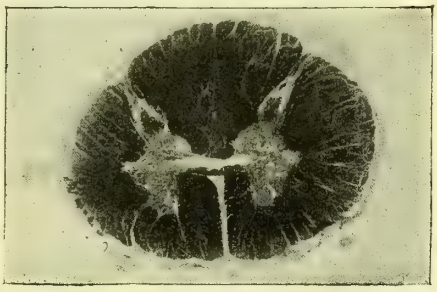

FIG. **230**.
Coupe transversale de la moelle au niveau du douzième segment dorsal.

Jusque vers le onzième et même le douzième nerf dorsal, la configuration de la substance blanche et de la substance grise reste la même, FIG. **230**. La colonne de CLARKE, dont les contours étaient mal limités au niveau du troisième nerf dorsal, prend des limites plus nettes, devient plus volumineuse et fait légèrement saillie sur la face interne de la corne postérieure à partir du dixième nerf dorsal jusque dans le premier segment lombaire, FIG. **231**.

A partir du premier nerf lombaire, la substance grise augmente de nouveau lentement de volume. Des coupes faite, aux différents niveaux du renflement lombaire, FIG. **232**, **233** et **234**, montrent, dans chaque moitié de la moelle, une colonne grise très épaisse. La corne latérale et la corne antérieure se sont fusionnées en une masse unique très volumineuse. La corne postérieure est augmentée de

voulume surtout le long de sa face interne, ce qui donne à l'ensemble de la colonne grise une direction antéro-postérieure.

Ce qui frappe surtout dans les coupes du renflement lombaire, c'est le dévelop-

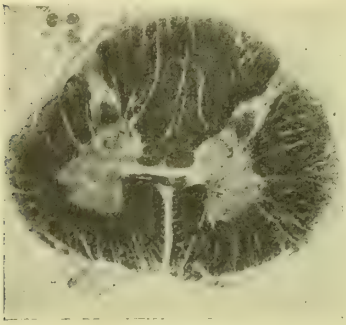

Fig. **231**.
Coupe transversale au niveau du bord supérieur du premier segment lombaire.

Fig. **232**.
Coupe transversale au niveau du bord supérieur du troisième segment lombaire.

pement considérable de la substance grise comparativement au peu d'épaisseur de la substance blanche enveloppante.

Fig. **233**.
Coupe transversale au niveau du bord supérieur du cinquième segment lombaire.

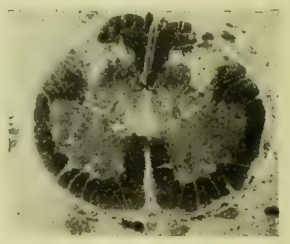

Fig. **234**.
Coupe transversale au niveau du bord supérieur du troisième segment sacré.

Cette disproportion entre le volume de la substance grise et celui de la substance blanche va aller en s'accentuant jusqu'à l'extrémité inférieure du cône médullaire. La substance grise n'augmente plus de volume à partir du milieu du renflement lombaire ; au contraire, sa masse diminue jusqu'à l'extrémité du cône terminal ; mais la substance blanche diminue plus rapidement encore, au point que, près de l'origine du nerf coccygien, fig. **235**, toute la moelle n'est plus formée que d'une petite masse grise entourée d'un mince liséré de substance blanche.

Fig. **235**
Coupe passant par la base du segment coccygien.

Le filet terminal représente en quelque sorte un bout de moelle atrophiée. On n'y rencontre plus que le canal central tapissé par l'épithélium épendymaire et entouré d'une mince couche de substance grise.

Ces différentes coupes nous ont donc appris le mode de répartition de la substance blanche et de la substance grise dans toute l'étendue de la moelle épinière. Macroscopiquement, ces deux substances semblent assez nettement séparées l'une de l'autre. Nous verrons cependant qu'il n'en est pas de même au point de vue des éléments qui les constituent : les cellules nerveuses, qui forment l'élément principal de la substance grise, peuvent envahir par leurs prolongements protoplasmatiques toute l'épaisseur de la substance blanche, tandis que des fibres myéliniques de la substance blanche entrent pour une bonne part dans la constitution de la substance grise.

Nous devons rechercher maintenant la part que les éléments nerveux et les éléments neurogliques prennent à la constitution des deux substances de la moelle.

Nous commencerons par les éléments nerveux, que nous étudierons successivement dans la substance blanche et dans la substance grise.

Les éléments nerveux de la substance blanche.

La substance blanche de la moelle épinière, comme d'ailleurs la substance blanche de tout l'axe cérébro-spinal, est constituée essentiellement de fibres nerveuses. Quand on examine au microscope une coupe transversale de la moelle

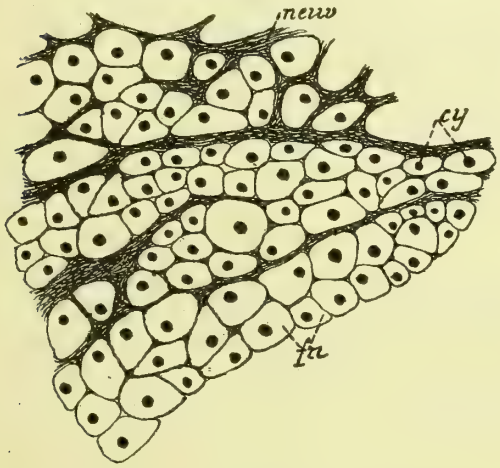

Fig. 236.
Coupe tranversale d'une partie de la substance blanche du faisceau de Burdach au niveau du renflement cervical, colorée par la nigrosine.
Gr. : Zeiss, D, IV.

neur. : Neuroglie.
cy Cylindres-axes.
fn. : Fibres nerveuses.

Fig. 237.
Une partie de la substance blanche du faisceau de Goll.
prise sur la coupe précédente.
Gr. : Zeiss, D, IV.

cn : Cellules de neuroglie.
n : Fibres neurogliques.

épinière prise à n'importe quel niveau on ne trouve, dans la substance blanche, que des sections transversales de fibres nerveuses séparées les unes des autres par des fibrilles et par des cellules de neuroglie. Les cellules nerveuses n'entrent pas dans la constitution de la substance blanche. Elles peuvent cependant s'y rencontrer, mais ce fait ne s'observe que rarement et est d'ailleurs tout à fait accidentel.

Les fibres nerveuses de la moelle présentent partout les mêmes caractères.

Morphologiquement, il n'y a pas de différence sensible entre les fibres de la substance blanche du cordon postérieur et celles du cordon antéro-latéral, si ce n'est peut-être que les fibres grêles semblent prédominer dans la partie interne du cordon postérieur, FIG. **236** et **237**.

Cependant, noue savons que, *physiologiquement*, il existe dans la moelle des fibres qui conduisent les impressions sensitives ou fibres à conduction centripète, improprement appelées *fibres sensitives*, et des fibres qui servent à la conduction des excitations motrices ou fibres à conduction centrifuge, improprement appelées *fibres motrices*. Où se trouvent ces fibres à conduction physiologique différente ?

Pour résoudre cette question, nous devons avoir recours à l'étude de ce qu'on appelle les *dégénérescences secondaires*.

Nous avons vu, dans les leçons précédentes, qu'il n'existe pas, dans tout l'organisme humain, une seule fibre nerveuse qui soit indépendante d'une cellule nerveuse. Toute fibre nerveuse, quelle qu'elle soit, doit être considérée, au moins par sa partie essentielle — le cylindre-axe — comme étant en connexion étroite avec l'axone d'une cellule nerveuse. Cette cellule constitue pour cette fibre nerveuse un centre nutritif, un centre trophique excerçant sur elle une influence spéciale, inconnue dans son essence, mais qui est nécessaire à la conservation du cylindre-axe et de la gaine de myéline. Cette influence est telle que, si on sépare une fibre nerveuse de sa cellule nerveuse, la partie périphérique de cette fibre, devenue indépendante de son centre trophique, présentera nécessairement et inévitablement des phénomènes régressifs. La gaine de myéline et le cylindre-axe de cette fibre isolée deviennent le siège de modifications importantes que l'on désigne sous le nom de *phénomènes de dégénérescence secondaire*. Ces modifications ont été étudiées, pour la première fois, par WALLER ; aussi désigne-t-on la dégénérescence secondaire sous le nom de *dégénérescence wallérienne*.

Pour pouvoir étudier avec fruit les phénomènes de dégénérescence qui surviennent dans la moelle après la section des fibres de la substance blanche et en saisir toute l'importance au point de vue de la distribution des fibres à conduction centripète et des fibres à conduction centrifuge, il est bon d'avoir une idée générale de la structure interne de l'axe cérébro-spinal et de la disposition respective de ses éléments nerveux constitutifs.

Vous vous rappelez que les prolongements protoplasmatiques d'un élément nerveux possèdent la conduction cellulipète. Ils ont pour fonction de recueillir autour d'eux les ébranlements nerveux et de les transmettre à la cellule dont ils proviennent. Le prolongement cylindraxile jouit de la conduction cellulifuge. Il a pour fonction de transmettre l'ébranlement nerveux de la cellule dont il provient aux prolongements protoplasmatiques et au corps cellulaire des éléments avec lesquels il arrive en contact. Les excitants physiologiques, quels qu'ils soient, n'agissent que sur prolongements protoplasmatiques et sur le corps cellulaire. Ils n'ont aucune action sur les prolongements cylindraxiles. Ceux-ci ne sont influencés que par la cellule dont ils proviennent.

Ces considérations purement théoriques, dont il nous serait difficile, même

impossible, de fournir la preuve absolue, nous permettent d'établir — ce qui jusqu'ici a toujours paru impossible — pour les différents éléments nerveux imprégnés par le chromate d'argent, une *distinction morphologique* entre les éléments nerveux sensitifs et les éléments nerveux moteurs, malgré l'identité absolue d'aspect de leurs cellules nerveuses, de leurs prolongements protoplasmatiques et de leurs prolongements cylindraxiles. Cette distinction repose tout entière sur la *direction que prennent les prolongements protoplasmatiques et cylindraxiles par rapport à l'axe cérébro-spinal.*

Si vous vous rappelez la disposition spéciale des cellules bipolaires de la muqueuse olfactive, des cellules bipolaires du ganglion spiral du nerf acoustique, des cellules bipolaires des ganglions cérébro-spinaux, et si vous comparez entre eux tous ces *neurones sensitifs périphériques*, vous leur trouvez à tous la même disposition caractéristique : tous ont leur cellule nerveuse en dehors de l'axe cérébro-spinal ; ils envoient leurs prolongements protoplasmatiques vers la périphérie et leurs prolongements cylindraxiles vers les centres nerveux.

Si, au contraire, vous comparez entre eux tous les *neurones moteurs périphériques*, vous trouvez que, dans la moelle aussi bien que dans la partie supérieure de l'axe cérébro-spinal, ces neurones ont une disposition inverse : ils ont leurs cellules et leurs prolongements protoplasmatiques dans l'axe cérébro-spinal, tandis qu'ils envoient leurs prolongements cylindraxiles vers les organes périphériques.

La même disposition s'observe pour les éléments nerveux des centres : les neurones sensitifs de l'axe cérébro-spinal ont leurs cellules et leurs prolongements protoplasmatiques dans les parties inférieures de cet axe, tandis qu'ils envoient leurs prolongements cylindraxiles dans les parties supérieures. Au contraire, les neurones moteurs des centres ont leurs cellules et leurs prolongements protoplasmatiques dans les centres nerveux supérieurs, tandis que leurs prolongements cylindraxiles se terminent dans les centres placés plus bas.

On pourrait résumer cette disposition typique dans une formule plus simple et dire :

Les *neurones moteurs* des *centres nerveux* ont leurs cellules *en haut* ; leurs prolongements *protoplasmatiques* sont *ascendants*, leurs prolongements *cylindraxiles* sont *descendants.*

Les *neurones sensitifs* des *centres nerveux* ont leurs cellules *en bas* ; leurs prolongements *protoplasmatiques* sont *descendants*,, leurs prolongements *cylindraxiles* sont *ascendants.*

Les *neurones moteurs périphériques* ont leurs cellules dans l'axe cérébro-spinal ; leurs prolongements *protoplasmatiques* sont *centraux*, leurs prolongements *cylindraxiles* sont *périphériques.*

Les *neurones sensitifs périphériques* ont leurs cellules en dehors de l'axe cérébro-spinal ; leurs prolongements *protoplasmatiques* sont *périphériques* et leurs prolongements *cylindraxiles* sont *centraux.*

Le schéma le plus simple que, grâce à ces données, l'on pourrait construire de tout le système nerveux cérébro-spinal serait formé d'éléments nerveux superposés : tout élément sensitif ayant un prolongement cylindraxile ascendant ou centripète

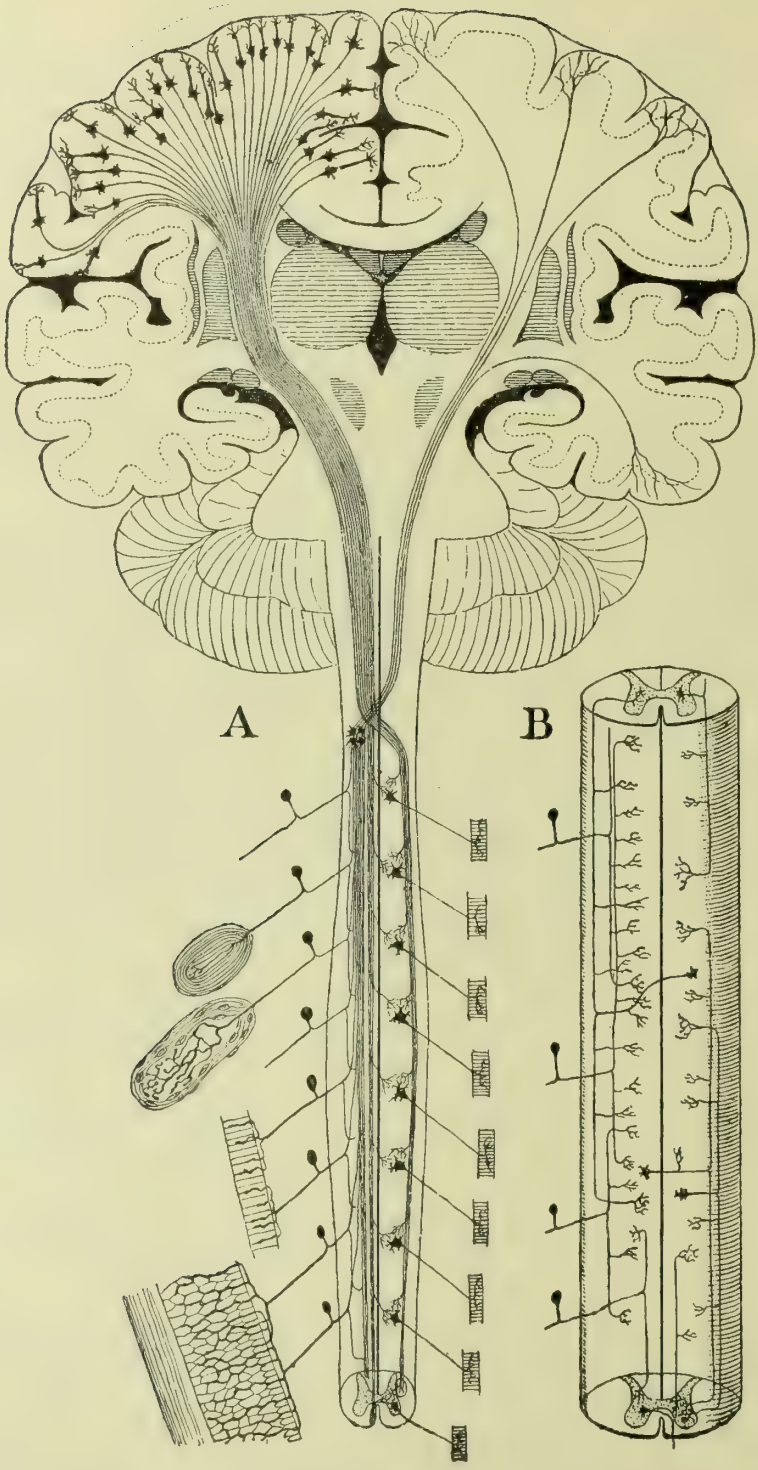

FIG. **238**.

A. Schéma des voies longues à travers tout l'axe cérébro-spinal.
B. Schéma des voies courtes ou fibres commissurales longitudinales dans la moelle épinière.

et tout élément moteur un prolongement cylindraxile descendant ou centrifuge. Le contact entre éléments superposés se fait naturellement entre les ramifications cylindraxiles terminales d'un neurone, les ramifications protoplasmatiques et le corps cellulaire d'un autre neurone. Ces éléments superposés, reliant l'écorce cérébrale avec les organes périphériques, soit par voie centripète, soit par voie centrifuge, constituent par leur ensemble ce qu'on appelle les *voies longues*, FIG. **238**, A.

Ce schéma se complique alors, d'une façon presque inextricable, par l'adjonction de *voies courtes*, c'est-à-dire d'éléments nerveux qui ne sortent pas de l'axe cérébro-spinal, dont la cellule nerveuse et les prolongements protoplasmatiques sont placés à tous les niveaux de la substance grise et dont le prolongement cylindraxile, relativement court, se termine dans la substance grise à une distance variable de la cellule d'origine.

Ce prolongement cylindraxile est tantôt ascendant, tantôt descendant ; le plus souvent même, il se bifurque en donnant un cylindre-axe ascendant et un cylindre-axe descendant, FIG. **238**, B.

Il est impossible de dire si ces éléments des voies courtes sont des neurones moteurs ou des neurones sensitifs. Ce sont peut-être des *neurones mixtes*, des *neurones neutres*, ayant pour fonction de relier entre eux soit des éléments moteurs, soit des éléments sensitifs, ou bien de relier des éléments moteurs à des éléments sensitifs et de répartir sur une étendue un peu plus considérable l'ébranlement recueilli par leurs prolongements protoplasmatiques.

Les prolongements cylindraxiles de ces neurones neutres constituent les *fibres commissurales*, soit des *fibres commissurales longitudinales* qui existent en nombre incalculable dans la moelle épinière, la moelle allongée, la protubérance annulaire et le cerveau moyen ; soit des *fibres commissurales transversales* qui forment une partie notable de la substance blanche du cerveau terminal.

Les cellules nerveuses de tous les neurones qui entrent dans la constitution de la moelle occupent la substance grise. Leurs prolongements cylindraxiles entourés d'une gaine de myéline occupent la substance blanche.

La substance blanche de la moelle épinière se trouve donc constituée de *cylindres-axes descendants longs* conduisant les excitations motrices, de *cylindres-axes ascendants longs* conduisant les impressions sensitives et de *cylindres-axes ascendants* et *descendants courts* appartenant aux voies courtes.

Pour savoir où se trouvent dans la moelle ces différents groupes de cylindres-axes à conduction physiologique différente, sectionnons en un point quelconque toutes les fibres de la substance blanche et pour cela pratiquons, chez un animal vivant, une section transversale complète de la moelle.

Nous savons que les bouts périphériques de toutes les fibres nerveuses sectionnées doivent subir la dégénérescence secondaire. *Au-dessus* du plan de section, on trouvera donc en dégénérescence toutes les fibres nerveuses *ascendantes*, fibres dont les cylindraxes proviennent de cellules nerveuses situées *en dessous* du point sectionné. Or, nous avons vu que ces fibres ascendantes servent à la conduction des impressions *sensitives*. *En dessous* du plan de section, au contraire,

ce seront les fibres nerveuses *descendantes* qui subiront la dégénérescence, c'est-à-dire les fibres dont les cylindres-axes proviennent de cellules placées *au-dessus* du point sectionné. Nous savons que ces fibres conduisent les incitations *motrices*.

Ces expériences ont été faites sur différents animaux. Pour que la dégénérescence puisse s'établir, il faut que, après la section de la moelle, l'animal survive au moins pendant huit à dix jours. Pendant ce temps, la gaine de myéline des fibres séparées de leur centre trophique se désagrège, se fragmente. Quand on durcit alors cette moelle d'après la méthode de Marchi (1), les fibres dégénérées se montrent remplies de boules de myéline colorées en noir intense et tranchent très nettement sur le fond brun-clair des fibres normales.

Mais la distribution des fibres nerveuses dans la substance blanche de la moelle du chien, du rat, du lapin ou du cobaye, animaux qui ont servi à ces expériences, pourrait ne pas être la même que la distribution de ces fibres dans la moelle de l'homme. Pour savoir où se trouvent chez l'homme les fibres à conduction centripète et les fibres à conduction centrifuge, nous devons nous adresser à des moelles où la nature elle-même, par suite d'une lésion pathologique quelconque, a amené, en un point donné, une interruption de toutes les fibres de la substance blanche.

Sur des coupes transversales de ces moelles pathologiques, faites *en dessous* du point lésé, on trouve des fibres dégénérées dans le cordon antérieur et dans le cordon latéral.

Dans le cordon antérieur, les fibres dégénérées se trouvent à la périphérie, tout le long de la fissure médiane antérieure, depuis la commissure blanche jusque dans le voisinage des fibres radiculaires. A l'époque où l'on croyait que toutes ces fibres avaient une origine corticale et n'étaient que la continuation dans la moelle des fibres de la pyramide bulbaire, on a donné à ce faisceau de fibres descendantes le nom de *faisceau pyramidal du cordon antérieur* ou *faisceau de Turck*. Nous verrons plus loin que la constitution de ce faisceau est beaucoup plus complexe, nous estimons donc qu'il est préférable de le désigner sous le nom de *zône pyramidale du cordon antérieur*, *faisceau sulco-marginal descendant* ou *zône des fibres descendantes* du cordon antérieur. Dans le cordon latéral, les fibres dégénérées forment un faisceau plus compact sur les faces latérales de la corne postérieure : c'est le *faisceau pyramidal du cordon latéral* qu'il vaut mieux appeler, pour ne rien préjuger de sa constitution, *zône*

---

(1) La méthode de Marchi est précieuse pour rechercher les fibres en dégénérescence quand la cause de cette dernière (une section expérimentale ou une lésion pathologique) est toute récente, datant en moyenne de 10 jours à 3 mois. Cette méthode consiste à durcir des tronçons de moelle, par exemple, pendant trois semaines, dans une solution de bichromate de potassium à 3 %. Après cela, on coupe ces tronçons en morceaux plus petits de 2 à 3 millimètres d'épaisseur que l'on transporte, pendant environ trois semaines, dans le mélange suivant :

Bichromate de potassium à 3 %	4 parties
Acide osmique à 1 %	1 partie

L'acide osmique colore en noir intense tous les fragments de myéline dans les seules fibres en dégénérescence. On enrobe alors les morceaux dans la celloïdine et on monte les coupes dans la laque de Dammar.

pyramidale du cordon latéral ou *zône des fibres descendantes du cordon latéral*, FIG. **239**.

Les fibres qui conduisent les incitations motrices occupent donc, dans la moelle de l'homme, ces deux zônes pyramidales.

Quand la lésion pathologique se trouve immédiatement en dessous de la moelle

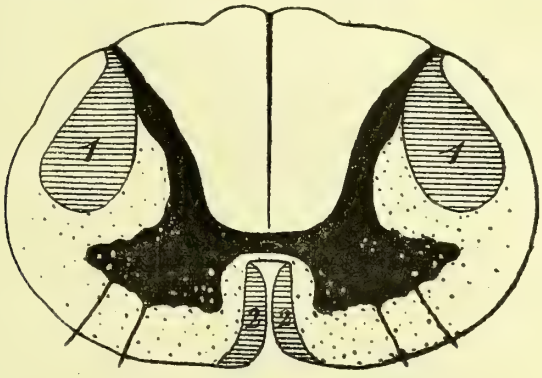

FIG. **239**.

Schéma des fibres présentant la dégénérescence secondaire descendante.

1 : Zône pyramidale latérale.
2 : Zône pyramidale antérieure.

allongée et qu'on examine des coupes transversales dans les régions cervicale, dorsale, lombaire et sacrée, on trouve que les zônes pyramidales, très volumineuses à la

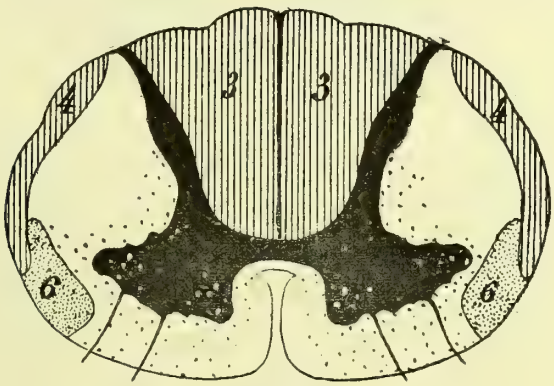

PIG. **240**.

Schéma des fibres à dégénérescence secondaire ascendante.

3 : Cordon postérieur.
4 : Faisceau cérébelleux du cordon latéral ou faisceau médulo-cérébelleux dorsal.
6 : Faisceau de GOWERS ou faisceau antéro-latéral superficiel.

partie supérieure de la moelle cervicale, diminuent d'épaisseur en passant par la région dorsale et la région lombaire.

On peut conclure de là que, au fur et à mesure que ces zônes de fibres descendent le long de la moelle, elles doivent abandonner des fibres nerveuses qui se recourbent et se terminent dans la substance grise.

Examinons maintenant une coupe transversale faite dans la moelle de l'homme *au-dessus* du point lésé, FIG. **240**. Pour des motifs que nous verrons plus loin, nous

devons pratiquer cette coupe *en dessous* de l'entrée dans la moelle de la racine postérieure immédiatement voisine. Ici, la dégénérescence ne peut avoir attaqué que les fibres nerveuses ascendantes, conduisant les impressions sensitives. Dans cette coupe, on trouve des fibres dégénérées dans presque toute l'étendue du cordon postérieur : le faisceau de Goll aussi bien que le faisceau de Burdach. De plus, des fibres dégénérées occupent encore la périphérie du cordon latéral en dehors de la zône pyramidale où elles forment une *zône marginale de fibres ascendantes*. Parmi ces fibres dégénérées, les unes, celles qui occupent la partie postérieure de cette zône marginale du cordon latéral, forment un faisceau distinct connu sous le nom de *faisceau de Flechsig*, *faisceau cérébelleux du cordon latéral* ou *faisceau cérébello-spinal dorsal (fasciculus cerebellospinalis)*, ainsi appelé parce que les fibres qui le constituent se rendent dans le cervelet. Nous verrons plus tard que les fibres de ce faisceau ont leurs cellules nerveuses dans la moelle épinière et qu'elles se terminent dans

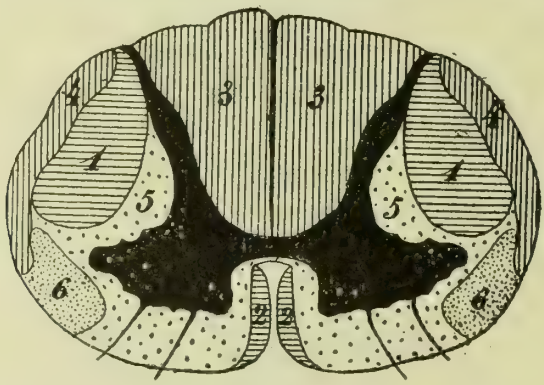

Fig. 241.

Schéma indiquant la position des différents faisceaux de la moelle épinière.

1 : Zône pyramidale du cordon latéral.
2 : Zône pyramidale du cordon antérieur.
3 : Cordon postérieur.
4 : Faisceaau cérébelleux du cordon latéral ou faisceau médullo-cérébelleux dorsal.
5 : Faisceau fondamental du cordon antéro-latéral.
6 : Faisceau de Gowers-Löwenthal ou faisceau médullo-cérébelleux ventral.

le cervelet. Il serait donc plus rationnel de le désigner sous le nom de *faisceau médullo-cérébelleux dorsal*. Les autres, occupant la partie antérieure de la zône dégénérée, appartiennent à la voie sensitive centrale et forment le *faisceau de Gowers-Loewenthal* ou *faisceau antéro-latéral superficiel (fasciculus anterolateralis superficialis)*, mieux appelé *faisceau médullo-cérébelleux ventral* indiquant par là son origine dans la moelle et sa terminaison dans l'écorce cérébelleuse.

Quand la section ou la lésion a été faite dans les parties inférieures de la moelle, les faisceaux dégénérés du cordon latéral sont peu volumineux. Si, au contraire, la lésion s'est produite dans la moelle cervicale, le nombre des fibres en dégénérescence est beaucoup plus considérable. Ce fait prouve que les faisceaux qui renferment les fibres conduisant les impressions sensitives augmentent de volume de bas en haut ; cette augmentation est due à l'adjonction constante de nouvelles fibres nerveuses aux faisceaux préexistants.

Les fibres conduisant les incitations motrices occupent donc, dans la moelle de l'homme, la zône pyramidale du cordon latéral et la zône pyramidale du cordon antérieur. Une fois sectionnés, ces fibres dégénèrent en bas ; on dit qu'elles subissent la *dégénérescence secondaire descendante.*

Les fibres conduisant les impressions sensitives occupent, dans la moelle, presque toute l'étendue du cordon postérieur et, dans le cordon latéral, le *faisceau médullo-cerébelleux dorsal* et le *faisceau médullo-cérébelleux ventral.* Une fois sectionnées, ces fibres dégénèrent en haut ; on dit qu'elles subissent la *dégénérescence secondaire ascendante.*

Ces fibres descendantes et ces fibres ascendantes constituent des *voies longues.*

Tout ce qui reste de la substance blanche de la moelle, dans le cordon antéro-latéral, porte le nom de *faisceau fondamental du cordon antéro-latéral.* Les fibres des racines antérieures, en traversant la substance blanche de la moelle, divisent ce faisceau en un *faisceau fondamental du cordon antérieur* ou *faisceau antérieur propre (fasciculus anterior proprius)* et un *faisceau fondamental du cordon latéral* en *faisceau latéral propre (fasciculus lateralis proprius),* FIG. **241**. Les fibres qui constituent ces faisceaux forment les *voies courtes.*

Nous avons dit plus haut que, après une section complète de toutes les fibres de la substance blanche en un point quelconque de la moelle, la dégénérescence envahissait, en dessous de la section, les fibres des deux zônes pyramidales, et, au dessus de la section, les fibres des cordons postérieurs et les fibres des deux faisceaux cérébelleux. Cela n'est pas tout à fait exact. On trouve aussi des fibres dégénérées éparses dans le faisceau fondamental du cordon antéro-latéral, aussi bien au-dessus qu'en-dessous du plan de section. Ces fibres dégénérées appartiennent aux voies courtes.

Le volume du faisceau fondamental du cordon antéro-latéral est quelque peu variable dans les différentes régions de la moelle épinière ; très peu développée dans le cône terminal, sa section devient plus volumineuse dans le renflement lombaire, pour diminuer tout le long de la moelle dorsale et reprendre un volume considérable au niveau du renflement cervical. On peut en conclure que ce faisceau est formé de fibres courtes et que, sur toute la longueur de la moelle, il reçoit de nouvelles fibres au fur et à mesure que les fibres qui le constituent se recourbent dans la substance grise.

Littérature.

v. LENHOSSEK : *Zur Kenntniss des ersten Entstehung der Nervenzellen und Nervenfasern beim Vogelembryo*, Verhandl. des X internat. Medic. Kongressess, Berlin, 1890, Bd. II. — HIS : *Die anatomische Nomenclatur.* Archiv. für Anat. und Physiol., Anatom. Abth, Suppl. Band 1895.

DIX-HUITIEME LEÇON

La structure interne de la moelle épiniére.

(Suite).

Méthode embryologique de Flechsig.
Les différents systèmes de fibres nerveuses de Flechsig.
La myéline n'est pas un élément indispensable pour le fonctionnement régulier et normal des neurones.
Origine et terminaison des fibres des zônes pyramidales.
Origine et terminaison des fibres des cordons postérieurs.

Nous avous vu que la substance blanche de la moelle épinière est formée de fibres nerveuses pourvues toutes des mêmes caractères morphologiques, dont les unes peuvent se poursuivre à travers toute la longueur de la moelle et entrent dans la constitution des *voies longues* (zône pyramidale du cordon antérieur, zône pyramidale, faisceau cérébelleux et faisceau de Gowers du cordon latéral, les fibres du cordon postérieur); tandis que les autres, beaucoup plus courtes, relient entre eux les différents niveaux de la moelle ; elles forment des fibres commissurales longitudinales et constituent les *voies courtes* (faisceau fondamental du cordon antérieur et du cordon latéral).

Physiologiquement, ces différentes fibres de la moelle se divisent en trois groupes : les fibres conduisant les incitations motrices, fibres à conduction centrifuge, fibres descendantes appelées communément *fibres motrices* ; les fibres conduisant les impressions sensitives, fibres à conduction centripète, fibres ascendantes ou *fibres sensitives* ; enfin, les fibres des éléments nerveux courts ou mixtes appelées *fibres commissurales longitudinales.*

Pour connaître la place occupée dans la substance blanche de la moelle par ces fibres physiologiquement différentes, nous avons eu recours à l'étude des phénomènes de dégénérescence secondaire qui surviennent dans la moelle après la section complète des fibres de la substance blanche.

En nous basant sur ce fait que les fibres sensitives subissent la dégénérescence secondaire ascendante et les fibres motrices la dégénérescence secondaire descendante, nous avons pu établir que :

1° Les fibres motrices occupent la zône pyramidale du cordon antérieur et la zône pyramidale du cordon latéral.

2° Les fibres sensitives occupent le faisceau cérébelleux du cordon latéral, le

faisceau de Gowers-Löwenthal et, en apparence au moins, presque toute l'étendue des cordons postérieurs.

3° Le reste de la substance blanche est formé par des fibres commissurales longi-

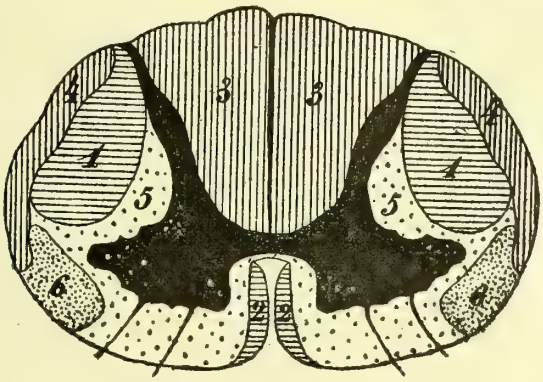

Fig. 242.

Schéma indiquant la position des différents faisceaux de la moelle épinière.

1 : Zône pyramidale du cordon latéral.
2 : Zône pyramidale du cordon antérieur.
3 : Cordon postérieur.
4 : Faisceaau cérébelleux du cordon latéral ou faisceau médullo-cérébelleux dorsal.
5 : Faisceau fondamental du cordon antéro-latéral.
6 : Faisceau de Gowers-Löwenthal ou faisceau médullo-cérébelleux ventral.

tudinales, ou fibres courtes, constituant le faisceau fondamental du cordon antérieur et du cordon latéral.

La position respective de ces différents faisceaux de fibres nerveuses vous apparaît clairement dans le schéma de la fig. 242.

Il ne faut pas croire cependant que, en réalité, les limites de ces différents faisceaux, dans la substance blanche de la moelle, soient aussi nettement tranchées que nous les avons indiquées dans cette figure. Il n'en est rien. Ce qui le prouve, c'est qu'à la suite d'une section transversale de la moelle, on peut trouver, dans les zônes pyramidales, quelques fibres éparpillées présentant la dégénérescence secondaire *ascendante*, aussi bien que, dans les faisceaux sensitifs, on peut rencontrer des fibres éparpillées présentant la dégénérescence secondaire *descendante*. Ce sont là des fibres courtes ou fibres commissurales longitudinales égarées en dehors du faisceau fondamental.

Ce groupement des fibres nerveuses de la substance blanche en faisceaux physiologiquement distincts a été étudié, pour la première fois et d'une façon précise, par Flechsig (1) en 1876. Nous avons déjà vu que, d'après les recherches de Flechsig, tout l'axe cérébro-spinal est formé exclusivement de substance grise jusque vers le milieu du cinquième mois de la vie embryonnaire. A partir de cette époque apparaît la substance blanche. Celle-ci est due uniquement aux gaines de myéline qui se développent autour des prolongements cylindraxiles des cellules nerveuses.

Cette *myélinisation* des fibres nerveuses ne se fait pas d'une façon irrégulière, bien au contraire. En étudiant des embryons à différents stades du développement et en les comparant entre eux au point de vue de la répartition des faisceaux de fibres déjà pourvues de leur myéline, Flechsig a fait une double découverte : d'abord il a trouvé que, sur des embryons du même âge, ce sont toujours les mêmes faisceaux de fibres nerveuses qui apparaissent comme de la substance blanche, tandis que les embryons d'âge différent présentent également une répartition différente des fibres déjà myélinisées. Il a conclu de ces faits que l'apparition de la myéline, pour les fibres nerveuses des différents faisceaux, se fait d'après un ordre parfaitement déterminé et toujours le même ; de telle sorte que, connaissant l'âge de l'embryon, on peut dire d'avance quels sont les faisceaux dont les fibres constitutives ont déjà leur gaine de myéline et quels sont ceux qui en sont dépourvus.

La seconde découverte de Flechsig, beaucoup plus importante que la première

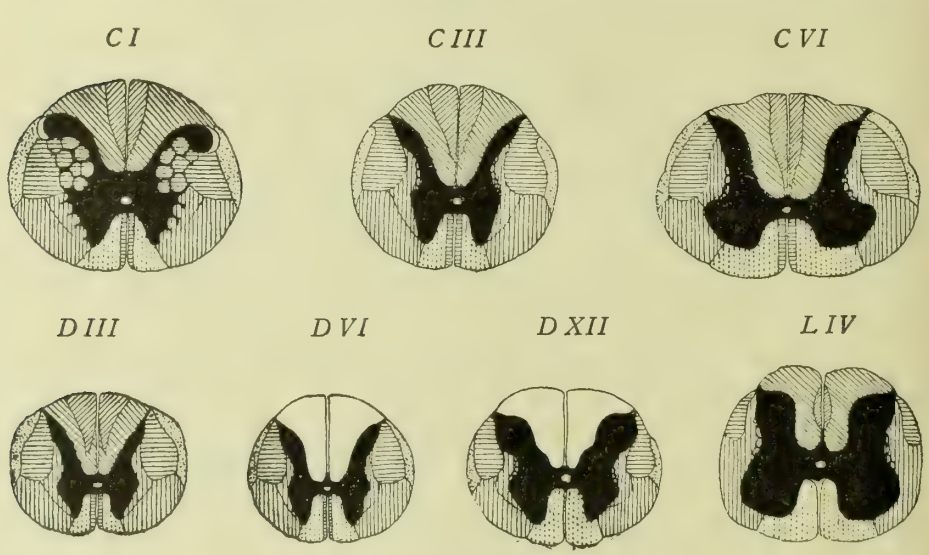

Fig. **243.**

Schéma indiquant la position des différents faisceaux de la substance blanche, aux différents niveaux de la moelle, construit par Flechsig en se basant sur l'époque d'apparition de la myéline.

CI, CIII et CVI : Coupes faites au niveau du premier, du troisième et du sixième nerf cervical.
DIII, DVI et DXII : Coupes faites au niveau du troisième, du sixième et du douzième nerf dorsal.
LIV : Coupe faite au niveau du quatrième nerf lombaire.

au point de vue des connexions qui peuvent exister entre les différentes régions du névraxe, est la suivante :

Toutes les fibres nerveuses qui ont la même origine et la même terminaison — c'est-à-dire qui ont les mêmes connexions anatomiques et qui, par conséquent, doivent remplir les mêmes fonctions — prennent, à la même époque, leur gaine de myéline ; tandis que les faisceaux de fibres nerveuses qui ont des connexions anatomiques différentes développent leur myéline à des époques différentes.

Flechsig attache à ce fait une grande importance. Tous ces faisceaux de fibres

nerveuses, ainsi *morphologiquement* différents les uns des autres par l'époque à laquelle leurs fibres constitutives prennent leur gaine de myéline, seraient aussi, à son avis, différents les uns des autres au point de vue *physiologique*. Chacun de ces faisceaux constitue pour lui un *système*.

Comme résultats de ces observations, FLECHSIG distingue, dans la substance blanche de la moelle, les différents faisceaux ou systèmes suivants, FIG. **243** :

Dans le cordon antérieur :

a) le faisceau pyramidal du cordon antérieur et

b) le faisceau fondamental (Vorderstrang-Grundbündel).

Dans le cordon latéral :

a) le faisceau pyramidal du cordon latéral ;

b) le faisceau cérébelleux (directe Kleinhirn-Seitenstrangbalm) et

c) le faisceau fondamental du cordon latéral (Seitenstrangreste).

Dans ce dernier il distingue deux parties : 1° une partie interne : *la couche limitante latérale de la substance grise* (seitliche Grenzschicht der grauen Substanz) ; 2° une partie externe : *la zône mélangée antérieure du cordon latéral* (vordere gemischte Seitenstrangzone).

Dans le cordon postérieur :

a) le faisceau de GOLL et

b) le faisceau de BURDACH.

Voici suivant quel ordre et à quelle époque les fibres de ces différents faisceaux s'entourent de leur gaine de myéline.

Chez les embryons de 25 ctm., on trouve la myéline :

a) Aux fibres commissurales et aux fibres radiculaires des nerfs périphériques,

b) aux fibres du faisceau fondamental du cordon antérieur,

c) aux fibres du faisceau de BURDACH et

d) aux fibres de la zône mélangée antérieure du cordon latéral.

Les fibres du cordon de GOLL sont entourées de leur gaine de myéline chez des embryons de 28 à 30 ctm. de longueur.

Quand l'embryon atteint 32 ctm., la myéline se développe dans les fibres de la couche limitante latérale de la substance grise.

Sur des embryons un peu plus âgés, la myéline apparaît dans le faisceau cérébelleux, puis dans le faisceau de GOWERS-LÖWENTHAL. Enfin, ce n'est que sur des embryons de 49 à 52 ctm. de longueur, c'est-à-dire au moment de la naissance et même quelque peu après celle-ci, que la myéline apparaît dans les faisceaux pyramidaux. Aussi, la moelle épinière d'enfants nouveau-nés constitue-t-elle, pour ce motif, un objet éminemment favorable pour étudier la position exacte des faisceaux pyramidaux, en tant que l'on considère ces faisceaux comme la continuation dans la moelle des fibres de la pyramide bulbaire, FIG. **244**.

J'appelle, en passant, votre attention sur le fait suivant : en recherchant l'époque d'apparition de la myéline dans les fibres des voies pyramidales dans la série animale, BECHTEREW a pu constater que le faisceau pyramidal est complètement développé, au moment de la naissance, chez tous les animaux dont les petits courent librement dès qu'ils arrivent au monde, tandis que les fibres de ce faisceau sont dépourvues de myéline chez les petits des autres animaux. Il me semble que l'on doit tirer de ce fait la conclusion

suivante : pour qu'une fibre nerveuse du système nerveux cérébro-spinal puisse remplir sa fonction physiologique, elle doit être arrivée à l'état de développement complet et être devenue une fibre myélinique.

Cette conclusion n'est cependant pas rigoureusement exacte. Il existe, en effet, dans le système nerveux de l'adulte. un grand nombre de fibres nerveuses complètement dépourvues de gaine de myéline et réduites soit au cylindre-axe entouré de la membrane

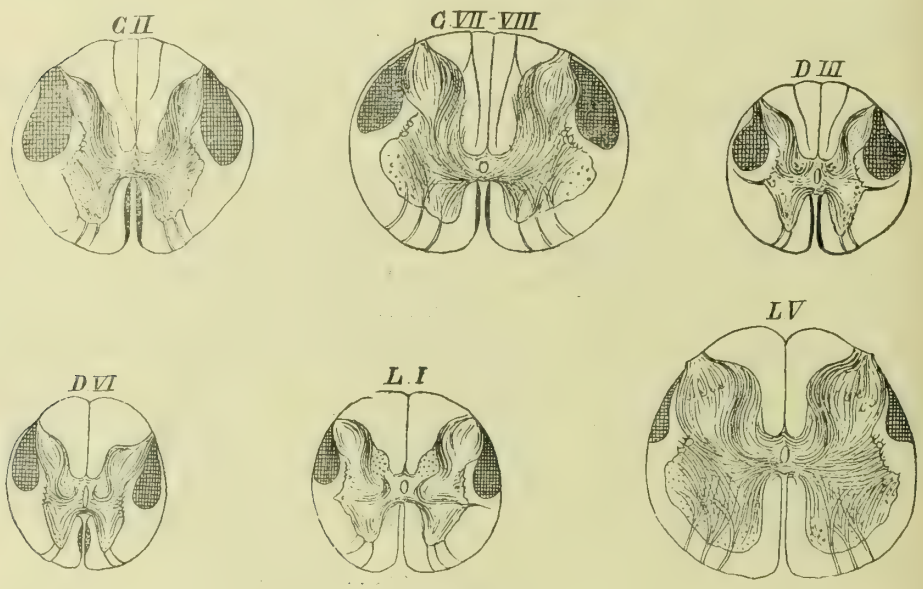

Fig. 244.

Position des faisceaux pyramidaux dans la moelle cervicale, CII et CVII-VIII, dans la moelle dorsale, DIII et DVI, et dans la moelle lombaire, LI et LV d'un enfant nouveau-né (d'après Flechsig).

de Schwann : telles les fibres du sytème nerveux sympathique et les fibres olfactives; soit exclusivement au cylindre-axe : telles toutes les fibres centrales et périphériques du système nerveux cérébro-spinal dans le voisinage immédiat de leur origine et de leur terminaison. D'ailleurs, tous les prolongements protoplasmatiques de toutes les cellules nerveuses (à l'exclusion du prolongement périphérique des cellules des ganglions cérébro-spinaux) sont constamment dépourvus et de la gaine de myéline et de la membrane de Schwann et cependant ils remplissent leur fonction de conduction. Pour qu'une fibre nerveuse puisse remplir sa fonction de conduction, la gaine de myéline n'est donc pas indispensable ; la seule condition requise, c'est que les connexions anatomiques soient établies par les prolongements protoplasmatiques et par le prolongement cylindraxile. Dès que les connexions existent, les neurones peuvent fonctionner. La gaine de myéline, isolant mieux les fibres nerveuses, facilite sans aucun doute ce fonctionnement, mais ne constitue pas l'élément indispensable à ce fonctionnement ; cet élément indispensable est réprésenté par le cylindre-axe [Van Gehuchten (2)].

A quelle époque ces connexions anatomiques se trouvent-elles établies ? C'est ce que nous ignorons encore complètement. Mais ce que nous savons, c'est que la myéline ne se forme autour des prolongements cylindraxiles que quand les connexions anatomiques sont établies, et tous les faits connus jusqu'à présent semblent démontrer que la myéline se forme dès que le cylindre-axe se trouve constitué. L'ordre suivant lequel les différents faisceaux de fibres nerveuses deviennent des fibres myélinisées indiquera donc également l'ordre suivant lequel ces mêmes faisceaux de fibres nerveuses se sont développés. En nous basant donc sur l'époque de la formation de la myéline, époque

que les recherches de Flechsig nous ont fait connaître, il nous sera possible de reconstituer pour ainsi dire le tableau chronologique des mouvements dont l'embryon a été capable pendant sa vie intra-utérine.

D'après les recherches de Flechsig, la substance blanche apparaît d'abord dans la moelle, pour envahir ensuite insensiblement les parties supérieures de l'axe cérébro-spinal. Dans les premiers temps, elle est limitée à des parties de la moelle épinière et de la moelle allongée, puis elle se montre dans la protubérance annulaire, le cervelet et la région de la calotte ; en dernier lieu, elle apparaît dans les pédoncules cérébraux et les hémisphères cérébraux. De telle sorte que, au moment de la naissance, la moelle est complètement développée à l'exclusion des faisceaux pyramidaux, tandis que le cerveau terminal est encore entièrement formé de substance grise à l'exclusion de la capsule interne, des lames blanches du noyau lenticulaire et de la capsule externe.

De toutes les parties de l'axe cérébro-spinal, la moelle est donc la première à prendre sa constitution anatomique définitive. Elle est donc aussi la première apte à exercer ses fonctions physiologiques. Mais la moelle ne peut servir que de centre automatique et de centre réflexe. Les premiers mouvements qui apparaissent pendant la vie intra-utérine doivent donc être ou des mouvements automatiques ou des mouvements réflexes.

Le mode d'apparition de la myéline dans les différents faisceaux de la moelle permet de pousser cette analyse plus loin encore. En effet, de toutes les fibres nerveuses de la moelle, celles qui constituent les nerfs périphériques sont les premières à s'entourer de myéline. Ce seront donc aussi les premières à entrer en fonction. Elles ne peuvent que transmettre à la moelle une excitation périphérique ; celle-ci ne peut pas arriver au cerveau terminal, puisque toute la partie supérieure de l'axe cérébro-spinal est dépourvue de myéline ; elle ne peut donc que se transmettre à une cellule motrice voisine et par là à un muscle périphérique. Les premiers mouvements réflexes seront donc très simples. La myéline apparaît dans ces fibres périphériques sur des embryons de 20 à 25 ctm. de longueur, c'est-à-dire en moyenne pendant la première moitié du cinquième mois de la vie intra-utérine. Or, on sait que les premiers mouvements sensibles apparaissent vers cette époque dans l'embryon.

Après les fibres radiculaires, ce sont les fibres des voies courtes qui développent leur myéline : le faisceau fondamental du cordon antérieur, une partie du faisceau fondamental du cordon latéral et les fibres du faisceau de Burdach (nous verrons bientôt que les fibres de ce faisceau sont en réalité des fibres courtes). Les excitations périphériques, transmises à la moelle par les fibres des racines postérieures, pourront donc s'étendre, par ces fibres commissurales longitudinales, à des portions plus étendues de la moelle, exciter un plus grand nombre de cellules motrices et produire des mouvements réflexes complexes.

Les fibres du faisceau de Goll achèvent alors leur développement. Les excitations périphériques seront transmises par elles sur toute la longueur de la moelle épinière et à la partie inférieure de la moelle allongée. Sur des embryons de 26 à 30 cmt., les mouvements réflexes seront encore plus complexes.

Puis viennent les fibres de la partie interne du faisceau fondamental du cordon latéral, les fibres du faisceau cérébelleux et du faisceau de Gowers-Loewenthal. Ces dernières portent les impressions périphériques jusqu'au cervelet, organe unanimement considéré par les physiologistes comme un centre de coordination des mouvements.

Au huitième mois les fibres qui partent du noyau du faisceau de Goll et du noyau du faisceau de Burdach se myélinisent ; ces fibres appartiennent à la voie sensitive centrale et conduisent les impressions aux masses grises supérieures : les couches optiques et la substance corticale du cerveau terminal.

En dernier lieu seulement la myéline se constitue dans les fibres des voies pyramidales amenant l'époque des mouvements d'origine corticale.

Le schéma représentant la répartition, dans la substance blanche de la moelle, des différents faisceaux de fibres nerveuses physiologiquement différents obtenu par l'étude des dégénérescences secondaires concorde assez bien avec le schéma trouvé par Flechsig. Il y a cependant entre ces deux schémas certaines différences qui méritent d'être signalées : Flechsig subdivise le faisceau fondamental du cordon latéral en un faisceau interne, *la couche limitaute latérale de la substance grise*, et un faisceau externe, *la zône mélangée antérieure du cordon latéral*. Cette zone mélangée antérieure correspond, en partie du moins, au faisceau de Gowers-Löwenthal. Le cordon postérieur serait formé, d'après Flechsig de deux faisceaux physiologiquement distincts, alors que la méthode des dégénérescences nous le montre constitué uniquement de fibres ascendantes. Les faisceaux pyramidaux de Flechsig ne comprennent que les fibres descendantes d'origine corticale, alors que les zônes pyramidales établies par la méthode des dégénérescences comprennent encore de nombreuses fibres descendantes indépendantes de l'écorce cérébrale.

De l'examen de ces schémas ressort encore un fait sur lequel Sherrington (7) et Flatau (3) ont appelé l'attention et qui mérite d'être signalé : les fibres courtes de la moelle épinière se trouvent toujours dans le voisinage immédiat de la substance grise, tandis que les fibres qui constituent les voies longues occupent généralement les zônes périphériques de la substance blanche. C'est ce que Flatau a désigné sous le nom de *loi de la position excentrique des voies longues dans la moelle épinière.*

Après avoir ainsi établi, dans la substance blanche de la moelle épinière, la situation et les rapports réciproques des différents faisceaux de fibres nerveuses physiologiquement différents, nous devons nous demander : d'où viennent ces fibres nerveuses ? en d'autres termes, où ces fibres nerveuses ont-elles leurs cellules nerveuses ?

Prenons d'abord les fibres des zônes pyramidales.

Origine des fibres des zônes pyramidales.

Nous avons vu que, en sectionnant transversalement la moelle en un point quelconque, les fibres des zônes pyramidales dégénèrent toujours en dessous du point sectionné. Nous en avons conclu que chacune de ces fibres doit avoir sa cel-

lule nerveuse en un point de l'axe cérébro-spinal situé au-dessus du plan de section. En étudiant, dans les leçons ultérieures, la structure interne des parties supérieures de l'axe nerveux, nous verrons que ces zônes pyramidales peuvent se poursuivre, en partie du moins, à travers toute la longueur de la moelle allongée, de la protubérance annulaire et du pédoncule cérébral ; nous les reverrons encore dans la capsule interne et dans la substance blanche du centre ovale de chaque hémisphère. Les fibres qui constituent ces zônes ont, en effet, en bonne partie leurs cellules d'origine dans une région déterminée de l'écorce grise du cerveau terminal.

Ces fibres descendantes d'origine corticale, renfermées dans les zônes pyramidales antérieures et latérales de la moelle épinière, y forment tout spécialement ce que l'on a appelé de tout temps le *faisceau pyramidal du cordon antérieur* ou *faisceau de Türck* et le *faisceau pyramidal du cordon latéral*, et cela parce qu'elles représentent la continuation dans la moelle des fibres de la pyramide bulbaire.

Nous avons déjà dit que, en descendant le long de la moelle, ces zônes pyramidales diminuent insensiblement de volume, parce que, à chaque instant, des fibres quittent ces faisceaux pour se terminer dans la substance grise.

Depuis l'application de la méthode de Golgi à l'étude de la fine structure de l'axe cérébro-spinal, nous savons que, en descendant le long de la moelle, les cylindres-axes de ces fibres nerveuses émettent des *collatérales* qui pénètrent horizontalement dans la subtance grise et s'y terminent par des ramifications libres.

Les *fibres cortico-spinales*, qui entrent dans la constitution des zônes pyramidales de la moelle, se laissent poursuivre comme faisceaux distincts, dans des cas de dégénérescence récente, jusqu'au niveau du premier segment lombaire dans le cordon antérieur et jusqu'à la partie inférieure du renflement lombaire dans le cordon latéral. Dejerine et Thomas (4) et tout récemment Lewandowsky (4 bis) ont pu poursuivre des fibres isolées respectivement jusqu'au niveau du quatrième segment sacré et jusqu'à la base du filet terminal.

Certaines fibres des zônes pyramidales de la moelle ont donc leurs cellules nerveuses dans la substance grise de l'écorce cérébrale et elles se terminent, par leurs ramifications collatérales et terminales, dans la substance grise de la corne antérieure de la moelle épinière. Et, chose remarquable, les fibres cortico-spinales qui proviennent de l'hémisphère cérébral *droit* trouvent leur terminaison dans la substance grise de la moitié *gauche* de la moelle, tandis que les fibres provenant de l'hémisphère cérébral *gauche*, arrivées dans la moelle, se terminent dans la corne antérieure de la moitié *droite*, fig. **245**.

En descendant de l'écorce cérébrale jusque dans la moelle épinière, ces fibres subissent un entrecroisement. Cet entrecroisement se fait, pour les fibres du faisceau pyramidal du cordon latéral, à la partie inférieure de la moelle allongée, là où nous avons décrit la *décussation des pyramides* ; pour les fibres du faisceau pyramidal antérieur, cet entrecroisement se fait dans la commissure antérieure le long de la moelle épinière elle-même. Les fibres du faisceau pyramidal latéral renferment donc, le long de la moelle, des fibres déjà entrecroisées, qui se termineront dans la substance grise de la corne antérieure du même côté. Pour ce motif, on appelle souvent ce faisceau : le *faisceau pyramidal croisé*. Le faisceau pyramidal antérieur, au contraire,

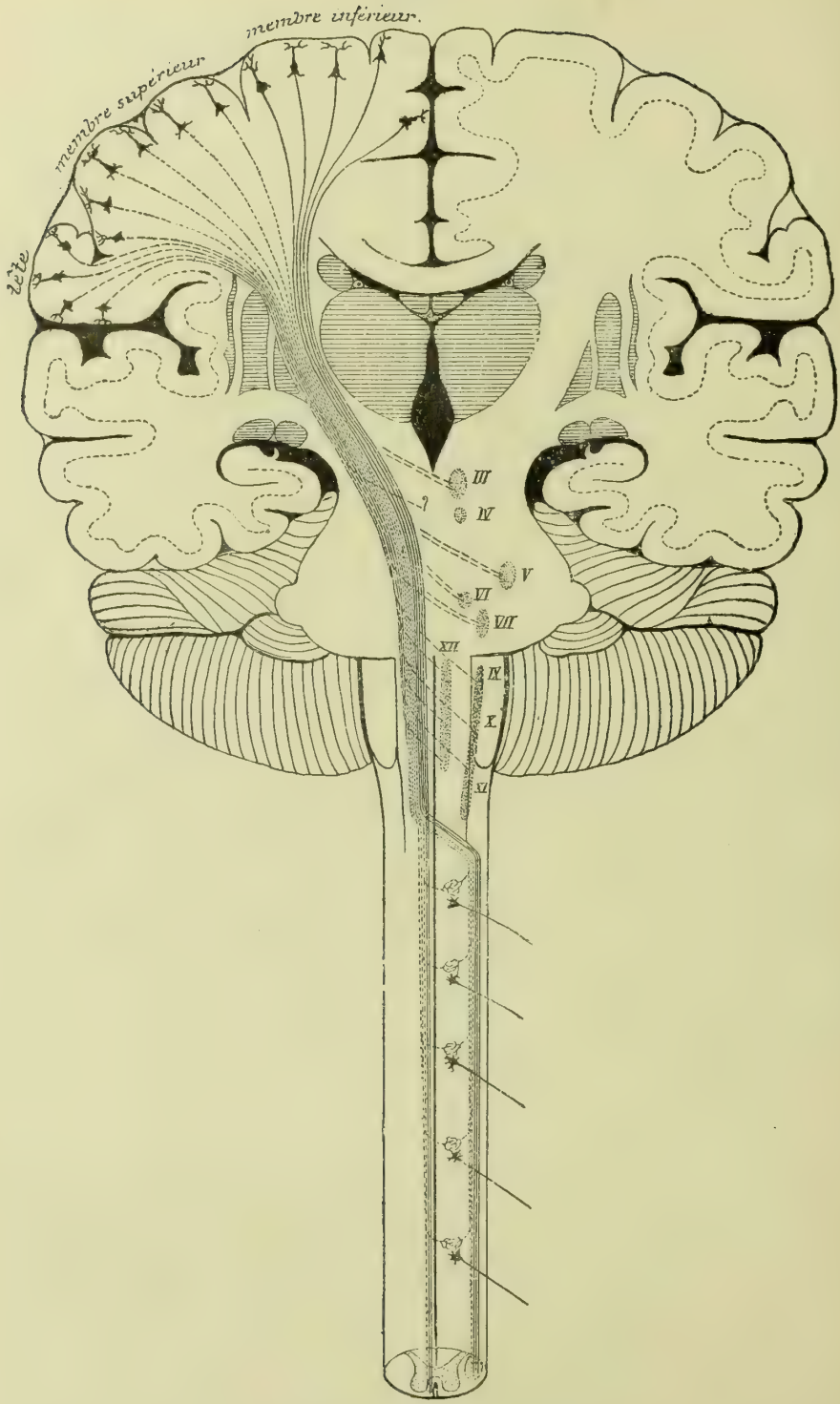

FIG. 245.
Schéma des fibres cortico-spinales.

renferme, le long de la moelle, des fibres provenant directement de l'hémisphère cérébral correspondant, fibres qui ne s'entrecroiseront dans la commissure antérieure que pour aller se terminer dans la substance grise du côté opposé. Ce faisceau porte encore le nom de *faisceau pyramidal direct.*

Ces fibres des faisceaux pyramidaux, ou *fibres cortico-spinales*, ne constituent cependant pas à elles seules toutes les fibres des zones pyramidales de la moelle.

Zone pyramidale latérale. Il est d'observation constante que la zone des fibres en dégénérescence descendante, dans le cordon latéral, est plus étendue à la suite d'une lésion ou d'une hémisection médullaire que dans les cas de lésion corticale ou sous-corticale. Il résulte de là que, à côté des fibres cortico-spinales, la zone pyramidale du cordon latéral doit renfermer d'autres fibres descendantes.

Ce fait a été signalé pour la première fois par Bouchard (5) chez l'homme, puis par Loewenthal (5bis) chez les animaux. Il a été confirmé ensuite par les recherches de Singer et Munzer (6), de Sherrington (7) et surtout par les recherches ingénieuses de Munzer et Wiener (8). Ces auteurs ont commencé par produire une atrophie totale de la voie cortico-spinale en détruisant chez le lapin, quelques jours après la naissance, toute l'écorce d'un hémisphère cérébral. Deux ans plus tard ils ont pratiqué, chez le même animal, une hémisection de la moelle du côté opposé et ils ont pu constater une forte dégénérescence dans la zone pyramidale latérale.

Ces fibres de la zone pyramidale du cordon latéral, surajoutées en quelque sorte aux fibres cortico-spinales, constituent le *faisceau intermédiaire latéral de* Löwenthal ou *faisceau triangulaire prépyramidal* de Thomas. Où ces fibres ont-elles leurs cellules nerveuses ?

De nombreuses recherches ont été entreprises pour résoudre cette question.

Marchi (9) a cru qu'elles provenaient du cervelet, opinion que partage également Biedl (9bis). D'après les recherches expérimentales de Boyce (10), ces fibres dégénèrent après une section du mésencéphale; aussi place-t-il leur origine dans les tubercules quadrijumeaux supérieurs. Pour Ferrier et Turner (11), elles proviendraient de la protubérance annulaire et auraient leur origine dans le noyau latéral du ruban de Reil. Munzer (12) n'admet pour ces fibres ni une origine cérébelleuse, ni une origine dans les tubercules quadrijumeaux ; ces fibres auraient une origine médullaire. Rothmann (13) semble partager cette manière de voir. Bechterew et Sakowitsch (14) les font provenir de la couche optique ; Redlich (15), du mésencéphale ; pour Thomas (16) elles doivent avoir leurs cellules d'origine dans la protubérance ou dans l'isthme de l'encéphale.

Ces fibres prépyramidales existent également chez les oiseaux bien que leur moelle épinière ne contienne pas de fibres cortico-spinales. Elles y proviendraient, d'après Munzer et Wiener (17), du corps bijumeau, du mésencéphale et du diencéphale, aussi ces auteurs les désignent-ils sous le nom de *faisceau di-mésencéphalo-spinal.*

Nous savons maintenant, par les observations anatomiques de Held (18) sur des rats et des chats nouveau-nés et par les recherches expérimentales de Probst (19), Pavlow (20), Van Gehuchten (21), Rothmann (22), Collier et Buzzard (23), Fraser (24) et d'autres, que les fibres du faisceau intermédio-latéral ou faisceau prépyramidal proviennent, en partie, du noyau rouge contralatéral du mésencéphale, qu'elles s'entrecroisent dans la décussation de Forel et qu'elles peuvent se poursuivre jusque dans la moelle sacrée.

Probst a proposé de désigner ce faisceau de fibres d'origine mésencéphalique sous le nom de *faisceau de v. Monakow*, en l'honneur du savant neurologiste qui l'a décrit le

premier sous le nom de *faisceau aberrant du cordon latéral.* Nous avons fait remarquer (21) que, d'après les descriptions de v. Monakow, on doit admettre que cet auteur a donné ce même nom à deux faisceaux distincts : un faisceau *ascendant* du cordon latéral pouvant se poursuivre jusque dans le lemniscus latéral, sans aucun doute identique au *faisceau de Gowers-Loewenthal*, et un faisceau *descendant* qui doit provenir du noyau rouge. Pour éviter toute confusion il vaut mieux désigner ce dernier sous le nom de *faisceau rubro-spinal*, qui a l'avantage de nous renseigner sur l'origine et la terminaison de ses fibres constituantes.

A côté des *fibres cortico-spinales* la zone pyramidale du cordon latéral renferme donc un assez grand nombre de *fibres rubro-spinales.* La plupart des fibres cortico-spinales sont des fibres *croisées*, provenant de l'hémisphère du côté opposé; un petit nombre d'entre elles cependant sont *directes* ainsi que nous le verrons plus tard. Pour les fibres rubro-spinales presque toutes sont croisées; quelques rares fibres proviennent cependant du noyau rouge du côté correspondant [Preisig (25), Van Gehuchten (26)].

Mais les fibres cortico-spinales et rubro-spinales ne sont pas seules à constituer la zone pyramidale du cordon latéral. Il résulte, en effet, des recherches expérimentales que nous avons faites sur le lapin, au moyen de la méthode de la dégénérescence wallérienne indirecte (27),que, après une section de la moelle cervicale supérieure ayant intéressé toute l'épaisseur du cordon latéral, on peut poursuivre *au-dessus du point lésé*, après une survie de 30 à 50 jours, des fibres en dégénérescence à travers la partie latérale de la formation réticulaire du myélencéphale et du métencéphale, fibres passant successivement en arrière et en dehors du noyau ambigu, du noyau du facial et en arrière du noyau masticateur du trijumeau. Près du bord supérieur du pont de Varole, ces fibres deviennent transversales en s'inclinant en dedans, passent le raphé en traversant les fibres les plus dorsales du faisceau longitudinal postérieur, pour s'étendre jusque dans la partie la plus latérale de la formation réticulaire du côté opposé. Ce sont des fibres *mésencéphalo-spinales* ou *réticulo-spinales latérales* prenant part à la constitution de la zone pyramidale du cordon latéral de la moelle.

La zone pyramidale latérale de la moelle se trouve donc constituée au moins de trois espèces de fibres : des fibres cortico-spinales, des fibres rubro-spinales et des fibres réticulo-spinales.

Wallenberg (28) et Probst (29) ont décrit, dans l'aire de cette zone pyramidale, l'existence de fibres *ascendantes* d'origine médullaire qu'ils ont pu poursuivre jusque dans le mésencéphale où elles entrent dans la décussation de Forel. Pour Wallenberg ces fibres se termineraient dans la substance grise située sur le côté de la commissure postérieure du diencéphale, tandis que Probst les fait terminer dans le noyau rouge du côté opposé. Nos recherches expérimentales (27) ont établi que ces fibres ascendantes n'existent pas et que les auteurs précités n'ont eu sous les yeux que le bout central des fibres rubro-spinales envahies par la dégénérescence wallérienne indirecte.

Zone pyramidale antérieure. La zone pyramidale du cordon antérieur a une constitution beaucoup plus complexe. Elle renferme d'abord, au moins chez l'homme, un certain nombre de *fibres cortico-spinales* provenant de la pyramide antérieure du bulbe du côté correspondant. Ces fibres n'ont pas pris part à la décussation des pyramides et forment, dans le cordon antérieur de la moelle, le *faisceau pyramidal direct* ou *faisceau de Türck.*

Il résulte des recherches récentes de P. Marie et Guillain (30), d'Ugolotti (31), et surtout de celles de Mr et Mme Déjerine (32) que l'importance de ce faisceau varie considérablement d'un individu à l'autre. La place occupée par ces fibres dans le cordon antérieur, de même que la hauteur de la moelle sur laquelle on les trouve peuvent varier dans des limites très grandes. Quand le faisceau est peu développé, il peut disparaître vers la partie moyenne de la moelle cervicale. Quand il est, au contraire, très développé on peut le poursuivre jusque dans la moelle sacrée. Entre ces deux extrêmes on peut observer tous les états intermédiaires. Dans le premier cas il forme généralement un petit faisceau de fibres le long de la fissure médiane. Dans le second cas il arrive jusqu'à la surface de la moelle, contourne l'angle antéro-interne du cordon antérieur pour occuper une partie plus ou moins grande de la zone marginale de ce cordon, devenant ainsi un véritable *faisceau sulco-marginal* ou *faisceau en croissant*.

A côté de ces *fibres cortico-spinales*, la zone des fibres descendantes du cordon antérieur renferme encore un grand nombre d'autres fibres nerveuses ayant une origine sous-corticale. Ce qui le prouve, c'est que les fibres cortico-spinales du cordon antérieur font généralement défaut chez les animaux et que, malgré cela, une hémisection de la moelle cervicale est suivie, au bout de 10 à 15 jours, d'une dégénérescence descendante occupant toute la périphérie du cordon antérieur depuis la commissure blanche jusqu'à la sortie des filets radiculaires antérieurs.

Il résulte des nombreuses recherches expérimentales qui ont été faites dans ces dernières années (27) que ces fibres descendantes du cordon antérieur proviennent au moins de quatre sources différentes :

1) Les unes ne sont que la continuation dans la moelle des fibres du faisceau longitudinal postérieur ayant leurs cellules nerveuses dans une masse grise voisine de la commissure blanche postérieure du diencéphale (Thomas, Probst, Van Gehuchten).

2) Les autres, à la fois directes et croisées, proviennent du tubercule acoustique latéral, véritables *fibres acoustico-spinales* (Van Gehuchten).

3) D'autres encore, à la fois directes et croisées, proviennent de cellules nerveuses éparpillées dans la formation réticulaire du pont de Varole (Probst) et de la moelle allongée (Van Gehuchten). Ce sont les fibres *réticulo-spinales antérieures*.

Toutes ces fibres occupent généralement la partie du cordon antérieur qui avoisine la fissure médiane.

4) Le faisceau le plus important est constitué par des fibres descendantes provenant des grandes cellules nerveuses qui constituent le *noyau de Deiters*, situé à la limite du myélencéphale et du diencéphale, et qui est le noyau terminal principal des fibres du nerf vestibulaire. Ce *faisceau vestibulo-spinal* (33) est formé uniquement de fibres directes qui occupent principalement la partie marginale du cordon antérieur (Ferrier et Turner, Klimoff, Russel, Van Gehuchten, Fraser).

Quelques auteurs (Held, Boye, Munzer, Bechterew, Probst et d'autres) admettent encore l'existence, dans le cordon antérieur, de fibres descendantes provenant des tubercules quadrijumeaux supérieurs. Mais d'après les recherches de Pavlow (34), faites dans notre laboratoire, ces fibres mésencéphaliques s'arrêtent dans la moelle allongée.

Cajal (35) pense qu'un certain nombre de ces fibres descendantes ne sont que les branches de bifurcation, à la fois directes et croisées, des fibres des pédoncules cérébelleux supérieurs. Nous avons montré (35bis) que les fibres directes n'existent pas et que les fibres croisées ne se laissent poursuivre, dans leur trajet descendant, que jusqu'à la partie supérieure du bulbe.

D'après Thomas (36), le cordon antérieur de la moelle cervicale renfermerait un certain nombre de fibres descendantes provenant de l'olive cérébelleuse du côté opposé. Ces fibres, après entrecroisement dans le lobe médian du cervelet, contourneraient le pédoncule cérébelleux supérieur en formant le *faisceau en crochet* de Russell, puis descendraient vers les centres nerveux inférieurs en pénétrant dans le cordon antérieur de la moelle. Il résulte de nos recherches expérimentales (37) que ces fibres descendantes d'origine cérébelleuse ne dépassent pas la partie moyenne du bulbe ; elles n'entrent donc pas dans la constitution de la zone des fibres descendantes du cordon antérieur de la moelle.

A côté de ces fibres *descendantes*, Probst (38) admet l'existence, dans la zone marginale du cordon antérieur, de quatre *voies ascendantes* :

1) Des fibres qui se rendent sur la face interne du corps restiforme et, avec ce dernier, dans l'écorce du lobe médian du cervelet.

2) Des fibres ascendantes longeant la face latéro-ventrale de l'olive inférieure pour former ensuite la partie la plus latérale du lemniscus médian et se rendre avec ce dernier jusque dans la couche optique.

3) Des fibres se rendant dans le noyau de Deiters du même côté et ayant probablement leurs cellules nerveuses dans la corne grise postérieure du côté opposé.

4) Un faisceau de fibres nerveuses allant se terminer dans la formation réticulaire du myélencéphale et du métencéphale.

Il résulte de nos recherches expérimentales (27) que ces *nouvelles* voies nerveuses décrites par Probst n'existent pas. Le cordon antérieur de la moelle ne renferme pas de fibres longues *ascendantes*. Ce que Probst a décrit comme voies longues ascendantes ne sont, au moins pour les deux derniers faisceaux décrits par lui, que des fibres *descendantes* appartenant au faisceau vestibulo-spinal et aux fibres réticulo-spinales antérieures et qui ont été envahies par la dégénérescence wallérienne indirecte.

Origine des fibres des cordons postérieurs.

D'où viennent les fibres des cordons postérieurs ?

D'une manière générale on peut dire que les fibres des cordons postérieurs ont leurs cellules d'origine en dehors de l'axe cérébro-spinal, dans les ganglions spinaux.

Les ganglions spinaux sont des amas de cellules nerveuses situés sur le trajet des racines postérieures des nerfs spinaux, immédiatement en dedans de l'endroit où ces fibres postérieures se réunissent aux fibres de la racine antérieure correspondante pour constituer le nerf mixte périphérique. Chaque ganglion spinal est formé d'un nombre considérable de cellules nerveuses, groupées en îlots plus ou moins distincts par le passage des fibres de la racine postérieure, fig. **246**.

Quand on examine ces cellules à un grossissement convenable, sur des préparations traitées par la méthode de Nissl, on voit que la partie chromophile du protoplasme cellulaire peut présenter des formes et une répartition excessivement variées, au point de donner naissance à un grand nombre de types cellulaires qui ont été décrits d'une façon toute spéciale par Nissl (39) et par nous-même (40). Parmi ces types cellulaires il en est surtout deux qui méritent d'attirer l'attention. Signalés tout d'abord par Flesch et ses élèves sous le nom d'*éléments chromophobes* et d'*éléments chromophiles*, ces deux types ont été désignés par Lugaro (41) et par nous sous le nom de *cellules claires* et de *cellules obscures*. Les cellules claires ont généralement un volume considérable ; la substance chromophile y affecte les formes les plus variées ; elle peut s'y présenter tantôt sous forme de granulations excessivement fines réparties sans ordre apparent dans toute l'étendue du corps cellulaire, tantôt sous forme de filaments assez gros à contours irréguliers et à trajet tortueux ; quelquefois même, dans certaines cellules, la partie chromophile se présente sous forme de blocs plus ou moins volumineux d'où l'on voit partir de fins filaments reliant les blocs les uns aux autres, de telle sorte que cette partie du corps cellulaire prend un

aspect plus ou moins nettement réticulé. Dans toutes ces cellules claires, les granulations chromophiles sont plongées dans une substance non chomophile complètement incolore ;

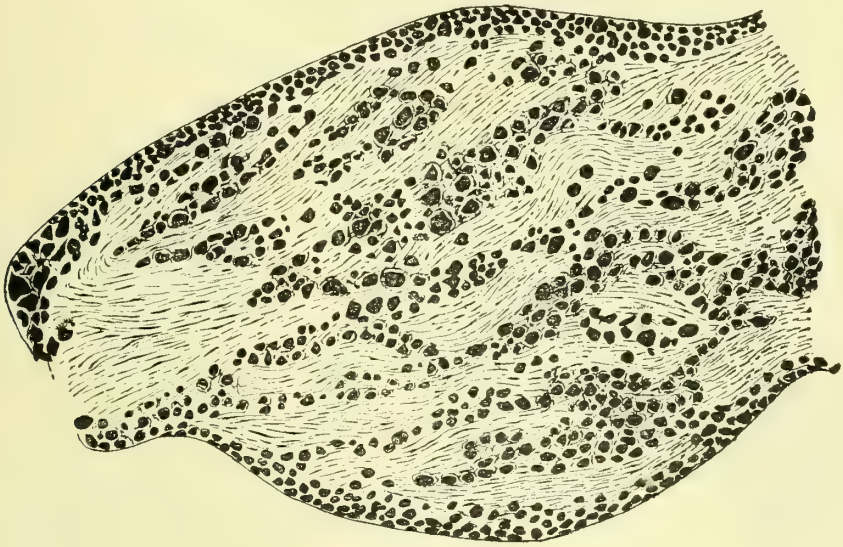

Fig. 246.
Coupe longitudinale d'un ganglion spinal de chien (méthode de Nissl).

de plus, ces cellules présentent presque toujours une zone périphérique de protoplasme complètement dépourvue de granulations chromophiles, Fig. 247. Les cellules obscures, au contraire, sont beaucoup plus petites et, de plus, la substance chromophile semble imprégner quelque peu toute l'étendue du corps protoplasmatique.

On ignore encore, dans l'état actuel de la science, la valeur qu'il faut attribuer à ces aspects divers sous lesquels peut se présenter la partie chromophile dans le protoplasme des cellules constitutives des ganglions cérébro-spinaux.

Fig. 247.
Cellule d'un ganglion spinal de lapin montrant le réseau endocellulaire et le cône d'origine (méthode de Nissl).

Quelque soit le type morphologique auquel ces cellules puissent appartenir, elles ont presque toutes comme caractère saillant de n'être pourvues que d'un seul prolongement cellulaire. Ce prolongemeut unique commence, dans le corps même de la cellule nerveuse, par une partie évasée en forme de cône, totalement dépourvue de substance chromophile et connue sous le nom de *cône d'origine de l'axone*, fig. 247. Ce cône d'origine présente une structure nettement fibrillaire.

Quand on étudie ces cellules des ganglions spinaux de l'adulte soit avec la méthode au bleu de méthylène de Ehrlich [Dogiel (42), Cajal et Oloriz (43)] ; soit, comme nous l'avons fait, avec la méthode d'imprégnation préconisée par Kronthal, on retrouve dans chaque ganglion les deux éléments clairs et obscurs que nous avons décrits plus haut, fig. 248. Ce qui les caractérise c'est que les cellules obscures, petites et pyriformes, sont pourvues d'un prolongement excessivement grêle qui quitte en ligne directe le corps cellulaire pour se

subdiviser bientôt en un prolongement central et un prolongement périphérique. D'après les recherches de Retzius et de Dogiel, le prolongement de ces cellules obscures est toujours dépourvu de gaine de myéline. Le prolongement unique des cellules claires se comporte tout autrement. Dans le voisinage immédiat de la cellule d'origine ce prolongement, généralement beaucoup plus épais que celui des cellules obscures, s'enroule un certain nombre de fois sur lui-même et produit ainsi, conformément aux observations de Retzius, Dogiel, Cajal et Oloriz, un véritable *glomérule initial*. Redevenu rectiligne, ce prolongement unique se bifurque, à une distance parfois considérable du corps cellulaire, en un prolongement central et un prolongement périphérique. Cette bifurcation peut se faire sous les angles les plus variables.



Fig. **248**.
Cellules du ganglion de Gasser du lapin adulte (méthode de Kronthal).

A côté de ces cellules unipolaires, dont le prolongement unique se bifurque pour donner naissance à un prolongement interne et à un prolongement externe qui quittent le ganglion pour se rendre l'un dans la racine postérieure et l'autre dans le nerf périphérique, Dogiel (42) admet encore l'existence, dans chaque ganglion spinal, de trois autres types cellulaires :

1° Des cellules unipolaires dont le prolongement unique se divise en un grand nombre de fibres à myéline, fibres qui ne sortent pas du ganglion mais se terminent par des plexus péricellulaires autour des cellules décrites plus haut. Ces cellules elles-mêmes seraient en connexion avec des fibres sympathiques.

2° Des cellules multipolaires probablement de nature sympathique.

3° Des cellules dont le tronc unique se divise en un prolongement interne pénétrant dans la racine postérieure et un prolongement externe se divisant et se subdivisant dans le ganglion lui-même pour s'y terminer par des touffes de ramifications libres.

Dogiel conclut de ses recherches qu'un grand nombre de ganglions spinaux, si pas tous, ont un caractère mixte : ils renfermeraient à la fois des cellules propres à ces ganglions et des cellules sympathiques.

Cajal (44) a étudié tout récemment les cellules des ganglions cérébro-spinaux de l'homme et des mammifères au moyen de sa méthode au nitrate d'argent réduit. Il résulte de ses recherches que 65 à 70 % de ces cellules appartiennent seules au type unipolaire, toutes les autres sont de véritables cellules multipolaires. Parmi celles-ci, les unes sont pourvues de ramifications dentritiques courtes se terminant, à l'intérieur même de la capsule endothéliale qui enveloppe chaque cellule nerveuse, par une partie légèrement renflée, fig. **249**, en forme de tubérosité ou de massue; les autres ont une physionomie tout-à-fait particulière. A l'intérieur même de la capsule épithéliale on voit naître, soit directement du corps cellulaire, soit du prolongement cylindraxile, soit des deux à la fois, fig. **250**, un prolongement grêle ressemblant quelque peu à une ramification cylindraxile collatérale. Au fur et à mesure qu'il s'allonge, ce prolongement s'épaissit pour finir par se terminer par une partie globuleuse en forme de cône très volumineux, allant s'appli-

quer sur la surface même du corps cellulaire dont il provient. D'autres fois, au lieu de rester intracapsulaires, les prolongements nés du corps cellulaire ou du prolongement cylindraxile quittent la capsule péricellulaire pour se terminer, entre les cellules nerveuses du ganglion, par un globe volumineux entouré d'une capsule épithéliale entièrement identique à la capsule péricellulaire (FIG. **251**). La première de ces deux formes cellulaires avait déjà été décrite antérieurement par HUBER (45) dans les ganglions

FIG. **249**.
Petite cellule du ganglion plexiforme du vague (d'après CAJAL).

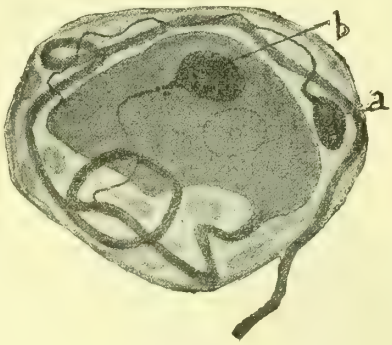

FIG. **250**.
(d'après CAJAL).

spinaux d'un batracien d'Amérique, mais comme on ne parvenait pas à retrouver ce type cellulaire chez d'autres vertébrés on croyait se trouver ou devant une erreur d'observation, ou devant une anomalie popre à quelques espèces de batraciens. Les faits mis en évidence par CAJAL prouvent que l'observation de HUBER était d'accord avec les faits. Ces curieuses dispositions signalées par CAJAL échappent pour le moment à toute interprétation physiologique. Le professeur de Madrid a vu plusieurs de ces prolongements extracapsulaires se terminer dans les parties du ganglion complètement dépourvues de cellules nerveuses et même dans le voisinage immédiat de la surface libre du ganglion. Ce fait tendrait à faire admettre, dit CAJAL, que loin de servir d'organe d'application de l'influx nerveux, ces corpuscules globuleux représenteraient plutôt des organes de réception. Il résulterait de là que, contrairement à la règle généralement admise d'après laquelle les centres nerveux sont insensibles, les ganglions cérébro-spinaux seraient sensibles ; ils seraient pourvus d'appareils particuliers permettant d'envoyer à la cellule nerveuse et par là à la moelle épinière certaines excitations particulières destinées à régulariser peut-être l'innervation sympatique des vaisseaux sanguins. Mais c'est là, dans l'état actuel de la science, une simple hypothèse.

FIG. **251**.
(d'après CAJAL).

Dans les ganglions cérébro-spinaux de certains mammifères et notamment des solipèdes, CAJAL a encore trouvé un curieux type cellulaire qu'il désigne sous le nom de *type fenêtré*. Dans ces cellules l'axone ne semble pas provenir directement du corps cellulaire, mais entre les deux se trouve interposé un réseau plus ou moins compliqué formé de cordons protoplasmastiques contournés et anastomosés les uns avec les autres et dont la FIG. **252** reproduit une des formes les plus caractéristiques. L'étendue et la complication de ce réseau varie considérablement d'un animal à l'autre. Chez le chien il est rare et à peine formé de deux, trois ou quatres cordons courts se réunissant pour

constituer l'axone, chez l'âne il a un développement beaucoup plus considérable et peut envahir plus de la moitié de la capsule épithéliale, FIG. **252**. Chez d'autres animaux encore il a une tendance à s'étendre à toute la surface du corps protoplasmatique. Les mailles de ce réseau sont occupées par les cellules épithéliales ou neurogliques de la capsule. Il a semblé à CAJAL que cette fenestration d'une partie plus ou moins grande du corps cellulaire se fait toujours, au moins chez le chien, dans le voisinage du cône d'origine et que, de plus, elle s'observait presque exclusivement sur les cellules dont l'axone est dépourvu de glomérule initial. CAJAL voit dans ces deux faits des arguments en faveur de cette idée que la fenestration de la cellule représenterait une disposition homologue du glomérule de l'axone et devrait, par conséquent, être considérée comme un organe destiné à augmenter la surface de contact avec les fibres nerveuses afférentes.

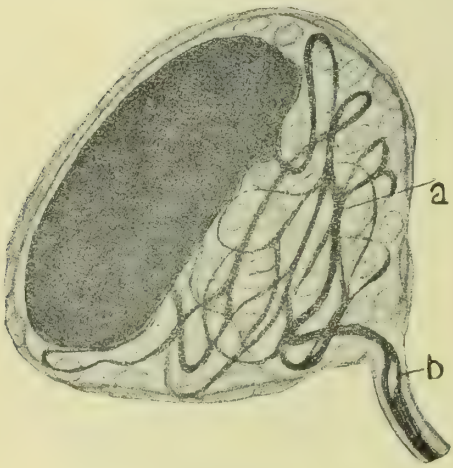

FIG. **252**.
Cellule du ganglion plexiforme de l'âne (d'après CAJAL).

FIG. **253**.
Cellule du ganglion plexiforme du vague d'un homme de 60 ans (d'après CAJAL).

Nous croyons que l'on peut souscrire à cette dernière idée de CAJAL tout en n'acceptant pas le rapprochement qu'il fait entre la fenestration d'une partie du corps cellulaire et le glomérule initial de l'axone, parce que ce glomérule, dans l'état actuel de nos connaissances, doit être considéré comme une partie du prolongement cylindraxile et par conséquent comme un simple appareil de *transmission* de l'élément nerveux.

Un fait curieux observé encore par CAJAL, c'est que la forme extérieure des cellules des ganglions cérébro-spinaux subit des modifications avec l'âge. La fig. **253** représente, d'après CAJAL, une cellule *sénile* provenant du ganglion plexiforme du nerf vague d'un homme de soixante ans. Ce qui la caractérise, ce sont les nombreux prolongements irréguliers qui naissent de la surface du corps cellulaire, séparés les uns des autres par des cellules endocapsulaires. D'après les recherches de CAJAL ces modifications cellulaires trouveraient leur point de départ dans une prolifération active des cellules endocapsulaires appelés par lui *cellules satellites*. Ces cellules à leur tour exciteraient les neurofibrilles et celles-ci, comme phénomène réactionnel, émettraient des prolongements s'insinuant entre les cellules satellites. Dans cette lutte entre les cellules endocapsulaires d'une part et la cellule nerveuse d'autre part, celle-ci finit bientôt par succomber : elle s'atrophie et disparait.

Nous savons que, embryologiquement, les ganglions spinaux sont formés de cellules bipolaires et que, dans le cours du développement, ces cellules se sont transformées en cellules unipolaires.

Des deux prolongements qui dépendent de chacune de ces cellules nerveuses,

l'externe, devenu le cylindre-axe d'une fibre périphérique, se termine par des ramifications libres, soit entre les rangées épithéliales de l'épiderme et des muqueuses périphériques pour y recueillir les impressions du dehors, soit dans les parties internes du corps : les os, le périoste, les muscles, les séreuses, etc., pour y recueillir les impressions internes. Il devient le cylindre-axe d'une fibre nerveuse des racines postérieures, arrive à la moelle au niveau du sillon collatéral dorsal et pénètre directement dans la partie externe du cordon postérieur. Là, ce prolongement se bifurque en une branche ascendante et une branche descendante qui vont devenir l'une et l'autre cylindre-axe d'une fibre constitutive des cordons postérieurs, FIG. **254** et **255**.

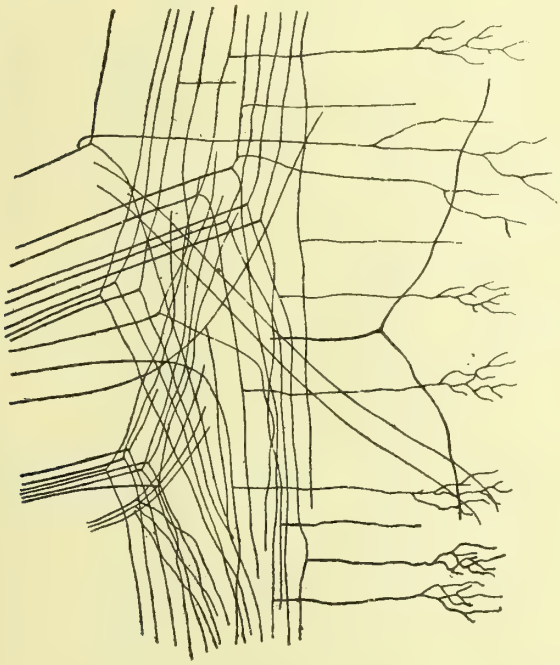

FIG. **254**.

Entrée des fibres des racines postérieures dans le cordon postérieur de la moelle d'un embryon de veau. (Méthode de GOLGI).

FIG. **255**.

Entrée des fibres radiculaires postérieures chez le lapin adulte. (Méthode de KRONTHAL.)

Les branches *descendantes* sont généralement courtes ; elles descendent plus ou moins loin dans le cordon postérieur, puis se recourbent à angle droit sur elles-mêmes et pénètrent horizontalement dans la substance grise pour s'y terminer par des ramifications libres.

Les branches *ascendantes* peuvent se comporter de différentes manières. Ou bien ces branches sont courtes, elles ne montent dans le cordon postérieur que sur une faible étendue, puis elles se recourbent dans la substance grise et s'y terminent ; ce sont les *fibres courtes* des cordons postérieurs. Ou bien, les branches ascendantes sont excessivement longues, elles parcourent toute la longueur de la moelle épinière, depuis l'entrée de la racine postérieure à laquelle elles appartiennent jusqu'à la

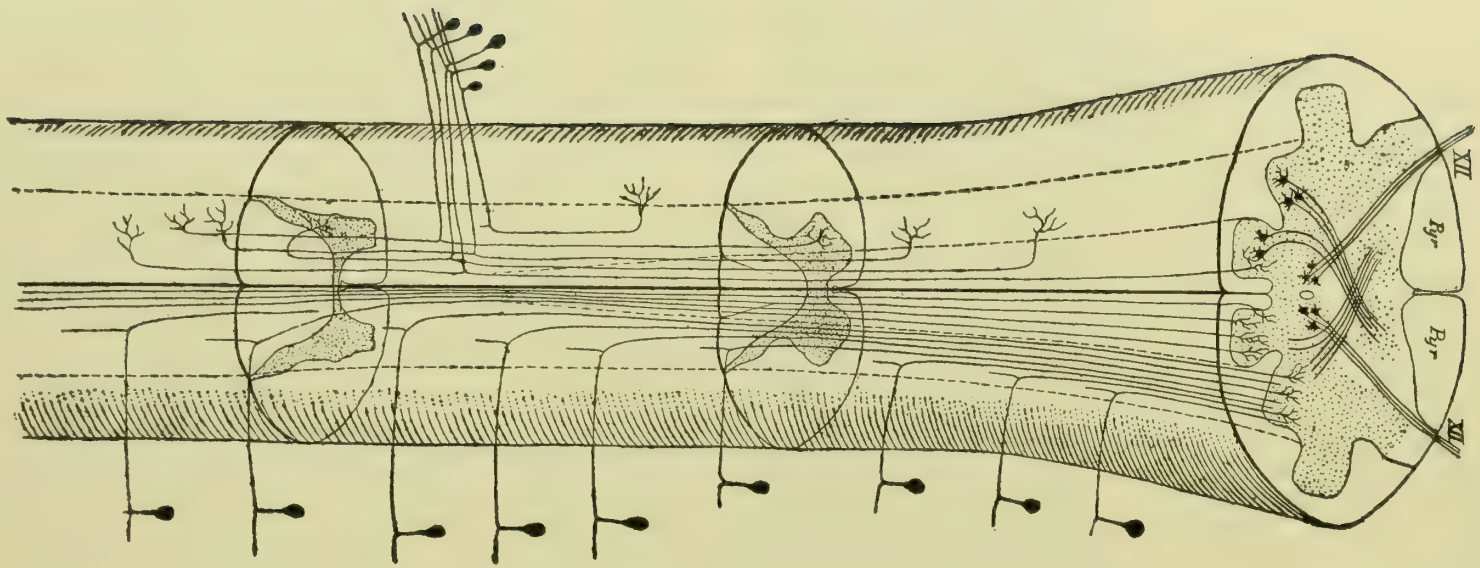

Fig. **256**.

Schéma indiquant le trajet que parcourent les fibres des racines postérieures dans les cordons postérieurs. A gauche, nous avons représenté les différentes fibres provenant d'une seule racine. A droite, nous avons représenté la position relative des fibres provenant de racines différentes. Chaque ganglion spinal a été représenté par une seule cellule unipolaire.

partie inférieure de la moelle allongée, où elles vont se terminer dans la substance grise qui existe au niveau de la *clava* ; ce sont les *fibres longues*.

Ou bien encore, les branches ascendantes ont une longueur comprise entre ces deux extrêmes ; elles montent donc plus ou moins haut dans le cordon postérieur, puis se recourbent sur elles-mêmes et se terminent dans la substance grise ; ce sont les *fibres moyennes*. Nous avons représenté, dans la moitié gauche du schéma de la FIG. **256**, le trajet, dans le cordon postérieur, des différentes fibres appartenant à une même racine. En montant et en descendant dans le cordon, les branches ascendantes et descendantes émettent de nombreuses branches collatérales qui pénètrent horizontalement dans la substance grise et s'y terminent par des ramifications libres. Ces collatérales, nées des branches de bifurcation des fibres des racines postérieures, sont principalement des *collatérales longues*, sensitivo-motrices, dans le voisinage immédiat de la bifurcation. Ces collatérales longues se ramifient et se terminent entre les cellules nerveuses de la corne antérieure. Au fur et à mesure que l'on s'éloigne du point de bifurcation, les collatérales sont *courtes* ; elles se ramifient et se terminent dans les diverses régions de la corne postérieure.

Littérature.

(1) FLECHSIG : *Die Leitungsbahnen im Gehirn und Rückenmark*. Leipzig, 1876. — (2) VAN GEHUCHTEN : *Faisceau pyramidal et maladie de Little*. Journal de neurologie, vol. I, 5 Juin 1896. — (3) FLATAU : *Das Gesetz der excentrischen Lagerung der langen Bahnen im Rückenmark*. Sitzungsber. der Königl. preuss. Akad. d. Wiss. zu Berlin, 1897. — (4) DEJERINE et THOMAS : *Sur la terminaison inférieure du faisceau pyramidal*. Comptes rendus de la Soc. de Biologie, 1896. — (4bis) LEWANDOWSKY : *Fall von Ponsherd*. Monatsschrift für Psychiatrie und neurologie. Bd, XVII, 1905. — (5) BOUCHARD : *Des dégénérations secondaires de la moelle épinière*. Archives générales de médecine, 1866. — (5bis) LÖWENTHAL : *Dégénérations secondaires ascendantes dans le bulbe rachidien, dans le pont et dans l'étage supérieur de l'isthme*. Revue médicale de la Suisse romande, 1885. — (6) SINGER et MUNZER : *Beiträge zur Anatomie des Centralnervensystems insbesondere des Rückenmarkes*. Abhandl. der Wiener Akademie. 1890. — (7) SHERRINGTON : *Note on the spinal portion of some ascending degeneration*. Journal of Physiology, vol. XIV, 1893. — (8) MUNZER et WIENER : *Beiträge zur Anatomie des Centralnervensystems*. Prager Medecin. Wochenschrift, 1895. — (9) MARCHI : *Sull' origine e decorso dei pedunculi cereballari*. Archives italiennes de Biologie, 1892. — (9bis) BIEDL : *Absteigende Kleinhirnbahnen*. Neurolog. centralbl., 1895. — (10) BOYCE : *Beitrag zur Lehre von der absteigenden Degeneration in Gehirn und Rückenmark und Bemerkungen über die Localisation und die Leitungsbahnen der Krämpfe bei der Absynth-Epilepsie*. Neurol. Centralbl., 1894. — (11) FERRIER et TURNER : *A record of Experiments illustrative of the Symptomatology and Degenerations following Lesions of the cerebellum and its Peduncles and related structures in Monkeys*. Philosophical Transactions of the Royal Society of London, 1894. — (12) MUNZER : *Beiträge zum Aufbaue des Centralnervensystems*. Prager med. Wochenschrift, 1895.—(13) ROTHMANN : *Die primären combinirten Strangerkrankungen des Rückenmarkes*. Deutsche Zeitsch. f. Nervenheilk. Bd. VII, 1898. — (14) BECHTEREW et SAKOWITSCH : *Ueber centrifugale aus der Seh.- und Vierhügelgegend ausgehende Rückenmarksbahnen*. Neurolog. Centralbl., 1897. — (15) REDLICH : *Beiträge zur Anatomie und Physiologie der motorischen Bohnen bei der Katze*. Monatsschrift für Psychiatrie und Neurologie, Bd. V. 1899. — (16) THOMAS : *Etude sur quelques faisceaux descendants de la moelle*. Journal de physiologie et de pathologie générale, 1899. — (17) MUNZER et WIENER : *Beiträge zur Anatomie und Physiologie des Centralnervensystems der Taube*. Monatschrift fur Psychiatrie und Neurologie, 1898. — (18) HELD : *Der Ursprung des tiefen Markes der Vierhügelregion*. Neurolog. Centralbl., 1890. — *Ueber eine direkte acustische Rindenbahn und den Ursprung des Vorderseiten-*

stranges beim Menschen. Neurolog. centralbl.. 1892. — (19) PROBST : *Ueber vom Vierhügel, von der Brüke und vom Kleinhirn absteigende Bahnen* Deutsche Zeitschr. für Nervenheilkunde, Bd. 16. 1899. — (20) PAVLOW : *Le faisceau de v. Monakow ou faisceau rubro-spinal*. Le Névraxe, vol. I, 1900. — (21) VAN GEHUCHTEN : *Les voies ascendantes du cordon latéral et leurs rapports avec le faisceau rubro-spinal*. Le Névraxe, vol. III, 1901. — (22) ROTHMANN : *Ueber das Monakow'sche Bündel*. Neurolog. Centralbl., 1900. — (23) COLLIER et BUZZARD : *Descending Mesencephalic tracts...* Brain, 1901. — (24) FRASER : *A further note on the prepyramidal tract*. Journal of Physiology, vol. XXVIII. — (25) PREISIG : *Le noyau rouge et le pédoncule cérébelleux supérieur*. Journal f. Psychologie und Neurologie, 1904. — (26) VAN GEHUCHTEN : *Les pédoncules cérébelleux supérieurs*. Le Névraxe, vol. VII, 1905. — (27) VAN GEHUCHTEN : *La dégénérescence dite rétrograde*. Le Névraxe, vol. V. 1903. — (28) WALLENBERG : *Eine bemerkenswerthe Gruppe centripetraler Fasern im Vorderseitenstrange des Kaninchens*. Neurolog. Centralbl., 1899. — (29) PROBST : *Experimentelle Untersuchungen über die Schleifenendigung,...* Archiv für Psychiatrie. Bd. 33. 1900. — (30) P. MARIE et G. GUILLAIN : *Le faisceau pyramidal direct et le faisceau en croissant*. La Semaine médicale, 1903. — *Les dégénérescences secondaires du cordon antérieur de la moelle*. Revue neurologique, 1904. — (31) UGOLOTTI : *Nuove ricerche sulle vie piramidali nell'uomo*. Rivista di pathologia nervose e mentale, 1903. — (32) Mr et Me DEJERINE : *Le faisceau pyramidal direct*. Revue Neurologique, 1904. — (33) VAN GEHUCHTEN : *Connexions centrales du noyau de Deiters et des masses grises voisines*. Le Névraxe vol. VI, 1904. — (34) PAVLOW : *Le faisceau longitudinal prédorsal*. Le Névraxe, vol. I. 1900.—(35) CAJAL : *Textura del sistema nervioso*. vol. II, p. 418-429,1904. — (36) THOMAS : *Le Cervelet*. Paris, 1897. — (37) VAN GEHUCHTEN : *Le faisceau en crochet*. Le Névraxe, vol. VII, 1905. — (38) PROBST : *Zur Anatomie und Physiologie des Kleinhirns*. Archiv f. Psychiatrie. Bd. 35, 1902. -- (39) NISSL : *Die Hypothese der specifischen Nervenzellenfunction*. Zeitschr. f. Psychiatrie, Bd. 54. — (40) VAN GEHUCHTEN et NELIS : *Quelques points concernant la structure des cellules des ganglions spinaux*. Bulletin de l'Académie royale de Belgique. 1898. — (41) LUGARO : *Sulle alterazioni delle cellule nervose dei gangli spinali in seguito al toglio della branca periferica o centrale del loro prolungamento*. Rivista di patologia nervosa e mentale, 1896. — (42) DOGIEL : *Der Bau der Spinalganglien bei den Säugetieren*. Anatom. Anz. 1896, pp. 140-162. — *Zur Frage über deu feineren Bau der Spinalganglien und deren Zellen bei Säugetieren*, Monatschr. f. Anat. und Phys., 1897. — *Zur Frage über den Bau der Spinalganglien beim Menschen und bei den Säugetieren*. Monatschr. f. Anat, und Phys., 1898. — (43) CAJAL et OLORIZ : *Los ganglios sensitivos craneales de los mamiferos*. Revista trimestral micrografica. Vol. II, 1897. — (44) CAJAL : *Tipos cellulares de los ganglios sensitivos del hombre y mamiferos*. Trabajos del Laboratorio de Madrid, Tome IV, 1905. — (45) HUBER : *The Spinal ganglia of Amphibien*. Anatomischer Anzeiger, 1896.

DIX-NEUVIÈME LEÇON

La structure interne de la moelle épiniére.

(Suite).

Place occupée dans le cordon postérieur par les fibres radiculaires ascendantes et descendantes.
Fibres endogènes et fibres exogènes.
Les éléments nerveux de la substance grise de la moelle.
Les cellules nerveuses : cellules radiculaires et cellules des cordons.

Les branches ascendantes nées de la bifurcation des fibres radiculaires postérieures comprennent, avons-nous vu, des fibres longues, des fibres moyennes et des fibres courtes.

Où se trouvent, dans le cordon postérieur, ces fibres longues et ces fibres courtes et quel est le trajet que suivent les fibres longues qui appartiennent à une racine postérieure déterminée ?

Pour résoudre ces questions, on a eu recours à des recherches expérimentales sur des animaux et à des observations anatomo-pathologiques chez l'homme. Nous avons dit que, après une section transversale complète de la moelle, il y avait dégénérescence de toutes les fibres du cordon postérieur dans les coupes pratiquées non seulement *au-dessus* du plan de section, mais encore *en dessous* de l'entrée dans la moelle de la racine postérieure immédiatement voisine. Cette remarque avait son importance, parce que chaque racine postérieure amène dans le cordon postérieur des fibres nouvelles, lesquelles, n'ayant pas été sectionnées, ne subissent pas la dégénérescence secondaire.

Prenons une moelle présentant, en un point quelconque, une interruption complète de toutes les fibres de la substance blanche soit à la suite d'une section expérimentale, FIG. **256**, soit comme conséquence d'une lésion pathologique. Vous savez que si l'on pratique dans cette moelle une coupe transversale immédiatement *au-dessus* du point sectionné ou lésé, on y trouvera en dégénérescence toutes les fibres du cordon postérieur, FIG. **256**, A. Si, au contraire, on pratique une coupe à quelques centimètres au-dessus du point lésé, c'est-à-dire *au-dessus* de l'entrée, dans ce tronçon supérieur de la moelle, des racines postérieures d'un ou de deux nerfs périphériques, la zone des fibres dégénérées n'occupera plus que la partie interne du cordon postérieur, tandis que sa partie externe sera formée de fibres normales,

FIG. 256, B. Celles-ci ne peuvent appartenir qu'aux racines postérieures qui ont pénétré dans la moelle entre le niveau d'interruption des fibres de la substance blanche et le niveau auquel correspond la coupe. A leur entrée dans les cordons postérieurs, les fibres des racines postérieures vont donc occuper la partie du cordon voisine de la corne grise. Cette partie externe du cordon postérieur porte le nom de *zone radiculaire*. Si l'on pratique dans cette moelle une coupe à un endroit plus éloigné encore du point lésé, FIG. 256, C. D. E. F. etc., la zone des fibres dégénérées n'occupera plus dans le cordon postérieur que la partie voisine du septum médian. Le faisceau de fibres dégénérées diminue en même temps de volume de bas en haut ; cette diminution est due aux fibres courtes qui quittent ce

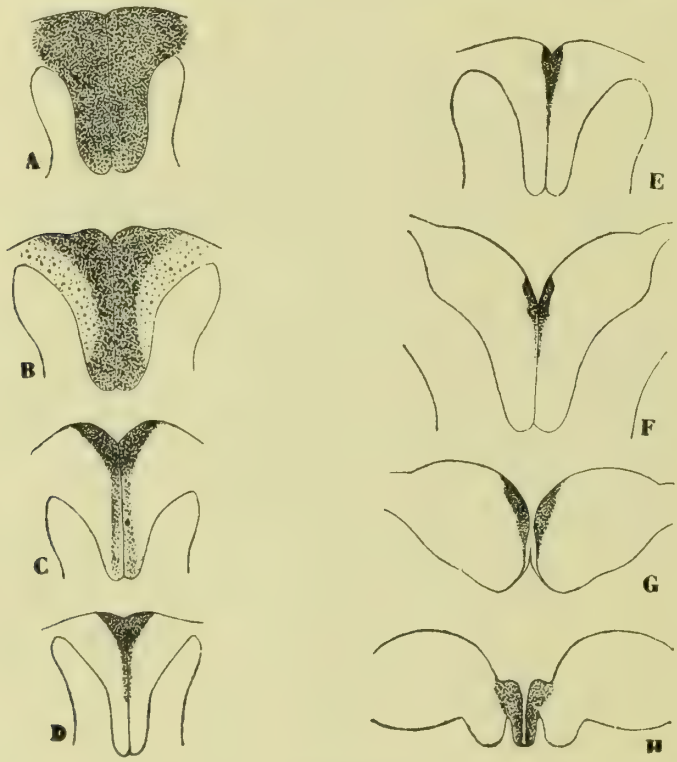

FIG. 256.

Série de coupes transversales faites dans la moelle épinière d'un lapin ayant survécu 12 jours à la section de la moelle au niveau du 20e segment. (les cordons postérieurs sont seuls représentés).

faisceau pour se terminer dans la substance grise au fur et à mesure qu'il monte dans la moelle. Ce faisceau, de plus en plus réduit, peut se poursuivre jusqu'au niveau de la masse grise du myélencéphale connue sous le nom de *noyau du faisceau de Goll*, FIG. 256 H. Cette masse grise représente le noyau terminal des fibres longues des cordons postérieurs appartenant aux nerf sacrés, aux nerfs lombaires et aux nerfs dorsaux inférieurs.

Pour faire la contre-épreuve de ces expériences et pour déterminer plus

exactement encore le trajet, dans le cordon postérieur, des fibres provenant d'une racine postérieure donnée, SINGER et MUNZER (1) ont sectionné, sur un chien, d'un seul côté de la moelle, les racines postérieures des 26e, 27e et 28e nerf spinal, puis celles des 20e, 21e et 22e nerf spinal. Une coupe transversale faite au-dessus de l'entrée du 26e nerf spinal montre des fibres en dégénérescence le long de la face interne de la corne postérieure. Au dessous du 22e nerf spinal, les fibres dégénérées ont quitté la corne postérieure et forment une zone triangulaire tout près de la cloison médiane dorsale, FIG. **257**. Ces fibres dégénérées appartiennent aux racines inférieures sectionnées ; elles ont été refoulées vers la partie interne du cordon postérieur par les fibres normales provenant des racines des 25e, 24e et 23e nerf spinal.

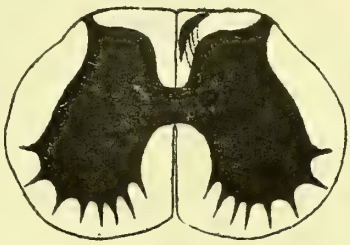

FIG. **257**.

Entre le 20e et le 22e nerf spinal, les fibres dégénéréés venant des 26e, 27e et 28e nerf spinal restent près de la cloison médiane, tandis que de nouvelles fibres dégénérées, appartenant aux racines des 22e et 21e nerf spinal, apparaissent le long de la corne postérieure, FIG. **258**.

FIG. **258**.

Au niveau du 18e nerf dorsal, cette dernière zone de fibres en dégénérescence a été écartée de la corne postérieure et occupe la partie moyenne du cordon postérieur, tandis que la zone dégénérée des fibres inférieures reste près de la cloison médiane, FIG. **259**.

FIG. **259**.

Dans la moelle dorsale, les deux zones dégénérées tendent à fusionner, FIG. **260**, tandis qu'au niveau du renflement cervical cette fusion est faite ; on n'y trouve plus qu'une zone triangulaire unique près de la cloison médiane, FIG. **261**.

FIG. **260**.

Si l'on arrache à un animal le nerf sciatique au niveau du grand trou sacro-sciatique, la rupture du nerf se fait, le plus souvent, à la surface même de la moelle entrainant les ganglions spinaux du dernier nerf lombaire et des deux prémiers nerfs sacrés. Les fibres radiculaires intramédullaires en rapport avec les cellules des ganglions de ces trois racines postérieures dégénèrent et leur trajet dans le cordon postérieur peut se poursuivre avec la plus grande facilité depuis la moelle sacrée jusque dans le noyau du faisceau de GOLL à la partie inférieure du bulbe (2). Il est à remarquer que si, dans ce cas, la dégénérescence envahit presque

FIG. **261**.

Fig. **262**.
Huitième segment cervical.

Fig. **263**.
Sixième segment cervical.

Fig. **264**.
Quatrième segment cervical

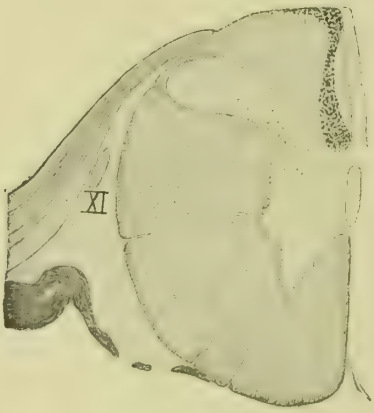

Fig. **265**.
Deuxième segment cervical.

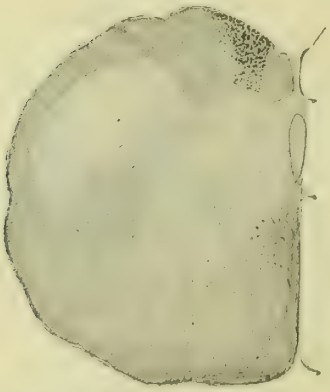

Fig. **266**.
Premier segment cervical.

Fig. **267**.
Partie inférieure du bulbe.

tout le cordon postérieur au niveau du dernier segment lombaire, le faisceau de fibres dégénérées diminue constamment de volume en remontant dans le cordon postérieur ; dans la moelle cervicale, le faisceau de BURDACH reste complètemement intact, tandis que le faisceau de GOLL présente seul des fibres en dégénérescence. Si l'on arrache de la même façon les fibres du plexus brachial à la partie la plus élevée du creux axillaire, on enlève le ganglion spinal du huitième nerf cervical et du premier nerf dorsal (3). Le cordon postérieur du côté correspondant de la moelle présente une dégénérescence ascendante ; celle-ci reste localisée exclusiment dans le faisceau de BURDACH pour s'arrêter complètement dans le noyau de ce faisceau à la partie inférieure du bulbe, FIG. **262** à **267**.

De plus, pendant ce trajet ascendant ce faisceau est constamment refoulé en dedans par l'entrée des fibres saines en même temps qu'il diminue lentement de volume.

Si l'on sectionne la racine postérieure du premier ou du deuxième nerf cervical (4), on observe de même une dégénérescence ascendante restant localisée dans la partie externe du faisceau de BURDACH et se terminant dans la partie la plus élevée du noyau de ce faisceau.

Ces faits ont été établis par les recherches expérimentales d'un grand nombre d'auteurs (5) [SCHIEFFERDECKER, SINGER, KAHLER, BORGHERINI, WAGNER, ODDI et ROSSI, SINGER et MUNZER, BARBACCI, BERDEZ, LOEWENTHAL, MOTT et SHERRINGTON, MARGULIES, VAN GEHUCHTEN] et par les observations anatomo-pathologiques publiées par PFEIFFER (6), GOMBAULT (7), REDLICH (8), SOTTAS (9), MAYER (10), NAGEOTTE (11), SOUQUES (12), MARGULIES (13), DÉJERINE et THOMAS (14), RUSSELL (15), ZAPPERT (15bis), SCHAFFER (16), MARINESCO (17), etc.

De la position de ces fibres dégénérées dans le cordon postérieur à différentes hauteurs de la moelle, on peut donc déduire naturellement le trajet que suivent, dans ce cordon, les fibres provenant d'une racine spinale donnée. A leur entrée dans la moelle, ces fibres se placent dans la partie externe du cordon, c'est-à-dire sur la face interne de la corne grise postérieure où elles forment la *zone radiculaire*. Elles conservent cette position jusqu'à l'entrée des fibres de la racine immédiatement supérieure. A ce niveau, elles sont refoulées en dedans par ces fibres nouvelles. La même chose se répète à l'entrée de chaque racine postérieure, jusqu'à ce que, à la fin, les fibres de la racine inférieure occupent la partie tout à fait interne du cordon. Pendant ce trajet ascendant, le faisceau de fibres nerveuses appartenant à une racine donnée diminue rapidement de volume parce qu'il abandonne ses fibres courtes et ses fibres moyennes, pour se réduire aux seules fibres longues se laissant poursuivre jusqu'à la partie inférieure du bulbe. Nous avons représenté cette disposition relative des fibres des différentes racines dans la moitié droite du schéma de la FIG. **268**. Chaque ganglion spinal a été figuré par une seule cellule nerveuse et chaque racine postérieure par une seule fibre nerveuse longue.

Le cordon postérieur de la moelle augmente de volume de bas en haut parce que chaque racine postérieure amène dans ce cordon de nouvelles fibres constitutives. Mais cette augmentation de volume du cordon postérieur n'est pas proportionnelle au nombre des fibres amenées par chaque racine. Parmi ces fibres, en

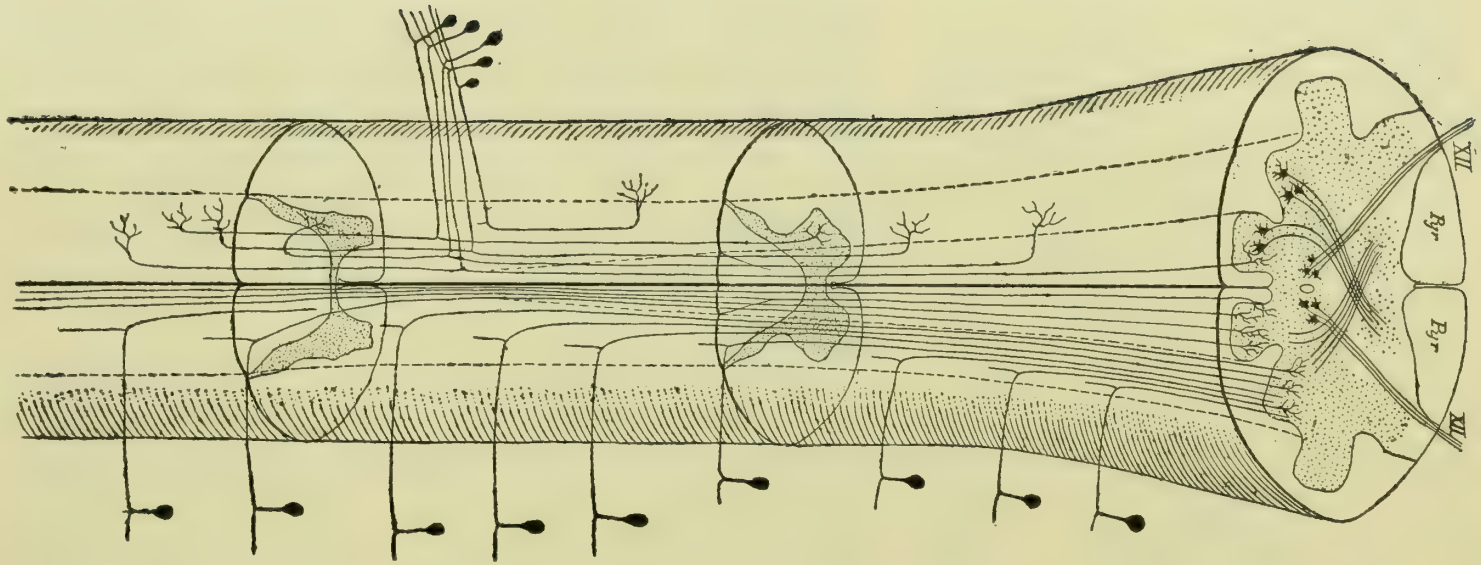

Fig. **268**.

Schéma indiquant le trajet que parcourent les fibres des racines postérieures dans les cordons postérieurs.

A gauche, nous avons représenté les différentes fibres provenant d'une seule racine. A droite, nous avons représenté la position relative des fibres provenant de racines différentes. Chaque ganglion spinal a été représenté par une seule cellule unipolaire.

effet, quelques-unes seulement constituent des voies longues et peuvent être poursuivies à travers toute la longueur de la moelle ; le plus grand nombre d'entre elles, au contraire, sont des voies courtes, c'est-à-dire qu'après avoir été, sur un certain trajet, fibres constitutives du cordon postérieur, elles quittent ce cordon pour se terminer dans la substance grise.

Nous avons vu que, à partir de la moelle dorsale supérieure, chaque cordon postérieur est subdivisé, par une cloison paramédiane, en un faisceau interne ou faisceau de Goll et un faisceau externe ou faisceau de Burdach. D'après les recherches de Flechsig, les fibres du faisceau de Burdach sont entourées de myéline sur des embryons humains de 25 ctm., tandis que les fibres du faisceau de Goll ne développent leur gaine de myéline que plus tard, sur des embryons de 28 à 30 ctm.. S'appuyant sur ces faits, on a cru pendant longtemps devoir considérer ces deux faisceaux comme formés de fibres nerveuses physiologiquement différentes. Les observations relatées plus haut, sur les phénomènes de dégénérescence observés dans le cordon postérieur à la suite de la section ou de la lésion d'une racine postérieure en dedans de son ganglion spinal, ont montré que cette distinction ne pouvait se maintenir.

Les fibres du faisceau de Goll comme les fibres du faisceau de Burdach ne sont, en réalité, que la continuation dans la moelle des fibres des racines postérieures des nerfs spinaux avec cette différence fondamentale, c'est que le faisceau de Goll renferme les fibres radiculaires des nerfs sacrés, lombaires et dorsaux inférieurs, tandis que le faisceau de Burdach est formé par les fibres des racines postérieures des nerfs dorsaux supérieurs et de tous les nerfs cervicaux.

Le long de la moelle dorsale inférieure, les fibres appartenant aux différentes racines sacrées, lombaires et dorsales sont juxtaposées de telle façon que les fibres radiculaires les plus inférieures (nerfs sacrés) sont placées dans le voisinage du septum médian, tandis que les fibres des racines dorsales inférieures avoisinent la corne grise postérieure, séparées des premières par les fibres des nerfs lombaires. En remontant dans la moelle ces différents petits faisceaux de fibres nerveuses, tout en diminuant encore lentement de volume, subissent un changement dans leur position respective tel que, au niveau de la moelle cervicale supérieure, les fibres sacrées occupent la partie dorsale du faisceau de Goll tandis que les fibres des racines dorsales inférieures occupent sa partie ventrale.

Le même fait s'observe dans le faisceau de Burdach. Il résulte de nos recherches expérimentales (3) que, au niveau du premier nerf cervical, les différents faisceaux radiculaires des nerfs dorsaux supérieurs et des nerfs cervicaux sont placés de telle façon que les fibres de la première racine cervicale occupent la partie externe du cordon, fig. **269**. En remontant dans la partie inférieure du myélencéphale ces fibres se déplacent de telle façon que celles appartenant aux nerfs dorsaux supérieurs deviennent les plus postérieures, tandis que celles des deux premiers nerfs cervicaux deviennent ventrales, fig. **270**. Ce n'est là, en somme, qu'une application de la loi de la position excentrique des fibres longues d'après laquelle les fibres les plus courtes avoisinent la substance grise, refoulant vers la périphérie du cordon blanc correspondant toutes les fibres longues.

Les fibres radiculaires ascendantes, renfermées dans les cordons postérieurs, sont toujours des fibres *directes*, provenant des racines postérieures du côté correspondant. C'est ce qui résulte à toute évidence de toutes les observations anatomo-pathologiques qui ont été publiées, ainsi que de toutes nos recherches expérimentales. La plupart des auteurs, qui ont eu recours à des sections expérimentales des racines postérieures, ont vu survenir cependant une dégénérescence ascendante dans les deux cordons postérieurs et même une dégénérescence plus ou moins étendue dans les cordons antéro-latéraux (Oddi et Rossi, Barbacci, Berdez, Lœwenthal). Nous croyons avoir démontré (3) que ces dégénérescences diffuses ne sont pas dues à la section des racines, mais à des lésions médullaires concomitantes.

Mais les cordons postérieurs de la moelle ne renferment pas seulement des fibres radiculaires *ascendantes*, on y trouve aussi des fibres radiculaires *descendantes*.

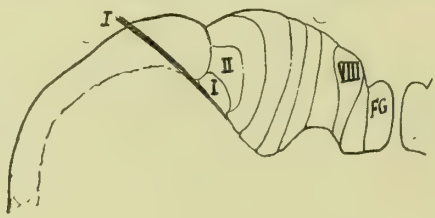

Fig. 269.

Position des différents faisceaux radiculaires dans le faisceau de Burdach au niveau du premier segment cervical chez le lapin.

F. G. : Faisceau de Goll.
VIII : Zone occupée par les fibres radiculaires du premier nerf dorsal et du huitième nerf cervical
II et *I* : Zone occupée par les fibres radiculaires du deuxième et du premier nerf cervical.

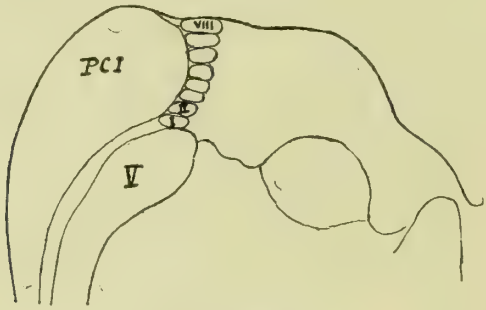

Fig. 270.

Schéma montrant la position probable des faisceaux radiculaires des nerfs cervicaux à la partie moyenne du bulbe.

P. c. I : Corps restiforme.
V : Racine descendante du trijumeau.
I, II : Faisceaux radiculaires du premier et du deuxième nerf cervical.
VIII : Faisceau radiculaire du huitième nerf cervical.

Nous avons vu, en effet, que les fibres des racines postérieures, arrivées dans le cordon postérieur, se bifurquent en branches ascendantes et en branches descendantes. Où se trouvent ces branches descendantes ?

La dégénérescence descendante des cordons postérieurs, à la suite de la section expérimentale des racines postérieures, a été observée par Oddi et Rossi, Berdez, Lœwenthal, Marinesco, Flatau, Margulies, Van Gehuchten (5) et Lubouschine. Mais les auteurs ne

sont pas d'accord sur la longueur de ces fibres descendantes. Pour Lœwenthal elles ne correspondent qu'à un petit nombre de segments médullaires. Après section de la deuxième et troisième racine cervicale chez le chat, Marinesco a vu la dégénérescence descendante dépasser à peine la racine sous-jacente. Chez le chien, la section de la racine postérieure du septième et du huitème nert cervical a donné naissance à un faisceau descendant allant jusqu'au septième et huitième segment dorsal (Flatau). Chez le singe, Margulies a obtenu des résultats variables : après section de la onzième racine dorsale, la dégénérescence s'étendait jusqu'au dernier segment sacré ; après section de la sixième racine cervicale, le faisceau descendant se terminait dans le septième segment dorsal. La section de la premiére racine dorsale était suivie d'une dégénérescence descendante ne dépassant pas le cinquième segment dorsal, tandis que cette dégénérescence allait jusqu'à la moelle lombaire après la section de la sixième racine dorsale.

Dans les observations anatomo-pathologiques on retrouve les mêmes différences. Schaffer pense que les branches descendantes des fibres radiculaires postérieures n'existent que sur la longueur d'un seul segment médullaire. Après lésion récente de la huitième racine cervicale et de la première racine dorsale, Déjerine et Thomas n'ont observé de la dégénérescence descendante que dans le deuxième et troisième segment dorsal. Après lésion de la sixième racine dorsale, Margulies n'a pu trouver aucune trace de dégénérescence au niveau du huitième segment dorsal. Dans un cas de lésion radiculaire intéressant le huitième nerf cervical et les trois premiers nerfs dorsaux, Wallenberg a vu la dégénérescence descendante s'arrêter au niveau du cinquième segment dorsal. Par contre, après lésion de la sixième racine cervicale la dégérescence descendante a pu être poursuivie par Marinesco jusqu'au niveau de la dixième racine dorsale. Dans un cas de compression des racines postérieures de la moelle cervicale, Zappert a vu la dégénérescence descendre jusque dans le tiers inférieur de la moelle dorsale et chez un homme atteint de dégénérescence partielle des racines postérieures de tous les nerfs cervicaux, Marburg a pu poursuivre les fibres dégénérées jusque dans la moelle sacrée.

Dans les recherches expérimentales que nous avons faites sur le lapin, nous avons vu que, après section de la racine postérieure du premier et du deuxième nerf cervical, il existait dans le cordon postérieur correspondant un petit faisceau de fibres dégénérées pouvant se poursuivre respectivement jusqu'au niveau du quatrième et du cinquième segment cervical. Après arrachement de la racine postérieure du huitième nerf cervical et du premier nerf dorsal, les fibres les plus longues du faiscau descendant ne trouvaient leur terminaison qu'au niveau du huitième segment dorsal. Ce faisceau de fibres descendantes, d'abord placé dans le voisinage immédiat de la corne grise postérieure, s'en écarte insensiblement, refoulé en dedans par les fibres radiculaires des racines sous-jacentes, fig. **271**, **272**, **273**, **274**.

Après arrachement du nerf sciatique, un faisceau de fibres descendantes se laisse poursuivre depuis le deuxième jusqu'au cinquième segment sacré (49).

Le faisceau descendant se comporte donc, en partie du moins, comme le faisceau ascendant ; mais tandis que ce dernier est compact, occupant au beau milieu du cordon postérieur une zone qui lui appartient et dont la disparition donnera naissance à une tache de sclérose, le faisceau descendant est lâche, ses fibres constituantes se trouvant entremêlées avec un grand nombre de fibres saines ascendantes et descendantes appartenant aux racines voisines. Il résulte de là que, dans des cas de lésion uniradiculaire ancienne, l'existence de fibres descendantes peut passer entièrement inaperçue.

Il résulte donc de toutes ces recherches qu'il existe, dans chaque cordon postérieur, autant de petits faisceaux radiculaires descendants qu'il y a de racines

postérieures en connexion avec ce cordon. La longueur des fibres constituantes de ces faisceaux descendants paraît variable, non seulement d'une espèce animale à l'autre, mais encore, chez le même animal, d'une racine postérieure à l'autre ; mais la longueur de ces fibres descendantes ne dépasse jamais six ou sept segments médullaires.

Cette conclusion a son importance. En se basant sur les résultats positifs fournis par les recherches expérimentales et les observations anatomo-pathologiques.

Fig. **271**. Deuxième segment dorsal

Fig. **272**. Quatrième segment dorsal

Fig. **273**. Sixième segment dorsal

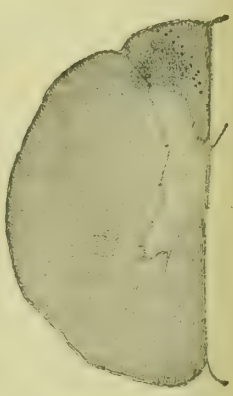

Fig. **274**. Huitième segment dorsal

Dégénérescence descendante dans le cordon postérieur après arrachement des racines postérieures du huitième nerf cervical et du premier nerf dorsal chez le lapin.

Cajal (18) a émis l'idée que les fibres descendantes des racines postérieures se comportent, dans le cordon postérieur, comme les fibres ascendantes : elles auraient pour fonction de mettre chaque racine postérieure en connexion avec la substance grise de *toute* la partie de la moelle sous-jacente à la racine à laquelle elles appartiennent. De même que chaque racine postérieure fournit au cordon postérieur des fibres *ascendantes* pouvant se poursuivre jusqu'à la moelle allongée, de même elle fournirait des fibres *descendantes* allant jusqu'au cône terminal. Si donc les racines sacrées, à leur entrée dans la moelle, se bifurquent en fibres descendantes *courtes* et en fibres ascendantes *longues* ; les racines cervicales donneraient naissance à des fibres descendantes longues allant jusque dans la moelle sacrée et à des fibres ascendantes courtes ; les fibres radiculaires des nerfs dorsaux se diviseraient, à leur entrée dans le cordon postérieur, en branches ascendantes et descendantes dont quelques-unes pourraient se poursuivre jusqu'aux deux extrémités de la moelle. De plus, toutes ces fibres descendantes se comporteraient, pendant leur trajet, comme les fibres ascendantes : elles occuperaient dans le cordon postérieur une zone d'autant plus interne qu'elles appartiendraient à une racine postérieure plus élevée.

Les résultats de nos recherches expérimentales démontrent que cette opinion de Cajal n'est pas d'accord avec les faits.

Toutes les fibres du cordon postérieur ont-elles la même signification, c'est-à-dire devons-nous les considérer toutes comme les prolongements internes des cellules des ganglions spinaux ? Ou bien existe-t-il dans le cordon postérieur des fibres qui ont leurs cellules d'origine dans la substance grise de la moelle elle-même?

Pour résoudre cette question par l'étude des dégénérescences secondaires, on peut s'y prendre de deux façons : ou bien on peut sectionner, chez un animal, toutes les racines postérieures des nerfs lombo-sacrés et voir alors s'il persiste, dans le cordon postérieur, des fibres qui échappent à la dégénérescence ; ou bien, on peut chercher un moyen quelconque pour détruire la substance grise de la moelle en respectant les fibres de la substance blanche et les ganglions spinaux des racines postérieures, et voir si l'on rencontre dans le cordon postérieur des fibres en dégénérescence.

Les deux expériences ont été réalisées et ont donné des résultats concordants.

En 1884, Ehrlich et Brieger (19) ont montré qu'une ligature temporaire de l'aorte abdominale (expérience de Stenson) amène la nécrose de la substance grise de la moelle lombaire. Cette expérience nous met entre les mains un moyen d'étudier les dégénérescences secondaires accompagnant la destruction des cellules nerveuses de la substance grise. Ils ont trouvé, chez des animaux qui avaient survécu quelques semaines à cette expérience, outre la dégénérescence des fibres des racines antérieures et d'un grand nombre de fibres du cordon antéro-latéral, sur lesquelles nous reviendrons plus loin, une zone de fibres en dégénérescence au sommet du cordon postérieur tout près de la commissure grise. Singer et Munzer (1), Munzer et Wiener (20), Sarbo (21), Rothmann (22) et Bochenek (23) ont repris ces expériences avec la méthode de Marchi ; ils ont obtenu une dégénérescence diffuse dans les cordons postérieurs surtout prononcée au sommet de ces cordons. Ils en ont conclu à l'existence, dans le cordon postérieur, de fibres ayant leurs cellules d'origine dans la substance grise de la moelle elle-même.

Les mêmes fibres existent dans les cordons postérieurs de la moelle chez l'homme. Il y a une maladie organique du système nerveux caractérisée par une dégénérescence des fibres des racines postérieures (le tabes). On trouve, dans la moelle de certains de ces malades, une dégénérescence complète des fibres des cordons postérieurs, à l'exception d'une zone de fibres nerveuses voisine de la commissure grise. Ces fibres non dégénérées ne peuvent donc pas appartenir aux racines postérieures.

Le même fait a été observé dans des cas d'écrasement de la queue de cheval : tout le long de la moelle sacrée et de la moelle lombaire, les fibres des cordons postérieurs étaient dégénérées, sauf dans une zone assez large bordant la commissure grise et se prolongeant en pointe le long du col de la corne postérieure [Déjerine et Sottas (24), Nageotte (25)].

Il existe donc, dans les cordons postérieurs, deux espèces de fibres nerveuses : les unes représentent la continuation directe des fibres des racines postérieures. Elles forment la plus grande masse du cordon. Elles ont leurs cellules d'origine dans les ganglions spinaux. On les appelle *fibres radiculaires* ou *fibres exogènes*. [P. Marie (26)]. Les autres ont leur origine dans la substance grise de la moelle ; elles sont désignées sous le nom de *fibres médullaires* ou *fibres endogènes*.

De quelle nature, ascendante ou descendante, sont ces fibres endogènes et quelle est exactement la place qu'elles occupent dans les cordons postérieurs ?

Les fibres endogènes qui occupent le sommet de chaque cordon postérieur paraissent être des fibres courtes, à la fois ascendantes et descendantes, véritables fibres commissurales longitudinales formant par leur ensemble le *faisceau fondamental du cordon postérieur*, appelé quelquefois encore *zone marginale de Westphal*, *zone ventrale des cordons postérieurs* ou encore, à cause de leur situation dans le voisinage immédiat de la substance grise, *faisceau des fibres cornu-commissurales* (P. Marie).

En étudiant la structure de la substance grise au moyen de la méthode de Golgi, nous verrons que les cellules nerveuses de ces fibres commissurales postérieures siègent dans la substance grise des cornes postérieures.

Mais à côté de ces fibres médullaires courtes, il existe encore, dans chaque cordon postérieur, des fibres médullaires longues, à la fois ascendantes et descendantes.

Fibres médullaires ascendantes. Il résulte des recherches expérimentales de Singer et Munzer, Munzer et Wiener, Sarbo, Rothmann et de celles faites dans notre laboratoire par Bochenek que, après ligature de l'aorte abdominale ayant entrainé une paralysie définitive des deux membres postérieurs, on voit survenir, dans les cordons postérieurs, la dégénérescence d'un petit faisceau de fibres nerveuses que l'on peut poursuivre jusque dans le noyau du faisceau de Goll, en suivant dans le cordon le trajet des fibres radiculaires correspondantes. Ces fibres doivent avoir leur cellule nerveuse dans la corne grise postérieure de la moelle et représentent donc des fibres endogènes ou commissurales longues reliant la moelle lombo-sacrée à la clava. On ignore si des fibres analogues proviennent également de la substance grise de la moelle cervico-dorsale pour se terminer dans le noyau du faisceau de Burdach.

Fibres médullaires descendantes. Dans certains cas de lésion transversale complète de la moelle cervicale ou dorsale, quelques auteurs [Bastian (27), Kahler et Pick (28), Strumpell (29) et Westphal (30)] ont décrit, depuis longtemps, une zone de fibres dégénérées en dessous du point lésé. Schultze (31) a décrit ce faisceau de fibres descendantes dans quatre cas de compression de la moelle cervicale. Il occupe la partie médiane du cordon postérieur, fig. **275**; renflé en avant et aminci en arrière, ce *faisceau en virgule* peut se poursuivre sur une longueur d'environ 2 centimètres et demi en dessous du point lésé. On le désigne depuis sous le nom de *faisceau en virgule de Schultze.*

Fig. **275**.
Coupe de la moelle cervicale avec les fibres présentant la dégénérescence descendante (d'après Schultze).
a : Virgule de Schultze.
b : Faisceau pyramidal latéral.

Dans la moelle lombaire, Flechsig a signalé, de chaque côté du septum médian, l'existence d'un petit faisceau de fibres nerveuses distinctes des fibres voisines par l'époque de myélinisation, fig. **276**. On le désigne sous le nom de *centre ovale de Flechsig.* Les fibres constitutives présentent la dégénérescence secondaire descendante.

D'après les recherches de Gombault et Philippe (32) il existe, dans la moelle

sacrée, un petit faisceau triangulaire de fibres nerveuses descendantes à la partie postéro-interne de chaque cordon postérieur; c'est le *triangle de Gombault et Philippe.*

On a cru pendant un certain temps que ces trois faisceaux de fibres nerveuses étaient indépendants l'un de l'autre, le faisceau en virgule appartenant à la moelle cervicale, le centre ovale de Flechsig à la moelle lombaire et le triangle de Gombault et Philippe à la moelle sacrée. Les nombreuses recherches publiées dans ces derniers temps prouvent qu'il n'en est pas ainsi.

Fig. 276.
Les différents faisceaux de la substance blanche de la moelle lombaire (d'après Flechsig).

Le faisceau en virgule de Schultze ne s'observe pas seulement dans les cas de lésion transversale de la moelle cervicale, mais encore dans les cas de lésion transversale de la moelle dorsale et même de la moelle lombaire ; de plus, ses fibres constitutives descendent beaucoup plus bas que Schultze ne l'avait cru tout d'abord. C'est ainsi que Barbacci (33), dans un cas de lésion transversale au niveau du 7e segment dorsal, a pu poursuivre des fibres dégénérées jusque dans le cône terminal où elles occupaient, de chaque côté du septum médian, le centre ovale de Flechsig et le triangle de Gombault et Philippe. Hoche (34), dans un cas de compression au même niveau (7e paire dorsale), a retrouvé un faisceau en virgule de Schultze dont les fibres dégénérées pouvaient se poursuivre jusqu'à la 5e racine lombaire. Il décrit, de plus, une zône de fibres en dégénérescence à la périphérie du cordon postérieur (faisceau superficiel ou faisceau de Hoche). Ces fibres descendent dans le centre ovale de Flechsig et dans le triangle de Gombault et Philippe et peuvent se poursuivre, en partie, jusqu'au filet terminal. Dans un autre cas de compression médullaire au niveau du 7e segment cervical, la dégénérescence de la virgule de Schultze s'arrêtait au 12e segment dorsal, tandis que celle du faisceau superficiel descendait jusqu'au filet terminal. Bischoff, (35), Flatau (36), Zappert, (37), Quesnel (38), Dejerine et Theohari (39) signalent également, dans des cas de compression médullaire à différents niveaux de la moelle cervico-dorsale, la dégénérescence d'un faisceau en virgule indépendant d'un autre faisceau de fibres nerveuses (faisceau superficiel) se continuant avec le centre ovale de Flechsig et le triangle de Gombault et Philippe

Le centre ovale de Flechsig et le triangle de Gombault et Philippe ne sont, pour beaucoup d'auteurs, que les parties inférieures d'un faisceau de fibres nerveuses pouvant se poursuivre à travers toute la longueur de la moelle dorsale; c'est le *faisceau superficiel* de Hoche. On le désigne quelquefois, dans sa partie lombo-sacrée, avec Bruce et Muir (40) sous le nom de *faisceau septo-marginal* ou bien, avec Obersteiner, sous le nom de *faisceau sacré dorso-médian.*

Ce faisceau de Hoche doit être formé de fibres longues descendantes puisqu'il dégénère dans sa partie lombo-sacrée quelque soit le niveau de la lésion médullaire.

Le faisceau en virgule semble cependant être indépendant du faisceau de Hoche. On l'observe, dans le cordon postérieur, à la suite d'une lésion transversale à n'importe quel niveau. Quand cette lésion intéresse la moelle cervicale, le faisceau en virgule dégénère jusqu'à la partie inférieure de la moelle dorsale; quand elle intéresse la moelle dorsale, le faisceau dégénéré descend plus ou moins loin dans la moelle lombaire. Quand c'est, au contraire, la moelle lombaire qui est lésée, un faisceau en virgule descend jusque dans la moelle sacrée.

Il résulte de ces recherches que le faisceau en virgule ne peut pas être formé de fibres nerveuses longues s'étendant sur toute la longueur de la moelle épinière,

mais bien de fibres courtes, puisque la longueur de son trajet descendant dans la moelle épinière varie avec le niveau de la lésion médullaire ; de plus, il n'existe pas *un* faisceau en virgule, mais un grand nombre de faisceaux en virgule superposés les uns aux autres.

Les auteurs ne sont pas d'accord sur l'origine des fibres qui entrent dans la constitution de ces deux faisceaux à dégénérescence descendante. Les uns les considèrent comme formés exclusivement de fibres endogènes [Tooth (41), Marie (42), Gombault et Philippe (32), Dufour (43), Philippe (44), Mayer, Daxenberger (45), Schaffer (16), Margulies, Worotynski (46), etc.]. Les autres admettent, avec Flatau, Schultze, Bruns, Singer, Redlich, Zappert, Reimers, etc., que ces faisceaux des cordons postérieurs sont formés uniquement par les branches descendantes des fibres radiculaires postérieures. Hoche, Bischoff, Bruce et d'autres admettent que les fibres de ces faisceaux peuvent se poursuivre sur une longueur parfois considérable, mais ne se prononcent pas sur leur origine médullaire ou radiculaire. Dejerine et Sottas sont d'avis que ces faisceaux des cordons postérieurs renferment à la fois des fibres endogènes et des fibres exogènes avec prédominance des premières. Wallemberg (47), Russell (15) Muller (48), Theohari, ont admis tout récemment cette manière de voir.

Un fait incontestable, c'est qu'au moins une partie de ces fibres doivent être considérées comme les branches descendantes des fibres radiculaires. Nous avons vu, en effet, qu'après lésion d'une racine postérieure il existe, dans le cordon postérieur, une dégénérescence descendante dans un petit faisceau de fibres nerveuses occupant généralement le milieu de ce cordon. Ces fibres descendantes radiculaires n'étaient pas connues à l'époque où Schultze a décrit son faisceau en virgule. Il est cependant indubitable que lors d'une lésion transversale complète de la moelle elles doivent donner naissance à une dégénérescence descendante.

S'appuyant sur ces faits, ainsi que sur l'étude de la dégénérescence descendante observée dans deux cas de lésion transversale complète de la moelle, Dejerine et Theohari (39) concluent, dans un travail récent, que les fibres courtes du faisceau en virgule de Schultze représentent les branches descendantes des racines postérieures, tandis que les fibres longues de ce même faisceau auraient une origine médullaire. Quand au faisceau de Hoche (se continuant en bas avec le centre ovale de Flechsig et avec le triangle de Gombault et Philippe), il représente un long système de fibres commissurales longitudinales d'origine endogène.

Cette opinion n'est cependant pas généralement admise. Ainsi Philippe (44) admet que le faisceau en virgule de Schultze se continue en bas avec le faisceau superficiel de Hoche, avec le centre ovale de Flechsig et avec le triangle de Gombault et Philippe ; tous ces faisceaux réunis réprésentent un système de *fibres descendantes* s'étendant depuis la moelle cervicale jusqu'à la moelle sacrée. Ce système est formé de fibres courtes, de fibres moyennes et de fibres longues intimement mélangées les unes aux autres. Ce qui le caractérise, c'est que la place qu'il occupe dans le cordon postérieur varie aux différents niveaux de la moelle : latérale dans la moelle cervicale et dorsale supérieure (faisceau en virgule), il devient postéro-latéral ou superficiel dans la moelle dorso-lombaire (faisceau superficiel ou bandelette périphérique de Hoche), médian le long de la moelle lombo- sacrée (centre ovale de Flechsig), de la moelle sacrée inférieure et du cône terminal (faisceau triangulaire de Gombault et Philippe).

De plus, comme Philippe conteste l'existence de fibres exogènes ou fibres radiculaires descendantes dans la *moelle de l'homme*, il conclut de ses recherches que toutes les fibres constitutives de ce faisceau descendant sont des fibres commissurales endogènes.

Nageotte, dans un travail récent (25), défend l'idée que le centre ovale de Flechsig est formé exclusivement de fibres radiculaires ou exogènes, que le faisceau triangulaire de Gombault et Philippe est l'extrémité inférieure du faisceau superficiel, faisceau endogène dont les fibres constituantes ne font que traverser le centre ovale de Flechsig et que la zone de Lissauer est formée de fibres endogènes.

Il résulte de cet aperçu général que si nos connaissances, concernant la part que les fibres radiculaires ascendantes et descendantes prennent à la constitution des cordons postérieurs, se sont précisées dans le cours de ces cinq dernières années, il reste encore bien des points à éclaircir concernant la part qui revient dans ces cordons postérieurs aux fibres endogènes ou médullaires. Ce qui paraît établi c'est que, à côté des fibres courtes ascendantes et descendantes formant la zone marginale de Westphal ou le faisceau fondamental du cordon postérieur, il existe des fibres endogènes longues, dont les unes, ascendantes, proviennent de la moelle lombo-sacrée et peuvent se poursuivre jusque dans le noyau du faisceau de Goll et dont les autres, descendantes, constituent, en partie, les faisceaux en virgule, le faisceau superficiel et le triangle de Gombault et Philippe.

Nous avons ainsi établi l'origine et la terminaison des fibres des zones pyramidales de la moelle et des fibres radiculaires ou fibres exogènes des cordons postérieurs. Il nous reste encore à rechercher d'où viennent les fibres endogènes du cordon postérieur, les fibres du faisceau médullo-cérébelleux dorsal, les fibres du faisceau de Gowers ou faisceau médullo-cérébelleux ventral et celles du faisceau fondamental du cordon antéro-latéral.

Toutes ces fibres ont leurs cellules nerveuses dans la substance grise de la moelle elle-même et sont par conséquent de véritables *fibres médullaires*. Nous avons, pour établir ce fait, une preuve positive et une preuve négative.

Preuve négative. Ces fibres ne proviennent pas des nerfs périphériques, puisqu'elles restent intactes après la section de toutes les racines postérieures. Elles ne proviennent pas non plus des parties supérieures de l'axe cérébro-spinal, puisqu'elles ne subissent pas la dégénérescence après une section transversale de la partie supérieure de la moelle cervicale.

Preuve positive. La destruction de la substance grise de la moelle, soit de la moelle lombaire, après ligature temporaire de l'aorte abdominale, soit de la moelle cervicale après injection intra-médullaire d'une petite quantité d'eau [Lubouschine (49)], amène la dégénérescence d'un grand nombre de fibres dans les cordons antéro-latéraux et les cordons postérieurs.

Pour connaître la place occupée, dans la substance grise de la moelle, par les cellules nerveuses en connexion avec les fibres du faisceau cérébelleux dorsal et ventral, du faisceau fondamental du cordon antéro-latéral et du faisceau fondamental ou zone ventrale du cordon postérieur, nous devons étudier la structure de la substance grise elle-même.

Les éléments nerveux de la substance grise.

On distingue, dans la substance grise de la moelle, la *substance gélatineuse* et la *substance spongieuse*. La première est caractérisée par une transparence spéciale. Elle

existe autour du canal central, où elle constitue ce qu'on appelle la *substance grise centrale* (*substantia grisea centralis*). On la trouve encore autour de la corne postérieure : elle entoure comme une coiffe ou comme une calotte le sommet de cette corne et porte le nom de *substance gélatineuse de Rolando* (*substantia gelatinosa*). Tout le reste de la substance grise est formé de substance spongieuse.

La substance grise de la moelle épinière, comme la substance grise de tout l'axe cérébro-spinal, est formée essentiellement de cellules nerveuses. Entre ces cellules, on trouve un entrelacement inextricable de fines fibrilles nerveuses. Celles-ci ne sont en grande partie que les ramifications collatérales et les ramifications terminales des fibres de la substance blanche.

Nous avons donc à étudier, dans la substance grise de la moelle,

1° les cellules nerveuses,

2° l'origine et le mode de terminaison des ramifications cylindraxiles des fibres de la substance blanche.

A. Les cellules nerveuses de la moelle.

Les cellules nerveuses de la substance grise de la moelle épinière appartiennent toutes au type multipolaire. La forme et le volume de ces cellules sont variables à l'infini, mais toutes possèdent les deux espèces de prolongements qui caractérisent toute cellule des centres nerveux : des prolongements à conduction cellulipète, prolongements protoplasmatiques ou dendrites, et au moins un prolongement à conduction cellulifuge, prolongement cylindraxile ou axone.

Fig. 277.
Cellule nerveuse à cylindre-axe court ou cellule de Golgi.

Les prolongements protoplasmatiques finissent tous par des ramifications libres, soit entre les éléments cellulaires de la substance grise, soit entre les fibres nerveuses de la substance blanche.

Par la façon dont se comporte le prolongement cylindraxile, ces cellules appartiennent aux deux types découverts par Golgi : des cellules à cylindre-axe court, appelées encore *cellules de Golgi*, analogues à celle que nous avons repré-

sentée dans la FIG. **277**, et des cellules à cylindre-axe long. Les cellules de GOLGI n'ont été observées que dans les cornes postérieures. On ignore encore quelle peut être leur signification physiologique.

Les cellules nerveuses à cylindre-axe long existent dans toutes les régions de la substance grise.

Parmi ces cellules, les unes envoient leur prolongement cylindraxile dans les racines antérieures des nerfs périphériques ; on les appelle pour ce motif des *cellules radiculaires*, *a* et *b*, FIG. **278**. Les autres envoient leur prolongement cylin-

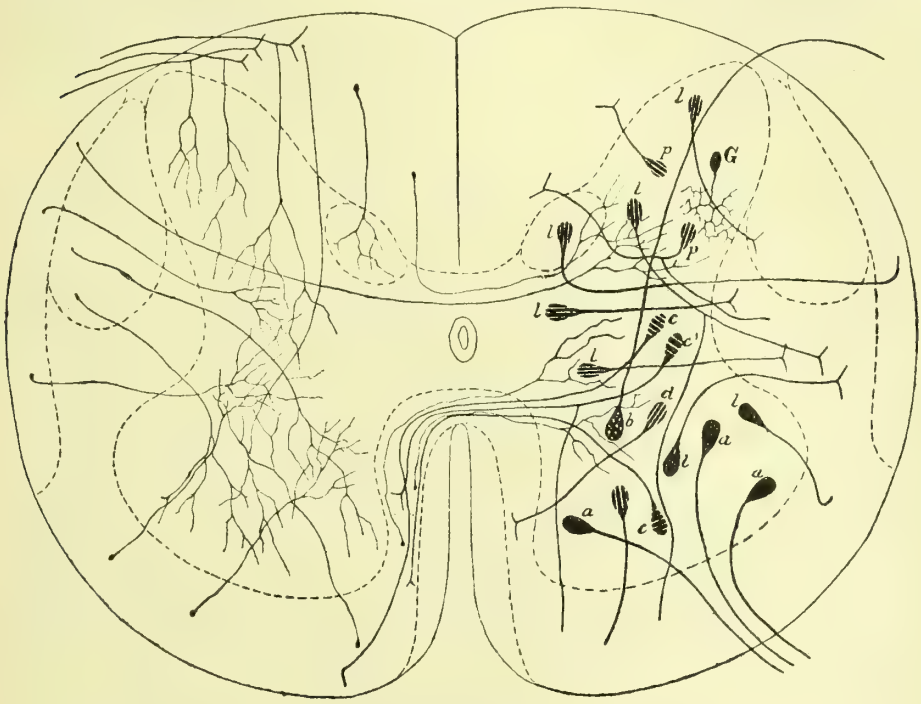

FIG. **278**.

Schéma montrant les différents éléments qui entrent dans la structure de la substance grise de la moelle. A gauche, nous avons dessiné les collatérales des fibres de la substance blanche ; à droite, les différentes cellules nerveuses de la substance grise.

(Imité de v. LENHOSSEK).

a : Cellules radiculaires antérieures.
b : Cellules radiculaires postérieures.
c, c', d, l et p : Cellules des cordons.
c : Cellules commissurales ou cellules des cordons hétéromères.
c' : Cellules des cordons hécatéromères.
d, l et *p* : Cellules des cordons proprement dites ou cellules des cordons tautomères ; *d*, pour le cordon antérieur ; *l*, pour le cordon latéral et, *p*, pour le cordon postérieur.
G : Cellules à cylindre-axe court ou cellule de GOLGI.

draxile dans la substance blanche de la moelle elle-même pour y devenir le cylindre-axe d'une fibre nerveuse : ce sont les *cellules des cordons* (Strangzellen).

Les cellules des cordons se rangent en trois groupes.

Les unes envoient leur prolongement cylindraxile dans la substance blanche de la moitié correspondante de la moelle ; ce sont les *cellules des cordons proprement dites*, FIG. **278**, *d*, *l* et *p*. Nous les avons appelées, pour éviter toute confusion,

cellules des *cordons tautomères* (1), c'est-à-dire des éléments nerveux dont le prolongement cylindraxile se rend dans les cordons du *même côté* de la moelle.

D'autres cellules de la substance grise de la moelle envoient leur prolongement cylindraxile, par la commissure antérieure, dans la substance blanche du cordon antéro-latéral du côté opposé, FIG. **278** *c*. CAJAL les a appelées *cellules commissurales*.

Cette expression prête à confusion, puisque le prolongement cylindraxile d'un grand nombre de cellules des cordons, qu'il traverse ou qu'il ne traverse pas la commissure, va devenir une fibre constitutive du faisceau fondamental soit du cordon antéro-latéral, soit du cordon postérieur. Les fibres de ces faisceaux constituent des voies courtes. Or, depuis longtemps déjà, BOUCHARD a appelé ces fibres courtes des *fibres commissurales longitudinales*. Ces fibres commissurales représentent donc, non pas seulement les prolongements cylindraxiles des *cellules commissurales* de CAJAL, mais encore ceux de la plupart des cellules des cordons.

Pour éviter toute confusion, nous appelons *cellules des cordons hétéromères* (2), les éléments nerveux de la moelle dont le prolongement cylindraxile se rend dans les cordons de l'*autre côté* de la moelle.

Enfin, le prolongement cylindraxile de certaines cellules nerveuses se bifurque dans la substance grise elle-même. Les deux branches de bifurcation peuvent se rendre dans la substance blanche de la moitié correspondante de la moelle ; elles appartiennent alors à une cellule des cordons tautomères. Les deux branches de bifurcation peuvent traverser la commissure ; elles appartiennent dans ce cas à une cellule des cordons hétéromères. Mais il arrive souvent que de ces deux branches, l'une se rend dans la substance blanche de la moitié correspondante de la moelle, tandis que l'autre traverse la commissure antérieure pour devenir fibre constitutive du cordon antéro-latéral du côté opposé. Nous avons appelé ces cellules nerveuses des *cellules des cordons hécatéromères* (3), c'est-à-dire des éléments nerveux dont le prolongement cylindraxile se dirige à la fois dans les cordons de l'*un et de l'autre côté* de la moelle.

Les cellules nerveuses à cylindre-axe long comprennent donc les groupes suivants :

I. Les cellules radiculaires.
II. Les cellules des cordons subdivisées en :

1° Cellules des cordons tautomères,
2° Cellules des cordons hétéromères et
3° Cellules des cordons hécatéromères.

---

(1) το αυτό μέρος, le même côté.
(2) ετερον μέρος, l'autre côté.
(3) εκάτερον μέρος, l'un et l'autre côté.

Littérature.

(1) SINGER et MUNGER : *Beiträge zur Anatomie des Centralnervensystems insbesondere des Rückenmarkes.* Abhandl. d. Wiener Akademie. Bd. 57, 1890. — (2) LUBOUSCHINE : *La dégénérescence ascendante et descendante des fibres de la moelle épinière après arrachement dn nerf sciatique.* Le Névraxe, Vol. III, 1901. — (3) VAN GEHUCHTEN : *Recherches sur la terminaison centrale des nerfs sensibles périphériques. V. La racine postérieure du huitième nerf cervical et du premier nerf dorsal.* Le Névraxe, Vol. IV, 1902. — (4) VAN GEHUCHTEN : *La racine postérieure des deux premiers nerfs cervicaux.* Le Névraxe, II, 1900.—5, Pour les indications bibliographiques voir les deux articles précédents. — (6) PFEIFFER . *Zwei Fälle von Lähmung der unteren Wurzeln des Plexus brachialis.* Deutsche Zeitschr. f. Nervenheilkunde, 1891. — (7) GOMBAULT : Bull. de la Soc. Anatomique, 1891, p. 622. — (8) REDLICH : *Die hinteren Wurzeln des Rückenmarkes und die pathologische Anatomie der Tabes dorsalis.* Arbeiten ans dem Institut für Anat. und Phys. des Centralnervensystems, Wien 1892. — (9) SOTTAS : *Contribution à l'étude des dégénérescences de la moelle consécutives aux lésions des racines postérieures.* Revue de Médecine, 1893. — (10) MAYER : *Zur pathologische Anatomie der Rückenmarkshintersträngen.* Jahrbücher f. Psychiatrie, 1894. — (11) NAGEOTTE : *Etude sur un cas de tabes uniradiculaire chez un paralytique général.* Revue Neurolog., 1895. — (12) SOUQUES : Soc. de Biologie, 1895. — (13) MARGULIES : *Zur Lehre vom Verlauf der hinteren Wurzeln beim Menschen.* Neurolog. Centralbl. 1896. — (14) DEJERINE et THOMAS : *Contribution à l'étude du trajet intra-médullaire des racines postérieures dans la région cervicale et dorsale supérieure de la moelle épinière.* Comptes-rendus de la Soc. de Biologie. 1896. — (15) RUSSELL : *Contribution to the study of some of the afferent tracts in the spinal cord.* Brain, 1898, pp. 145-179. — (15bis) ZAPPERT : *Beiträge zur absteigenden Hinterstrangsdegeneration.* Neurol. Centralbl., 1898. — (16) SCHAFFER : *Ueber Faserverlauf einzelner Lumbal-uud Sacralwurzeln im Hinterstrang.* Monatsschrift fur Psychiatrie und Neurologie, 1899. — (17) MARINESCO : *Contribution à l'étude du trajet des racines postérieures dans la moelle.* La Roumanie médicale. 1899. — (18) GAJAL : *El sistema nervioso del hombre*, 2e fasc,. p. 451 et 422. 1898. —(19) EHRLICH et BRIEGER : *Ueber die Ausschaltung des Lendenmarkgrau.* Zeitschr. f. Klin. Medicin, 1884. Suppl. — (20) MUNZER et WIENER : *Ueber die Ausschaltung des Lendenmarkgrau.* Archiv f. exp. Pathologie, 1893. Bd. 35. — (21) SARBO : *Ueber die Rückenmarksveränderungen nach zeitweiliger Verschliessung der Bauchaorta.* Neurol. Centralbl., 1895, pp. 664-671. — (22) ROTHMANN : *Ueber secundäre Degeneration nach Ausschaltung des Sacral-und Lendenmarkgrau durch Rückenmarksembolie beim Hunde.* Archiv f. Anat. une Phys. : Phys. Abth., 1899 pp. 120-156. — (23) BOCHENEK : *Dégénérescence des fibres endogènes ascendantes de la moelle après ligature de l'aorte abdominale.* Le Néuraxe, vol. III, 1901. — (24) DÉJERINE et SOTTAS : *Snr la distribution des fibres endogènes dans le cordon postérieur de la moelle et sur la constitution du cordon de Goll.* Comptes-rendus de la Soc. de Biologie, 15 Juin 1896. — (25) NAGEOTTE : *Contribution à l'étude anatomique des cordons postérieurs.* Nouvelle Iconographie de la Salpêtrière, 1904. — (26) P. MARIE : *Leçons sur les maladie de la moelle.* Paris, 1892. — (27) BASTIAN : Med. Chir. Transactions, 1867. — (28) KAHLER et PICK : *Weitere beiträge zur Pathologie und pathologischen Anatomie des Centralnervensystems.* Archiv f. Psych. und Nervenkr., Bd. X. 1880. — (29) STRUMPELL : *Beiträge zur Pathologie des Rückenmarks.* Archiv f. Psychiatrie, 1880. — (30) WESTPHAL : *Ueber eine Combination von secundärer, durch Compression bedingten Degeneration des Rückenmarks mit multiplen Degenerationsherden.* Arch f. Psychiatrie, 1880. — (31) SCHULTZE : *Beiträge zur Lehre von der secundäreu Degenerationem im Rüchenmarke des Menschen nebst Bemerkungen über die Anatomie des Tabes.* Archiv f. Psychiatrie und Nervenkrankheiten, 1883. — (32) GOMBAULT et PHILIPPE : *Etat actuel de nos connaissances sur la systématisation des cordons postérieurs de la moelle épinière.* La Semaine médicale, 17 avril 1884. — (33) BARBACCI : *Contributio anatomico e sperimentale allo studio degenerazioni secondarie del midollo spinale col metodo di Marchi e Algeri.* Lo sperimentale giornale medico, 1891. — (34) HOCHE : *Ueber Verlauf und Endigungsweise der Fasern des « ovalen Hinterstrangfeldes » im Lendenmark.* Neurolog. Centralbl., 1896, pp. 154-156. — *Ueber secundäre Degeneration, speciell des Gowerschen Bündels. nekst Bemerknngen über dae Verhalten der Reflexe bei Compression des Rückenmarkes.* Archiv f. Psychiatrie und Nervenkr., 1896. — (35) BISCHOFF : *Compressionsmyelitis des oberen Brustmarkes.* Wiener Klin. Wochenschrift. 1896. — (36) FLATAU : Zeitschrift für Klin. Medicin, 1897. — (37) ZAPPERT : *Beiträge zur absteigende Hinterstraugsdegeneration,* Neurolog. Centrabl., 1898, pp. 102-107. — (38) QUESNEL : Neurolog. Centralbl.,

1890. — (39) Dejerine et Theohari : *Contribution à l'étude des fibres à trajet descendant dans les cordons postérieurs de la moelle épinière.* Journal de physiologie et de pathologie générale, 1899. — (40) Bruce et Muir : *On a descending degeneration in the posterior columns in the lombosacral region of the spinal cord.* Brain, 1896. — (41) Tooth : *The Gulstonian lectures on secondary degeneration of the spinal cord.* London, 1889. — (42) Marie : *Leçons sur les maladies de la moelle épinière.* Paris 1892. — *De l'origine exogène ou endogène des lésions du cordon postérieur étudiées comparativement dans le tabes et dans la pellagra*, La Semaine médicale, 1894. — (43) Dufour : *Quelques considérations sur le groupement des fibres endogènes dans les cordons postérieurs de la moelle, à propos d'un cas de compression des nerfs de la queue de cheval.* Comptes rendus de la Soc. de Biologie, 2 mai 1896. — (44) Philippe : *Contribution à l'étude anatomique et clinique du tabes dorsalis.* Thèse. Paris, 1897. (45) Daxenberger : *Ueber einer Fall von chronischer Compression des Halsmarks mit besonderer Berücksichtigung der secundären absteigenden Degeneration.* Deutsche Zeitschr. f. Nervenheilkunde. 1893.—(46) Worotynski : *Zur Lehre von den sekundären Degenerationen im Rückenmarke.* Neurolog. Centralbl., 1897. — (47) Wallenberg : *Beitrage zur Topographie der Hinterstränge des Menschen.* Deutsche Zeitschrift f. Nevenheilkunde. Bd. 13, 1898. — (48) Muller : *Untersuchungen über die Anatomie und Pathologie des untersten Rückenmarkabschnittes.* Deutsche Zeitschr. f. Nerveoheilkunde, 1898. — (49) Lubouschine : *Contribution à l'étude des fibres endogènes du cordon antéro latéral de la moelle cervicale.* Le Névraxe, vol. III, 1901.

VINGTIÈME LEÇON

La structure interne de la moelle épinière.

(Suite.)

Cellules radiculaires et cellules des cordons.
Origine des fibres du faisceau fondamental du cordon antéro-latéral et du cordon postérieur.
Origine des fibres du faisceau cérébelleux et du faisceau de Gowers.
La substance grise centrale et la substance gélatineuse de Rolando.
Origine et terminaison des fibrilles nerveuses de la substance grise.
Les éléments neurogliques de la moelle épinière.

Les cellules nerveuses de la substance grise de la moelle épinière se divisent, avons-nous vu, en *cellules radiculaires* et en *cellules des cordons* suivant que leur prolongement cylindraxile se rend ou dans la racine antérieure d'un nerf périphérique ou dans la substance blanche de la moelle elle-même. Les cellules des cordons se subdivisent elles-mêmes en cellules des cordons tautomères, hétéromères et hécatéromères.

I. Cellules radiculaires. Ce sont des cellules volumineuses occupant la corne antérieure de la substance grise. On les trouve aussi bien dans la partie latérale que dans la partie médiane de cette corne. Leurs prolongements protoplasmatiques longs et volumineux rayonnent dans tous les sens autour de la cellule d'origine. Ceux de ces prolongements qui ont une direction antéro-postérieure se terminent toujours dans la substance grise. Quand la cellule occupe les parties latérales de la corne, ses prolongements internes se terminent aussi dans la substance grise, tandis que ses prolongements externes pénètrent dans la substance blanche et peuvent s'y poursuivre jusque près de la pie-mère enveloppante.

Quand le corps cellulaire occupe les parties internes de la corne antérieure, les prolongements latéraux externes s'épanouissent dans la substance grise, tandis que ses prolongements latéraux internes passent par la commissure antérieure pour se ramifier et se terminer dans la substance grise de la moitié opposée de la moelle. Ces prolongements internes s'entrecroisent alors, dans la commissure antérieure, avec les prolongements internes des cellules radiculaires du côté opposé de la moelle constituant ainsi une véritable commissure protoplasmatique [Cajal (1), Kölliker (2) et Van Gehuchten (3)], Fig. **279**.

Le prolongement cylindraxile de chacune de ces cellules nerveuses se rend directement dans la racine antérieure du nerf périphérique, où il devient le

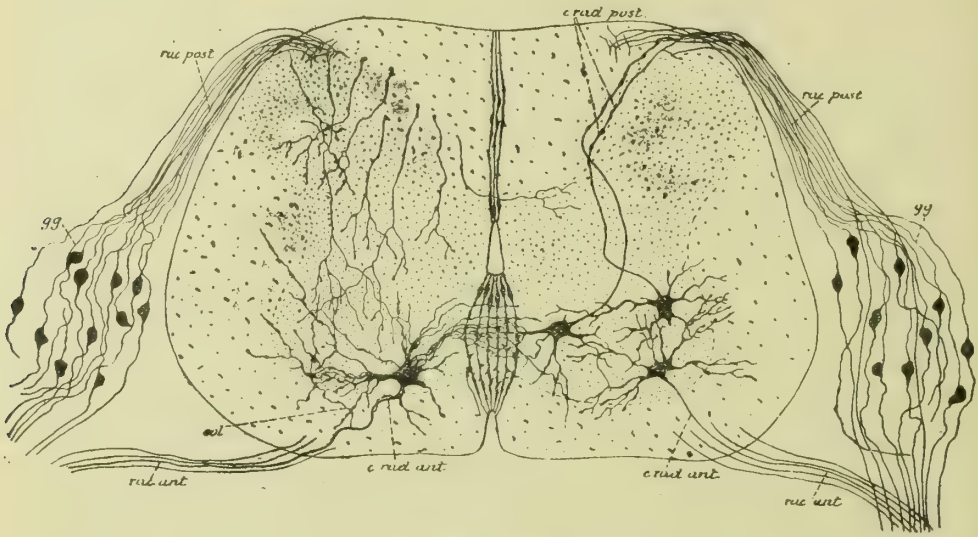

Fig. **279**.

Coupe transversale de la moelle embryonnaire du poulet montrant la position des cellules radiculaires.

c. rad. ant. : Cellules radiculaires antérieures.
c. rad. post. : Cellules radiculaires postérieures.
col. : Collatérale du prolongement cylindraxile d'une cellule radiculaire antérieure.

cylindre-axe d'une fibre motrice. Avant de sortir de la corne antérieure, ce prolongement cylindraxile émet fréquemment une petite branche collatérale qui

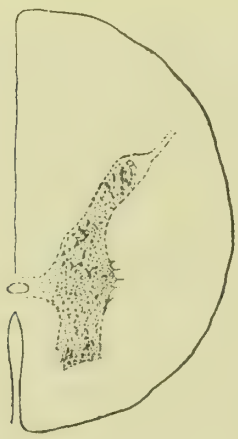

Fig. **280**.

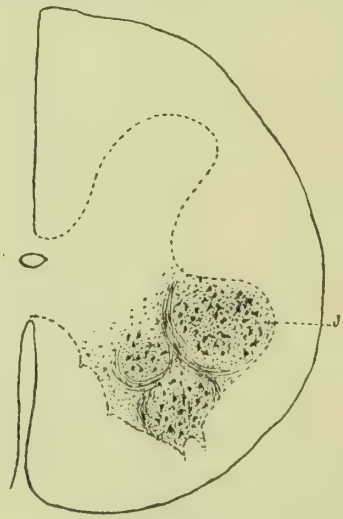

Fig. **281**.

Coupes passant par le bord supérieur du
1er segment lombaire — 1er segment sacré.

retourne dans la substance grise, où elle se termine par des ramifications libres [Golgi (4), Cajal, v. Lenhossek (5) et Van Gehuchten].

Les cellules radiculaires antérieures sont des cellules motrices. Leur nombre varie considérablement d'une région de la moelle à l'autre. Il est en rapport immédiat avec le nombre des fibres nerveuses renfermées dans les racines antérieures correspondantes et avec le nombre et l'importance fonctionnelle des muscles qui en reçoivent l'innervation motrice. Peu nombreuses le long de la moelle dorsale, FIG. **280**, ces cellules radiculaires deviennent surtout abondantes le long du renflement cervical et du renflement lombaire, FIG. **281**, c'est-à-dire aux régions de la moelle qui président à l'innervation des muscles du membre thoracique et du membre abdominal. Ces variations dans le nombre des cellules radiculaires se traduisent au dehors par le volume relatif des cornes grises. Nous avons vu, en effet, que celles-ci sont grêles et étroites le long de la moelle dorsale, tandis qu'elles sont volumineuses et renflées au niveau des deux renflements médullaires. Il résulte des recherches de INGBERT (23) que toutes les racines antérieures provenant d'un côté de la moelle d'un homme adulte renferment environ 203700 fibres nerveuses. Nous devons donc admettre que les cornes antérieures de la moelle d'un homme adulte hébergent pour le moins 400,000 cellules radiculaires.

Les collatérales nées des prolongements cylindraxiles des cellules radiculaires ou *collatérales motrices* semblent exister d'une façon constante chez les oiseaux et les mammifères. Nous les avons observées également dans la moelle épinière de la truite (6). v. LENHOSSEK les a obtenues, en nombre considérable, imprégnées par le chromate d'argent dans la moelle épinière de lapins nouveau-nés. Recherchant la valeur fonctionnelle de ces collatérales, v. LENHOSSEK pense qu'elles ont la conduction *cellulipète* et qu'elles servent à mettre les cellules radiculaires en connexion avec les collatérales longues ou sensitivo-motrices des fibres des cordons postérieurs. S'appuyant sur cette manière de voir, v. LENHOSSEK divise les collatérales qui naissent de l'axone d'une cellule nerveuse en deux groupes : les unes, à conduction cellulipète, naissent de la première portion de l'axone : ce sont les *collatérales de Golgi*, les *axodendrites* de v. LENHOSSEK ; les autres, à conduction cellulifuge, comprennent toutes les autres collatérales émises par les prolongements cylindraxiles : ce sont les *collatérales de Cajal*, les *paraxones de v. Lenhossek*. Nous avons combattu cette manière de voir ; pour nous, les axodendrites de v. LENHOSSEK ont la conduction cellulifuge.

Outre ces cellules radiculaires dont le prolongement cylindraxile devient le cylindre-axe d'une fibre constitutive d'une racine antérieure (*cellules radiculaires antérieures*), on trouve encore, chez certains vertébrés inférieurs, des cellules analogues dont l'axone devient une fibre constitutive des racines postérieures, FIG. **278**. Ce sont les *cellules radiculaires postérieures*. Ces cellules ont été décrites pour la première fois par v. LENHOSSEK (8) et par CAJAL (7, 9) dans la moelle embryonnaire du poulet au quatrième jour d'incubation. Nous les avons retrouvées sur des moelles de poulet au onzième jour (10). Leur existence a été confirmée encore par RETZIUS (11) et par J. MARTIN (12).

Ces cellules radiculaires postérieures ne pouvant avoir que la conduction centrifuge doivent être considérées comme des cellules motrices.

En excitant les racines postérieures des nerfs spinaux chez la grenouille, STEINACH (13) a observé des contractions locales et des mouvements péristaltiques et antipéristaltiques dans l'intestin. Il a conclu de ses recherches que chaque paire de racines spinales postérieures innerve une certaine partie des parois intestinales. v. LENHOSSEK et MARTIN se sont appuyés sur ce fait pour émettre l'idée que le prolongement cylindraxile de ces cellules radiculaires postérieures pourrait bien se rendre, par les rameaux communicants, dans les ganglions de la chaîne sympathique et se terminer par des ramifications libres entre les cellules constitutives de ces ganglions. Les résultats de ces recherches expérimentales, contestés par HORTON SMITH (14), ont été maintenus par STEINACH (15) à la suite de nouvelles recherches.

Des cellules radiculaires postérieures ont encore été décrites chez un grand nombre de vertébrés inférieurs et notamment dans le petromyzon. Nous les avons observées également (16) dans la moelle embryonnaire de certains poissons (truite). Mais, ainsi que nous l'avons fait ressortir, ces cellules radiculaires sont complètement différentes de celles qui ont été décrites chez le poulet : chez les vertébrés inférieurs, ces cellules médullaires dont le cylindre-axe se rend dans la racine postérieure doivent être considérées comme des cellules des ganglions cérébro-spinaux. Ce sont généralement des cellules unipolaires ou bipolaires donnant naissance à deux prolongements dont l'un devient une fibre médullaire et l'autre une fibre radiculaire. Chez le poulet, au contraire, ces cellules radiculaires postérieures sont des cellules *multipolaires* pourvues d'un seul prolongement cylindraxile qui pénètre dans la racine postérieure.

Ces cellules radiculaires postérieures semblent faire défaut dans la moelle épinière des mammifères (chien, chat et singe), ainsi que cela résulte des recherches expérimentales de Gabri (17) et de Sherrington (18). Nos recherches personnelles viennent à l'appui de cette manière de voir. Nous avons sectionné, chez un chien, quatre racines postérieures dans le voisinage de la moelle lombaire. Après une survie de quatre semaines nous n'avons trouvé aucune fibre en dégénérescence dans le tronçon radiculaire en connexion avec le ganglion spinal.

II. Cellules des cordons tautomères. Ces cellules des cordons occupent toutes les régions de la substance grise, aussi bien la corne antérieure où elles se trouvent mêlées aux cellules radiculaires, que les cornes postérieures et les régions intermédiaires. Leur caractère principal est que leur prolongement cylindraxile traverse plus ou moins horizontalement la substance grise et pénètre dans la substance blanche du *même côté* de la moelle pour y devenir cylindre-axe d'une

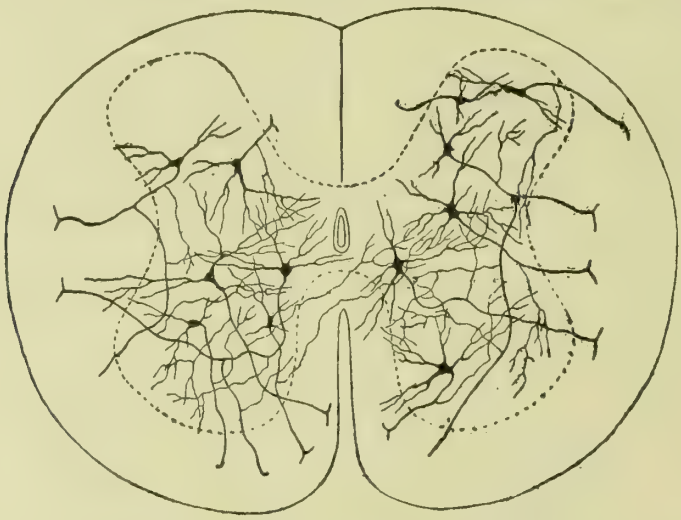

Fig. 282.

Coupe de la moelle indiquant la position des cellules des cordons tautomères.

fibre constitutive du cordon antérieur, du cordon latéral ou du cordon postérieur, fig. 282. Arrivé dans la substance blanche, ce prolongement cylindraxile peut se comporter de différentes façons :

a) il peut se recourber en haut et devenir cylindre-axe d'une fibre ascendante ;

b) il peut se recourber en bas et constituer le cylindre-axe d'une fibre descendante ;

c) le plus souvent encore, ce prolongement cylindraxile se bifurque devenant à la fois cylindre-axe ascendant et cylindre-axe descendant.

Dans quelques cas, ce prolongement cylindraxile se divise à la fois en trois branches qui toutes vont devenir cylindre-axe de fibres nerveuses soit ascendantes, soit descendantes.

Cette division du prolongement cylindraxile peut se faire dans la substance grise elle-même. Les deux branches qui en proviennent peuvent se rendre dans les cordons de la même moitié de la moelle ; ou bien l'un d'eux se rend directement dans le cordon antérieur, latéral ou postérieur du même côté et l'autre passe par la commissure antérieure pour devenir fibre constitutive dans le cordon antéro-latéral du côté opposé ; dans ce cas, l'élément nerveux prend le nom de neurone ou cellule des cordons hécatéromères. Chacun de ces cylindres-axes va devenir, dans la substance blanche, soit une fibre ascendante, soit une fibre descendante, soit à la fois, en se bifurquant, une fibre ascendante et descendante.

III. Cellules commissurales ou cellules des cordons hétéromères. Ces cellules des cordons se trouvent dans toutes les régions de la substance grise ; leur prolon-

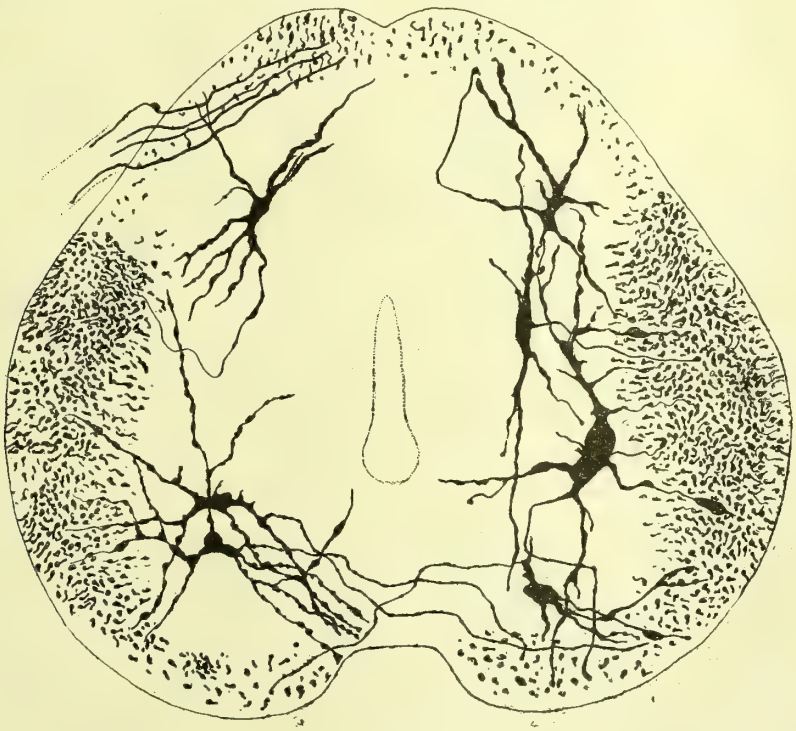

Fig. **283**.
Coupe de la moelle embryonnaire d'un poulet de onze jours.

gement cylindraxile passe par la commissure antérieure pour se rendre dans le cordon antéro-latéral du côté opposé, fig. **283**. Ces cellules sont très nombreuses. Ce sont leurs prolongements cylindraxiles, entourés d'une gaine de myéline, qui forment l'élément principal de la commissure blanche de la moelle.

Le prolongement cylindraxile de ces cellules des cordons hétéromères se comporte comme celui des cellules des cordons tautomères. Arrivé dans la substance blanche du cordon antéro-latéral, il peut s'y diviser en deux ou trois branches qui vont devenir cylindres-axes de fibres nerveuses soit ascendantes, soit descendantes. Cette division peut se faire aussi dans la substance grise, soit quand le prolongement cylindraxile a déjà dépassé la commissure, soit quand il se trouve encore dans la moitié de la moelle où il a sa cellule d'origine. Dans ce dernier cas, les deux branches de bifurcation peuvent traverser la commissure, ou bien l'une se rend dans la substance blanche du même côté et l'autre dans celle du côté opposé. Ces branches appartiennent alors à une cellule des cordons hécatéromères.

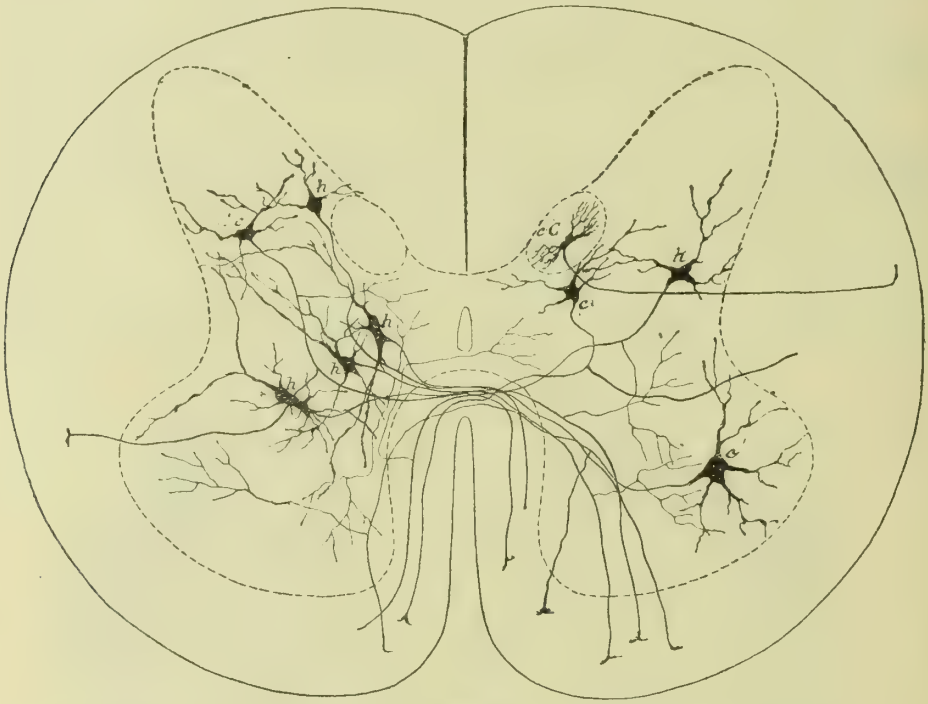

FIG. **284.**

Coupe transversale de la moelle montrant la position des cellules commissurales ou cellules des cordons hétéromères.

c : Cellules des cordons hétéromères. | *h* : Cellules des cordons hécatéromères.

IV. Cellules mixtes ou cellules des cordons hécatéromères. Ce sont des cellules des cordons dont le prolongement cylindraxile se divise dans la substance grise de la moelle et dont une branche se rend dans un des cordons du même côté de la moelle, tandis que l'autre branche se rend dans le cordon antéro-latéral du côté opposé.

D'après les recherches de v. LENHOSSEK, il existerait encore, dans la substance grise de la moelle, des cellules nerveuses dont le prolongement cylindraxile passe par la commissure antérieure pour se terminer, par des ramifications libres, dans la substance grise de la corne antérieure du côté opposé. Jusqu'à présent, ces cellules n'ont été observées que par GOLGI et v. LENHOSSEK ; celui-ci les désigne sous le nom de *cellules commissurales de Golgi.*

Un caractère constant du prolongement cylindraxile des cellules des cordons, c'est, avant de se recourber dans la substance blanche, d'émettre sur son trajet des branches collatérales qui se ramifient et se terminent librement dans la substance grise voisine.

Ce sont les cellules des cordons qui constituent l'origine des fibres nerveuses du faisceau fondamental du cordon antéro-latéral, du faisceau fondamental du cordon postérieur, du faisceau cérébelleux du cordon latéral et du faisceau de Gowers-Loewenthal. Nous allons voir, pour chacun de ces faisceaux, la place occupée dans la substance grise de la moelle par les cellules d'origine de leurs fibres constitutives.

Origine des fibres du faisceau fondamental du cordon antéro-latéral.

Les cellules d'origine des fibres constitutives de ce faisceau se trouvent dans toutes les régions de la substance grise, dans la corne antérieure, dans la corne postérieure et dans la région intermédiaire, et cela non seulement dans la substance grise de la moitié correspondante de la moelle, mais aussi dans celle de la moitié opposée. Les fibres de ce faisceau proviennent donc aussi bien de cellules des cordons tautomères, Fig. **285**, que de cellules commissurales ou cellules des cordons hétéromères, ainsi que de cellules des cordons hécatéromères.

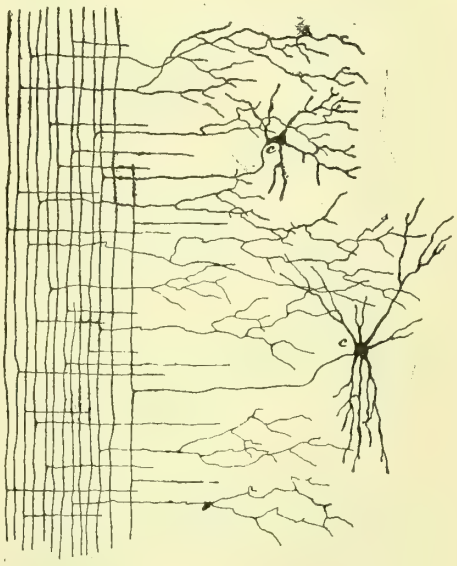

Fig. **285**.
Coupe longitudinale du cordon latéral de la moelle.

c : Cellules nerveuses dont le prolongement cylindraxile se rend dans la substance blanche du cordon latéral et s'y bifurque en une branche ascendante et une branche descendante (cellules des cordons tautomères).

On ne peut faire une coupe transversale de la moelle épinière à n'importe quel niveau sans rencontrer, dans la substance grise, un grand nombre de cellules des cordons envoyant leur prolongement cylindraxile dans le faisceau fondamental. En montant dans la moelle épinière, ce faisceau devrait donc augmenter de volume, puisqu'il acquiert continuellement de nouvelles fibres nerveuses. Cependant en comparant une coupe de la moelle cervicale à une coupe du renflement lombaire, on ne trouve pas de différence très sensible dans le volume du faisceau fondamental. Ce fait s'explique facilement. Les fibres de ce faisceau ne sont pas des voies longues, mais des voies courtes. Chacune d'entre elles ne reste dans le faisceau que sur une petite étendue de la moelle, puis quitte la substance blanche pour rentrer dans la substance grise. Il s'ensuit qu'au fur et à mesure que de nouvelles fibres nerveuses arrivent de la substance grise dans le faisceau fondamental, d'autres fibres quittent ce faisceau pour se terminer dans la substance grise.

Origine des fibres du faisceau fondamental du cordon postérieur.

Nous avons vu que ces fibres existent probablement éparpillées dans le cordon postérieur, tout en formant un petit faiseau compact au sommet de ce cordon contre la commissure grise. C'est ce faisceau que l'on désigne souvent sous le nom de *zone ventrale du cordon postérieur* ou *faisceau des fibres cornu-commissurales*. Les fibres de ce faisceau proviennent de cellules nerveuses situées dans la corne postérieure de la substance grise et dans la substance gélatineuse de Rolando (Cajal et v. Lenhossek). Arrivées dans le cordon postérieur, elles se bifurquent en une branche ascendante et une branche descendante, lesquelles, après un trajet de longueur variable, se recourbent dans la substance grise, fig. **286**.

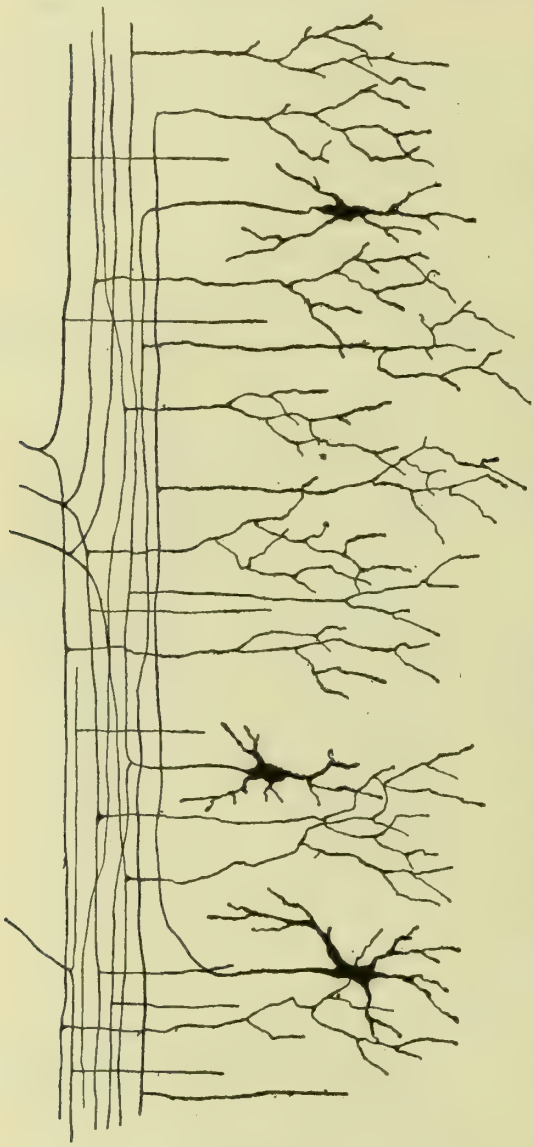

Fig. **286**.
Coupe longitudinale du cordon postérieur montrant l'entrée dans ce cordon de quelques fibres des racines postérieures, et quelques cellules nerveuses dont le prolongement cylindraxile devient fibre constitutive de ce cordon (d'après Cajal).

Ces cellules semblent s'imprégner difficilement par le chromate d'argent dans la moelle épinière des mammifères. Nous les avons rencontrées, en nombre considérable, dans presque toutes les coupes de la moelle épinière de la couleuvre (19).

D'après les recherches de v. Lenhossek, les fibres endogènes des cordons postérieurs n'existeraient, dans la moelle épinière de l'homme, que dans le faisceau de Burdach. Dejerine et Sottas sont arrivés à la même conclusion à la suite de leurs recherches pathologiques.

Origine des fibres du faisceau médullo-cérébelleux dorsal.

Les fibres de ce faisceau cérébelleux ont leurs cellules d'origine dans la *colonne de Clarke*, appelée encore *noyau dorsal de Stilling*. Vous vous rappelez que l'on donne ce nom à un groupe de cellules nerveuses assez nettement cir conscrit, situé sur la face interne de la corne postérieure près de la commisure grise depuis le premier ou le deuxième nerf cervical jusqu'au niveau du premier ou deuxième nerf lombaire. Ce noyau dorsal

ne forme cependant pas une colonne cellulaire continue. Examiné sur des coupes longitudinales, on le voit constitué d'amas cellulaires superposés séparés les uns des autres par des parties complètement dépourvues de cellules [Van Gehuchten (20)]. D'après les observations concordantes de Cajal et de v. Lenhossek, les cellules du noyau dorsal sont excessivement riches en prolongements protoplasmatiques rayonnant tout autour de la cellule d'origine, fig. **287**. Outre ces

Fig. **287**.
Cellules nerveuses de la colonne de Clarke. (Moelle d'un enfant de 7 ans).

cellules nerveuses, on trouve, dans la colonne de Clarke, un entrelacement inextricable de fines fibrilles nerveuses, entrelacement qui est constitué par

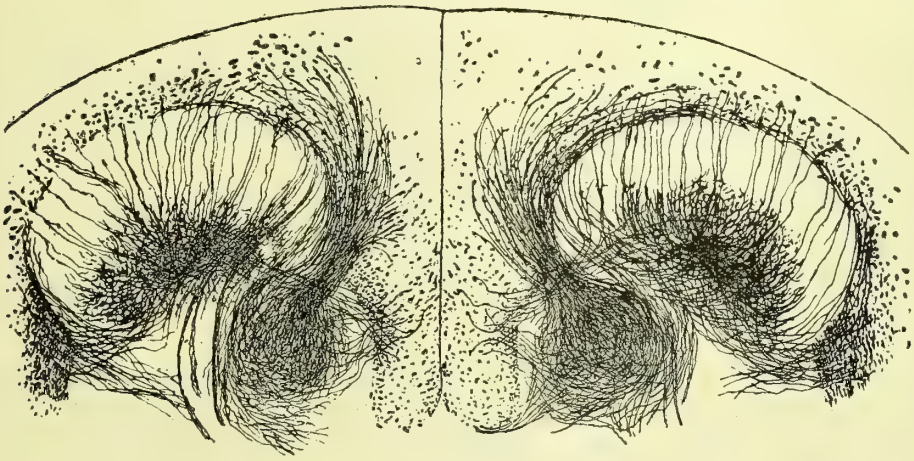

Fig. **288**.
Collatérales des fibres du cordon postérieur dans la moelle épinière d'un enfant né à 7 mois.

les ramifications terminales de nombreuses collatérales nées des fibres du cordon postérieur, fig. **288**.

Cette colonne de Clarke, étudiée par la méthode de Nissl, se trouve formée de deux espèces de cellules nerveuses : des cellules volumineuses riches en substance chromophile et des cellules beaucoup plus petites dont le protoplasme ne renferme que quelques petites granulations chromophiles. Les premières seules subissent le phénomène de chromolyse à la suite de la lésion des fibres du faisceau cérébelleux [Van Gehuchten (20), Sano (21)], elles doivent donc être considérées comme étant seules aussi les cellules d'origine de ces fibres médullaires. Le prolongement cylindraxile de ces cellules volumineuses de la colonne de Clarke se dirige un peu en avant, puis se recourbe tranversalement en dehors traversant la substance grise et la partie interne de la substance blanche. Arrivé à la périphérie du cordon latéral, dans le faisceau cérébelleux, ce prolongement se recourbe en haut pour devenir une fibre constitutive de ce faisceau, fig. **284**.

Nous savons, depuis Stilling, que des cellules nerveuses analogues à celles des colonnes de Clarke existent isolées dans la moelle lombaire et dans la moelle cervicale. Leur prolongement cylindraxile se rend aussi dans le faisceau cérébelleux.

Ce faisceau augmente de volume de bas en haut, parce que les fibres qui le constituent sont des voies longues, et que, au fur et à mesure que ce faisceau remonte le long de la moelle, de nouvelles fibres viennent constamment le renforcer.

Origine des fibres du faisceau médullo-cérébelleux ventral.

Le faisceau de Gowers ou faisceau médullo-cérébelleux ventral est un faisceau de fibres nerveuses qui existe dans la partie périphérique du cordon latéral, au devant du faisceau cérébelleux et de la zone pyramidale latérale. Ses fibres constitutives, une fois sectionnées, présentent la dégénérescence secondaire ascendante. Elles appartiennent à la voie sensitive centrale. Les fibres de ce faisceau ont probablement leurs cellules d'origine dans la substance grise des cornes postérieures; ces cellules sont, en majeure partie, des cellules commissurales ou cellules des cordons hétéromères, en petite partie aussi, des cellules des cordons proprement dites ou cellules des cordons tautomères.

La place occupée par les cellules d'origine de ces fibres n'est pas encore nettement établie. Nous avons cru pouvoir combler cette lacune en recherchant le phénomène de chromolyse dans les cellules de la partie inférieure de la moelle sur des lapins ayant survécu 10 à 12 jours à une hémisection de la moelle cervicale. Nos recherches ne nous ont pas donné de résultats positifs.

Il résulte des recherches expérimentales de Lubouschine, faites dans notre laboratoire (22), que les fibres du faisceau de Gowers proviennent en petite partie de la corne grise postérieure du côté correspondant et, en majeure partie, de la corne postérieure du côté opposé. Pour gagner le faisecau de Gowers ces dernières fibres traversent la commissure antérieure de la moelle ; arrivées dans le cordon antérieur du côté opposé, elles se recourbent en haut, en suivant un trajet qui les fait contourner lentement la convexité de la corne grise pour les amener jusqu'à la périphérie du cordon latéral.

Le faisceau de Gowers augmente de volume de bas en haut, parce que ses

fibres constitutives sont des fibres longues et qu'au fur et à mesure que ce faisceau monte dans la moelle, de nouvelles fibres nerveuses viennent constamment le renforcer.

Dans la partie supérieure de la moelle cervicale, on trouve à la périphérie du cordon antéro-latéral, immédiatement en dehors des fibres radiculaires antérieures, un petit faisceau triangulaire formé de fibres grêles et connu sous le nom de *faisceau de Helweg* ou *faisceau olivaire* (Bechterew). Ce faisceau se laisse poursuivre jusque dans le voisinage de l'olive bulbaire. On ne connaît pas l'origine de ses fibres constituantes.

La substance grise centrale.

Nous avons dit que la substance grise qui entoure le canal central se distingue de la substance grise voisine par une transparence spéciale et par un aspect granuleux caractéristique. On lui a donné de tout temps le nom de substance gélatineuse centrale. Les recherches entreprises avec la méthode de Golgi ont montré qu'il

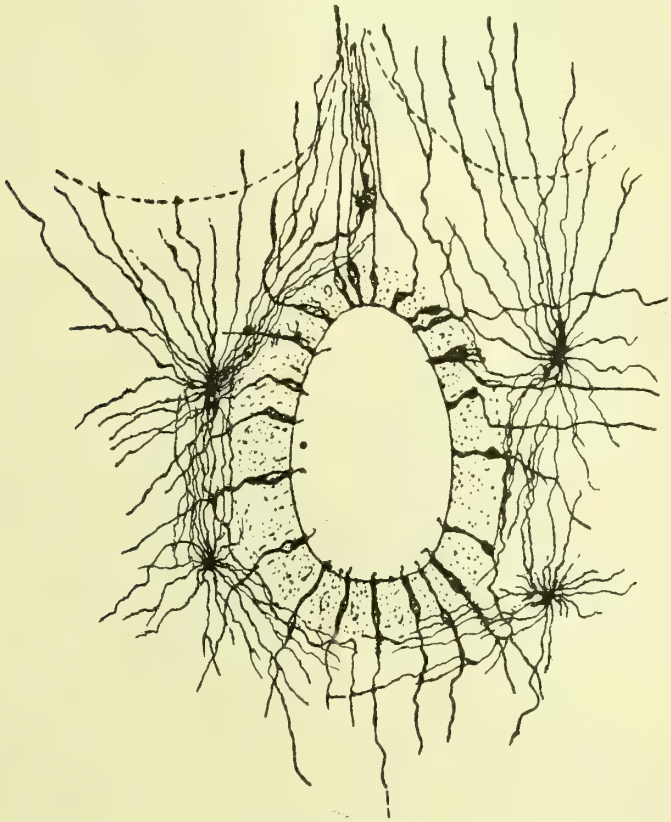

Fig. **289.**
Structure de la substance gélatineuse dans la moelle d'un embryon humain (d'après v. Lenhossek).

n'existe à ce niveau que de rares cellules nerveuses. Cette partie de la substance grise de la moelle est, au contraire, excessivement riche en cellules de neuroglie ; elle est de plus traversée en tous sens par le prolongement périphérique des cellules épendymaires, **fig. 289.**

La substance gélatineuse de Rolando.

En décrivant les coupes transversales de la moelle épinière, nous avons vu que l'on donne ce nom à une zone de substance grise spéciale entourant comme une coiffe la corne postérieure et séparée de la périphérie de la moelle par une mince zone de substance blanche : *la zone marginale de Lissauer*. On a signalé depuis longtemps, dans cette substance de Rolando, de nombreux éléments cellulaires. que les uns considéraient comme de nature nerveuse, tandis que les autres leur attribuaient une nature conjonctive. La méthode de Golgi a montré que, de toutes les parties de la substance grise de la moelle, la substance de Rolando est la plus riche en cellules nerveuses. C'est là que l'on trouve les cellules nerveuses à cylindre court ou cellules de Golgi et des cellules nerveuses à cylindre-axe long, véritables cellules des cordons, dont le prolongement cylindraxile se rend dans le cordon postérieur ou dans le cordon latéral.

B. Origine et mode de terminaison des ramifications cylindraxiles des fibres de la substance grise.

Outre les cellules nerveuses que nous venons de décrire, on trouve encore, dans la substance grise de la moelle, un entrelacement inextricable de fines fibrilles nerveuses. Celles-ci représentent les ramifications cylindraxiles des fibres de la substance blanche.

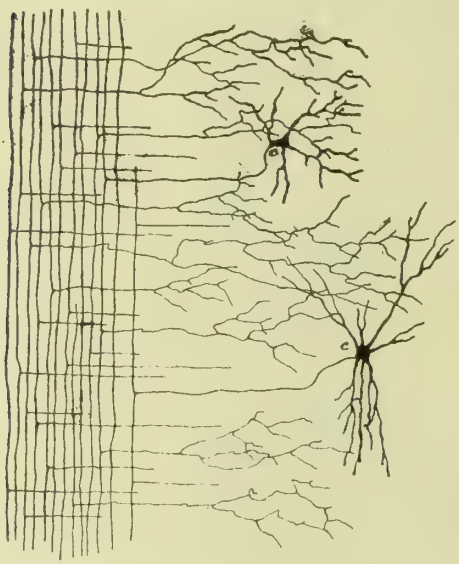

Fig. **290**.
Coupe longitudinale du cordon latéral de la moelle.

c : Cellules nerveuses dont le prolongement cylindraxile se rend dans la substance blanche du cordon latéral et s'y bifurque en une branche ascendante et une branche descendante (cellules des cordons tautomères).

Quand on examine au microscope une coupe longitudinale d'une moelle épinière traitée par la méthode de Golgi, on constate que tous les prolongements cylindraxiles qui constituent la substance blanche émettent, à des distances variables, des branches collatérales. Celles-ci se dirigent horizontalement dans la substance grise, s'y divisent et s'y subdivisent pour s'y terminer par des branches libres et indépendantes, fig. **290**. Découvertes par Golgi, ces *collatérales* ont été étudiées depuis par Cajal, v. Kölliker, nous-même, v. Lenhossek, Cl. Sala, etc. Aucune fibre de la substance ne s'en trouve dépourvue. On les étudie le mieux sur des coupes transversales. Quand la réduction par le chromate d'argent a été quelque peu complète, on voit ces collatérales rayonner dans la substance grise de tous les points de la substance blanche, fig. **291** et **292**. Ces fines fibrilles nerveuses entremêlées forment, dans la substance grise, un plexus tellement compact qu'il est impossible d'y poursuivre le sort définitif de ces branches collatérales. Quand on étudie, au contraire, ces collatérales sur des coupes où la réduction

est moins complète, ou sur des moelles embryonnaires où elles n'ont pas encore atteint tout leur développement, on peut constater, avec la plus grande évidence,

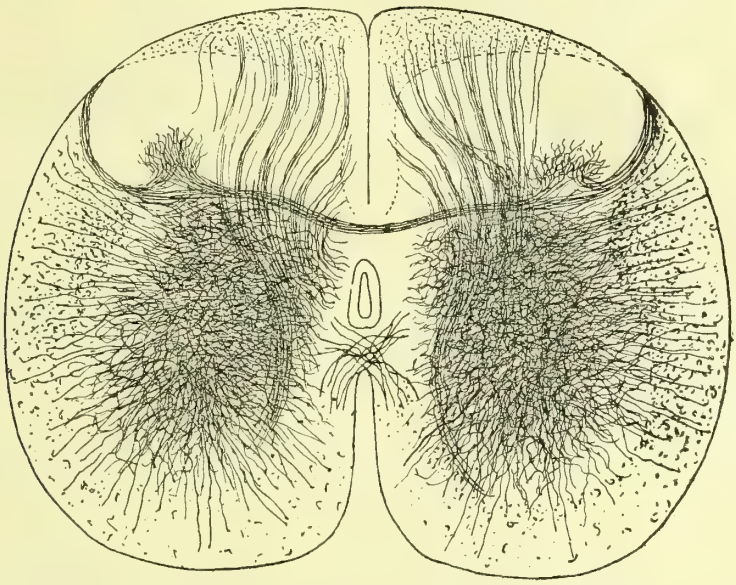

Fig. **291**.
Coupe transversale de la moelle lombaire d'un chat de deux jours montrant l'entrelacement des fibrilles nerveuses dans la substance grise.

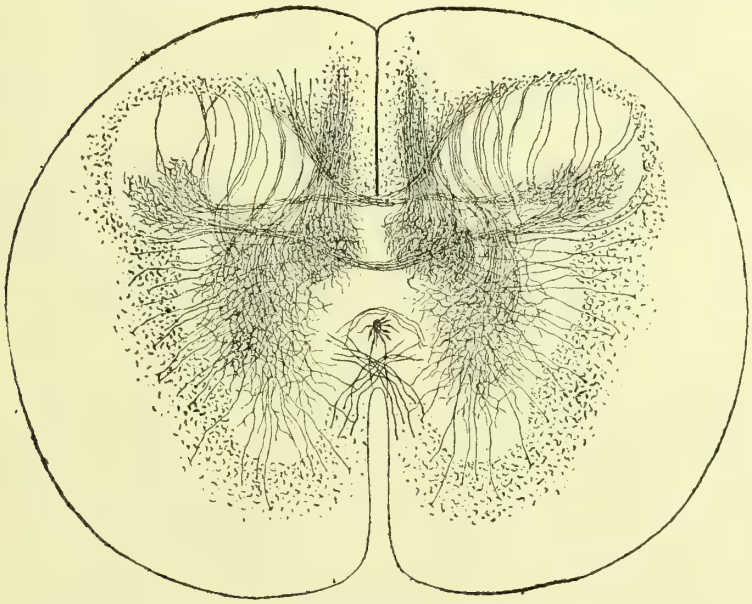

Fig. **292**.
Coupe transversale de la moelle dorsale d'un embryon de vache.

que chacune de ces branches collatérales se termine librement dans la substance grise sans s'anastomoser avec les branches voisines.

Les collatérales des fibres du cordon antérieur s'épanouissent dans la corne antérieure du même côté ; un certain nombre cependant de ces collatérales passent par la commissure antérieure pour se terminer dans la substance grise de la corne antérieure du côté opposé.

Les collatérales des fibres du cordon latéral se rendent dans toutes les régions de la substance grise de la moitié correspondante de la moelle ; quelques-unes passent par la commissure postérieure pour se terminer dans la substance grise du côté opposé.

Les collatérales des fibres du cordon postérieur se terminent dans la substance gélatineuse de Rolando, ou dans la corne postérieure. Le long de la moelle dorsale on en voit un grand nombre s'épanouir dans les colonnes de Clarke. Les collatérales les plus longues de ce cordon traversent toute l'épaisseur de la substance grise pour se terminer dans la corne antérieure. Elles forment le faisceau des collatérales sensitivo-motrices de Cajal, les collatérales pour les mouvements réflexes (Reflex-collateralen) de Kölliker.

Un certain nombre des collatérales du cordon postérieur passent par la commissure postérieure pour se terminer dans la substance grise du côté opposé de la moelle.

Ces collatérales des cordons postérieurs ne se terminent pas seulement dans la substance grise, elles peuvent aussi envahir la substance blanche. Dans la moelle embryonnaire de poulet, nous avons pu poursuivre les ramifications terminales de ces branches collatérales à travers la substance blanche du cordon antéro-latéral jusqu'à la périphérie de la moelle. Ce fait a son importance. Nous avons vu, en effet, que les cellules radiculaires et les cellules des cordons envoyaient souvent leurs prolongements protoplasmatiques très loin entre les fibres de la substance blanche du cordon antéro-latéral. Kölliker a considéré même ce fait comme un des arguments les plus importants plaidant en faveur de l'opinion de Golgi, à savoir que les prolongements protoplasmatiques ne constitueraient qu'un appareil de nutrition, puisque entre les fibres de la substance de la moelle, ces prolongements ne pourraient venir en contact avec des ramifications cylindraxiles. Cet argument tombe devant ce fait que les collatérales des fibres du cordon postérieur s'étendent jusque dans la substance blanche du cordon antéro-latéral.

Jusqu'ici nous n'avons parlé que des branches *collatérales*. Il ne faut pas oublier cependant qu'un grand nombre de ces branches dites *collatérales* sont de véritables branches *terminales*. En étudiant l'origine des fibres de la substance blanche, nous avons vu que les zones pyramidales diminuent de volume de haut en bas, parce que, en descendant le long de la moelle, elles abandonnent à chaque instant des fibres nerveuses, qui se recourbent à angle droit sur elles-mêmes, pénètrent horizontalement dans la substance grise et s'y comportent comme de véritables branches collatérales. Le même fait se reproduit pour toutes les fibres du faisceau fondamental du cordon antéro-latéral et du faisceau fondamental du cordon postérieur, pour toutes les branches descendantes des fibres provenant des racines postérieures et pour un grand nombre de leurs branches ascendantes. Il nous

est difficile de distinguer sur une coupe transversale de la moelle les branches terminales des véritables collatérales.

Cet entrelacement produit par les ramifications cylindraxiles des fibres de la substance blanche devient plus complexe encore par les branches collatérales qu'émet quelquefois le prolongement cylindraxile des cellules radiculaires, par les collatérales qui proviennent du prolongement cylindraxile des cellules des cordons pendant qu'il traverse la substance grise, par les divisions et les subdivisions du prolongement cylindraxile des cellules nerveuses à cylindre-axe court ou cellules de Golgi, par les ramifications des prolongements protoplasmatiques de toutes les cellules nerveuses, par les prolongements longs et grêles des cellules de neuroglie et par les branches périphériques des cellules épendymaires. Toutes ces ramifications entremêlées forment, au sein de la substance grise, un plexus serré et compact, dans lequel sont englobés les corps des cellules nerveuses et des cellules de neuroglie. Enfin cette structure de la substance grise de la moelle est rendue plus complexe encore par les artérioles et les capillaires qui forment un réseau à mailles très serrées dans toute l'étendue de la substance grise.

Littérature.

(1) Cajal : *Contribucion al estudio de la structura de la medula spinal.* Revista trimestrial de micrographica, 1889.— *Nuevas observaciones sobre la estructura de la medulla espinal de los mamiferos.* Barcelone 1890. — (2) Kölliker : *Zur feineren Anatomie des centralen Nervensystems.* Zweiter Beitrag ; *Das Rückenmark.* Zeitschr. f. wiss. Zool. 1890. — (3) Van Gehuchten : *La structure des centres nerveux. La moelle épinière et le cervelet.* La cellule, 1891. — (4) C. Golgi : *Recherches sur l'histologie des centres nerveux.* Archives italiennes de Biologie, 1883. — (5) v. Lenhossek : *Der feinere Bau des Nervensystems im Lichte neuester Forschungen.* Berlin 1895. — (6) VanGehuchten : *La moelle épinière de la truite.* La cellule, 1895. — (7) Cajal : *Sur l'origine et les ramifications des fibres nerveuses de la moelle embryonnaire.* Anatomischer Anzeiger, 1 890, p. 112. — (8) v. Lenhossek : *Ueber Nervenfasern in hintern Wurzeln welche aus den Vorderhorn entspringen.* Anatomischer Anzeiger, 1890, p. 360. — (9) Cajal : *A quelle époque apparaissent les expansions des cellules nerveuses de la moelle épinière du poulet.* Anatom. Anz., 1890, p. 613. — (10) Van Gehuchten : *Les éléments nerveux moteurs des racines postérieures.* Anatom. Anz., 1893. — (11) Retzius : *Zur Kenntniss der ersten Entwicklung der nervösen Elemente im Rückenmarke des Hühnchens.* Biolog. Unters, Neue Folge. Bd. V. 1892, — (12) Martin : *Contribution à l'étude de la structure interne de la moelle épinière chez le poulet et chez la truite.* La cellule, 1895. — (13) Steinach : *Ueber die motorische Innervation des Darmtractus durch die hinteren Spinalnervenwurzel.* Lotos. Bd. XIV, 1893. — (14) Horton Smith : *On efferent fibres in the posterior roots of the frog.* Journal of Phys., 1897. — Steinach : *Ueber die viscero-motorischen Funktionen der Hinterwurzeln und über die tonische Hemmungs-Wirkung der Medulla oblongata auf den Darm des Frosches.* Archiv. f. Phys., 1898. — (16) Van Gehuchten : *Les cellules de Rohon dans la moelle épinière et la moelle allongée de la truite.* Bull. de l'Académie royale des Sciences de Belgique, 1895 — (17) Gabri : *A propos des cellules radiculaires postérieures.* Archives italiennes de Biologie, 1896, pp. 115-119. — (18) Sherrington : *On the question, whether any fibres of the mammalian dorsal (afferent) spinal root are of intraspinal origine.* Journal of Physiology, Bd. XXI, 1897. — (19) Van Gehuchten : *Contribution à l'étude de la moelle épinière chez les vertébrés.* La Cellule, 1897. — (20) Van Gehuchten : *Etat des réflexes et anatomie pathologique de la moelle lombo-sacrée dans les cas de paraplégie flasque due à une compression de la moelle cervieo-dorsale.* Journal de neurologie, 1898. — (24) Cajal : *L'anatomie fine de la moelle épinière.* Atlas der patholog. Histologie des Nervensystems. Berlin, 1895. — (21) Sano : *Les localisations motrices dans la moelle lombo-sacrée.* Journal de Neurologie, p. 277, 1877. — (22) Lubouschine : *Contribution à l'étude des fibres endogenes du cordon antéro-latéral de la moelle cervicale.* Le Névraxe, vol. III, 1901. — (23)Ingbert : *On the density of the cutaneous innervation in man.* The Journal of comparative Neurology, vol. XIII, 1903.

VINGT-UNIÈME LEÇON

La structure interne de la moelle épinière

(Suite).

Les éléments neurogliques :
cellules épendymaires et cellules de neuroglie ou astrocytes.
Résumé de la structure interne de la moelle épinière.
Interprétation de quelques phénomènes physiologiques.
Hypothèses sur la valeur fonctionnelle des collatérales.
La circulation de la moelle épinière.

Nous avons recherché jusqu'ici la part que les éléments nerveux prennent à la constitution de la substance blanche et de la substance grise de la moelle épinière. Il nous reste encore à étudier quelle part revient, dans l'organisation interne de la moelle épinière, aux éléments de soutien, les éléments neurogliques ou la neuroglie.

Les éléments neurogliques.

Vous savez que les éléments neurogliques comprennent essentiellement deux espèces de cellules : les *cellules épendymaires* et les *cellules de Deiters*, appelées encore *cellules en araignée* (Spinnenzellen), *cellules de neuroglie* ou *astrocytes*.

A. Cellules épendymaires. Les cellules épendymaires forment le revêtement épithélial du canal central de la moelle épinière.

Si l'on examine une coupe transversale d'une moelle embryonnaire du poulet au quatrième ou au cinquième jour d'incubation traitée par la méthode de Golgi, on voit ces cellules épendymaires partir du canal central et rayonner de ce point à travers toute l'épaisseur de la moelle, fig. **293**. Le corps cellulaire est situé dans le voisinage immédiat du canal central. Il est pourvu d'un prolongement interne court et épais qui arrive à la surface libre du canal, où il se termine souvent par un filament plus grêle

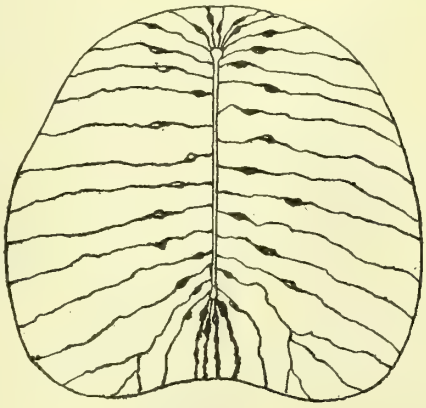

Fig. **293**.
Disposition des cellules épendymaires dans une moelle de poulet au quatrième jour d'incubation.

flottant librement dans la cavité médullaire. A son pôle opposé la cellule présente un prolongement périphérique long et grêle qui traverse toute l'épaisseur de la moelle. Sur la moelle d'embryons plus âgés ce prolongement périphérique est recouvert de fines branches collatérales excessivement courtes qui lui donnent un aspect épineux. Arrivé dans les couches externes, il se bifurque communément en deux ou trois branches qui vont en divergeant se terminer par un épaississement conique à la face profonde de la pie-mère.

Fig. **294**.
Cellules épendymaires médianes antérieures et postérieures.

La disposition de ces cellules épendymaires, sur des moelles de poulets plus âgés, est quelque peu spéciale au fond de la fissure médiane longitudinale antérieure et au niveau du sillon médian et du septum médian postérieurs, fig. **294**. Entre le canal central et la fissure médiane antérieure les cellules épendymaires présentent une disposition en fuseau résultant de la direction curviligne, à convexité externe, des cellules épendymaires latérales. Cette disposition caractéristique des cellules épendymaires médianes antérieures provient uniquement de la modification que la moelle a subie, dans sa conformation extérieure, pendant les premiers jours du développement. Au quatrième jour d'incubation toutes les cellules épendymaires rayonnent régulièrement autour du canal central. A partir de cette époque, le développement de la partie médiane antérieure de la moelle reste un peu en retard sur celui des parties latérales. Celles-ci débordent bientôt la partie médiane, et, continuant à se développer, finissent par se rapprocher au point qu'elles ne laissent plus entre elles que la fissure médiane. Les cellules épendymaires voisines des cellules médianes ont suivi cette incurvation de la moelle et ont pris une disposition en arcade d'autant plus prononcée qu'elles sont plus externes.

La disposition des cellules épendymaires est toute différente entre la partie postérieure du canal central et le fond du sillon médian longitudinal postérieur. Comme v. Lenhossek (1) l'a fait remarquer à juste titre, ce sillon médian est tout à fait superficiel. Il ne s'enfonce pas dans l'épaisseur de la moelle, mais il est relié au canal central par une cloison médiane. Celle-ci n'est pas une dépendance de la pie-mère ; elle est formée uniquement par un faisceau de cellules épendymaires.

Cette disposition si caractéristique des cellules épendymaires se retrouve encore dans les moelles embryonnaires des mammifères. Elle a été étudiée d'une façon spéciale par v. Lenhossek dans la moelle d'embryons humains. Nous lui empruntons la fig. **295**. qui représente les cellules épendymaires et les cellules de neuroglie de la moelle d'un embryon de 14 centimètres de longueur.

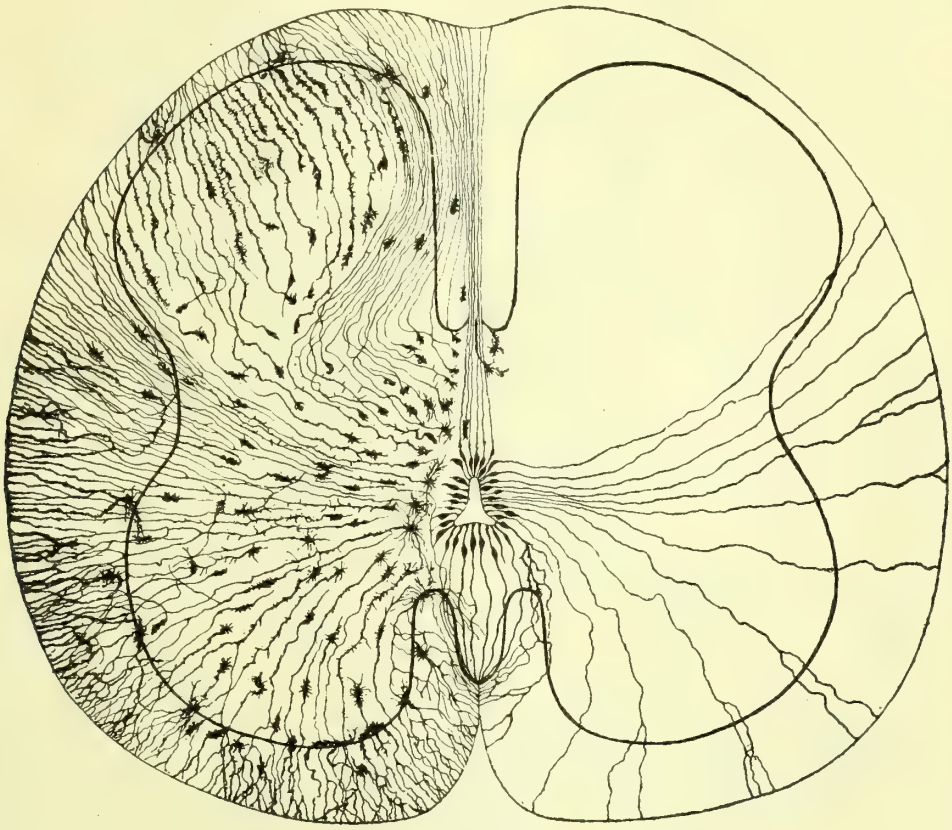

Fig. **295**.

Coupe transversale de la moelle épinière d'un embryon humain de 14 centimètres montrant la disposition de la neuroglie.
A droite les cellules épendymaires, à gauche, les cellules de neuroglie, (d'après v. Lenhossek).

La disposition primitive des cellules épendymaires se conserve d'une façon plus ou moins immuable dans la moelle épinière des vertébrés inférieurs, fig. **296**. Elle disparaît insensiblement, dans le cours du développement, dans la moelle des mammifères et dans la moelle épinière de l'homme, et cela, en partie, par atrophie du prolongement périphérique de presque toutes les cellules épendymaires qui restent en connexion avec le canal central; en partie aussi par déplacement d'un grand nombre de cellules épendymaires qui s'éloignent du canal central et se transforment en cellules de neuroglie. Au huitième mois de la vie intra-utérine on voit déjà le prolongement périphérique des cellules épendymaires

latérales, dans la moelle de l'homme, se perdre dans le voisinage plus ou moins immédiat de la coupe du canal central, FIG. **297**.

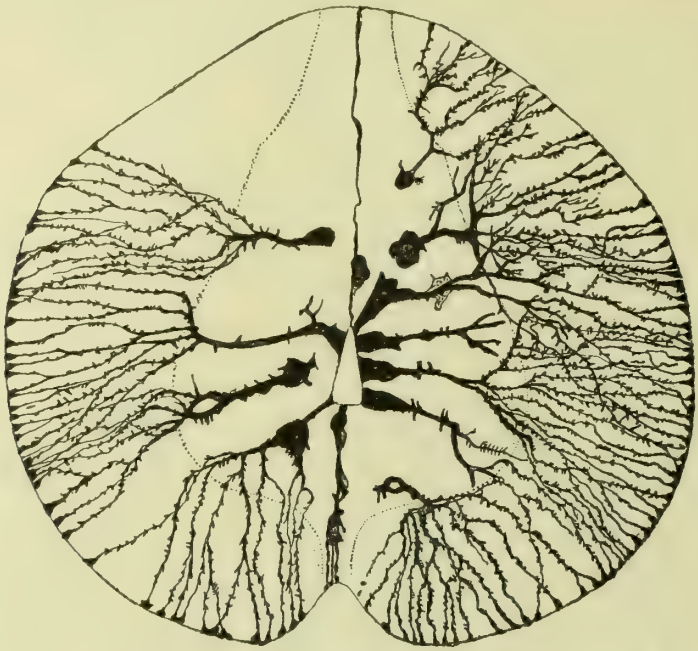

FIG. **296**.
Cellules épendymaires de la moelle épinière d'une jeune salamandre.

B. Cellules de neuroglie. Les cellules de neuroglie sont répandues dans toute l'épaisseur de la substance grise et de la substance blanche. Ce sont des cellules multipolaires dont les prolongements longs et grêles rayonnent dans toutes les directions. Un grand nombre d'entre elles proviennent manifestement des cellules épendymaires par atrophie du prolongement interne. La FIG. **295** montre ce fait à toute évidence. Mais en dehors de ces cellules de neuroglie dont le grand axe a conservé, par rapport au canal central, la disposition primitive des cellules épendymaires, on trouve dans la moelle un grand nombre de cellules de neuroglie occupant par rapport au canal central une dispo-

FIG. **297**.
Cellules épendymaires de la moelle lombaire d'un enfant né à 7 mois.

sition toute différente. On ignore encore quelle peut être, d'une façon précise, l'origine de ces cellules de soutien.

Les cellules de neuroglie sont excessivement abondantes dans toutes les régions de la substance blanche et de la substance grise de la moelle, à l'exclusion de la substance gélatineuse de Rolando. Nous avons reproduit dans la fig. **298** les cellules de neuroglie de la substance grise centrale dans la moelle d'un enfant né à 7 mois et, dans la fig. **299**, nous avons essayé de donner une idée de la disposition de ces cellules dans les diverses régions de la moelle.

Comme il ressort nettement de cette figure, les cellules de neuroglie se trouvent

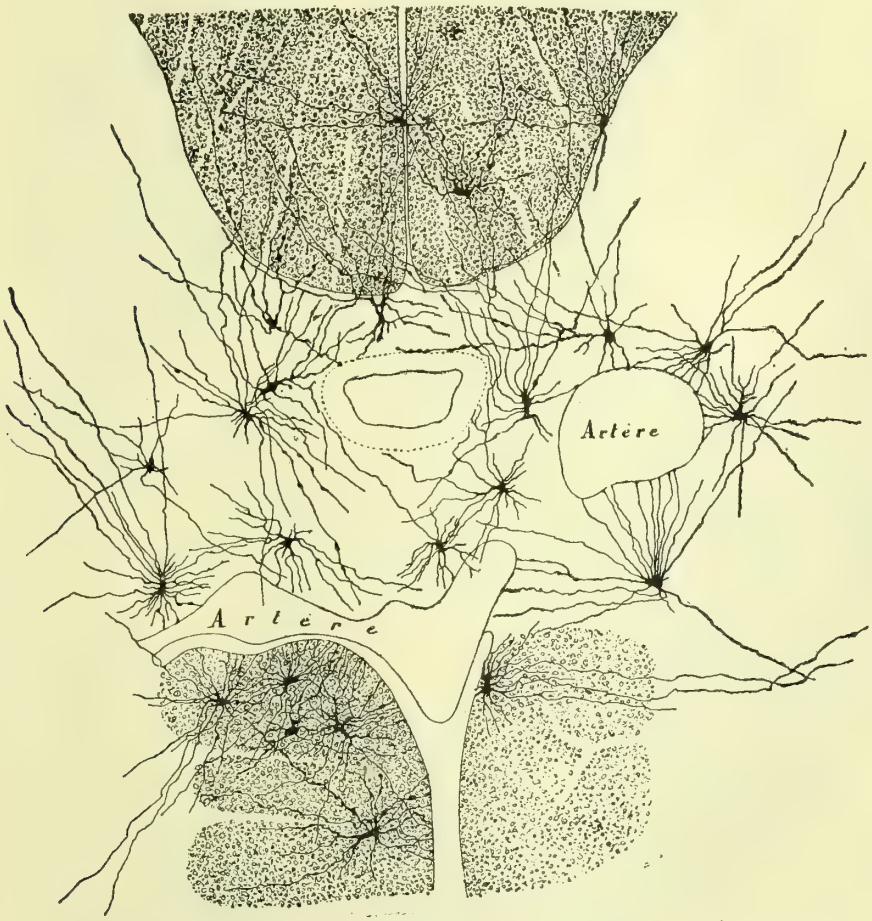

Fig. **298**.
Cellules de neuroglie de la substance grise centrale dans la moelle épinière d'un enfant né à 7 mois.

dans toutes les régions de la substance blanche et de la substance grise de la moelle. Dans la substance blanche, toutes les cellules de neuroglie sont pourvues de prolongements longs, raides et grêles; dans la substance grise on trouve encore, en dehors de ces cellules à longs prolongements, d'autres cellules de neuroglie dont le corps cellulaire n'est pourvu que d'un petit nombre de prolongements. Mais

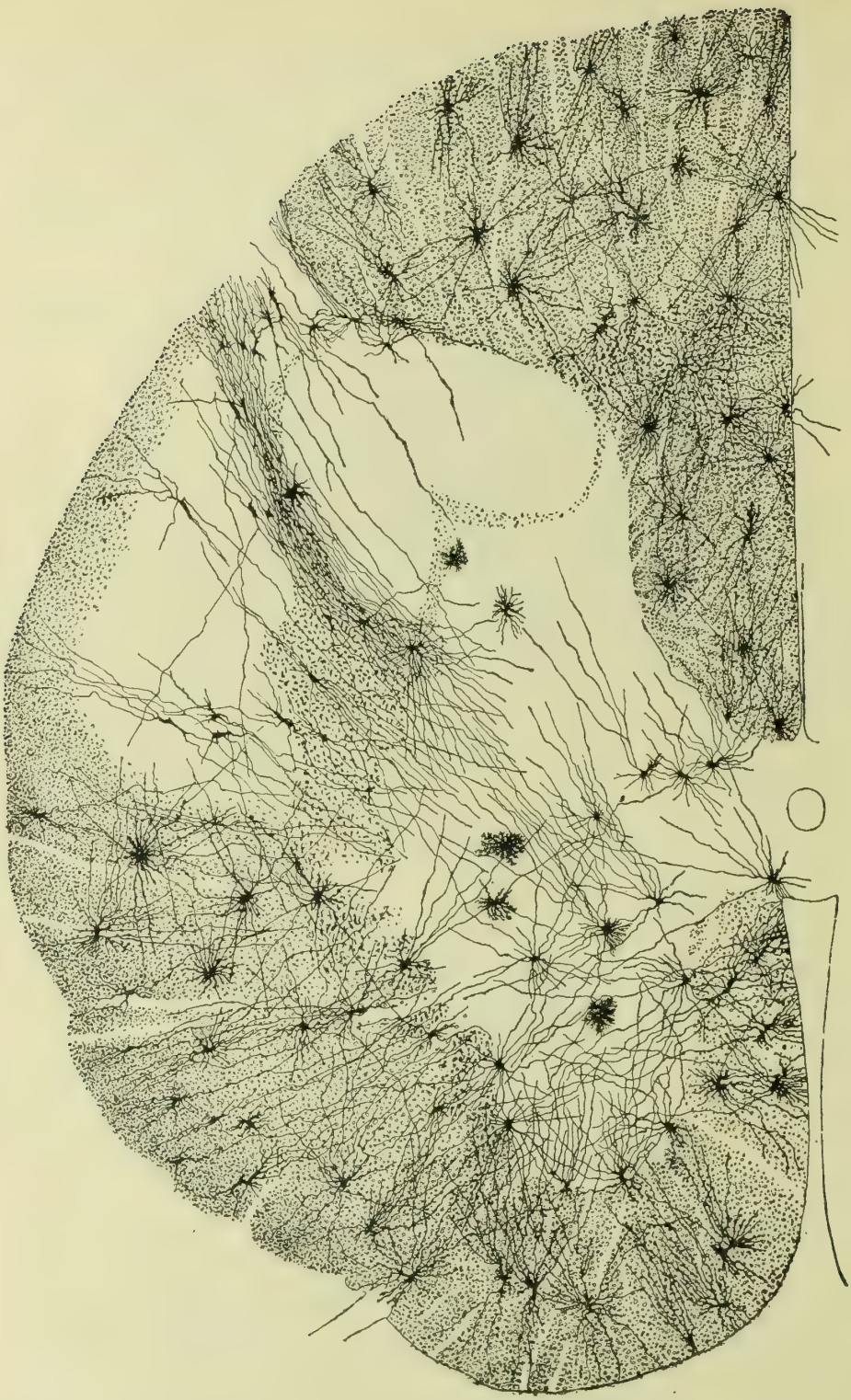

Fig. 209.

Disposition des cellules de neuroglie dans la moelle épinière d'un enfant né à 7 mois.

ceux-ci, à leur tour, sont hérissés de ramilles secondaires grêles et nombreuses.

A un seul endroit de la substance grise les cellules de neuroglie semblent faire défaut : c'est au niveau de la substance gélatineuse de Rolando. C'est là un fait sur lequel Weigert (2), le premier, a appelé l'attention. Kölliker (2) semble contester la réalité de ce fait. Pour lui les cellules de neuroglie seraient aussi abondantes dans la substance gélatineuse de Rolando que dans n'importe quelle autre région de la substance grise. C'est là une conclusion que nous ne pouvons admettre. Nos

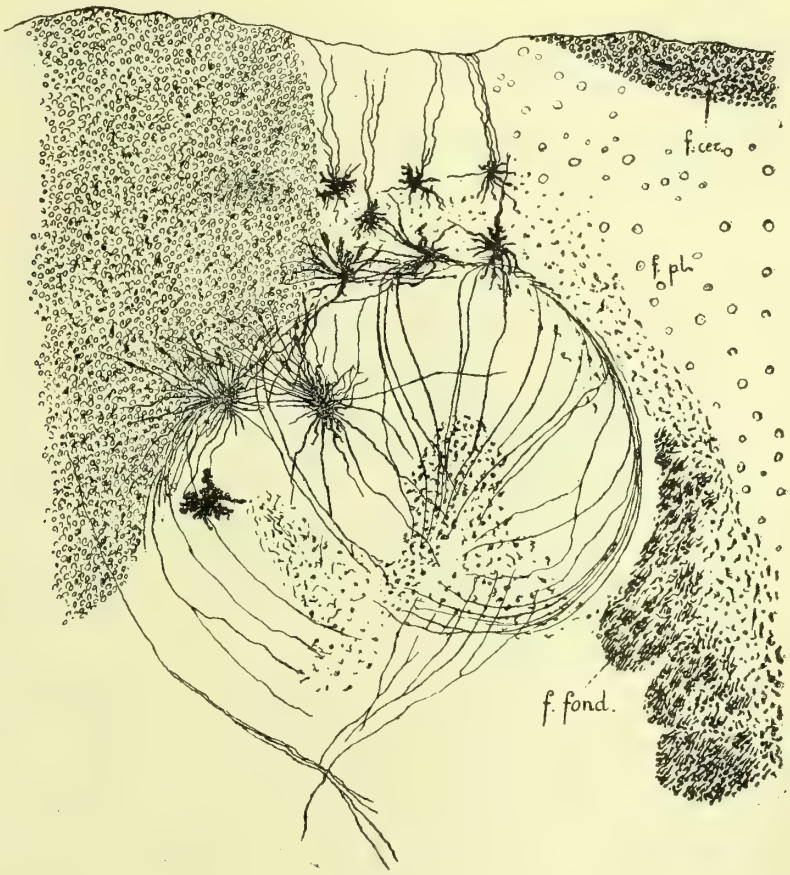

Fig. **300**.

Cellules de neuroglie de la substance gélatineuse et de la zone marginale de Lissauer dans la moelle épinière d'un enfant né à 7 mois.

observations nous font accepter plutôt la manière de voir de Weigert. D'après nos recherches, la substance gélatineuse de Rolando n'est pas complètement dépourvue de cellules de neuroglie, mais elle représente, de toutes les régions de la substance grise de la moelle, celle qui est la plus pauvre en astrocytes. La fig. **300** reproduit les seules cellules de neuroglie de la substance gélatineuse que nous avons observées dans les nombreuses coupes de la moelle épinière d'un enfant né à 7 mois que nous avons étudiées.

Tous les éléments neurogliques de la moelle épinière, les cellules épendymaires comme les cellules de neuroglie, sont indépendants les uns des autres et indépendants aussi des éléments nerveux avec lesquels ils sont entremêlés. C'est ce mélange d'éléments neurogliques et d'éléments nerveux enchevêtrés par leurs prolongements qui donne naissance au tissu nerveux de la moelle épinière. La moelle épinière n'est donc pas formée de *tissu nerveux* et de *tissu de neuroglie*, comme on le dit quelquefois, mais simplement et uniquement d'éléments nerveux et d'éléments de neuroglie entremêlés.

Résumons en quelques mots la structure en apparence si complexe de la moelle épinière, et, pour fixer les idées, prenons une coupe transversale de la moelle dorsale, FIG. **301**.

Cette moelle présente au milieu la commissure. Vous savez que celle-ci est

FIG. **301**.
Coupe transversale de la moelle dorsale d'un embryon de vache.

double : elle comprend la commissure grise et la commissure blanche antérieure.

Dans la commissure grise on trouve le canal central tapissé par l'épithélium épendymaire et entouré par les cellules de neuroglie qui constituent la substance grise centrale. La partie postérieure de cette commissure est traversée par de nombreuses fibrilles nerveuses qui représentent des collatérales venues des fibres du cordon postérieur et de la partie postérieure du cordon latéral d'un côté, pour aller se terminer dans la substance grise de la corne postérieure du côté opposé. Entre ces fibrilles nerveuses, suivant une direction perpendiculaire à ces dernières, passent les cellules épendymaires qui constituent la cloison médiane dorsale.

La commissure antérieure blanche a une structure assez complexe. Elle est constituée par :

a) le fuseau des cellules épendymaires qui relient le canal central au fond de la fissure médiane antérieure ;

b) les prolongements cylindraxiles des cellules nerveuses commissurales ou cellules des cordons hétéromères ;

c) les prolongements protoplasmatiques d'un grand nombre de cellules radiculaires ;

d) de nombreuses branches collatérales et terminales venant des fibres du cordon antérieur ;

e) les prolongements d'un grand nombre de cellules de neuroglie.

De chaque côté de la ligne médiane, on trouve, dans chaque moitié de la moelle, une substance grise centrale et une substance blanche périphérique.

La substance blanche est formée de fibres nerveuses et de cellules de neuroglie. Nous avons vu où se trouvent, dans cette substance blanche, les fibres à conduction centripète, les fibres à conduction centrifuge et les fibres commissurales longitudinales. Nous avons appris à connaître également où toutes ces fibres nerveuses ont leurs cellules d'origine.

La substance grise présente une corne antérieure, une corne postérieure et une région intermédiaire.

Dans la corne antérieure on trouve les *cellules radiculaires* et quelques cellules des cordons ; ensuite les ramifications de nombreuses collatérales venant des fibres du cordon antérieur, du cordon latéral et du cordon postérieur (collatérales sensitivo-motrices).

Dans la région moyenne de la substance grise on trouve principalement des cellules des cordons, soit des cellules commissurales ou cellules des cordons hétéromères, soit des cellules des cordons tautomères, soit des cellules mixtes ou cellules des cordons hécatéromères. Ces cellules nerveuses sont enveloppées par les ramifications collatérales et terminales des fibres nerveuses du cordon antérieur, du cordon latéral et du cordon postérieur.

Dans la corne postérieure existent des cellules des cordons tautomères ou hétéromères, puis des cellules à cylindre-axe court ou cellules de Golgi. Les collatérales venues des fibres du cordon postérieur et du cordon latéral du même côté, et, par la commissure postérieure, des fibres des mêmes cordons du côté opposé forment, dans cette corne postérieure, un plexus inextricable.

Le long de la moelle dorsale apparaît, sur la face interne de cette corne postérieure, la colonne de Clarke. Elle est formée en majeure partie de cellules nerveuses qui sont de véritables cellules des cordons tautomères destinées au faisceau médullo cérébelleux dorsal, et d'un entrelacement de fines fibrilles nerveuses appartenant aux collatérales des fibres du cordon postérieur.

Le fait le plus important qui domine toute la structure interne de la moelle épinière, telle que nous l'avons exposée dans les leçons qui précèdent, c'est qu'il n'existe nulle part une trace d'anastomoses ni entre les prolongements protoplasmatiques, ni entre les prolongements cylindraxiles des cellules nerveuses. Les éléments nerveux ou neurones sont indépendants les uns des autres. Ils agissent les uns sur

les autres par contiguité ou par contact. Le contact utile, celui qui seul sert à transmettre un ébranlement nerveux d'un neurone donné à un autre neurone, c'est celui qui se fait entre les ramifications terminales du prolongement cylindraxile du premier neurone et les ramifications des prolongements protoplasmatiques et le corps cellulaire du second neurone.

Une pareille structure des centres nerveux nous permet d'interpréter les phénomènes physiologiques avec autant de facilité qu'en admettant une continuité entre les éléments nerveux soit par le réseau de Gerlach, soit par le réseau de Golgi.

Pour qu'une contraction musculaire puisse se produire sous l'action de l'influx nerveux, il faut nécessairement qu'un ébranlement parte d'une cellule nerveuse radiculaire et parcoure le prolongement cylindraxile de cette cellule pour arriver au muscle périphérique.

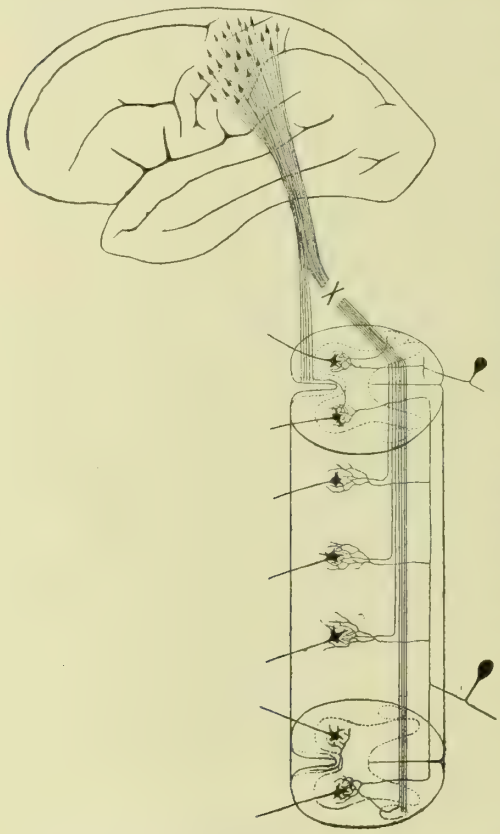

Fig. 302.
Schéma indiquant les différentes voies par lesquelles peuvent se produire des contractions musculaires sous l'influence de l'influx nerveux.

Cet ébranlement peut naître sur place dans le corps même de la cellule radiculaire ; on dit alors que le mouvement musculaire produit est un mouvement *automatique*. Cet ébranlement peut être transmis à la cellule radiculaire par les ramifications cylindraxiles d'une fibre des racines postérieures : on dit que le mouvement est *réflexe*. La cellule radiculaire peut recevoir cet ébranlement par les ramifications collatérales ou terminales d'une fibre des voies cortico-spinales, on dit alors que le mouvement est *volontaire*. Le schéma que nous avons construit dans la fig. **302** représente les dispositions anatomiques qui servent de substratum à ces trois sortes de contractions musculaires.

L'existence d'un réseau nerveux, établissant, entre toutes les cellules nerveuses, une véritable continuité de substance, semblait surtout favorable pour expliquer le mécanisme des mouvements réflexes. L'indépendance des éléments nerveux permet de concevoir un mécanisme tout aussi simple.

Quand une excitation périphérique ébranle les ramifications intra-épidermiques d'une fibre sensitive, cette excitation est transmise tout d'abord à la cellule du ganglion spinal à laquelle appartient la fibre excitée. De là, elle passe dans le prolongement cylindraxile de cette cellule nerveuse et arrive ainsi, par une racine postérieure, dans une fibre du cordon postérieur de la moelle. Si cette fibre du

cordon postérieur est une voie courte, elle pourra transmettre l'ébranlement nerveux, par ses branches collatérales et par ses branches terminales, à quelques cellules radiculaires placées au même niveau de la moelle. Ces cellules excitées produiront une contraction musculaire périphérique dans le voisinage du point excité. On dit que le réflexe est simple. Si la fibre du cordon postérieur est, au contraire, une voie longue, l'ébranlement nerveux peut, ou bien se réfléchir sur les premières branches collatérales et se transmettre encore à quelques cellules radiculaires situées au même niveau ; le réflexe sera encore simple ; ou bien, l'ébranlement peut parcourir toute la longueur de la fibre, se transmettre par un grand nombre de branches collatérales à un grand nombre de cellules radiculaires ; dans ce cas, le mouvement réflexe sera plus complexe. Nous avons représenté, dans le schéma *A* de la FIG. **303**, la disposition anatomique qui explique ces réflexes.

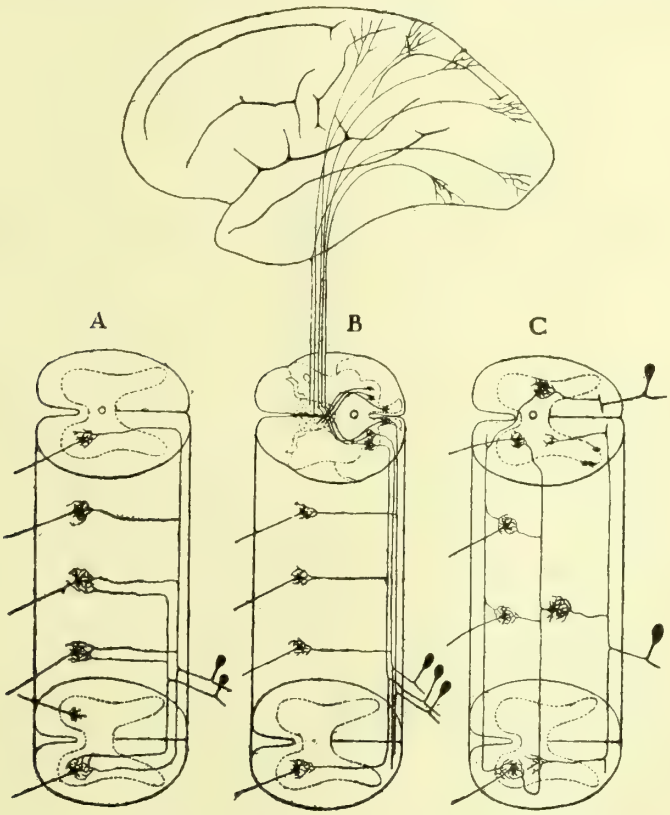

FIG. **303**.

A et *C*. Schémas pour les mouvements réflexes.
B. Schéma montrant la disposition de la voie sensitive directe médullo-corticale depuis la périphérie jusqu'à l'écorce cérébrale.

Au lieu de se transmettre directement à des cellules radiculaires, l'ébranlement nerveux, amené par une fibre du cordon postérieur, peut être transmis à des cellules des cordons, soit des cellules des cordons tautomères, soit des cellules des cordons hétéromères. Le prolongement cylindraxile de ces cellules nerveuses peut venir à son tour en contact avec des cellules radiculaires des deux moitiés de la moelle

et produire ainsi un mouvement réflexe beaucoup plus étendu et beaucoup plus complexe. Vous pourrez saisir facilement le chemin parcouru par l'ébranlement nerveux, en jetant un coup d'œil sur le schéma *C* de la FIG. **303**.

Enfin, l'excitation périphérique, amenée à la moelle par une fibre des racines postérieures, peut parcourir toute l'étendue de cette moelle par une fibre des voies longues, être transmise à la partie inférieure de la moelle allongée, au niveau de la clava, à un second élément nerveux à cylindre-axe ascendant et par là arriver jusque dans l'écorce cérébrale de l'hémisphère du côté opposé en passant par la couche optique : cette excitation produira alors une *sensation*. Le schéma *B* de la FIG. **303** vous montre nettement la disposition de cette voie sensible.

L'existence d'un réseau nerveux n'est donc pas requise pour interpréter les phénomènes physiologiques.

Ces phénomènes s'interprètent avec une égale facilité en admettant l'indépendance des éléments nerveux. Veuillez noter cependant que toutes ces interprétations des phénomènes physiologiques sont de pures hypothèses. Des considérations qui précèdent vous ne pouvez nullement conclure que les phénomènes physiologiques, que nous venons d'analyser, se passent en réalité tels que je viens de vous les décrire, mais uniquement qu'ils *peuvent* se passer ainsi.

Loin de compliquer la structure interne des centres nerveux, l'indépendance morphologique des éléments nerveux la simplifie au contraire considérablement.

Il y a cependant dans cette structure une particularité étrange qui a dû vous frapper, particularité dont on ne saisit pas bien toute la valeur ; c'est le grand nombre de collatérales qu'émettent, sur leur trajet, les fibres de la substance blanche.

Considérez, par exemple, une cellule de cette partie de la région motrice de l'écorce cérébrale qui préside aux mouvements des membres inférieurs. Comme nous le verrons plus tard, le prolongement cylindraxile de cette cellule motrice traverse la substance blanche de l'hémisphère cérébral, la capsule interne, le pied du pédoncule cérébral, la protubérance annulaire, la moelle allongée et parcourt toute l'étendue de la moelle épinière pour se terminer dans le voisinage des cellules radiculaires de la moelle lombo-sacrée. Il est impossible de suivre une seule et même fibre dans tout ce trajet, mais sur des coupes transversales pratiquées dans ces différentes parties de l'axe cérébro-spinal, on voit toujours les fibres des voies pyramidales émettre des branches collatérales allant se terminer dans la substance grise voisine. On peut donc *supposer* que, pendant ce long trajet à travers toute l'étendue de l'axe cérébro-spinal, la fibre que nous considérons émet des collatérales dans les différentes régions de l'axe nerveux.

Considérez encore une fibre longue des racines postérieures d'un nerf sacré ; elle traversera toute la longueur de la moelle épinière pour aller se terminer dans la masse grise qui constitue la *clava* à la face postérieure de la moelle allongée. Il est impossible de suivre cette fibre sur toute sa longueur ; on admet cependant généralement que, en parcourant toute l'étendue du cordon postérieur, cette fibre émet de nombreuses collatérales qui se terminent à tous les niveaux dans la substance grise voisine : des collatérales longues, sensitivo-motrices, dans le

voisinage de son point de bifurcation et des collatérales courtes sur tout le reste de son trajet.

A quoi peuvent servir toutes ces collatérales ?

Il n'est pas possible d'admettre qu'un ébranlemenf nerveux, venu de la cellule corticale motrice pour se transmettre à des cellules radiculaires de la moelle sacrée, parcoure toutes les branches collatérales du prolongement cylindraxile de cette cellule nerveuse. S'il en était ainsi, l'ébranlement devrait se transmettre à toutes les cellules radiculaires et à toutes les cellules des cordons des différentes parties de l'axe cérébro-spinal avec lesquelles ces collatérales arrivent en contact. De même, une excitation périphérique qui parcourt une fibre longue des cordons postérieurs, pour se transmettre à un élément nerveux de la moelle allongée qui la conduira jusqu'à l'écorce cérébrale, doit éviter les branches collatérales qui naissent de cette fibre pendant son trajet dans le cordon postérieur. S'il en était autrement, l'excitation périphérique devrait se transmettre, dans la moelle, à un grand nombre de cellules radiculaires et de cellules des cordons.

Peut-être l'ébranlement nerveux qu'une cellule transmet à son prolongement cylindraxile a-t-il pour tendance de ne parcourir, dans les circonstances ordinaires, que le prolongement cylindraxile lui-même, d'éviter toutes les voies collatérales et de ne pouvoir être transmis à un élément voisin que par les ramifications *terminales*. Dans ce cas, les ramifications collatérales devraient être considérées comme des voies supplémentaires que l'ébranlement nerveux n'utilisera que dans certaines circonstances données.

Cette hypothèse a été émise par nous (4) en 1893, sans que nous y attachions la moindre importance, laissant aux recherches ultérieures le soin de décider si nous pouvions la maintenir ou si nous devions la rejeter. Pandi (5) l'a admise en 1895 et tout récemment Cajal (6) s'y est déclaré favorable. Malgré ces adhésions, nous nous demandons actuellement si les faits sur lesquels s'appuie cette hypothèse sont bien réels. Est-il vrai que les fibres longues du névraxe (fibres longues des cordons postérieurs, fibres-cortico-spinales, etc.) émettent *sur toute leur longueur* des ramifications collatérales. Nous croyons que non. Nous avons vu, en effet, que ces fibres longues occupent toujours la zone périphérique de la substance blanche de la moelle, tandis que les fibres courtes occupent les zones voisines de la substance grise. Or, si nous examinons des coupes transversales d'une moelle dont les collatérales ont été imprégnées par le chromate d'argent, nous voyons ces dernières provenir exclusivement des fibres voisines de la substance grise, c'est-à-dire des fibres courtes ; tandis que les fibres longues (faisceau de Gowers, faisceau cérébelleux, faisceau de Goll) en sont presque complètement dépourvues. La question est plus difficile à trancher pour les fibres des faisceaux pyramidaux et cela parce que, en descendant dans la moelle épinière, ces faisceaux émettent des ramifications terminales.

Circulation de la moelle.

Pour terminer l'étude de l'organisation interne de la moelle épinière, il nous reste encore à étudier la circulation de la moelle.

Circulation artérielle. Quand on examine une moelle épinière après injection de tout le système artériel, fig. **304** et **305**, on trouve dans l'épaisseur de la pie-mère trois artères plus ou moins volumineuses à direction longitudinale. L'une occupe la face antérieure de la moelle, directement au devant de la fissure médiane longitudi-



Fig. **304**.
Les artères de la face antérieure de la moelle (d'après Kadyi).

Fig. **305**.
Les artères de la face postérieure de la moelle (d'après Kadyi).

nale antérieure. C'est l'*artère spinale antérieure*. Les deux autres descendent sur la face postérieure de la moelle le long des sillons collatéraux dorsaux. Ce sont les *artères spinales postérieures*.

L'artère spinale antérieure provient directement des deux artères vertébrales, un peu en dessous de leur point de réunion pour former le tronc basilaire. Chaque artère vertébrale donne une petite branche interne qui se dirige en bas et en dedans. Les branches des deux vertébrales se réunissent sur la ligne médiane en un tronc un peu plus volumineux qui constitue l'artère spinale antérieure.

Les artères spinales postérieures proviennent des artères cérébelleuses inférieures et postérieures au moment où ces artères contournent la face postérieure de la moelle allongée pour se rendre au cervelet. Les artères spinales postérieures restent indépendantes. Elles se dirigent d'abord en dedans jusque sur la face postérieure de la partie inférieure de la moelle allongée, puis se divisent en une branche ascendante pour la moelle allongée, et une branche descendante pour la moelle épinière (Duret).

On admet généralement qu'en descendant le long de la moelle ces trois artères spinales sont renforcées, au niveau de chaque nerf spinal, par une petite branche artérielle accompagnant ce nerf et provenant successivement de l'artère vertébrale, de l'artère cervicale profonde, des artères intercostales, lombaires et sacrées.

D'après des recherches très minutieuses de Kaydi (5), ces artères spinales ne devraient pas être considérées comme des branches des artères vertébrales, mais chacune d'elles représenterait une chaîne artérielle formée par des anastomoses longitudinales de toutes les petites artères qui accompagnent les nerfs spinaux. En dehors de la dure-mère, chaque

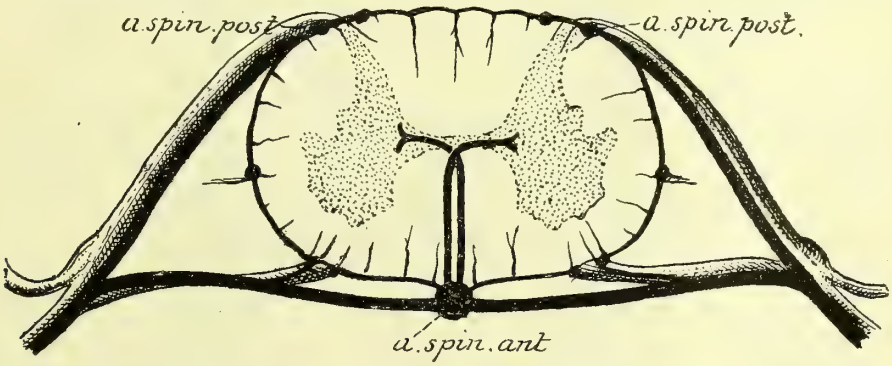

Fig. **306**.
Schéma général de la circulation artérielle de la moelle (d'après Kadyi) (1).

nerf spinal est accompagné d'une petite artère plus ou moins volumineuse provenant soit de la vertébrale, soit de la cervicale profonde. soit d'une artère intercostale, lombaire ou sacrée. Cette artère traverse la dure-mère et se subdivise alors en une branche postérieure accompagnant les deux racines du nerf spinal jusqu'à la moelle, fig. **306**. Arrivée sur la face antérieure de la moelle, chaque petite artère antérieure gagne la ligne médiane, se fusionne avec l'artère correspondante du côté opposé puis se divise en une branche ascendante qui s'anastomose avec la branche descendante de la petite artère placée au-dessus, et en une branche descendante qui s'anastomose avec la branche ascendante voisine.

---

(1) C'est intentionnellement que les artères qui accompagnent les racines antérieures et postérieures des nerfs spinaux ont été dessinées beaucoup trop grosses.

Sur la face postérieure de la moelle, les petites artères qui accompagnent les racines postérieures ne s'étendent que jusqu'au niveau du sillon collatéral postérieur pour s'y comporter comme les artères de la face antérieure.

Parmi les artères des nerfs spinaux, un grand nombre sont tellement petites qu'elles s'épuisent sur les racines de ces nerfs sans arriver jusqu'à la moelle ; d'autres, au contraire, sont plus volumineuses et desservent alors la moelle sur une étendue plus considérable.

De ces trois artères spinales partent des branches transversales qui se divisent et se subdivisent dans l'épaisseur de la pie-mère, s'anastomosent les unes avec les autres de manière à constituer autour de la moelle épinière un véritable réseau artériel.

De ce réseau artériel naissent des branches collatérales qui pénètrent directement dans la moelle. Elles représentent toutes des *artères terminales* dans le sens que Cohnheim a donné à cette dénomination, c'est-à-dire, que ces artères ne s'anastomosent plus entre elles. Chacune d'elles est destinée à porter le sang à une partie

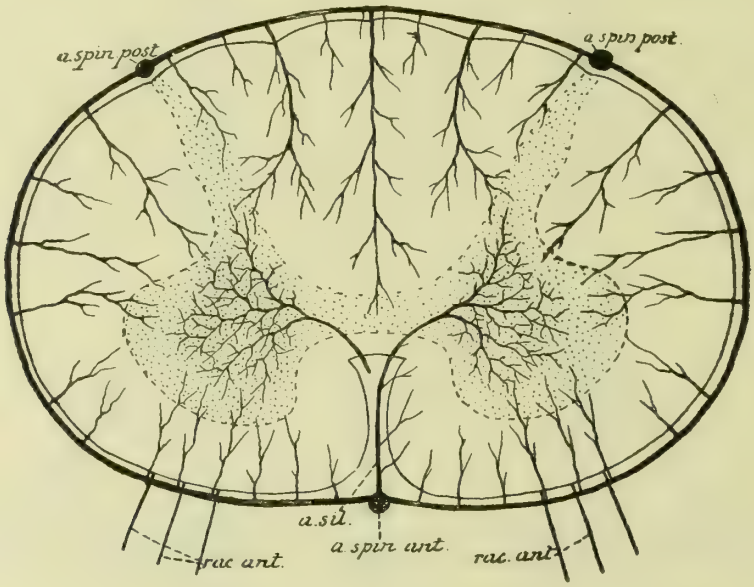

Fig. **307**
Schéma montrant le trajet et la distribution des branches terminales provenant du plexus artériel de la pie-mère.

déterminée de la moelle. L'oblitération d'une de ces artères amène donc, comme conséquence immédiate, la mort de toute la région nourrie par elle.

Les plus volumineuses de ces artères terminales viennent de l'artère spinale antérieure. Elles pénètrent jusqu'au fond de la fissure médiane antérieure puis se recourbent, soit à gauche, soit à droite, dans la substance nerveuse pour aller se terminer dans la substance grise de la corne antérieure par un grand nombre de petites branches terminales rayonnant dans tous les sens, fig. **307**. Ces artères envoient aussi une petite branche dans la colonne de Clarke. Ce sont les *artères du sillon* de Adamkiewicz (7), les *artères centrales de la moelle* de Kadyi (8). D'après les

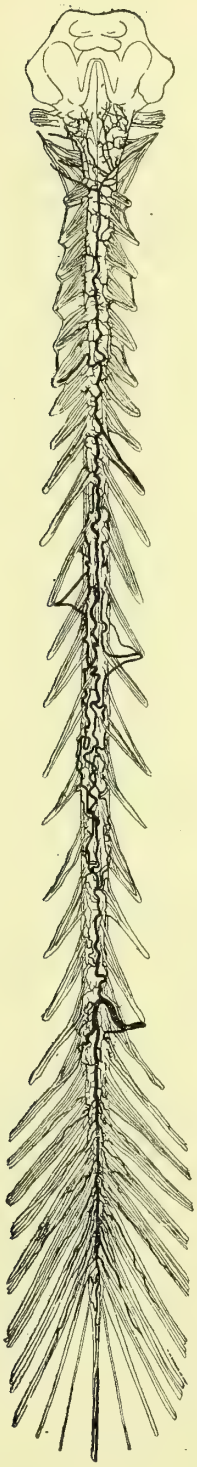

Fig. **308**.
Les veines extra-médullaires vues par la face postérieure (d'après Kadyi).

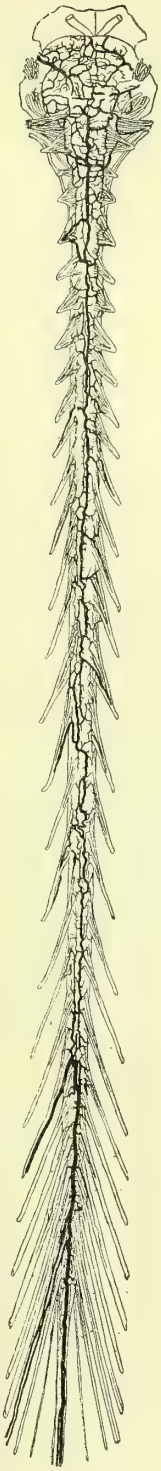

Fig. **309**.
Les veines extra-médullaires vues par la face antérieure (d'après Kadyi)

recherches de ce dernier auteur, il existerait en moyenne, sur toute la longueur de la moelle, 200 de ces artères centrales.

Les autres artères nourricières de la moelle naissent du réseau périphérique, pénètrent dans la substance blanche de la moelle, y abandonnent des branches collatérales et vont se terminer dans les zones périphériques de la substance grise. Les plus volumineuses de toutes ces artères sont celles qui accompagnent le septum médian dorsal. Parmi ces artères on doit signaler, d'une façon spéciale, les deux ou trois petites artères qui accompagnent les fibres de chaque racine antérieure et arrivent avec celle-ci jusque dans la corne antérieure de la substance grise. On les appelle encore *artères radiculaires*.

Circulation veineuse. Au réseau capillaire artériel de la moelle fait suite un réseau veineux. Les capillaires veineux se réunissent en des veinules plus grosses qui accompagnent les ramifications artérielles et qui se rendent dans un plexus veineux situé dans l'épaisseur de la pie-mère. Les veines intra-médullaires sont cependant beaucoup plus nombreuses que les artères correspondantes. D'après les recherches de Kadyi, on trouverait, dans la fissure médiane antérieure par exemple, environ un nombre double de veines que d'artères.

Le plexus veineux extra-médullaire entoure complètement la moelle. On peut y distinguer quelques veines plus volumineuses que les autres à direction longitudinale, fig. **308** et **309**, l'une est située vis-à-vis de la fissure médiane antérieure accompagnant l'artère spinale antérieure, c'est la *veine médiane antérieure* ; l'autre, plus volumineuse, court sur la face postérieure de la moelle le long de la cloison médiane, c'est la *veine médiane postérieure*. Outre ces deux veines assez constantes, on trouve encore une veine longitudinale dans chaque sillon collatéral antérieur le long des racines antérieures des nerfs spinaux. Ces veines longitudinales sont reliées les unes aux autres par de nombreuses veines transversales.

Au niveau de chaque racine d'un nerf spinal, une petite veine se détache du plexus et accompagne la racine à travers la dure-mère. Ce sont les *veines radiculaires* allant se déverser dans les plexus veineux intra-rachidiens et extra-rachidiens.

Littérature

(1) v. Lenhossek : *Der feinere Bau des Nervensystems im Lichte neuester Forschungen*. 2e Aufl., Berlin, 1893. — (2) Weigert : *Bemerkungen über das Neurogliagerüst des menschlichen Centralnervensystems*. Anatomischer Anzeiger, 1890. — *Zur pathologischen Histologie des Neurogliafasergerüsts*. Centralbl., für allgem. Pathol. und pathol. Anatomie, 1890. — *Beiträge zur Kenntniss der normalen menschlichen Neuroglia*. Festschrift zum fünfzigjährigen Jubiläum de ârztlichen Vereins zu Francfurt a M., 1895. — (3) Kölliker : *Handbuch der Gewebelehre*, 6e Aufl., Bd. II. Hft. 1, Leipzig, 1893. — (4) Van Gehuchten : *Le système nerveux de l'homme*, 1re éd., 1893. — (5) Pandi ; *Du mécanisme cortical des phénomènes réflexes*. Paris, 1895, p. 56. — (6) Cajal : *El sistema nervioso del hombre y de los vertebrados*, 1er fasc., 1897, p. 155. — (7) Adamkiewicz : *Die Blutgefässe des menschlichen Rückenmarkes* : I Theil : *Die Gefässe der Rückenmarks-Substanz*. Sitzungsber. d. k. Akad. d. Wiss., Wien. 1881. — (8) Kadyi : *Ueber die Blütgefässe des menschlichen Rückenmarkes*, Lemberg, 1899.

VINGT DEUXIEME LEÇON

Les nerfs spinaux ou nerfs rachidiens.

Division des nerfs spinaux.
Origine apparente et origine réelle d'un nerf spinal. — Les nerfs cervicaux.

Les nerfs périphériques qui dépendent de la moelle épinière portent le nom de *nerfs spinaux (nervi spinales)* ou *nerfs rachidiens.* On compte communément 31 paires de nerfs spinaux. Ils sortent du canal vertébral en traversant les trous de conjugaison. D'après les régions du rachis dont ces nerfs traversent les trous intervertébraux on les divise en *nerfs cervicaux (nervi cervicales), nerfs dorsaux (nervi thoracales), nerfs lombaires (nervi lumbales), nerfs sacrés (nervi sacrales)* et *nerf coccygien (nervus coccygeus).* Il y a 8 nerfs cervicaux, 12 nerfs dorsaux, 5 nerfs lombaires, 5 nerfs sacrés et 1 nerf coccygien.

Dans l'épaisseur du filet terminal, il existerait encore, d'après les recherches de Rauber, deux nerfs coccygiens plus ou moins rudimentaires, ce qui porterait leur nombre à 3 et le total des nerfs spinaux à 33 paires.

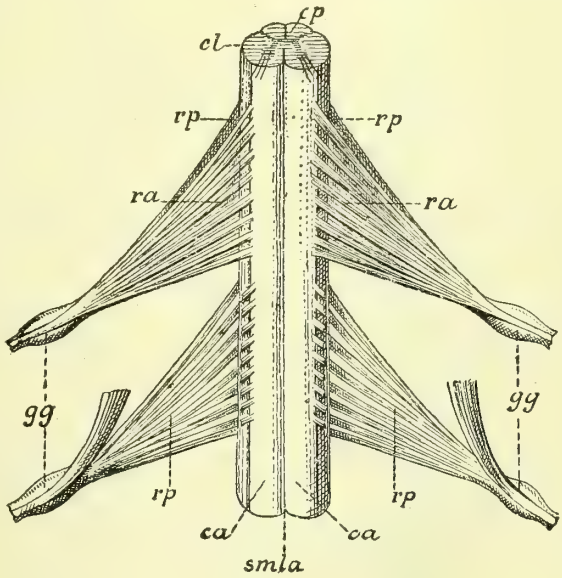

Fig. **310.**
Partie de la moelle thoracique. Gr. natur.
smla : Fissure médiane longitudinale antérieure.
sca : Sillon collatéral antérieur.
ca : Cordon antérieur.
cl : Cordon latéral.
rp : Racines postérieures.
ra : Racines antérieures.
gg : Ganglion spinal.

Tout nerf spinal est un nerf mixte, c'est-à-dire qu'il est formé de fibres centripètes ou sensitives et de fibres centrifuges ou motrices. Il commence à la moelle par deux groupes de filets radiculaires : les uns sortent du sillon collatéral antérieur et constituent la *racine antérieure;* les autres émergent du sillon collatéral postérieur et forment la *racine postérieure ;* fig. **310.** Les fibres de la racine antérieure sont toutes des fibres motrices ; les fibres de la racine postérieure

Fig. **311**. — L'axe cérébro-spinal vu par sa face antérieure. Gr. nat. 1/4.

I à *XII* : Nerfs cérébraux dépendant de l'encéphale.

LI à *LV* : Nerfs lombaires.
SI à *SV* : Nerfs sacrés.
CI : Nerf coccygien.
ft : Filet terminal.

Les nerfs spinaux naissent symétriquement des deux côtés de la moelle.

CI à *DXII* : Nerfs cervicaux et nerfs dorsaux.

sont toutes des fibres sensitives. Les filets radiculaires antérieurs convergent les uns vers les autres et se rendent, après un trajet plus ou moins long, vers le trou de conjugaison. Les filets radiculaires postérieurs se comportent d'une façon identique. Les filets radiculaires du premier nerf cervical ont une direction légèrement ascendante, ceux du deuxième nerf cervical ont une direction horizontale ; à partir du troisième nerf spinal la direction est oblique. Cette obliquité augmente jusqu'au dernier nerf spinal, fig. **311**. Entourées par un prolongement de l'arachnoïde, les deux racines de chaque nerf spinal traversent la dure-mère qui leur fournit une gaine commune. A ce niveau la racine postérieure présente un renflement ovalaire qui constitue le *ganglion spinal*. Pour les nerfs cervicaux, dorsaux et lombaires, le ganglion spinal est situé dans le trou intervertébral, on l'appelle quelquefois *ganglion intervertébral*. Celui des nerfs sacrés et des nerfs coccygiens occupe le canal rachidien lui-même.

En dehors du ganglion spinal les fibres de la racine antérieure se réunissent avec celles de la racine postérieure pour former le nerf mixte périphérique.

Tout nerf périphérique présente une double origine : l'une *apparente* et l'autre *réelle*. L'*origine réelle* d'un nerf c'est l'ensemble des cellules nerveuses d'où proviennent les cylindres-axes de ses fibres constitutives. L'*origine apparente* d'un nerf c'est l'endroit précis où ce nerf émerge de la face externe de l'axe cérébro-spinal.

L'origine apparente de tout nerf spinal est double : la racine antérieure émerge du sillon collatéral ventral, tandis que les filets de la racine postérieure sortent du sillon collatéral dorsal de la moelle.

L'origine réelle de tout nerf spinal est double également, fig. **312** ; les fibres de la racine antérieure ont leurs cellules nerveuses

dans les cellules radiculaires de la corne antérieure de la substance grise de la moelle.

Les fibres sensitives de la racine postérieure ont leurs cellules dans le ganglion spinal. Nous savons que, chez la plupart des vertébrés adultes, les ganglions spinaux sont formés essentiellement par des cellules unipolaires dont le prolonge-

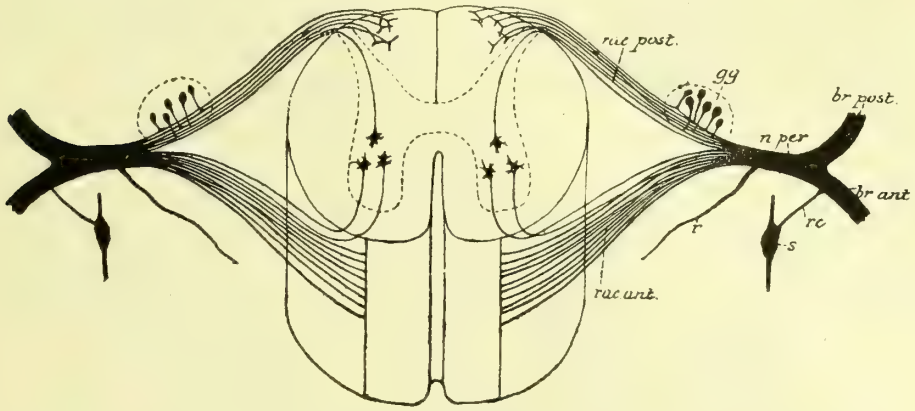

Fig. **312**.

Schéma indiquant l'origine apparente et l'origine réelle des fibres d'un nerf spinal.

gg : Ganglion spinal.
n. per : Nerf mixte périphérique.
r : Rameau récurrent méningé.
rc : Rameau communicant.
s : Ganglion du sympathique.

ment unique, à une distance variable de la cellule d'origine, se bifurque en un prologement central et un prolongement périphérique. Le premier jouit de la conduction cellulifuge, le second de la conduction cellulipète.

Outre les fibres sensitives, la racine postérieure renferme, chez quelques vertébrés inférieurs, un certain nombre de fibres motrices qui ont leur origine réelle dans les cellules radiculaires postérieures de la substance grise de la moelle, fig. **312**.

En dehors du trou de conjugaison tous les nerfs spinaux se comportent d'une façon identique : ils émettent un petit rameau méningé *(ramus meningeus)* qui rentre dans le canal rachidien pour s'y distribuer aux méninges, puis se divisent en une branche antérieure *(ramus anterior)* et une branche postérieure *(ramus posterior)*.

Les branches postérieures des nerfs spinaux sont généralement plus grêles que les branches antérieures correspondantes, excepté pour les deux premiers nerfs cervicaux. Elles se dirigent toutes en arrière, restent généralement indépendantes les unes des autres et vont innerver les muscles du dos et de la nuque, et porter la sensibilité à la peau qui recouvre la région de la nuque et celle des régions dorsale, lombaire et sacrée.

Les branches antérieures, d'ordinaire plus volumineuses que les postérieures, s'anastomosent avec le ganglion voisin du sympathique par les rameaux communicants. Elles restent indépendantes dans la région dorsale où elle deviennent les nerfs intercostaux. Elles s'anastomosent entre elles dans les régions cervicale, lombaire et sacrée en donnant naissance à plusieurs plexus : le plexus cervical, le plexus brachial, le plexus lombaire, le plexus sacré et le plexus coccygien.

Nerfs cervicaux.

Les nerfs cervicaux sont au nombre de huit. Le premier sort du canal rachidien entre l'occipital et l'atlas, le dernier passe par le trou de conjugaison formé par la septième vertèbre cervicale et la première vertèbre dorsale.

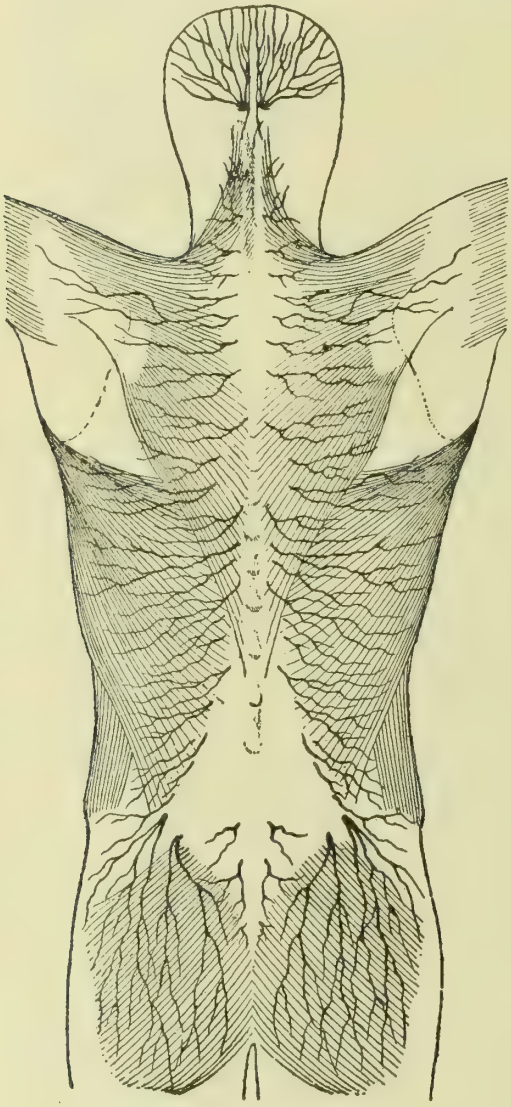

Fig. 313.
Les rameaux cutanés des branches postérieures des nerfs cervicaux, dorsaux, lombaires et sacrés.

Le dernier filet radiculaire du huitième nerf cervical quitte la moelle épinière vers le milieu du corps de la septième vertèbre cervicale, c'est là la limite inférieure de la moelle cervicale. Rapportée aux apophyses épineuses des vertèbres, cette limite inférieure correspond, d'après les recherches de Reid, au bord supérieur de l'apophyse épineuse de la septième vertèbre cervicale.

En dehors du trou de conjugaison, chaque nerf cervical se divise en une branche postérieure et une branche antérieure. Les branches postérieures des deux premiers nerfs cervicaux sont plus volumineuses, celles des six derniers nerfs cervicaux sont plus grêles que les branches antérieures correspondantes.

Branches postérieures.

La branche postérieure du premier nerf cervical porte le nom de *petit nerf sous-occipital (N. suboccipitalis)*. Elle sort du canal rachidien entre l'occipital et l'arc postérieur de l'atlas, traverse le triangle formé par le muscle grand droit postérieur de la tête et les deux muscles obliques et se divise en branches terminales ; l'une s'anastomose avec la branche postérieure du deuxième nerf cervical en contournant le muscle grand oblique, tandis que les autres innervent les deux muscles droits et les deux muscles obliques.

La branche postérieure du deuxième nerf cervical, beaucoup plus importante, porte le nom de *grand nerf sous-occipital (N. occipitalis major)*. Elle sort du canal rachi-

dien entre l'arc postérieur de l'atlas et la lame de l'axis, passe sous le muscle grand oblique de la tête, donne un rameau anastomotique ascendant pour le petit nerf sous-occipital et un rameau descendant pour la branche postérieure du troisième nerf cervical, traverse les muscles profonds de la nuque, le grand complexus et le splenius, et devient sous-cutanée, tout près de la ligne médiane, un peu en dessous de la ligne demi-circulaire supérieure de l'occipital. Par ses branches terminales ce grand nerf sous-occipital va porter la sensibilité à la peau qui recouvre la région occipitale depuis l'insertion du trapèze jusqu'au sommet de la tête. FIG. **313**.

Les branches postérieures des six derniers nerf cervicaux sont plus grêles que les branches antérieures correspondantes. Elles proviennent des nerfs cervicaux immédiatement en dehors du trou invertébral, se dirigent directement en arrière et un peu en dedans. innervent les muscles de la nuque et traversent, près de la ligne médiane, les fibres tendineuses du muscle trapèze pour devenir sous-cutanées. Elles se recourbent alors en dehors et portent la sensibilité à la peau qui recouvre la région de la nuque.

Branches antérieures.

Les branches antérieures des quatre premiers nerfs cervicaux s'anastomosent les unes avec les autres et donnent naissance au *plexus cervical*. Celles des quatre derniers nerfs cervicaux et du premier nerf dorsal produisent par leurs anastomoses le *plexus brachial*.

Plexus cervical. Le plexus cervical est situé au niveau des apophyses transverses des quatre premières vertèbres cervicales, au-devant des insertions supérieures du muscle scalène postérieur et du muscle angulaire, derrière le bord postérieur du muscle sterno-cléïdo-mastoïdien. La branche antérieure du premier nerf cervical descend au-devant de l'apophyse transverse de l'atlas pour s'anastomoser avec la branche correspondante du deuxième nerf cervical, formant ainsi une première anse nerveuse. Les branches antérieures des trois autres nerfs cervicaux passent derrière l'artère vertébrale, puis entre les muscles intertransversaires antérieurs et postérieurs et arrivent au sommet des apophyses transverses; là elles s'anastomosent l'une avec l'autre de façon à produire deux anses nerveuses. Les quatre branches cervicales avec les trois anses qui les réunissent forment par leur ensemble le plexus cervical, FIG. **314**.

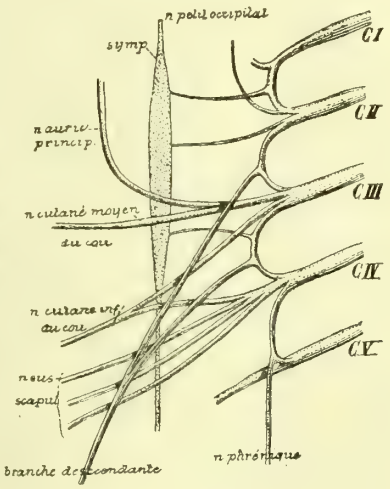

FIG. **314**.
Constitution du plexus cervical.
Gr. nat. 2/3.
CI à *CV* : Branches antérieures des cinq premiers nerfs cervicaux.
symp. : Ganglion cervical supérieur du grand sympathique.

De ce plexus ainsi constitué partent trois groupes de branches terminales ; des branches *anastomotiques*, des branches *musculaires* et des branches *cutanées*.

1° *Branches anastomotiques.* Le plexus cervical s'anastomose avec les nerfs voisins.

a) Avec le ganglion cervical supérieur du sympathique au moyen de trois ou quatre branches nerveuses provenant des trois ou quatre premiers nerfs cervicaux.

b) Avec le nerf grand hypoglosse par des filets qui partent de la première anse cervicale.

c) Avec le ganglion plexiforme du nerf pneumo-gastrique par un filet nerveux provenant du premier nerf cervical.

d) Avec la branche externe du nerf spinal au moyen d'un filet nerveux sorti du troisième nerf cervical.

e) Avec la branche descendante du nerf hypoglosse au moyen d'une branche nerveuse assez volumineuse et très longue provenant du deuxième et du troisième nerf cervical. Cette branche anastomotique descend obliquement en bas et en dedans, passe au devant de la carotide primitive et de la veine jugulaire interne où elle rencontre la branche descendante de l'hypoglosse avec laquelle elle forme une anse nerveuse appelée l'*anse de l'hypoglosse.* De la convexité de cette anse partent les filets nerveux qui innervent les muscles de la région sous-hyoïdienne, FIG. **315**.

f) Avec le plexus brachial par un filet nerveux qui relie le quatrième nerf cervical au cinquième.

2° *Branches musculaires.* Le plexus cervical fournit des branches motrices à tous les muscles intertransversaires antérieurs et postérieurs, le muscle grand droit antérieur de la tête, le muscle petit droit antérieur de la tête, le muscle droit latéral, le long du cou, la partie supérieure des muscles scalène moyen et scalène postérieur, l'angulaire de l'omoplate, le sterno-cléido-mastoïdien et le trapèze (ces deux derniers muscles sont innervés aussi par le nerf spinal). Il innerve encore les muscles de la région sous-hyoïdienne, par des filets qui proviennent de l'anse nerveuse de l'hypoglosse ainsi que nous le verrons en décrivant ce dernier nerf, et le muscle diaphragme. La branche nerveuse qui innerve ce dernier muscle constitue un nerf important appelé *nerf phrénique.*

Le *nerf phrénique (nervus phrenicus)* naît communément du quatrième nerf cervical, très souvent aussi d'une branche anastomotique entre le quatrième nerf cervical et le cinquième. D'après les recherches expérimentales de SANO (1), KOHNSTAMM (2) et MARINESCO (3), les fibres motrices du nerf phrénique ont leur origine réelle dans une longue colonne de cellules nerveuses, occupant la partie centrale de la corne antérieure depuis la partie inférieure du troisième jusqu'à la partie moyenne du sixième segment cervical. De son origine apparente, ce nerf se dirige en bas et en dedans, passe sur la face antérieure du muscle scalène antérieur contre lequel il est maintenu par l'aponévrose de ce muscle, pénètre dans la cage thoracique en passant entre l'artère et la veine sous-clavières, en dehors du nerf pneumo-gastrique et du grand sympathique ; il longe la veine-cave supérieure à droite, croise, au contraire, la crosse de l'aorte à gauche, puis descend verticalement en bas au-devant du hile du poumon, entre le péricarde et la plèvre, accompagné des vaisseaux diaphragmatiques, le gauche étant situé un peu plus en avant que le droit, et pénètre dans le muscle diaphragme auquel il se distribue.

Près de son origine, le nerf phrénique s'anastomose avec le ganglion cervical inférieur du sympathique et avec le nerf du muscle sous-clavier.

Le nerf phrénique n'est pas un nerf exclusivement moteur, il renferme des fibres sensitives qu'il abandonne, sur son trajet à travers la cage thoracique, aux

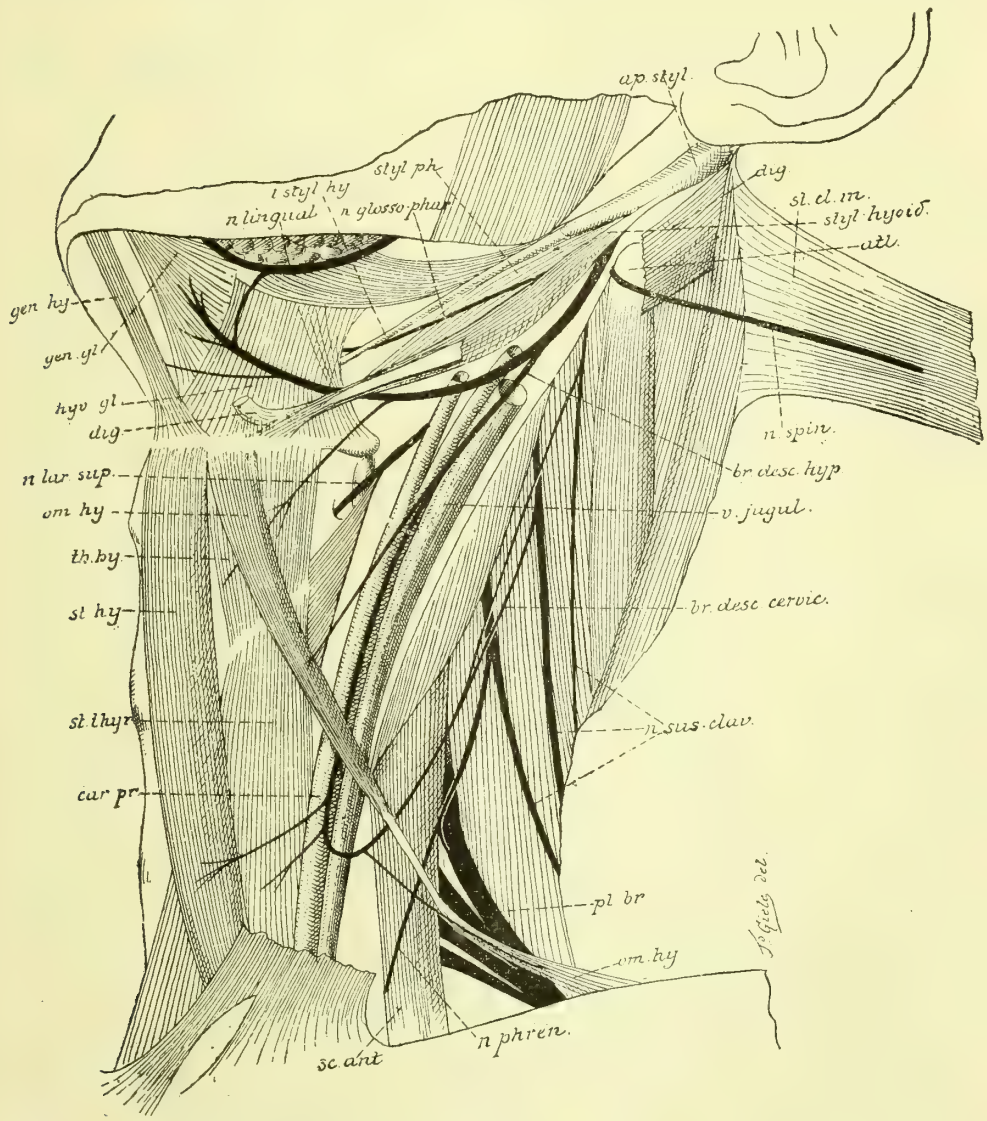

Fig. 315.
Les nerfs de la région cervicale. Gr. nat. 1/2.

parties voisines du péricarde et de la plèvre (péricardique, costale et phrénique) ; quelques filets terminaux donnent également la sensibilité à la partie du péritoine qui recouvre la face inférieure du muscle diaphragme.

3° *Branches cutanées.* Les branches cutanées contournent toutes la partie moyenne

du bord postérieur du muscle sterno-cléïdo-mastoïdien et se dirigent en haut, en avant et en bas, FIG. **316**.

Les *branches ascendantes* sont au nombre de deux : le nerf *petit occipital* et le nerf *auriculaire principal*. Il n'y a qu'une seule *branche antérieure :* le *nerf cervical transverse* ou *nerf cutané du cou*. Les *branches descendantes* sont plus nombreuses et constituent les *nerfs sus-claviculaires*.

Le nerf *petit occipital (n. occipitalis minor)* provient de l'anse nerveuse reliant

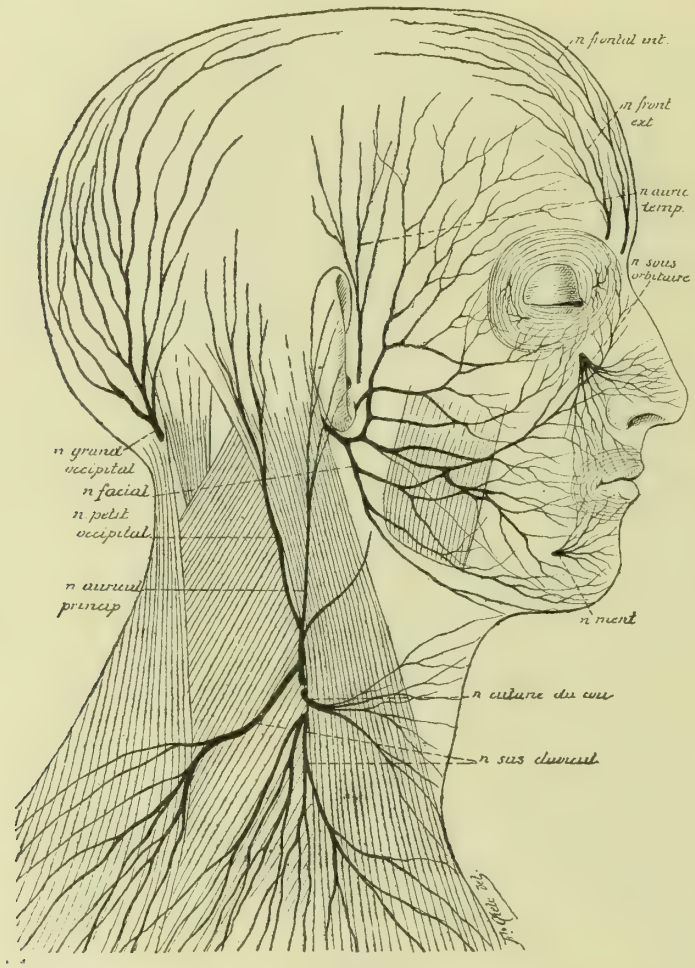

FIG. **316**.

Branches cutanées du plexus cervical, Gr. nat. 1/2.

le deuxième nerf cervical au troisième. Il monte le long du bord postérieur du muscle sterno-cléïdo-mastoïdien jusqu'au niveau de la ligne demi-circulaire supérieure de l'occipital, où il se divise en branches terminales qui innervent la peau de la région mastoïdienne et de la région occipitale latérale.

Le *nerf auriculaire principal (n. auricularis magnus)* provient du troisième nerf cervical. C'est la branche cutanée la plus volumineuse du plexus. Il contourne la

partie moyenne du bord postérieur du muscle sterno-cléïdo-mastoïdien, se dirige en haut et en dedans, sur la face externe de ce muscle, vers le pavillon de l'oreille, accompagné de la veine jugulaire externe et recouvert par le muscle peaucier. Arrivé vers l'angle du maxillaire inférieur, le nerf auriculaire principal se divise en une branche antérieure *(ramus anterior)* qui va innerver la peau de la région parotidéo-masséterine en même temps qu'une partie de la face externe du pavillon de l'oreille, et une branche postérieure *(ramus posterior)* qui porte la sensibilité à toute l'étendue de la face interne du pavillon de l'oreille.

Le *nerf cutané du cou (n. cutaneus colli)* provient du troisième nerf cervical ; il contourne le bord postérieur du muscle sterno-cléïdo-mastoïdien pour se diriger horizontalement en avant entre ce muscle et le peaucier. Il passe en dessous de la veine jugulaire externe et, arrivé vers le bord antérieur du sterno-cléïdo-mastoïdien, il se divise en branches terminales ascendantes *(rami superiores)* qui portent la sensibilité à la peau qui recouvre la région sus-hyoïdienne et en branches terminales descendantes *(rami inferiores)* pour la peau de la région sous-hyoïdienne.

Les *nerfs sus-claviculaires (Nn. supraclaviculares)* proviennent en nombre variable du quatrième nerf cervical. Ils sortent derrière le bord postérieur du muscle sterno-cléïdo-mastoïdien, recouverts par le muscle peaucier. Ils traversent le triangle sus-claviculaire en s'écartant les uns des autres et perforent l'aponévrose cervicale et le muscle peaucier en passant au-dessus de la clavicule. Les fibres les plus internes innervent la peau qui recouvre la poignée du sternum et la partie supérieure du muscle grand pectoral ; les fibres moyennes sont destinées à la peau de la paroi thoracique antérieure jusqu'au niveau de la quatrième côte, tandis que les fibres les plus externes se rendent à la peau de la partie supérieure de l'épaule.

Plexus brachial. Le plexus brachial est constitué par les anastomoses des branches antérieures des quatre derniers nerfs cervicaux et du premier nerf dorsal. Il commence sur les parties latérales des vertèbres cervicales inférieures et s'étend jusque en dessous de la clavicule où il donne naissance à ses branches terminales. Il a, dans son ensemble, une forme triangulaire à base interne. Celle-ci correspond aux apophyses transverses des vertèbres cervicales inférieures. Formé à ce niveau par les cinq branches nerveuses indépendantes, le plexus brachial est situé au-dessus de la première côte, au-dessus et en arrière de l'artère sous-clavière, dans l'espace triangulaire compris entre le muscle scalène antérieur, le muscle scalène moyen et la face supérieure de la première côte. De là, les branches constitutives se dirigent en bas et en dehors en s'anastomosant les unes avec les autres d'une façon quelque peu variable et produisent, en dessous de la clavicule, trois troncs volumineux, deux antérieurs et un postérieur, d'où partent les branches terminales. La disposition la plus commune est la suivante, FIG. **317**.

Le cinquième nerf cervical s'anastomose d'abord avec le quatrième nerf cervical, puis se réunit au sixième nerf cervical pour former un nerf volumineux. Celui-ci, après un trajet d'une longueur variable, se divise en une branche antérieure et une branche postérieure.

Le septième nerf cervical reste d'abord indépendaut des nerfs voisins, puis il se divise en une branche antérieure et une branche postérieure.

Le huitième nerf cervical se réunit au premier nerf dorsal. Le tronc qui en résulte se divise également en une branche antérieure et une branche postérieure.

Les trois branches postérieures se réunissent en un tronc volumineux : c'est le *tronc postérieur (fasciculus posterior)* d'où partent, comme branches terminales, le *nerf circonflexe* et le *nerf radial.*

La branche antérieure du septième nerf cervical se réunit avec la branche correspondante provenant du tronc formé par les cinquième et sixième nerfs cervicaux, pour constituer le *tronc antéro-externe (fasciculus lateralis)* d'où partent, comme branches terminales, le *nerf musculo-cutané* et la *racine externe du nerf médian.*

La branche antérieure provenant du huitième nerf cervical et du premier nerf dorsal reste indépendante et devient le *tronc antéro-interne (fasciculus médialis);*

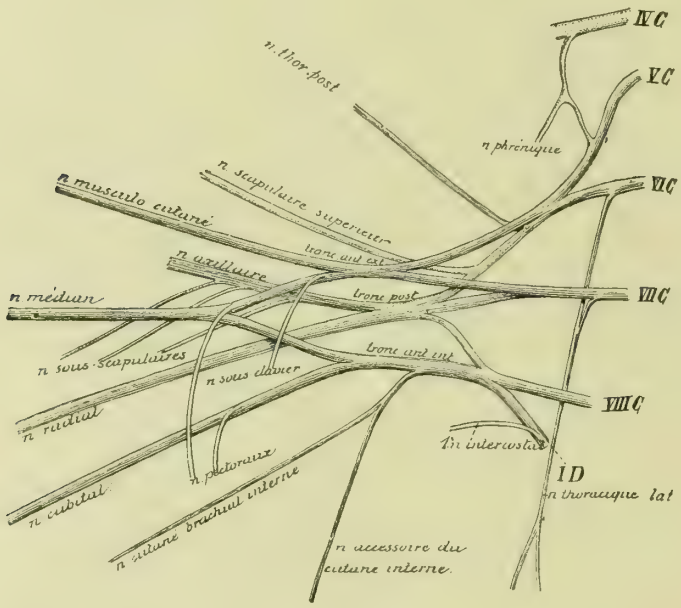

Fig. 317.
Constitution du plexus brachial. Gr. nat. 1/2.

celui-ci donne naissance à quatre branches terminales : la *racine interne du nerf médian*, le *nerf cutané brachial interne*, l'*accessoire du cutané brachial interne* et le *nerf cubital.*

Les branches du plexus brachial se divisent en *branches anastomotiques,* en *branches collatérales* et en *branches terminales.* Les branches collatérales elles-mêmes peuvent se subdiviser en deux groupes : celles qui proviennent du plexus au-dessus de la clavicule, dans le triangle sus-claviculaire, et celles qui proviennent du plexus en dessous de la clavicule, dans le creux axillaire.

1° *Branches anastomotiques.* Chaque nerf cervical, un peu en dehors du trou de conjugaison, avant la constitution même du plexus, est relié au ganglion voisin du sympathique par un ou deux rameaux communicants. Cette anastomose se fait avec le ganglion cervical moyen pour les cinquième et sixième nerfs cervicaux, avec le

ganglion cervical inférieur pour les septième et huitième nerfs cervicaux et avec le premier ganglion thoracique pour le premier nerf dorsal.

Le cinquième nerf cervical est relié à la branche inférieure du plexus cervical par une anse nerveuse d'où sort souvent le nerf phrénique.

2° *Branches collatérales. a) Branches sus-claviculaires.* Au-dessus de la clavicule le plexus brachial fournit le *nerf du muscle sous-clavier*, le *nerf scapulaire supérieur*, le *nerf thoracique postérieur*, le *nerf thoracique latéral* ou *nerf respiratoire de Ch. Bell* et les *nerfs thoraciques antérieurs.*

Le *nerf du muscle sous-clavier (n. subclavius)* est très grêle. Il provient du tronc antéro-externe du plexus, descend verticalement en bas au-devant du muscle scalène antérieur un peu en dehors du nerf phrénique, passe derrière la clavicule et va se terminer dans le muscle sous-clavier.

Le *nerf scapulaire supérieur (n. suprascapularis),* assez volumineux, provient du tronc postérieur du plexus. Il se dirige transversalement en dehors en longeant le bord postérieur de la clavicule, accompagné de l'artère scapulaire supérieure. Il passe sous le muscle trapèze, arrive au bord supérieur de l'omoplate, traverse le trou coracoïdien et pénètre dans la fosse sus-épineuse où il donne des filets au muscle sus-épineux. Il contourne ensuite le bord externe de l'épine de l'omoplate, abandonne quelques filets à l'articulation scapulo-humérale, puis se termine dans le muscle sous-épineux.

Le *nerf thoracique postérieur (n. dorsalis scapulae)* provient du cinquième nerf cervical, il se dirige en arrière en traversant les muscles scalène moyen et scalène postérieur, descend entre ce dernier muscle et l'angulaire de l'omoplate auquel il fournit quelques rameaux, puis se termine dans le muscle rhomboïde.

Le *nerf thoracique latéral* ou *nerf respiratoire de Ch. Bell (n. thoracalis longus)* présente deux racines : l'une provient du sixième et l'autre du septième nerf cervical. Ces racines se dirigent en arrière, traversent le scalène moyen puis se réunissent en un tronc unique. Celui-ci passe derrière la clavicule, descend le long de la face latérale de la cage thoracique entre le muscle sous-scapulaire et les pectoraux, appliqué sur la face externe du muscle grand dentelé qu'il innerve.

Les *nerfs thoraciques antérieurs* ou *nerfs pectoraux (nn. thoracales anteriores)* sont au nombre de deux. L'un, destiné au grand pectoral, provient du tronc antéro-externe du plexus ; il passe derrière la clavicule, au-devant de l'artère axillaire, et va se terminer dans le muscle grand pectoral. L'autre, destiné au muscle petit pectoral, provient du tronc antéro-interne du plexus, passe derrière l'artère axillaire, s'anastomose avec le nerf du muscle grand pectoral, puis se termine dans le muscle petit pectoral. Quelques filets nerveux traversent ce dernier muscle pour se rendre également dans le grand pectoral.

b) Branches sous-claviculaires. En dessous de la clavicule le plexus brachial fournit les *nerfs sous-scapulaires (Nn. subscapulares),* FIG. **318**. Ceux-ci sont au nombre de trois et proviennent du tronc postérieur du plexus. Ils descendent en bas au devant du muscle sous-scapulaire et se terminent : le premier, dans la partie supéro-interne du muscle sous-scapulaire, le deuxième, dans la partie externe du même

muscle et dans le muscle grand rond, le troisième, le plus volumineux, s'épuise dans le muscle grand dorsal.

3° *Branches terminales.* Les branches terminales proviennent du plexus brachial au niveau de l'articulation scapulo-humérale. Elles sont au nombre de sept : le *nerf musculo-cutané*, le *nerf médian*, le *nerf cutané brachial interne*, le *nerf accessoire du cutané interne*,

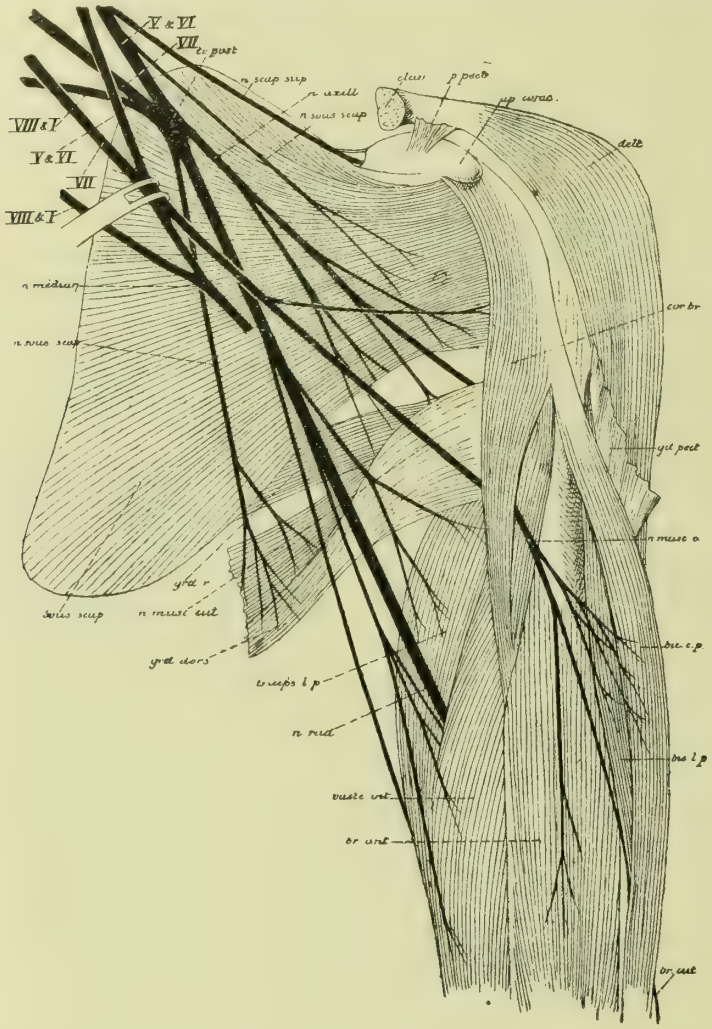

Fig. **318**.
Quelques branches collatérales et terminales du plexus brachial.

et le *nerf cubital* forment le groupe superficiel. Ils proviennent des deux troncs antérieurs. Le *nerf radial* et le *nerf axillaire* ou *nerf circonflexe* provenant du tronc postérieur forment le groupe profond.

Nerf musculo-cutané (Nerf musculocutaneus). C'est la plus externe de toutes les branches terminales du plexus brachial. Avec la racine externe du nerf médian, elle

provient du tronc antéro-externe du plexus. Ce nerf se dirige en bas et en dehors en passant au-devant du tendon du muscle sous-scapulaire, perfore le muscle coraco-brachial, se met entre le biceps et le brachial antérieur et longe ainsi toute la région antérieure du bras. FIG. **318**. Au pli du coude, il occupe le bord externe du tendon du biceps, traverse l'aponévrose du bras et devient sous-cutané *(n. cutaneus antibrachii lateralis)*. Il se divise alors en deux branches dont l'une passe devant et l'autre derrière la veine médiane céphalique ; ces branches vont porter la sensibilité à la peau qui recouvre la région antéro-externe de l'avant-bras depuis le pli du coude jusqu'à la main, FIG. **319**. Pendant son trajet le long du bras, le nerf musculo-cutané donne des branches collatérales *(rami musculares)* qui innervent le muscle coraco-brachial, les deux chefs du biceps et le brachial antérieur.

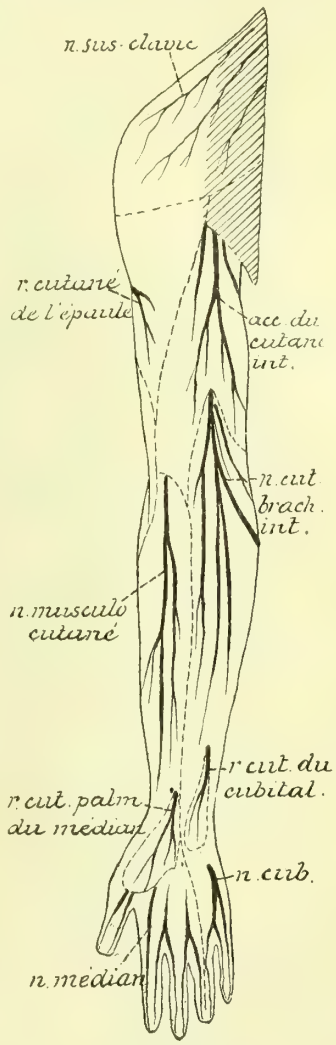

FIG. **319**.
Les nerfs cutanés de la face antérieure du membre supérieur

Nerf médian (N. medianus). Il provient du plexus brachial par deux racines qui se continuent avec les deux troncs antérieurs du plexus. Ces racines se réunissent en bas en un tronc unique de façon à circonscrire un V ouvert en haut et en dedans dans lequel chemine l'artère axillaire. A son origine le nerf médian est situé un peu en dehors de l'artère axillaire, entre le nerf musculo-cutané qui est en dehors et le nerf cubital qui est en dedans. Il descend, avec l'artère humérale, le long du bord interne du bras, dans l'interstice qui sépare le biceps du brachial antérieur. Placé d'abord au-devant et un peu en dehors de l'artère, le nerf médian passe insensiblement au-devant puis en dedans de l'artère. Arrivé au pli du coude il repose sur le muscle brachial antérieur en dedans de l'artère, il passe alors en dessous d'une arcade aponévrotique formée par le muscle rond pronateur, croise l'artère cubitale qui devient interne et se met sur la ligne médiane, dans la région antérieure de l'avant-bras, entre le muscle fléchisseur superficiel et le muscle fléchisseur profond. Près de l'articulation radio-carpienne il devient sous-aponévrotique, étant situé entre le tendon du grand palmaire et celui du petit palmaire. Il passe sous le ligament annulaire antérieur du carpe au-devant des tendons des fléchisseurs et, arrivé dans la paume de la main, il se divise en branches terminales.

Branches collatérales. Le long du bras le nerf médian ne fournit aucune branche collatérale. Au pli du coude il fournit quelques rameaux articulaires au ligament

antérieur de l'articulation, puis, le long de l'avant-bras, un grand nombre de branches collatérales destinées à innerver tous les muscles de l'avant-bras, à l'exception du muscle cubital antérieur et de la partie interne du muscle fléchisseur profond qui reçoivent leur innervation du nerf cubital. Toutes ces branches naissent du nerf médian un peu en dessous du pli du coude, FIG. **320**. La branche destinée au muscle carré pronateur est longue et grêle, elle porte un nom spécial : c'est le *nerf interrosseux antérieur (N. interosseus volaris)*. On le trouve sur la face antérieure du ligament interosseux, accompagné de l'artère et des veines interosseuses, entre le muscle fléchisseur profond des doigts et le long fléchisseur propre du pouce. Il se termine dans le muscle carré pronateur et donne quelques filets à l'articulation radio-carpienne.

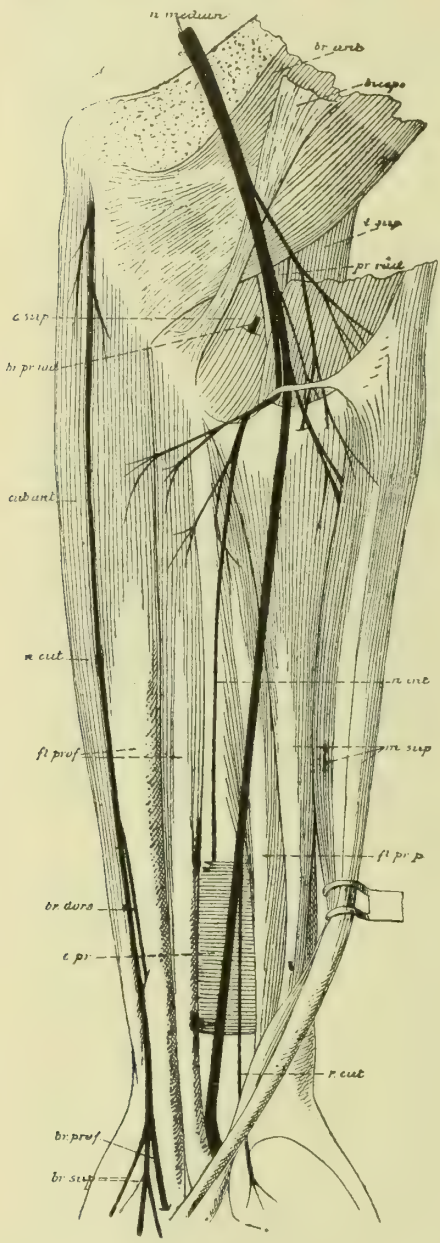

FIG. **320**.
Les branches du nerf médian dans la région antérieure de l'avant-bras. Gr. nat. 1/2.

Un peu au-dessus de l'articulation radio-carpienne, le nerf médian fournit encore une branche cutanée : le *rameau cutané palmaire* (*ramus palmaris n. mediani*) ; celui-ci traverse l'aponévrose antibrachiale pour devenir sous-cutané, passe au devant du ligament annulaire antérieur du carpe et se distribue à la peau de l'éminence thénar et à la paume de la main.

Branches terminales. En dessous du ligament annulaire antérieur du carpe, le nerf médian se résout en cinq branches terminales : les *nerfs digitaux palmaires communs* (*nn. digitales volares communes*) FIG. **321**.

La première. très courte, se rend dans l'éminence thénar pour y innerver les trois muscles : court abducteur, court fléchisseur et opposant. La deuxième branche longe le tendon du muscle long fléchisseur propre du pouce et se subdivise en deux branches plus grêles, les *nerfs digitaux palmaires propres (nn. digitales volares proprii)* dont l'une va porter la sensibilité au bord externe du pouce : *nerf collatéral palmaire externe*

du pouce et l'autre innerve la peau du bord interne du pouce : *nerf collatéral palmaire interne du pouce.*

La troisième branche innerve le premier lombrical et donne la sensibilité au bord externe de la face palmaire de l'indicateur : *nerf collatéral palmaire externe de l'index.*

La quatrième branche descend dans la paume de la main, innerve le deuxième

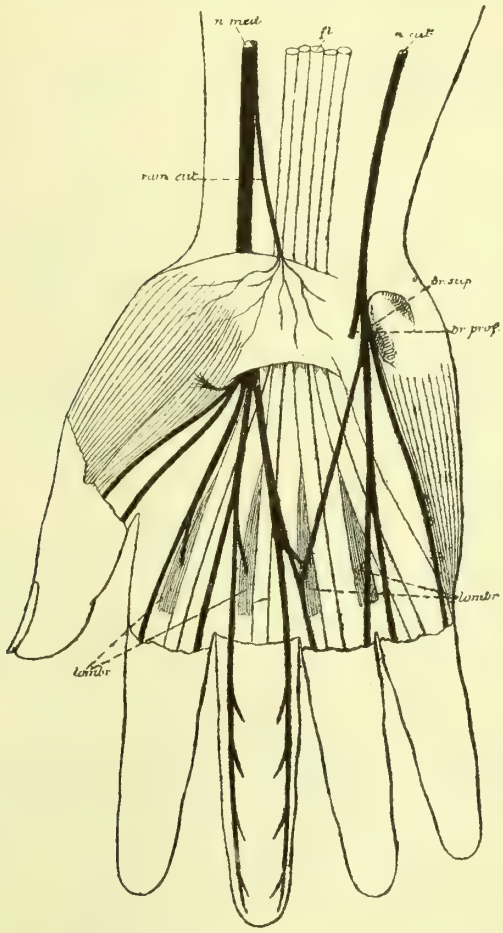

Fig. **321.**
Les nerfs superficiels à la face palmaire de la main.
Gr. nat. 1/2.

lombrical et se subidivise en *nerf collatéral palmaire interne de l'index* et *nerf collatéral palmaire externe du médius.*

La cinquième branche innerve quelquefois le troisième muscle lombrical, s'anastomose avec la branche superficielle du nerf cubital *(ramus anastomosicus cum n. ulnari)*, puis se subdivise en *nerf collatéral palmaire interne du médius* et *nerf collatéral palmaire externe de l'annulaire.*

Littérature.

SANO : *Nucleus diaphragmae*. Journal de Bruxelles, 20 octobre 1898. — KOHNSTAMM : *Zur Anatomie und Physiologie des Phrenicuskerns*. Fortschritte der Medicin, 1 Sept. 1898. — MARINESCO : *De l'origine réelle du nerf phrénique*, Semaine médicale, déc. 1898. — RAUBER : *Die letzten spinalen Nerven und Ganglien*. Morphologisches Jahrbuch, 1877. — HIS : *Die anatomiche Nomenclatur*. Archiv. f. Anat. und Phys., Anatom. Abth., Supplement Bd. 1895. — SANO : *Les localisations motrices de la moelle épinière*. Bruxelles, 1895.

VINGT-TROISIÈME LEÇON

Les nerfs spinaux ou nerfs rachidiens.

(Suite)

Plexus cervical : Nerf cutané brachial interne. Nerf accessoire du cutané interne. Nerf cubital. Nerf radial. Nerf axillaire. — Nerfs dorsaux. — Nerfs lombaires. Plexus lombaire : Nerf lombo-sacré. Nerf obturateur. Nerf crural.

Nous avons commencé, dans la dernière leçon, l'étude des branches terminales du plexus brachial. Ces branches sont au nombre de sept. Nous avons décrit le trajet périphérique de deux de ces branches : le *nerf musculo-cutané* et le

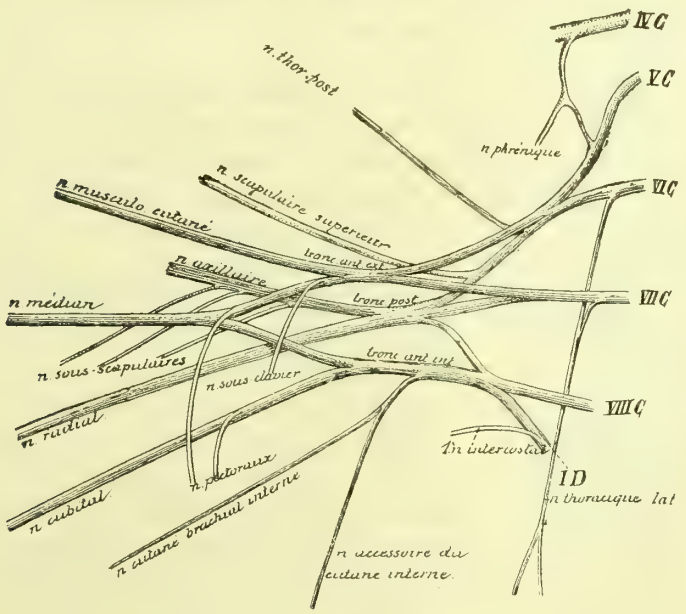

FIG. **322.**
Constitution du plexus brachial. Gr. nat. 1/2.

nerf médian. Il nous reste encore à étudier le trajet et le mode de distribution du *nerf cutané brachial interne,* du *nerf accessoire du cutané interne,* du *nerf cubital,* du *nerf radial* et du *nerf axillaire* ou *circonflexe.*

Nerf cutané brachial interne (n. cutaneus antibrachii medialis). Ce nerf provient, avec la racine interne du nerf médian et avec le nerf cubital, du tronc antéro-interne du plexus brachial, FIG. **322**. Il descend le long du bras, au-devant de l'artère humérale, entre le nerf médian et le nerf cubital. Arrivé vers la partie moyenne du bras, il traverse l'orifice de l'aponévrose brachiale qui donne passage à la veine basilique et devient sous-cutané. Il se divise alors en deux branches terminales qui vont porter la sensibilité à la peau de la partie inférieure et interne du bras et à celle qui recouvre la région antéro-interne de l'avant-bras jusqu'au poignet, FIG. **323**.

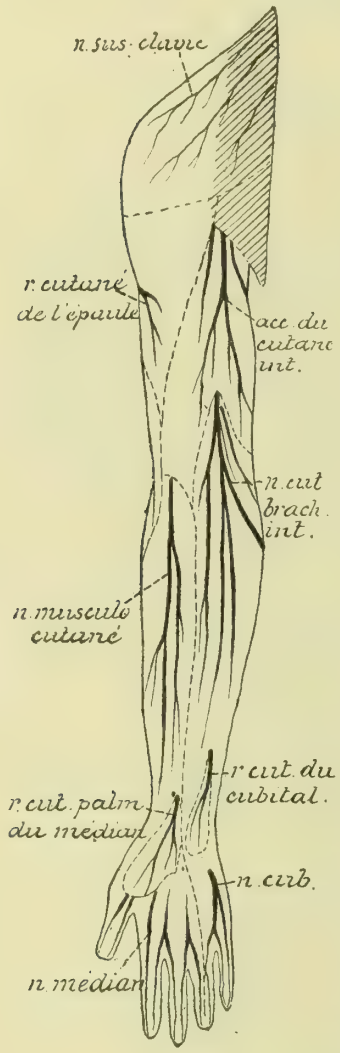

FIG. **323**.
Les nerfs cutanés de la face antérieure du membre supérieur.

Nerf accessoire du cutané brachial interne (n. cutaneus brachii medialis). Il provient du même tronc nerveux que le précédent, FIG. **322** ; d'abord situé en arrière de la veine axillaire, il se place plus bas en dedans de cette veine et s'anastomose avec le rameau perforant du deuxième nerf intercostal. De ce tronc unique partent alors des branches terminales qui portent la sensibilité à la peau du creux axillaire et à celle qui recouvre la face interne du bras jusqu'au niveau de l'épicondyle, FIG. **323**.

Nerf cubital (n. ulnaris). Il naît du tronc antéro-interne du plexus brachial, origine qui lui est commune avec la racine interne du nerf médian, le nerf cutané brachial interne et son accessoire, FIG. **322**. Il descend le long de la face interne du bras, au-devant du nerf radial, en dedans du nerf médian, de l'artère axillaire et de l'artère brachiale. Arrivé vers le milieu de la région interne du bras, il se dirige en arrière, traverse la cloison intermusculaire interne le long de laquelle il descend. Il parcourt la gouttière située entre l'épitrochlée et l'olécrane, passe sous une arcade aponévrotique étendue entre les insertions supérieures du muscle cubital antérieur, se recourbe un peu en avant et arrive ainsi à la face antérieure de l'avant-bras. Il descend entre le muscle cubital antérieur et le muscle fléchisseur profond des doigts étant accompagné, dans la moitié inférieure de l'avant-bras, de l'artère cubitale qui est placée en dehors. Au niveau de l'articulation radio-carpienne il devient tout-à-fait sous-aponévrotique, passe avec l'artère cubitale au-devant du ligament annulaire antérieur du carpe, dans un canal ostéo-fibreux formé par ce

ligament, l'os pisiforme et une expansion aponévrotique du muscle cubital antérieur, et pénètre ainsi dans la paume de la main où il se divise en branches terminales.

Branches collatérales. Le long du bras, le nerf cubital ne fournit aucune branche collatérale.

Les branches collatérales fournies le long de l'avant-bras peuvent se diviser en branches *articulaires*, *musculaires* et *cutanées*.

Les branches articulaires sont destinées à la partie postérieure de l'articulation du coude. Elles proviennent du nerf cubital pendant son trajet dans la gouttière olécranienne.

Les branches musculaires proviennent du nerf cubital au moment où il passe en dessous de l'insertion supérieure du muscle cubital antérieur. Elles sont destinées à ce muscle et à la partie interne du muscle fléchisseur profond des doigts, FIG. **324**.

Les branches cutanées, réunies en un tronc assez volumineux *(ramus dorsalis manus)*, naissent du nerf cubital un peu au-dessus de l'articulation radio-carpienne. Ce tronc contourne le cubitus en passant en dessous du tendon du cubital antérieur. Arrivé ainsi dans la région postérieure de l'ayant-bras, FIG. **325**, il traverse l'aponévrose, devient sous-cutané et se divise en branches terminales qui vont porter la sensibilité à la peau qui recouvre la partie interne du dos de la main, et la face dorsale de la première phalange du petit doigt, de l'annulaire et de la partie externe du doigt médian *(nn. digitales dorsales)*.

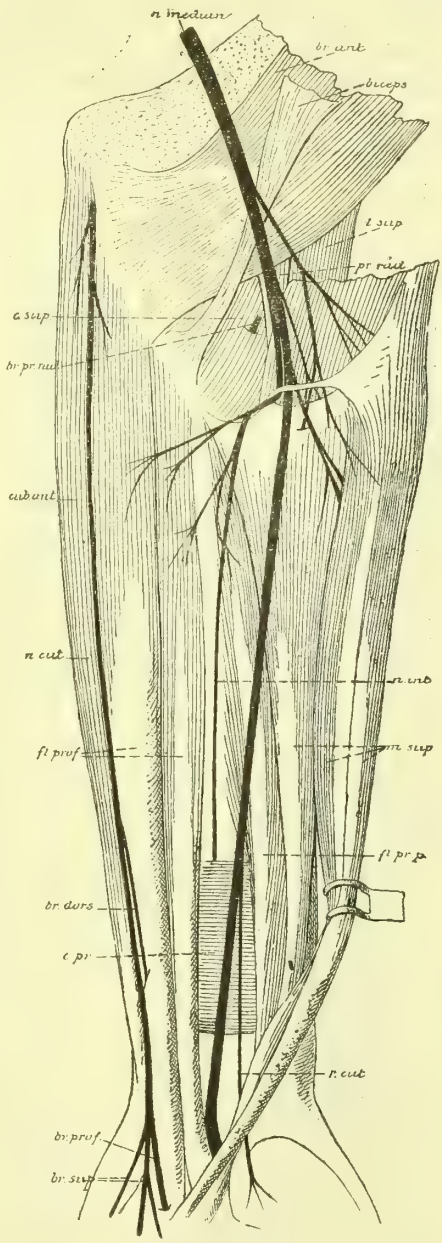

FIG. **324**.
Le nerf cubital dans la région antérieure de l'avant-bras. Gr. nat. 1/2.

Branches terminales. Arrivé dans la paume de la main, vers l'extrémité supérieure de l'éminence hypothénar, le nerf cubital, devenu *rameau palmaire* (*ramus volaris manus*), se divise en une branche superficielle et une branche profonde, FIG. **326**.

La *branche superficielle (ramus superficialis)* innerve le muscle cutané palmaire, fournit des filets à la peau de l'éminence hypothénar et s'anastomose avec la branche voisine du nerf médian, puis se divise en deux rameaux, les *nerfs digitaux palmaires communs (nn. digitales volares communes)* : l'interne gagne le côté correspondant de l'auriculaire, c'est le *nerf collatéral palmaire interne du petit doigt ;* l'externe se subdivise pour constituer le *nerf collatéral palmaire externe du petit doigt* et le *nerf collatéral palmaire interne de l'annulaire.*

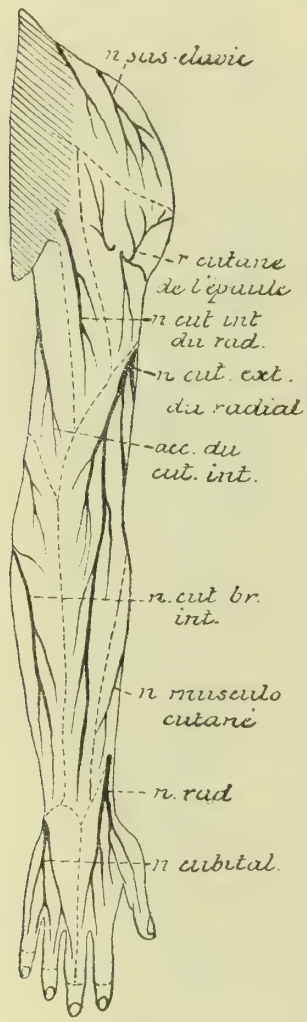

Fig. 325.
Les nerfs cutanés de la face postérieure du membre supérieur.

Les nerfs collatéraux palmaires du cubital *(nn. digitales volares proprii)* aussi bien que ceux du nerf médian s'étendent jusqu'à l'extrémité distale de la troisième phalange. Ils présentent sur leur trajet de nombreux corpuscules de Pacini et envoient des filets à toute la face palmaire des doigts et à la face dorsale de la deuxième et de la troisième phalanges. Pendant leur trajet dans la paume de la main, ils sont situés en dessous de l'aponévrose palmaire moyenne. Ils ne deviennent sus-aponévrotiques que près de l'articulation métacarpo-phalangienne en passant en-dessous des arcades interdigitales de l'aponévrose palmaire moyenne.

La *branche profonde* (*ramus profundus*) traverse d'avant en arrière les muscles de l'éminence hypothénar qu'elle innerve, se dirige ensuite en dehors, derrière les tendons des muscles fléchisseurs, au-devant de l'extrémité proximale des métacarpiens, accompagnée de l'arcade palmaire profonde, et va se terminer dans le muscle adducteur du pouce. Pendant ce trajet, elle envoie des filets nerveux aux articulations du carpe, au troisième et au quatrième muscle lombrical et à tous les muscles interosseux palmaires et dorsaux (*rami musculares*).

Nerf radial (*N. radialis*). C'est la plus volumineuse de toutes les branches terminales du plexus brachial. Le nerf radial se continue directement avec le tronc postérieur de ce plexus, étant situé, à son origine, au-devant des tendons du muscle grand rond et du muscle grand dorsal, en arrière de l'artère axillaire et du nerf cubital. Il se dirige alors en bas et en dehors, s'engage avec l'artère humérale profonde dans la gouttière radiale de l'humérus entre le vaste interne et le vaste externe du triceps brachial. Il contourne dans cette gouttière la face postérieure de l'os du bras, traverse la cloison intermusculaire externe au niveau de l'insertion supérieure du muscle long supinateur, puis descend dans la région du pli du coude étant situé profondé-

ment entre le muscle long supinateur et le muscle brachial antérieur. Arrivé près de l'épicondyle, il se divise en deux branches terminales : l'une superficielle et l'autre profonde.

Branches collatérales. Pendant son trajet le long du bras, le nerf radial fournit plusieurs branches collatérales.

1° Le *nerf cutané interne du radial* ou *nerf cutané postérieur du bras* (*n. cutaneus*

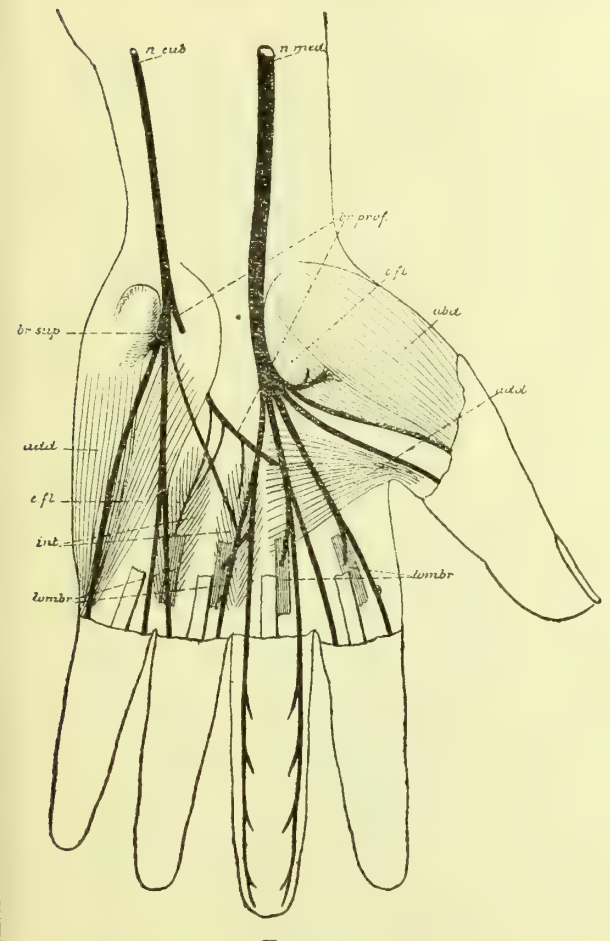

Fig. **326**.
Les nerfs superficiels et profonds de la face palmaire de la main. Gr. nat. 1/2.

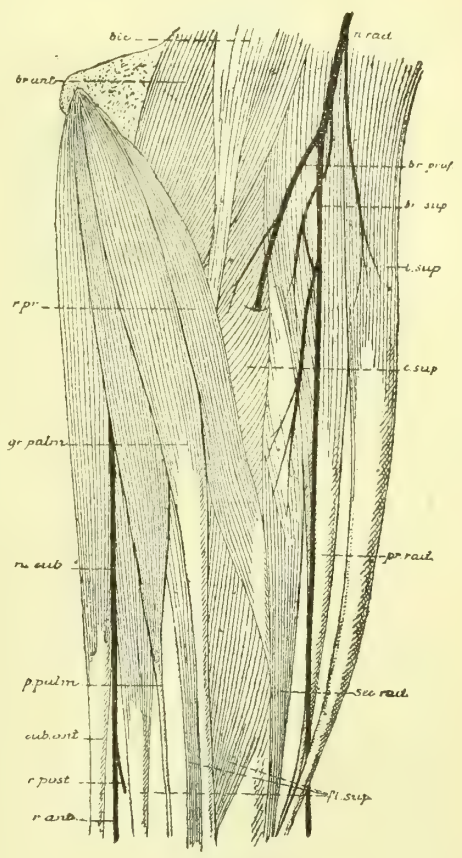

Fig. **327**.
Le nerf radial au pli du coude.

brachii posterior). Il provient du radial au moment de son entrée dans la gouttière de l'humérus, traverse directement l'aponévrose du bras pour devenir sous-cutané et porte la sensibilité à la partie postéro-interne du bras jusque près de l'olécrane.

2° Le *nerf du triceps et de l'anconé.* Pendant son trajet dans la gouttière humérale, le nerf radial abandonne un grand nombre de filets qui vont innerver les trois chefs du triceps brachial. Un de ces filets, destiné au vaste externe, se termine dans le muscle *anconé.*

3° Le *nerf cutané externe du radial* ou *nerf cutané dorsal de l'avant-bras* (*n. cutaneus antibrachii dorsalis*), FIG. **325**. Il provient du nerf radial à l'extrémité inférieure de la gouttière humérale, traverse l'aponévrose du bras entre le long supinateur et le vaste externe, donne quelques filets à la peau de la partie inférieure du bras, passe entre l'épicondyle et l'olécrane et se distribue à la peau qui recouvre la face postérieure de l'avant-bras.

4° Un peu au-dessus du pli du coude, il donne les filets nerveux pour le muscle long supinateur et pour le premier radial externe, FIG. **327**.

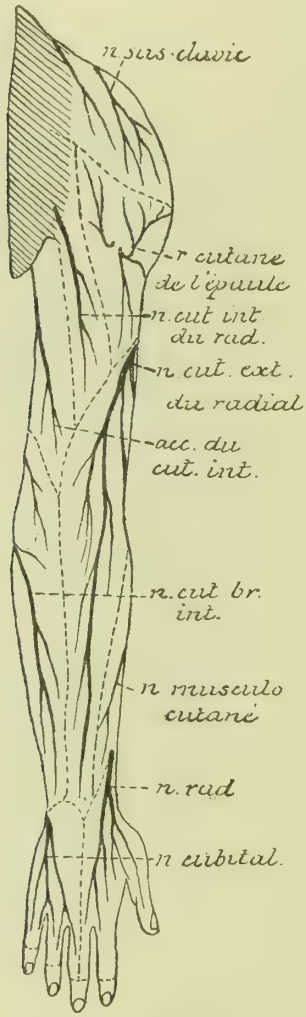

FIG. **328**.
Les nerfs cutanés de la face postérieure du membre supérieur.

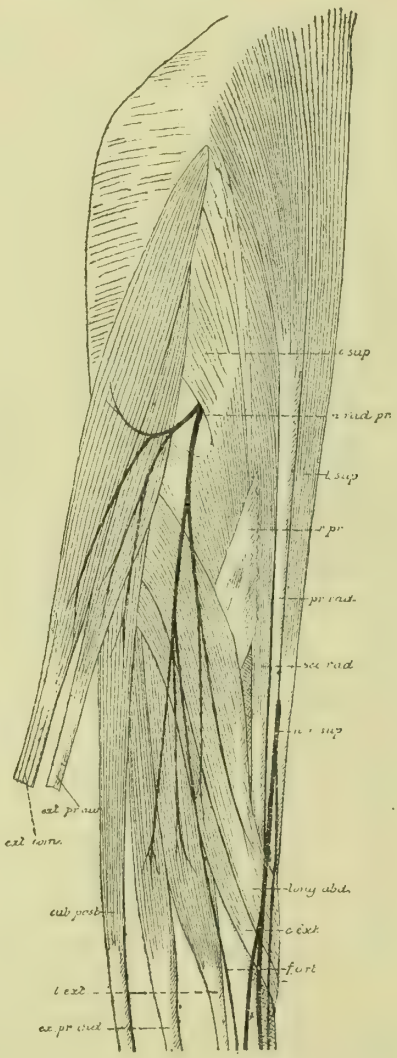

FIG. **329**.
La branche profonde du nerf radial.

Branches terminales. Le *nerf radial superficiel* (*ramus superficialis*) est exclusivement sensitif. Il descend verticalement en bas sur le côté externe de la région antérieure de l'avant-bras, en dedans du muscle long supinateur et des deux muscles

radiaux, en dehors de l'artère radiale. Vers le tiers inférieur de l'avant-bras, ce nerf contourne le radius en passant sous le tendon du muscle long supinateur et devient dorsal. Il traverse l'aponévrose antibrachiale, s'anastomose avec une branche du nerf musculo-cutané et se divise, un peu au-dessus de l'articulation radio-carpienne, en deux branches dont l'externe va devenir le nerf collatéral dorsal externe du pouce, tandis que l'interne se divise et se subdivise encore pour fournir les nerfs collatéraux dorsaux (*nn. digitales dorsales*) interne du pouce, externe et interne de l'indicateur et du médius. Les nerfs collatéraux dorsaux du pouce portent la sensibilité jusqu'à l'extrémité distale de la seconde phalange, tandis que les nerfs collatéraux dorsaux des autres doigts n'innervent que la peau de la première phalange, FIG. **328**.

Le *nerf radial profond* (*ramus profondus*) est une branche exclusivement motrice. Elle est plus volumineuse que la branche superficielle. Un peu en dessous de son origine elle donne des filets au muscle second radial externe, traverse le court supinateur et l'innerve, FIG. **327**, contourne la partie supérieure du radius et arrive à la face postérieure de l'avant-bras entre le plan musculaire superficiel et le plan musculaire profond, FIG. **329**. Il abandonne dans cette région de nombreux filets qui vont innerver les muscles des deux plans, puis, considérablement réduit et appliqué sur la face postérieure du ligament interosseux sous le nom de *nerf interosseux postérieur* (*n. interosseus dorsalis*), il va se terminer dans les articulations du carpe.

Nerf axillaire ou circonflexe (*n. axillaris*). Il provient, avec le nerf radial, du tronc postérieur du plexus brachial, descend derrière l'artère axillaire, au-devant du muscle sous-scapulaire. Il passe, avec l'artère circonflexe postérieure, par une ouverture quadrilatère limitée par le bord inférieur du muscle sous-scapulaire, le bord supérieur des tendons réunis du grand dorsal et du grand rond, l'humérus et la longue portion du triceps, contourne le col chirurgical de l'os et gagne la face profonde du muscle deltoïde dans lequel il se termine.

Pendant ce trajet le nerf axillaire fournit :

a) Des rameaux articulaires pour l'articulation scapulo-humérale.

b) Le nerf du muscle petit rond.

c) Le nerf cutané de l'épaule (*n. cutaneus brachii lateralis*). Celui-ci contourne le bord postérieur du muscle deltoïde et donne des rameaux ascendants, horizontaux et descendants qui portent la sensibilité à la peau qui recouvre la partie postérieure du deltoïde et la partie supérieure de la face postérieure du bras.

Nerfs dorsaux.

Les nerf dorsaux (*nn. thoracales*) sont au nombre de douze. Le premier passe par le trou de conjugaison formé par la première et la deuxième vertèbre dorsale, le douzième, par le trou invertébral situé entre la douzième vertèbre dorsale et la première vertèbre lombaire.

L'extrémité inférieure de la moelle dorsale, c'est-à-dire l'endroit où le dernier filet radiculaire du douzième nerf dorsal sort de la moelle épinière, descend dans le

canal rachidien jusqu'au niveau du corps de la dixième vertèbre dorsale. Rapportée aux apophyses épineuses des vertèbres, cette limite inférieure correspond au bord inférieur de l'apophyse épineuse de la dixième vertèbre dorsale (Reid).

Au sortir du trou de conjugaison, chaque nerf dorsal se divise en une branche antérieure et une branche postérieure.

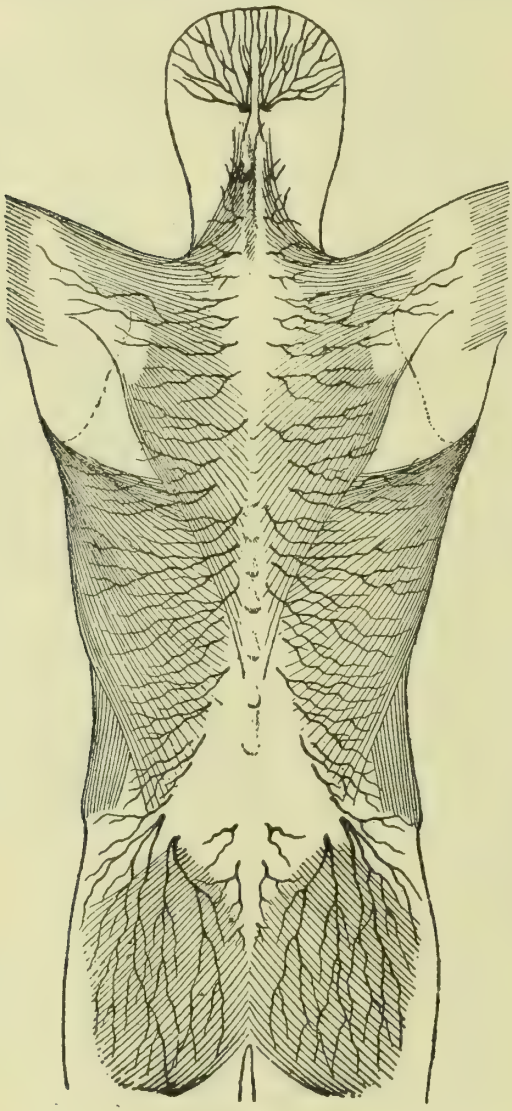

Fig. **330.**
Les rameaux cutanés des branches postérieures des nerfs cervicaux, dorsaux, lombaires et sacrés.

Branches postérieures.

Les branches postérieures (*rami posteriores*) des nerfs dorsaux sont plus grêles que les branches antérieures. Elles se dirigent en arrière, entre les apophyses transverses des vertèbres dorsales, en dedans du ligament costo-transversaire supérieur. Dès leur entrée dans la gouttière vertébrale, elles se divisent en deux rameaux : un rameau externe (*ramus cutaneus lateralis*) et un rameau interne (*ramus cutaneus medialis*). Le rameau interne des huit premiers nerfs dorsaux est plus volumineux, celui des quatre derniers nerfs dorsaux, au contraire, plus grêle que le rameau externe correspondant.

Pour les huit premiers nerfs dorsaux, les rameaux externes sont presque exclusivement moteurs, ils innervent avec les filets des rameaux internes tous les muscles profonds du dos. Les rameaux internes renferment surtout des fibres sensitives. Ils traversent le muscle trapèze tout près de la ligne médiane, deviennent sous-cutanés, se recourbent en dehors et portent la sensibilité à la peau qui recouvre la région dorsale correspondante. Fig. **330.**

Pour les quatre derniers nerfs dorsaux, les rameaux internes sont presque exclusivement musculaires ; ils innervent avec des filets venus des rameaux externes les muscles profonds du dos. Les rameaux externes sont aussi cutanés. Ils traversent les insertions du muscle long dorsal, deviennent sous cutanés, se divisent en filets

internes et en filets externes qui innervent, pour la sensibilité, la peau de la partie correspondante du dos.

Branches antérieures.

Les branches antérieures (*rami anteriores*) des nerfs dorsaux portent le nom de *nerfs intercostaux* (*nn. intercostales*), parce qu'elles parcourent d'arrière en avant toute l'étendue des espaces intercostaux. Le premier nerf intercostal parcourt le premier espace tandis que le douzième nerf est situé immédiatement en dessous de la douzième côte.

Chaque nerf intercostal provient du nerf dorsal correspondant immédiatement en dehors du trou de conjugaison, au devant du ligament costo-transversaire supérieur. Il se dirige vers l'espace intercostal, se place, jusqu'à l'angle de la côte, entre le muscle intercostal externe et la lame fibreuse qui remplace le muscle intercostal interne, à égale distance des deux côtes. Vers l'angle de la côte il est recouvert en dedans par le muscle intercostal interne, s'infléchit un peu en haut, gagne le bord inférieur de la côte supérieure et parcourt la gouttière creusée le long de ce

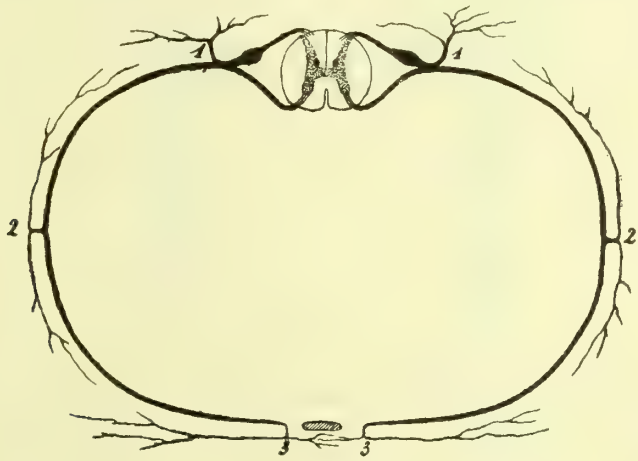

Fig. **331**.

Figure schématique montrant l'origine et le mode de distribution des nerfs dorsaux.

1. Branche postérieure du nerf dorsal.
2. Rameau perforant latéral
3. Rameau perforant antérieur du nerf intercostal.

bord, depuis l'angle de la côte jusque près du sternum, étant placé en dessous de l'artère et de la veine intercostales.

Les six derniers nerfs intercostaux n'atteignent pas le sternum, mais passent de la paroi thoracique dans la paroi abdominale, entre le muscle petit oblique et le muscle transverse et s'y étendent jusque près de la ligne blanche.

Dans ce trajet, chaque nerf intercostal fournit des rameaux anastomotiques, des rameaux musculaires et des rameaux cutanés, fig. **331**.

Rameaux anastomotiques. Tout près du trou de conjugaison, chaque nerf intercostal s'anastomose avec le ganglion voisin du sympathique par un ou deux rameaux communicants.

Le premier nerf intercostal est excessivement grêle. La plus grande partie des fibres du premier nerf dorsal prennent part à la constitution du plexus brachial. Le douzième nerf intercostal s'anastomose avec le premier nerf lombaire tout près du trou invertébral.

Rameaux musculaires. Pendant leurs trajet dans les espaces intercostaux, les six premiers nerfs intercostaux émettent des branches collatérales qui vont innerver les muscles intercostaux externes et internes, les sous-costaux, le triangulaire du sternum, les sur-costaux et le muscle petit dentelé supérieur. Les six derniers nerfs intercostaux donnent des branches motrices pour les muscles intercostaux, sous-

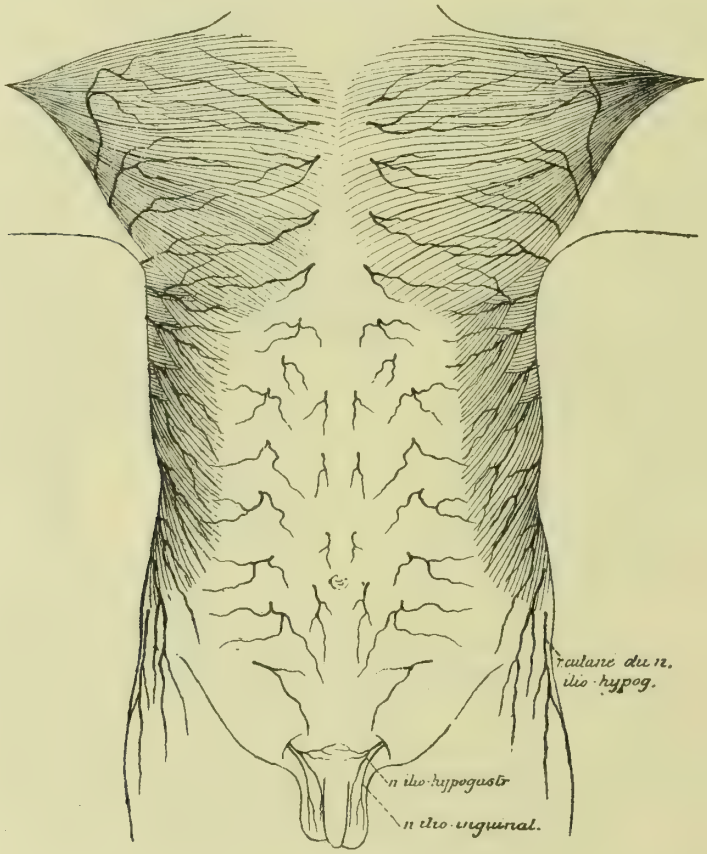

Fig. 332.

Les rameaux cutanés antérieurs et latéraux provenant des nerfs intercostaux.

costaux et sur-costaux correspondants, le muscle petit dentelé inférieur et les muscles de la paroi abdominale antérieure : grand oblique, petit oblique, transverse, grand droit et pyramidal. Enfin quelques fibres se rendent dans la portion lombaire du muscle diaphragme.

Rameaux cutanés. Chaque nerf intercostal fournit un rameau perforant latéral (*ramus cutaneus lateralis*) et un rameau perforant antérieur (*ramus cutaneus anterior*).

Le rameau perforant latéral du premier nerf intercostal manque. Celui du

deuxième nerf intercostal se jette tout entier dans le nerf accessoire du cutané brachial interne provenant du plexus brachial.

Les rameaux perforants latéraux des autres nerfs intercostaux traversent, sur les faces latérales de la cage thoracique, au niveau de la ligne axillaire antérieure, soit les muscles intercostaux externes et le grand dentelé, soit les muscles intercostaux externes et le grand oblique et deviennent sous-cutanés. Ils se divisent alors en deux branches terminales, dont l'une, la plus volumineuse, se dirige en avant (*ramus anterior*) et l'autre en arrière (*ramus posterior*). Ces branches vont porter la sensibilité à la peau qui recouvre la région latérale de la cage thoracique et la paroi abdominale latérale.

Les branches antérieures des rameaux perforants latéraux du troisième au sixième nerf intercostal contournent le bord inférieur du muscle grand pectoral pour se distribuer à la peau de la région mammaire (*rami mammarii laterales*).

Le rameau perforant latéral du douzième nerf intercostal croise la crête iliaque et donne la sensibilité à la peau qui recouvre la partie supérieure de la région fessière ; on le désigne sous le nom de *nerf cutané fessier supérieur*.

Les rameaux perforants antérieurs des six premiers nerfs intercostaux traversent le muscle grand pectoral sur le bord latéral du sternum, deviennent sous-cutanés et se terminent par des branches internes à la peau qui recouvre le sternum et par des branches externes plus volumineuses à la peau de la région antérieure du thorax, FIG. **332**.

Les rameaux perforants antérieurs des six derniers nerfs intercostaux traversent la gaine du grand droit et se distribuent à la peau de la paroi antérieure de l'abdomen.

Nerfs lombaires.

Il existe cinq paires de nerfs lombaires (*nn. lumbales*). Ils sortent par les trous de conjugeaison de la région lombaire du rachis. Le premier nerf passe entre la première et la deuxième vertèbre lombaire ; le cinquième, entre la cinquième vertèbre lombaire et la base du sacrum. La limite inférieure de la moelle lombaire correspond généralement au bord supérieur du corps de la première vertèbre lombaire. Rapportée aux apophyses épineuses du rachis, elle répond au milieu de l'apophyse épineuse de la douzième vertèbre dorsale (REID).

Au sortir du trou de conjugaison, chaque nerf lombaire se divise en une branche antérieure et une branche postérieure.

Branches postérieures.

Les branches postérieures, moins considérables que les branches antérieures. se dirigent en arrière entre les apophyses transverses des vertèbres lombaires et arrivent dans la région lombaire où elles se divisent en rameaux internes et en rameaux externes qui innervent les muscles profonds de la région lombaire et portent la sensibilité à la peau de la région lombaire et de la partie supérieure de la région fessière, FIG. **333**.

Branches antérieures.

Les branches antérieures des nerfs lombaires s'anastomosent avec les ganglions voisins du sympathique, puis se dirigent en dehors entre le muscle carré des lombes et le grand psoas, en envoyant des rameaux à ces deux muscles.

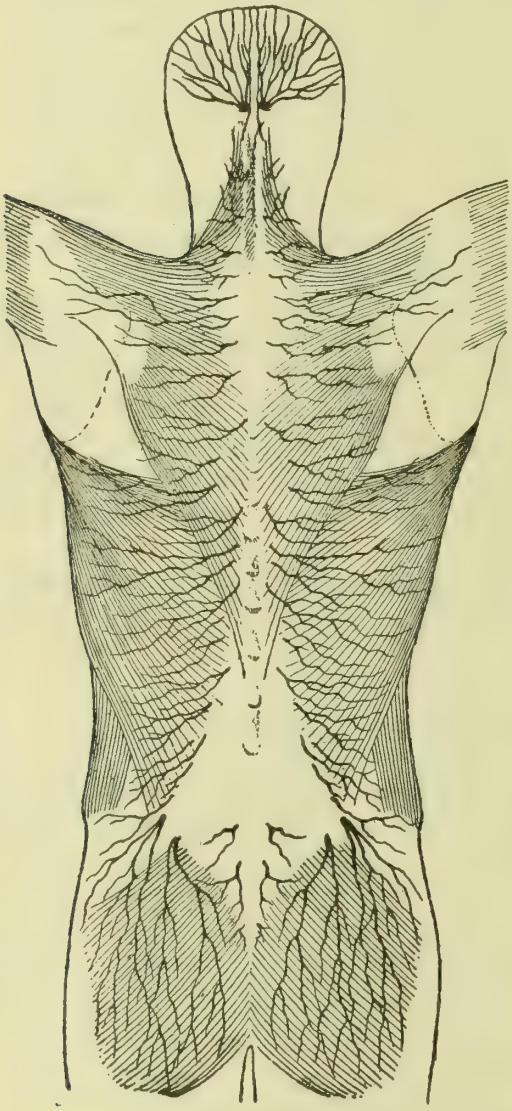

Fig. **333**.
Les rameaux cutanés des branches postérieures des nerfs cervicaux, dorsaux, lombaires et sacrés.

La branche antérieure du cinquième nerf lombaire reçoit une branche anastomotique du quatrième nerf lombaire et constitue le nerf *lombo-sacré*. Celui-ci descend dans le petit bassin au-devant de l'articulation sacro-iliaque et va prendre part à la formation du plexus sacré.

Les branches antérieures des quatre premiers nerfs lombaires s'anastomosent les unes avec les autres pour constituer le *plexus lombaire*, fig. **334**.

Plexus lombaire. Ce plexus est situé sur les faces latérales des vertèbres lombaires, en partie dans l'épaisseur du muscle psoas, en partie entre le psoas et le carré des lombes.

Le premier nerf lombaire se divise en deux branches : l'une se dirige en dehors et va produire en se subdivisant les deux *nerfs abdominaux ;* l'autre descend en bas pour se réunir avec le deuxième nerf lombaire. Celui-ci descend obliquement en bas et en dehors, émet sur son trajet deux branches collatérales, les deux *nerfs inguinaux*, puis se divise en une branche antérieure et une branche postérieure. Le troisième et le quatrième nerfs lombaires se dirigent aussi en bas et en dehors ; ils se subdivisent chacun en une branche postérieure volumineuse et une branche antérieure plus grêle. Les branches antérieures de ces trois derniers nerfs lombaires se réunissent ensemble et forment le *nerf obturateur*. Les branches postérieures des mêmes nerfs se réunissent en un tronc volumineux : le *nerf crural*. De plus, le quatrième nerf lombaire donne une branche anastomotique au cinquième nerf lombaire pour former le nerf *lombo-sacré*.

Outre les branches musculaires fournies aux muscles carré lombaire, grand psoas et petit psoas, on peut distinguer au plexus lombaire quatre branches collatérales en trois branches terminales. Les branches collatérales sont les deux *nerfs inguinaux* et les deux *nerfs abdominaux*. Les branches terminales sont le *nerf lombo-sacré*, le *nerf obturateur* ou le *nerf crural*.

Branches collatérales. 1° Le *nerf grand abdominal,* appelé plus communément *nerf ilio-hypogastrique* (*n.iliohypogastricus*), naît de la branche antérieure du premier nerf lombaire par un tronc qui lui est commun avec le *nerf petit abdominal* ou *nerf ilio-inguinal*. Ce tronc unique porte encore le nom de *nerf lombo dorsal* (SCHWALBE).

Le nerf ilio-hypogastrique se dirige en dehors sur la face antérieure du muscle carré lombaire parallèlement à la direction du douzième nerf intercostal. Arrivé à la crête iliaque, il traverse l'aponévrose postérieure du muscle transverse de l'abdomen, puis longe d'arrière en avant la crête de l'os iliaque entre l'insertion du muscle transverse et celle du muscle petit oblique. Vers le milieu de cette crête, il se comporte comme un nerf intercostal, fournit un rameau cutané perforant (*ramus cutaneus lateralis*), puis continue son trajet entre les deux muscles en leur fournissant des branches d'innervation. Au niveau de l'orifice interne du canal inguinal, il traverse obliquement le muscle petit oblique, l'aponévrose du grand oblique et, devenu sous-cutané, va se distribuer à la peau comprise entre la ligne blanche et le canal inguinal (*ramus cutaneus anterior*), FIG. 335.

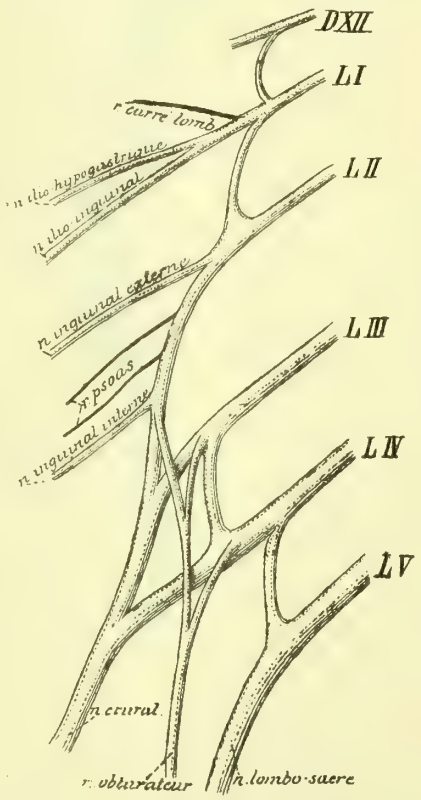

FIG. 334.
Mode de constitution du plexus lombaire.

Le rameau cutané perforant ou latéral traverse les muscles petit oblique et grand oblique, pour se distribuer à la peau de la partie supérieure de la région fessière.

2° Le *nerf petit abdominal* ou *nerf ilio-inguinal* (*n. ilio-inguinalis*) provient avec le nerf ilio-hypogastrique du tronc lombo-dorsal. Plus grêle que ce dernier, il descend obliquement en bas et en dehors, étant placé un peu plus bas que le nerf grand abdominal. A la crête iliaque, il traverse également le muscle transverse de l'abdomen, se dirige en avant entre ce muscle et le petit oblique, s'anastomose souvent avec le nerf voisin près de l'épine iliaque antérieure et supérieure, descend le long de l'ar-

cade crurale, parcourt le canal inguinal et arrive ainsi sur la face anterieure du cordon spermatique chez l'homme ou du ligament rond chez la femme ; il se distribue à la peau du pubis et à une partie de la peau du scrotum chez l'homme (*nn. scrotales*

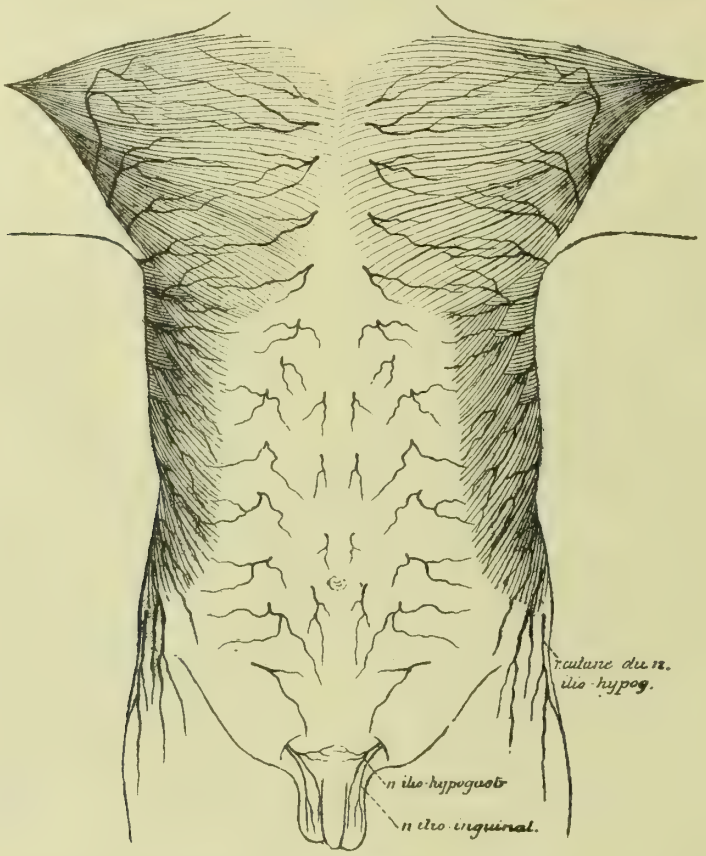

FIG. **335**.
Les rameaux cutanés antérieurs et latéraux provenant des nerfs intercostaux.

anteriores) et de la grande lèvre chez la femme (*nn. labiales anteriores*). Pendant son trajet entre les muscles petit oblique et transverse, ce nerf leur abandonne des filets d'innervation.

3° Le *nerf inguinal externe, nerf inguino-cutané* ou *nerf cutané externe de la cuisse* (*n. cutaneus femoris lateralis*), FIG. **336**. Il provient de la branche antérieure du deuxième nerf lombaire, descend obliquement au-devant du muscle iliaque, recouvert par l'aponévrose iliaque et par le péritoine, sort de l'abdomen entre les deux épines iliaques antérieures en passant au-devant de l'artère circonflexe iliaque, en dessous de l'arcade crurale. Il descend sur la face antérieure de la cuisse dans un dédoublement de l'aponévrose crurale, puis traverse l'aponévrose et se divise en branches terminales qui donnent la sensibilité à la peau de la région antéro-externe de la cuisse jusque près du genou, FIG. **337**.

4° Le *nerf inguinal interne* ou *nerf génito-crural (n. genitofemoralis)*, FIG. **336**, provient

aussi du deuxième nerf lombaire. Il traverse d'arrière en avant toute l'épaisseur du muscle grand psoas, descend sur la face antérieure de ce muscle, puis sur la face

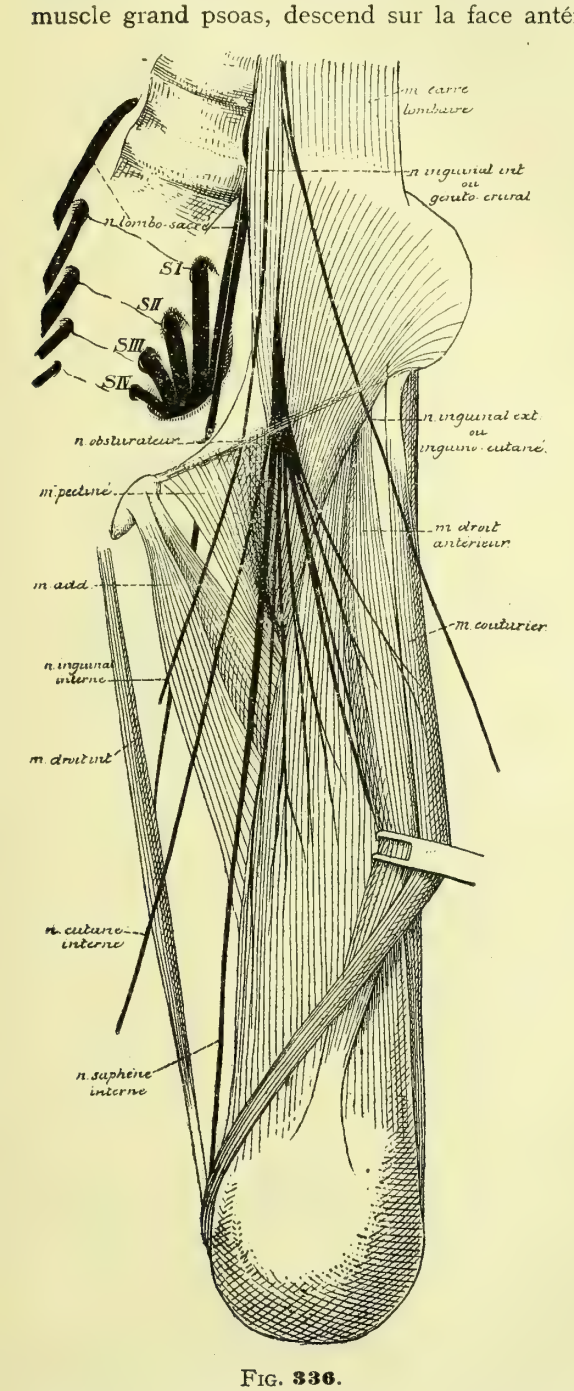

FIG. 336.
Les nerfs inguinaux et les branches terminales du nerf crural.

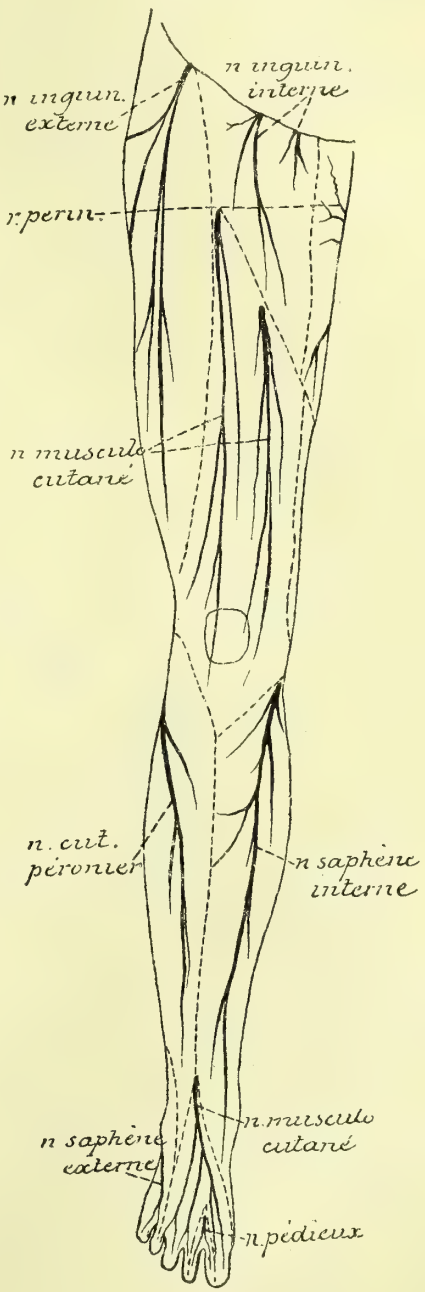

FIG. 337.
Les nerfs cutanés de la face antérieure du membre inférieur.

antérieure de l'artère iliaque externe et se divise en deux rameaux terminaux : un

rameau interne, *rameau génital* ou *nerf spermatique externe (n. spermaticus externus)* et un rameau externe, *rameau crural* ou *nerf lombo-inguinal (n. lumboinguinalis)*. Cette division du nerf génito-crural peut se faire en un point variable de son trajet.

Le rameau interne pénètre dans le canal inguinal, parcourt ce canal, innerve le muscle crémaster et se termine dans le fond des bourses. Chez la femme, il se termine dans les grandes lèvres.

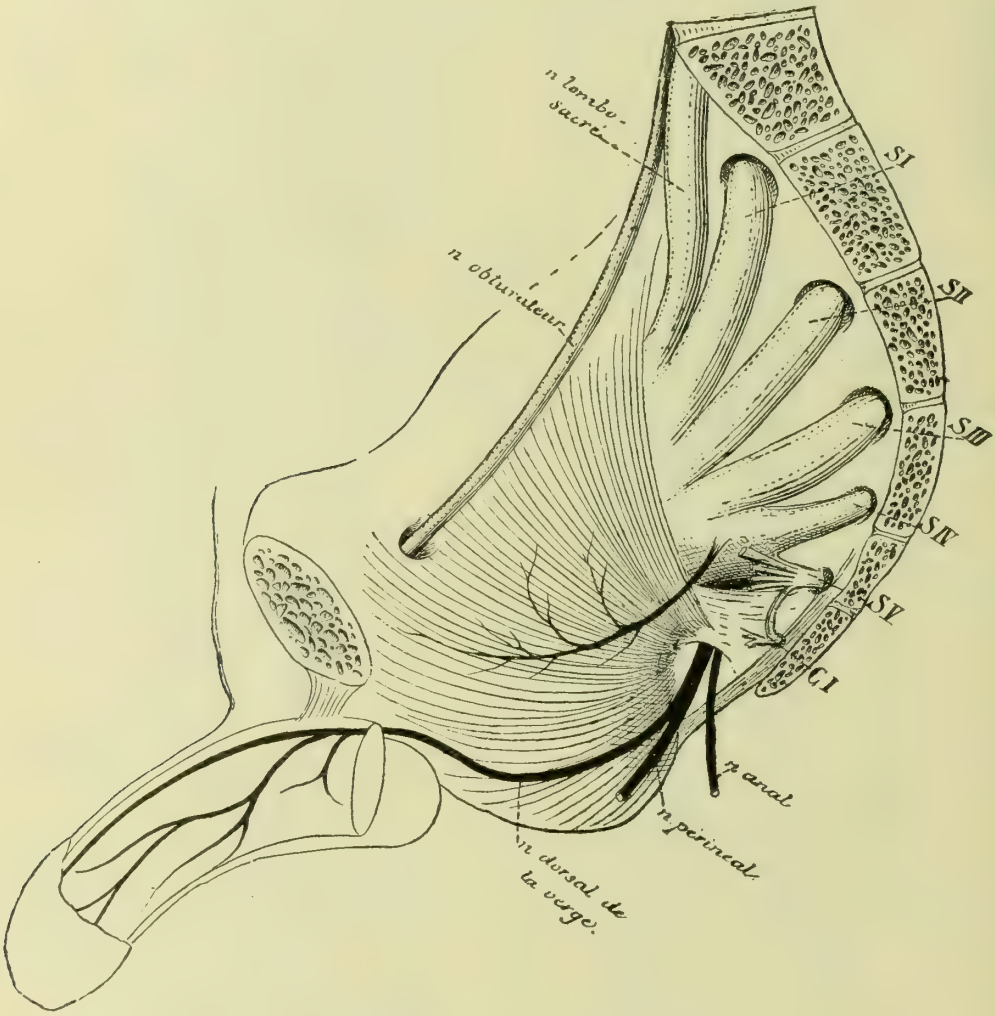

Fig. **338.**
Le nerf obturateur.

Le rameau externe descend en dessous de l'arcade crurale, traverse l'aponévrose crurale et se termine à la peau de la partie supérieure et antérieure de la cuisse, fig. **337**.

Branches terminales du plexus lombaire. 1° *Nerf lombo-sacré (truncus lumbosacralis)* fig. **337**. Le nerf lombo-sacré est formé par la branche antérieure du cinquième

nerf lombaire et une partie de la branche correspondante du quatrième nerf lombaire ; il descend au-devant de l'articulation sacro-iliaque, se réunit avec les branches antérieures des quatre premiers nerfs sacrés pour constituer le plexus sacré.

2° *Nerf obturateur (n. obturatorius),* FIG. **338**. Le nerf obturateur provient à la fois des deuxième, troisième et quatrième nerfs lombaires. Il descend le long du bord interne du muscle psoas, croise l'articulation sacro-iliaque, passe derrière l'artère et la veine iliaques primitives, longe ensuite la paroi externe de l'excavation pelvienne, parcourt le canal sous-pubien et se termine dans les muscles de la région interne de la cuisse : l'obturateur externe, le droit interne, le moyen ou long adducteur, le petit adducteur et le grand adducteur. Il fournit aussi un rameau cutané qui longe le bord interne du muscle long adducteur, s'anastomose souvent avec une branche du nerf crural et se termine dans la peau de la partie inférieure et interne de la cuisse.

3° *Nerf crural (n. femoralis).* Le nerf crural est la branche la plus volumineuse du plexus lombaire. Il reçoit ses fibres des deuxième, troisième et quatrième nerfs lombaires par trois racines qui se réunissent derrière le muscle grand psoas, FIG. **334**. Il parcourt alors le sillon formé par le muscle iliaque et par le muscle psoas, séparé des vaisseaux cruraux par toute l'épaisseur de ce dernier muscle. Il sort de la cavité abdominale en passant par l'anneau crural, en arrière et en dehors des vaisseaux cruraux, entre le muscle psoas et son aponévrose. Arrivé à la face antérieure de la cuisse, le nerf crural se divise en branches terminales, FIG. **339**.

Branches collatérales. Pendant son trajet du plexus lombaire à l'arcade crurale, le nerf crural donne des branches au muscle psoas et au muscle pectiné.

Branches terminales. Les branches terminales du nerf crural sont au nombre de quatre. Elles se placent sur deux plans : un plan superficiel et un plan profond. Le plan superficiel est formé par le *nerf musculo-cutané externe* et par le *nerf cutané interne.* Le plan profond comprend le *nerf du triceps crural* et le *nerf saphène interne.*

1° *Nerf musculo-cutané externe.* Il passe entre le psoas et la partie supérieure du muscle couturier, descend le long de la face postérieure du couturier et se divise en rameaux musculaires qui innervent ce dernier muscle et en rameaux cutanés. Ceux-ci sont au nombre de deux, FIG. **340** : un *rameau perforant supérieur* qui traverse le couturier vers le point d'union de son tiers supérieur avec son tiers moyen, devient sous-cutané et peut être poursuivi jusqu'au genou ; un *rameau perforant inférieur* qui longe la face postérieure du couturier, traverse ce muscle vers sa partie moyenne ou passe simplement en dessous de lui, devient sous-cutané et descend également jusqu'au genou.

2° *Nerf cutané interne.* Ce nerf est souvent formé de deux ou de trois branches. La branche externe est la plus volumineuse. Elle descend le long du bord interne du muscle couturier, traverse l'aponévrose crurale vers le tiers inférieur de la cuisse et se distribue à la peau de la face interne du genou. Les autres branches, beaucoup plus grêles, traversent l'aponévrose crurale et accompagnent la veine saphène interne jusque vers le milieu de la face interne de la cuisse.

3° *Nerf du quadriceps crural.* Ce nerf appartient au plan profond des branches terminales du nerf crural, et se divise immédiatement en plusieurs rameaux qui se

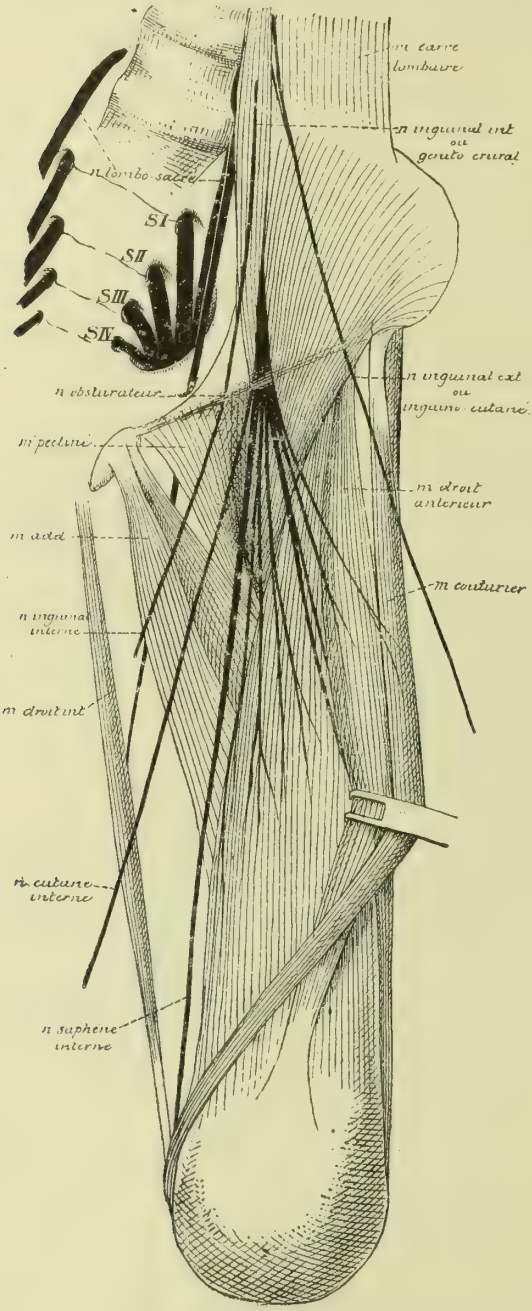

Fig. **339.**
Les nerfs inguinaux et les branches terminales du nerf crural.

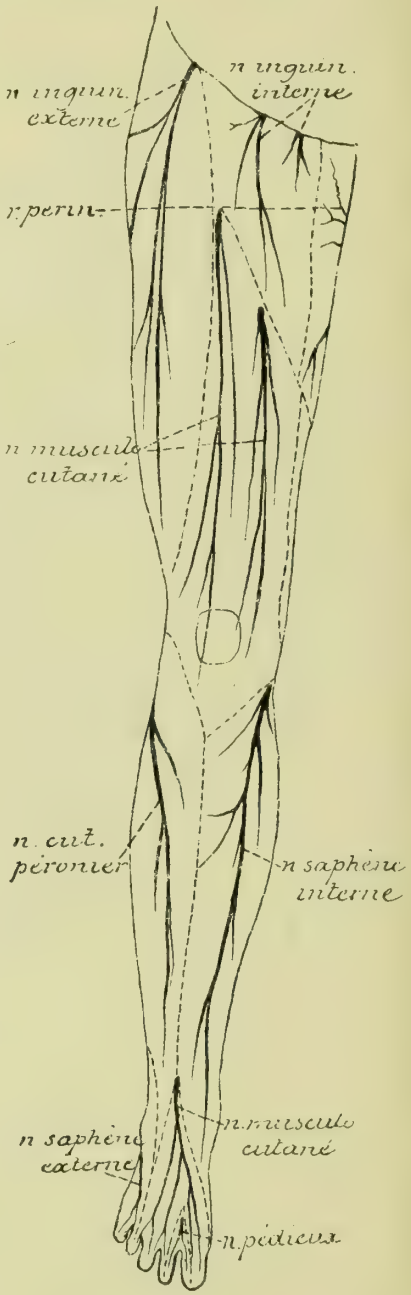

Fig. **340.**
Les nerfs cutanés de la face antérieure du membre inférieur.

rendent dans le muscle droit antérieur, le vaste externe, le vaste interne et le muscle crural.

4° *Nerf saphène interne.* Il naît de la branche profonde du nerf crural. D'abord situé en dehors des vaisseaux cruraux, il descend en bas et en dedans, pénètre dans la gaine des vaisseaux qu'il parcourt jusque vers l'anneau du troisième adducteur. Là, il traverse la paroi antérieure de la gaine des vaisseaux, descend derrière le bord postérieur du muscle couturier jusqu'au niveau de la face interne du genou, traverse l'aponévrose et devient sous-cutané. Il accompagne alors la veine saphène interne le long de la face interne de la jambe, passe au-devant de la malléole interne et se termine le long du bord interne du pied, vers le millieu du premier métatarsien.

Dans ce long trajet ce nerf fournit :

a) Quelques rameaux cutanés à la partie inférieure de la face interne de la cuisse.

b) Un rameau articulaire à la partie interne du genou.

c) Un rameau rotulien qui se distribue à la peau recouvrant la face antérieure de la rotule.

d) Des rameaux jambiers qui donnent la sensibilité à la peau de la face antéro-interne de la jambe.

VINGT-QUATRIÈME LEÇON

Les nerfs spinaux ou nerfs rachidiens.

(Suite).

Les nerfs sacrés. Plexus sacré. Plexus honteux. Plexus ischiatique.
Le nerf sciatique. — Le nerf coccygien.
Localisations sensitives et motrices radiculaires et médullaires.

Nerfs sacrés.

On compte cinq paires de nerfs sacrés. Les quatre premières paires sortent du canal rachidien par les trous sacrés antérieurs et postérieurs du sacrum, tandis que la cinquième paire passe entre le sacrum et le coccyx. La limite inférieure de la moelle sacrée se trouve au niveau du bord inférieur du corps de la première vertèbre lombaire. Nous avons vu que la limite inférieure de la moelle lombaire atteint le bord supérieur de la même vertèbre, il s'en suit que toute la moelle sacrée repose en avant sur le corps de la première vertèbre lombaire. Les racines des nerfs sacrés descendent dans le canal rachidien, parcourent toute la partie lombo-sacrée du rachis et présentent leur ganglion spinal dans le canal lui-même. Elles enveloppent le cône terminal et prennent part ainsi à la constitution de la queue de cheval, FIG. **341**.

Les nerfs sacrés se divisent en branches antérieures et en branches postérieures dans le canal sacré-lui-même.

Branches postérieures.

Les branches postérieures des nerfs sacrés traversent les trous sacrés postérieurs et s'anastomosent en arcades dans les gouttières sacrées, constituant ainsi un *plexus sacré postérieur*, d'où partent les *rameaux cutanés* destinés à la peau de la région sacro-coccygienne et de la partie supérieure de la région fessière.

Branches antérieures.

Les branches antérieures des quatres premiers nerfs sacrés passent par les trous sacrés antérieurs. La branche correspondante du cinquième nerf sacré longe le côté de l'articulation sacro-coccygienne. Ces branches antérieures sont plus considérables que les branches postérieures ; elles diminuent de volume de haut en bas et s'anastomosent avec les ganglions voisins du sympathique.

Les branches antérieures des quatre premiers nerfs sacrés se réunissent au nerf lombo-sacré pour constituer le *plexus sacré*, FIG. **342**. La branche antérieure du cinquième nerf sacré se réunit avec une branche correspondante du nerf coccygien pour constituer le *plexus coccygien*.

Plexus sacré. Le plexus sacré est formé par la réunion des branches antérieures des quatre premiers nerfs sacrés et du nerf lombo-sacré provenant du plexus lombaire.

Le nerf lombo-sacré lui-même provient de la branche antérieure du cinquième nerf lombaire réunie à une branche anastomotique du quatrième. Ce nerf descend dans l'excavation pelvienne au-devant de l'articulation sacro-iliaque et va se réunir aux branches antérieures des nerfs sacrés à la partie inférieure du grand trou sacro-sciatique. Les branches antérieures des nerfs sacrés sortent du sacrum par les trous sacrés antérieurs, passent au-devant du muscle pyramidal et gagnent ainsi la partie inférieure du grand trou sacro-sciatique, où elles se réunissent au nerf lombo-sacré.

Le plexus sacré dans son ensemble a une forme triangulaire à base interne et à sommet externe. La base correspond aux trous sacrés antérieurs, le sommet à la partie inférieure du grand trou sacro-sciatique. Ce plexus repose en arrière sur le muscle pyramidal. Il est uni au plexus lombaire par une anse nerveuse reliant le quatrième

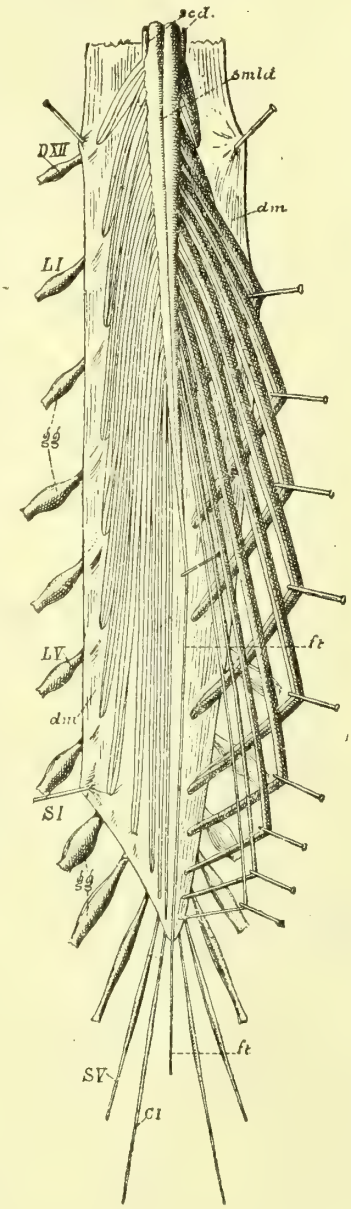

FIG. **341**.
Face dorsale de la partie inférieure de la moelle épinière avec la queue de cheval, après ouverture de la dure-mère. Gr. nat. 1/2.
DXII : Douzième nerf dorsal.
LI et *LV* : Premier et cinquième nerfs lombaires.
SI et *SV* : Premier et cinquième nerfs sacrés
CI : Premier nerf coccygien.
ft : Filet terminal.
gg : Ganglions spinaux.
smld : Sillon médian longitudinal dorsal
scd : Sillon collatéral dorsal.
dm : Dure-mère ouverte.

et le cinquième nerf lombaire, et au plexus coccygien par une anse nerveuse unissant le quatrième et le cinquième nerf sacré. Il s'anastomose par des rameaux communicants avec les ganglions voisins du sympathique.

Quelques auteurs divisent ce plexus sacré en deux parties :

a) Une partie supérieure, formée par le nerf lombo-sacré et les branches antérieures des trois premiers nerfs sacrés, à laquelle ils donnent le nom de *plexus ischiatique*. Cette partie du plexus sacré fournit exclusivement les nerfs destinés au membre inférieur, pour autant que ces nerfs ne proviennent pas du plexus lombaire.

b) Une partie inférieure formée par des anastomoses entre une partie du troisième

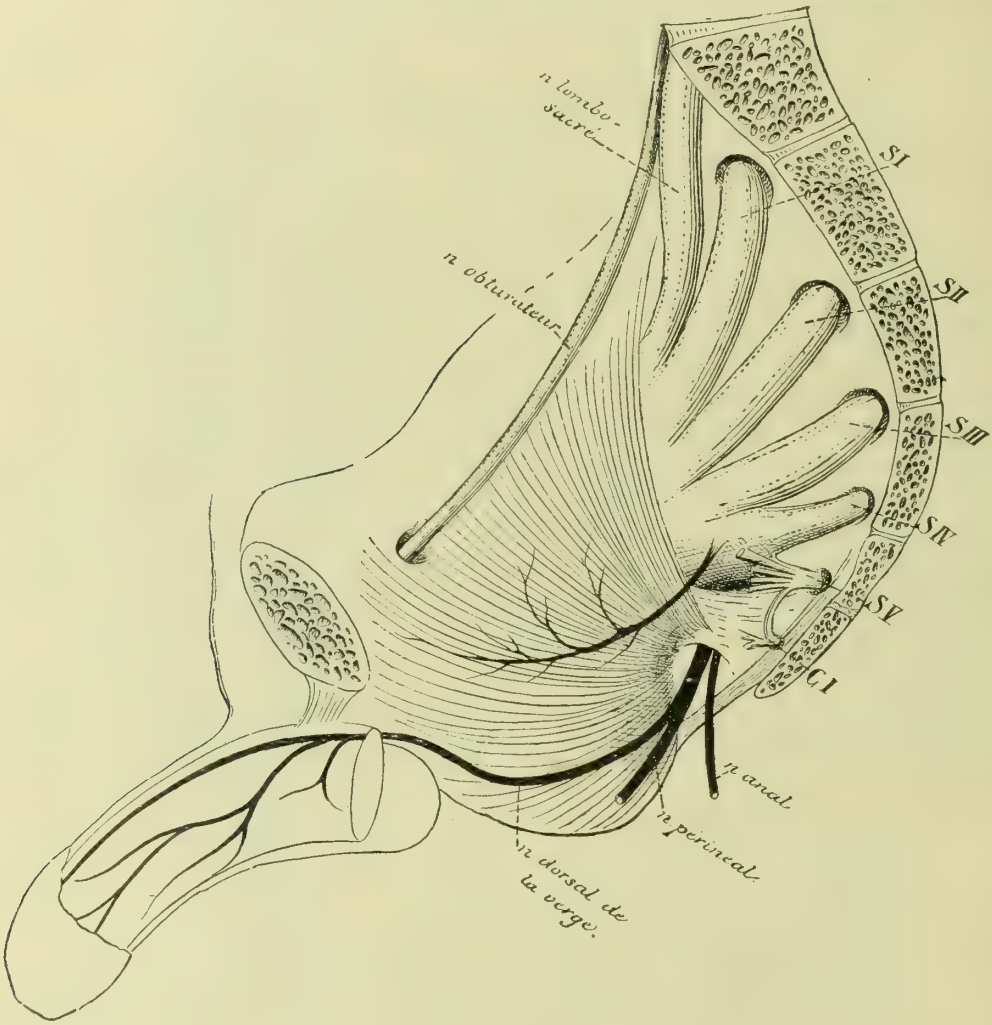

Fig. 342.
Le plexus sacré.

nerf sacré et toute la racine antérieure du quatrième nerf sacré : c'est le *plexus honteux*. Cette partie du plexus sacré ne fournit pas de nerfs au membre inférieur, mais simplement des branches aux viscères abdominaux et aux parois du tronc.

Cette division du plexus sacré en plexus ischiatique et plexus honteux facilite considérablement la description des branches collatérales et terminales qui en proviennent ; c'est pour ce motif que nous l'adoptons.

Plexus honteux *(plexus pudendus)*. Le plexus honteux donne un grand nombre de branches collatérales et terminales que l'on peut diviser en deux groupes : les nerfs destinés aux parois de la partie inférieure du tronc ou *nerfs pariétaux*, et les nerfs destinés aux viscères de l'excavation pelvienne, ou *nerfs viscéraux*.

Nerfs pariétaux. Il existe quatre nerfs pariétaux : le *nerf honteux commun*, le *nerf du muscle releveur de l'anus*, le *nerf du muscle coccygien* et le *nerf du muscle obturateur interne*.

1° *Nerf honteux commun (n. pudendus)*. C'est la branche la plus volumineuse de toutes celles qui naissent du plexus honteux. Elle sort du bassin par le grand trou sacro-sciatique en passant sous le bord inferieur du muscle pyramidal avec le nerf fessier inférieur et le grand nerf sciatique. Elle s'applique alors contre la surface externe de l'épine sciatique, passe par le petit trou sacro-sciatique et arrive ainsi sur la face interne de la tubérosité ischiatique, qui constitue la paroi externe de l'excavation ischio-rectale.

Au moment où ce nerf sort par le grand trou sacro-sciatique, il se divise en trois branches terminales, FIG. **342**.

a) Le nerf anal ou *nerf hémorrhoïdal*. Il passe par le petit trou sacro-sciatique, traverse l'excavation ischio-rectale et va se terminer dans le muscle constricteur de l'anus et dans la peau qui recouvre ce muscle.

b) Le nerf périnéal. Arrivé sur la face interne de la tubérosité ischiatique, il se subdivise en deux branches :

Le *rameau superficiel* ou *rameau cutané*. Il se porte en avant et en dedans, entre l'aponévrose périnéale superficielle et le fascia superficialis, et se distribue à la peau de la région antérieure du périnée et à la peau des bourses *(nn. scrotales posteriores)*.

Le *rameau profond* ou *rameau musculaire* passe au-dessus du muscle transverse superficiel du périnée et s'épanouit en filets destinés aux muscles voisins : le transverse superficiel du périnée, le bulbo-caverneux, l'ischio-caverneux et la partie antérieure du constricteur de l'anus. Un filet de ce nerf accompagne l'artère transverse du bulbe de l'urèthre et se distribue à la muqueuse du canal du l'urèthre.

c) Le *nerf dorsal de la verge* ou *du clitoris*, *nerf pénien* ou *clitoridien*. Il monte le long de la face interne de la branche ischio-pubienne jusqu'en dessous de la symphyse pubienne en émettant des branches d'innervation destinées au muscle tranverse profond, perfore le ligament sous-pubien, longe le ligament suspenseur de la verge ou du clitoris et gagne ainsi le dos de la verge ou du clitoris qu'il parcourt d'arrière en avant, en donnant des branches collatérales à la peau et des branches terminales à la muqueuse du gland.

2° *Le nerf du muscle releveur de l'anus.*

3° *Le nerf du muscle obturateur interne.*

4° *Le nerf du muscle coccygien.* Ces trois derniers nerfs se rendent directement dans les muscles correspondants.

Nerfs viscéraux. Ces nerfs sont grêles et assez nombreux. Ils naissent du troisième et du quatrième nerf sacré dans l'intérieur même du petit bassin et prennent le nom de *nerfs érecteurs*. Ceux-ci se dirigent en avant sur les parties latérales du rectum

et du bas-fond de la vessie, pour se rendre dans des ganglions sympathiques du plexus hypogastrique, ganglions auxquels aboutissent également les *nerfs hypogastriques* nés du glanglion mésentérique inférieur et d'où partent les filets nerveux allant innerver les muscles lisses de tous les organes intrapelviens.

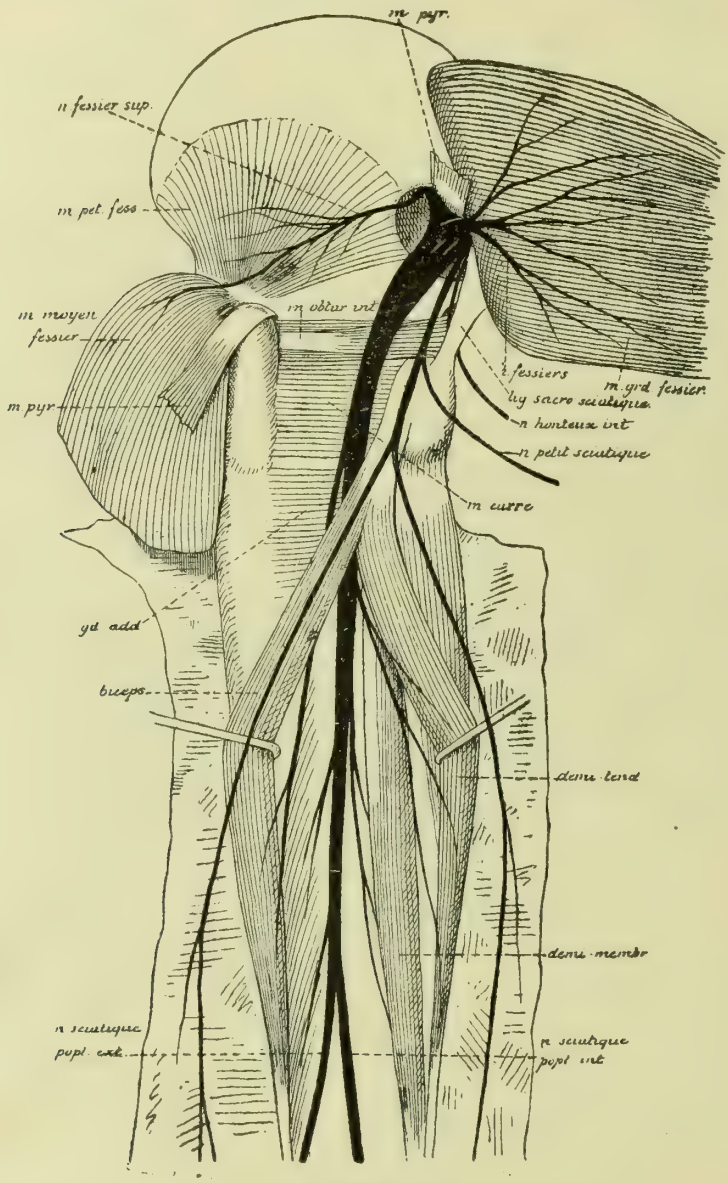

FIG. 343.

Plexus ischiatique. Le plexus ischiatique émet trois branches collatérales et une branche terminale.

Branches collatérales. 1° Les rameaux du muscle pyramidal, des muscles jumeau supérieur, jumeau inférieur et carré de la cuisse.

2° *Le nerf fessier supérieur (n. glutæus superior).* Il provient du sommet du plexus ischiatique, en dedans de l'excavation pelvienne. Il sort par le grand trou sacro-sciatique au-dessus du muscle pyramidal, arrive dans la région fessière et donne des branches d'innervation au muscle moyen fessier, au muscle petit fessier et au tenseur du fascia lata, FIG. **343**.

3° *Le nerf fessier inférieur* ou *nerf petit sciatique.* Il sort du bassin par le grand trou sacro-sciatique en passant au-dessous du muscle pyramidal, descend dans la région fessière derrière le grand nerf sciatique, au-devant de la partie inférieure du muscle grand fessier, entre le grand trochanter et la tubérosité ischiatique. Il donne des filets d'innervation au muscle grand fessier *(nerf fessier inférieur, n. glutæus inferior)* et, arrivé au bord inférieur de ce muscle, il prend le nom de *nerf cutané postérieur de la cuisse (n. cutaneus femoris posterior).* Celui-ci descend sous l'aponévrose de la cuisse jusque vers le milieu de cette région, traverse alors l'aponévrose et s'étend par ses branches terminales jusqu'à la partie inférieure du creux poplité, FIG. **344**. Dans ce trajet il émet, au bord inférieur du grand fessier, des *rameaux récurrents* qui portent la sensibilité à la peau de la partie inférieure de la région fessière ; un *rameau périnéal* qui donne la sensibilité à la partie supérieure de la face interne de la cuisse et à la partie externe du périnée, et se termine dans la peau du scrotum chez l'homme, dans celle de la grande lèvre chez la femme.

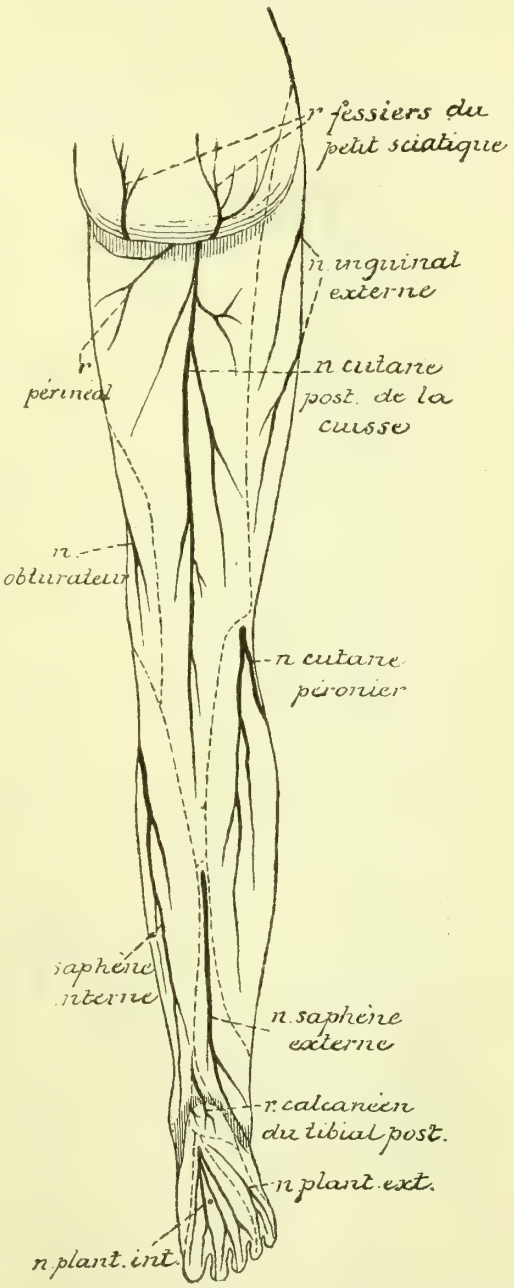

FIG. **344**.

Branches terminales. Le plexus ischiatique n'émet qu'une seul branche terminale. C'est le *grand nerf sciatique (n. ischiaticus).*

Le grand nerf sciatique doit être considéré comme la continuation directe du

plexus ischiatique. Ses fibres constitutives proviennent à la fois du nerf lombo-sacré et des branches antérieures des trois premiers nerfs sacrés. Il sort du bassin par la partie inférieure du grand trou sacro-sciatique en passant au-dessous du bord inférieur du muscle pyramidal. Il descend entre le grand trochanter et la tubérosité de l'ischion, derrière le muscle obturateur interne, les jumeaux pelviens et le muscle carré de la cuisse, au-devant de la partie inférieure du muscle grand fessier. Il pénètre dans la région postérieure de la cuisse au-devant des muscles de cette région qui s'insèrent à l'ischion, descend le long de la face postérieure du grand adducteur, se place plus bas entre le biceps et les muscles demi-tendineux et demi-membraneux et, arrivé à la partie supérieure du creux poplité, il se divise en deux branches terminales : le *nerf sciatique poplité externe* ou *nerf péronier* et le *nerf sciatique poplité interne* ou *nerf tibial*, FIG. **343** et **345**.

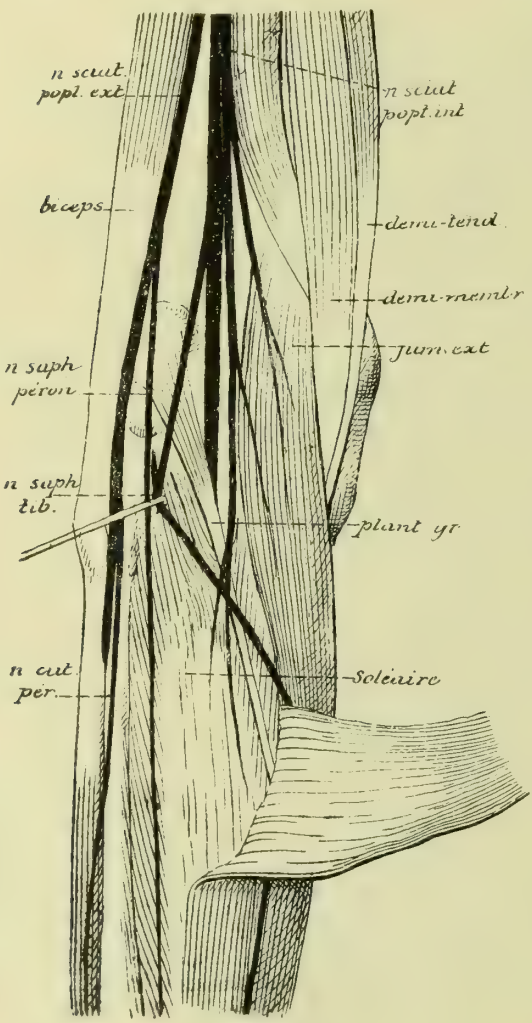

FIG. **345**.

Branches collatérales. Pendant son trajet depuis le grand trou sacro-sciatique jusque dans le creux poplité, le nerf sciatique fournit un grand nombre de branches collatérales :

a) Des rameaux articulaires à l'articulation coxo-fémorale.

b) Des rameaux musculaires pour les deux portions du biceps fémoral, le demi-membraneux, le demi-tendineux et le troisième adducteur.

c) Des rameaux articulaires pour l'articulation du genou.

Branches terminales. I. Nerf sciatique poplité externe ou *nerf péronier commun (n. peronaeus communis).* C'est la branche de bifurcation externe du nerf sciatique. Ce nerf descend obliquement en bas et en dehors, en longeant le bord intene du tendon du biceps crural, FIF. **345**. Il croise le condyle externe du fémur et l'insertion supérieure du muscle jumeau externe, passe derrière la tête du péroné, contourne la face externe du col de cet os, étant situé entre ce col et le muscle long péronier latéral, arrive dans le région antéro-externe de la

jambe et se divise en deux branches terminales : le *nerf musculo-cutané* ou *nerf péronier superficiel* (*n. peronaeus superficialis*) et le *nerf tibila antérieur* ou *nerf péronier profond* (*n. peronaeus profundus*).

Au cours de ce trajet, le nerf péronier commun a fourni des branches collatérales :

a) Des rameaux articulaires au genou.

b) *Le nerf saphène péronier* ou *rameau anastomotique péronier* (*ramus anastomoticus peronaeus*). Il naît dans le creux du jarret, se dirige en bas et en dedans sur la face postérieure du jumeau externe, traverse l'aponévrose et se réunit au *nerf saphène tibial* pour constituer le *nerf saphène externe*.

c) *Le nerf cutané péronier* ou *nerf cutané latéral du mollet* (*n. cutaneus surae lateralis*). Il provient soit directement du nerf péronier, soit d'un tronc commun avec le nerf saphène péronier. Il traverse bientôt l'aponévrose jambière et se distribue à la peau qui recouvre la face externe de la jambe.

Nerf musculo-cutané ou *nerf péronier superficiel*. Il traverse le muscle long péronier latéral, puis descend entre ce muscle et le court péronier, FIG. **346** ; il fournit des branches aux deux muscles péroniers. Il traverse l'aponévrose jambière vers le tiers inférieur de la région antérieure de la jambe entre le muscle long péronier latéral et le muscle extenseur commun des orteils et se divise en deux branches qui se distribuent à la peau de la face dorsale du pied, FIG. **347**.

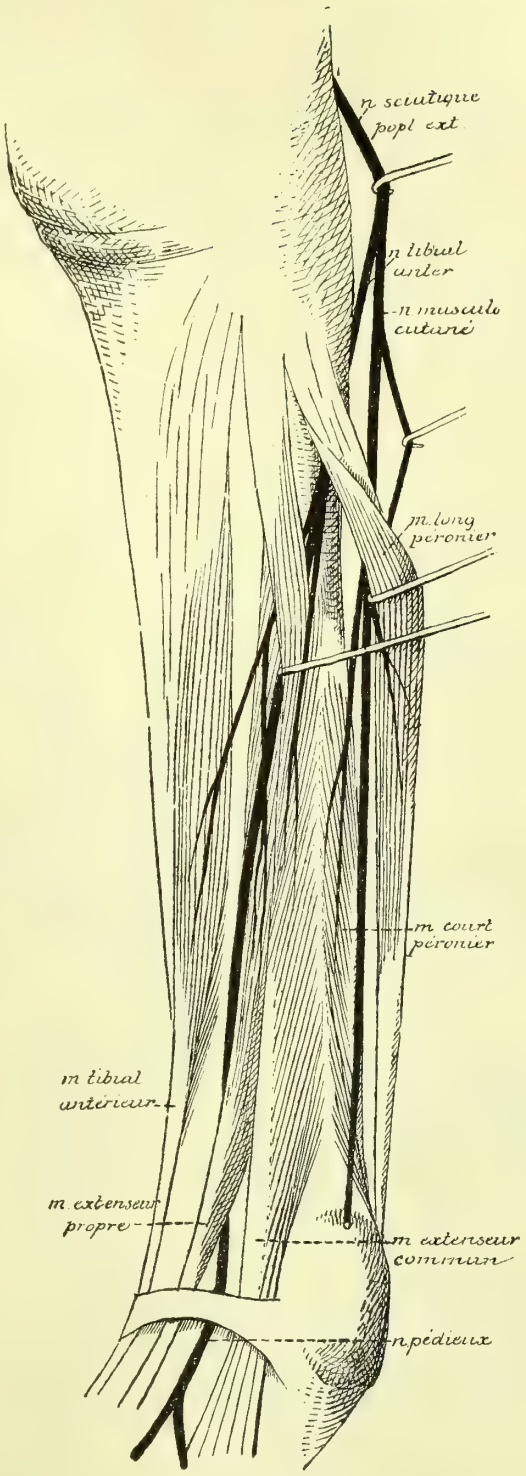

FIG. **346**.

La branche interne, *nerf cutané dorsal interne du pied* (*n. cutaneus dorsalis medialis*), est la plus volumineuse. Elle se divise encore, se subdivise et va porter la sensibilité à la moitié interne du dos du pied, à la face dorsale des deux premiers orteils et à la partie interne du troisième orteil.

La branche externe, *nerf cutané dorsal externe du pied* (*n. cutaneus dorsalis intermedius*), donne la sensibilité à la peau de la moitié externe du dos du pied ; elle se divise et se subdivise, s'anastomose avec le nerf cutané dorsal interne en dedans, avec le nerf saphène externe en dehors et va fournir les nerfs collatéraux dorsaux (*nn. digi-*

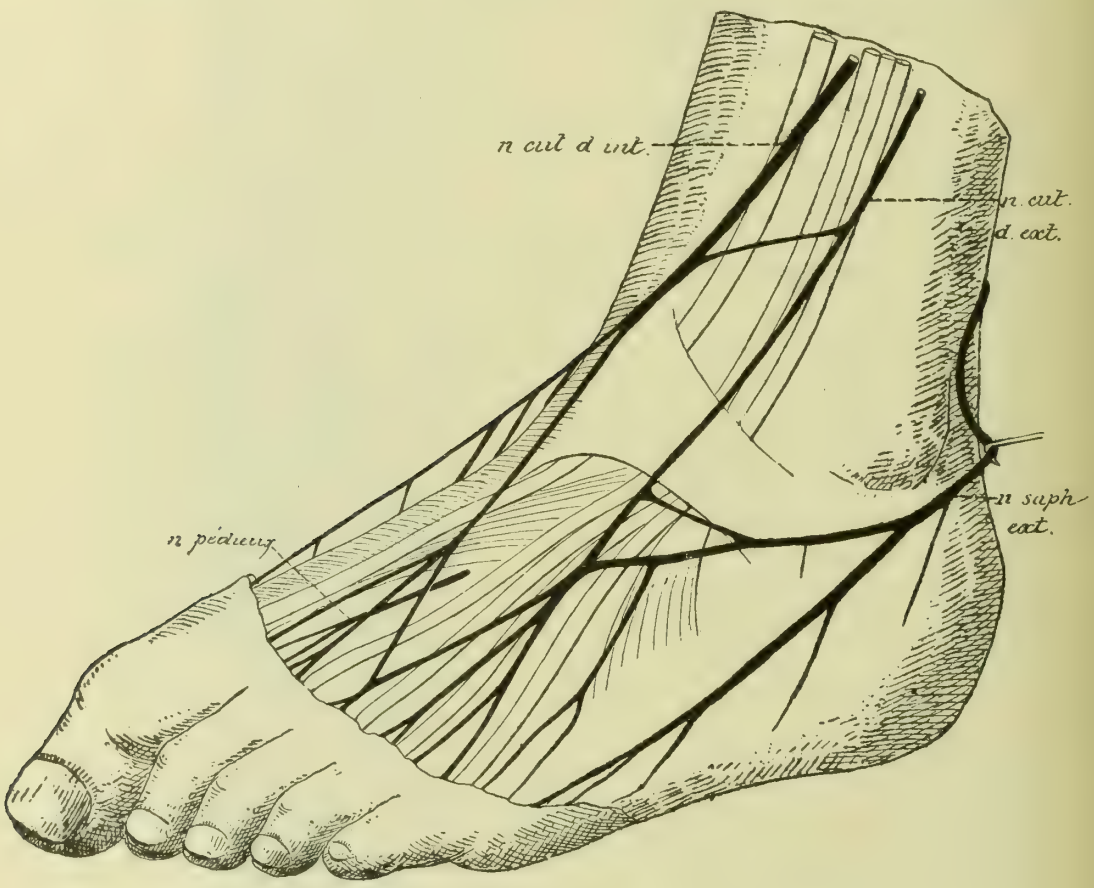

Fig. 347.

tales dorsales pedis) externe du troisième, interne et externe du quatrième et interne du cinquième orteil. Ce nerf cutané dorsal externe est très variable d'individu à individu. Il est souvent remplacé totalement par le nerf saphène externe.

Nerf tibial antérieur ou *nerf péronier profond*. Il perfore le muscle long péronier latéral et le muscle long extenseur commun des orteils, arrive ainsi sur la face antérieure du ligament interosseux le long de laquelle il descend, étant situé d'abord entre le muscle tibial antérieur et l'extenseur commun des orteils, puis entre le muscle tibial et l'extenseur propre du gros orteil. Il passe alors avec l'artère

tibiale antérieure sous le ligament annulaire dorsal du tarse, où il est croisé par le tendon de l'extenseur propre du gros orteil, et arrive ainsi sur le dos du pied, où il prend le nom de *nerf pédieux*.

En descendant le long du ligament interosseux, le nerf tibial antérieur fournit des branches au muscle tibial antérieur, à l'extenseur propre du gros orteil et à l'extenseur commun des orteils.

Le *nerf pédieux* longe le côté interne de l'artère pédieuse et se divise en deux rameaux. Le rameau interne s'étend jusqu'au premier espace interosseux qu'il parcourt d'arrière en avant, traverse ensuite l'aponévrose pour aller s'anastomoser avec les branches terminales du nerf cutané dorsal interne. Il fournit aussi des rameaux à l'articulation métatarso-phalangienne du premier et du deuxième orteil. Le rameau externe se dirige en dehors, passe en-dessous du muscle pédieux et donne des filets nerveux :

a) à la face profonde de ce dernier muscle, filets moteurs qui innervent ce muscle ;

b) aux trois derniers espaces interosseux, filets sensitifs destinés aux articulations métatarso-phalangiennes correspondantes.

II. Nerf sciatique poplité interne ou *nerf tibial* (*n. tibialis*). C'est la branche de division interne du grand nerf sciatique. Elle provient de ce dernier nerf à la partie supérieure du creux poplité, traverse ce creux de haut en bas, étant situé en dessous de l'aponévrose, en arrière et un peu en dehors des vaisseaux poplités. Ce nerf pénètre dans la région postérieure de la jambe en passant sous l'anneau aponévrotique du muscle soléaire. Il parcourt cette région postérieure étant placé entre le plan musculaire superficiel et le plan musculaire profond, appliqué contre ce plan profond par le feuillet correspondant de l'aponévrose jambière et accompagné par l'artère tibiale postérieure jusqu'au niveau de l'articulation tibio-tarsienne. Là, il est situé sur la face interne du calcanéum et se divise, en arrière de la malléole interne, en deux branches terminales : le *nerf plantaire interne* et le *nerf plantaire externe*, FIG. **348**.

Branches collatérales. Pendant son trajet depuis la partie supérieure du creux poplité jusqu'à la plante du pied, le nerf sciatique poplité interne fournit un grand nombre de branches collatérales musculaires, articulaires et cutanées.

Les *branches musculaires* qui naissent à la partie inférieure du creux poplité innervent les muscles jumeaux, le plantaire grêle, le soléaire et le poplité. Celles qui proviennent du nerf tibial postérieur pendant son trajet entre les deux plans musculaires de la région postérieure de la jambe sont destinées aux muscles tibial postérieur, long fléchisseur commun des orteils et long fléchisseur propre du gros orteil. Le nerf tibial postérieur fournit souvent une branche qui traverse la partie supérieure du ligament interosseux pour se rendre dans le muscle tibial antérieur.

Les *branches articulaires* sont destinées au ligament postérieur de l'articulation du genou.

Les *branches cutanées* sont le *nerf saphène tibial*, branche d'origine du *nerf saphène externe*, et les *rameaux cutanés plantaires*.

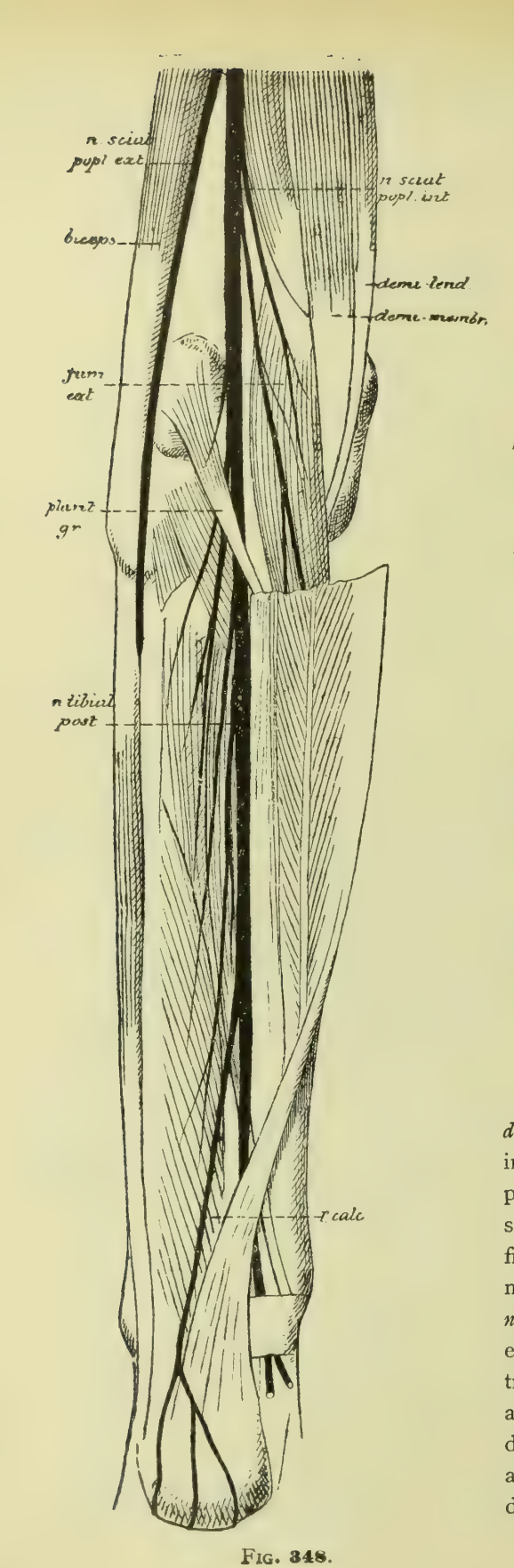

FIG. 348.

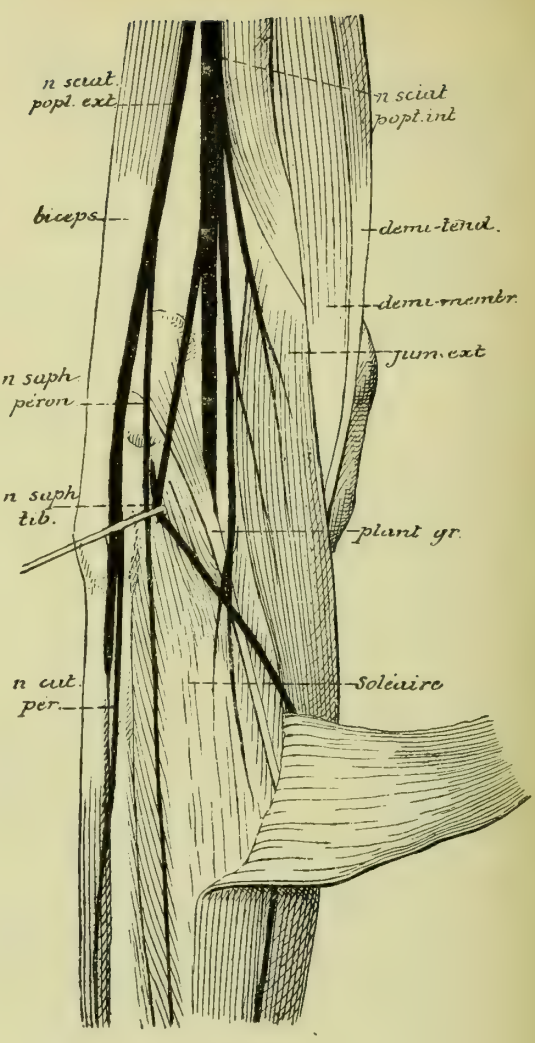

FIG. 349.

Le *nerf saphène tibial* (*n. cutaneus surae medialis*) provient du nerf sciatique poplité interne vers la partie moyenne du creux poplité, FIG. **349**. Il descend verticalement sur la face externe du plan musculaire superficiel le long de la ligne de réunion des deux muscles jumeaux. Il s'anastomose avec le *nerf saphène péronier* vers le milieu de la jambe et prend le nom de *nerf saphène externe*. Il traverse alors l'aponévrose jambière, FIG. **344**, accompagne la veine saphène externe le long du côté externe du tendon d'Achille, passe avec cette veine derrière la malléole externe, donne des rameaux à la peau qui recouvre

cette malléole et la face externe du calcanéum. Il longe alors le bord externe du pied, FIG. **347**, s'anastomose avec le cutané dorsal externe et s'étend à toute la longueur de ce bord externe jusqu'à l'extrémité du petit orteil.

Quand le nerf cutané dorsal externe est peu développé le nerf saphène externe peut le suppléer. Celui-ci se distribue alors à toute la moitié externe de la face dorsale du pied.

Les *rameaux cutanés plantaires* (*rami calcanei mediales*) se distribuent à la peau de la face interne du calcanéum et de la partie postérieure de la plante du pied.

Branches terminales. 1° *Nerf plantaire interne* (*n. plantaris medialis*), FIG. **350**. Le nerf plantaire interne est la plus volumineuse des deux branches terminales du nerf tibial postérieur. Il se dirige directement en avant, situé d'abord au-dessus de l'extrémité postérieure du muscle adducteur du gros orteil, puis entre les muscles de la région plantaire interne et ceux de la région plantaire moyenne, et se divise en branches terminales au niveau de la région métatarsienne.

Pendant ce trajet, il fournit des *branches cutanées* à la partie interne de la plante du pied et des *branches musculaires* à l'adducteur du gros orteil, au court fléchisseur commun des orteils et à l'accessoire du long fléchisseur.

Les branches terminales, *nerfs digitaux plantaires communs* (*nn. digitales plantares communes*), sont au nombre de quatre. L'interne, la plus volumineuse, naît tout près de l'extrémité proximale du premier métatarsien ; elle longe le bord externe du muscle adducteur du gros orteil, en donnant de petites branches cutanées au bord interne du pied et un filet d'innervation au muscle court fléchisseur propre du pouce, et se termine en formant le *nerf collatéral plantaire interne du gros orteil.*

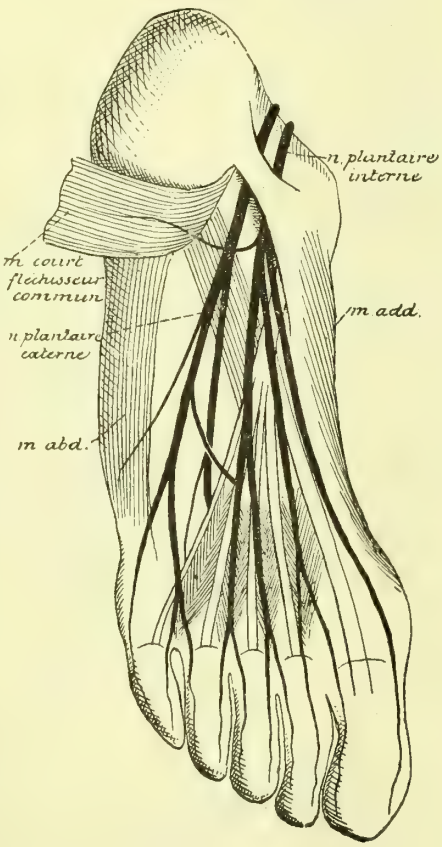

FIG. **350**.

Les trois autres branches proviennent du nerf plantaire interne au niveau de la partie moyenne du deuxième métatarsien. Elles parcourent d'arrière en avant les trois premiers espaces interosseux et se subdivisent encore en deux branches qui vont devenir les *nerfs collatéraux plantaires internes* du *deuxième*, du *troisième* et du *quatrième orteil*, et les *nerfs collatéraux plantaires externes* du *premier*, du *deuxième* et du *troisième orteil* (*nn. digitales plantaires proprii*).

2° *Nerf plantaire externe* (*n. plantaris lateralis*). Il se dirige obliquement à la plante du pied en avant et en dehors, en passant entre le muscle accessoire du long fléchisseur et le muscle court fléchisseur commun des orteils. Arrivé entre les muscles de la région plantaire externe et ceux de la région plantaire moyenne, il se divise en une branche superficielle et une branche profonde. Pendant ce trajet il envoie des filets au muscle abducteur du petit orteil et à la partie externe du muscle accessoire.

La *branche superficielle* (*ramus superficialis*) s'anastomose avec la branche la plus externe du nerf plantaire interne, envoie des filets aux deux muscles lombricaux externes, puis se divise en deux rameaux qui vont fournir le *nerf collatéral plantaire externe du quatrième orteil* et les *nerfs collatéraux plantaires interne* et *externe du cinquième.*

La *branche profonde* (*ramus profundus*) passe obliquement en dedans, entre le muscle abducteur oblique du gros orteil et les muscles interosseux plantaires, décrivant ainsi une courbe à convexité antérieure. De cette courbe partent les filets d'innervation pour tous les muscles interosseux plantaires et dorsaux, les muscles lombricaux internes, le muscle court fléchisseur du cinquième orteil et l'abducteur transverse du gros orteil. Cette branche profonde se termine elle-même dans le muscle abducteur oblique du premier orteil.

Les nerfs collatéraux plantaires et dorsaux des orteils se comportent comme les nerfs correspondants des doigts, avec cette différence que les nerfs dorsaux innervent presque toute la face dorsale des orteils. Chaque nerf collatéral plantaire n'envoie à la face dorsale qu'un petit rameau sous-unguéal.

Nerf coccygien.

On ne décrit généralement qu'un seul nerf coccygien (*n. coccygeus*). Il provient de la partie inférieure du cône médullaire au niveau du corps de la deuxième vertèbre lombaire, traverse les parties lombaire, sacrée et coccygienne du rachis, étant placé de chaque côté du filet terminal, et se divise à la partie inférieure du canal rachidien en une branche antérieure et une branche postérieure.

D'après les recherches de Rauber, il existerait encore, dans le filet terminal, deux autres nerfs coccygiens plus ou moins développés, pourvus chacun d'un petit ganglion spinal. On ne connaît pas leur distribution périphérique.

Branche postérieure.

La branche postérieure du nerf coccygien sort du canal rachidien en traversant la partie latérale du ligament sacro-coccygien postérieur et superficiel. Elle s'anastomose avec les branches postérieures des nerfs sacrés en prenant part à la constitution du *plexus sacré postérieur* et se distribue à la peau de la région coccygienne.

Branche antérieure.

La branche antérieure du nerf coccygien sort du canal rachidien au niveau de la réunion des deux premières vertèbres coccygiennes. Elle est reliée par une anse nerveuse à la branche antérieure du cinquième nerf sacré, avec laquelle elle constitue le *plexus sacro-coccygien* ou *plexus coccygien.*

Plexus coccygien. Le plexus coccygien est donc constitué par l'anastomose qui relie le cinquième nerf sacré au nerf coccygien, FIG. **351.** Il est relié au plexus

sacré par l'anse nerveuse unissant le quatrième au cinquième nerf sacré. Il est uni également à la partie inférieure de la chaine ganglionnaire du sympathique par quelques rameaux communicants.

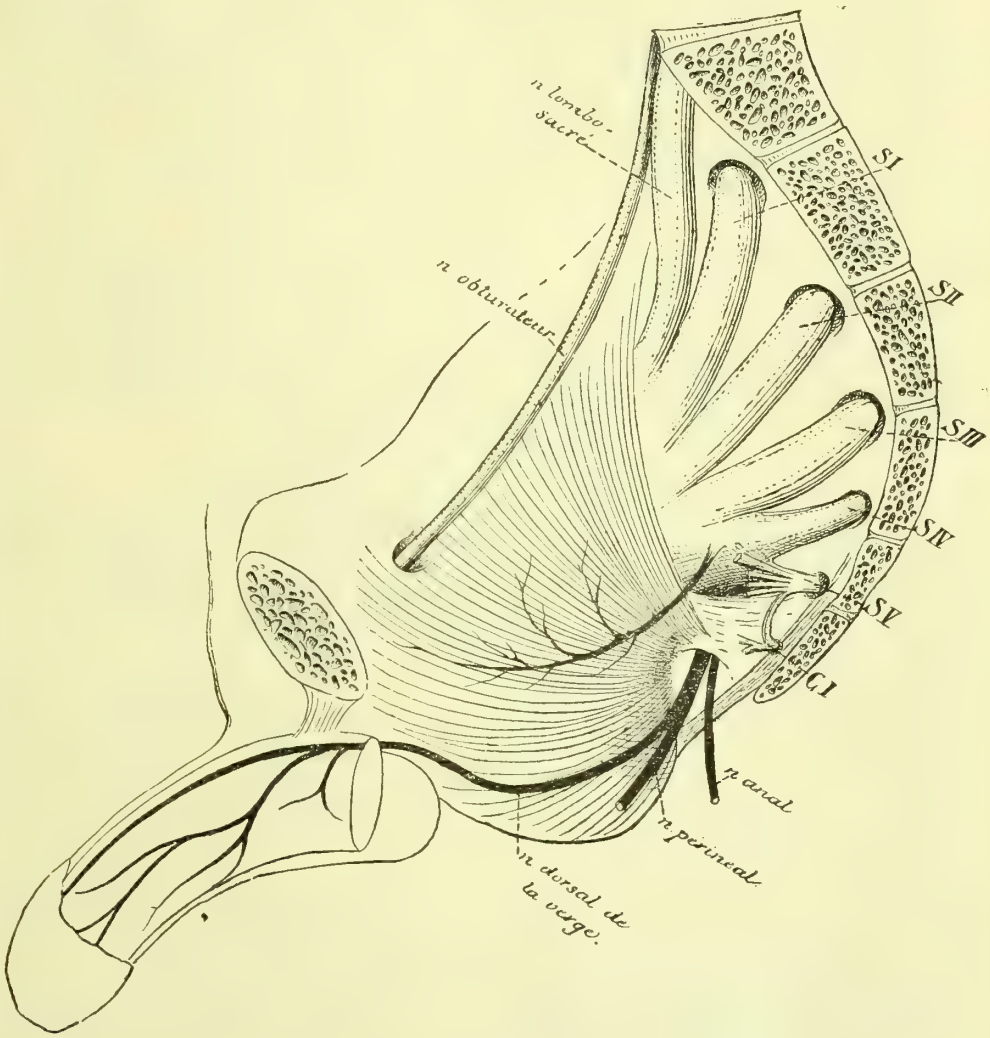

Fig. **351**.
Le plexus coccygien.

Du plexus coccygien partent quelques filets nerveux très grêles qui se rendent dans le plexus hypogastrique du sympathique, puis un filet assez volumineux, le nerf *ano-coccygien (n. anococcygei)* (Schwalbe), destiné en partie au muscle coccygien, en partie à la peau qui s'étend entre la pointe du coccyx et l'anus.

Localisations sensitives et motrices radiculaires et médullaires.

En étudiant, dans les leçons qui précèdent, la distribution des fibres périphériques, soit sensitives, soit motrices, nous n'avons considéré les nerfs qu'au sortir du plexus. Nous avons vu, par exemple, que le nerf musculo-cutané provient du tronc antéro-externe du plexus brachial, qu'il innerve les muscles coraco-brachial, biceps et brachial antérieur et qu'il donne la sensibilité à la peau qui recouvre la région antéro-externe de l'avant-bras ; mais, à cause de l'échange de fibres nerveuses qui se fait entre les branches d'origine de ce plexus brachial, nous ignorons complètement de quelles *racines spinales* proviennent les fibres nerveuses qui entrent dans la constitution de ce nerf musculo-cutané. Il en est de même pour chacune des branches terminales des différents plexus : cervical, brachial, lombaire et sacré. L'étude que nous avons faite jusqu'ici est importante au point de vue clinique, parce que si une lésion siège sur le nerf périphérique, au-delà du plexus, les troubles survenus dans la sensibilité et dans la motilité peuvent nous faire connaître le nerf lésé.

Mais cette étude est incomplète, parce qu'elle ne nous fournit aucun élément de diagnostic quand la lésion siége en deça du plexus, c'est-à-dire sur les racines antérieures et postérieures des nerfs spinaux. Cette relation entre les racines des nerfs spinaux et les organes périphériques auxquels les fibres nerveuses de ces racines sont destinées constitue ce que l'on désigne sous le nom de *localisations sensitives et motrices radiculaires*. Elle a été étudiée principalement par Sherrington au moyen de recherches expérimentales sur les animaux et par Thorburn au moyen d'observations cliniques.

Localisations sensitives radiculaires.

Dans ses nombreuses recherches expérimentales, Sherrington a d'abord découvert ce fait étrange, c'est que la section d'une seule racine postérieure ne détermine pas d'anesthésie. Pour produire des troubles manifestes de la sensibilité, il faut au moins couper deux et même trois racines postérieures. La conclusion qui résulte de ce fait expérimental c'est que chaque région de la peau doit recevoir ses fibres sensitives de plus d'une racine postérieure.

Pour déterminer exactement la région de la surface cutanée en rapport avec une racine postérieure donnée, Sherrington a eu recours à un procédé spécial qu'il désigne sous le nom de *procédé de la sensibilité persistante*. Supposons qu'il s'agisse de rechercher la distribution périphérique des fibres de la racine postérieure du quatrième nerf dorsal. Sherrington sectionne alors les racines postérieures du troisième et du deuxième nerf dorsal, ainsi que les racines postérieures du cinquième et du sixième nerf dorsal et cherche à délimiter la région cutanée où la sensibilité est restée intacte entre les deux régions complètement anesthésiées, fig. **352**, IV.

Il recherche, sur un autre animal et de la même façon, la région de distribution des fibres de la racine postérieure du troisième nerf dorsal, en sectionnant les racines postérieures voisines, puis la région innervée par les fibres de la racine postérieure du cinquième nerf dorsal et il arrive à cette conclusion, nettement représentée dans la fig. **352**, c'est que chaque partie de la peau reçoit ses fibres sensitives d'au moins deux racines postérieures et que, pour produire une région anesthésiée quelque petite qu'elle soit, il faut la section ou la lésion des fibres de deux racines postérieures immédiatement voisines. Ces résultats sont surprenants en ce sens, que, s'ils sont l'expression exacte de la réalité, on pourrait sectionner, sur un animal donné, la moitié de toutes les racines postérieures sans produire la moindre anesthésie, à la condition de ne pas sectionner ces racines l'une à la suite de l'autre, mais de sectionner soit toutes les racines paires, soit toutes les racines impaires.

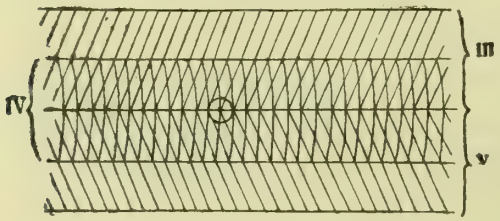

Fig. **352**.
Schéma du mode d'innervation de la peau (d'après Sherrington).

Thorburn a étudié, chez l'homme, la distribution périphérique des fibres de chaque racine postérieure du plexus cervical et du plexus lombo-sacré en se basant soit sur des lésions traumatiques de la moelle, soit sur des lésions radiculaires.

Il résulte de ses recherches, fig. **353** et **354**, que :

1° Les fibres radiculaires postérieures du cinquième nerf cervical donnent la sensibilité à la peau de la région deltoïdienne et à la face externe du bras et de l'avant-bras jusqu'à la racine du pouce.

2° Les fibres radiculaires postérieures du sixième et du septième nerf cervical innervent la partie moyennne de la face antérieure et postérieure du bras et de l'avant-bras,

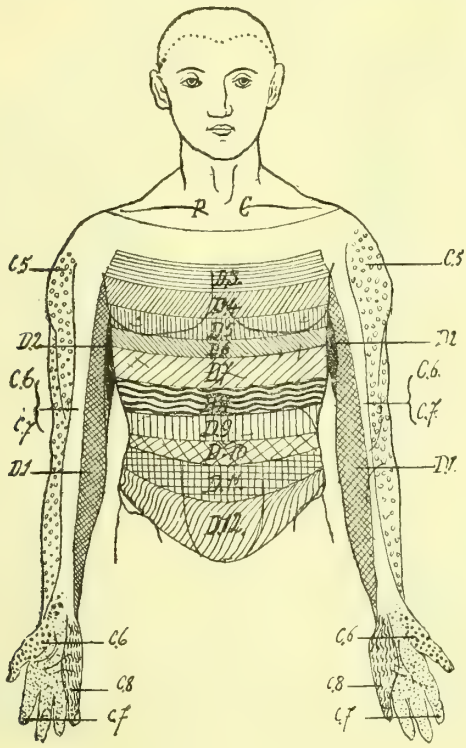

Fig. **353**.
Mode de distribution des fibres radiculaires postérieures des nerfs cervicaux inférieurs et des nerfs dorsaux (d'après Thorburn).

ainsi que toute l'étendue de la face palmaire et dorsale de la main, à l'exclusion d'environ le tiers interne, et des doigts à l'exception de l'auriculaire.

3° Les fibres radiculaires postérieures du huitième nerf cervical et du premier nerf dorsal se distribuent au petit doigt et à la face interne de l'avant-bras et du bras.

4° Les fibres radiculaires postérieures des nerfs dorsaux innervent la peau du tronc ainsi que l'indiquent les figures **353** et **354**.

Les mêmes recherches ont été faites par Thoreurn pour la distribution périphérique des fibres radiculaires postérieures des nerfs lombaires et sacrés.

Les fig. **355** et **356** indiquent nettement les zones de distribution des racines de ces différents nerfs. Il résulte de l'examen de ces figures que l'innervation cutanée de la face antérieure du membre inférieur appartient aux nerfs lombaires, tandis que l'innervation de la peau de la région fessière inférieure, de la région périnéale, de la région génitale et de presque toute l'étendue de la face postérieure du membre inférieur est sous la dépendance des nerfs sacrés.

Il résulte de cette distribution périphérique des fibres sensitives renfermées dans les racines postérieures des nerfs spinaux, que si on considère un homme dans la position

assise, les membres inférieurs horizontalement étendus en avant et les membres supérieurs placés dans la position horizontale de telle façon que le bord cubital de la main est tourné en bas, on pourra découper cet homme en tranches horizontales d'épaisseur variable, chacune d'elles correspondant plus ou moins approximativement à la zone de distribution périphérique des fibres d'une racine postérieure.

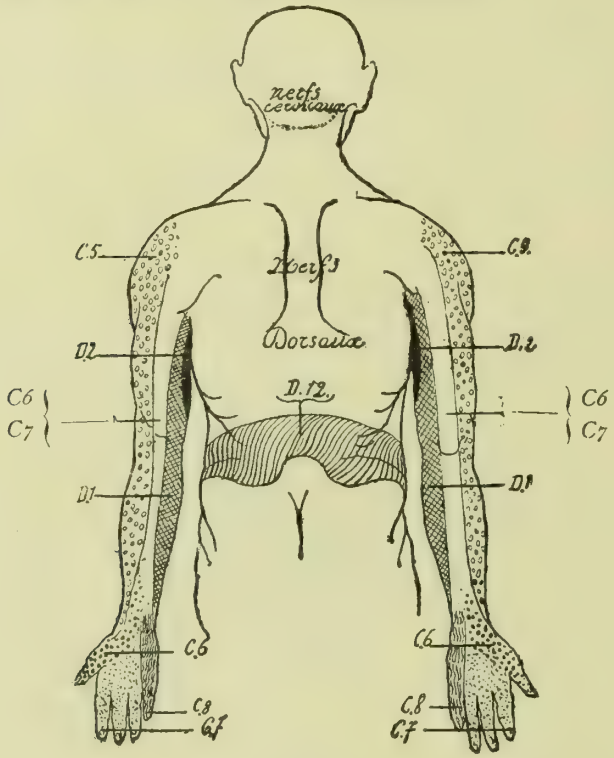

Fig. **354.**

Mode de distribution des fibres radiculaires postérieures des nerfs cervicaux inférieurs et des nerfs dorsaux (d'après Thorburn).

Localisations motrices radiculaires.

L'étude des localisations radiculaires motrices a été faite surtout en Angleterre. Les recherches expérimentales de Ferrier, Yeo, Sherrington et Russell et les observations cliniques de Thorburn ont montré que chaque muscle périphérique est, au moins, innervé par deux racines, de telle sorte que la section d'une seule racine motrice ne détermine pas de trouble permanent dans les mouvements du membre ; pour qu'il y ait paralysie à la suite de lésion radiculaire, il faut que cette lésion intéresse pour le moins les fibres de deux racines immédiatement voisines.

Chacun des muscles du membre supérieur et du membre inférieur reçoit donc ses filets d'innervation d'au moins deux racines antérieures ; à plus forte raison, chaque nerf périphérique innervant un nombre plus ou moins considérable de muscles doit se constituer, au sortir du plexus brachial ou du plexus lombo-sacré, par la réunion de fibres nerveuses appartenant à des racines différentes.

Les fibres d'une racine antérieure donnée — depuis le premier nerf cervical jusqu'au premier nerf dorsal et depuis le premier nerf lombaire jusqu'au nerf coccygien — en passant par le plexus cervical, brachial, lombaire ou sacré, se séparent donc les unes des autres, s'enchevêtrent avec les fibres venues des racines voisines pour se rendre dans les nerfs périphériques différents. Ils s'en suit que les lésions des racines antérieures des nerfs, on *lésions radiculaires*, se traduiront au dehors par des paralysies (*paralysies radiculaires*) survenant dans des groupes de muscles innervés par des nerfs différents. C'est ainsi, par

exemple, qu'à la suite d'une lésion intéressant les racines antérieures du cinquième et du sixième nerf cervical, on peut, si la lésion n'atteint pas toutes les fibres radiculaires, observer la paralysie des muscles deltoïde, biceps, brachial antérieur et long supinateur *(paralysie radiculaire de Erb)* ; si, au contraire, la lésion est complète, la paralysie envahira encore les muscles sus- et sous-épineux, le rhomboïde, le chef claviculaire du grand pectoral et le muscle court supinateur *(paralysie obstétricale ou paralysie de Duchenne)* ; et cepen-

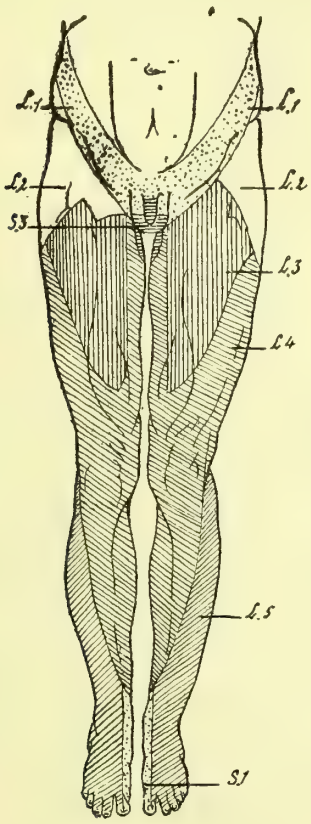

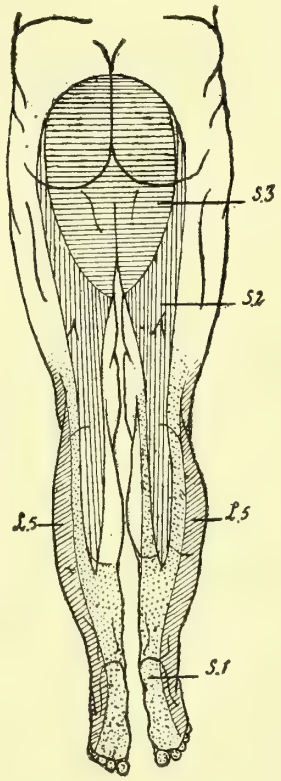

Fig. **355**. Fig. **356**.
Mode de distribution des fibres radiculaires postérieures des nerfs lombaires et sacrés (d'après Thorburn).

dant les fibres nerveuses innervant ces divers muscles proviennent de nerfs périphériques différents : le nerf axillaire pour le deltoïde, le musculo-cutané pour le biceps et le brachial antérieur, le nerf radial pour le long supinateur et le court supinateur, des branches collatérales du plexus brachial, nerf sus-épineux et nerfs thoraciques antérieurs, pour les autres muscles,

Ce fait a été mis en évidence d'une façon toute spéciale par une observation clinique de Rose (6). Chez un malade affecté d'un névrome, on dut réséquer les racines du cinquième et du sixième nerf cervical sur une étendue de plusieurs centimètres. Les conséquences de cette résection furent une paralysie des muscles scalène antérieur, sous-épineux, sus-épineux, petit rond, grand rond, deltoïde, biceps, brachial antérieur, coraco-brachial et long supinateur.

On comprend que, au point de vue clinique, il est de la plus haute importance de connaître, non seulement les relations qui existent entre les nerfs en aval des plexus et les muscles, mais encore les connexions que l'on trouve entre les nerfs en amont du plexus ou les racines antérieures des nerfs spinaux et les muscles.

Ces recherches ont été faites dans différents pays et ont donné des résultats sensiblement concordants.

En se basant sur les résultats fournis par l'étude des traumatismes de la moelle épinière, Thorburn a pu dresser le tableau suivant, indiquant l'innervation radiculaire des muscles du membre supérieur chez l'homme.

RACINES	MUSCLES
Quatrième racine cervicale	Sus-épineux. Sous-épineux. Petit rond (?).
Cinquième racine cervicale	Biceps. Brachial antérieur. Deltoïde. Long supérieur. Court supinateur.
Sixième racine cervicale	Sous-scapulaire. Pronateurs. Grand rond. Grand dorsal. Grand pectoral. Triceps. Grand dentelé.
Septième racine cervicale	Extenseurs de la main.
Huitième racine cervicale	Fléchisseurs de la main.
Première racine dorsale	Extenseurs des doigts. Fléchisseurs des doigts. Interosseux.

Un tableau analogue avait été dressé, en 1890, par Starr en se basant sur les troubles dans la motilité observés dans les lésions localisées de la moelle épinière. Ce tableau diffère quelque peu de celui de Thorburn. Nous le reproduisons ici tel qu'il a été donné par Edinger (3) dans ses leçons sur le système nerveux central.

RACINES	MUSCLES
Deuxième et troisième racine cervicale	Sterno-cléïdo mastoïdien. Trapèze. Scalènes. Muscles de la nuque. Diaphragme.
Quatrième racine cervicale	Diaphragme. Sus-épineux. Sous-épineux. Deltoïde. Biceps. Coraco-brachial. Long supinateur. Rhomboïde.
Cinquième racine cervicale	Deltoïde. Biceps. Coraco-brachial. Long supinateur. Court supinateur. Grand pectoral (chef claviculaire). Grand dentelé. Rhomboïde. Brachial antérieur. Petit rond.

RACINES	MUSCLES
Sixième racine cervicale	Biceps. Brachial antérieur. Grand pectoral (chef claviculaire). Grand dentelé. Triceps. Extenseurs des mains et des doigts. Pronateurs.
Septième racine cervicale	Longue portion du triceps. Extenseurs de la main et des doigts. Fléchisseurs de la main. Pronateurs de la main. Grand pectoral (chef costal). Sous-scapulaire. Grand dorsal. Grand rond.
Huitième racine cervicale	Fléchisseurs de la main et des doigts. Petits muscles de la main.
Première racine dorsale	Extenseur du pouce. Petits muscles de la main. Muscles des éminences thénar et hypothénar.
Deuxième à douzième racine dorsale	Muscles du dos. Muscles de la paroi antéro-latérale de l'abdomen. Muscles sacro-lombaires.
Première racine lombaire	Psoas-iliaque. Couturier. Muscles de la paroi abdominale.
Deuxième racine lombaire	Psoas-iliaque. Couturier. Fléchisseurs du genou (Remak ?). Quadriceps fémoral.
Troisième racine lombaire	Quadriceps fémoral. Rotateurs internes de la cuisse. Abducteurs de la cuisse.
Quatrième racine lombaire	Abducteurs de la cuisse. Adducteurs de la cuisse. Tibial antérieur. Fléchisseurs du genou (Ferrier ?)
Cinquième racine lombaire	Rotateurs externes de la hanche. Fléchisseur du genou (Ferrier ?) Fléchisseur du pied. Extenseurs des orteils. Péroniers.
Première et deuxième racine sacrée	Fléchisseurs du pied et des orteils. Péroniers. Petits muscles du pied.
Troisième à cinquième racine sacrée	Muscles du périnée.

Dans le livre de Raymond (4), nous trouvons un tableau dressé par A. Julien pour les racines des nerfs cervicaux inférieurs ; ce tableau diffère quelque peu des deux tableaux précédents, mais il est plus conforme à l'observation clinique de Rose rapportée plus haut.

RACINES	MUSCLES	NERFS
Cinquième et sixième racine cervicale	Deltoïde.	N. circonflexe.
	Biceps.	N. musculo-cutané.
	Brachial antérieur.	
	Long supinateur.	N. radial.
	Rhomboïde.	Branches collatérales du plexus brachial.
	Pectoral (chef claviculaire).	
	Grand dentelé.	
	Sus-épineux.	
	Sous-épineux.	
	Sous-scapulaire.	
Septième et huitième racine cervicale	Triceps.	N. radial.
	Grand pector. (chef sternal).	Branches collatérales.
	Grand dorsal.	
	Extenseurs de la main.	N. radial.
Première racine dorsale	Tous les muscles innervés par le	N. cubital. N. médian.

Un détail important, au point de vue clinique, concernant les racines antérieures des nerfs cervicaux, c'est que la racine antérieure du huitième nerf cervical et du premier nerf dorsal, avant de pénétrer dans le plexus brachial, s'anastomosent par un rameau communicant avec le ganglion cervical inférieur du sympathique.

D'après les recherches de Mme Dejerine-Klumpke (5), le rameau communicant du premier nerf dorsal renferme des fibres qui, venant de la moelle, se rendent dans la chaîne sympathique et par là au globe oculaire. Si ce rameau communicant ou la racine antérieure du premier nerf dorsal est lésé, on observe des troubles oculo-pupillaires consistant dans un rétrécissement manifeste de la pupille (myosis) accompagné d'un rétrécissement de la fente palpébrale.

Ce fait a été confirmé d'une manière éclatante par Oppenheim (7). Un traumatisme de la moelle dû à un coup de fusil a mis à nu les premières racines dorsales. L'excitation de la première dorsale par un courant faible a été suivie immédiatement d'une dilatation maximum de la pupille du même côté persistant pendant quelques secondes. L'excitation de la deuxième racine est restée sans effet. Il résulte de cette expérience faite sur l'homme que la racine antérieure du premier nerf dorsal est la voie principale des fibres dilatatrices de la pupille, conformément aux résultats des recherches expérimentales faites sur le chien par Mme Dejerine-Klumpke et conformément aussi aux observations cliniques de Pfeiffer, Prevost, Moxter, Heubner et Bruns. Il reste à rechercher si des fibres dilatatrices de la pupille passent également par la racine antérieure du huitième nerf cervical.

Un autre détail concerne la moelle lombaire et les nerfs périphériques qui en dépendent. Des recherches expérimentales ont établi que les muscles droit antérieur et vaste interne entrent en jeu dans la production du réflexe rotulien. Ces muscles sont innervés par une branche du nerf crural. Chez le singe, les filets d'innervation de ces muscles proviennent de la racine antérieure du cinquième nerf lombaire ; ce qui correspond, chez l'homme, au quatrième ou même au troisième nerf lombaire.

Pour que ce réflexe puisse se produire, une première condition indispensable c'est qne les neurones moteurs périphériques, qui sortent de la moelle par la racine antérieure du quatrième et du troisième nerf lombaire, soient intacts.

Les fibres sensitives qui se terminent dans le ligament rotulien, et dont les terminaisons périphériques sont excitées lors de la percussion de ce tendon, pénètrent dans la moelle épinière par la racine postérieure du quatrième et du troisième nerf lombaire ; les branches de bifurcation ascendantes et descendantes de ces fibres radiculaires vont occuper, à leur entrée dans la moelle, la partie tout-à-fait externe du cordon postérieur, celle immédiatement voisine de la corne postérieure. La seconde condition indispensable à la production du réflexe rotulien, c'est que les neurones sensitifs périphériques qui entrent dans la moelle par la racine postérieure du quatrième et du troisième nerf lombaire soient intacts non seulement dans leur trajet extra-médullaire, mais encore dans leur trajet intra-

médullaire. La partie du cordon postérieur de la moelle lombaire occupée par les fibres radiculaires de ces deux nerfs lombaires, et dont la lésion produit l'abolition du réflexe rotulien, porte le nom de *zone de Westphal.*

Localisations sensitives médullaires.

Nous avons vu, par ce qui précède, que, au point de vue de la sensibilité, l'innervation de la peau se fait d'une façon complètement différente suivant que l'on considère les nerfs périphériques ou les racines postérieures qui leur donnent naissance. Ce fait est important à signaler. Il s'en suit, en effet, au point de vue clinique que les troubles de la sensibilité présenteront une distribution différente suivant qu'ils sont consécutifs à la lésion d'un nerf ou à la lésion d'une racine.

Il nous reste maintenant à rechercher le mode de distribution de la sensibilité cutanée en rapport avec la moelle épinière elle-même et plus spécialement avec la substance grise médullaire. C'est là une question toute nouvelle dont la solution ne pourra plus être obtenue par des recherches expérimentales, puisque la substance grise médullaire est enveloppée de toutes parts par de la substance blanche. Le seul moyen de résoudre le problème c'est l'analyse attentive des cas cliniques se rapportant à des affections médullaires caractérisées, au point de vue anatomo-pathologique, par des lésions plus ou moins étendues de la substance grise de la moelle. C'est ce que l'on observe principalement dans la syringomyélie et quelquefois aussi dans l'hématomyélie.

Une première particularité qui caractérise une lésion de la substance grise, quelle que soit son étendue, c'est qu'elle ne retentit pas sur *tous* les modes de sensibilité ; elle laisse intactes la sensibilité musculaire et le plus souvent aussi la sensibilité tactile, entraînant uniquement la diminution ou l'abolition de la sensibilité douloureuse et de la sensibilité thermique. C'est ce que l'on désigne sous le nom de *dissociation syringomyélique de la sensibilité* ou *thermoanalgésie.*

La distribution périphérique de cette dissociation syringomyélique peut se présenter sous deux types bien distincts : le premier et le plus fréquent, semble-t-il, c'est le *type radiculaire* ; la perte de la sensibilité douloureuse et thermique survient dans des régions cutanées en connexion anatomique avec les racines postérieures des nerfs spinaux. C'est ce qui résulte nettement des cas cliniques récents observés par Dejerine (8), par nous-même (9) et par d'autres.

Mais à côté de ce type radiculaire, la thermo-analgésie due à une lésion de la moelle peut encore se présenter sous un autre type : le *type segmentaire* complètement indépendant de la distribution anatomique soit des nerfs, soit des racines. Dans ce type segmentaire, la thermo-analgésie affecte des segments de membre dans leur totalité, soit la main, soit l'avant-bras, la jambe, le pied, etc. Cette région cutanée privée de sensibilité douloureuse et thermique se trouve séparée des régions voisines par des lignes horizontales perpendiculaires à l'axe du membre. C'est ce que l'on désigne encore sous le nom de anesthésie syringomyélique en *tranches*, en *manches*, en *gants*, en *bas*, etc.

Brissaud (10) a, dans ces derniers temps, appelé l'attention sur cette distribution segmentaire des troubles de la sensibilité qu'il désigne sous le nom de distribution *métamérique.* Pour l'expliquer, il a édifié une théorie nouvelle : la *théorie de la métamérie spinale* d'après laquelle chaque segment de membre serait représentée, dans la substance grise de la moelle, par une colonne cellulaire plus ou moins nettement distincte. Cette théorie, pour autant qu'elle se rapporte aux troubles de la sensibilité, ne repose encore sur aucun fait anatomique précis.

Il s'ensuit que, au point de vue de la sensibilité, on ne peut guère parler encore, dans l'état actuel de la science, de localisations dans la *substance grise* médullaire.

L'étude des localisations sensitives dans la *substance blanche* de la moelle épinière est beaucoup plus avancée.

Nous avons vu, par l'étude des dégénérescences secondaires, que les fibres sensitives occupent la plus grande partie des cordons postérieurs, le faisceau médullo-cérébelleux dorsal et le faisceau de Gowers du cordon latéral. Ces différents faisceaux de fibres nerveuses semblent transmettre, vers les parties supérieures du névraxe, des sensibilités différentes.

Que les fibres des cordons postérieurs ne transmettent pas les impressions doulou-

reuses et thermiques, c'est ce qui résulte d'un fait anatomo-pathologique incontestable; la lésion de la substance grise entraîne la perte de cette double sensibilité, ainsi que cela s'observe dans la syringomyélie. Il est d'ailleurs de plus en plus admis que les impressions douloureuses et thermiques sont transmises par les fibres du faisceau de Gowers, ainsi que nous croyons l'avoir démontré (11).

On admet généralement, depuis Schiff, que les fibres des cordons postérieurs transmettent les impressions de la sensibilité *tactile*. C'est là cependant un fait qui nous paraît loin d'être établi. Les recherches expérimentales faites sur les animaux : section des cordons postérieurs, lésion des noyaux de Goll et de Burdach, ne semblent amener que des troubles du *sens musculaire* avec intégrité de la sensibilité cutanée (Bechterew, Ferrier et Turner, Tschermak).

Pour prouver que cette sensibilité spéciale n'est pas transmise par les fibres des cordons postérieurs, Langendorff (12) a eu recours aux recherches suivantes : on sait que, chez des lapins faiblement curarisés, les irritations de la peau, insuffisantes pour provoquer de la douleur, sont suivies d'une augmentation quelquefois considérable de la pression sanguine. Il suffit quelquefois, comme l'ont démontré Grutzner et Heidenhain (13), de souffler simplement sur la peau pour voir la pression sanguine monter de plusieurs centimètres. Se basant sur ces faits, Langendorff a pris la courbe de la pression sanguine dans la carotide. Après avoir vérifié que chaque excitation tactile amena une élévation de la courbe, il a lié l'aorte abdominale pour mettre ainsi hors de fonction la substance grise de la moelle lombo-sacrée (expérience de Stenson); après *quelques minutes*, toute irritation de la peau des membres inférieurs resta sans effet sur la pression du sang, alors que cette même irritation, portée sur le membre thoracique, était suivie d'un résultat positif.

De ces recherches, Langendorff conclut à juste titre que la sensibilité tactile n'est pas conduite par les fibres longues des cordons postérieurs, mais bien que, pour arriver au cerveau, elle doit traverser la substance grise de la moelle.

Cette même conclusion découle encore d'une autre série d'expériences. L'injection intraveineuse de nitrate de strychnine amène rapidement, chez le lapin, des contractions musculaires généralisées. Si on lie alors l'aorte abdominale, on voit, déjà au bout de trois à quatre minutes, que les excitations cutanées ne provoquent plus de contractions dans les muscles des membres inférieurs. De plus, l'excitation vive et répétée de la peau des membres inférieurs n'est plus suivie de contractions réflexes dans la tête et les membres supérieurs.

De là il résulte, dit Langendorff, que les fibres radiculaires postérieures qui montent directement dans les cordons postérieurs ne conduisent au cerveau ni les impressions douloureuses, ni les impressions tactiles.

Une conclusion analogue pourrait bien, un jour ou l'autre, se vérifier chez l'homme. Nous savons, en effet, que la lésion des fibres des cordons postérieurs amenée par le *tabes* peut, elle aussi, laisser intacte la sensibilité cutanée sous toutes ses formes et ne se traduire au dehors que par des altérations de l'équilibre.

Les fibres des cordons postérieurs semblent donc destinées à la transmission du *sens musculaire*.

Quant aux *fibres du faisceau médullo-cérébelleux dorsal*, tout semble concourir pour leur attribuer la conduction de la *sensibilité tactile*.

Localisations motrices médullaires.

L'étude des localisations motrices dans la substance grise de la moelle épinière est de date toute récente.

Quand on examine au microscope une coupe transversale de la moelle dorsale, depuis le deuxième ou troisième segment dorsal jusqu'au deuxième segment lombaire, fig. **357**, on voit que les cellules radiculaires ne constituent, dans la corne antérieure, que deux amas cellulaires excessivement grêles. Ce sont deux minces colonnes grises en connexion intime avec les muscles de la colonne vertébrale et les muscles des parois thoraciques et abdominales. Arrivé au niveau du renflement cervical et du renflement lombaire, le nombre des cellules radiculaires augmente considérablement, en même temps ces cellules se réunissent en nombreux amas plus ou moins distincts que l'on désigne quelquefois,

d'après la place qu'ils occupent, en groupement médian, groupement antéro-interne, groupement antéro-externe, groupement central et groupement postéro-latéral. Mais ces dénominations n'ont rien de précis, parce que, si l'on poursuit, sur une série continue de coupes transversales, la position d'un groupement cellulaire donné, on voit que la même

Fig. **357**.
Bord supérieur du 1r segment lombaire (coupe 3 du schéma, fig. **376**).

Fig. **358**.
Bord supérieur du 2e segment lombaire (coupe 4 du schéma).

colonne occupe la partie postéro-latérale de la corne antérieure au niveau de son extrémité supérieure, tandis que par son extrémité inférieure elle constitue un groupement central ou antéro-externe.

Nous avons étudié, avec un de nos élèves, M. De Neef (14), le mode de répartition

Fig. **359**.
Milieu du 2e segment lombaire (coupe 5 du schéma).

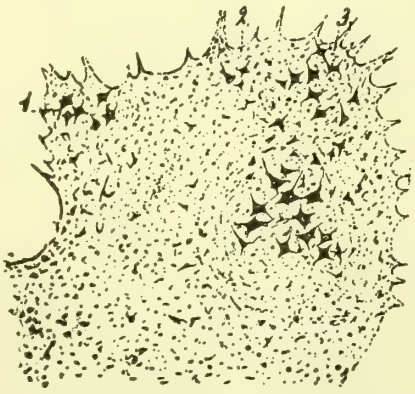

Fig. **360**.
Bord supérieur du 3e segment lombaire (coupe 6 du schéma).

de ces différents groupements cellulaires dans la moelle lombo-sacrée d'un enfant âgé de 3 ans. Sur toute la longueur du premier, fig. **357**, et du deuxième segment lombaire, fig. **358** et **359**, nous n'avons trouvé, dans la corne antérieure, que deux petits amas cellulaires : un groupe antéro-interne, 1, et un groupe antéro-externe, 2, qui ne sont que la

Fig. **361**.
Milieu du 3e segment lombaire
(coupe 7 du schéma).

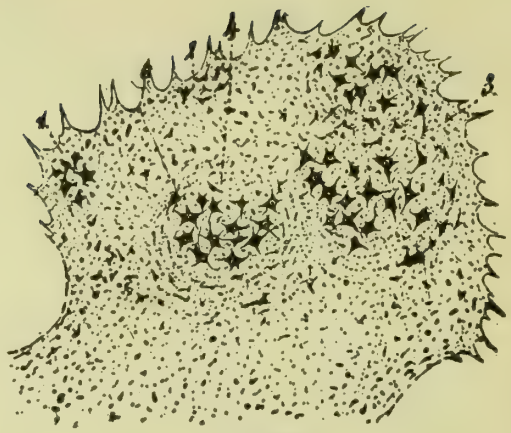

Fig. **362**.
Bord supérieur du 4e segment lombaire
(coupe 8 du schéma).

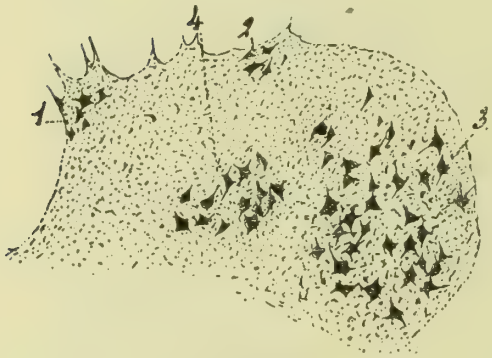

Fig. **363**.
Milieu du 4e segment lombaire
(coupe 9 du schéma).

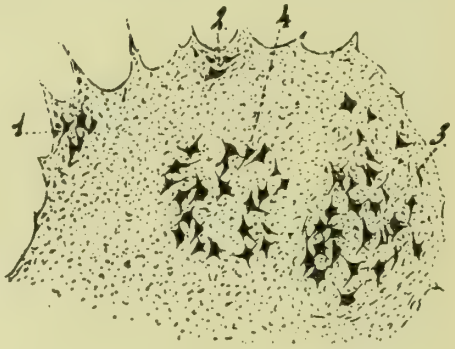

Fig. **364**.
Partie inférieure du 4e segment lombaire
(coupe 10 du schéma),

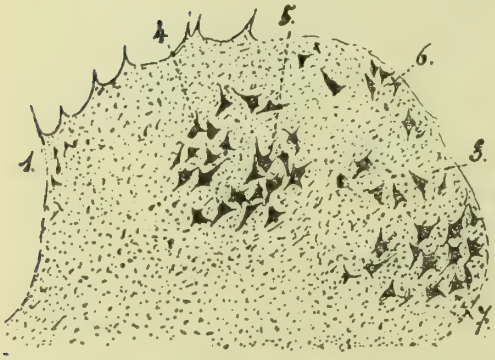

Fig. **365**.
Bord supérieur du 5e segment lombaire
(coupe 11 du schéma).

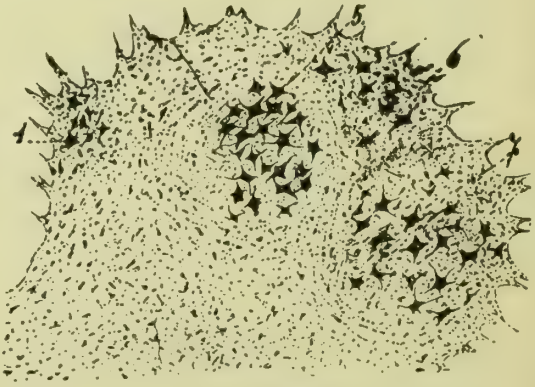

Fig. **366**.
Partie supérieure du 5e segment lombaire
(coupe 12 du schéma).

Fig. **367**.
Milieu de 5e segment lombaire (coupe 13)

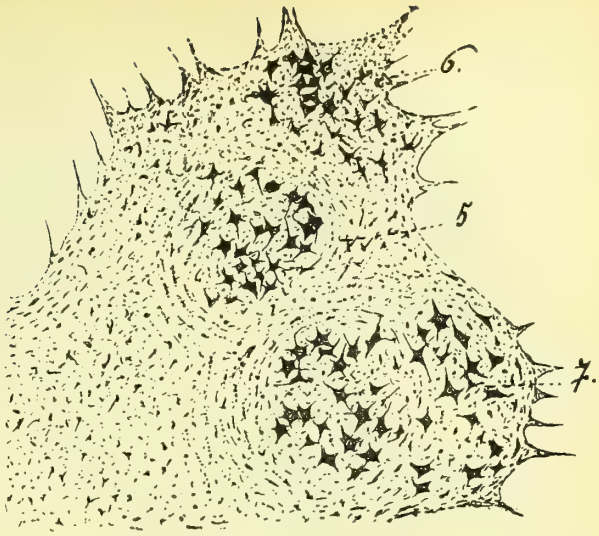

Fig. **368**.
Bord supérieur du 1r segment sacré (coupe 14)

Fig. **369**.
Milieu du 1r segment sacré (coupe 15).

Fig. **370**.
Bord supérieur du 2e segment sacré (coupe 16.)

Fig. **371**.
Milieu du 2e segment sacré (coupe 17).

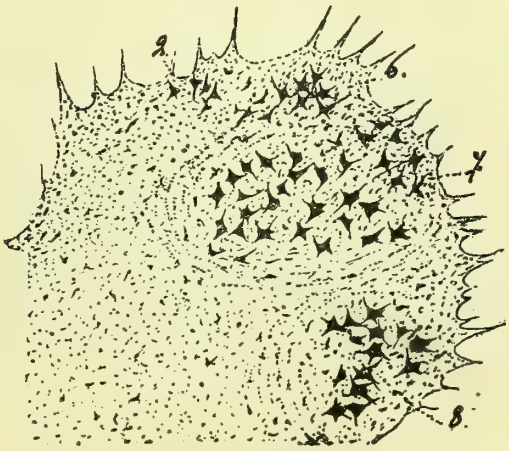

Fig. **372**.
Bord supérieur du 3e segment sacré (coupe 18)

continuation dans la partie inférieure de la moelle des deux groupements analogues existant sur toute la longueur de la moelle dorsale. Nous croyons que la colonne antéro-interne préside à l'innervation des petits muscles enveloppant immédiatement la colonne vertébrale ou muscles du *tube neural*, tandis que la colonne antéro-externe représente le noyau d'innervation des muscles des parois de la cage thoracique et de la cavité abdominale, ou muscles du *tube splanchnique*.

A partir du troisième segment lombaire le nombre des cellules radiculaires commence

373.

Milieu du 3e segment sacré (coupe 19).

374.

Partie infér. du 3e segment sacré (coupe 20).

Fig. **375.**

Bord supérieur du 4e segment sacré (coupe 21).

à augmenter rapidement jusque vers le premier segment sacré, pour diminuer ensuite et disparaître presque complètement à la partie supérieure du quatrième segment sacré. La partie de la moelle comprise entre le troisième segment lombaire et le quatrième segment sacré contient donc toutes les cellules radiculaires en connexion avec les muscles du membre inférieur.

Si on parcourt la série des coupes transversales, on voit qu'au niveau du troisième segment lombaire apparaissent deux groupements nouveaux : d'abord un groupe antéro-latéral, fig. **360**, 3 ; puis un groupe central, fig. **361**, 4.

Ces groupes augmentent de volume le long du quatrième segment lombaire, fig. **362**, **363** et **364**, pour disparaître vers le bord supérieur du cinquième segment. A ce niveau, fig. **365**, apparaissent trois nouvelles colonnes cellulaires : l'une antéro-externe, 6,

l'autre postéro-latéral secondaire, 7, et la troisième, 5, formant avec l'extrémité inférieure de la colonne 4 le groupement central. Le long du cinquième segment lombaire, FIG. **366** et **367**, nous ne retrouvons plus que les groupements 5, 6 et 7 considérablement développés, appelés respectivement : noyau antéro-latéral, noyau central et noyau postéro-latéral. Cette même disposition se retrouve le long du premier segment sacré, FIG. **368** et **369**. Au bord supérieur du deuxième segment sacré, FIG. **370**, apparait une colonne nouvelle placée en arrière et en dehors de la colonne postéro-latérale primitive, c'est le noyau *post-postéro-latéral* de ONUF, que nous avions désigné avec DE BUCK sous le nom de *postéro-latéral secondaire*. Dans la partie inférieure du deuxième segment sacré, FIG. **371**, on voit disparaître les colonnes 5 et 6, en même temps que les colonnes 7 et 8 prennent plus de développement.

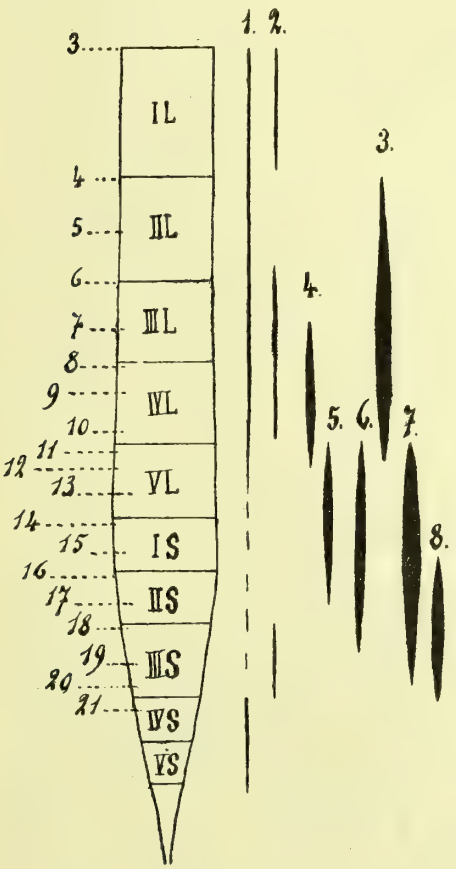

FIG. **376**.

Schéma montrant les différentes colonnes cellulaires de la moelle lombo-sacrée, avec les niveaux auxquels correspondent les coupes des FIG. **357** à **375**.

Dans le troisième segment sacré, FIG. **372**, on ne retrouve plus que les colonnes 7 et 8. La première disparait vers la partie moyenne de ce segment, FIG. **373**, tandis que la colonne 8 descend jusqu'au bord supérieur du quatrième segment sacré, FIG. **374** et **375**.

En superposant les unes aux autres toutes les coupes de la moelle lombo-sacrée nous avons essayé de reconstruire les différentes colonnes cellulaires que nous avons décrites dans la corne antérieure et nous avons obtenu un schéma, FIG. **376**, qui montre assez bien le nombre, la longueur, le volume et la positive respective des différentes colonnes cellulaires qui, le long de la moelle lombo-sacrée, sont venues se surajouter aux deux colonnes 1 et 2 existant le long de la moelle dorsale.

Les colonnes 8, 7 et 6 présentent des limites nettes et précises. Il n'en est pas de même des colonnes 4, 5 et 3. Au bord supérieur du cinquième segment lombaire où finissent les colonnes 4 et 3 et où commence la colonne 5 il est, en effet, difficile à établir si cette dernière est une colonne cellulaire nouvelle ou bien si elle n'est que la continuation inférieure de la colonne 3 ou de la colonne 4.

Une disposition analogue en colonnes cellulaires plus ou moins distinctes se retrouve le long du renflement cervical, depuis le quatrième segment cervical jusqu'à la partie inférieure du premier segment dorsal.

Il est hors de doute que toutes ces colonnes cellulaires de la corne antérieure de la moelle lombo-sacrée président à l'innervation motrice des muscles du membre inférieur.

Elles forment donc, toutes ensemble, le *noyau médullaire* des muscles du membre abdominal. D'après la description qui précède ce noyau commencerait au deuxième segment lombaire pour se terminer dans la partie supérieure du quatrième segment sacré. Cette limite inférieure ne nous parait cependant pas nettement établie. Si l'on consulte les travaux qui ont été publiés dans ces dernières années sur cette question, on trouve que SANO (15), VAN GEHUCHTEN et DE BUCK (16), VAN GEHUCHTEN et NELIS (17) font descendre le noyau d'innervation du membre inférieur jusqu'à la partie inférieure du quatrième

segment sacré. Pour Obersteiner, Muller (18), Van Gehuchten, De Neef, Bruce (19), Onuf (20), et Marinesco (35), ce noyau se termine à la partie inférieure du troisième ou partie supérieure du quatrième segment sacré.

En présence de ces divergences, nous avons repris la question avec un de nos élèves, le Dr Lubouschine (25), en ayant recours à six moelles d'adultes. Après avoir fait une numération aussi exacte que possible de toutes les racines médullaires, nous avons débité en coupes microscopiques les trois premiers segments sacrés et nous avons trouvé que les cellules radiculaires, appartenant au noyau d'innervation du membre inférieur, se terminent approximativement au point de réunion du deuxième et du troisième segment sacré. Il résulte de là une double conclusion : la première, c'est que dans notre description précédente nous devons nous être trompé dans la numération des racines et que toutes les coupes doivent être attribuées à un segment médullaire supérieur à celui indiqué ; ou bien, si la numération a été exacte, nous devons admettre qu'il y a des variations individuelles en vertu desquelles l'extrémité inférieure du noyau segmentaire du pied (qui est en même temps l'extrémité inférieure du noyau d'innervation des muscles du membre inférieur) n'a pas de limite précise et peut varier du bord supérieur du troisième segment sacré au bord supérieur du quatrième. La seconde, c'est que si le renflement lombaire finit réellement à la partie inférieure du deuxième segment sacré, tout ce qui reste de la moelle épinière, à savoir les trois derniers segments sacrés et le segment coccygien, forme en réalité le *cône terminal* présidant à l'innervation motrice et sensible de tous les organes pelviens, ainsi que des muscles qui interviennent dans l'acte de la miction, de l'érection, de l'éjaculation et de la défécation (33).

Ces groupements ou colonnes cellulaires, surajoutés en quelque sorte à la moelle dorsale pour constituer le renflement cervical et le renflement lombaire, sont donc en connexion intime avec les muscles du membre thoracique et les muscles du membre abdominal.

Comment s'établit cette connexion entre ces groupements cellulaires et les muscles périphériques ?

En s'appuyant sur le fait que chaque nerf moteur cranien est représenté, dans la substance grise du névraxe, par une colonne de cellules nerveuses nettement délimitée constituant son noyau d'origine, il était permis de supposer qu'une disposition analogue *pouvait* se retrouver dans la moelle épinière et que chacune des colonnes grises du renflement cervical et du renflement lombaire représentait peut-être le noyau d'origine de l'un ou l'autre nerf périphérique. Cette idée a guidé Marinesco (22) dans ses premières recherches expérimentales sur l'origine réelle des nerfs du membre thoracique chez le lapin. En se basant sur ses recherches, il a essayé de délimiter, dans la substance grise du névraxe, ce qu'il appelle le noyau du radial, du cubital, du médian et du nerf musculocutané. Cette même idée a inspiré Parhon et Popesco (23) dans leurs recherches sur l'origine réelle du nerf sciatique. Mais ces recherches ne viennent nullement à l'appui de cette manière de voir. Les masses grises en connexion avec les différents nerfs périphériques des membres ne sont nullement bien délimitées, ainsi que cela résulte des recherches de Knape (34) et De Neef (27), et certaines d'entre elles, notamment celles qui représenteraient, d'après Marinesco, le noyau du cubital et le noyau médian, sont intimement fusionnées en une masse cellulaire unique.

Le groupement des cellules radiculaires en amas distincts, le long du renflement cervical et lombaire ne semble donc pas être en rapport anatomique avec les gros nerfs périphériques.

On pouvait se demander aussi si les nombreux groupements cellulaires existant dans les deux renflements de la moelle épinière n'étaient pas en rapport étroit avec les muscles périphériques de telle sorte que chaque muscle serait représenté, dans la substance grise, par une colonne cellulaire distincte. La localisation motrice médullaire serait dans ce cas une localisation *musculaire*. Sano (15), dans un grand nombre de travaux, a défendu cette manière de voir. En se basant sur l'examen de trois moelles d'amputés du membre inférieur, sur quelques expériences faites sur les animaux, sur les recherches anatomo-pathologiques consignées dans la littérature ainsi que sur les études d'anatomie comparée de Kaiser, Sano arrive à la conclusion que chaque muscle a, dans la substance grise de la moelle, son noyau d'innervation distinct. Et, conformément à cette conclusion, il dresse

un schéma général de la substance grise médullaire où presque chaque muscle périphérique se trouve représenté par une colonne grise nettement délimitée. Ce qui semblait venir à l'appui de cette manière de voir de Sano, c'étaient les résultats des recherches expérimentales de Sano lui-même (24), Kohnstamm (25) et Marinesco (26) sur l'origine réelle du nerf phrénique, recherches qui ont établi que les fibres d'innervation du muscle diaphragme proviennent d'une longue colonne cellulaire distincte, occupant la partie centrale de la corne antérieure depuis la partie inférieure du troisième segment cervical jusqu'à la partie moyenne du sixième.

Il est incontestable que chaque muscle du corps, par cela même qu'il reçoit un certain nombre de fibres nerveuses, *doit* être en connexion avec un certain nombre de cellules de la substance grise du névraxe, cellules qui représenteront le *centre* médullaire de ce muscle. Mais il n'est pas encore prouvé jusqu'à présent que les cellules en rapport avec un muscle donné forment un amas cellulaire assez nettement distinct pour qu'on puisse lui donner le nom de *noyau*. Ce dont nous sommes d'ailleurs absolument certain c'est que les groupements *naturels*, qui existent dans la moelle épinière *au niveau des renflements*, ne peuvent pas être considérés comme des noyaux d'origine de muscles distincts. Car, s'il en était ainsi, le nombre de ces groupements cellulaires devrait être beaucoup plus considérable.

Quelle signification convient-il donc de donner à ces amas de cellules nerveuses ?

Dans la moelle lombo-sacrée de deux hommes, morts quelques semaines après l'amputation de la jambe au niveau de l'articulation du genou, que nous avons étudiée avec De Buck (16) au point de vue des phénomènes réactionnels survenus dans les cellules radiculaires, nous avons trouvé en chromolyse toutes les cellules constitutives des deux colonnes cellulaires *7* et *8* de notre schéma (fig. **376**). Dans un cas d'amputation des deux pieds au niveau de l'articulation tibio-tarsienne, nous avons trouvé, avec Nelis (17), de la chromolyse dans toutes les cellules constituantes de la colonne cellulaire *8* des deux côtés de la moelle. Ces faits ne permettent qu'une seule conclusion : La colonne cellulaire *8* doit représenter le *noyau d'innervation de tous les muscles intrinsèques du pied* et la colonne cellulaire *7*, le *noyau d'innervation de tous les muscles de la jambe*. Nous nous sommes basé sur ces faits indiscutables pour formuler notre théorie de la localisation segmentaire et pour dire : les colonnes cellulaires qui existent *naturellement* dans les deux *renflements* de la moelle épinière, et qui viennent compliquer la structure si simple de la substance grise le long de la moelle dorsale, ne sont ni des noyaux en rapport avec des nerfs périphériques, ni des noyaux en rapport soit avec des muscles isolés, soit avec des groupes de muscles ayant la même fonction physiologique, mais chacun de ces groupements cellulaires est en connexion intime avec *tous les muscles* d'un segment de membre. La localisation motrice dans les renflements de la moelle épinière n'est donc ni nerveuse, ni musculaire ; elle est *segmentaire*. Aux trois segments du membre supérieur et aux trois segments du membre inférieur correspondent, dans la moelle cervico-dorsale et lombo-sacrée, trois colonnes cellulaires distinctes. Chacune de ces colonnes s'étend sur un certain nombre de segments médullaires. Ces colonnes sont superposées de telle façon que la colonne en rapport avec le segment le plus distal (le pied ou la main) se trouve en dessous de celle en connexion avec le segment voisin. De plus, ces colonnes cellulaires chevauchent légèrement l'une sur l'autre de telle sorte que par son extrémité inférieure chacune de ces colonnes vient se placer au devant de l'extrémité supérieure de la colonne sous-jacente. Il résulte d'une telle disposition qu'une colonne segmentaire donnée formera, sur une coupe transversale passant par son extrémité supérieure, le groupement postéro-latéral de la corne antérieure, alors que sur la coupe passant par son extrémité inférieure, cette même colonne cellulaire formera le groupement antéro-externe ; le groupe postéro-latéral étant formé, à ce niveau, par l'extrémité supérieure de la colonne segmentaire sous-jacente.

La valeur de cette théorie dite *segmentaire* a été entièrement confirmée par les recherches expérimentales que De Neef (23) a faites dans notre laboratoire sur la moelle épinière du lapin et du chien. Elle a été vivement discutée et critiquée par Marinesco et ses élèves. Depuis qu'elle a été formulée, nous avons eu l'occasion d'étudier, avec De Neef (14), la moelle lombo-sacrée d'un garçon de 17 ans, mort quelques semaines après la désarticulation de la cuisse. Nous y avons trouvé en chromolyse, à côté des cellules constituantes de la colonne cellulaire *8*, ou *noyau segmentaire du pied*, et de la colonne cellulaire 7, ou *noyau*

segmentaire de la jambe, les cellules des deux groupements cellulaires 3 et 5 de notre schéma de la FIG. **376**. Certains auteurs (PARHON, MARINESCO, SANO) se sont appuyés sur ce fait pour contester la rectitude de notre théorie segmentaire puisque, d'après nos propres recherches, le segment de la cuisse serait représenté par deux colonnes *distinctes*. Il y a ici, de la part de nos contradicteurs, une certaine exagération contre laquelle nous devons protester. La question de savoir si les deux colonnes 3 et 5 sont réellement distinctes et indépendantes demande à être établie par de nouvelles recherches. Nous avons en effet, fait ressortir dans notre travail (p. 229) que « l'extrémité supérieure de la colonne 5 se trouve entre l'extrémité inférieure de la colonne 4 et celle de la colonne 3, de telle façon qu'il est difficile de dire si la colonne 5 se continue avec la colonne 4 ou avec la colonne 3, ou bien si elle reste indépendante de ces deux dernières. Nous croyons avoir rendu dans notre schéma la disposition réelle. Il s'en suit que le noyau segmentaire des muscles de la cuisse est représenté par deux masses cellulaires *plus ou moins* distinctes ».

Ce qui ressort, en tout cas, de l'ensemble des recherches faites sur la moelle lombo-sacrée de l'homme, c'est que notre noyau segmentaire du pied et notre noyau segmentaire de la jambe forment deux colonnes cellulaires indépendantes et faciles à délimiter. Il n'en est pas de même pour le noyau segmentaire de la cuisse et celui des muscles de la ceinture pelvienne. C'est ainsi que ONUF (20) a cru devoir réunir, dans un seul groupement antéro-latéral, nos deux colonnes 3 et 6, de même qu'il considère comme formant un seul groupement central nos deux colonnes 4 et 5, de telle sorte que pour ONUF il n'existe, dans le renflement lombo-sacré, que quatre colonnes distinctes. BRUCE et STILES (19bis) aussi ne décrivent que quatre groupements cellulaires dans la moelle lombo-sacrée : le groupe postéro-latéral secondaire ou post-postéro-latéral correspondant à notre colonne 8 ou noyau segmentaire du pied ; un groupe postéro-latéral comprenant notre colonne 7 et la partie dorsale de notre colonne 3 ; un groupe antéro-latéral englobant nos deux colonnes 3 et 6 et un groupe central comprenant nos colonnes 4 et 5.

Mais il s'agirait de savoir si ces auteurs ont étudié systématiquement toute une série continue de coupes transversales de la moelle lombo-sacrée comme nous l'avons fait avec DE NEEF et si leur attention a suffisamment été attirée sur les coupes où s'établit le passage entre les colonnes 4 et 3 d'une part, les colonnes 6 et 5 d'autre part.

Une autre objection formulée encore par les élèves de MARINESCO et par MARINESCO lui-même (35), c'est que, d'après leurs recherches, les cellules radiculaires en connexion avec le muscle pédieux se trouveraient non pas dans notre noyau du pied, mais dans le noyau segmentaire de la jambe ; ce qui serait absolument contraire à notre théorie segmentaire. « Une question importante au point de vue de la théorie segmentaire, soutenue par M. VAN GEHUCHTEN et ses élèves, dit MARINESCO, c'est de savoir si la colonne post-postéro-latérale, dénommée par ces auteurs « noyau segmentaire du pied », contient également le centre du *muscle pédieux* », Il estime que cela n'est pas, vu qu'après résection du nerf sciatique poplité externe, qui innerve le muscle pédieux, il n'a jamais observé de modifications dans la colonne d'innervation du pied ; et sans rechercher directement le niveau de la chromolyse après résection du muscle pédieux lui-même, et sans tenir compte du fait que, dans le cas d'amputation du pied que nous avons étudié avec NELIS, les cellules de la colonne segmentaire de la jambe étaient indemnes de tout phénomène de chromolyse, il conclut que « le muscle pédieux a son centre d'origine dans la colonne du sciatique poplité externe ». Il trouve dans ce fait une objection capitale contre la théorie dite segmentaire : « En ce qui concerne le pied, dit-il, la colonne cellulaire bien individualisée qui contient le centre du pied ne contient pas le noyau du muscle pédieux... »

Cette objection de MARINESCO et de ses élèves manque cependant de toute base anatomique. Ce qui le prouve, ce sont les recherches expérimentales récentes entreprises par SANO dans le but de rechercher directement la localisation médullaire du muscle pédieux chez le singe. SANO (28) a trouvé, après extirpation de ce muscle, des cellules en chromolyse au niveau de l'extrémité supérieure de la colonne cellulaire que nous avons mise en rapport avec les muscles du pied, « ce qui confirme, nous écrit SANO, notre localisation segmentaire ». Ce fait positif enlève, croyons-nous, toute valeur à la seule objection ayant quelque importance qui ait été formulée contre la théorie segmentaire des localisations motrices médullaires. Celle-ci a d'ailleurs reçu une confirmation éclatante par les recherches

expérimentales que Brissaud et Bauer (29) ont entreprises chez le tétard. Ces auteurs ont amputé les différents segments des pattes postérieures au moment de leur apparition. Après une survie de quelques semaines à plusieurs mois ils ont étudié la moelle épinière. Ils ont trouvé, dans les cornes antérieures du renflement lombaire, des lésions très nettes respectant toujours le groupe médio-ventral. Ils concluent de leurs recherches qu'à chaque segment du membre abdominal correspond, dans le renflement lombaire, un groupe plus ou moins limité de cellules radiculaires. Ces groupes semblent s'imbriquer en se superposant, absolument comme nous l'avons décrit pour les noyaux segmentaires de la moelle lombo-sacrée chez l'homme. Sano (30) a repris ces recherches sur la grenouille adulte. Il confirme les résultats obtenus par Brissaud et Bauer. Pour lui aussi, il existe dans la moelle, pour chaque segment de membre, une *zone médullaire* qui n'est rien d'autre qu'une des trois colonnes cellulaires que, dans la moelle de l'homme, nous avons mises en rapport avec les muscles des trois segments du membre inférieur.

A côté de cette théorie segmentaire, a surgi une *théorie fonctionnelle* essentiellement mise en avant par Parhon et ses collaborateurs (Popesco, Goldstein, Savu, Mad. Parhon). D'après cette théorie, chacune des différentes colonnes cellulaires, que l'on peut distinguer les unes des autres dans le renflement cervical et dans le renflement lombaire, représenterait le noyau d'innervation de *tous les muscles* d'un segment de membre *ayant à remplir la même fonction*. Nous aurions ainsi pour la jambe quatre colonnes distinctes : la colonne ou le noyau d'innervation des muscles fléchisseurs des orteils, celui des muscles extenseurs des orteils, le noyau des muscles extenseurs du pied et le noyau des péroniers ; pour la cuisse nous aurions au moins trois colonnes cellulaires respectivement en rapport avec le muscle crural (extenseur), les muscles adducteurs avec le droit interne et les muscles fléchisseurs. Mais si l'on examine bien les figures qui accompagnent les travaux de Parhon, — notamment son dernier travail (31) concernant les phénomènes réactionnels survenus dans la moelle lombo-sacrée d'un homme mort trois semaines après la désarticulation de la jambe au niveau du genou, — on constate qu'il a trouvé en chromolyse *les mêmes deux colonnes cellulaires que nous avons décrites avec De Buck, Nelis et De Neef*. Dans chacune de ces colonnes cellulaires il essaie de délimiter des amas cellulaires plus petits dont chacun serait en rapport avec un des groupes physiologiques des muscles correspondants. Nous n'avons jamais nié l'existence de ces groupements secondaires. Bien au contraire. Dans le travail que nous avons publié avec De Buck, nous avons eu soin de faire ressortir que le *groupe cellulaire postéro-latéral primitif* (notre noyau segmentaire de la jambe) était, en réalité, formé de trois ou quatre noyaux plus petits. La seule chose que nous ayons affirmée et que nous affirmons encore, c'est que ces groupements secondaires ne nous paraissent pas assez nombreux pour que chacun d'eux puisse être mis en rapport avec un *seul* muscle, comme semble le faire admettre la théorie musculaire de Sano. « A première vue, disions-nous (17), une subdivision du *noyau segmentaire* en *noyaux musculaires* ne paraît pas impossible, d'autant plus que, sur un grand nombre de coupes, un noyau segmentaire se montre souvent constitué de plusieurs groupes nettement distincts. C'est ainsi, par exemple, que Van Gehuchten et De Buck ont signalé que le groupement postéro-latéral de la moelle lombo-sacrée — qu'ils ont désigné sous le nom de groupement postéro-latéral primitif et que nous pouvons actuellement considérer comme le noyau des muscles de la jambe — se montre parfois constitué de trois ou quatre noyaux plus petits. C'est ainsi encore qu'un grand nombre d'auteurs admettent que, dans la masse commune qui donne origine aux fibres du nerf oculo-moteur commun, il y a autant de noyaux distincts qu'il y a de muscles périphériques innervés par le nerf de la troisième paire.

Mais cette subdivision du noyau segmentaire en noyaux musculaires ne saurait exister en réalité. Le nombre de ces petits noyaux, en effet, n'est pas en rapport avec le nombre des muscles périphériques qui en dépendent. C'est ainsi que le noyau segmentaire des muscles de la jambe se montre formé seulement de trois ou quatre groupements cellulaires plus petits, alors qu'il tient sous sa dépendance treize muscles périphériques... ».

Nous nous sommes démandé alors si l'on ne pourrait pas « subdiviser chaque noyau segmentaire en noyaux plus petits, en connexion avec des groupes physiologiques de muscles ? A priori cette idée parait plus rationnelle. On la trouve d'ailleurs exprimée dans un certain nombre de travaux... Mais si l'on considère ce qui se passe sous ce rapport dans le noyau d'origine du nerf oculo-moteur commun et dans le noyau d'origine du nerf

facial, on arrive à penser qu'une subdivision de chaque noyau segmentaire de la moelle épinière en noyaux plus petits en rapport avec des groupes physiologiques de muscles sera difficile à établir ». Nous n'avons donc pas, comme SANO (30) nous le fait dire, « refusé d'admettre les subdivisions » Nous avons décrit ces subdivisions, mais nous nous sommes abstenu de nous prononcer sur leur valeur. « Quoiqu'il en soit d'ailleurs de cette subdivision possible du noyau segmentaire en rapport avec des groupes physiologiques de muscles, avons-nous conclu (17), un seul fait nous paraît acquis *pour le moment* (c'était en 1899 !) c'est que *les cellules de la corne antérieure de la moelle cervico-dorsale et de la moelle lombo-sacrée,* qui sont en connexion avec les muscles des membres, *sont groupées naturellement en colonnes cellulaires nettement distinctes et que chacune de ces colonnes représente le noyau d'origine de toutes les fibres destinées aux muscles d'un segment de membre,* abstraction faite de la valeur physiologique de ces muscles, ainsi que des nerfs périphériques qui servent à établir ces connexions médullo-musculaires ». Cette conclusion reste encore vraie aujourd'hui. « Chacun des groupements naturels ou noyaux segmentaires de la substance grise médullaire, disions-nous à la même époque, en 1899 (32), se trouve souvent constitué de trois ou quatre amas cellulaires plus petits. Il reste aux recherches ultérieures à établir si ces petits groupements secondaires ont quelque importance au point de vue anatomique ou physiologique ». Ces recherches ultérieures ont surtout été faites par PARHON et ses collaborateurs. Au dire de ces auteurs, ces groupements secondaires seraient réellement en rapport avec des groupements physiologiques de muscles. Si cela se confirme, la théorie segmentaire et la théorie fonctionnelle se compléteraient l'une l'autre.

Il convient toutefois de faire remarquer que cette localisation *fonctionnelle* n'est pas si nette que PARHON semble le croire. C'est ainsi que MARINESCO (35) admet, pour le muscle psoas-iliaque, deux noyaux distincts, bien que les deux parties du muscle aient la même fonction. Cette subdivision, contraire à la théorie fonctionnelle, s'harmonise très bien avec la théorie segmentaire puisque le psoas est un muscle lombaire et l'iliaque un muscle pelvien. « Si la nature avait en vue, dit MARINESCO, de faire des colonnes cellulaires différentes pour tous les muscles ayant des fonctions plus ou moins diverses, elle aurait perdu beaucoup d'espace et de matière ». Et il prend à l'appui de son dire la colonne du nerf sciatique poplité externe qui, tout en présidant à l'innervation de muscles ayant des fonctions très diverses, représenterait cependant une colonne unique. MARINESCO n'est donc pas grand partisan de la théorie fonctionnelle. Nous avons vu plus haut qu'il combat la théorie segmentaire, mais que les deux objections qu'il lui oppose ne sont pas justifiées. Si on étudie d'ailleurs le dernier travail de MARINESCO (35) on y trouve des faits confirmant indirectement notre théorie segmentaire.

C'est ainsi que, dans les figures qui accompagnent son travail, on peut facilement retrouver nos colonnes segmentaires de la jambe et du pied telles que nous les avons décrites. D'ailleurs la règle qu'il formule : « toutes les fois qu'un nerf périphérique fournit la motricité à plusieurs segments, ce nerf a autant de noyaux naturels qu'il y a de segments », pourrait à la rigueur être considérée comme un simple corollaire de notre théorie segmentaire. Si nous avions dû la formuler, nous aurions dit peut-être, sans rien préjuger de la valeur physiologique des noyaux segmentaires, « toutes les fois qu'un nerf périphérique fournit la motricité à plusieurs segments de membre, ce nerf *appartient* à autant de noyaux naturels qu'il y a de segments ». Telle que MARINESCO l'a formulée, elle semble faire accroire que la subdivision des noyaux segmentaires n'est pas en rapport avec les *groupes physiologiques* de muscles, mais avec les nerfs périphériques qui interviennent dans l'innervation d'un segment de membre. Le noyau segmentaire de la cuisse renfermerait donc trois noyaux secondaires pour les trois nerfs : crural, obturateur et sciatique, tandis que le noyau segmentaire de la jambe et du pied serait formé chacun de deux groupements secondaires en rapport avec les nerfs poplités.

Telle n'est cependant pas l'opinion exacte de MARINESCO, puisqu'il admet pour le segment de la cuisse « au moins quatres groupes naturels, à savoir : 1° la colonne qui correspond au muscle quadriceps ; 2° celle des adducteurs ; 3° la colonne commune des muscles de la face postérieure de la cuisse... ; 4° la colonne du couturier »; de plus, pour le pied, il n'admet qu'une seule colonne individualisée ne renfermant pas le muscle pédieux. Il suit de là que la règle générale qu'il a formulée ne trouve pas sa confirmation puisque le nerf crural aurait deux noyaux pour le seul segment de la cuisse, et que le nerf sciatique poplité externe n'aurait pas de noyau pour le segment du pied dont il innerve cependant le muscle pédieux.

Il est d'ailleurs un fait qui frappe quand on étudie les travaux consacrés à l'étude des localisations motrices médullaires. C'est la grande divergence qui existe entre les auteurs au point de vue du nombre des colonnes cellulaires qu'ils décrivent dans le renflement cervical et le renflement lombaire. Ceux qui ont étudié des moelles *normales*, soit de l'homme (Van Gehuchten et De Neef, Onuf) soit, des animaux (De Neef), ou des moelles humaines provenant d'amputés [Sano dans ses recherches personnelles, Van Gehuchten et ses élèves (De Buck, Nelis, De Neef), Bruce etc.] ont une tendance à restreindre le plus possible le nombre des groupements cellulaires caractéristiques du renflement lombaire. C'est ainsi que Onuf et Bruce ne distinguent que 4 colonnes cellulaires. Van Gehuchten et De Neef en délimitent six tout en faisant des restrictions sur les limites peu précises de certaines d'entre elles. Il en est tout autrement des auteurs qui ont eu recours à des recherches expérimentales sur les animaux.

Le phénomène de chromolyse, survenu dans un certain nombre de cellules d'un groupement cellulaire, accentue sans aucun doute une subdivision plus ou moins préexistante et porte à individualiser des colonnes cellulaires que, sur des coupes normales, on n'aurait pas hésité à réunir dans un groupement commun.

Les groupements naturels du renflement cervical et lombaire peuvent donc être subdivisés en noyaux secondaires sans nuire en aucune façon à la rectitude de la théorie segmentaire. Il reste cependant à établir par de nouvelles recherches si chacun de ces groupements secondaires est en rapport avec un groupe physiologique de muscles d'un segment de membre, comme le pense Parhon, ou avec tous les muscles d'un segment innervés par un même nerf, comme semble l'admettre Marinesco.

Il est évident que dans chacun de ces groupements secondaires, nerveux ou fonctionnels, chaque muscle périphérique *doit* être représenté par un nombre plus ou moins grand de cellules. Nous ne pensons pas que les cellules en rapport avec chacun des muscles d'un groupe fonctionnel forment, dans le groupement secondaire, un groupement tertiaire suffisamment net pour lui donner le nom de *noyau*, comme le pense Sano. Si cependant, contre notre attente, cela devait se vérifier, la théorie musculaire de Sano compléterait à son tour la théorie fonctionnelle de Parhon ou la théorie nerveuse de Marinesco, compléments elles-mêmes de notre théorie segmentaire. C'est assez dire qu'entre toutes les observations de Sano, de Parhon, de Marinesco et les nôtres il n'y a aucune contradiction dans les *faits*.

Chaque colonne cellulaire ou groupement naturel du renflement lombaire de la moelle est donc en rapport avec tous les muscles d'un segment du membre. Chacun de ces *noyaux segmentaires* est probablement subdivisé en noyaux plus ou moins isolés, *noyaux fonctionnels* en rapport avec des groupes de muscles ayant la même fonction (Parhon), ou *noyaux nerveux* en rapport avec les différents nerfs du segment correspondant (Marinesco), et rien ne s'oppose à admettre que chaque *noyau fonctionnel* ou *nerveux* à son tour renferme un nombre plus ou moins considérable de *noyaux musculaires* à limites peu précises.

Sano (30) a traduit cet état actuel de la localisation motrice, dans les deux renflements médullaires, dans deux schémas dont nous reproduisons celui qui a rapport au renflement lombo-sacré, fig. **377**, parce que d'une part, dans cette partie de la moelle les colonnes cellulaires sont plus distinctes et, d'autre part, nos connaissances sont plus précises que pour le renflement cervical à cause du nombre plus considérable de moelles humaines qui ont pu être étudiées à cet effet.

Si l'on compare le schéma de Sano avec le nôtre, fig. **378**, on voit que les noyaux de la jambe et du pied (nos colonnes *7* et *8*) se retrouvent aisément dans la figure de Sano avec les subdivisions musculaires correspondantes.

On y retrouve également nos deux colonnes 3 et 5 que nous avons mis en rapport avec les muscles de la cuisse. Sano admet encore une colonne *o* pour le nerf obturateur que nous croyons être l'homologue de notre colonne *4*. Cette colonne était intacte dans la moelle que nous avons examinée, bien que tous les muscles adducteurs avaient été enlevés. Dans notre colonne *6*, Sano localise les muscles fessiers. Elle représente pour lui la moitié inférieure d'une longue colonne cellulaire dont la moitié supérieure est représentée par la partie moyenne de notre colonne *2*. Il localise dans cette dernière, comme nous, les muscles de la ceinture pelvienne en y ajoutant le muscle couturier de la cuisse. Et cependant cette colonne cellulaire était intacte dans la moelle que nous avons examinée avec De Neef, bien que le muscle conturier eut été enlevé.

De cette comparaison ressort clairement que nos deux colonnes 7 et 8, représentant le noyau segmentaire de la jambe et le noyau segmentaire du pied, possèdent seules des limites nettes et précises, reconnues par presque tous les auteurs qui les ont étudiées. Il n'en est pas de même de la colonne segmentaire de la cuisse. Pour pouvoir la délimiter comme les deux autres il faudra de nouvelles recherches accompagnées d'un dissection

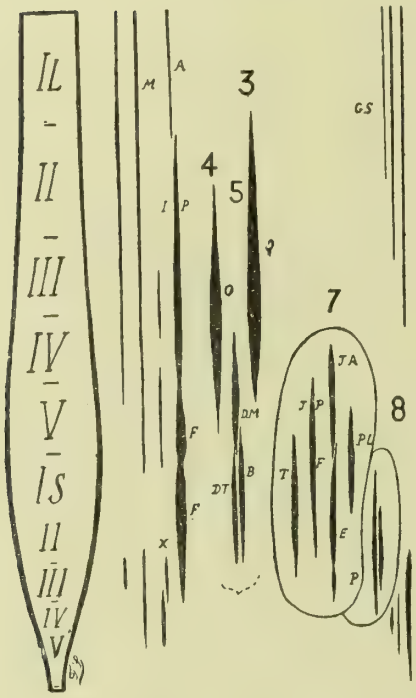

Fig. 377.

Colonnes et noyaux moteurs du renflement lombaire (d'après Sano).

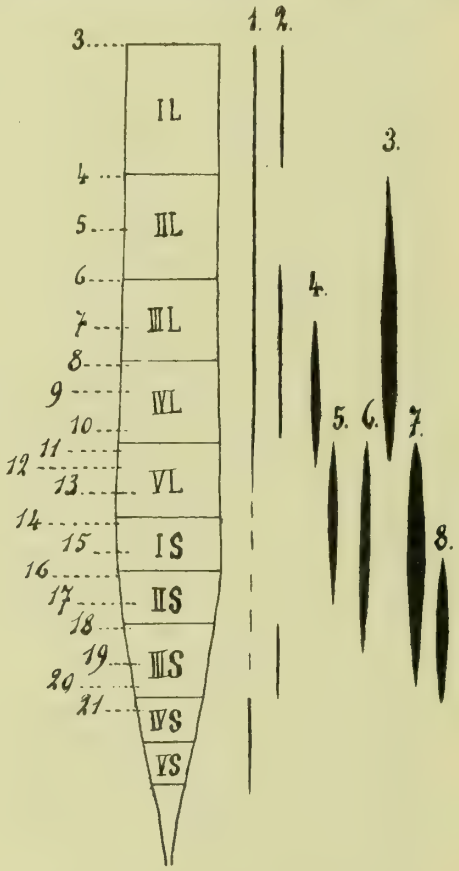

Fig. 378.

Nous avons réuni par une ligne pointillée les divers groupements appartenant à nos deux colonnes 7 et 8.

M : Noyaux médians, muscles de la colonne vertébrale.	= notre colonne 1.
A. : Muscles abdominaux. — *X.* Noyau de Onuf	= parties supérieure et inférieure de notre colonne 2.
I.P. : Muscle psoas en haut, muscle iliaque en bas, en dedans, muscle couturier et tenseur du fascia lata	= partie moyenne de notre colonne 2.
F. : Moyen et petit fessiers, plus bas grand fessier, jumeaux, pyriforme	= notre colonne 6.
O. : Muscles innervés par le nerf obturateur, le pectiné et tout le grand adducteur	= notre colonne 4.
D.M.: Demi-membraneux. — *D.T.* : demi-tendineux	= notre colonne 5.
B. : Biceps	
Q. : Quadriceps crural	= notre colonne 3.
T. : Triceps crural. — *J.P.* : Jambier postérieur. — *F.* : Fléchisseurs de la région jambière. — *J.A.* Jambier antérieur. — *E.* Extenseurs de la région jambière avec le pédieux. — *P.L.* Peroniers latéraux	= notre colonne 7.
P. : Pied	= notre colonne 8.

minutieuse du membre amputé afin de pouvoir établir exactement les muscles complètement réséqués et ceux qui auront été ou partiellement ou complètement conservés.

Cette localisation segmentaire de la moelle épinière ne peut évidemment s'appliquer qu'aux muscles des *membres*. A côté de ces noyaux segmentaires, il existe dans la moelle,

aux limites supérieures des deux renflements, dans la moelle cervicale supérieure, la moelle dorsale et le cone terminal d'autres groupements cellulaires qui sont plus ou moins en rapport avec des muscles isolés, tels le noyau du muscle diaphragme, le noyau du sterno-cleïdo-mastoïdien, le noyau du muscle grand dentelé, du grand dorsal, etc.

Littérature.

(1) Rauber : *Die letzten spinalen Nerven und Ganglien.* Morphologisches Jahrbuch, 1877. — (2) Schwalbe : *Nervenlehre,* 1881. — (3) Edinger : *Vorlesungen über den Bau der nervösen Centralorgane.* Leipzig, 1893. — (4) Raymond : *Clinique des maladies du système nerveux.* Paris, 1896. — (5) Mme Déjerine-Klumpke : *Les paralysies radiculaires.* Revue de Médecine, 1885. — (6) Rose : *Ein Neurom der Erb'schen Plexus Wurzeln.* Deutsche Zeitschrift f. Klin. Chirurgie, 1887, p. 392. — (7) Oppenheim : *Ueber elektrische Reizung des ersten Dorsalwurzel beim Menschen.* Berliner Klin. Wochenschrift, nr 34, 1896. — (8) Dejerine : *Sur l'existence de troubles de la sensibilité à topographie radiculaire dans un cas de lésion circonscrite de la corne postérienre.* Société de Neurologie de Paris. Revue de Neurologie, 1897, p. 518. — (9) Van Gehuchten : *Un cas de syringomyélie avec troubles de la sensibilité à topographie radiculaire.* Journal de Neurologie, 1899. — (10) Brissaud : *Leçons sur les maladies nerveuses.* Paris, 1899. — (11) Van Gehuchten : *La dissociation syringomyéliqne de la sensibilité dans les compressions et les traumatismes de la moelle épinière et son explication physiologique.* La Semaine médicale, 1899. — (12) Langendorff : *Zur Kenntniss der sensiblen Leitungsqahnen im Rückenmark.* Archiv für Physiologie, 1898, p. 401-411. — (13) Grutzner et Heidenhain : *Einige versuchen und Fragen, die Kenntniss der reflectorischen Drucksteigerung betreffend.* Archiv f. Physiologie. Bd. XVI. — (14) Van Gehuchten et De Neef : *Les noyaux moteurs de la moelle lombo-sacrée chez l'homme.* Le Névraxe. Vol. I, 1900. — (15) Sano : *Les localisations motrices dans la moelle lombo-sacrée.* Journal de Neurologie, 1897. — *Les localisations motrices dans la moelle épinière.* Congrès de Neurologie, Bruxelles, 1897. — *Les localisations des fonctions motrices dans la moelle épinière.* Anvers, 1897. *Localisations motrices et sensitives médullaires.* Journal de Neuroglie 1898. — (15) Van Gehuchten et De Buck : *La chromolyse dans les cornes antérieures de la moelle après désarticulation de la jambe.* Journal de Neuro logie, 1898. — *Contribution à l'étude des localisations des noyaux dans la moelle lombo-sacrée.* Revue neurologique, 1898. — (17) Van Gehuchten et Nelis : *La localisation motrice médullaire est une localisation segmentaire.* Journal de Neurologie, 1899. — (18) Muller : *Untersuchungen über die Anatomie und Patologie des untersten Rückenmarkabschnittes.* Deutsche Zeitschrift für Nervenheilkunde. Bd. XIV, 1899. — (19) Bruce : *A topographical Atlas of spinal cord.* London, 1901. — (19bis) Bruce and Stiles : *A contribution to the localisation of the motor nuclei in the spinal cord of man.* The scottisch Medical and Surgical Journal. Vol. IX, 1901. — (20) Onuf : *Notes on the arrangement and fnnction of he cell groups in the sacral region of the spinal cord.* The Journal of nervous and mental diseases, 1899. — (21) Van Gehuchten et Lubouschine : *Recherches sur la limite supérieure du cône terminal.* Le Névraxe. Vol. III, 1901. — (22) Marinesco : *Contribution à l'étude des localisations des noyaux moteurs dans la moelle épinière.* Revue Neurologique, 1898, p. 463. — (23) Parhon et Popesco : *Sur l'origine du nerf réelle sciatique.* La Roumanie médicale, 1899, p. 80-83. — (24) Sano : *Nucleus diaphragmae.* Journal médical de Bruxelles, 20 oct. 1898. — (25) Kohnstamm : *Zur Anatomie und Physiologie des Phrenicuskerns.* Fortschritte der Medicin, 1 Sept. 1893. — (26) Marinesco : *De l'origine réelle du nerf phrénique.* Semaine Médicale, déc. 1893, p. 510. — (27) De Neef : *Les localisations motrices médullaires chez le chien et le lapin.* Le Névraxe, Vol. II, 1900. — (28) Sano : Communication faite au Congrès des Anatomistes à Genève, août 1905. — (29) Brissaud et Bauer : *Recherches expérimentales sur les localisations motrices spinales.* Journal de Neurologie, 1903 — (30) Sano : *Les localisations des fonctions motrices de la moelle épinière. Annexe au rapport.* Congrès des médecins aliénistes et neurologistes. Pau, août 1904. — (31) Parhon et Goldstein : *Untersuchungen über die motorische Localisation der unteren Extremität im Rückenmark des Menschen.* Neurolog. Centralbl., n. 11, 1905. — (32) Van Gehuchten : *Anatomie du système nerveux de l'homme.* 2me éd. Vol. I, p. 526, 10 août 1899. — (33) Van Gehuchten : *Un cas de lésion traumatique des racines de la queue de cheval. Contribution à l'étude des centres de la miction, de la défécation, de l'érection et de l'éjaculation.* Le Névraxe. Vol. IV, 1902. — (34) Knape : *Ueber die Veränderungeu im Rückenmark nach Resection einiger spinalen Nerven der vorderen Extremität...* Ziegles's Beitrnge, 1901. — (35) Marinesco : *Recherchen sur lei localisations motrices srinales.* La semaine Médicale, 20 juillet 1904.

VINGT-CINQUIEME LEÇON

La structure interne du myélencéphale.

Etude d'une série de coupes transversales faites dans la partie inférieure du myélencéphale.
Mode de transformation du canal central de la moelle épinière en quatrième ventricule.

En décrivant l'organisation externe du système nerveux central, nous avons vu que l'encéphale peut être divisé en deux parties par un plan de section passant au-dessus du bord supérieur de la protubérance annulaire : le cerveau et le rhombencéphale.

Le rhombencéphale lui-même comprend trois parties qui sont, de bas en haut, le myélencéphale, le métencéphale et l'isthme du rhombencéphale.

Le myélencéphale est la partie de l'axe cérébro-spinal de l'adulte qui est comprise entre la moelle épinière et la protubérance annulaire, FIG. **379**. Nettement séparée de cette dernière, au moins du côté antérieur, par un sillon transversal, la moelle allongée se continue, sans ligne de démarcation précise, avec la moelle épinière. On prend généralement comme limite entre ces deux parties de l'axe nerveux une ligne conventionnelle passant par le bord supérieur de l'atlas, ou bien un plan de section fait immédiatement au-dessus du filet radiculaire supérieur du premier nerf cervical.

La limite entre ces deux parties de l'axe cérébro-spinal est tout aussi peu précise pour ce qui concerne leur organisation interne. La moelle épinière ne présente pas sa structure typique jusqu'au niveau du filet radiculaire supérieur du premier nerf cervical, pour faire place brusquement à la structure propre à la moelle allongée. L'organisation interne de la moelle se modifie insensiblement depuis l'origine du deuxième nerf cervical, de sorte que, entre la moelle épinière telle que vous la connaissez maintenant et la moelle allongée que nous allons décrire, il existe une zone de transition qui demande une description spéciale.

Pour rappeler vos souvenirs, reprenons la coupe transversale de la moelle épinière au niveau de l'origine du troisième nerf cervical, FIG. **380**. Elle nous présente, sur la ligne médiane et d'avant en arrière, la fissure médiane longitudinale antérieure, la commissure antérieure blanche, la commissure grise traversée par le canal central, puis le septum médian dorsal reliant la commissure au fond

du sillon médian longitudinal postérieur. Dans chaque moitié de la moelle épinière, nous trouvons la substance grise centrale — la corne antérieure, la corne latérale, la corne postérieure et le processus réticulaire — entourée par la substance blanche qui constitue les trois cordons : postérieur, latéral et antérieur. Vous vous rappelez que la corne postérieure recouverte par la substance gélatineuse de Rolando n'est séparée de la périphérie de la moelle que par une mince zone blanche, appelée zone marginale de Lissauer.

Le cordon postérieur est subdivisé en faisceau de Goll et faisceau de Burdach par la cloison paramédiane dorsale. Dans le cordon antérieur, on

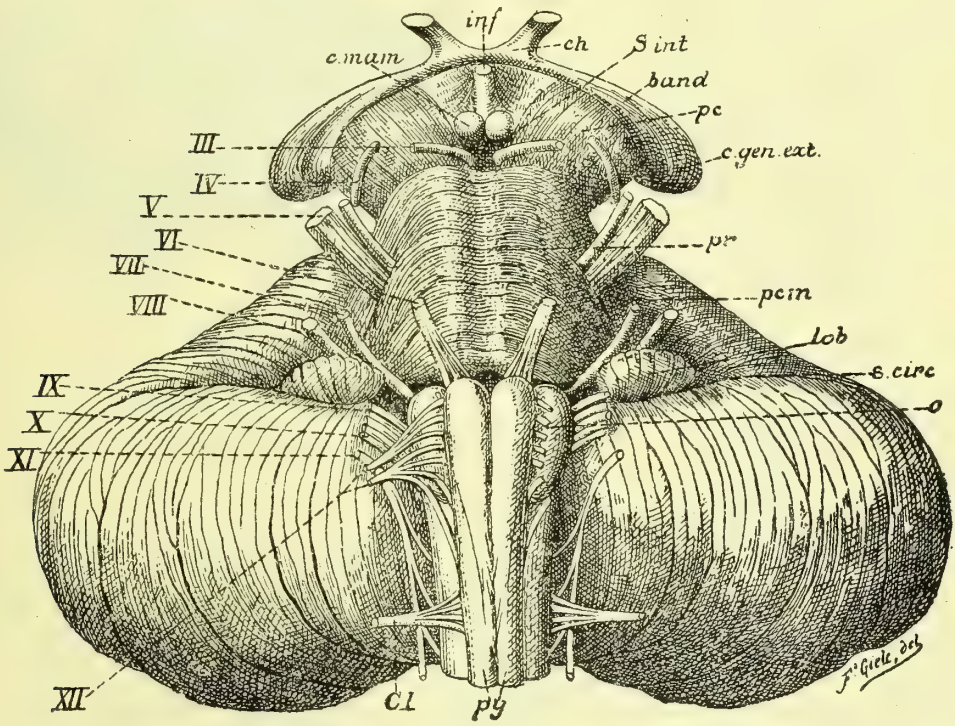

Fig. 379.

Face antérieure du tronc cérébral. Gr. nat.

c. mam. : Corps mammillaires.
inf. : Infundibulum.
ch. : Chiasma des nerfs optiques.
s. int. : Substance interpédonculaire.
band. : Bandelette optique.
p. c. : Pédoncule cérébral.
c. gen. ext. : Corps genouillé externe.
pr. : Protubérance annulaire.
pcm. : Pédoncule cérébelleux moyen.
lob. : Lobule du pneumo-gastrique.
s. circ. : Sillon circonférenciel.
o. : Olive.
py. : Pyramides antérieures.
CI : Racine antérieure du premier nerf cervical.
III à XI : Origine des dix dernières paires de nerfs craniens.

distingue la zone pyramidale et le faisceau fondamental. Le cordon latéral est formé par la zone pyramidale de ce cordon, le faisceau cérébelleux, le faisceau de Gowers et le faisceau fondamental.

Examinons maintenant une coupe transversale faite au niveau des filets radiculaires du premier nerf cervical, FIG. **381**.

Cette coupe diffère assez bien de celle prise vers le milieu de la moelle cervicale, comme le prouve la comparaison des deux figures **380** et **381**. Elle présente,

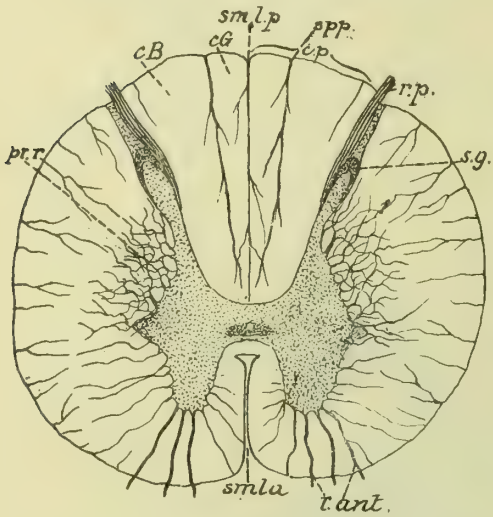

FIG. **380**.

Coupe transversale de la moelle au niveau du troisième segment cervical.

smla : Fissure médiane longitudinale antérieure.
smlp. : Sillon médian longitudinal postérieur.
r. ant. : Racine antérieure.
r. p. : Racine postérieure.
s. g. : Substance gélatineuse de ROLANDO.
pr. r. : Processus ou formation réticulaire.
cp. : Cordon postérieur.
spp. : Septum paramédian postérieur.
cB. : Faisceau de BURDACH.
cG. : Faisceau de GOLL.

comme signes caractéristiques, les détails suivants :

1° Les cornes postérieures, au lieu d'avoir une direction légèrement oblique en arrière et en dehors, sont fortement déjetées en dehors. Elles sont reliées au reste de la substance grise par une partie rétrécie appelée *col* et présentent une partie renflée et cuboïde, qu'on appelle la *tête* de la corne postérieure.

2° Les cornes latérales sont volumineuses et le processus réticulaire est très développé.

3° La tête de la corne postérieure est séparée de la périphérie de la moelle par une mince bande de substance blanche, qui ne correspond plus à la zone d'entrée des racines postérieures (zone marginale de LISSAUER), mais qui est constituée par des fibres provenant du nerf trijumeau : c'est l'extrémité inférieure d'un faisceau de fibres nerveuses qui constitue la *racine descendante* ou la racine spinale de la partie sensitive de ce nerf.

Lorsque nous étudierons l'origine de cette cinquième paire des nerfs craniens, nous verrons que ses fibres sensitives ont leurs cellules nerveuses dans le ganglion de GASSER. Ce ganglion est formé de cellules unipolaires comme les ganglions spinaux. Le prolongement unique de chacune de ces cellules nerveuses se divise bientôt en une fibre externe destinée à la périphérie et une fibre interne qui pénètre dans l'axe cérébro-spinal. Arrivées dans l'épaisseur de la protubérance annulaire

toutes les fibres internes se bifurquent en une branche ascendante courte et une branche descendante longue, FIG. **382**. Les branches descendantes réunies en un

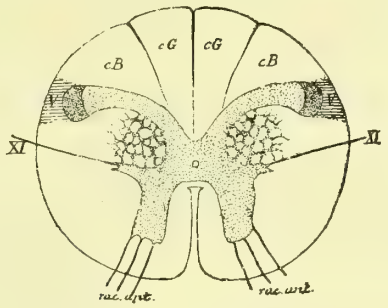

FIG. **381**.
Coupe transversale de la moelle
faite au niveau des filets radiculaires du premier nerf cervical.
Coupe correspondant au plan de section I de la FIG. **385**.

faisceau volumineux traversent la partie inférieure de la protubérance, toute la hauteur de la moelle allongée et une partie de la moelle cervicale. Elles sont

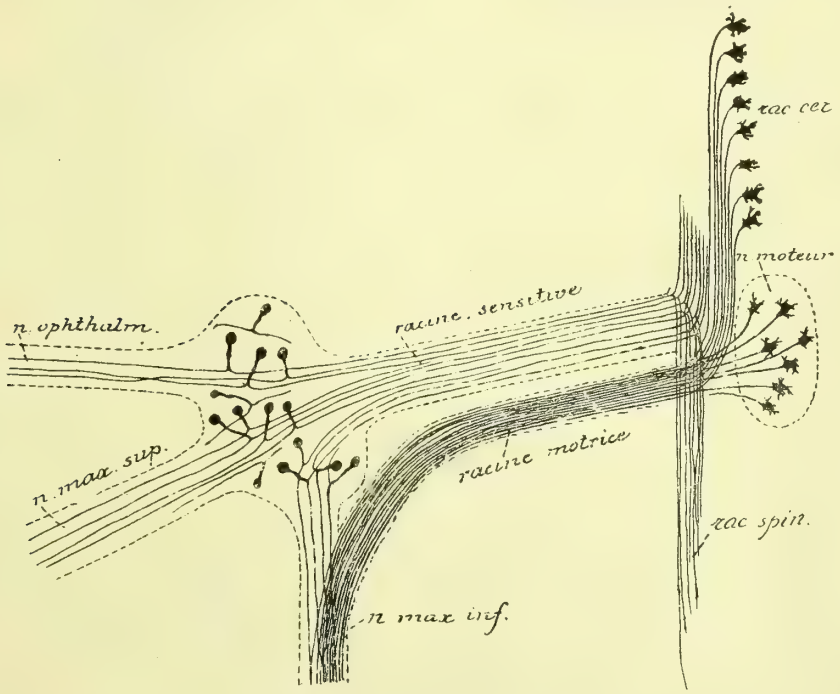

FIG. **382**.
Schéma montrant l'origine réelle des fibres constitutives du nerf trijumeau.

situées en dehors de la substance gélatineuse de ROLANDO et constituent la racine descendante, la racine sensitive ou la racine spinale du trijumeau (*tractus spinalis n. trigemini*), dont nous voyons l'extrémité inférieure sur la coupe de la FIG. **381**. Cette racine spinale diminue de volume de haut en bas, parce que ses fibres

constitutives se terminent successivement dans la substance grise voisine, qui représente le *noyau terminal* pour les fibres de cette racine (*nucleus tractus spinalis n. trigemini*). Cette colonne grise est en même temps le *noyau d'origine* des fibres de la voie sensitive centrale en connexion avec le nerf de la cinquième paire. Il résulte des recherches expérimentales de WALLENBERG (1) et VAN GEHUCHTEN (2) que la destruction de cette masse grise, faite chez le lapin, entraine la dégénérescence d'un nombre considérable de fibres arciformes internes qui se dirigent transversalement en dedans, passent le raphé et deviennent fibres ascendantes dans la partie de la formation réticulaire du bulbe située au-devant du noyau de l'hypoglosse, FIG. **383** et **384**. Ces fibres se laissent poursuivre jusque dans la

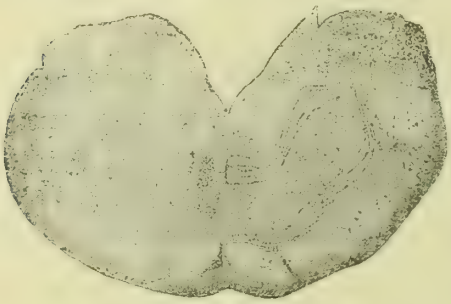

FIG. **383**.

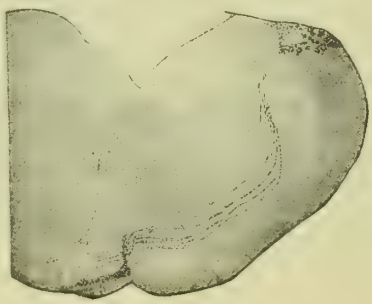

FIG. **384**.

Deux coupes transversales du bulbe d'un lapin montrant les dégénérescences consécutives à la lésion des noyaux de GOLL et BURDACH (fibres ventrales) et de la partie voisine du noyau terminal du trijumeau (fibres dorsales).

couche optique et constituent la *voie centrale du trijumeau* ou partie de la voie sensitive bulbo-*t*halamique.

4° De chaque corne latérale, on voit partir des fibres nerveuses qui traversent horizontalement la substance blanche du cordon latéral et sortent sur la face latérale de la moelle un peu au-devant du sillon collatéral postérieur. Ce sont les filets d'origine du nerf spinal ou *nerf accessoire de Willis*. Ces fibres nerveuses ont leurs cellules dans la substance grise de la corne latérale. Ce sont des cellules radiculaires identiques à celles qui servent d'origine aux fibres des racines antérieures. On trouve ces filets radiculaires du nerf de WILLIS sur toutes les coupes de la moelle cervicale jusque vers l'origine du troisième ou quatrième nerf cervical chez l'homme, du cinquième et sixième segment cervical chez le lapin.

Nous arrivons maintenant aux coupes du myélencéphale. Pour nous orienter plus facilement sur le niveau exact auquel correspondent les coupes que nous allons étudier, nous avons indiqué dans la FIG. **385**, par des lignes pointillées, les plans de section de toutes les coupes qui vont suivre.

Une coupe passant par l'axe cérébro-spinal au niveau des fibres radiculaires supérieures du premier nerf cervical, FIG. **386**, montre encore la même structure que la coupe précédente. Les cordons postérieurs sont divisés par la cloison paramédiane en faisceau de GOLL et faisceau de BURDACH. Les cornes postérieures restent fortement déjetées en dehors. Elles sont recouvertes par la substance gélatineuse de ROLANDO et séparées de la périphérie de la moelle par la racine descendante du trijumeau, *V*.

Dans la moitié antérieure de cette coupe, les rapports entre la substance blanche et la substance grise ont quelque peu varié.

Le processus réticulaire est moins développé. Les faisceaux de fibres nerveuses qui occupent les mailles de ce processus ne sont plus coupés transversalement comme sur les coupes précédentes, mais toute cette région est occupée par de

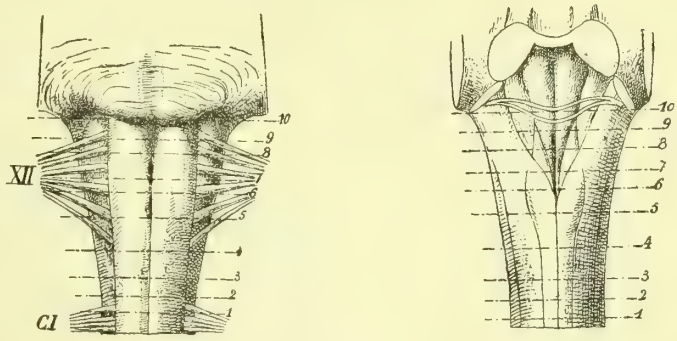

Fig. **385**.
Le myélencéphale.
Les lignes pointillées indiquent les plans de section des figures suivantes.

petits tronçons de faisceaux nerveux dirigés obliquement en avant et en dedans. La coupe passe, en effet, par la partie inférieure de la *décussation des pyramides (decussatio pyramidum)*.

Vous vous rappelez que l'on donne ce nom à l'entrecroisement des fibres nerveuses des pyramides antérieures de la moelle allongée. Dans la partie supérieure

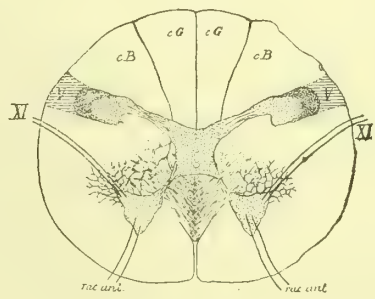

Fig. **386**.
Coupe correspondant au plan de section 2 de la fig. **385**.

cG : Faisceau de Goll.
cB : Faisceau de Burdach.
X : Racine spinale du nerf trijumeau.
XI : Fibres radiculaires du nerf accesssoire de Willis.

de cette moelle, toutes les fibres motrices d'origine corticale sont réunies, de chaque côté de la ligne médiane, en un faisceau compact de fibres nerveuses connu sous le nom de *pyramide antérieure*. C'est même parce que ces fibres constituent les pyramides antérieures de la moelle allongée qu'on leur donne encore le nom de *fibres pyramidales* ou *fibres des voies pyramidales*. Quand ces fibres motrices passent de

la moelle allongée dans la moelle épinière, leur position change. Elles quittent alors, au moins en majeure partie, la pyramide antérieure du bulbe, passent la ligne médiane au fond de la fissure médiane longitudinale antérieure, où elles s'entrecroisent avec les fibres motrices du côté opposé, traversent la substance grise de la moelle au niveau de la base de la corne antérieure, en séparant celle-ci du reste de la substance grise, et se rendent dans le cordon latéral de la moelle pour y constituer le faisceau pyramidal de ce cordon, en prenant part à la constitution de la zone pyramidale ou zone des fibres descendantes, FIG. **387**.

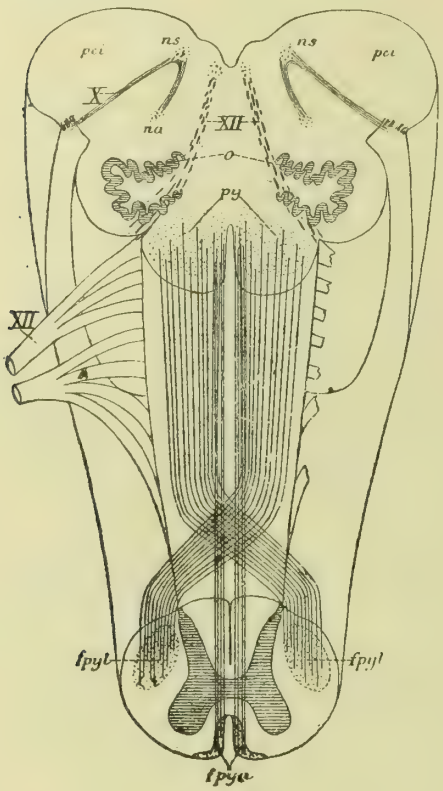

FIG. **387**.
Schéma montrant l'entrecroisement des pyramides à la partie inférieure de la moelle allongée.

X : Fibres radiculaires.
ns : Noyau sensitif terminal, et
na : Noyau ambigu ou noyau moteur ventral du nerf pneumo-gastrique.
pci : Pédoncule cérébelleux inférieur.
XII : Fibres radiculaires du nerf hypoglosse.
py : Pyramides antérieures de la moelle allongée.
fpyl : Faisceau pyramidal du cordon latéral de la moelle épinière.
fpya : Faisceau pyramidal du cordon antérieur.

Au-devant de ces fibres obliques, on trouve la corne antérieure plus ou moins indépendante. Elle a une forme triangulaire. De son angle antérieur partent les filets radiculaires du premier nerf cervical, tandis que de son angle latéral on voit sortir les filets radiculaires du nerf accessoire de WILLIS, *XI*.

La fissure médiane longitudinale antérieure est devenue moins profonde Son fond est occupé par les faisceaux entrecroisés des pyramides.

Une coupe faite à quelques millimètres au-dessus de la précédente nous montre la partie supérieure de cette décussation, FIG. **388**. Les fibres de deux pyramides du bulbe s'y inclinent en bloc en dedans pour s'entrecroiser au fond de la fissure médiane. Ces fibres entrecroisées n'atteignent pas encore sur cette coupe la substance grise.

Nous verrons plus tard que cette décussation n'intéresse pas toutes les fibres des deux pyramides. Un certain nombre d'entre elles restent dans le cordon antérieur et vont constituer, dans la moelle épinière, le faisceau pyramidal de ce cordon, FIG. **387**, tandis que d'autres, en petit nombre, passent dans le cordon latéral du même côté, en devenant fibres homolatérales du faisceau pyramidal latéral.

La substance grise a subi aussi une modification importante. Au milieu du faisceau de GOLL apparaît ici une masse grise nouvelle. Elle a une forme triangulaire à base postérieure et se trouve reliée à la substance grise qui entoure le canal

central ; elle forme le *noyau du faisceau de Goll (nucleus funiculi gracilis), nG*. Au niveau du faisceau de BURDACH, on voit de même un petit cône gris triangulaire se soulever de la masse grise centrale : c'est la partie inférieure du *noyau du faisceau de Burdach (nucleus funiculi cuneati), nB*. De chaque côté, nous retrouvons la corne postérieure recouverte par la substance gélatineuse de ROLANDO et séparée de la périphérie de la moelle allongée par la racine spinale du trijumeau, V. Cette racine est beaucoup plus volumineuse que sur les coupes précédentes. Dans la moitié antérieure de cette coupe, on voit, de chaque côté des pyramides antérieures, la corne grise antérieure et, en dehors, la coupe du cordon latéral beaucoup moins

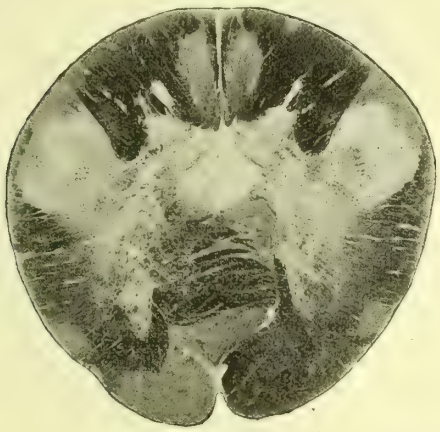

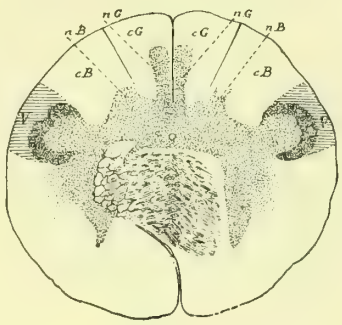

FIG. **388**.

Coupes correspondant au plan de section 3 de la FIG. **385**.

cG : Faisceau de GOLL.
nG : Noyau du faisceau de GOLL.
cB : Faisceau de BURDACH.
nB : Noyau du faisceau de BURDACH.
V : Racine descendante du nerf trijmeau.

volumineux que le long de la moelle cervicale, parce qu'il ne renferme pas encore les fibres du faisceau pyramidal. A ce niveau, le cordon latéral est formé par les les fibres descendantes rubro-spinales et réticulo-spinales latérales, les fibres ascendantes du faisceau cérébelleux et du faisceau de GOWERS et les fibres du faisceau fondamental.

Examinons maintenant une coupe transversale faite au-dessus de la décussation des pyramides, FIG. **389**.

Nous trouvons en arrière la fissure médiane postérieure. Elle est plus large et plus profonde que sur les coupes de la moelle cervicale, parce que le septum médian dorsal semble faire défaut. Le canal central s'est rapproché de la face postérieure de la moelle allongée. En avant réapparaît la fissure médiane antérieure large et profonde comme le long de la moelle épinière.

La forme de la substance grise est très irrégulière. Elle entoure complètement le canal central. Son bord postérieur présente, de chaque côté de la ligne médiane, trois saillies triangulaires : l'interne est le noyau du faisceau de GOLL, *nG*, plus développé et plus volumineux que sur la coupe précédente ; l'externe représente

la corne postérieure recouverte par la substance gélatineuse de Rolando et par la racine descendante du trijumeau, *V*. La saillie moyenne est le noyau du faisceau de Burdach, *nB*, qui pénètre plus avant entre les fibres de ce faisceau.

Les cornes antérieures de la substance grise ont des limites peu précises. Elles se mêlent plus ou moins intimement avec des fibres de la substance blanche et s'étendent ainsi jusque près de la périphérie du bulbe. Ce mélange de substance blanche et de substance grise est désigné sous le nom de *substance réticulaire grise*

Fig. **389**.

Coupes correspondant au plan de section 4 de la fig. **385**.

cG : Faisceau de Goll.
nG : Noyau du faisceau de Goll.
cB : Faisceau de Burdach.
nB : Noyau du faisceau de Burdach.
V : Racine spinale du nerf trijumeau.
fs : Entrecroisement des fibres sensitives ou fibres du ruban de Reil.
Pyr : Pyramide antérieure.

(*substantia reticularis grisea*). En dehors de ces cornes antérieures, on retrouve encore les fibres du cordon latéral de la moelle.

Entre les deux substances réticulaires grises existe, de chaque côté de la fissure médiane, le faisceau compact de fibres nerveuses qui constitue la *pyramide (pyramis)*, *Pyr*.

Vous vous rappelez que le cordon antérieur de la moelle épinière est formé par la zone pyramidale en dedans et le faisceau fondamental en dehors. Au-dessus de l'entrecroisement des pyramides, toutes les fibres motrices occupent la région antérieure du cordon, et le faisceau fondamental, rejeté en arrière, est situé derrière le faisceau pyramidal, tout le long de la face interne de la substance grise.

Du noyau du faisceau de Goll, on voit partir sur cette coupe des fibres nerveuses qui se dirigent en avant, puis en dedans, contournant ainsi la substance grise qui entoure le canal central, pour s'entrecroiser sur la ligne médiane, dans l'espace compris entre le canal central et le fond de la fissure médiane antérieure. Ces fibres entrecroisées sont des fibres sensitives qui ont leurs cellules nerveuses dans la masse grise du noyau du faisceau de Goll. L'entrecroisement de ces fibres au-devant du canal central est connu depuis longtemps sous le nom d'*entrecroisement des fibres du ruban de Reil (decussatio lemniscorum)*. Après entrecroisement, ces fibres prennent une direction verticale; elles forment partie du faisceau compact de fibres nerveuses placé immédiatement derrière les pyramides et appellé *couche du ruban de Reil, couche des fibres sensitives* ou encore *couche interolivaire (stratum interolivare lemnisci)*, parce que sur les coupes suivantes elle se trouve située entre les deux olives.

Après entrecroisement, ces fibres sensitives viennent se placer directement en arrière des fibres motrices, refoulant dans le voisinage du canal central les fibres du faisceau fondamental, devenant ici *faisceau longitudinal postérieur* ou *médian (fasciculus longitudinalis medialis.)*

Quand on compare la coupe de la fig. **388** à celle de la fig. **389**, on voit que la substance blanche des cordons postérieurs a diminué de volume au fur et à mesure que les masses grises de ces cordons se sont développées. Où sont allées ces fibres des cordons postérieurs qui représentent, comme vous vous en souvenez, les prolongements ascendants des fibres des racines postérieures de la moelle épinière ?

Arrivées à la partie inférieure de la moelle allongée, ces fibres se terminent par des ramifications libres dans les masses grises qui apparaissent dans ces deux cordons. Ces masses grises elles-mêmes sont formées de cellules nerveuses. Elles représentent le *noyau terminal* pour les fibres longues des cordons postérieurs de la moelle. Les cellules nerveuses, qui constituent ces masses grises, viennent en contact, par leur corps cellulaire et leurs prolongements protoplasmatiques, avec les ramifications terminales de ces fibres sensitives. Les prolongements cylindraxiles de ces cellules nerveuses doivent se rendre dans des parties plus élevées de l'axe cérébro-spinal. Nous verrons plus tard le trajet ultérieur de ces fibres.

Quelques auteurs [Schaffer (3), Hoch (4), v. Solder (3), Pellizzi (6), Thomas (7), etc.] admettent qu'un certain nombre de fibres nerveuses passent *directement* des cordons postérieurs dans le pédoncule cérébelleux inférieur correspondant pour se rendre dans le cervelet, sans s'arrêter dans les masses grises des cordons postérieurs. Les recherches expérimentales que nous avons faites sur le lapin et le chien ne nous permettent pas de partager cette manière de voir. Comme Mott et Sherrington (8) et comme Tooth, nous avons toujours vu la dégénérescence des fibres des cordons postérieurs, consécutive à la section d'une ou de plusieurs racines, ou à la section et à l'hémisection de la moelle, s'arrêter dans les masses grises de la clava.

Dans la FIG. **390**, la forme de la substance grise n'a presque pas changé dans la moitié dorsale de la coupe. On y retrouve le noyau du faisceau de GOLL considérablement augmenté, *nG*. Il occupe toute l'étendue du faisceau de GOLL. Les fibres de ce faisceau ont donc disparu, elles se sont toutes terminées dans la masse grise de ce noyau.

Le noyau du faisceau de BURDACH a également augmenté de volume ; il est encore entouré en arrière et en dehors par les fibres du faisceau de BURDACH. Ces fibres doivent se terminer dans la masse grise de ce faisceau. Du noyau du faisceau de GOLL partent encore des fibres nerveuses qui entourent le canal central, pour s'entrecroiser sur la ligne médiane en prenant part à l'entrecroisement des fibres sensitives.

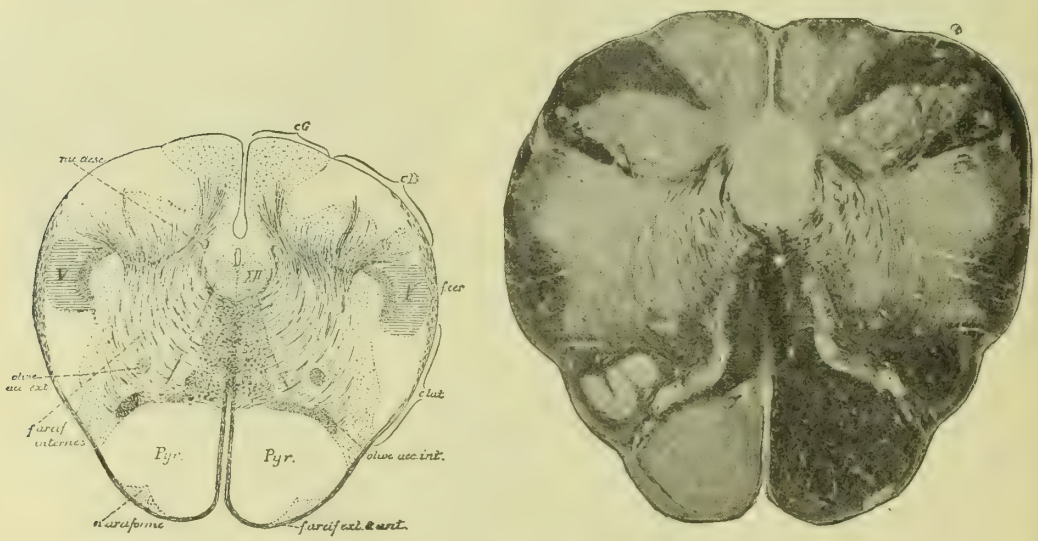

FIG. **390**.

Coupes correspondant au plan de section 5 de la FIG. **385**.

cG : Faisceau de GOLL.
cB : Faisceau de BURDACH.
V : Racine spinale du nerf trijumeau.
f. cer. : Faisceau cérébelleux.
c. lat. : Cordon latéral
XV : Noyau d'origine du nerf hypoglosse.
rac. desc. : Racine descendante du glosso-pharyngien et du vague.

De chaque noyau du faisceau de BURDACH partent également de nombreuses fibres nerveuses qui contournent le canal central en décrivant des arcades à concavité postérieure. Elles s'entrecroisent également sur la ligne médiane entre le fond de la fissure médiane antérieure et la coupe du canal central. Ce sont aussi des fibres sensitives ayant leurs cellules nerveuses dans la masse grise de ce faisceau. On les appelle *fibres arciformes internes (fibrae arcuatae internae)*. Après entrecroisement sur la ligne médiane toutes ces fibres prennent une direction verticale pour devenir fibres constitutives de la couche du ruban de Reil. Ces fibres se comportent donc comme celles qui proviennent des cellules nerveuses du noyau du faisceau de GOLL.

Ce fait a été prouvé par les recherches expérimentales de SINGER et MUNZER (9) et TSCHERMAK (10) sur le chat, FERRIER et TURNER (11) et MOTT (12) sur le singe, WALLEN-

BERG (1) et nous-même (13) sur le lapin, PROBST (14) sur des chiens et des chats. Après destruction du noyau de GOLL, du noyau de BURDACH, ou des deux masses grises à la fois ces auteurs ont trouvé en dégénérescence un faisceau de fibres nerveuses partant de ces noyaux gris, pour contourner le canal central et, après entrecroisement dans le raphé,

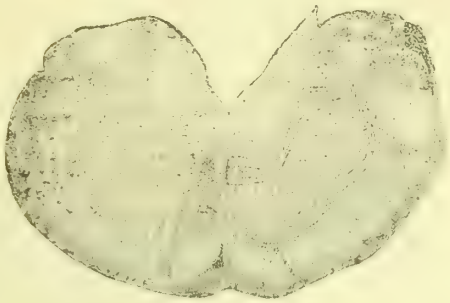

FIG. **391**.

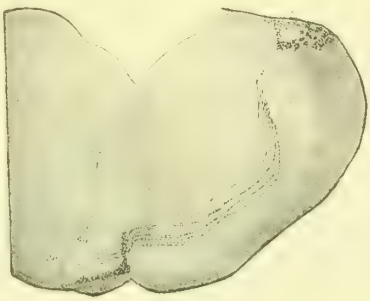

FIG. **392**.

Deux coupes transversales du bulbe d'un lapin montrant les dégénérescences consécutives à la lésion des noyaux de GOLL et BURDACH (fibres ventrales) et de la partie voisine du noyau terminal du trijumeau (fibres dorsales).

devenir fibres ascendantes dans la couche interolivaire, FIG. **391** et **392**. Ils ont pu poursuivre ce faisceau à travers la moelle allongée, la protubérance annulaire et le cerveau moyen jusque dans la couche optique où toutes ces fibres trouvent leur terminaison. TSCHERMAK (10) seul admet qu'une partie de ces fibres dépasse la couche optique pour se terminer soit dans le noyau lenticulaire, soit même dans l'écorce cérébrale.

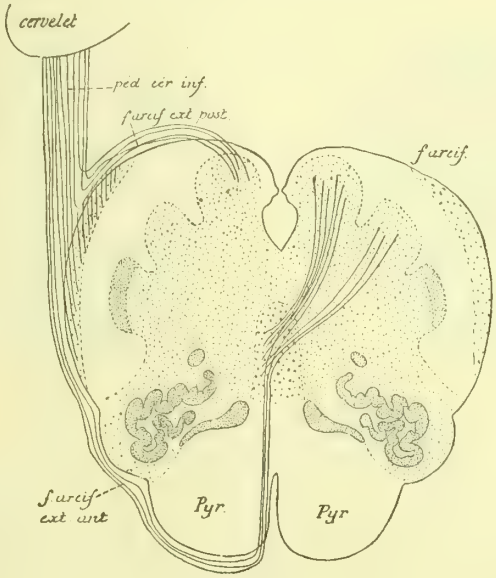

FIG. **393**.

Schéma montrant le trajet des fibres arciformes externes et antérieures d'après EDINGER.

Une question non encore entièrement résolue est celle de savoir si *toutes* les fibres provenant de ces masses grises se rendent dans la couche interolivaire. (Certains auteurs (VEJAS, FERRIER et TURNER, TSCHERMAK, WALLENBERG) admettent que les noyaux des cordons postérieurs sont en connexion avec le cervelet par des fibres ascendantes entrant

dans le pédoncule cérébelleux inférieur, soit des fibres directes entrant dans le pédoncule du côté correspondant, *fibres arciformes externes et postérieures* (Vejas, Ferrier et Turner), soit à la fois des fibres directes et des fibres croisées (Tschermak, Wallenberg). Cette dernière connexion s'établirait par des fibres arciformes internes devenant, après passage dans le raphé, fibres arciformes externes et antérieures avant de pénétrer dans le pédoncule cérébelleux inférieur du côté opposé, fig. **393**, conformément à une opinion soutenue depuis longtemps par Edinger. Il résulte de l'ensemble de nos recherches expérimentales (13 et 15) que cette connexion médullo-cérébelleuse directe et croisée n'existe pas chez le lapin. Après une destruction limitée aux noyaux de Goll et de Burdach, on n'obser-

Fig. **394**.

Fig. **395**.

Fig. **396**.

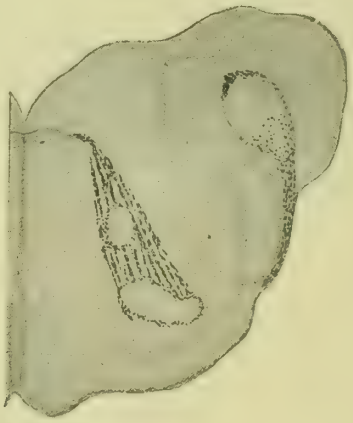

Fig. **397**.

Coupes transversales du bulbe d'un lapin
montrant en dégénérescence les fibres réticulo-cérébelleuses ventrales et dorsales.

ve de la dégénérescence que dans les fibres arciformes internes se rendant dans la couche interolivaire. Les fibres arciformes externes directes, et croisées que Tschermak et Wallenberg ont obtenu en dégénérescence, ne proviennent pas des noyaux des cordons postérieurs, mais de cellules nerveuses éparpillées dans la formation réticulaire. Elles n'établissent pas une connexion médullo-cérébelleuse, mais bien une connexion bulbo-cérébelleuse.

Il résulte, en effet, de nos recherches expérimentales faites chez le lapin que la destruction d'une partie quelconque de la formation réticulaire du bulbe est suivie de la dégénérescence d'un grand nombre de fibres nerveuses, fig. **394**, **395**, **396** et **397**. Parmi celles-ci les unes traversent isolément, d'arrière en avant, la formation réticulaire en s'insinuant entre les petits faisceaux de fibres nerveuses longitudinales ; arrivées à la

surface du bulbe, elles se recourbent en dehors en devenant fibres arciformes externes et peuvent se poursuivre jusque dans la partie ventrale du corps restiforme avec lequel elles gagnent le lobe médian du cervelet ; les autres s'inclinent en dedans, parcourent d'arrière en avant le raphé en passant la ligne médiane, sortent par la fissure médiane, contournent la pyramide bulbaire du côté opposé, en devenant *fibres arciformes externes*, et se laissent poursuivre jusque dans la partie ventrale du corps restiforme du côté opposé. Nous avons appelé ces fibres : *fibres réticulo-cérébelleuses ventrales* directes et croisées. Un troisième groupe de fibres nerveuses se rendent du point lésé vers le segment interne du pédoncule cérébelleux inférieur du même côté et du côté opposé, là elles deviennent fibres ascendantes en pénétrant insensiblement dans la partie dorsale du corps restiforme avec lequel elles se rendent dans le lobe cérébelleux médian. Ce sont nos *fibres réticulo-cérébelleuses dorsales*. Toutes ces fibres réticulaires établissent une connexion directe et croisée entre la formation réticulaire du bulbe et le lobe médian du cervelet.

Le cordon postérieur est limité en avant par la substance grise de la corne postérieure toujours recouverte par la substance gélatineuse de Rolando et par les fibres sectionnées de la racine descendante du trijumeau, *V*.

Ces fibres n'arrivent plus ici à la périphérie de la moelle. Elles en sont séparées par des fibres à direction oblique en arrière et en dedans, venant de la substance blanche du cordon latéral. Elles représentent les fibres du faisceau cérébelleux — auxquelles se sont jointes les fibres arciformes externes et antérieures — qui quittent à ce niveau le cordon latéral pour aller constituer le corps restiforme ou partie externe du pédoncule cérébelleux inférieur.

Dans la moitié postérieure de cette coupe, on trouve, de chaque côté du canal central, la section arrondie d'un faisceau de fibres nerveuses. On l'a désigné pendant longtemps sous le nom de *faisceau solitaire (tractus solitarius)* de Meynert, ou *faisceau respiratoire* de Krause. On sait actuellement qu'il représente la racine descendante de la partie sensitive du nerf de Wrisberg, du nerf glosso-pharyngien et du nerf vague [Van gehuchten (16)]. En pénétrant dans le tronc nerveux, les fibres sensitives de ces trois nerfs se comportent comme les racines postérieures d'un nerf spinal : elles se bifurquent ; mais, contrairement à ce qui se passe dans le cordon postérieur de la moelle, chaque fibre bifurquée donne naissance à une branche ascendante très courte, qui se termine directement dans la substance grise voisine, et à une branche descendante beaucoup plus longue, qui devient une fibre constitutive de la *racine descendante*. La masse grise qui longe, en dedans, ce faisceau solitaire représente un *noyau terminal* dans lequel vont se terminer les ramifications cylindraxiles collatérales et terminales des fibres constitutives de la racine voisine ; c'est le *noyau du faisceau solitaire (nucleus tractus solitarii)*.

Ce noyau est formé de cellules nerveuses dont on ne connaît pas, d'une façon précise, les connexions ultérieures. On suppose que ce *noyau terminal* des fibres sensitives des nerfs VII, IX et X, doit être en même temps un *noyau d'origine* pour les fibres sensitives centrales destinées à transmettre, jusqu'à l'écorce cérébrale, les impressions gustatives recueillies par les fibres sensorielles renfermées dans la chorde du tympan du nerf facial et dans le nerf glosso-pharyngien, de même que les impresssions vagues de sensibilité générale qui se produisent dans les muqueuses de tous les organes digestifs et respiratoires innervés par le nerf pneumo-gastrique.

Un peu au-devant du canal central, on trouve encore, de chaque côté, un amas de cellules nerveuses volumineuses formant une partie du noyau d'origine du nerf hypoglosse (*nucleus n. hypoglossi*). Ce noyau est formé de cellules nerveuses qui sont

les cellules radiculaires des fibres du nerf hypoglosse. On voit ces fibres nerveuses traverser d'arrière en avant toute l'épaisseur de la coupe et sortir de la moelle allongée en dehors des pyramides antérieures.

Immédiatement en arrière du noyau de l'hypoglosse, en arrière et un peu en dehors de la coupe du canal central, existe un amas de petites cellules nerveuses : c'est la partie inférieure du noyau dorsal du vague donnant origine à certaines fibres motrices du nerf de la dixième paire.

Entre les fibres radiculaires des deux nerfs hypoglosses il existe, sur la ligne médiane, en avant la fissure médiane antérieure, en arrière un entrecroisement continuel de fibres nerveuses qui constitue le *raphé*. De chaque côté de la ligne médiane apparaît le faisceau volumineux des fibres de la pyramide antérieure, les

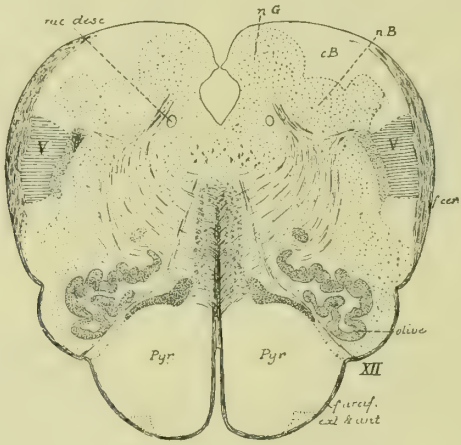

FIG. **398**.

Coupe correspondant au plan de section 6, de la FIG. **385**.

nG : Noyau du faisceau de GOLL.
cB : Faisceau de BURDACH.
nB : Noyau du faisceau de BURDACH.
V : Rac. desc. du nerf trijumeau.
f. cér. : Faisceau cérébelleux.
rac. desc. : Racine descendante du glosso-pharyngien et du vague.

fibres de la couche du ruban de REIL, puis les fibres des voies courtes qui correspondent au faisceau fondamental du cordon antérieur de la moelle et qui vont se continuer bientôt avec les fibres du faisceau longitudinal postérieur.

Entre les fibres radiculaires de chaque nerf hypoglosse et la racine descendante correspondante du nerf trijumeau *V*, nous retrouvons le cordon latéral de la moelle réduit aux fibres descendantes rubro-spinales et réticulo-spinales latérales, aux fibres ascendantes du faisceau de GOWERS et aux fibres du faisceau fondamental, puis la substance réticulaire grise. Dans cette dernière apparaissent deux masses grises nouvelles. L'interne se présente sous la forme d'une lame légèrement repliée limitant en arrière les fibres de la pyramide antérieure. On l'appelle quelquefois le *noyau pyramidal*, plus souvent encore, l'*olive accessoire interne (nucleus olivaris accessorius medialis)*. L'externe est beaucoup plus petite, elle constitue l'*olive accessoire externe (nucleus olivaris accessorius dorsalis)*.

La coupe suivante passe par la partie inférieure de l'olive, FIG. **398**.

Le canal central, considérablement élargi, s'est rapproché encore davantage de la face postérieure de la moelle allongée. Il n'est plus fermé que par une mince lamelle qui correspond à la partie postérieure de la commissure grise de la moelle. Le noyau du faisceau de Goll commence à diminuer de volume, *nG*. Le noyau du faisceau de Burdach est devenu au contraire plus volumineux que sur la coupe précédente, *nB*. Il est entouré par les fibres du faisceau de Burdach. Ce faisceau a également diminué de volume. Cette diminution en volume du faisceau de Burdach est due aux nombreuses fibres de ce faisceau qui se terminent dans la substance grise voisine.

Au-devant du noyau du faisceau de Burdach se trouve la substance gélatineuse de Rolando recouverte en dehors par la racine descendante du trijumeau, *V*, et par les fibres obliques du faisceau médullo-cérébelleux dorsal. Nous avons vu, sur la coupe précédente, que ces fibres quittent le cordon latéral pour prendre part à la constitution de la partie externe du pédoncule cérébelleux inférieur appelée *corps restiforme*.

Le canal central est entouré par la substance grise. Nous y voyons de chaque côté :

1° Le noyau d'origine des fibres du nerf hypoglosse.

2° La racine descendante du facial, du glosso-pharygien et du vague.

3° Le noyau dorsal du vague situé un peu en arrière et en dedans de la coupe du faisceau solitaire.

Du noyau de l'hypoglosse on voit partir les fibres radiculaires qui traversent horizontalement la coupe pour sortir par le sillon collatéral antérieur du bulbe.

Sur la ligne médiane, nous retrouvons le raphé.

Dans toute l'étendue du tronc cérébral, depuis la moelle allongée jusqu'au cerveau moyen, ce raphé est constitué de fibres à direction antéro-postérieure et de fibres transversales qui s'entrecroisent sur la ligne médiane. Les fibres à direction antéro-postérieure représentent le prolongement périphérique des cellules épendymaires qui tapissent la partie médiane du canal central. Les fibres horizontales entrecroisées portent, dans toute l'étendue du tronc cérébral, le nom de *fibres arciformes internes*. On ne connaît pas l'origine ni la destination de toutes ces fibres arciformes. Sur la coupe qui nous intéresse, elles sont formées en majeure partie de fibres qui proviennent des cellules nerveuses des noyaux des faisceaux de Goll et de Burdach, puis des masses grises voisines de la racine spinale du trijumeau et peut-être de celle qui avoisine la racine descendante du nerf de Wrisberg, du glosso-pharyngien et du vague. Après entrecroisement dans le raphé, les fibres venues des noyaux de Goll et de Burdach se recourbent dans la couche interolivaire, tandis que les fibres en connexion avec la racine descendante du nerf trijumeau dépassent cette couche interolivaire pour devenir fibres longitudinales dans la substance blanche immédiatement voisine.

Entre le raphé et les fibres radiculaires de l'hypoglosse, nous retrouvons le faisceau compact de la pyramide antérieure, contournée par des fibres arciformes externes ou fibres bulbo-cérébelleuses, ainsi que le commencement d'une masse grise triangulaire, le *noyau arciforme*, dont on ignore les connexions anato-

miques ; plus en arrière l'olive accessoire interne, les fibres de la couche interolivaire et le faisceau des voies courtes.

Les deux olives accessoires ont été écartées l'une de l'autre par une lame repliée de substance grise : l'extrémité inférieure de l'olive bulbaire proprement dite ou *olive inférieure (nucleus olivaris inferior)*.

Prenons maintenant une coupe qui passe par le milieu de l'olive, FIG. **399**.

Ce qui frappe sur cette coupe, c'est que le canal central s'est largement ouvert en arrière et s'est transformé en quatrième ventricule. Vous vous rappelez que, dans sa moitié supérieure, la face postérieure de la moelle allongée constitue, en effet, le triangle inférieur du plancher du quatrième ventricule.

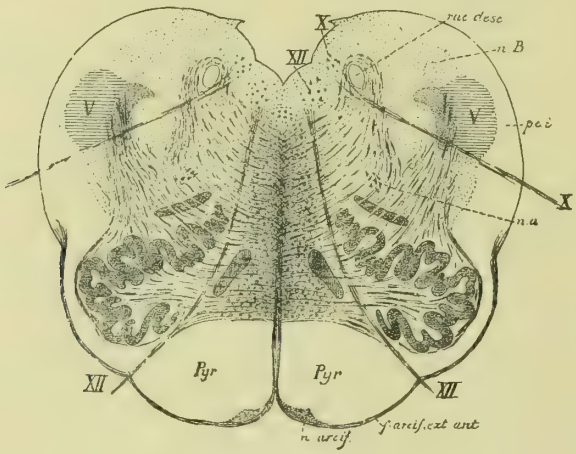

FIG. **399**.

Coupe correspondant au plan de section 7 de la FIG. **385**.

nB : Noyau du faisceau de BURDACH.
rac. desc. : Racine descendante du glosso-pharyngien et du vague.
pci : Pédoncule cérébelleux inférieur.
X : Nerf pneumo-gastrique.
na : Noyau ambigu.
n. arcif. : Noyau arciforme.
XII : Nerf grand hypoglosse.

Le toit de ce ventricule est représenté par la pie-mère tapissée par l'épithélium épendymaire. Cette pie-mère a été enlevée sur cette coupe. On voit encore de chaque côté un petit prolongement triangulaire avec lequel se continuait l'épithélium épendymaire.

Cette ouverture du canal central est due à l'élargissement du canal et à la disparition des fibres du cordon postérieur. Nous avons vu que ces fibres se terminent dans les noyaux des faisceaux de GOLL et de BURDACH. Ces masses grises sont formées de cellules nerveuses dont les prolongements cylindraxiles se dirigent horizontalement en avant. Dès que la coupe passe donc au-dessus de la clava, les cordons postérieurs de la moelle ont disparu et il ne reste plus, pour fermer la partie correspondante du canal central, qu'une mince bandelette de substance grise.

Pour bien vous représenter la façon dont se constitue le quatrième ventricule, reprenez une coupe transversale de la moelle cervicale, déjetez les cornes postérieures fortement en dehors, de façon à leur donner une direction transversale,

FIG. **400** et enlevez alors toutes les fibres des cordons postérieurs. Le canal central de la moelle ne sera plus fermé en arrière que par une mince lamelle de substance grise, FIG. **401**. Le long de la moelle, cette lamelle grise est formée essentiellement par les fibres de la commissure postérieure. Ces fibres représentent, par la majeure partie, des collatérales du cordon postérieur ; elles disparaîtront donc avec ces cordons. La disparition de ces faisceaux de fibrilles nerveuses affaiblira encore considérablement la voûte du canal central et la réduira exclusivement à l'épithélium épendymaire et à la substance gélatineuse centrale. Ces modifications que nous venons de faire artificiellement sur une coupe de la moelle, la nature les a réalisées vers la partie moyenne de la moelle allongée.

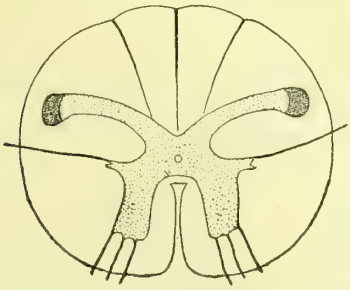

FIG. **400**.
Coupe transversale de la moelle cervicale.

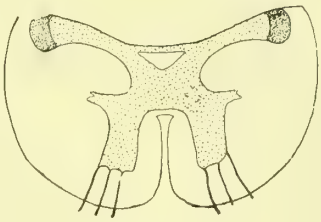

FIG. **401**.
La même coupe après enlèvement des cordons postérieurs et agrandissement du canal central.

Il suffira d'enlever cette mince lamelle grise pour arriver dans la cavité centrale. Supposez cette cavité considérablement élargie et vous aurez le quatrième ventricule. Le canal central de la moelle épinière se transforme donc en quatrième ventricule, non pas parce que les cordons postérieurs s'écartent angulairement l'un de l'autre pour devenir pédoncules cérébelleux inférieurs, mais parce que les cordons postérieurs s'arrêtent ; ils disparaissent en se terminant dans les masses grises nouvelles qui constituent les noyaux des faisceaux de GOLL et de BURDACH. Les pédoncules cérébelleux inférieurs sont des productions nouvelles dont la structure est toute différente de celle des cordons postérieurs.

Le plancher du quatrième ventricule est formé par de la substance grise. De chaque côté du sillon médian, on trouve le noyau d'origine du nerf hypoglosse. Il occupe, à ce niveau, le sommet inférieur du trigone de l'hypoglosse ou aile blanche interne, que nous avons signalé sur la face postérieure de la moelle allongée en étudiant sa configuration externe.

En dehors du noyau de l'hypoglosse existe encore un amas de cellules nerveuses, qui correspond à la partie interne de l'aile grise *(nucleus alae cinerae)* ; il présente la partie moyenne du *noyau moteur dorsal* ou *noyau moteur à petites cellules* du nerf vague. En dehors de ce noyau dorsal, sur la face interne du faisceau solitaire se trouve une longue colonne grise : le noyau du faisceau solitaire. C'est dans cette masse grise que viennent se terminer, par des ramifications libres, les fibres sensitives de la dixième paire des nerfs craniens.

Le trigone de l'hypoglosse est séparé du noyau moteur dorsal du nerf vague par un sillon longitudinal : le *sillon limitant* du quatrième ventricule.

Sur la ligne médiane de cette coupe on trouve le raphé.

Du noyau de l'hypoglosse partent les fibres radiculaires qui se dirigent horizontalement en avant, pour sortir du bulbe par le sillon qui sépare la pyramide antérieure de l'olive.

Du noyau moteur ventral et du noyau moteur dorsal du vague partent les fibres radiculaires de ce nerf. Elles sortent sur la face latérale du bulbe, un peu en arrière du sillon limitant l'olive.

Par ces fibres radiculaires de l'hypoglosse et du vague, chaque moitié de la coupe se trouve divisée en trois zones.

A. Une zone interne comprise entre le raphé et les fibres du nerf hypoglosse. Elle comprend d'arrière en avant :

1° Les fibres courtes qui correspondent au faisceau fondamental du cordon antérieur et qui vont constituer bientôt le faisceau longitudinal postérieur.

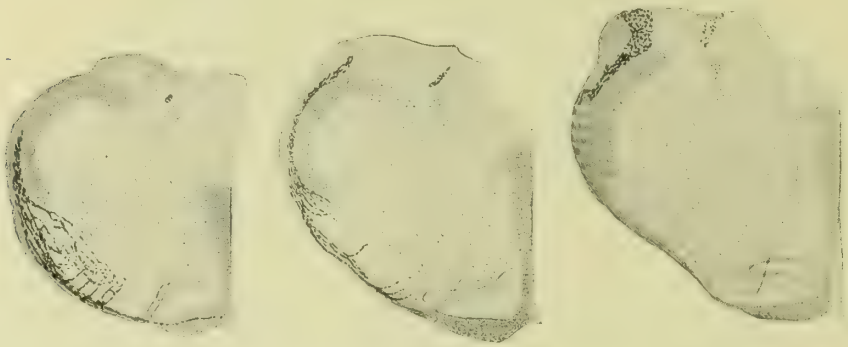

Fig. **402**. Fig. **403**. Fig. **404**.

Dégénérescence des fibres nucléo-cérébelleuses.

2° Les fibres sensitives qui constituent la couche du ruban de Reil ou couche interolivaire appelée quelquefois encore *lemniscus*.

3° L'olive accessoire interne ou noyau pyramidal.

4° Le faisceau volumineux qui constitue la pyramide antérieure.

5° Une masse grise triangulaire située sur la face antérieure de la pyramide, appelée *noyau arciforme (nuclei arcuati)*.

6° Les fibres arciformes externes et antérieures qui sont des fibres réticulo-cérébelleuses.

B. Une zone moyenne limitée par les fibres radiculaires du nerf hypoglosse et celles du nerf pneumo-gastrique ou vague. Elle comprend :

1° Une partie des fibres arciformes internes.

2° L'olive.

3° L'olive accessoire externe.

4° Une partie du cordon latéral, formée par les fibres du faisceau fondamental, les fibres du faisceau de Gowers, les fibres rubro-spinales et les fibres réticulo-spinales latérales.

5° Un amas de cellules nerveuses, appelé *noyau ambigu (nucleus ambiguus)*, situé au milieu de la formation réticulaire.

Nous avons vu que, à partir de la décussation des pyramides, la corne antérieure de la moelle épinière n'a plus de limites précises ; elle se mêle intimement avec des fibres blanches pour constituer la substance réticulaire grise. A certains niveaux, les cellules nerveuses de cette corne antérieure se réunissent en un amas plus ou moins compact appelé *noyau*. C'est ce qui s'est fait au niveau de la moelle allongée auquel correspond la coupe de la FIG. **399**. Cette corne antérieure est formée essentiellement de cellules motrices ; aussi le noyau ambigu est-il un noyau moteur. Il occupe une grande étendue du bulbe et y représente le noyau moteur ventral du nerf vague.

6° Un amas de cellules plus petites compris entre l'olive et la substance gélatineuse de ROLANDO, près de la surface du myélencéphale : le *noyau latéral*.

Ce noyau gris paraît plus développé chez les mammifères que chez l'homme. Il résulte de nos recherches expérimentales faites chez le lapin (15), que ses cellules constituantes donnent origine à des fibres nerveuses qui se dirigent transversalement en dehors, FIG. **402**, croisent la face externe de la racine descendante du nerf trijumeau, étant recouvertes par les fibres du faisceau médullo-cérébelleux dorsal, FIG. **403**, et entrent dans la constitution de la partie dorsale du corps restiforme, FIG. **404**. Ce sont nos *fibres nucléo-cérébelleuses*. Il suit de là que le corps restiforme, ou partie externe du pédoncule cérébelleux inférieur, a une structure beaucoup plus complexe qu'on ne l'admet généralement. A côté des fibres médullo-cérébelleuses et olivo-cérébelleuses, il renferme encore, ainsi que nous croyons l'avoir démontré, les fibres nucléo-cérébelleuses et les fibres réticulo-cérébelleuses ventrales et dorsales, FIG. **405**.



FIG. **405**.
Schéma montrant la constitution du corps restiforme abstraction faite des fibres olivo-cérébelleuses.
I : Fibres médullo-cérébelleuses.
II : Fibres nucléo-cérébelleuses.
III : Fibres réticulo-cérébelleuses.

C. Une zone externe limitée en dedans par les fibres du nerf vague. On y trouve :

1° La racine descendante du facial, du glosso-pharyngien et du vague avec la masse grise voisine.

2° Une partie encore du noyau de BURDACH, *aB*.

3° La substance gélatineuse de ROLANDO.

4° La racine descendante du nerf trijumeau, *V*, recouverte en dehors par

5° le commencement du pédoncule cérébelleux inférieur.

Littérature.

(1) WALLENBERG : *Die secundäre Bahn des sensiblen Trigeminus*. Anatom. Anz. 1896. — *Sekundäre sensible Bahnen im Gehirnstamme des Kaninchens*... Anat. Anz., 1900. — (2) VAN GEHUCHTEN : *La voie centrale du trijumeau*. Le Névraxe, Vol. III. 1901. — (3) SCHAFFER . *Beitrag zur Histologie der sekundären Degeneration, zugleich ein Beitrag zur Rückenmarksanatomie*. Archiv f. Mikr. Anat., 1894. — (4) HOCHE : *Ueber secundäre Degeneration speciell des Gowerschen Bündels, nebst Bemerkungen über das Verhalten der Reflexe bei Compression des Rückenmarkes*. Archiv f. Psychiatrie, 1896. — (5) v. SOLDER : *Degenerirte Bahnen im Hirnstamme bei Läsion des unteren Cervicalmarkes*. Neurolog. Centralbl., 1897. — (6) PELLIZZI : *Contribution à l'anatomie et a la physiologie des voies cérébelleuses*. Archives italiennes de Biologie, t. XXIV. — (7) THOMAS : *Le Cervelet*. Paris. 1897, p. 63, 70 et 72. — (8) MOTT et SHERRINGTON : *Experiments upon the influence of sensory nerves*. Proceedings of the Royal Society, 1895. — (9) SINGER et MUNZER : *Beitrag zur Anatomie des Centralnervensystems*. Denkschr. d. Wiener Akad., Bd. 57, 1890. — (10) TSHERMAK : *Ueber centralen Verlauf der aufsteigenden Hinterstrangbahnen und deren Beziehangen zu den Bahnen im Vorderseitenstrang*. Archiv f. Anatomie und Phys., Anat. Abth., 1898. — (11) FERRIER et TURNER : *A record of experiments illustrative of the Symptomatology and Degenerations following Lesions of the cerebellum and its Peduncles*. Philos. Transactions, Vol. 185, 1895. — (12) MOTT : *Experimental inquiry upon the afferent tracts of the central nervous system of the monkey*. Brain, 1895. — (13) VAN GEHUCHTEN : *La voie centrale des noyaux des cordons postérieurs ou voie centrale médullo-thalamique*. Le Névraxe, Vol. IV. 1902. — (14) PROBST : *Experimentelle Untersuchungen über die Schleifenendigung*... Archiv für Psychiatrie, Bd. 33, 1900. — (15) VAN GEHUCHTEN : *Le corps restiforme et les connexions bulbo-cérébelleuses*. Le Névraxe, Vol. VI, 1904. — (16) VAN GEHUCHTEN : *Le faisceau solitaire*. Le Névraxe, Vol. I, 1900.

VINGT-SIXIÈME LEÇON

La structure interne du myélencéphale *(Suite).*

Etude d'une série de coupes transversales faites dans la partie supérieure du myélencéphale.
La circulation du myélencéphale.
Les nerfs périphériques qui dépendent du myélencéphale : Le nerf hypoglosse.

Nous avons vu, dans la dernière leçon, la structure interne de la partie inférieure de la moelle allongée. En comparant des coupes transversales prises à différents niveaux du bulbe à une coupe de la moelle cervicale, nous avons vu des modifications importantes survenir insensiblement dans la disposition et la structure de la substance blanche et de la substance grise.

A. Modifications dans la substance grise :

1° Les cornes postérieures, déjetées en dehors, se séparent de plus en plus de la périphérie de la moelle, d'abord par les fibres de la racine descendante du nerf trijumeau, ensuite par les fibres du faisceau médullo-cérébelleux dorsal réunies à des fibres réticulo-cérébelleuses ventrales.

2° Les cornes antérieures se séparent de la masse grise centrale par le passage des fibres motrices se rendant de la pyramide antérieure du bulbe dans la zone pyramidale du cordon latéral du côté opposé de la moelle épinière. Ces fibres quittent, en effet, la face antérieure du bulbe, croisent la ligne médiane au fond de la fissure médiane, traversent la substance grise à la base de la corne antérieure et se rendent dans le cordon latéral de la moelle, où elles constituent le faisceau pyramidal croisé ou latéral. La corne antérieure, devenue indépendante de la masse grise voisine, perd ses contours réguliers et se mêle plus ou moins avec les fibres de la substance blanche. A ce mélange intime de substance blanche et de substance grise, on donne le nom de *substance réticulaire grise*. A certains endroits, cependant, les cellules nerveuses de cette corne antérieure se réunissent en groupe et constituent un noyau de cellules motrices ; tel le *noyau ambigu*, d'où partent des fibres radiculaires de la partie inférieure du nerf pneumogastrique.

3° La commissure grise postérieure, considérablement amincie par suite de la disparition des cordons postérieurs, se réduit au simple épithélium épendymaire. Celui-ci, recouvert par la pie-mère, représente à lui seul la voûte du quatrième ventricule.

4° L'apparition de masses grises nouvelles :

a) Dans le faisceau de Goll : *le noyau du faisceau de Goll.*

b) Dans le faisceau de BURDACH : *le noyau du faisceau de Burdach.* Ces deux masses grises constituent les *noyaux terminaux* des fibres radiculaires longues des cordons postérieurs. C'est dans ces masses grises que ces fibres du cordon postérieur viennent se terminer par des ramifications libres.

Des cellules nerveuses qui constituent ces noyaux partent des prolongements cylindraxiles, qui vont constituer, après entrecroisement sur la ligne médiane, la couche centrale des fibres sensitives, la couche interolivaire ou voie sensitive centrale médullo-thalamique.

c) Dans la profondeur même du bulbe : d'abord l'olive accessoire interne et l'olive accessoire externe, puis la lame repliée qui constitue l'olive proprement dite, le noyau latéral et les masses grises voisines de la racine descendante du nerf trijumeau et de la racine descendante du glosso-pharyngien et du vague.

B. Modifications dans la substance blanche :

1° Le faisceau pyramidal du cordon latéral quitte ce cordon pour se rendre dans la pyramide antérieure du côté opposé du bulbe.

2° Les cordons postérieurs disparaissent. Les fibres qui les constituent se terminent dans les noyaux des faisceaux de GOLL et de BURDACH.

3° Le faisceau médullo-cérébelleux dorsal quitte le cordon latéral. Il se dirige en arrière et en dehors et va prendre part à la constitution du pédoncule cérébelleux inférieur.

4° De nouveaux faisceaux de fibres nerveuses apparaissent ; ils constituent la racine descendante ou spinale du nerf trijumeau et la racine descendante du nerf glosso-pharyngien et du nerf vague.

5° Il existe dans la partie inférieure de la moelle allongée deux entrecroisements de fibres nerveuses :

a) L'entrecroisement des fibres motrices qui se fait à la partie inférieure du bulbe, au fond de la fissure médiane longitudinale antérieure.

b) L'entrecroisement des fissures sensitives qui a lieu, au-dessus de l'entrecroisement des fibres motrices, directement au-devant du canal central.

A ces modifications survenues dans la substance blanche et dans la substance grise s'ajoutent encore l'élargissement du canal central et sa transformation en quatrième ventricule.

Les modifications dans la substance blanche amènent comme conséquences :

1° La disparition des cordons postérieurs et de la commissure postérieure ; celle-ci se trouve réduite à l'épithélium épendymaire.

2° La diminution en volume du cordon latéral par suite du départ du faisceau pyramidal et du faisceau médullo-cérébelleux dorsal. Le cordon latéral se réduit donc aux fibres courtes du faisceau fondamental, aux fibres ascendantes du faisceau de GOWERS ou faisceau médullo-cérébelleux ventral et aux fibres descendantes rubro-spinales et réticulo-spinales.

3° L'augmentation en volume du cordon antérieur par l'arrivée, dans ce cordon, des fibres du faisceau pyramidal du cordon latéral et des fibres de la voie sensitive.

Ce cordon antérieur se trouve ainsi constitué en allant d'avant en arrière ;

a) des fibres motrices : la pyramide antérieure ;

b) des fibres sensitives : la couche interolivaire ; et

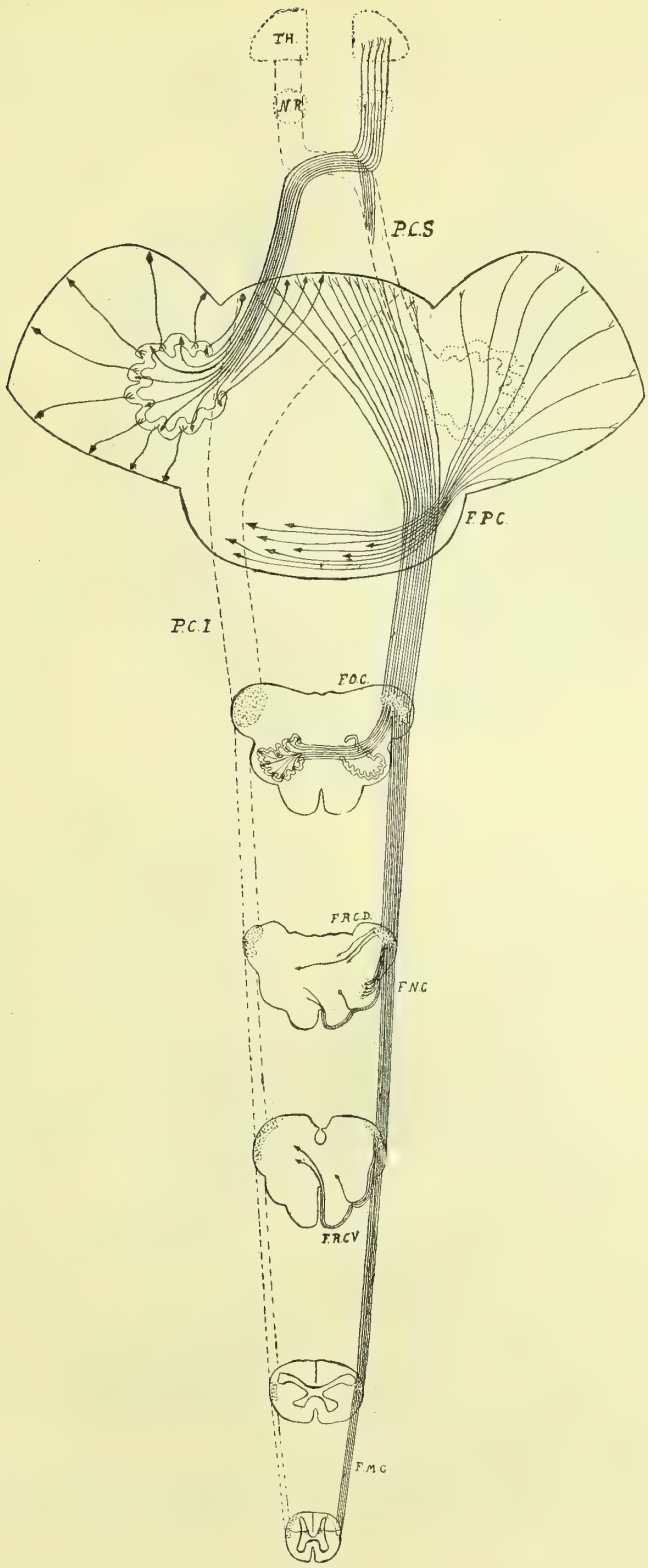

FIG. 406.
Constitution des pédoncules cérébelleux.

FMC : Faisceau médullo-cérébelleux dorsal.
FRCV : Fibres réticulo-cérébelleuses ventrales.
FNC : Fibres nucléo-cérébelleuses.
FRCD : Fibres réticulo-cérébelleuses dorsales.
FOC : Fibres olivo-cérébelleuses.
PCI : Pédoncule cérébelleux inférieur.
PCM : Pédoncule cérébelleux moyen.
PCS : Pédoncule cérébelleux supérieur.

c) des fibres courtes : le faisceau fondamental se continuant à ce niveau avec le faisceau longitudinal postérieur.

4° L'apparition d'un nouveau faisceau de fibres nerveuses : le *corps restiforme* ou

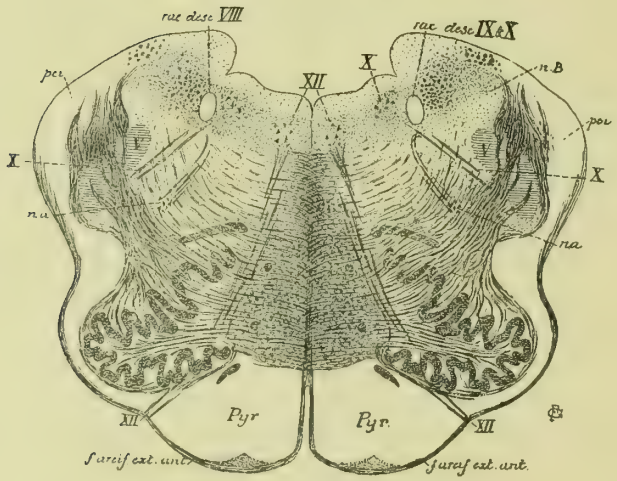

FIG. **407**.

Coupe correspondant au plan de la section 8 de la FIG. **385**.

XII : Noyau d'origine et fibres radiculaires du nerf hypoglosse.
X : Noyau dorsal moteur et fibres radiculaires du nerf pneumo-gastrique.
nB : Noyau du faisceau de BURDACH.
pci : Pédoncule cérébelleux inférieur.
na : Noyau ambigu.

partie externe du *pédoncule cérébelleux inférieur*. Il se constitue insensiblement, FIG. **406**.

a) par les fibres du faisceau médullo-cérébelleux dorsal du même côté de la moelle ;

b) par les fibres arciformes externes et antérieures, *fibres réticulo-cérébelleuses ventrales* directes et croisées, venant de cellules éparpillées dans la formation réticulaire du bulbe ;

c) par les *fibres réticulo-cérébelleuses dorsales* à la fois directes et croisées ;

d) par les *fibres nucléo-cérébelleuses.*

d) Enfin, ainsi que nous le verrons tantôt, ce pédoncule cérébelleux reçoit encore les fibres de l'olive du côté opposé, ou *fibres olivo-cérébelleuses.*

Nous allons voir maintenant la structure interne de la partie supérieure de la moelle allongée.

La FIG. **407** représente une coupe transversale du bulbe prise quelques millimètres au-dessus de la dernière coupe que nous avons étudiée. Le canal central est ici plus largement ouvert. Sur la ligne médiane, nous avons toujours le raphé qui a partout la même constitution.

En dehors du raphé, tout près de la face dorsale libre, existe encore le noyau d'origine du nerf hypoglosse. Les fibres radiculaires, qui partent de ce noyau, se dirigent en avant et en dehors, traversent une partie de la lame grise de l'olive et sortent par le sillon collatéral antérieur du bulbe.

Entre le raphé et les fibres radiculaires de l'hypoglosse, on trouve les mêmes éléments que sur les coupes précédentes :

1° la continuation des fibres du faisceau fondamental du cordon antérieur ;

2° les fibres de la couche interolivaire ;

3° les fibres de la pyramide antérieure avec le noyau arciforme, entourées par les fibres arciformes externes et antérieures.

Sur le plancher du quatrième ventricule, en dehors du noyau de l'hypoglosse, existe une masse de petites cellules nerveuses : c'est le *noyau moteur dorsal* du nerf vague correspondant à la partie inférieure du *noyau de l'aile grise.* Un peu en avant et en dehors de ce noyau nous trouvons la coupe du faisceau solitaire avec la masse grise voisine, qui représente le *noyau terminal* ou *sensitif* du nerf vague et du nerf glosso-pharyngien. Les fibres qui y pénètrent traversent horizontalement le bulbe, croisent la racine descendante du nerf trijumeau et sortent par la face latérale de la moelle allongée.

En dedans de ces fibres radiculaires, on trouve l'olive en plein développement, l'olive accessoire externe et une partie du *noyau ambigu.* De ce noyau, on voit partir des fibres radiculaires qui se dirigent en arrière et en dedans ; arrivées près de la racine descendante du glosso-pharyngien et du vague, ces fibres se recourbent en dehors et se joignent aux fibres qui viennent du noyau dorsal moteur. Ce sont les fibres de la partie motrice de la dixième paire des nerfs craniens.

En dehors des fibres radiculaires de ce dernier nerf, on voit :

1° La coupe de la racine descendante du nerf glosso-pharyngien et du nerf vague avec la masse voisine grise ou *noyau du faisceau solitaire.*

2° Un faisceau volumineux de fibres nerveuses qui se trouve un peu en dehors de cette racine descendante ; il constitue la racine descendante de la partie vestibulaire du nerf acoustique. Cette racine est accompagnée d'une colonne de substance grise : *le noyau spinal du nerf vestibulaire.*

3° La coupe de la racine descendante du nerf trijumeau avec le *noyau spinal* du même nerf.

4° Une partie du noyau du faisceau de BURDACH et

5° le commencement du corps restiforme.

Les fibres horizontales qui traversent cette coupe portent toujours le nom de *fibres arciformes internes*. On ne connaît pas l'origine de toutes ces fibres nerveuses. Un certain nombre proviennent du noyau du faisceau de Burdach et se rendent dans la couche interolivaire; d'autres proviennent de cellules éparpillées dans la formation réticulaire pour devenir, après entrecroisement, soit des fibres arciformes externes et antérieures, soit des fibres réticulo-cérébelleuses dorsales et se rendre au pédoncule cérébelleux inférieur ; d'autres encore proviennent de la masse grise voisine de la racine spinale du trijumeau, passent la ligne médiane et se rendent dans la partie postérieure de la substance réticulaire grise ou *formation réticulaire* comprise entre le noyau d'origine de l'hypoglosse, le noyau du faisceau solitaire et la masse grise voisine de la racine spinale du trijumeau ; là, elles vont constituer la voie sensitive centrale en connexion avec le nerf de la cinquième paire.

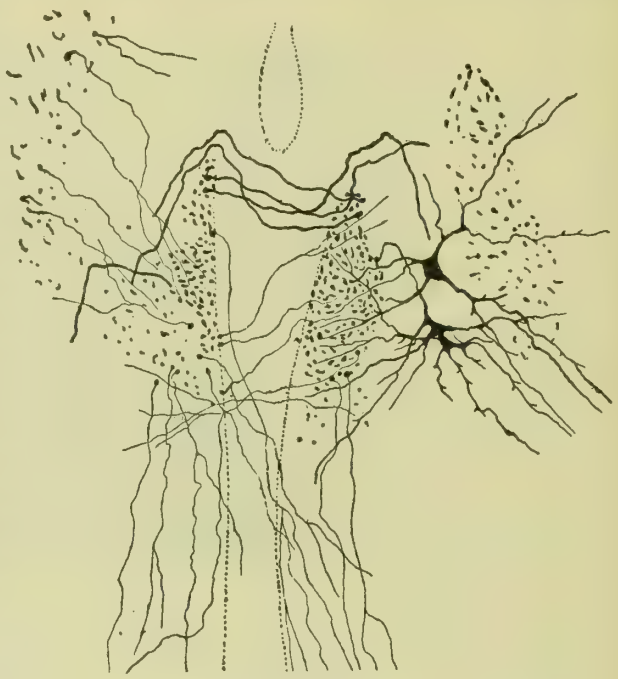

Fig. **408**.
Partie médiane d'une coupe transversale du bulbe d'un embryon de poulet âgé de 14 jours.

Un certain nombre de ces fibres arciformes proviennent encore de cellules nerveuses éparpillées dans la substance réticulaire grise et se rendent dans le faisceau longitudinal postérieur soit du même côté, soit du côté opposé, fig. **408** et **409**, où elles se recourbent en bas. Ce sont des fibres *réticulo-spinales antérieures* qui vont prendre part à la constitution de la zone pyramidale du cordon antérieur de la moelle.

Fig. **409**.
Partie médiane d'une coupe transversale du bulbe d'un embryon de poulet âgé de 14 jours.

Ce qui doit vous frapper, ce sont les faisceaux épais de fibres nerveuses qui traversent la racine descendante du nerf trijumeau pour se rendre au pédoncule cérébelleux

inférieur. Ces fibres relient, par le pédoncule cérébelleux inférieur, l'olive bulbaire d'un côté à l'hémisphère cérébelleux du côté opposé et sont connues sous le nom de *fibres cérébello-olivaires* ou mieux *olivo-cérébelleuses.*

La coupe de la FIG. **410** ne présente pas de grandes modifications. Le quatrième ventricule est devenu, à ce niveau, plus large encore que sur la coupe précédente.

Le noyau du faisceau de BURDACH a entièrement disparu. Sa place est occupée

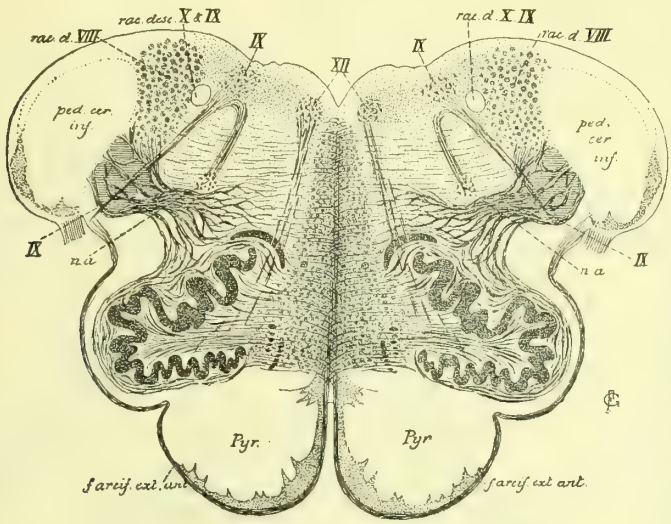

FIG. **410.**

Coupe correspondant au plan de section 9 de la FIG. **385.**

par la racine descendante du nerf vestibulaire qui est devenue plus volumineuse.

Le corps restiforme ou partie externe du pédoncule cérébelleux inférieur est entièrement constitué.

Le noyau arciforme de la pyramide antérieure a pris un développement beaucoup plus considérable. Le noyau ambigu appartient encore à la partie motrice du nerf pneumo-gastrique.

Le noyau dorsal du vague s'est écarté du noyau de l'hypoglosse et s'en trouve séparé par un amas de petites cellules nerveuses que l'on désigne sous le nom de *noyau intercalé* [STADERINI (3), VAN GEHUCHTEN (4)].

La coupe de la FIG. **411** montre des modifications beaucoup plus importantes. Le noyau et les fibres radiculaires du nerf hypoglosse ont disparu. Le noyau ambigu et le noyau dorsal, origine motrice du nerf vague, ont également disparu. On trouve encore, sur le côté, quelques fibres radiculaires du nerf glosso-pharyngien, en même temps que l'on voit les fibres de la racine descendante de ce nerf prendre une direction horizontale et sortir du bulbe avec les fibres motrices.

La coupe appartient tout entière au domaine du nerf acoustique. Ce nerf arrive au pédoncule cérébelleux inférieur et s'y divise en deux racines : une *racine interne* qui passe en dedans du pédoncule et une *racine externe* qui contourne ce pédoncule en dehors.

A l'endroit où le nerf acoustique se divise, on trouve une masse grise nouvelle constituant le noyau terminal pour les fibres de la racine externe ou racine cochléaire. Cette masse grise est formée de deux parties distinctes : une partie externe appelée *tubercule latéral* appartenant à la voie acoustique dorsale et une partie interne, qui constitue le *noyau accessoire* ou *noyau externe* du nerf de la huitième paire, appartenant à la voie acoustique ventrale.

En dedans du pédoncule cérébelleux inférieur, on voit la coupe de la racine descendante du nerf trijumeau et, plus en arrière, celle de la racine descendante de la branche vestibulaire du nerf acoustique.

Sur le plancher du quatrième ventricule courent des fibres horizontales : ce sont les *stries acoustiques* ou *stries médullaires (striae medullares)*. Elles proviennent du tubercule latéral ; arrivées sur la ligne médiane, elles s'enfoncent dans le bulbe soit

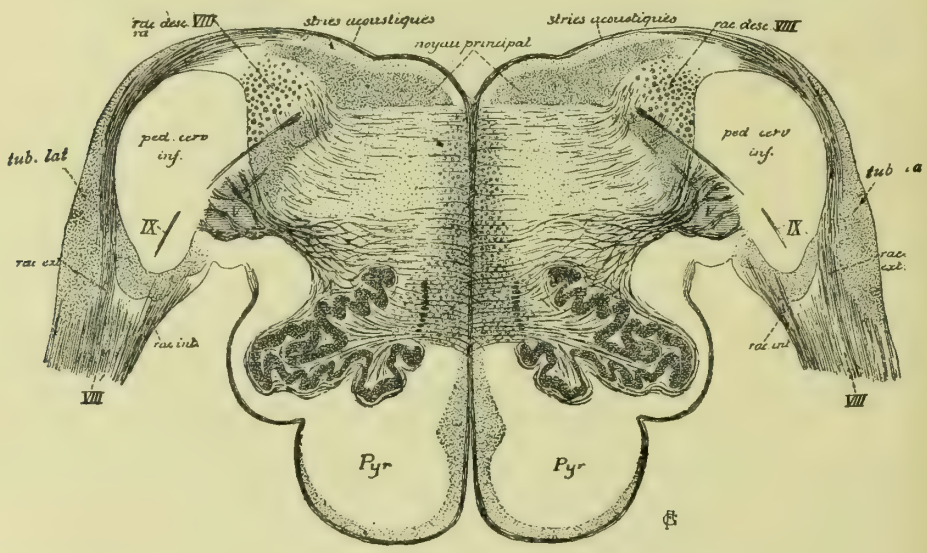

Fig. **411**.

Coupe correspondant au plan de section 10 de la fig. **385**.

directement comme sur la fig. **411**, soit après entrecroisement sur la ligne médiane.

En dessous de ces fibres blanches, tout le plancher du quatrième ventricule est occupé par une masse grise volumineuse qui correspond à la région acoustique et qui représente le *noyau dorsal* ou *noyau principal* du nerf de la huitième paire.

Les autres détails de la figure sont les mêmes que sur la coupe précédente.

La moelle allongée est une des parties les plus importantes de l'axe cérébro-spinal. Sa structure interne est cependant loin d'être connue. On commence seulement à en entrevoir les grandes lignes. On sait que les fibres de la voie pyramidale et de la voie sensitive la traversent. Les coupes que nous avons étudiées vous renseignent sur leur position exacte.

Le faisceau pyramidal, en traversant de haut en bas la pyramide du bulbe, diminue insensiblement de volume parce que, dans ce trajet, un grand nombre de

fibres nerveuses quittent ce faisceau pour se rendre, après entrecroisement dans le raphé, dans les masses grises qui représentent les noyaux d'origine des nerfs moteurs périphériques : le noyau de l'hypoglosse et toute la colonne grise qui forme en avant le noyau ambigu ou noyau ventral du vague et, en arrière, le noyau dorsal du même nerf. Arrivées dans ces masses grises, ces fibres pyramidales s'y terminent, croit-on, par des ramifications libres, autour des cellules d'origine des neurones moteurs périphériques : elles établissent ainsi, d'une façon croisée, la connexion motrice cortico-bulbaire.

La voie sensitive centrale d'origine médullaire, ou *voie médullo-thalamique*, traverse le myélencéphale de bas en haut, étant toujours située en arrière des fibres de la pyramide bulbaire.

A côté de ces fibres d'origine médullaire, il doit exister encore, dans la formation réticulaire du bulbe, une voie nerveuse reliant à la couche optique et, par là, à l'écorce cérébrale les masses grises bulbaires dans lesquelles se terminent les nerfs sensibles périphériques, ou *voie sensitive bulbo-thalamique*. Nous avons vu, en effet, que dans le bulbe on trouve une longue colonne grise avoisinant la racine descendante du nerf trijumeau, une colonne grise accompagnant le faisceau solitaire et une troisième colonne grise située en dedans de la racine descendante du nerf vestibulaire. Ces colonnes grises sont à la fois les *noyaux terminaux* des fibres sensitives périphériques et les *noyaux d'origine* des voies centrales, corticales ou réflexes, correspondantes. Ces voies ne nous sont encore que partiellement connues. Nous savons que du noyau gris qui accompagne la racine descendante du nerf trijumeau partent des fibres nerveuses se dirigeant transversalement en dedans. Après entrecroisement dans le raphé, ces fibres se recourbent en haut, au-devant du noyau de l'hypoglosse, pour traverser la moelle allongée en s'inclinant lentement en dehors ; elles forment la *voie centrale du nerf trijumeau*.

On a cru pendant longtemps qu'une même connexion bulbo-thalamique, ou bulbo-corticale, devrait exister pour les fibres sensitives des nerfs VII, IX et X se terminant dans le noyau du faisceau solitaire, mais jusqu'à présent on n'est pas encore parvenu à mettre cette voie anatomiquement en évidence par la méthode des dégénérescences secondaires. Les fibres sensitives renfermées dans le nerf facial (nerf intermédiaire et chorde du tympan) et dans le nerf glosso-pharyngien sont essentiellement des *fibres gustatives*. Nous savons par l'expérience de tous les jours que les impressions de sensibilité recueillies par ces fibres nerveuses arrivent jusque dans le domaine de la conscience. Nous devons en conclure qu'une connexion anatomique bulbo-corticale représentant la voie gustative centrale *doit* exister. Il n'en est pas de même pour les fibres sensitives renfermées dans le nerf pneumo-gastrique. Ces fibres se terminent périphériquement dans la muqueuse du pharynx, de l'œsophage, de l'estomac, du larynx, de la trachée-artère, des bronches et des poumons. Ces organes échappent presque complètement à ce que l'on peut appeler la sensibilité *consciente*. La connexion bulbo-corticale correspondante, *si elle existe*, ne doit donc pas être bien importante.

Tout nerf sensible périphérique ne doit d'ailleurs pas présenter une connexion corticale. La preuve expérimentale en a été fournie pour le nerf vestibulaire,

[Van Gehuchten (12)] dont les fibres constituantes se terminent dans la masse grise bulbaire avoisinant la racine descendante ou *noyau terminal du nerf vestibulaire.* Nous avons détruit cette masse grise plusieurs fois chez le lapin, sans parvenir à obtenir en dégénérescence une voie thalamique ou corticale que l'on puisse considérer comme l'homologue de la voie médullo-thalamique ou de la voie centrale du nerf de la cinquième paire. Cette absence de connexion corticale du nerf vestibulaire ne doit pas nous surprendre. Ce nerf amène, en effet, vers les centres nerveux les impressions de sensibilité recueillies dans les canaux demi-circulaires qui sont unanimement considérés comme les organes de l'équilibre. Or les impressions du sens de l'équilibre échappent à la conscience. Nous ignorons complètement ce qui se passe dans nos canaux demi-circulaires, et cela sans aucun doute, parce qu'une voie anatomique reliant ces organes à l'écorce cérébrale fait complètement défaut.

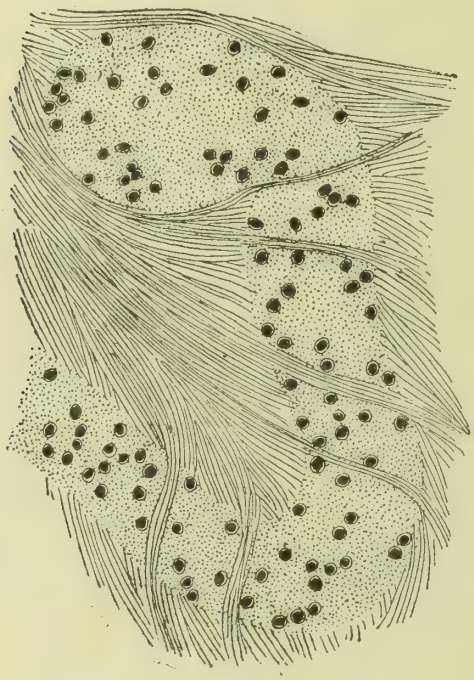

Fig. **412.**
Une partie de lame grise de l'olive bubaire ; coloration par le nigrosine.

On sait encore que le nerf grand hypoglosse, le nerf pneumo-gastrique et le nerf glosso-pharyngien trouvent dans le bulbe l'origine réelle de leurs fibres motrices et la terminaison de leurs fibres sensitives. La série de coupes que nous y avons pratiquées vous montre la position, absolue et relative, de ces différentes masses grises.

Enfin, il résulte de recherches récentes que, dans toute l'étendue de la substance réticulaire grise du myélencéphale, il existe de nombreuses cellules nerveuses éparpillées entre les fibres nerveuses et dont le prolongement cylindraxile va devenir une fibre constitutive ascendante ou descendante, quelquefois même, après bifurcation, à la fois ascendante et descendante de l'un ou l'autre des faisceaux blancs du bulbe. Ces cellules représentent, dans le bulbe, les cellules des cordons de la moelle épinière. On ne connaît pas le trajet exact de toutes ces fibres nerveuses. Le seul point que nous pouvons avancer avec certitude, c'est que, dans la moelle embryonnaire du poulet, un certain nombre de ces cellules nerveuses envoient leur prolongement cylindraxile dans le faisceau longitudinal postérieur du même côté ou du côté opposé, fig. **408** et **409**. Là ces fibres se recourbent en bas et peuvent se poursuivre jusque dans le cordon antérieur de la moelle épinière. Ce sont les fibres *réticulo-spinales antérieures.*

Les recherches expérimentales de Kohnstamm (13) et les nôtres (14) ont prouvé que, après

hémisection de la moelle épinière dans la région cervicale, un grand nombre des cellules nerveuses éparpillées dans la formation réticulaire du bulbe présentent le phénomène de chromolyse, preuve que ces cellules du bulbe donnent origine à des fibres descendantes de la substance blanche de la moelle. Nos recherches expérimentales faites, à l'aide de la méthode de la dégénérescence wallérienne indirecte, nous ont permis de poursuivre un grand nombre de ces fibres nerveuses jusque dans la formation réticulaire.

Sur tous les autres points de la structure de la moelle allongée, on ne peut émettre que des hypothèses.

Nous avons vu que l'olive du bulbe est constituée par une lamelle de substance grise repliée sur elle-même. Cette lamelle grise est formée d'un nombre incalculable de cellules nerveuses, FIG. **412**. On n'en connaît pas la valeur physiologique. Tout ce que l'on sait, c'est qu'après la destruction d'un hémisphère du cervelet on observe l'atrophie de l'olive du côté opposé du bulbe.

Ce fait prouve qu'il existe une connexion anatomique entre chaque hémisphère

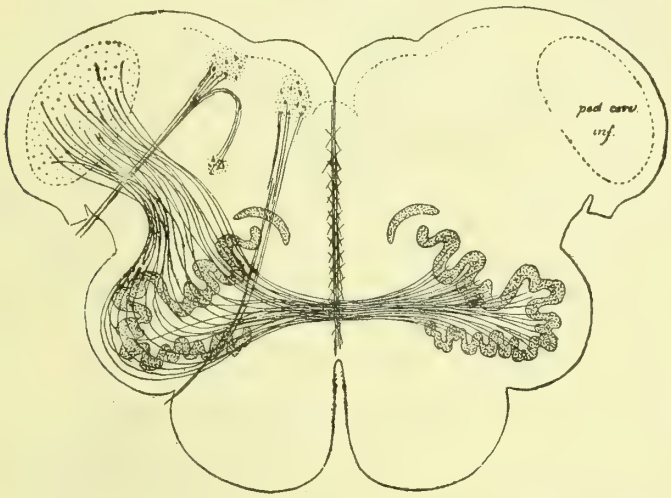

FIG. **413**.
Schéma montrant les relations de l'olive du bulbe avec le pédoncule cérébelleux inférieur et, par là, avec le cervelet.

cérébelleux et l'olive bulbaire du côté opposé par un faisceau de fibres nerveuses que l'on désigne sous le nom de *fibres cérébello-olivaires*, FIG. **413**, ou *fibres olivo-cérébelleuses*, sans que l'on ait pu établir jusqu'ici, d'une façon certaine, l'endroit où ces fibres ont leurs cellules d'origine et l'endroit où elles se terminent.

Les quelques recherches que nous avons faites, avec la méthode de GOLGI, sur la structure de l'olive de chats et de chiens nouveau-nés ainsi que de l'olive bulbaire d'embryons humains, nous la montent constituée d'un plexus inextricable de fines fibrilles nerveuses se terminant dans l'olive et d'un nombre considérable de cellules nerveuses volumineuses ; ces cellules sont pourvues de nombreux prolongements protoplasmatiques, qui se terminent dans le voisinage de la cellule d'origine en se pliant et en se repliant sur eux-mêmes, FIG. **414**, et d'un prolongement cylindraxile, qui tantôt se rend, par le raphé, dans la moitié opposée du bulbe, tantôt se rend dans

le bulbe du même côté de l'olive, sans que nous ayons pu le poursuivre sur une longueur suffisante pour nous rendre compte de sa destination, FIG. **415**.

Nos connaissances concernant la valeur physiologique de l'olive bulbaire entreraient dans une véritable voie de progrès réels si l'on parvenait à établir, d'une façon précise et certaine, les connexions anatomiques de l'olive ; c'est-à-dire, d'une part, l'origine de toutes les ramifications cylindraxiles qui se terminent dans cette lamelle repliée de sub-

FIG. **414**.
Quelques cellules nerveuses de l'olive bulbaire d'un chien nouveau né.

stance grise et, d'autre part, la destination du prolongement cylindraxile né de chacune de ses cellules. KÖLLIKER et CAJAL ont essayé d'élucider ces problèmes, mais ils sont arrivés à des résultats tout-à-fait opposés.

KÖLLIKER (5) admet que les fibrilles nerveuses qui se terminent dans l'olive bulbaire représentent les ramifications terminales des prolongements cylindraxiles d'un certain nombre de cellules de PURKINJE du cervelet ou *fibres de Purkinje*. Celles-ci gagnent l'olive bulbaire en passant par le pédoncule cérébelleux inférieur. Les fibres cérébello-olivaires représentent donc, pour lui, une voie centrifuge formée de fibres nerveuses ayant leurs

cellules d'origine dans les cellules de Purkinje du cervelet et se terminant, par des ramifications libres, autour des cellules constitutives de l'olive. Cette voie cérébello-olivaire serait une voie directe, reliant l'écorce cérébelleuse d'un hémisphère à l'olive bulbaire du côté correspondant.

Partant de l'idée que les fibres cérébello-olivaires se terminent dans l'olive, Kölliker recherche la destinée du prolongement cylindraxile des cellules constitutives de l'olive bulbaire ou des *fibres olivaires*. Il pense que les fibres, nées dans l'olive bulbaire d'un côté, se dirigent horizontalement en dedans, passent la ligne médiane, traversent l'olive du côté opposé, puis se recourbent en bas pour descendre jusque dans le faisceau fondamental du cordon latéral de la moelle et se mettre en connexion, par leurs ramifications terminales, avec les cellules radiculaires de la corne antérieure.

Les fibres cérébello-olivaires et les fibres olivo-spinales établiraient ainsi une connexion anatomique centrifuge et croisée entre l'écorce cérébelleuse et les cellules d'origine des nerfs moteurs de la moelle épinière.

Cette opinion de Kölliker est en contradiction manifeste avec ce fait anatomo-patho-

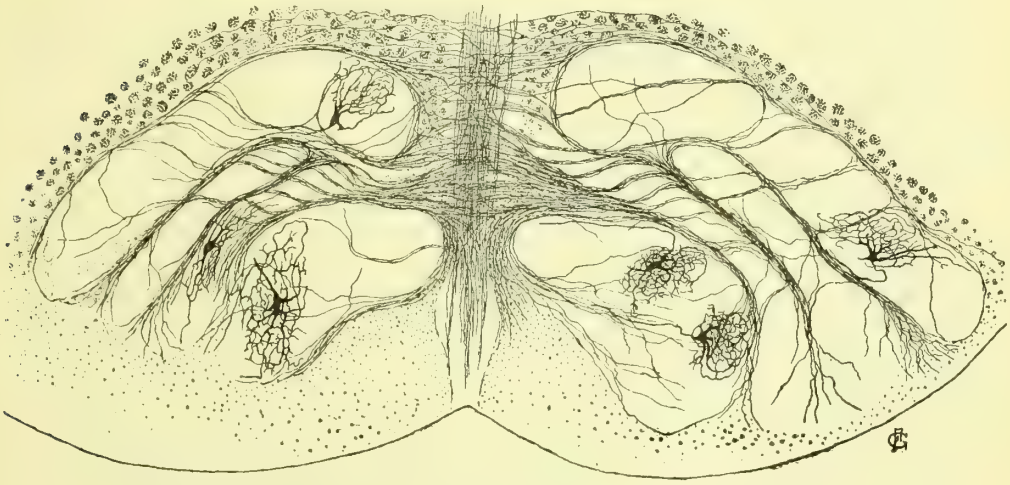

Fig. 415.
Coupe transversale de l'olive bulbaire d'un chat nouveau-né.

logique, que la destruction d'un hémisphère entraîne l'atrophie de l'olive bulbaire du côté *opposé* et avec ce fait physiologique que chaque hémisphère cérébelleux est en connexion avec la substance grise médullaire du côté *correspondant*.

Cajal (6) a publié, au mois d'août 1894, les résultats de ses recherches sur les dégénérescences consécutives à l'extirpation de petites zones de substance grise corticale du cervelet chez le cobaye. Il a trouvé en dégénérescence une bonne partie des fibres arciformes externes et antérieures ; celles-ci contournent l'olive du même côté, passent le raphé et pénètrent dans le pédoncule olivaire du côté opposé. Il a observé aussi des fibres dégénérées dans la substance réticulaire grise allant se continuer avec les fibres du cordon antéro-latéral de la moelle épinière. Contrôlant ces observations avec la méthode de Golgi chez les cobayes et des souris nouveau-nées, il a pu se convaincre que les fibres de Purkinje se terminent positivement entre les cellules de l'olive, par des ramifications libres. Quant aux cellules de l'olive, ses observations ne sont pas suffisantes pour pouvoir établir le trajet et la destination des prolongements cylindraxiles.

Ce travail de Cajal semblait donc confirmer la manière de voir de Kölliker : les fibres cérébello-olivaires viennent du cervelet et se terminent dans l'olive ; avec cette différence cependant que, pour Cajal, ces fibres se rendent dans l'olive du côté opposé.

Au mois de février 1895, Cajal (7) a publié un second travail sur les connexions de l'olive bulbaire, dans lequel il ne parle plus des résultats de son travail publié six mois avant et dans lequel il formule des conclusions tout-à-fait différentes.

Alors que, au mois d'août 1894, il affirmait avoir vu positivement les prolongements cylindraxiles des cellules de PURKINJE se terminer entre les cellules de l'olive en y produisant, par leurs ramifications terminales, un plexus inextricable, il déclare maintenant que ces fibrilles nerveuses de l'olive représentent les ramifications de nombreuses collatérales venant des fibres nerveuses voisines : *collatérales antérieures* venant des fibres des faisceaux pyramidaux, *collatérales antéro-externes* nées des fibres nerveuses représentant la continuation, dans le bulbe, du faiseau fondamental du cordon latéral de la moelle, *collatérales latérales* venant des fibres qui longent la face latérale de l'olive et *collatérales postérieures* sortant des fibres de la couche interolivaire.

Les prolongements cylindraxiles des cellules nerveuses de l'olive passent, en majeure partie, la ligne médiane et ont pu être poursuivis jusque en dehors de l'olive. CAJAL n'a jamais vu une de ces fibres se recourber en bas pour devenir une fibre longitudinale et pénétrer dans la moelle, comme l'admet KÖLLIKER. Il croit que ces fibres olivaires se continuent avec les fibres arciformes internes pour se rendre au cervelet. Aussi admet-il l'hypothèse anatomique courante qui considère les cellules de l'olive bulbaire comme le point de départ d'une partie des fibres du pédoncule cérébelleux inférieur. Il existerait donc deux voies olivo-cérébelleuses : une voie directe et une voie croisée. CAJAL ne nie cependant pas l'existence d'une autre espèce de fibres nerveuses ; il croit, avec KÖLLIKER, que quelques fibres grosses, abondamment ramifiées dans l'olive, représentent *peut-être* les cylindre-axes des cellules de PURKINJE du cervelet.

Il résulte cependant des recherches expérimentales de KLIMOFF (15) et des nôtres (16) que, après destruction d'une partie volumineuse du cervelet, soit du lobe médian, soit d'un hémisphère cérébelleux, soit des masses grises centrales, on n'obtient jamais de fibres nerveuses en dégénérescence descendante pouvant se poursuivre jusque dans l'olive du bulbe. Il résulte de là que si une connexion existe entre le cervelet et l'olive, elle doit s'établir par des *fibres olivo-cérébelleuses*. Il convient toutefois de faire remarquer que, dans des expériences analogues faites par PROBST (17) et ORESTANO (18), le premier a obervé un petit nombre de fibres en dégénérescence allant dans l'olive du côté opposé, tandis que ORESTANO a vu de nombreuses fibres dégénérées se rendant dans les deux olives bulbaires.

En appliquant la méthode de GOLGI à l'étude des connexions olivaires du bulbe chez les petits mammifères, CAJAL (19) a vu les fibres nées dans l'olive se réunir au-devant de la racine descendante du trijumeau du côté opposé pour pénétrer dans le pédoncule cérébelleux inférieur et, par là, se rendre au cervelet.

KLIMOFF, KELLER (20) et PROBST (21) ont essayé de résoudre le problème des connexions olivo-cérébelleuses en détruisant l'olive du bulbe. Mais comme cette masse grise est de tous côtés enveloppée par des fibres nerveuses, sa lésion isolée est impossible à exécuter. Les dégénérescences consécutives à ces interventions opératoires sont donc difficiles à interpréter exactement. Aussi KLIMOFF et KELLER admettent-ils l'existence exclusive de *fibres olivo-cérébelleuses*, tandis que PROBST admet, à côté des fibres olivo-cérébelleuses, l'existence d'un certain nombre de fibres cérébello-olivaires.

Les connexions entre le cervelet et l'olive du bulbe sont donc loin d'être éclaircies. Ce qui, dans l'état actuel de la science paraît le plus probable, c'est que cette connexion s'établit par des fibres olivo-cérébelleuses provenant de l'olive bulbaire d'un côté et se terminent soit dans l'hémisphère cérébelleux, soit dans le lobe médian du côté opposé.

Nous verrons, en étudiant la protubérance annulaire, qu'il existe là aussi des amas de substance grise connus sous le nom des *noyaux du pont* et dont les cellules nerveuses envoient leurs prolongements cylindraxiles dans l'hémisphère cérébelleux soit du même côté, soit du côté opposé. Ces fibres ponto-cérébelleuses représenteraient donc, dans le métencéphale, les fibres olivo-cérébelleuses du myéléncéphale. Ce qui apporte à cette manière de voir un appui considérable, c'est que les fibres pyramidales, en traversant la protubérance annulaire et la moelle allongée, envoient des ramifications collatérales dans les noyaux du pont et dans la masse grise de l'olive bulbaire. Les fibres ponto-cérébelleuses et olivo-cérébelleuses pourraient donc représenter une connexion indirecte entre la zone motrice de l'écorce cérébrale et l'écorce cérébelleuse.

La circulation du myélencéphale.

Circulation artérielle. Un chapitre important de la structure du bulbe, c'est l'étude de l'origine, du trajet et de la terminaison de ses artères nourricières.

Les artères de la moelle allongée ont été l'objet de recherches spéciales de la part de Duret (8). Nous lui emprunterons, dans ses traits essentiels, la description qui va suivre.

Toutes les artères qui arrivent au bulbe proviennent, comme branches collatérales, des deux artères vertébrales.

Vous savez que les artères vertébrales naissent des artères sous-clavières. La

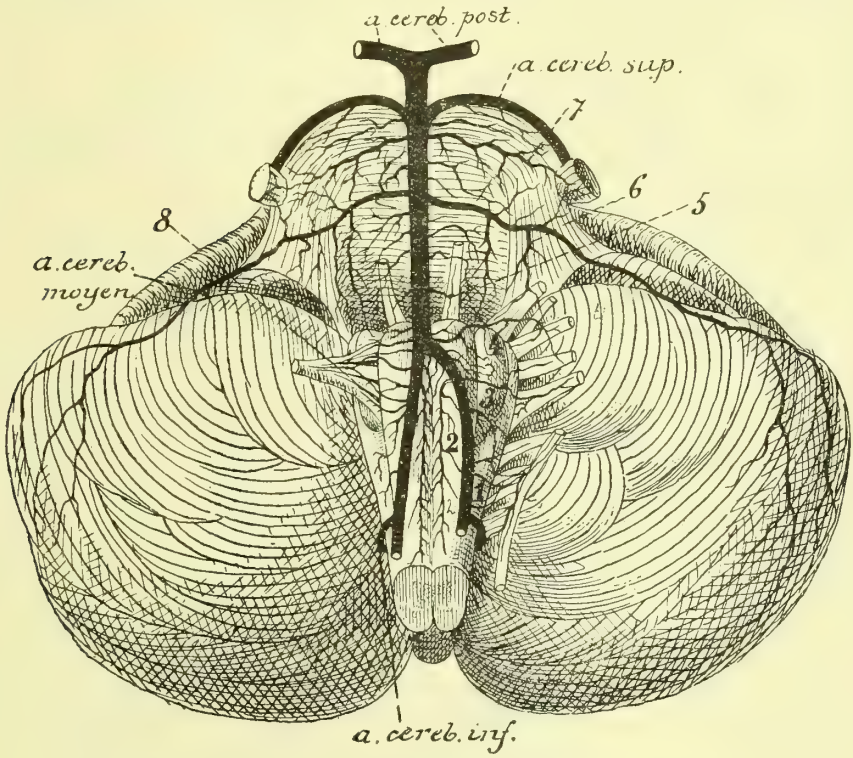

Fig. 416.

Les artères de la face antérieure de la moelle allongée et de la protubérance annulaire (d'après Duret).

1. Artères radiculaires du nerf accessoire de Willis.
2. Artères spinales antérieures.
3. Artères radiculaires du nerf pneumo-gastrique.
4. Artères radiculaires du nerf glosso-pharyngien.
5. Artères radiculaires du nerf oculo-moteur externe.
6. Artères radiculaires du facial et de l'acoustique.
7. Artères radiculaires du trijumeau.
8. Artères radiculaires de l'hypoglosse.

vertébrale gauche est généralement plus volumineuse que la vertébrale droite. Elle provient de l'artère sous-clavière correspondante, un peu avant que cette artère ne se recourbe en dehors pour s'engager entre les muslces scalènes. Elle se trouve donc dans l'axe même de l'ondée sanguine venant du cœur. La vertébrale droite, au contraire, naît de la sous-clavière correspondante, lorsque celle-ci s'est déjà recourbée au-dessus de la première côte.

Chaque artère vertébrale se dirige alors en arrière, passe entre les apophyses

transverses de la sixième et de la septième vertèbre cervicale, puis se recourbe en haut pour monter verticalement, dans un trajet flexueux, à travers les trous transversaires des vertèbres cervicales supérieures. Entre l'axis et l'atlas, elle décrit une forte courbure verticale, puis se recourbe horizontalement en arrière pour contourner les masses latérales de l'atlas. L'artère perfore alors, entre l'arc postérieur de l'atlas et le pourtour postérieur du trou occipital, le ligament occipito-atloïdien postérieur, puis la dure-mère et pénètre ainsi dans la boîte cranienne. Elle se dirige en haut, en avant et en dedans, en contournant quelque peu la moelle allongée, pour venir se placer entre la moelle allongée et la goutttère basilaire de l'occipital. Pendant ce trajet, elle se rapproche insensiblement de l'artère vertébrale du côté opposé et se fusionne avec elle en un tronc volumineux, le *tronc basilaire*, un peu en dessous de la protubérance annulaire, FIG. **416**.

Pour arriver du cœur jusqu'à la moelle allongée, l'ondée sanguine se trouve donc considérablement affaiblie par le trajet tortueux des artères vertébrales.

Pendant leur trajet sur la face latérale et la face antérieure du bulbe, les artères vertébrales fournissent de nombreuses artères collatérales.

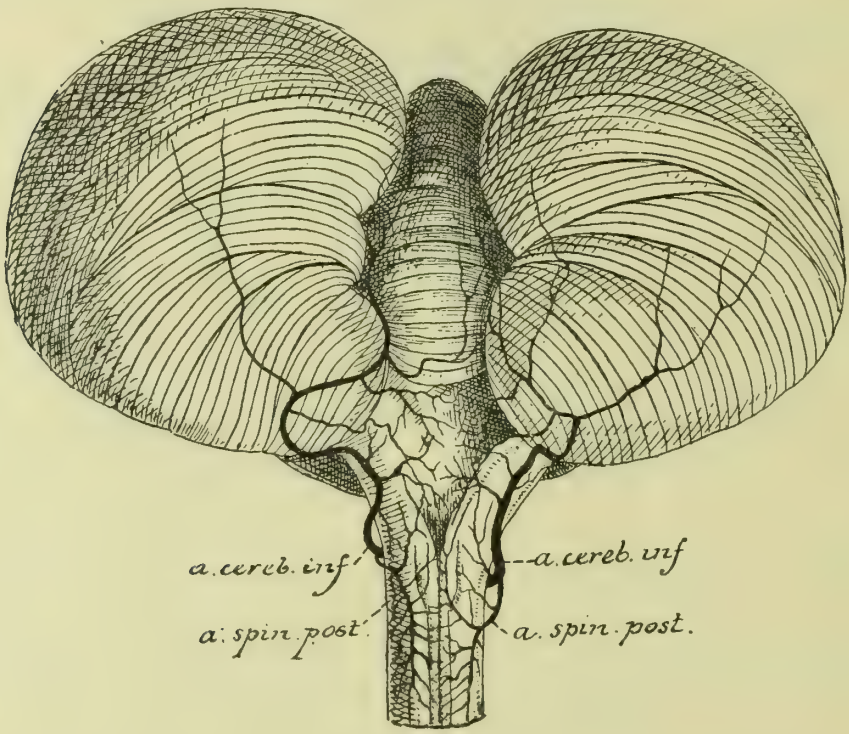

FIG. **417**.
Les artères de la face postérieure de la moelle allongée (d'après DURET).

La plus volumineuse est destinée au cervelet, c'est l'*artère cérebelleuse inférieure*. Elle naît de la vertébrale près de la partie inférieure du bulbe, contourne ce dernier en arrière et en dedans et va se rendre à la face inférieure du cervelet. Au moment où elle décrit sa première courbure, elle donne une branche collatérale,

'artère spinale postérieure, destinée à la partie postérieure de la moitié inférieure du bulbe et à la face postérieure de la moelle épinière, FIG. **417**.

Tout près de la formation du tronc basilaire, chaque artère vertébrale fournit encore, du côté interne, une artère importante : l'*artère spinale antérieure*. Elle se dirige en bas et en dedans, se réunit sur la ligne médiane avec l'artère spinale du côté opposé et descend sur la face antérieure de la moelle vis-à-vis de la fissure médiane longitudinale antérieure.

De ces gros troncs artériels : artères vertébrales, artère spinale antérieure et artères spinales postérieures, partent des artères plus petites destinées à s'épuiser dans le bulbe : ce sont les *artères nourricières du bulbe*.

DURET les divise en trois groupes :

1° Les *artères médianes* ou *artères des noyaux* destinées à porter le sang aux noyaux gris du plancher du quatrième ventricule.

2° Les *artères radiculaires* qui accompagnent les fibres radiculaires des nerfs périphériques.

3° Les *artères accessoires* destinées aux couches périphériques du bulbe.

Artères médianes. On les divise, d'après leur situation, en *artères médianes antérieures* et *artères médianes postérieures*.

Les *artères médianes antérieures* naissent de l'artère spinale antérieure — *artères bulbaires proprement dites* de DURET, destinées au noyau du nerf hypoglosse et à la partie inférieure du noyau ambigu et du noyau dorsal du vague —, ou de la partie inférieure du tronc basilaire — *artères sous-protubérantielles* de DURET destinées aux noyaux du vague, du glosso-pharyngien et de l'acoustique.

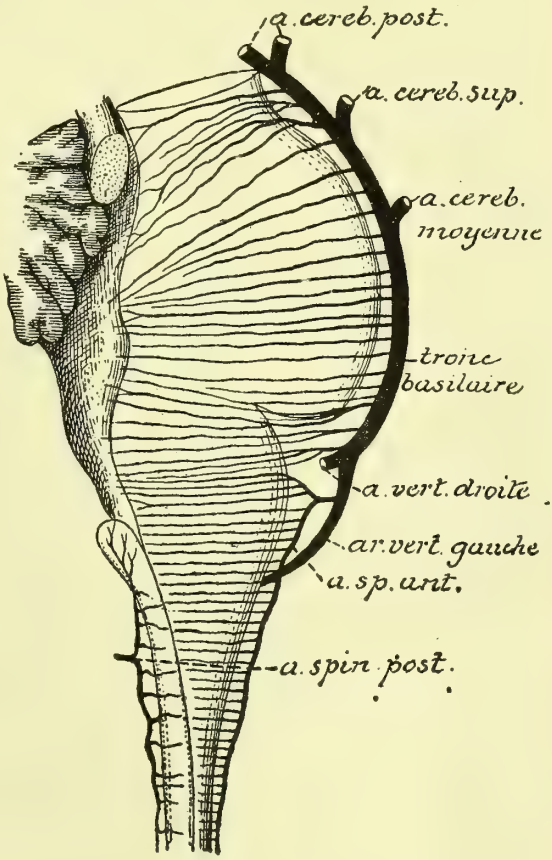

FIG. **418**.
Les artères médianes antérieures et postérieures du bulbe et de la protubérance annulaire, (d'après DURET).

Elles se dirigent horizontalement en arrière, pénètrent dans la fissure médiane antérieure, traversent le raphé d'avant en arrière, FIG. **418**, et, arrivées sur le plancher du quatrième ventricule en dessous de l'épendyme, elles se recourbent en dehors et se terminent dans les noyaux gris de ce plancher, FIG. **419**.

Pendant leur trajet antéro-postérieur dans le bulbe, elles fournissent quelques

fines branches collatérales aux parties blanches voisines. Ces artères médianes antérieures correspondent donc aux artères du sillon de la moelle.

Les *artères médianes postérieures* proviennent des artères spinales correspondantes. L'artère spinale postérieure est une branche de l'artère cérébelleuse inférieure. Vous vous rappelez que ces deux artères spinales restent toujours indépendantes. Arrivée sur la face postérieure du bulbe, chacune de ces artères se divise en une branche ascendante destinée à la moitié inférieure du bulbe et une branche descendante qui se rend à la moelle cervicale.

Les branches ascendantes des artères spinales postérieures fournissent, en dehors, des artères plus petites pour les parties latérales du bulbe, et, en dedans, des artères très fines qui pénètrent dans le sillon médian postérieur : ce sont les artères médianes postérieures destinées à la substance blanche des cordons postérieurs.

Artères radiculaires. Les artères radiculaires proviennent directement des deux artères vertébrales. Ce sont des artères excessivement fines qui se dirigent transversalement en dehors, pénètrent dans les filets radiculaires des nerfs qui dépendent du bulbe : l'hypoglosse, le pneumo-gastrique et le glosso-pharyngien, puis se

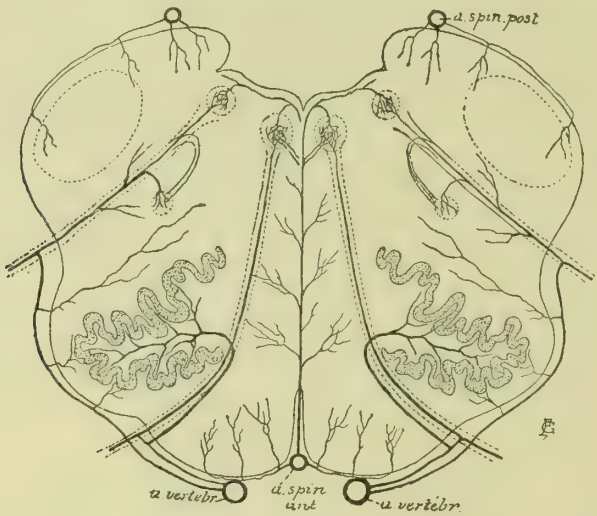

Fig. 419.
Schéma montrant la distribution des artères nourricières du myélencéphale (construit d'aprés les descriptions de Duret).

divisent en une branche centrale et une branche périphérique. La branche périphérique s'épuise dans la partie voisine du nerf. La branche centrale accompagne les fibres radiculaires jusqu'à leur noyau d'origine et là se résout en réseau capillaire.

Chaque noyau d'origine d'un nerf périphérique reçoit donc le sang artériel de deux sources différentes : des artères médianes voisines et des artères radiculaires, Fig. **419**.

Un fait important à noter c'est que toutes ces artères médianes et radiculaires

sont des *artères terminales* dans le sens de COHNHEIM, c'est-à-dire que ces artères ne s'anastomosent jamais entre elles, si ce n'est par leur réseau capillaire.

Artères accessoires. Ce sont de petites branches nées des artères vertébrales, des artères radiculaires, artères spinales ou artères cérébelleuses inférieures et qui se rendent dans la partie voisine de la substance blanche du bulbe. Parmi ces artérioles, quelques-unes suivent les filets radiculaires du nerf hypoglosse et pénètrent dans l'olive.

Circulation veineuse. Les veines suivent le trajet des artères et viennent se déverser dans les grosses veines périphériques qui forment plexus à la face externe du bulbe.

Les nerfs périphériques dépendant du myélencéphale.

Nous avons vu que les nerfs périphériques qui dépendent de l'axe cérébro-spinal se divisent en nerfs spinaux et en nerfs cérébraux. Les nerfs spinaux, au nombre de 31 paires, proviennent de la moelle épinière. Les nerfs cérébraux, appelés aussi nerfs craniens, proviennent de l'encéphale. On compte douze paires de nerfs craniens que l'on désigne par leur numéro d'ordre en allant du cerveau terminal vers le myélencéphale. La première paire, le nerf olfactif, *I*, provient du cerveau terminal ou télencéphale ; la deuxième paire, le nerf optique, *II*, dépend du cerveau intermédiaire ou diencéphale. Le nerf oculo-moteur commun, *III*, provient du cerveau moyen ou mésencéphale. Le nerf pathétique, *IV*, — quatrième paire — est en connexion avec l'isthme du rhombencéphale. Les quatre paires suivantes : le nerf trijumeau, *V*, l'oculo-moteur externe, *VI*, le facial, *VII*, et l'acoustique, *VIII*, dépendent du métencéphale. Enfin du myélencéphale proviennent la neuvième paire, le nerf glosso-pharyngien, *IX* ; la dixième paire, le nerf pneumo-gastrique, *X* ; la onzième paire, le nerf accessoire de WILLIS, *XI* et la douzième paire, le nerf grand hypoglosse, *XII*.

Pour compléter l'étude du myélencéphale, il nous reste donc à décrire l'origine réelle, l'origine apparente et le trajet périphérique des quatre dernières paires de nerfs craniens.

XII. Le nerf grand hypoglosse.

Le nerf grand hypoglosse *(n. hypoglossus)* — la douzième paire des nerfs craniens — est un nerf exclusivement moteur. Il provient du bulbe et va innerver tous les muscles de la langue.

Il a son *origine réelle* dans une longue colonne de substance grise située en partie au-devant et en dehors du canal central dans la moitié inférieure de la moelle allongée, FIG. **420**, en partie directement en dessous du plancher du quatrième ventricule, de chaque côté de la ligne médiane, dans la moitié supérieure du bulbe. La partie supérieure de cette colonne grise se trouve au niveau de l'aile blanche interne, que nous avons décrite sur la face postérieure du bulbe et qu'on appelle encore, à cause du voisinage de ce noyau d'origine, le trigone de l'hypoglosse, FIG. **421**. Cette colonne grise est formée de cellules nerveuses volumineuses entremêlées de fibrilles nerveuses.

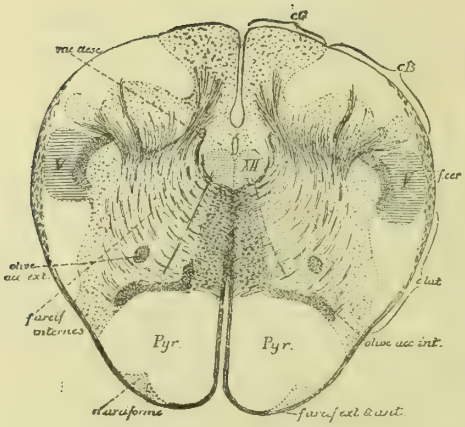

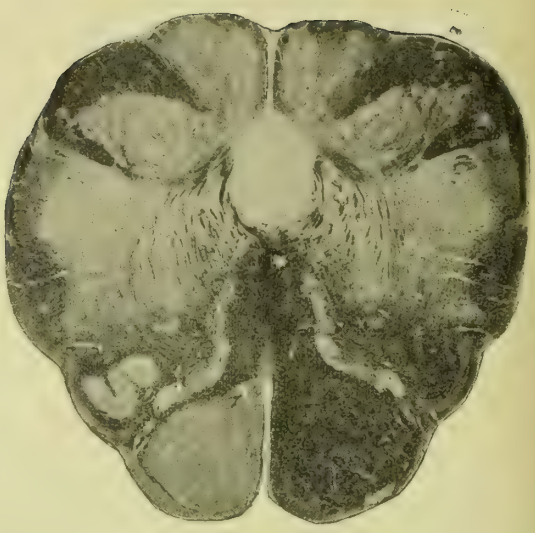

FIG. **420.**

Coupe passant par la partie inférieure du myélencéphale.

cG : Faisceau de GOLL.
cB : Faisceau de BURDACH.
V : Racine spinale du nerf trijumeau.
f. cer. : Faisceau cérébelleux.
c. lat. : Cordon latéral.
XV : Noyau d'origine du nerf hypoglosse.
rac. desc. : Racine descendante du glosso-pharyngien et du vague.

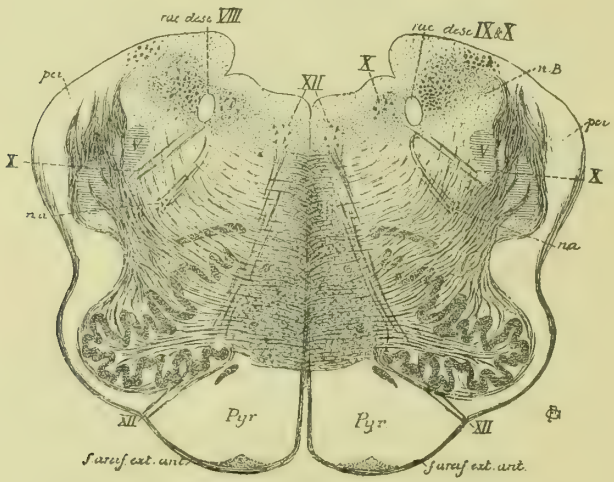

FIG. **421.**

Coupe passant par la partie supérieure du myélencéphale.

XII : Noyau d'origine et fibres radiculaires du nerf hypoglosse.
X : Noyau dorsal moteur et fibres radiculaires du nerf pneumo-gastrique.
nB : Noyau du faisceau de BURDACH.
pci : Pédoncule cérébelleux inférieur.
na : Noyau ambigu.

Ces cellules nerveuses sont des cellules radiculaires. Leur prolongement cylindraxile se dirige horizontalement en avant et en dehors, et devient le cylindre-axe d'une fibre radiculaire. Les prolongements protoplasmatiques de ces cellules nerveuses rayonnent dans tous les sens autour de la cellule d'origine. Les plus internes dépassent quelquefois la ligne médiane où ils s'entrecroisent avec ceux du côté opposé, constituant ainsi, entre les noyaux des deux nerfs, une commissure protoplasmatique, FIG. **422**, analogue à celle qui existe, le long de la moelle épinière, entre les cellules radiculaires des nerfs spinaux.

Les fibrilles nerveuses forment, dans toute la longueur de cette colonne grise, un plexus inextricable. Elles représentent, sans aucun doute, des ramifications cylindraxiles collatérales et terminales venant se mettre en contact avec les cellules radiculaires. Pour le moment, on ignore encore d'où viennent toutes ces fibrilles nerveuses. Ce qui est certain, c'est qu'un grand nombre d'entre elles doivent être considérées comme les ramifications terminales de fibres nerveuses provenant, au moyen de la voie pyramidale, des cellules nerveuses motrices de l'écorce grise de l'hémisphère cérébral du côté opposé. Pour atteindre le noyau d'origine du nerf hypoglosse, ces fibres motrices d'origine corticale doivent donc passer la ligne médiane en un point quelconque de leur trajet.

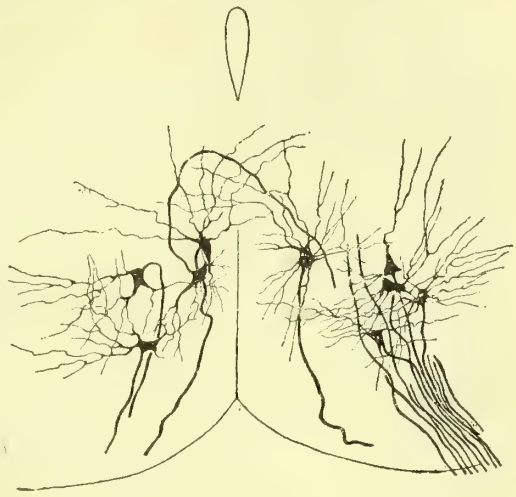

FIG. **422**,
Cellules radiculaires du nerf hypoglosse chez l'embryon du poulet.

Ce qui est certain encore, c'est qu'un bon nombre de ces fibrilles nerveuses proviennent des fibres sensitives voisines, non pas directement des fibres qui forment la racine descendante du nerf glosso-pharyngien et du nerf vague et la racine descendante ou spinale du trijumeau ; mais des fibres de la voie sensitive centrale qui proviennent des cellules constitutives du noyau qui avoisine la racine descendante du pneumo-gastrique, du glosso-pharyngien et du trijumeau. Ces fibres passent horizontalement au-devant du noyau d'origine du nerf hypoglosse et lui abandonnent de nombreuses collatérales (CAJAL).

Un point encore soumis à discussion est celui de savoir, si toutes les fibres du nerf hypoglosse proviennent de cellules nerveuses placées du même côté du bulbe, ou bien si chaque nerf périphérique ne renferme pas quelques fibres provenant du noyau d'origine placé dans la moitié opposée. Les fibres radiculaires du nerf hypoglosse présentent-elles une décussation partielle ?

Nous avons vu que pour les nerfs spinaux cette décussation n'existe pas. Toutes les fibres d'une racine antérieure d'un nerf spinal proviennent de cellules nerveuses placées dans la corne antérieure grise correspondante.

Pour le nerf grand hypoglosse, la question a été longtemps douteuse. Mathias Duval (9) nie toute décussation entre les fibres radiculaires du nerf de la douzième paire. Obersteiner (10), au contraire, admet d'une manière générale, une décussation partielle pour les filets radiculaires de tous les nerfs périphériques. Kölliker nie toute décussation.

La méthode de Nissl a permis de résoudre la question d'une manière définitive. Quand on sectionne le nerf hypoglosse chez un animal quelconque, on n'observe de modifications que dans les cellules du noyau du côté correspondant, tandis que *toutes* les cellules du noyau opposé restent normales [Van Gehuchten (11)].



Fig. **423**.

Quand on arrache le nerf hypoglosse et qu'on laisse survivre l'animal 40 à 50 jours, toutes les cellules du noyau du côté correspondant ont disparu, fig. **423**. Si on examine alors l'état des fibres radiculaires par la méthode de Marchi, on trouve que toutes les fibres, envahies par la dégénérescence wallérienne indirecte, proviennent de la masse grise du côté correspondant et qu'aucune d'entre elles ne se laisse poursuivre jusque dans le noyau du côté opposé, fig. **424** et **425**, [Van Gehuchten (22)]. Nous pouvons conclure de ces faits que les fibres radiculaires du nerf hypoglosse ne subissent pas d'entrecroisement ; toutes les fibres renfermées dans le tronc périphérique sont donc des *fibres directes*.

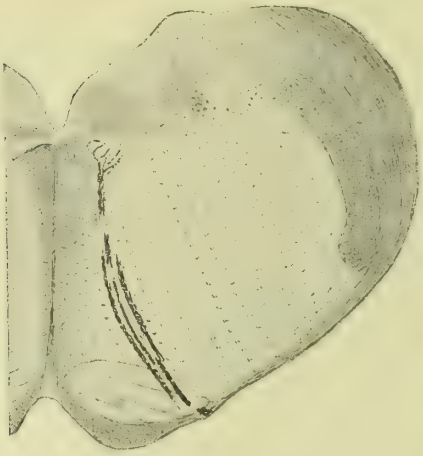

Fig. **424**.

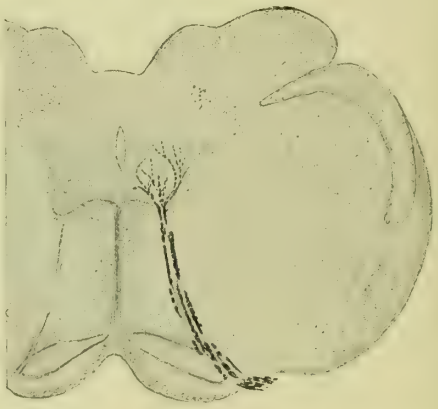

Fig. **425**.

Les fibres radiculaires du nerf hypoglosse, réunies en faisceaux plus ou moins volumineux, traversent d'arrière en avant toute l'épaisseur du bulbe. Ils longent en dehors la couche des fibres sensitives, passent entre l'olive accessoire interne et l'olive et sortent du bulbe par le sillon collatéral antérieur situé entre la pyramide antérieure qui est en dedans, l'olive et le cordon latéral placés en dehors.

C'est dans ce sillon collatéral antérieur que le nerf hypoglosse a son *origine apparente*.

Littérature.

(1) EDINGER : *Vorlesungen über den Bau der nervösen Centralorgane.* Leipzig, 1893. — (2) CAJAL : *Apuntes para el estudio del bulbo raquideo, cerebelo y origen de los nervios encefalicos :* XV. *Nucleo del hipoglosso.* Madrid, 1905. — (3) STADERINI : *Sopra un nucleo di cellule nervose, intercalato fra i nuclei del vago e dell' ipoglosso.* Monitore Zoologico Italiano. Anno V. — (4) VAN GEHUCHTEN : *Recherches sur l'origine réelle des nerfs craniens.* III. *Le nerf glosso-pharyngien et le nerf vague.* Journal de Neurologie, 1898-1899. — (5) KÖLLIKER : *Handbuch der Gewebelehre des Menschen.* Sechsste Aufgabe, Bd. II. 1896, p. 315-322. — (6) CAJAL : *Algunas contribuciones al conocimiento de los ganglios del encefalo.* VI. *Conexiones distantes de las celulas de Purkinje.* Anales de la Sociedad espanola de historia natural. T. III. 1894. — (7) CAJAL : *Apuntes para el estudio del bulbo raquideo, cerebelo y origen de los nervios encefalicos.* VI. *Oliva bulbar.* XIV. *Pedunculo cerebeloso inferior.* Madrid, 1895. — (8) DURET : *Sur la distribution des artères nourricières du bulbe rachidien.* Archives de physiologie normale et pathologique, 1873. — (9) MATH. DUVAL : *Recherches sur l'origine réelle des nerfs craniens.* Journal de l'Anatomie et de la physiologie, 1880. — (10) OBERSTEINER : *Anleitung beim Studium der nervösen Centralorgane.* Leipzig, 1896. — (11) VAN GEHUCHTEN : *Sur l'existence ou la non-existence de fibres croisées dans le tronc périphérique des nerfs moteurs craniens.* Journal de Neurologie, 1898. — (12) VAN GEHUCHTEN : *Les connexions centrales du nerf de la huitième paire.* Bulletin de la Société belge d'otologie, 1904. — (13) KOHNSTAMM : *Ueber Ursprunskerne spinaler Bahnen im Hirnstamm.* Archiv f. Psychiatrie, Bd. 32, p. 681-684, 1899. — (14) VAN GEHUCHTEN : *La dégénérescence dite rétrograde.* Le Névraxe, Vol. V. 1903. — (15) KLIMOFF : *Ueber die Leitungsbahnen des Kleinhirns.* Archiv f. Anat. und Phys., Anat. Abth., 1899. — (16) VAN GEHUCHTEN : *Le corps restiforme.* Le Névraxe, Vol. VI, 1904. — (17) PROBST : *Zur Anatomie und Physiologie des Kleinhirns.* — (18) ORESTANO : *Le vie cerebellari efferenti.* Rivista di patologia nervosa e mentale. Vol. VI. 1901. — (19) CAJAL : *Textura del sistema nervioso del hombre.* 5e fasc., 1901. — (20) KELLER : *Ueber die Folgen von Verletzungen in der Gegend der unteren olive bei der Katze.* Archiv f. Anat und Phys., Anat. Abth., 1901. — (21) PROBST : *Experimentelle Untersuchungen über die Anatomie und Physiologie der Leitungsbahnen des Gehirnstammes* Arch. f. Anat. und Phys., Anat. Abth., Supplem. Bd. 1902. — (22) VAN GEHUCHTEN : *Recherches sur l'origine réelle et le trajet intracérébral des nerfs moteurs.* Le Névraxe, Vol. V, 1903.

VINGT-SEPTIÈME LEÇON

La structure interne du myélencéphale *(Suite)*.

Les nerfs périphériques qui dépendent du myélencéphale : Le nerf grand hypoglosse. Le nerf accessoire de Willis. — Le nerf pneumo-gastrique.

XII. Le nerf grand hypoglosse *(Suite)*.

Nous avons vu, dans la dernière leçon, que le nerf grand hypoglosse a son origine apparente sur la face antérieure de la moelle allongée, dans le sillon qui sépare la pyramide antérieure de l'olive, ou sillon collatéral antérieur du bulbe.

Cette origine se fait au moyen de dix à douze petits faisceaux qui se dirigent, en convergeant, en avant et en dehors. Ils se réunissent en deux faisceaux plus volumineux qui traversent séparément la dure-mère cranienne, puis se fusionnent en un tronc unique. Celui-ci sort du crâne par le canal condylien. Au sortir de ce canal, le nerf grand hypoglosse descend dans le triangle pharyngo-maxillaire, en arrière du nerf pneumo-gastrique et de la veine jugulaire interne. Il s'accole alors au ganglion plexiforme du pneumo-gastrique, contourne ce ganglion en dehors, passe entre la veine jugulaire interne et la carotide interne, sous le muscle stylo-hyoïdien et le ventre postérieur du muscle digastrique. Il croise la carotide externe et arrive ainsi au bord antérieur du muscle sterno-cléïdo-mastoïdien. Là, il se recourbe en avant, en suivant la courbure du muscle digastrique, un peu au-dessus de la grande corne de l'os hyoïde, étant situé sur la face externe du muscle hyo-glosse qui le sépare de l'artère linguale. Il s'enfonce alors au-dessus du muscle mylo-hyoïdien et pénètre dans le noyau musculaire de la langue, FIG. **426**.

Dans ce trajet, le nerf grand hypoglosse fournit des branches anastomotiques, des branches collatérales et des branches terminales.

Branches anastomotiques. Le nerf grand hypoglosse s'anastomose :

1° Avec le ganglion cervical supérieur du sympathique, au sortir du canal condylien.
2° Avec le ganglion plexiforme du pneumo-gastrique pendant que le nerf grand hypoglosse contourne ce ganglion.

3° Avec l'anse nerveuse qui unit l'une à l'autre les branches antérieures des deux premiers nerfs cervicaux. D'après les recherches de HOLL, cette anastomose amènerait au nerf hypoglosse des fibres des nerfs cervicaux. Celles-ci remontent en

partie dans le tronc de l'hypoglosse pour se rendre aux muscles grand droit et petit droit antérieurs de la tête, FIG. **427** : *m* ; elles descendent en partie dans le tronc de l'hypoglosse pour se rendre, soit dans l'anse nerveuse que forme ce nerf avec le plexus cervical, soit dans les muscles thyro-hyoïdien et génio-hyoïdien, FIG. **427**.

4° Avec le nerf lingual. Cette anastomose se fait sur la face externe du muscle hyo-glosse, FIG. **426**.

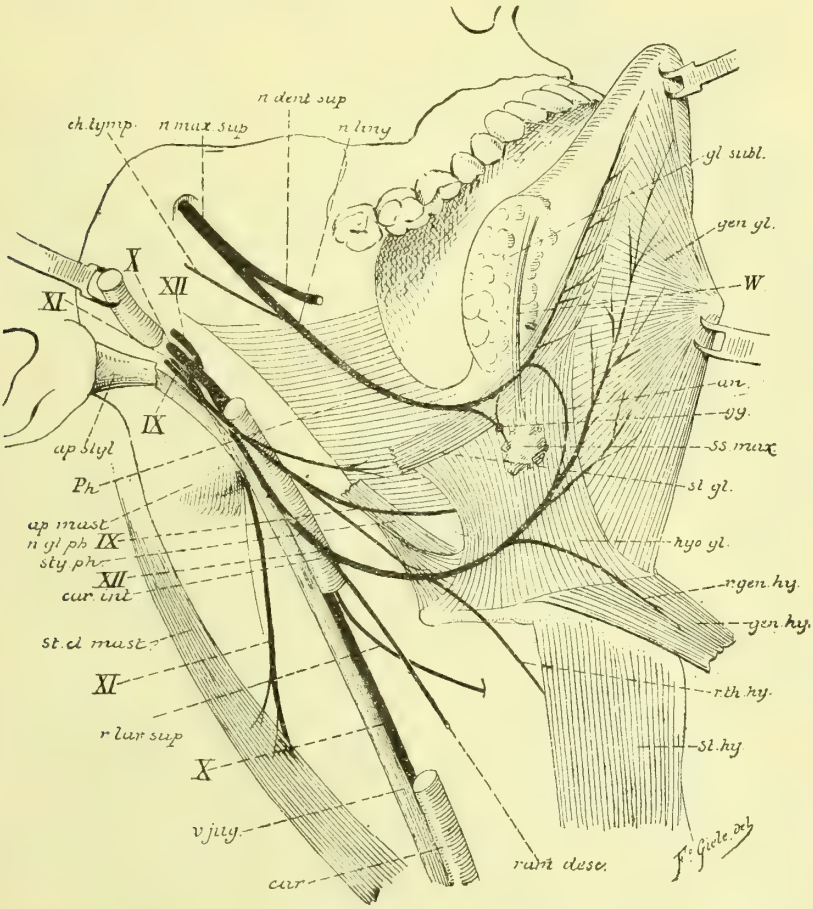

FIG. **426**.

Ces nombreuses anastomoses expliquent comment le nerf grand hypoglosse, à son origine exclusivement moteur, puisse renfermer, dans son trajet périphérique, des fibres sensitives.

Branches collatérales. Outre les filets d'innervation qu'il donne aux deux muscles droits antérieurs de la tête et qui lui viennent des nerfs cervicaux, le nerf grand hypoglosse fournit encore plusieurs branches collatérales :

1° Un *rameau récurrent* méningé.

2° La *branche descendante* de l'hypoglosse (*ramus descendens*). Elle se détache du tronc nerveux au moment où il croise la carotide externe. Elle se porte directement en bas, se place généralement sur la face externe de la carotide primitive, devant ou

derrière la veine jugulaire interne, et s'anastomose, vers le milieu de la région sous-hyoïdienne, avec une branche descendante du plexus cervical, constituant ainsi une anse à concavité supérieure appelée *anse nerveuse de l'hypoglosse (ansa hypoglossi)*, FIG. **428**.

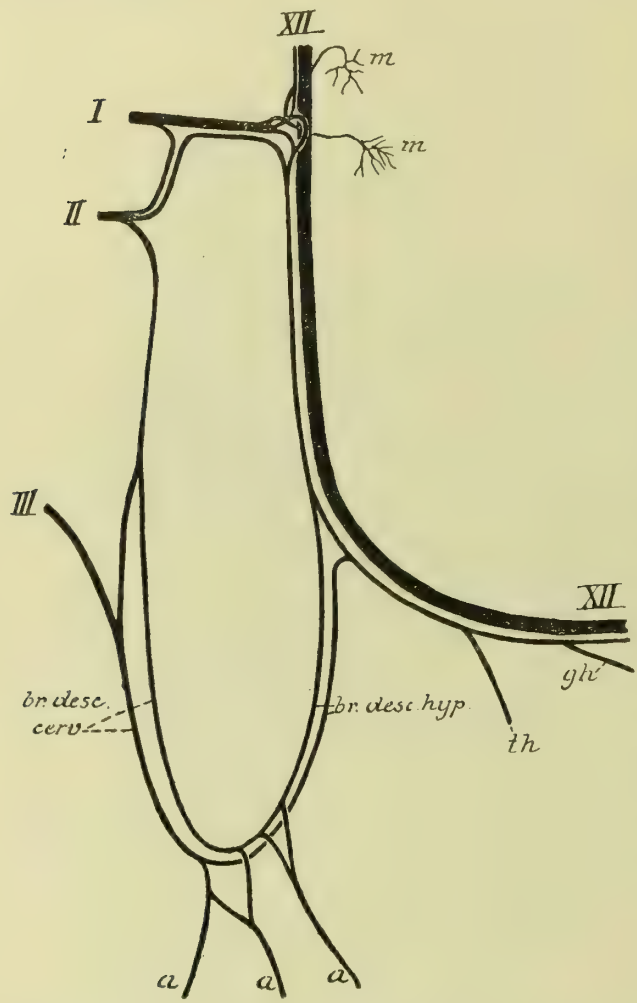

FIG. **427**.
Schéma montrant les rapports du plexus cervical avec le nerf grand hypoglosse (d'après HOLL).

I, II, III : Les branches antérieures des trois premiers nerfs cervicaux.
m : Filets d'innervation des muscles grand et petit droits antérieurs de la tête.
a : Filets d'innervation pour les muscles de la région sous-hyoïdienne.
th : Nerf du muscle thyro-hyoïdien.
gh : Nerf du muscle génio-hyoïdien.

De la convexité de cette anse partent des rameaux musculaires destinés aux muscles de la région sous-hyoïdienne : les muscles omo-hyoïdien, sterno-hyoïdien et sterno-thyroïdien. Ces fibres d'innervation des muscles de la région sous-hyoïdienne proviennent en réalité des nerfs cervicaux, soit par la branche descendante du plexus cervical, soit par l'anastomose de l'hypoglosse avec les deux premiers nerfs cervicaux, FIG. **427**.

3° Le *nerf du ventre antérieur du muscle omo-hyoïdien.*

4° Le *nerf du muscle thyro-hyoïdien (ramus thyreohyoideus).* Il provient de l'hypoglosse tout près de la grande corne de l'os hyoïde. Ce sont des fibres d'emprunt qui viennent du plexus cervical par l'anse nerveuse de l'hypoglosse, FIG. **427**, *th.*

5° Un *rameau pour le muscle génio-hyoïdien.* Il est formé également de fibres provenant du plexus cervical, FIG. **427**, *gh.*

PARHON et GOLDSTEIN (1) ont arraché la branche descendante de l'hypoglosse chez le chien et ont trouvé en chromolyse les cellules d'un petit groupe assez bien délimité, occupant la partie la plus postérieure et externe du noyau de l'hypoglosse le long de la moitié inférieure de ce dernier. Ils concluent de leurs recherches que les fibres de la

branche descendante ne proviennent pas des branches antérieures des nerfs cervicaux, mais du nerf hypoglosse lui-même. Ces recherches demandent cependant à être confirmées. Nous avons, en effet, sectionné le nerf hypoglosse du lapin à l'endroit où il avait déjà abandonné sa branche descendante et nous avons trouvé en chromolyse *toutes* les cellules du noyau d'origine. Ce qui semble admettre que les fibres de la branche descendante ne proviennent pas de ce noyau.

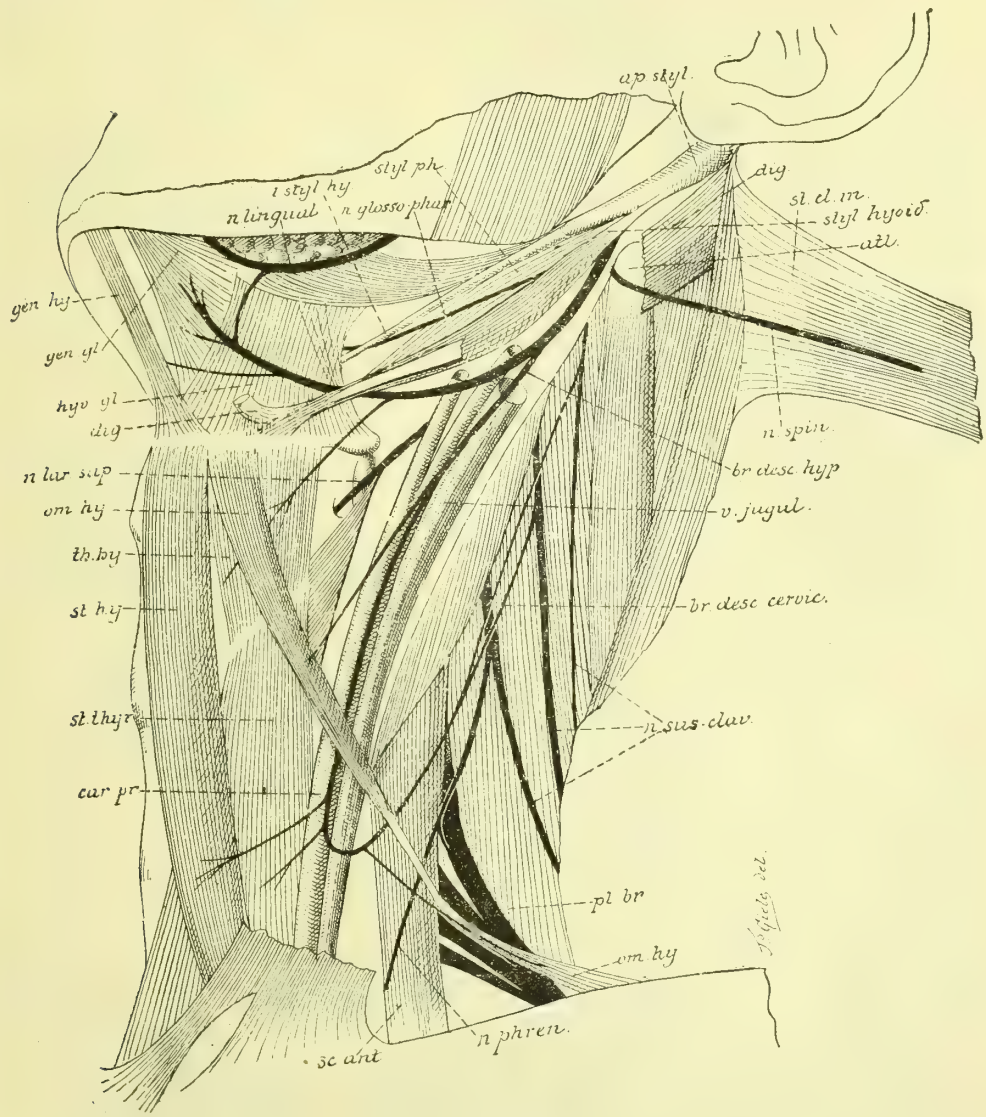

Fig. 428.
Les nerfs de la région cervicale. Gr. nat. 1/2.

Branches terminales. Par ses branches terminales, le nerf hypoglosse innerve tous les muscles de la langue *(rami linguales)* : le stylo-glosse, l'hyo-glosse, le génio-glosse et le lingual. Ces filets d'innervation appartiennent exclusivement au nerf grand hypoglosse.

XI. Le nerf accessoire de Willis.

Le nerf accessoire de Willis (*n. accessorius*) ou nerf spinal, est exclusivement moteur. On le considère généralement comme formé de deux parties : une *partie médullaire* provenant de la plus grande partie de la moelle cervicale, et une *partie bulbaire* représentée par un certain nombre de filets radiculaires sortant de la partie inférieure du sillon collatéral dorsal du bulbe. Ces deux parties se réunissent en un tronc unique. Celui-ci sort de la boite cranienne par le trou déchiré postérieur, puis se divise en deux branches terminales : un rameau interne se jetant tout entier dans le nerf pneumo-gastrique, et un rameau externe qui va innerver le muscle sterno-cléïdo-mastoïdien et le muscle trapèze.

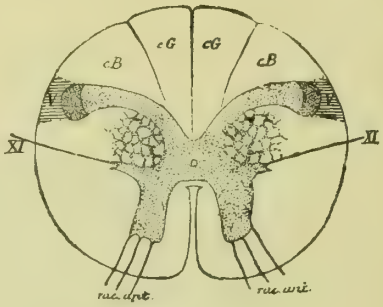

Fig. **429**.
Coupe transversale de la moelle faite au niveau des filets radiculaires du premier nerf cervical.

Origine réelle. La partie médullaire du nerf de Willis a son origine réelle dans les cellules radiculaires de la corne latérale de la moelle cervicale sur toute la hauteur des 5 à 7 premiers segments cervicaux, fig. **429** et **430**.

Quand on coupe le nerf de Willis dans la cavité rachidienne chez le lapin et que, après une survie d'une dizaine de jours, on recherche les cellules lésées dans

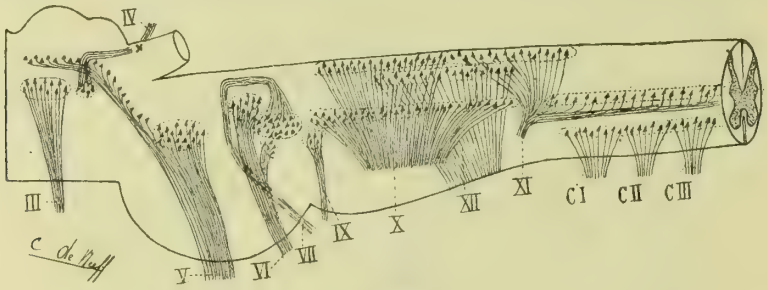

Fig. **430**
Schéma montrant l'origine réelle des nerfs craniens moteurs.

le névraxe, on trouve en chromolyse toutes les cellules motrices en connexion avec

Fig. **431**.

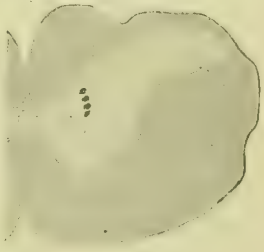

Fig. **432**.

Fig. **433**.

le nerf de la onzième paire. Ces cellules lésées occupent la partie latérale de la corne antérieure. Elles représentent le noyau d'origine des fibres de la partie spinale,

ainsi que cela résulte des recherches faites par Bunzl-Federn (3) et par nous-même (2).

Si on arrache le nerf à la base du crâne, et qu'on laisse survivre l'animal 30 à 40 jours afin de permettre à la dégénérescence wallérienne indirecte d'envahir toutes

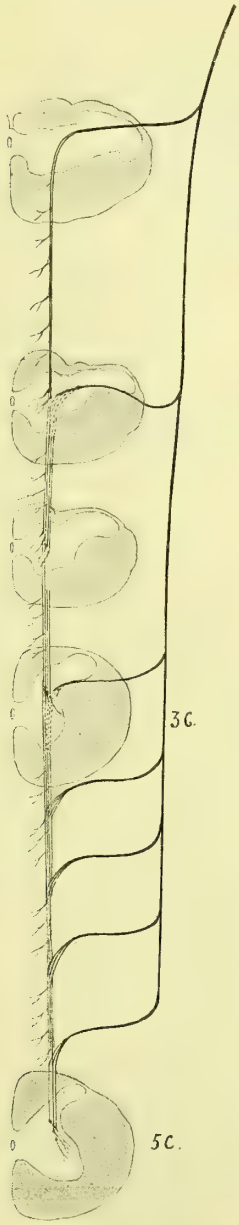

Fig. 434.

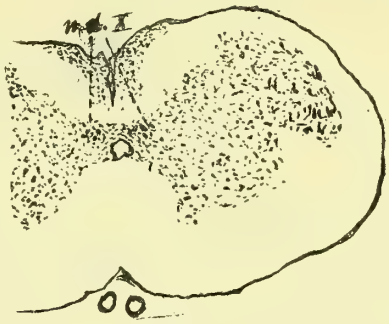

Fig. 435.

Fig. 436.

les fibres du bout central, on peut poursuivre sur une série de coupes transversales, pratiquées dans toute l'étendue de la moelle cervicale, le trajet particulier que les fibres radiculaires y décrivent pour se rendre de leur origine réelle dans la corne grise antérieure jusqu'à leur origine apparente sur la face latérale de la moelle. Ces coupes montrent, fig. **431**, que les cylindre-axes des cellules radiculaires commencent par se diriger horizontalement en arrière jusque près de la base de la corne grise postérieure. Là, fig. **432**, ils se réunissent en un petit faisceau distinct, qui monte verticalement en haut étant situé au sein de la substance grise ; après un trajet de longueur variable il se coude transversalement en dehors, fig. **433**, pour sortir de la moelle épinière immédiatement au-devant du sillon collatéral dorsal, fig. **434**, [Van Gehuchten (4)].

Au sortir du trou déchiré postérieur toutes ces fibres d'origine médullaire entrent dans la constitution de la branche externe du nerf, pour aller innerver le muscle sterno-mastoï-

dien et le muscle trapèze, ainsi que cela résulte de nos recherches expérimentales d'après lesquelles la section des fibres médullaires dans la cavité rachidienne n'entraîne aucune dégénérescence ni dans les fibres de la branche interne, ni dans le tronc du vague (4).

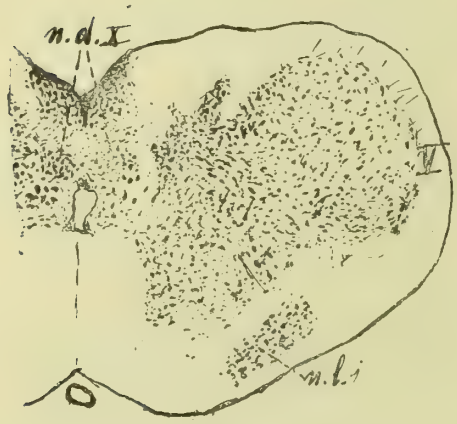

Fig. **437**.

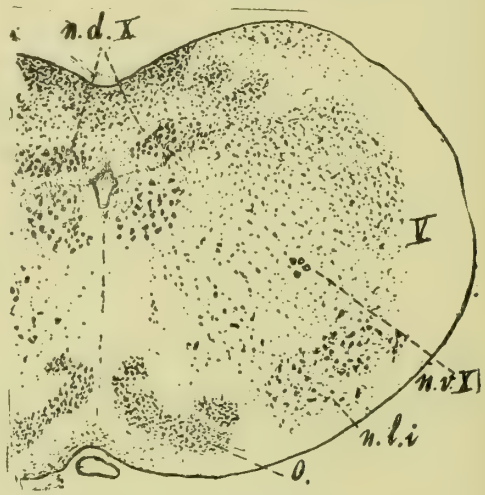

Fig. **438**.

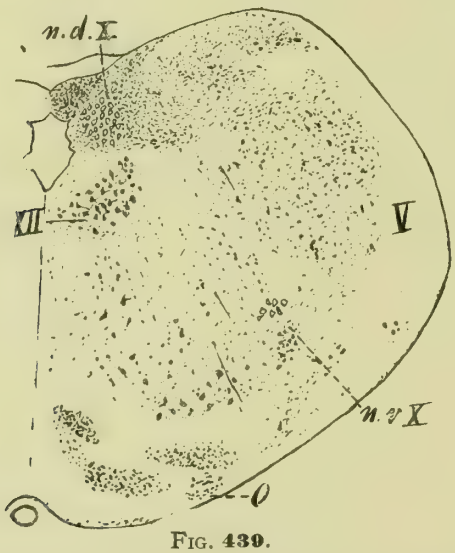

Fig. **439**.

Fig. **435** à **439**. Série de coupes transversales passant par le noyau dorsal du nerf de Willis ou partie inférieure du noyau dorsal du vague chez le lapin.

n. d. X. : Noyau vago-spinal.
n. v. X. : Noyau ambigu ou noyau moteur ventral du vague.
V. : Racine spinale du trijumeau.
XII. : Noyau de l'hypoglosse.
O. : Olive.
n. l. c. : Noyau latéral interne.

Dans la partie inférieure du myélencéphale on trouve encore des cellules lésées dans une longue colonne grise située de chaque côté de la ligne médiane, en arrière de la partie inférieure du noyau de l'hypoglosse.

FIG. 440.

FIG. 441.

Cette colonne cellulaire se continue directement, en haut, avec le noyau moteur dorsal du vague constituant ainsi un noyau unique que l'on a désigné, avec MATH. DUVAL, sous le nom de noyau *pneumo-spinal* ou *vago-spinal*.

Les deux tiers inférieurs environ de ce noyau vago-spinal sont formés exclusivement par les cellules d'origine des fibres bulbaires du nerf de WILLIS (VAN GEHUCHTEN). Ce *noyau moteur dorsal* déborde considérablement en bas l'extrémité correspondante du noyau de l'hypoglosse. Dans cette partie inférieure, il est situé immédiatement en arrière et un peu en dehors de la coupe du canal central, FIG. **435**, **436**, **437** et **440**.

Dans sa partie supérieure, il est situé immédiatement en arrière du noyau de l'hypoglosse, FIG. **438**, **439**, **440**, **441** et **442**.

Dès que le canal central commence à s'élargir pour se transformer en quatrième ventricule, le noyau vago-spinal vient occuper sa paroi latérale. Il fait même légèrement saillie dans le canal central, séparé du noyau de l'hypoglosse par le sillon longitudinal qui va devenir plus haut le sillon limitant du quatrième ventricule, FIG. **440** et **441**. C'est approximativement vers l'angle inférieur du plancher de ce ventricule FIG. **442**, que finit la partie du noyau en connexion avec le nerf de la onzième paire.

FIG. **442**.

FIG. **440**, **441** et **442**. Coupes passant par la partie inférieure et moyenne du noyau dorsal du nerf vague (lapin).

XII : Noyau de l'hypoglosse.
n. i. : Noyau intercalé.
n. d. m. X. : Noyau vago-spinal.
l. s. : Sillon limitant.
f. s. : Faisceau solitaire.

Origine apparente. Les fibres de la portion spinale ont leur origine apparente sur la face latérale de la moelle cervicale, un peu au devant des faisceaux radiculaires postérieurs des cinq ou six premiers nerfs cervicaux. Cette origine se fait par une série de filets nerveux qui se dirigent en dehors et se réunissent en un seul tronc. Celui-ci remonte dans le canal rachidien jusqu'à la partie inférieure du bulbe, pénètre dans la boite cranienne en passant par le trou occipital et reçoit les filets d'origine

de la portion bulbaire. Ceux-ci sortent de la partie inférieure du sillon collatéral postérieur du bulbe, en dessous des filets d'origine du nerf pneumo-gastrique. Ils se dirigent horizontalement en dehors et vont se joindre au tronc formé par les fibres spinales, FIG. **443**.

Toutes les fibres qui entrent dans la constitution de ce nerf sont des *fibres directes*,

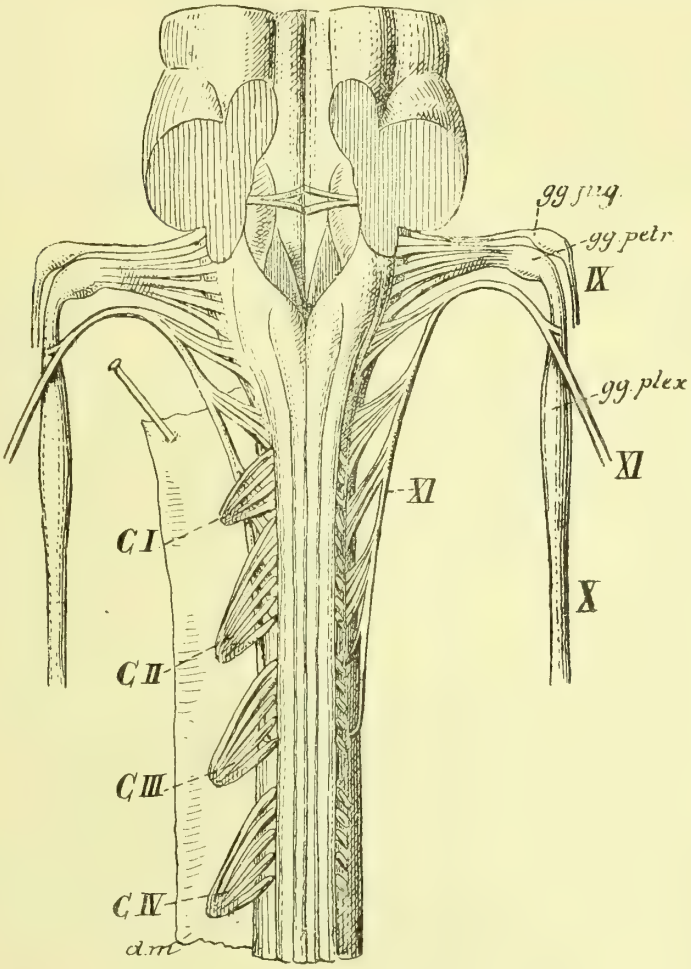

FIG. **443**.
L'origine apparente du nerf accessoire de WILLIS, du nerf pneumo-gastrique et du nerf glosso-pharyngien. Gr. nat.

elles proviennent toutes des masses grises situées dans la moitié correspondante de l'axe nerveux [VAN GEHUCHTEN (4 et 5)].

Trajet. Le tronc unique du nerf accessoire de WILLIS ainsi constitué se dirige en dehors vers le trou déchiré postérieur, par lequel il sort de la boite cranienne, immédiatement derrière le nerf pneumo-gastrique, au-devant du sinus latéral qui va se continuer avec la veine jugulaire interne. Sorti du crâne, l'accessoire de WILLIS se divise directement en deux branches terminales.

Pendant son trajet ascendant dans le canal rachidien, le nerf spinal s'anastomose d'une façon presque constante avec les racines postérieures des nerfs cervicaux.

Branches terminales. La branche interne du nerf spinal se jette tout entière dans le nerf pneumo-gastrique, FIG. **443**.

La branche externe, descend obliquement en dehors, derrière ou devant la veine jugulaire interne, passe sous l'insertion supérieure du muscle stylo-hyoïdien et du ventre supérieur du muscle digastrique, gagne ainsi la face profonde du muscle sterno-cléido-mastoïdien et traverse ce muscle vers l'union du tiers supérieur avec le tiers moyen, en lui abandonnant des filets d'innervation. Il parcourt ensuite, de haut en bas, le triangle sus-claviculaire et se termine dans le muscle trapèze.

Il résulte des recherches anatomiques de BENDZ, SPENCE et surtout de celles de CL. BERNARD (6) que se sont les fibres bulbaires seules qui se rendent dans le tronc du nerf vague par la branche interne du nerf spinal. Ce fait a été confirmé par nos recherches expérimentales (7) : après section isolée des fibres bulbaires dans la cavité rachidienne, la dégénérescence secondaire envahit toutes les fibres de la branche interne et certaines fibres du tronc du vague, tout en laissant intactes toutes les fibres de la branche externe.

Les fibres bulbaires du nerf de Willis sont exclusivement des fibres *motrices*.

On a beaucoup discuté sur la valeur physiologique de ces fibres qui, par la branche interne du nerf accessoire, se rendent dans le tronc du nerf pneumo-gastrique.

On admettait généralement, il y a un peu plus de cinquante ans, avec ARNOLD, BISCHOFF, VALENTIN, LONGET et d'autres, que le nerf pneumo-gastrique était, à son origine, exclusivement formé de fibres sensitives et que toutes les fibres motrices qu'il abandonne sur son trajet lui provenaient de la branche interne du nerf de WILLIS. Celui-ci n'était donc rien autre que la racine motrice du nerf de la dixième paire.

Cette opinion fut combattue essentiellement par VOLKMAN et surtout par VAN KEMPEN (8), mon savant prédécesseur dans la chaire d'anatomie de Louvain. En se basant sur de nombreuses recherches expérimentales, VAN KEMPEN défend la nature mixte du nerf vague dès son origine et conteste au nerf de WILLIS toute intervention dans l'innervation motrice du larynx, du pharynx, de l'oesophage et de l'estomac. Pour lui, le nerf de WILLIS est uniquement destiné à innerver le muscle sterno-cleïdo-mastoïdien et le muscle trapèze.

Entre ces deux opinions extrêmes ont surgi des opinions intermédiaires revendiquant pour le nerf de WILLIS une part plus ou moins grande dans l'innervation motrice de certains organes soumis à l'influence du nerf de la dixième paire, principalement dans l'innervation du larynx, de l'estomac et du cœur.

Innervation du larynx. Beaucoup d'auteurs admettent que le nerf de WILLIS fournit au nerf vague *toutes les fibres motrices du larynx*. Après section intracranienne des fibres bulbaires (BISCHOFF, VALENTIN, LONGET), ou après arrachement du nerf à la base du crâne d'après le procédé de CL. BERNARD (CL. BERNARD, SCHIFF, HEIDENHAIN, SCHLECH), ils ont vu survenir la paralysie complète de la corde vocale correspondante, ou bien ils ont trouvé en dégénérescence secondaire les fibres motrices renfermées dans les deux nerfs laryngés (BURCHARD, MIRTO et PUSATERI).

D'autres auteurs (NAVRATIL, GRABOWER, GROSSMANN, ONODY, KREIDL et RETHI), se basant sur des expériences analogues, affirment que le nerf de WILLIS ne fournit *aucune fibre motrice au larynx*.

Telle était l'état de la question lorsque nous avons entrepris nos recherches sur la part que le nerf de Willis prend à l'innervation motrice des organes dépendant du nerf pneumo-gastrique. Le nerf de Willis est un nerf moteur. Par sa branche interne, il abandonne au nerf vague toutes ses fibres motrices d'origine bulbaire. Où se rendent ces fibres motrices ? Pour le savoir nous avons pratiqué avec le Dr Bochenek (9), sur un grand nombre de lapins,

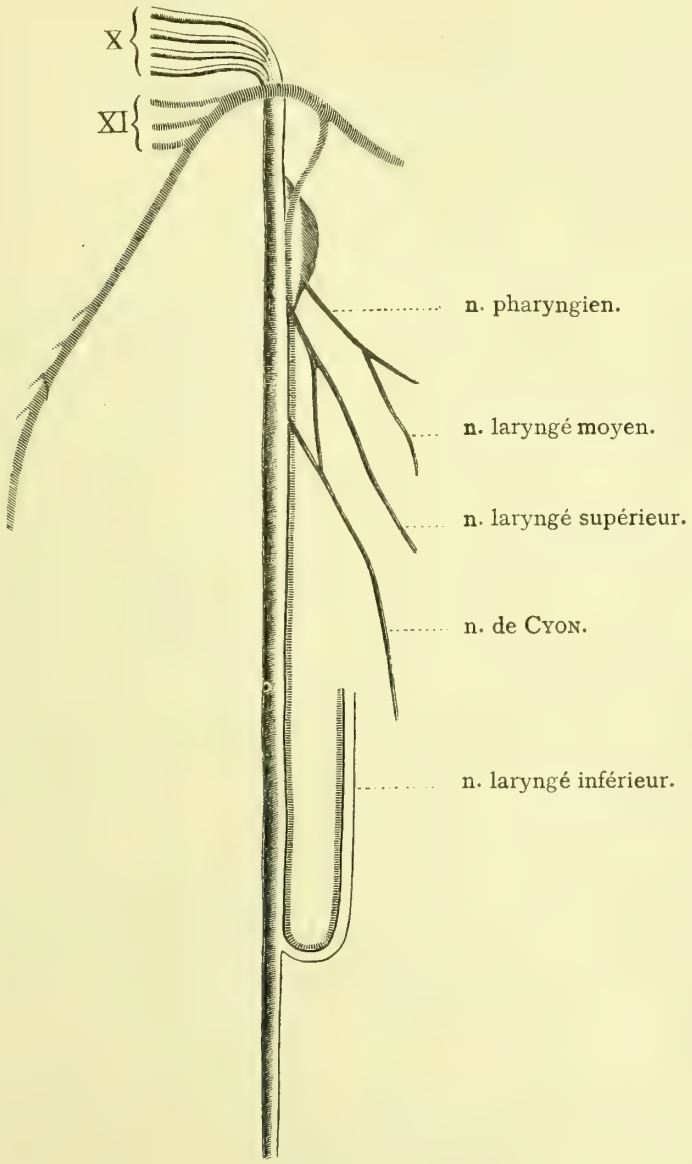

Fig. **444**.
Schéma montrant les connexions du nerf de Willis avec le nerf pneumo-gastrique.

la section intracranienne du nerf, au moment où, s'engageant dans le trou déchiré postérieur, les fibres médullaires forment avec les fibres bulbaires un tronc unique.

Après une survie de quinze jours nous avons recherché, avec la méthode de Marchi, la dégénérescence secondaire dans le tronc du nerf vague et dans toutes les branches qui

en proviennent. Nous avons pu établir que les fibres bulbaires du nerf de WILLIS passent, par la branche interne de ce nerf, dans le tronc du vague, qu'elles accompagnent ce nerf dans toute l'étendue de sa portion cervicale, pour entrer dans la constitution du nerf laryngé inférieur et ainsi prendre part à l'innervation motrice du larynx, FIG. **444**. Il résulte de plus, des recherches que DE BEULE (10) a faites dans notre laboratoire, que ces fibres motrices du nerf de WILLIS sont toutes destinées à l'innervation du muscle thyro-aryténoïdien externe.

Les fibres bulbaires du nerf de WILLIS interviennent donc pour une certaine part dans l'innervation motrice du larynx.

Innervation de l'estomac. Il résulte des recherches expérimentales déjà anciennes de WALLER et de celles, plus récentes, de BATELLI (11), que le nerf de WILLIS doit être considéré comme le nerf moteur de l'estomac. Nos recherches (7) ont montré que cette opinion n'est pas exacte : les fibres bulbaires du nerf de WILLIS se rendent exclusivement dans le nerf laryngé inférieur.

Innervation du cœur. Une opinion généralement admise, c'est que les fibres que le nerf accessoire abandonnent au nerf vague sont les *fibres motrices* par l'intermédiaire desquelles ce dernier nerf exerce sur le cœur son action inhibitive. Cette opinion s'appuie essentiellement sur les recherches expérimentales que WALLER a fait connaître en 1856 : après arrachement du nerf spinal à la base du crâne, ce savant a constaté que la galvanisation du pneumo-gastrique cervical du côté correspondant restait sans effet sur le cœur, alors que la galvanisation du nerf du côté opposé était suivie de l'arrêt cardiaque découvert presque en même temps par WEBER, BUDGE et CL. BERNARD. Cette expérience a été refaite un grand nombre de fois par SCHIFF, HEIDENHAIN, FR. FRANCK et beaucoup d'autres en donnant toujours les mêmes résultats. Aussi presque tous les physiologistes admettent-ils comme un fait indiscutable que l'action inhibitive, que le nerf pneumo-gastrique exerce sur le cœur, n'est pas une action appartenant en propre au nerf X, mais une action empruntée par ce nerf aux fibres bulbaires du nerf de WILLIS. Nous avons repris, dans ces derniers temps (7), les recherches expérimentales de WALLER, tantôt en recourant à l'arrachement du nerf spinal à la base du crâne d'après le procédé de CL. BERNARD, tantôt à la section intracranienne de tous les filets bulbaires et médullaires du nerf de WILLIS. Il résulte de nos recherches que, après section intracranienne du nerf XI, *le pneumo-gastrique conserve son action inhibitive sur le cœur.* Si, après l'arrachement extracranien du nerf accessoire cette action inhibitive est *très souvent* perdue, c'est que le traumatisme n'a pas porté uniquement sur les filets radiculaires du nerf XI, mais a intéressé un nombre variable de filets radiculaires du nerf pneumo-gastrique lui-même.

La branche interne que le nerf spinal abandonne au nerf vague ne renferme donc pas les fibres inhibitives que ce nerf abandonne au cœur.

Il résulte de toutes les recherches expérimentales que nous avons faites, avec la collaboration de quelques-uns de nos élèves (BOCHENEK, VAN BIERVLIET et DE BEULE), que les fibres motrices que le nerf de WILLIS abandonnent au nerf vague ne sont destinées ni à l'estomac, ni au cœur, mais qu'elles pénètrent toutes dans le nerf laryngé inférieur et servent exclusivement à l'innervation du muscle thyro-aryténoïdien externe.

On peut maintenant se demander si les fibres bulbaires du nerf de WILLIS appartiennent bien en propre au nerf de la onzième paire, ou bien s'il ne convient pas de les rattacher au nerf pneumo-gastrique, ainsi que l'ont pensé WILLIS, HOLL, OBERSTEINER, VAN GEHUCHTEN, CAJAL, ONODI, WALDAYER, HIS et d'autres ?

Si l'on considère : 1° Que les fibres bulbaires du nerf spinal se rendent à un seul des muscles du larynx, alors que tous les autres muscles laryngés sont innervés par le nerf pneumo-gastrique ;

2° Que les fibres bulbaires du nerf spinal proviennent de la moitié inférieure

d'une longue colonne grise dont la moitié supérieure appartient incontestablement au nerf pneumo-gastrique.

3° Que les fibres motrices que le pneumo-gastrique abandonne au larynx proviennent de cette même colonne cellulaire, ainsi que cela résulte des recherches de De Beule confirmées par celles de Broeckaert (12), au point que l'on peut considérer cette colonne grise comme le véritable noyau d'innervation du larynx ;

4° Que chez certains animaux les fibres bulbaires du nerf de Willis restent indépendantes des fibres médullaires et se jettent directement dans le tronc du vague ;

Nous aurons des motifs suffisants pour admettre que les filets radiculaires inférieurs du bulbe sont indépendants du nerf de Willis, qu'ils ne font que s'accoler momentanément au nerf spinal, pendant leur passage à travers le trou déchiré postérieur, pour rentrer ensuite dans le tronc du vague. Le nerf de Willis devient donc un nerf *exclusivement médullaire*, ainsi que Willis lui-même l'avait décrit il y a plus de deux cents ans. Il provient de la partie latérale de la corne antérieure de la moelle cervicale et va innerver (avec certains filets nerveux provenant du plexus cervical) le muscle sterno-cléido mastoïdien et le muscle trapèze.

X. Le nerf pneumo-gastrique.

Les deux *nerfs pneumo-gastriques*, appelés encore *nerfs vagues (n. vagus)*, constituent la dixième paire des nerfs craniens. Ils proviennent de la moelle allongée, sortent du crâne par les trous déchirés postérieurs, parcourent de haut en bas toute la région cervicale et toute la région thoracique, pour traverser le diaphragme et se terminer dans les parois de l'estomac, dans le foie et dans le plexus solaire du sympathique. Ce sont des nerfs mixtes qui abandonnent sur leur trajet des branches d'innervation motrices et sensibles à tous les viscères du cou, du thorax et à une partie des viscères de l'abdomen.

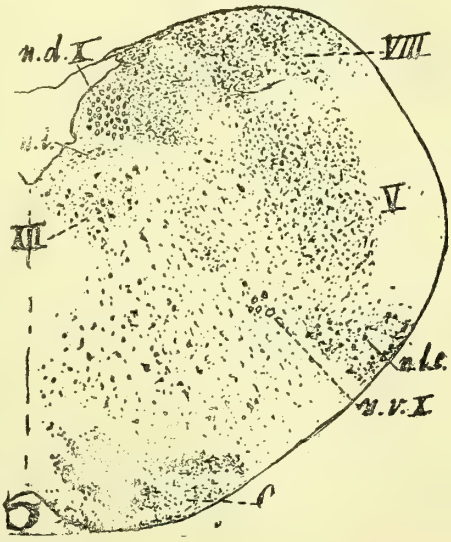

Fig. 445.

Origine réelle. Chaque nerf pneumo-gastrique présente deux noyaux d'origine, l'un pour sa partie motrice et l'autre pour sa partie sensitive.

Pour déterminer d'une manière précise la place occupée dans le myélencéphale par les cellules d'origine de ses fibres motrices, nous devons avoir recours à des recherches expérimentales. Si l'on coupe, chez le lapin, le nerf de la dixième paire dans le voisinage immédiat de la base du crâne et que l'on cherche, au bout d'une dizaine de jours, la place occupée par les cellules en état chromolytique, on trouve

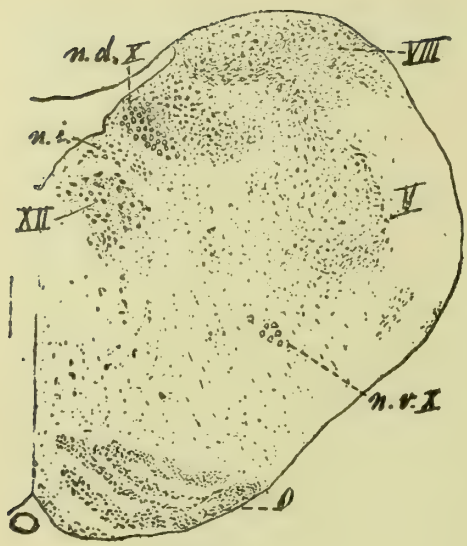

Fig. 446.

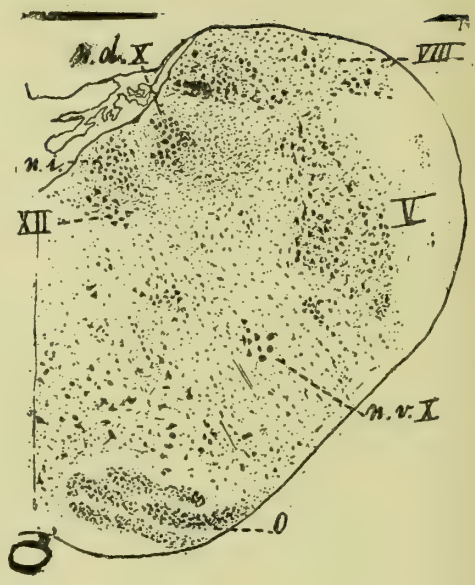

Fig. 447.

Fig. 448.

Fig. 449.

Fig. **445** à **449**. Série de coupes transversales passant par le noyau moteur ventral et le noyau moteur dorsal du vague chez le lapin.

n. d. X : Noyau moteur dorsal.
n. v. X : Noyau moteur ventral.
n. i. : Noyau intercalé.
: Olive.
n. l. c. : Noyau latéral externe.
V. : Racine spinale du trijumeau.

que les cellules lésées forment deux colonnes cellulaires nettement distinctes : une colonne ventrale et une colonne dorsale, FIG. **445** à **449**.

La colonne ventrale est formée de cellules volumineuses. C'est le *noyau moteur ventral du vague* ou *noyau moteur à grosses cellules*. Il correspond, en majeure partie, au *noyau ambigu* des auteurs. La colonne dorsale est formée de cellules beaucoup plus petites, le *noyau moteur dorsal* ou *noyau moteur à petites cellules*.

Le *noyau moteur ventral* ou *noyau ambigu* commence, par une partie épaissie, immédiatement en dessous du noyau du facial. Il constitue une colonne cellulaire d'environ quatre millimètres de longueur, plus ou moins continue, que l'on peut poursuivre, au milieu de la formation réticulaire, jusqu'au niveau de l'extrémité inférieure du noyau de l'hypoglosse. Ce noyau est formé de cellules

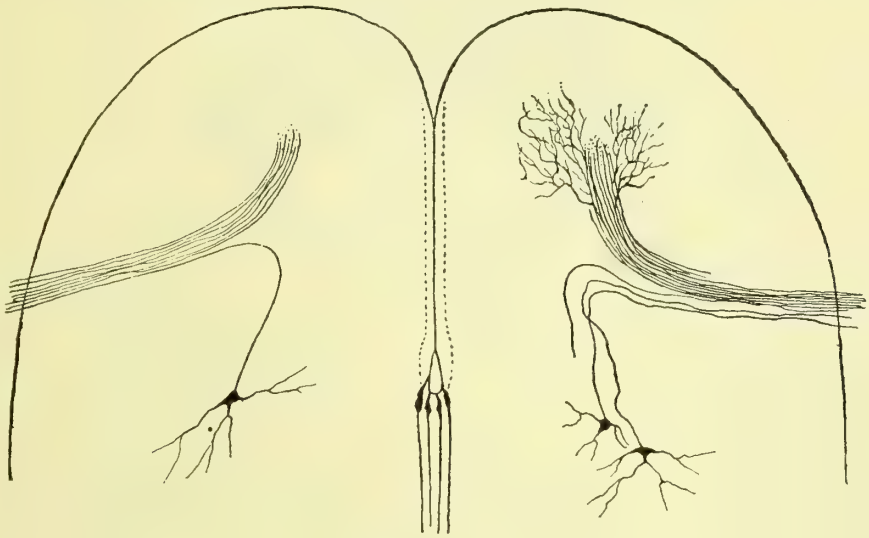

FIG. **450**.
Cellules radiculaires motrices du nerf pneumo-gastrique chez l'embryon du poulet.

volumineuses dont l'axone se dirige d'abord en arrière et en dedans vers la profondeur du bulbe. Arrivé dans le voisinage du faisceau solitaire, il se recourbe sur lui-même pour se diriger en dehors et sortir de l'axe cérébro-spinal par le sillon collatéral dorsal du myélencéphale, FIG. **450** et **451**.

Le noyau dorsal représente une longue colonne cellulaire, plus ou moins fusiforme, d'environ sept millimètres de longueur. Sa moitié inférieure accompagne le noyau de l'hypoglosse, en arrière duquel elle est placée. Elle donne naissance aux fibres radiculaires inférieures du nerf vague.

Ce sont ces fibres que l'on a considérées de tout temps comme les fibres bulbaires du nerf de WILLIS rentrant dans le tronc du vague par la branche interne du nerf de la onzième paire. Nous avons vu que ces fibres appartiennent en réalité au nerf de la dixième paire et qu'elles ne s'accolent que momentanément au nerf de WILLIS pour rentrer dans le nerf pneumo-gastrique.

La moitié supérieure du noyau dorsal apparaît sur le plancher du quatrième ventricule, où elle forme la partie interne de la région grise appelée *aile grise* ou *trigone du vague*. Au sommet du triangle inférieur du plancher, le noyau dorsal est situé en arrière et en dehors du noyau de l'hypoglosse, séparé de

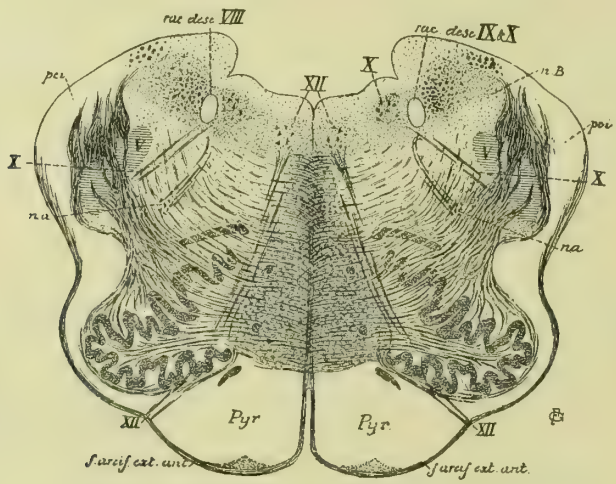

FIG. **451**.

Coupe passant par l'origine réelle du nerf vague.

XII : Noyau d'origine et fibres radiculaires du nerf hypoglosse.
X : Noyau dorsal moteur et fibres radiculaires du nerf pneumo-gastrique.
nB : Noyau du faisceau de BURDACH.
pci : Pédoncule cérébelleux inférieur.
na : Noyau ambigu.

ce dernier par un petit amas de cellules nerveuses connu sous le nom de *noyau intercalé*, FIG. **452**. Au fur et à mesure que l'on monte dans le bulbe, on voit ce noyau intercalé augmenter de volume et refouler en arrière et en dehors le noyau dorsal du vague, FIG. **453**. Vers la partie moyenne du plancher du quatrième ventricule, ce noyau intercalé s'insinue en arrière du noyau dorsal pour aller rejoindre le noyau de l'acoustique, refoulant ainsi dans la profondeur du bulbe le noyau moteur à petites cellules, FIG. **454**, dont l'extrémité supérieure se termine un peu plus haut que le noyau ventral.

Ce noyau dorsal du vague a été considéré pendant longtemps comme un noyau sensible : le noyau terminal des fibres sensitives renfermées dans le nerf vague et dans le nerf glosso-pharyngien. Comme la partie supérieure de cette colonne grise apparaît librement sur le plancher du quatrième ventricule où elle constitue en partie l'*aile grise*, on avait encore désigné cette dernière sous le nom de *trigone du nerf vague et du nerf glosso-pharyngien*. Les recherches que nous avons faites avec la méthode de NISSL et avec la méthode de GOLGI, FIG. **455**, ainsi que des recherches récentes faites par la méthode de CAJAL sur des embryons de poulets ont prouvé que cette aile grise est complètement indépendante du nerf de la neuvième paire et en connexion exclusive avec le nerf vague. L'aile grise du plancher du quatrième ventricule porte donc à juste titre le nom de *trigone du vague*,

Elles ont montré de plus que cette aile grise se compose en réalité de deux parties :

Fig. 452.

Fig. 453.

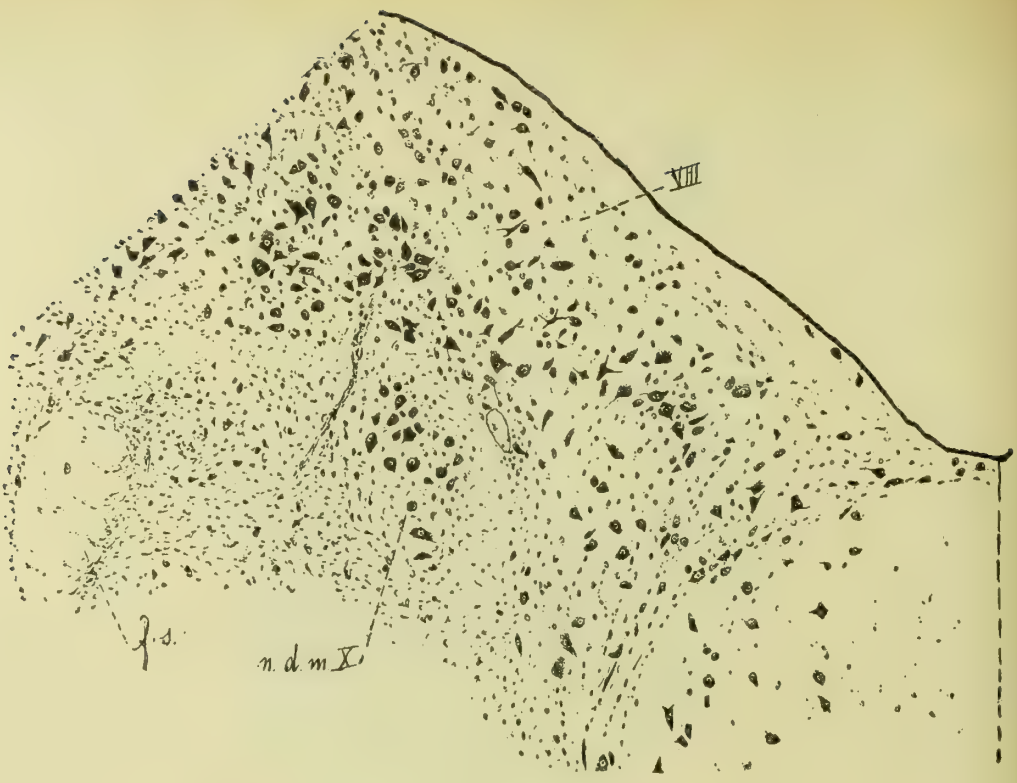

Fig. **454**.

Fig. **452**, **453** et **454**. Série de coupes transversales montrant la position respective du noyau de l'hypoglosse, *XII*, du noyau intercalé, *n*, *i*, et du noyau moteur dorsal du vague (*n. d. m. X*) chez le lapin.

Fig. **455**.

Cellules constitutives du noyau dorsal du vague chez le lapin. (Méthode de Golgi).

une partie interne formée de cellules nerveuses dont le prolongement cylindraxile peut être poursuivi jusque dans les faisceaux radiculaires, de telle sorte que leur nature motrice est devenue indiscutable, c'est le *noyau moteur dorsal ;* et une partie externe constituée par la partie du faisceau solitaire représentant la racine descendante du nerf vague, séparée du noyau moteur dorsal par une colonne grise : le *noyau terminal* des fibres sensitives du nerf vague ou *noyau du faisceau solitaire.* Toutes ces parties forment un véritable noyau sensitivo-moteur qui correspond à toute l'étendue de l'*aile grise.*

On admet généralement que toutes les fibres nerveuses motrices du nerf périphérique ont leurs cellules d'origine dans le noyau ambigu et dans le noyau dorsal du même côté du bulbe. Ce fait a été contesté par Cajal (13). Ce savant croit que les fibres radiculaires du nerf vague présentent un entrecroisement partiel, en ce sens qu'un certain nombre de ses fibres proviendraient de cellules nerveuses du noyau ambigu du côté opposé. Les recherches expérimentales faites au moyen de la méthode de Nissl ne viennent pas à l'appui de l'opinion de Cajal ; elles montrent, en effet, que toutes les fibres motrices du nerf vague sont des *fibres directes* [Van Gehuchten (2)], aussi bien celles qui naissent du noyau ventralque celles qui proviennent du noyau dorsal.

La même conclusion se dégage des recherches expérimentales que nous avons faites au moyen de la méthode de la dégénérescence wallérienne indirecte (4). Si on

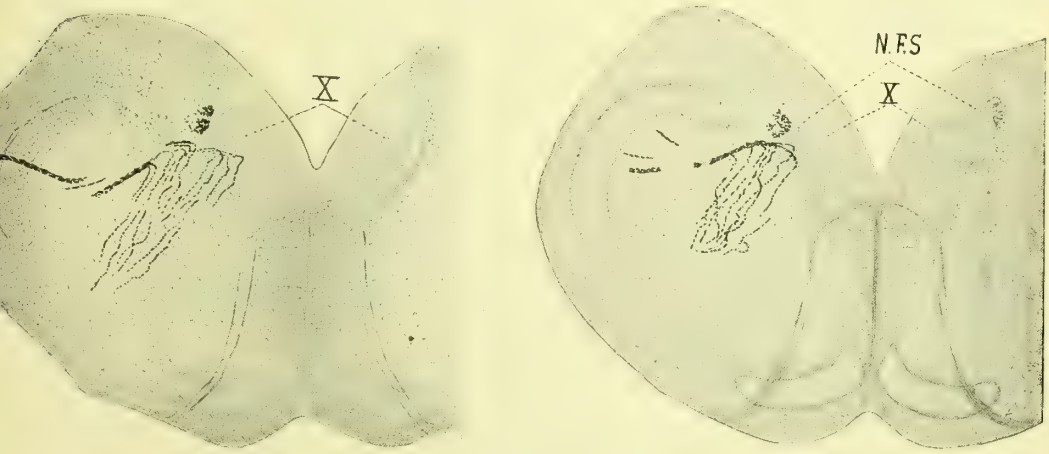

Fig. **456**. Fig. **457**.

Coupes transversales du bulbe d'un lapin tué 40 jours après l'arrachement du nerf vague.

X : Noyau dorsal du vague.

N. F. S. : Noyau du faisceau solitaire.
X : Noyau dorsal du vague.

arrache le nerf vague à la base du crâne et si, après une survie de 40 jours, on traite le tronc cérébral par la méthode de Marchi, on trouve en dégénérescence toutes les fibres radiculaires provenant du noyau ambigu, fig. **456** et **457**. Or *toutes* ces fibres proviennent du noyau du côté correspondant.

Les fibres sensitives du nerf pneumo-gastrique ont leurs cellules d'origine en dehors de l'axe cérébro-spinal, dans deux ganglions situés sur le trajet du nerf : le supérieur s'appelle le *ganglion jugulaire (ganglion jugulare)* et l'inférieur constitue le

ganglion plexiforme (ganglion nodosum). Ces ganglions du pneumo-gastrique sont formés en majeure partie de cellules nerveuses unipolaires dont le prolongement unique se bifurque, à une distance variable de la cellule d'origine, en une branche centrale et une branche périphérique. Celle-ci devient le cylindre-axe d'une fibre périphérique et va se terminer dans une des muqueuses où le nerf vague porte la sensibilité. La branche interne devient le cylindre-axe d'une fibre centrale. Elle pénètre dans la moelle allongée par le sillon collatéral postérieur et, arrivée au niveau du faisceau solitaire, elle se bifurque en une branche descendante qui devient fibre constitutive de ce faisceau et une branche horizontale ou quelque peu ascendante ; celle-ci va se terminer dans la partie supérieure de la masse grise longeant la face interne du faiseau solitaire et connue sous le nom de *noyau du faisceau solitaire* ou *noyau terminal* des fibres sensitives des nerfs *IX* et *X*.

C'est dans ce noyau que se terminent les prolongements cylindraxiles des éléments nerveux sensitifs périphériques appartenant à ces deux nerfs. C'est là aussi que se trouvent les cellules nerveuses des neurones sensitifs de second ordre dont les prolongements cylindraxiles vont se rendre dans les parties supérieures de l'axe nerveux.

Les branches descendantes de ces fibres sensitives peuvent être poursuivies, dans le *faisceau solitaire* ou *racine descendante*, jusqu'au niveau de l'extrémité supérieure de la moelle cervicale. Elles émettent, sur leur trajet, de nombreuses collatérales et se terminent dans une masse grise qui longe cette racine en dedans et qui forme la partie inférieure du *noyau terminal* du vague. A son extrémité inférieure, cette masse grise se fusionne avec celle du côté opposé, immédiatement en arrière de la coupe du canal central pour y constituer le *ganglion commissural* de Cajal, fig. **440**.

Origine apparente. Toutes les fibres du nerf vague ont leur origine apparente sur la face latérale du bulbe, dans la plus grande partie du sillon collatéral postérieur, au dessous des filets radiculaires du nerf glosso-pharyngien, fig. **458**. Cette origine se fait par de nombreux petits filets radiculaires qui se dirigent en dehors en convergant les uns vers les autres.

Trajet périphérique. Du sillon collatéral postérieur du bulbe, les faisceaux radiculaires du nerf vague se dirigent en haut et en dehors vers le trou déchiré postérieur. Les supérieurs et les moyens, réunis en un tronc unique, traversent la dure-mère cranienne au-devant du nerf spinal, en arrière du nerf glosso-pharyngien. A leur sortie du crâne, ils présentent un renflement en forme de nœud ; c'est le *ganglion jugulaire.*

Les filets inférieurs vont s'accoler momentanément aux fibres médullaires du nerf accessoire avec lesquelles ils traversent le trou déchiré postérieur. Une fois sortis de la boite cranienne, ces filets quittent le nerf accessoire dont ils constituent la branche interne, pour rentrer dans le tronc du vague. Celui-ci s'élargit et présente un ganglion volumineux : le *ganglion plexiforme.*

Le ganglion jugulaire et le ganglion plexiforme du pneumo-gastrique appartiennent aux fibres sensitives de ce nerf et représentent un ganglion spinal.

Le nerf pneumo-gastrique descend verticalement dans toute la région cervicale, étant situé au-devant de la colonne vertébrale, dans la gaine des gros vaisseaux du cou, entre la veine jugulaire interne et le carotide interne en haut, entre la veine jugulaire interne et la carotide primitive en bas.

Le nerf pneumo-gastrique pénètre ensuite dans la cage thoracique. A droite, il passe entre la veine et l'artère sous-clavière, donne au bord inférieur de cette

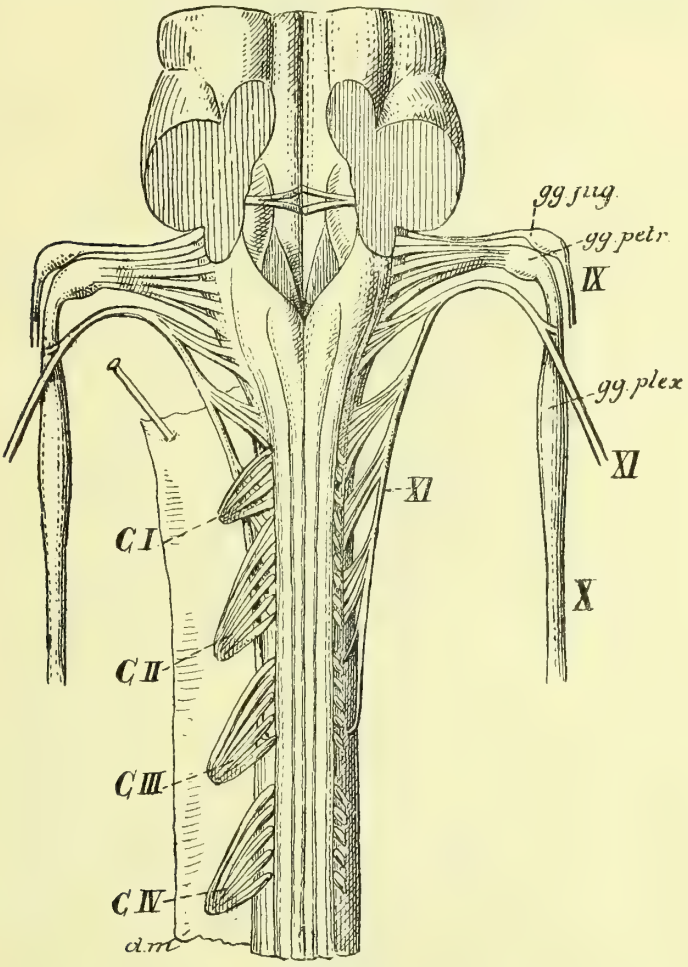

Fig. 458.
L'origine apparente du nerf accessoire de Willis, du nerf pneumo-gastrique et du nerf glosso-pharyngien. Gr. nat.

artère son *rameau récurrent* ou *nerf laryngé inférieur droit,* passe derrière la bronche droite et se rend à la face postérieure de l'œsophage. A gauche, il descend entre la carotide primitive et l'artère sous-clavière gauche, passe derrière le tronc veineux brachio-céphalique gauche, puis au-devant de la crosse de l'aorte. Au bord inférieur de cette crosse, il abandonne le *nerf récurrent* ou *nerf laryngé inférieur gauche.* Il passe ensuite derrière la bronche gauche et se rend sur la face antérieure de l'œsophage,

Les deux nerfs vagues, enlaçant l'œsophage, traversent le diaphragme et pénètrent dans la cavité abdominale. Le pneumo-gastrique gauche se termine dans la face antérieure de l'estomac. Le pneumo-gastrique droit aboutit à la face postérieure de

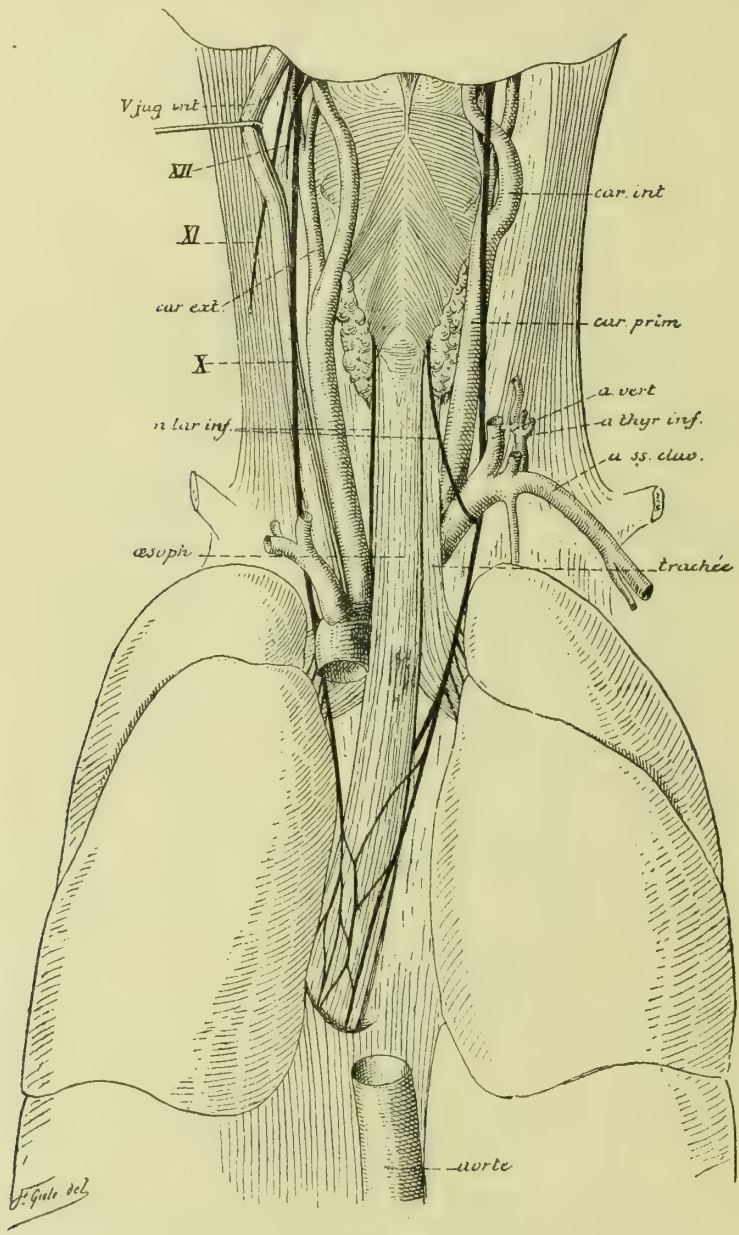

Fig. 459.

l'estomac et donne une branche au ganglion semi-lunaire droit du plexus solaire appartenant au sympathique.

Pendant ce long trajet, chaque nerf pneumo-gastrique émet des branches anastomotiques, des branches collatérales et des branches terminales.

Branches anastomotiques. Depuis le ganglion jugulaire jusqu'à l'extrémité inférieure du ganglion plexiforme, le nerf vague s'anastomose :

1° avec le ganglion pétreux du nerf glosso-pharyngien ;

2° avec le ganglion cervical supérieur du sympathique ;

3° avec le nerf grand hypoglosse au moment où celui-ci contourne le ganglion plexiforme.

Branches collatérales. Pour la facilité de la description des nombreuses branches collatérales qui proviennent du nerf vague, on les divise en branches cervicales, branches thoraciques et branches abdominales.

Dans sa *portion cervicale*, le nerf pneumo-gastrique donne :

1° Un *rameau méningé (ramus meningeus)* à la dure-mère voisine du trou déchiré postérieur.

2° Le *rameau auriculaire du vague (ramus auricularis).* Celui-ci provient du ganglion jugulaire, reçoit un rameau anastomotique du nerf glosso-pharyngien et se dirige en dehors, en contournant quelque peu la veine jugulaire interne. Il traverse alors l'os temporal dans un canal particulier appelé *canal mastoïdien*, s'anastomose dans ce trajet avec un rameau du nerf facial et va se distribuer à la face externe de la membrane du tympan et à la peau de la paroi supérieure et postérieure du conduit auditif externe.

3° Les *rameaux pharyngiens (rami pharyngei).* Ils sont au nombre de deux. Ces rameaux proviennent du ganglion plexiforme, se dirigent obliquement en bas et en dedans, en passant entre la carotide interne et la carotide externe et, arrivés sur la paroi latérale du pharynx, à la hauteur du muscle constricteur moyen, ils s'anastomosent avec des branches du nerf glosso-pharyngien et du sympathique pour constituer le *plexus pharyngien*, d'où partent les filets d'innervation pour les muscles et la muqueuse du pharynx.

D'après les recherches de Réthy, les filets pharyngiens du nerf vague innerveraient les muscles constricteurs du pharynx, les muscles péristaphylin interne, pharyngo-staphylin et glosso-palatin du voile du palais.

De ce plexus pharyngien naît encore, d'après Exner (14), un filet nerveux qui peut se poursuivre jusque dans le muscle crico-thyroïdien. Ce filet nerveux représente, chez l'homme, le *nerf laryngé moyen* découvert par Exner chez le lapin et le chien où il constitue une branche du rameau pharyngien du nerf vague.

4° Le *nerf laryngé supérieur (n. laryngeus superior).* Il quitte le nerf vague vers l'extrémité inférieure du ganglion plexiforme, se dirige en bas et en dedans sur la face interne de la carotide interne et, arrivé près de l'os hyoïde, il se divise en un rameau externe et un rameau interne.

Le rameau laryngé externe descend sur la face externe du pharynx et va innerver le muscle crico-thyroïdien.

D'après les recherches de Exner, le nerf laryngé supérieur innerverait encore — en même temps que le nerf laryngé inférieur — le muscle ary-aryténoïdien, le muscle crico-aryténoïdien latéral et postérieur et le muscle thyro-ary-épiglotique. Il résulte cependant des recherches expérimentales de De Beule que le nerf laryngé supérieur n'abandonne des fibres motrices qu'au seul muscle crico-thyroïdien.

Le rameau laryngé interne, accompagné de l'artère laryngée supérieure, traverse la membrane thyro-hyoïdienne et se résout en branches terminales qui vont porter la sensibilité à la muqueuse de l'épiglotte, à celle de la partie voisine de la base de la langue ainsi que de la face postérieure du larynx, des gouttières latérales et à la muqueuse de toute la partie sus-glottique du larynx.

5° Les *rameaux cardiaques supérieurs (rami cardiaci superiores).* Ils proviennent, au nombre de deux ou de trois, d'un point variable du pneumo-gastrique ; ils descendent le long de la carotide primitive pour se rendre dans le *plexus cardiaque.*

Un de ces filets cardiaques, naissant directement du nerf vague, ou bien se formant par la réunion d'une branche du nerf laryngé supérieur avec une branche du nerf vague, constitue le *nerf dépresseur du cœur* ou *nerf de Cyon.*

Dans sa *portion thoracique* le nerf peneumo-gastrique fournit :

1° Le *nerf laryngé inférieur* ou *nerf récurrent (n. recurrens).* Ce nerf provient du pneumo-gastrique *droit,* en dessous de l'artère sous-clavière ; il contourne cette artère d'avant en arrière, puis remonte vers le larynx sur la face latérale de l'œsophage. Du côté *gauche,* le nerf laryngé inférieur provient du pneumo-gastrique au bord inférieur de la crosse de l'aorte. Il contourne cette crosse d'avant en arrière, puis remonte vers le larynx étant situé dans la gouttière que forme la trachée-artère avec l'œsophage. Les nerfs laryngés inférieurs pénètrent dans le larynx, en passant en dessous du bord inférieur du muscle constricteur inférieur du pharynx, et vont innerver, par leurs branches terminales, tous les muscles intrinsèques du larynx, à l'exception du muscle crico-thyroïdien.

Pendant ce trajet récurrent, chaque nerf laryngé inférieur émet :

a) des *rameaux cardiaques* se rendant dans le *plexus cardiaque,*

b) des *rameaux anastomotiques* avec le ganglion cervical inférieur du sympathique,

c) des *filets æsophagiens (rami æsophagei)* et *trachéens (rami tracheales)* destinés aux muscles de la partie voisine de l'œsophage et de la trachée-artère.

2° Les *rameaux cardiaques inférieurs (rami cardiaci inferiores);* ils se rendent dans le *plexus cardiaque.*

3° Les *rameaux bronchiques antérieurs et postérieurs.* Ils proviennent des nerfs vagues au moment où ceux-ci passent derrrière les bronches et se rendent à la face antérieure et à la face postérieure de ces dernières.

Les rameaux antérieurs forment, avec des filets du sympathique, le *plexus bronchique antérieur.* Les rameaux postérieurs forment, avec des filets du sympathique, le *plexus bronchique postérieur.* De ces deux plexus partent de nombreux rameaux qui accompagnent, dans l'intérieur du poumon, les divisions et les subdivisions des bronches.

4° Les *nerfs œsophagiens (rami œsophagei).* Les deux nerfs vagues, en descendant sur la face antérieure et sur la face postérieure de l'œsophage, émettent un grand nombre de branches collatérales qui s'anastomosent entre elles et constituent le *plexus œsophagien,* d'où partent les filets d'innervation pour les muscles et la muqueuse de l'œsophage.

Dans sa *portion abdominale* le nerf pneumo-gastrique gauche innerve, par ses

branches terminales, les muscles et la muqueuse de la paroi antérieure de l'estomac *(rami gastrici)* et s'étend, par l'épiploon gastro-hépatique, jusque dans le foie *(rami hepatici)*. Le nerf pneumo-gastrique droit donne les filets moteurs et les filets sensibles à la paroi postérieure de l'estomac *(rami gastrici)* et se termine dans le ganglion semi-lunaire droit du plexus solaire *(rami cœliaci)*. Nous verrons plus tard qu'à ce même ganglion aboutit le *nerf grand splanchnique* du sympathique thoracique. Il en résulte une anse à concavité supérieure connue sous le nom de *anse mémorable de Wrisberg*.

Le nerf vague possède donc, dans le bulbe, deux masses grises distinctes en connexion avec ses fibres motrices. Ces deux masses grises diffèrent l'une de l'autre non seulement par le volume des cellules nerveuses qui les constituent, mais encore par le mode de répartition dans le corps cellulaire de la partie chromophile. Il serait important de savoir si à ces différences morphologiques correspond également une différence fonctionnelle. En se basant sur le résultat de ses recherches expérimentales, Marinesco (15) a formulé la conclusion que le noyau dorsal du vague était le noyau d'innervation de tous les muscles lisses innervés par le nerf de la dixième paire. Onuf et Collins (16), Mott et plus récemment encore Kohnstamm (17) se sont ralliés à cette opinion. D'après ces auteurs le noyau dorsal serait un centre sympathique, le *noyau sympathique de la moelle allongée*. Cette conclusion ne concorde pas avec les résultats des nombreuses recherches expérimentales faites dans notre laboratoire par nous-même, par De Beule et plus récemment encore par Alfewsky (18) et qui ont établi que le noyau dorsal du vague doit être considéré, si pas dans sa totalité au moins dans sa plus grande partie, comme le *centre d'innervation de tous les muscles striés du larynx* et que, contrairement à l'opinion soutenue par tous les auteurs, le noyau ambigu n'intervient en rien dans l'innervation des muscles laryngés.

Littérature.

(1) Parhon et Goldstein : *Sur l'origine de la branche descendante de l'hypoglosse.* La Roumanie médicale. 1899, p. 44-46. — (2) Van Gehuchten : *Recherches sur l'origine réelle des nerfs craniens.* III. *Le nerf pneumo-gastrique et le nerf glosso-pharyngien.* Journal de Neurologie, 1898. — (3) Bunzl-Federn : *Ueber den Kern des Nervus accessorius.* Monatsschrift für Psychiatrie und Neurologie. Bd. II. 1897. — Bunzl-Federn : *Der centrale Ursprung des N. Vagus.* Monatschrift für Psychiatrie und Neurologie. Bd. V. 1899. — (4) Van Gehuchten ; *Recherches sur l'origine réelle et le trajet intracérébral des nerfs moteurs.* Le Névraxe, vol. V, 1903. — (5) Van Gehuchten : *De l'existence ou la non existence de fibres croisées dans le tronc périphérique des nerfs craniens.* Journal de Neurologie. 1899. — Cl. Bernard : *Leçons sur la physiologie et la pathologie du système nerveux,* vol. II, p. 256, 1858. — (7) Van Gehuchten : *Les fibres inhibitives du cœur appartiennent au nerf pneumo-gastrique et pas au nerf spinal.* Le Névraxe, vol. IV, 1902. — (8) Van Kempen : *Essai expérimental sur la nature fonctionnelle du nerf pneumogastrique.* Louvain, 1842. — *Nouvelles recherches physiologiques sur les racines des nerfs pneumo-gastrique et spinal.* Mémoires de l'Académie de Médecine de Belgique. T. IV, p. 334. — (9) Van Gehuchten et Bochenek : *Le nerf de Willis dans ses connexions avec le nerf pneumo-gastrique.* Le Névraxe, vol. II, 1900-1901. — (10) De Beule : *Recherches expérimentales sur l'innervation motrice du larynx chez le lapin.* Le Névraxe, vol. IV, 1903. — (11) Batelli : *Le nerf spinal est le nerf moteur de l'estomac.* Revue médicale de la Suisse normande, 1898. — (12) Broeckaert : *Etude sur le nerf récurrent laryngé.* Bull. de la Société belge d'otologie et de laryngologie, 1903. — (13) Cajal : *Apuntos para el estudio del bulbo raquideo, cerebelo y origen de los nervtos encefalicos.* VII. *Origen de los nervios vago y glosoforingeo.* Madrid 1895. — (14) Exner : *Die Innervation des Kehlkopfes.* Sitzungsber. d. Kais. Akad. d. Wiss. Wien. 1884. III. Abth. Bd. 89. pp. 63-115. — (15) Marinesco : *Les noyau musculo-striés et musculo-lisses du pneumo-gastrique.* Comptes-rendus de la Soc. de Biologie, 1897. — (16) Onuf et Collins : *Experimental researches on the localisation of the sympathetic nerve in the spinal cord and brain.* The Journal of nervous and mental diseases, 1898. — (17) Kohnstamm : *Zur Anatomie und Physiologie der Vaguskerne.* Archiv für Psychiatrie, Bd. 34, p. 1077. — (18) N. Alfewsky : *Les noyaux sensibles et moteurs du nerf vague chez le lapin.* Le Névraxe, Vol. VII, 1905.

VINGT-HUITIÈME LEÇON

La structure interne du myélencéphale *(Suite)*.
La structure interne du métencéphale.

Le nerf glosso-pharyngien.
Etude d'une série de coupes tranversales du pont de Varole.

XI. Le nerf glosso-pharyngien.

Le nerf glosso-pharyngien *(n. glosso-pharyngeus)* ou neuvième paire des nerfs craniens est un nerf mixte, à la fois sensitif et moteur. Il provient de la moelle allongée, sort de la boite cranienne par le trou déchiré postérieur, présente à ce niveau deux petits épaississements ganglionnaires, qui constituent le *ganglion supérieur (ganglion superius)* et le *ganglion pétreux (ganglion petrosum)*, et va se termi-

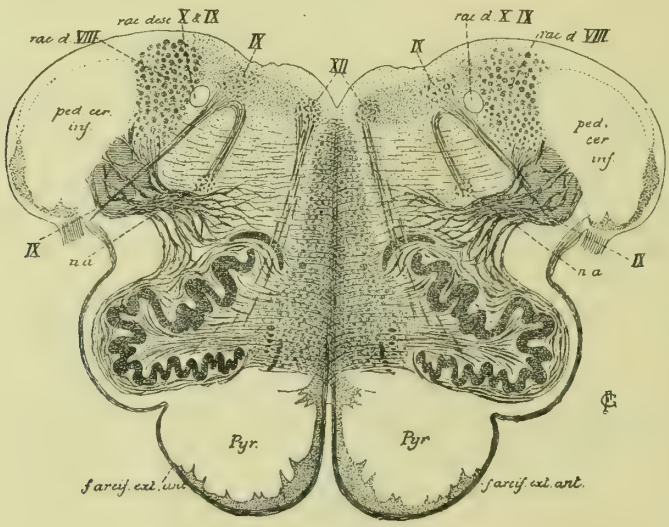

FIG. 460.
Coupe passant par le noyau d'origine du nerf glosso-pharyngien.

ner dans les muscles de la paroi du pharynx, dans la muqueuse du pharynx et dans celle du tiers postérieur de la face dorsale de la langue.

Origine réelle. Les fibres motrices du nerf glosso-pharyngien ont leurs cellules d'origine dans l'axe cérébro-spinal, dans une petite colonne de cellules nerveuses située en dedans de l'extrémité supérieure du noyau moteur ventral du vague,

immédiatement en dessous du noyau du facial [Van Gehuchten (1)], fig. **460**. Les cellules radiculaires de ces fibres se comportent comme celles de la partie motrice du nerf pneumo-gastrique. Leur prolongement cylindraxile se dirige d'abord vers la profondeur du bulbe, puis se recourbe brusquement en dehors pour se joindre aux fibres sensitives.

Cajal (2) a observé une décussation partielle entre ces fibres radiculaires. Les recherches que nous avons entreprises avec la méthode de Nissl prouvent que le nerf glosso-pharyngien ne renferme que des *fibres directes*.

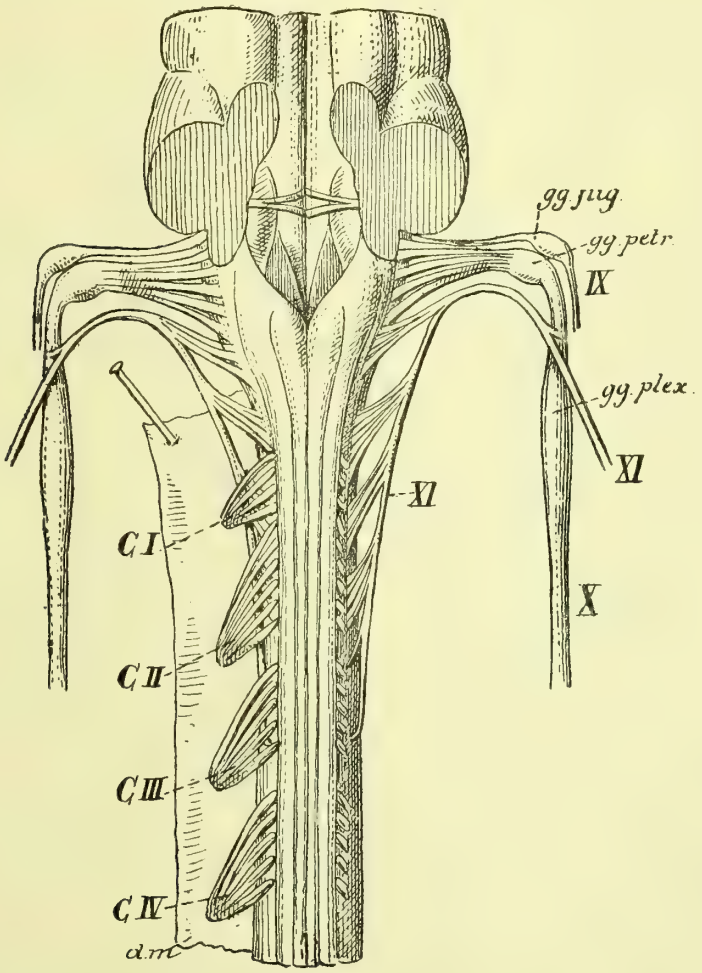

Fig. **461**.
L'origine apparente du nerf accessoire de Willis, du nerf pneumo-gastrique et du nerf glosso-pharyngien. Gr. nat.

Les fibres sensitives de la neuvième paire des nerfs craniens ont leurs cellules d'origine en dehors de l'axe cérébro-spinal, dans les deux ganglions, *supérieur* et *pétreux*, que présente le nerf au niveau du trou déchiré postérieur. Ces ganglions ont la même structure que ceux des nerfs spinaux. Ils sont formés de cellules

unipolaires dont la branche unique se bifurque bientôt et donne naissance à un prolongement périphérique et à un prolongement central. Le prolongement périphérique va se terminer dans les muqueuses où le nerf glosso-pharyngien porte la sensibilité. Le prolongement central devient le cylindre-axe d'une fibre radiculaire, pénètre dans le bulbe par la partie supérieure du sillon collatéral postérieur et, arrivé au niveau du faisceau solitaire, il se bifurque en une branche descendante et une branche ascendante. La branche descendante devient fibre constitutive du faisceau solitaire, constituant une véritable *racine descendante* du nerf ; elle est plus ou moins longue et peut être poursuivie jusque vers le tiers moyen de ce faisceau [Bruce (3), Van Gehuchten (20)] ; elle se termine, par des ramifications collatérales et terminales, dans la substance grise voisine. La branche ascendante est plus courte ; elle constitue plutôt une branche horizontale qui se termine directement dans la partie supérieure du noyau de substance grise avoisinant le faisceau solitaire.

Origine apparente. Les filets radiculaires du nerf de la neuvième paire, au nombre de cinq ou six, sortent de l'axe cérébro-spinal entre le pédoncule cérébelleux inférieur et l'olive, par la partie supérieure du sillon collatéral postérieur du bulbe, au-dessus de l'origine apparente des filets du nerf vague, en dessous de l'origine du nerf acoustique, fig. **461**.

Trajet périphérique. Les filets radiculaires du nerf glosso-pharyngien se dirigent en dehors et se réunissent bientôt en un tronc unique. Celui-ci traverse la dure-mère, dont il reçoit une gaine, au niveau du trou déchiré postérieur, et sort de ce trou au-devant du nerf pneumo-gastrique. A ce niveau, ses filets postérieurs présentent un petit ganglion découvert par Andersch et appelé *ganglion d'Andersch ;* il se trouve dans le voisinage immédiat du rocher et s'appelle encore *ganglion pétreux.*

Un peu au-dessous du ganglion pétreux, en dedans même du trou déchiré postérieur, le nerf glosso-pharyngien présente un second ganglion plus petit, découvert par Ehrenritter et appelé *ganglion d'Erhenritter, ganglion jugulaire* ou *ganglion supérieur.*

Le ganglion pétreux et le ganglion jugulaire représentent un ganglion spinal. Ils appartiennent à la partie sensitive du nerf glosso-pharyngien. Ils sont formés par des cellules nerveuses unipolaires qui sont les cellules d'origines de toutes les fibres sensitives.

Arrivé à la base du crâne, le nerf de la neuvième paire passe, avec le nerf grand hypoglosse, entre la veine jugulaire interne qui est en arrière et la carotide interne qui est en avant, fig. **462**. Il se place alors sur la face externe de la carotide, contourne le bord postérieur du muscle stylo-pharyngien, puis se recourbe en avant entre ce dernier muscle et le muscle stylo-glosse. Il longe une partie de la paroi latérale du pharynx, passe sur la face externe de l'amygdale et se termine dans la base de la langue.

Pendant ce trajet, le nerf glosso-pharyngien fournit des branches anastomotiques, des branches collatérales et des branches terminales.

Branches anastomotiques. Au sortir du crâne, le nerf de la neuvième paire s'anastomose :
1° avec le nerf pneumo-gastrique placé dans le voisinage ;
2° avec le ganglion cervical supérieur du sympathique ;
3° avec le nerf facial au moment où ce dernier nerf sort du trou stylo-mastoïdien.

Branches collatérales. 1° Du ganglion pétreux du glosso-pharyngien part une branche collatérale importante qui va donner la sensibilité à la paroi interne

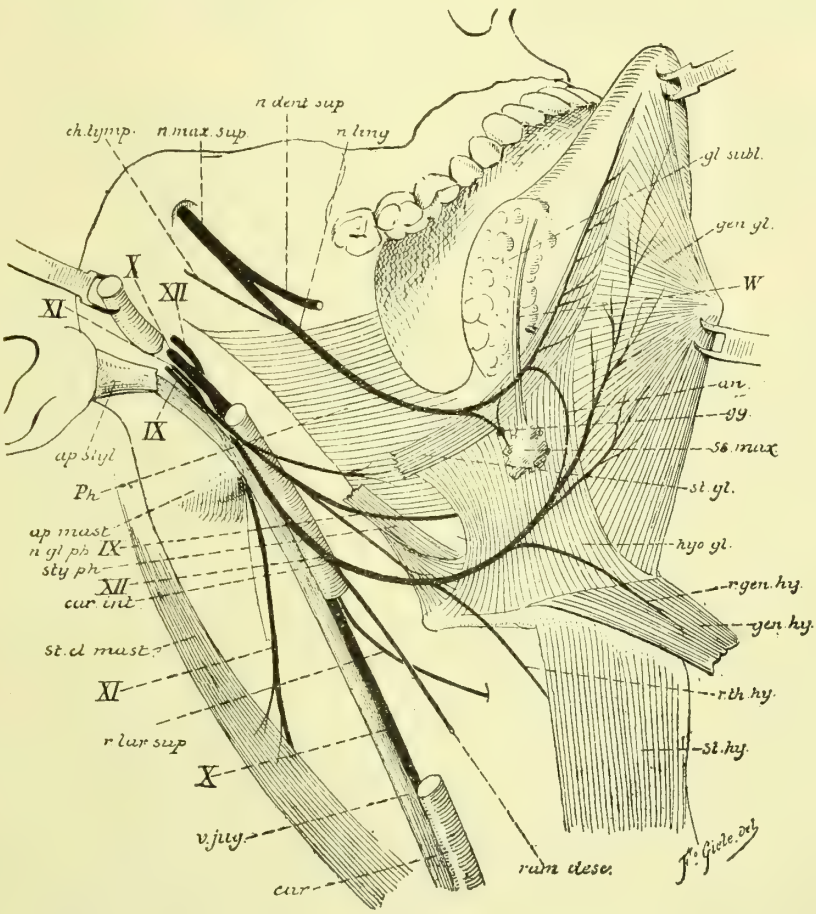

Fig. 462.

de l'oreille moyenne et qu'on appelle le *nerf tympaniqne* (*n. tympanicus*) ou *rameau anastomotique de Jacobson.* Il naît du ganglion pétreux, se dirige directement en haut et pénètre dans un petit canal osseux, le *canalicule tympanique*, dont l'orifice inférieur se trouve sur la face inférieure du rocher, entre la fosse jugulaire et le canal carotidien. Ce canalicule s'ouvre sur la paroi inférieure de la caisse du tympan. Arrivé dans cette caisse, le rameau de Jacobson parcourt le sillon creusé sur la paroi interne de l'oreille moyenne et se divise en branches terminales, fig. 463.

Les auteurs français distinguent six branches terminales : deux postérieures qui se rendent à la muqueuse dans le voisinage de la fenêtre ovale et de la fenêtre ronde; deux antérieures, dont l'une va se rendre dans la muqueuse de la trompe d'Eustache, tandis que l'autre s'anastomose avec le plexus carotidien du sympathique; enfin deux branches supérieures qui sortent de la caisse du tympan par sa paroi supérieure et arrivent sur la face antérieure de la portion pierreuse du temporal. L'une de ces branches constitue le *nerf grand pétreux profond;* elle va se réunir au *nerf grand pétreux superficiel* provenant du facial et se rend avec lui au ganglion sphéno-palatin du nerf maxillaire supérieur, branche du trijumeau. L'autre branche forme le *nerf petit pétreux profond;* elle se joint au *nerf petit pétreux superficiel* du facial et se rend au ganglion otique du nerf maxillaire inférieur.

Les anatomistes allemands décrivent de la même façon les deux branches postérieures

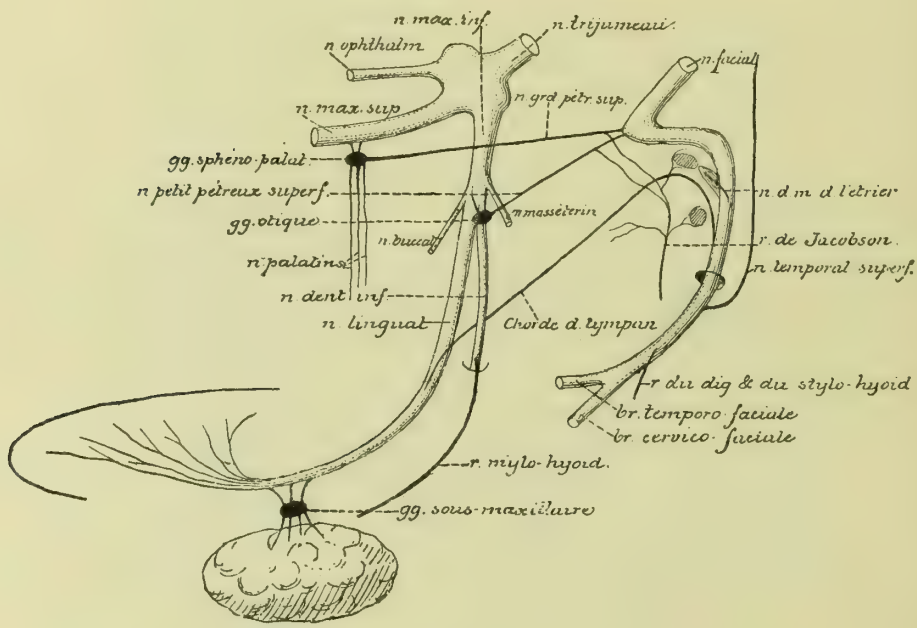

Fig. **463.**
Schéma montrant les anastomoses qui se font entre le nerf trijumeau, le nerf facial et le nerf glosso-pharygien.

et les deux branches antérieures. Ils ne signalent qu'une seule branche supérieure se rendant directement au ganglion otique et qu'ils appellent *nerf petit pétreux superficiel.* Ce nerf serait relié au ganglion géniculé du facial par un rameau anastomotique (*ramus anastomoticus nervi facialis cum plexi tympanico)*, le nerf petit pétreux superficiel des auteurs français.

Quant aux nerfs pétreux profonds, ils seraient formés par des filets sympathiques : filets provenant du plexus carotidien et s'unissant au nerf grand pétreux superficiel pour former le nerf vidien : ils forment le *nerf grand pétreux profond;* filets provenant du plexus tympanique de la carotide et s'unissant au nerf petit pétreux superficiel : ils forment le *nerf petit pétreux profond.*

2° Les *nerfs pharyngiens (rami pharyngei)*, au nombre de deux ou trois, se rendent dans la paroi latérale du pharynx et constituent le *plexus pharyngien* avec les filets pharyngiens du sympathique et du nerf pneumo-gastrique.

3° Le *nerf du stylo-pharyngien (ramus stylopharyngeus)* quitte la neuvième paire

au moment où elle contourne le muscle stylo-pharyngien. D'après les recherches de Volkmann et de Réthi il innerve ce dernier muscle.

4° Des *rameaux tonsillaires* (*rami tonsillares*) destinés à la muqueuse de l'amygdale et du pilier du voile du palais.

Branches terminales. Arrivé à la base de la langue, le nerf glosso-pharyngien se résout en branches terminales qui se rendent dans la muqueuse du tiers postérieur du dos de la langue, depuis le voisinage de l'épiglotte jusqu'un peu au-devant du V lingual.

Ces branches terminales (*rami linguales*) donnent à la muqueuse du tiers postérieur de la langue les filets de la sensibilité générale et les filets de la sensibilité gustative ou filets gustatifs ; ceux-ci se terminent principalement dans les bulbes gustatifs.

La structure interne du métencéphale.

Le métencéphale est la partie du rhombencéphale comprise entre l'isthme du rhombencéphale et le myélencéphale. Il est formé d'une partie ventrale, la *protubérance annulaire* ou le *pont de Varole (pons),* et d'une partie dorsale, le *cervelet.* Ces deux parties sont reliées l'une à l'autre par les *pédoncules cérébelleux moyens* ou *bras du pont* (*brachia pontis*).

Pont de Varole.

L'étude d'une série de coupes transversales pratiquées aux différents niveaux de la protubérance nous renseignera sur l'organisation interne de cette partie importante de l'axe cérébro-spinal. Nous avons indiqué dans la fig. **464**, par des lignes pointillées, le niveau auquel correspondent les différentes coupes que nous allons étudier en détail.

La fig. **465** représente le dessin d'une coupe faite vers le bord inférieur de la protubérance annulaire. Ce qui donne à cette coupe, et à toutes celles que nous allons étudier dans cette leçon, un caractère particulier, qui les différencie nettement des coupes de la moelle allongée, c'est que toute leur moitié antérieure est occupée par de nombreux faisceaux compacts de fibres transversales appartenant à la protubérance. Toutes ces coupes sont formées, en effet, de deux parties : une *partie antérieure* ou *basale (pars basilaris pontis),* formée essentiellement par les fibres protubérantielles ou fibres des pédoncules cérébelleux moyens, et une *partie postérieure* ou *dorsale* (*pars dorsalis pontis*) où nous trouvons les éléments particuliers du rhombencéphale.

Dans la partie basale, fig. **465**, on aperçoit, entre les fibres protubérantielles qui ont toutes une direction transversale, des amas irréguliers de substance grise qui constituent les *noyaux du pont* (*nuclei pontis*). Les fibres tranversales s'entrecroisent sur la ligne médiane et se rendent de chaque côté, par le pédoncule cérébelleux moyen, dans les hémisphères du cervelet. Ces faisceaux protubéran-

tiels renferment un grand nombre de fibres servant à relier la couche corticale grise d'un hémisphère cérébelleux aux noyaux du pont. D'après les recherches

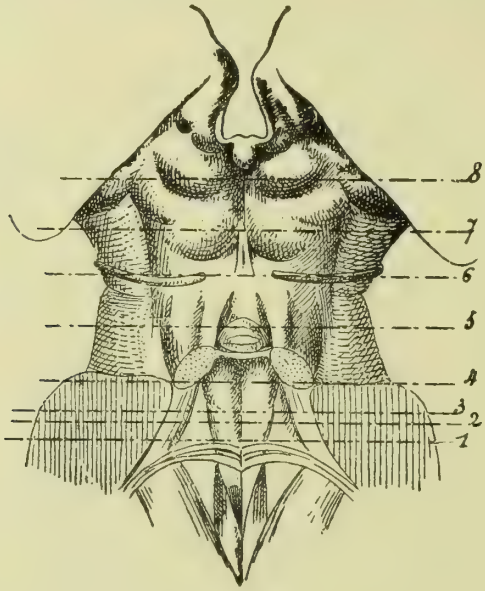

Fig. **464**.
La face postérieure du métencéphale et du mésencéphale. Gr. nat.
Les lignes pointillées 1 à 6 indiquent les plans de section des fig. **465** à **472**.

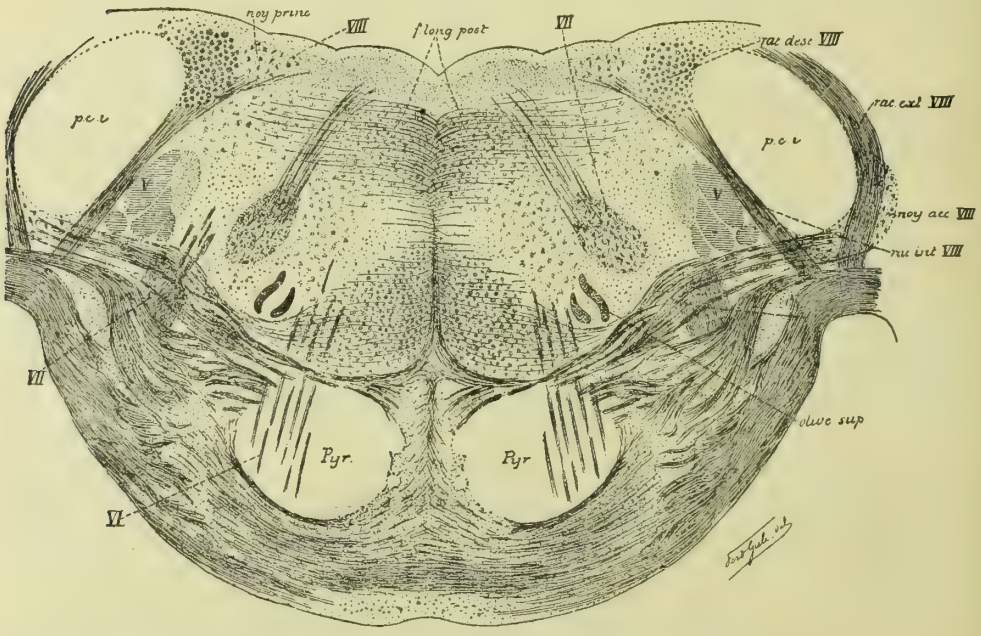

Fig. **465**.
Coupe transversale du pont de Varole correspondant au plan de section 1 de la fig. **464**.

de Cajal (4), confirmées par des recherches expérimentales de Thomas et les nôtres (19), ces fibres transversales, que nous ayons appelées *fibres ponto-cerébelleuses*,

ont leurs cellules d'origine dans les noyaux du pont, ou dans la formation réticulaire du métencéphale et se rendent, par le pédoncule cérébelleux moyen du côté opposé, à l'écorce cérébelleuse. L'entrecroisement de ces fibres se fait dans la protubérance annulaire elle-même.

Au milieu de ces fibres transversales, on voit la section d'un faisceau compact de fibres nerveuses longitudinales *(fasciculi longitudinales)*. Ce sont les fibres des pyramides antérieures de la moelle allongée qui traversent la protubérance pour se rendre vers l'écorce cérébrale. En traversant la protubérance, ces fibres émettent un grand nombre de branches collatérales se terminant entre les cellules nerveuses qui constituent les noyaux du pont.

Ces collatérales relient donc les fibres du faisceau pyramidal aux cellules d'origine des fibres ponto-cérébelleuses et comme celles-ci sont, en majeure partie, des fibres croisées, nous voyons par là une connexion s'établir entre l'hémisphère cérébral d'un côté et l'hémisphère cérébelleux du côté opposé *(voie cortico-ponto-cérébelleuse)*, FIG. **473**.

Ces fibres longitudinales divisent les fibres du pont en deux groupes : les *fibres superficielles (fibrae pontis superficiales)* et les *fibres profondes (fibrae pontis profundae)*.

Ces deux faisceaux pyramidaux sont traversés, d'arrière en avant, par des faisceaux plus grêles à direction antéro-postérieure, *VI :* ce sont les fibres radiculaires du nerf oculo-moteur externe qui sortent du tronc cérébral immédiatement en dessous du bord inférieur de la protubérance.

La partie dorsale de la coupe présente, sur la ligne médiane, le *raphé*. C'est là que, sur toute la longueur du tronc cerébral, viennent s'entrecroiser de nombreux faisceaux de fibres nerveuses transversales, *fibres arciformes internes*, dont on ignore encore en grande partie l'origine et la terminaison.

De chaque côté du raphé, entre les fibres à direction transversale, on voit tout le champ occupé par la section de petits faisceaux de fibres à direction longitudinale. Le long de la moelle allongée, ces fibres formaient, dans le voisinage immédiat du raphé, entre les fibres radiculaires des deux nerfs hypoglosses, un faisceau compact depuis la substance grise du plancher du quatrième ventricule jusqu'aux faisceaux pyramidaux.

Dans la protubérance, un noyau gris, appelé souvent *noyau central*, vient séparer ces fibres en deux masses distinctes. En avant, immédiatement en contact avec les fibres protubérantielles, nous retrouvons la continuation de la couche interolivaire des fibres sensitives, ou fibres de la voie sensitive venant des masses grises des cordons postérieurs de la moelle (*lemniscus*) : c'est la couche des fibres *médullo-thalamiques*. En arrière, dans le voisinage immédiat du plancher du quatrième ventricule, apparaît la continuation des voies courtes ou du faisceau fondamental du cordon antérieur de la moelle. Au niveau de la partie inférieure de la protubérance, ce faisceau prend le nom de *faisceau longitudinal postérieur* ou *médian* (*fasciculus longitudinalis medialis*). Un peu en dehors de la couche des fibres sensitives apparaît une lamelle grise repliée sur elle-même, c'est l'*olive supérieure* (*nucleus olivaris superior*); puis une masse compacte de substance grise riche en

cellules nerveuses volumineuses : c'est la partie inférieure du noyau d'origine du nerf facial (*nucleus n. facialis*). De ce noyau partent des fibres radiculaires qui se dirigent en arrière et en dedans vers le plancher du quatrième ventricule, constituant la *branche radiculaire interne* (*pars prima*) du facial.

Plus en dehors encore, on tombe sur la coupe de la racine *spinale* du nerf trijumeau, *V*, (accompagnée de la masse grise terminale des fibres de cette racine), limitée latéralement par la racine interne du nerf acoustique et par le pédoncule cérébelleux inférieur, *pci*.

Entre le noyau d'origine du nerf facial et la racine descendante du nerf trijumeau, on aperçoit encore, à gauche, des faisceaux de fibres à direction antéro-postérieure. Ils appartiennent encore au nerf facial, dont ils forment une partie de la *branche radiculaire externe (pars secunda)*.

La racine descendante du nerf trijumeau est limitée en avant par des fibres transversales. Celles-ci proviennent du *noyau accessoire* de l'acoustique, passent au-devant de l'olive supérieure, traversent la couche des fibres sensitives d'origine spinale et s'entrecroisent sur la ligne médiane avec les fibres du côté opposé. Cet ensemble de fibres transversales, nettement distinctes des fibres protubérantielles, est connu sous le nom de *corps trapézoïde (corpus trapezoideum)* et appartient aux voies centrales de la racine cochléaire du nerf acoustique ainsi que nous le verrons plus tard. Après entrecroisement, ces fibres se rendent jusqu'au devant de l'olive supérieure du côté opposé où elles deviennent *ascendantes*, en formant, surtout chez les mammifères, un faisceau arciforme que nous avons appelé *faisceau arqué ;* il représente une partie de la voie acoustique bulbo-métencéphalique.

En arrière de l'olive se trouve le faisceau de fibres ascendantes provenant des stries médullaires et formant la partie dorsale de la même voie acoustique centrale.

Sur le plancher du quatrième ventricule, on trouve de dehors en dedans :

1° la racine descendante de la branche vestibulaire du nerf acoustique avec la masse grise voisine, et

2° le *noyau principal* du nerf acoustique, qui fait saillie sur ce plancher au niveau de la région acoustique.

Les fibres longitudinales que l'on trouve, en arrière des fibres du corps trapézoïde, dans la région connue sous le nom de substance réticulaire grise ou *formation réticulaire*, appartiennent en partie aux voies courtes, en partie à la voie centrale des fibres sensitives et principalement à la partie de cette voie qui est en connexion avec le noyau terminal du nerf trijumeau ou voie centrale des fibres sensitives bulbo-thalamiques.

La coupe suivante, FIG. **466** et **467**, nous amène dans le domaine du nerf facial et du nerf oculo-moteur externe.

La moitié antérieure de la coupe est occupée par les fibres protubérantielles avec les noyaux du pont et par les faisceaux pyramidaux disloqués par le passage des fibres transversales.

Immédiatement en arrière des fibres protubérantielles, nous retrouvons, de chaque côté du raphé, la couche des fibres sensitives d'origine spinale ou *lemnicus*,

le noyau central et le faisceau longitudinal postérieur. Entre ce faisceau et le plancher du quatrième ventricule existe la coupe arrondie d'un autre faisceau à fibres verticales : c'est la *branche radiculaire ascendante* du nerf facial.

Au-devant et un peu en dehors de cette branche du facial se trouve une masse compacte de substance grise riche en cellules nerveuses : c'est le *noyau d'origine* du nerf oculo-moteur externe, *n. VI*. Les fibres radiculaires de ce nerf quittent ce noyau par sa face interne et traversent horizontalement la coupe jusqu'au niveau des fibres protubérantielles. Ces fibres n'ont été coupées que sur une partie de leur trajet, parce que, pour aller de leur noyau d'origine réelle à leur origine apparente, elles suivent dans le tronc cérébral une direction oblique en bas et en avant.

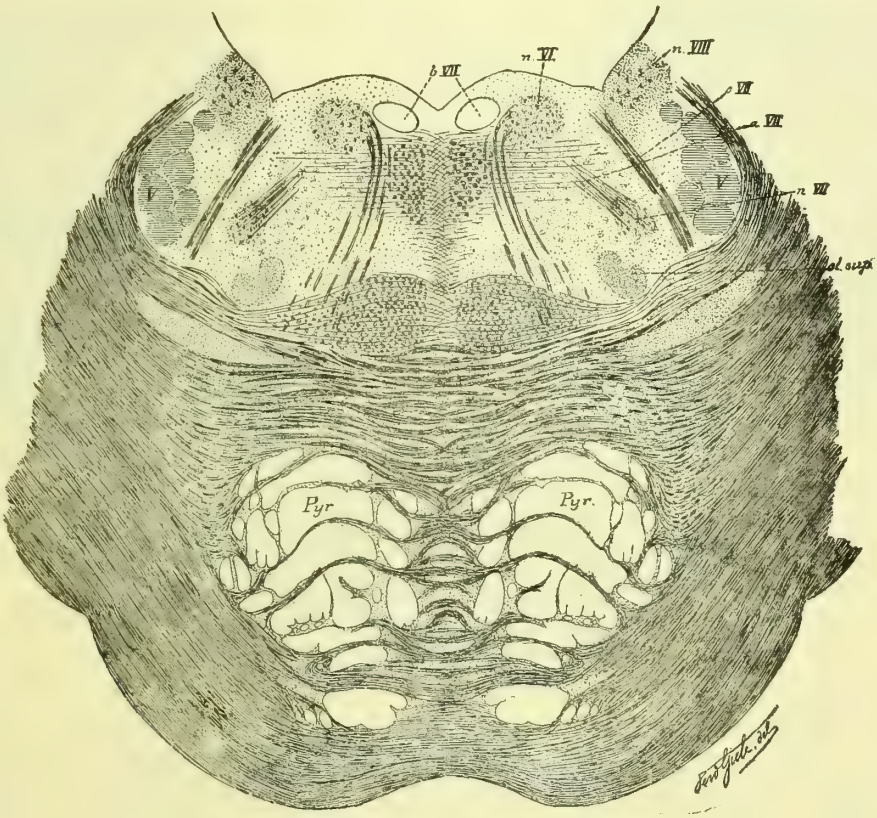

Fig. **466**.
Coupe correspondant au plan de section 2 de la fig. **464**.

En dehors de ces fibres du nerf de la sixième paire, nous retrouvons encore comme parties essentielles :

1° L'olive supérieure, *ol. sup.*, enveloppée par les fibres ventrales et dorsales de la voie acoustique centrale.

2° Le noyau d'origine du nerf facial avec le commencement de la *branche radiculaire interne, nVII*.

3° Un faisceau de fibres nerveuses appartenant encore au nerf facial, *cVII*, la *branche radiculaire externe.*

4° Une partie de la racine interne ou racine vestibulaire du nerf acoustique avec son noyau à grosses cellules ou noyau de Deiters. De ce noyau partent des fibres nerveuses qui s'inclinent en avant et en dedans, se recourbent en bas, derrière le noyau du facial, et peuvent se poursuivre jusque dans le cordon antérieur de la moelle. C'est le *faisceau vestibulo-spinal.*

5° La racine descendante du nerf trijumeau, *V*.

Ce qui doit vous frapper sur cette coupe, c'est que le nerf facial a été sectionné à trois points différents de son trajet :

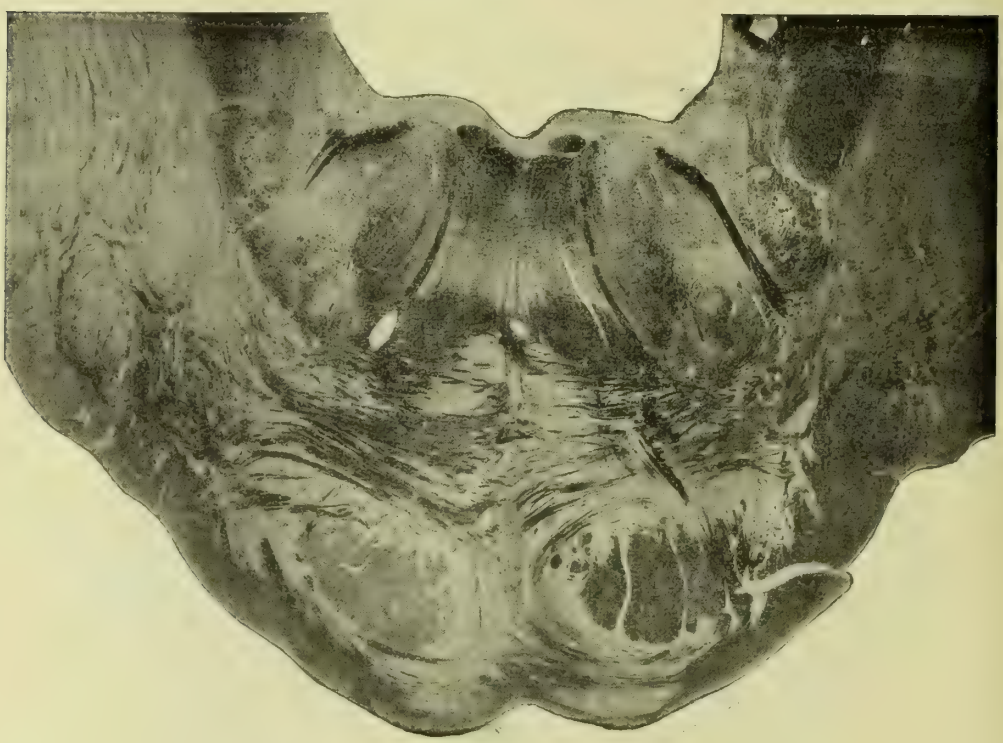

Fig. **467.**

Coupe correspondant au plan de section 2 de la fig. **464.**

1° au niveau de son noyau d'origine et de sa branche radiculaire interne, *nVII;*

2° dans sa branche radiculaire ascendante, *bVII*, et

3° dans sa branche radiculaire externe, *cVII*.

Les fibres radiculaires du facial décrivent, en effet, avant de sortir du tronc cérébral, un trajet assez complexe dans la profondeur même de la protubérance annulaire.

Du noyau d'origine, ces fibres se dirigent en arrière et en dedans jusqu'au niveau du plancher du quatrième ventricule, un peu en dehors de la ligne médiane. Ce faisceau de fibres radiculaires, compris entre le noyau d'origine et

le plancher du quatrième ventricule, porte le nom de *branche radiculaire interne.* Arrivées près de la ligne médiane, toutes ces fibres se recourbent en haut et prennent une direction longitudinale constituant ce qu'on appelle la *branche radiculaire ascendante.* Après un court trajet, toutes les fibres se recourbent une deuxième fois en dehors en devenant transversales, ainsi que cela apparaît claire-

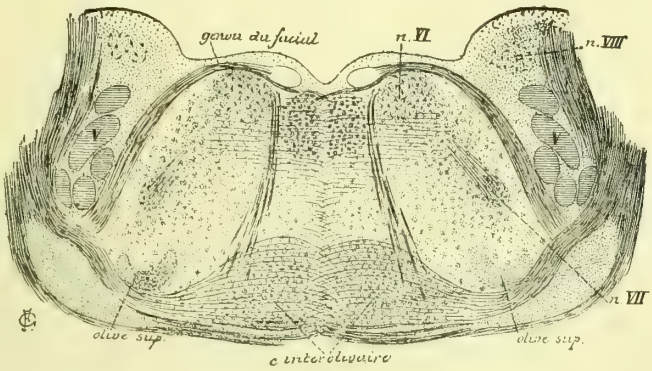

FIG. **468**.
Coupe correspondant au plan de section 3 de la FIG. **464**.

ment dans la FIG. **468** qui représente la moitié dorsale d'une coupe de la protubérance prise un peu au-dessus de la coupe précédente. Ce faisceau de fibres transversales s'appelle le *genou du facial.* Enfin, les fibres radiculaires s'infléchis-

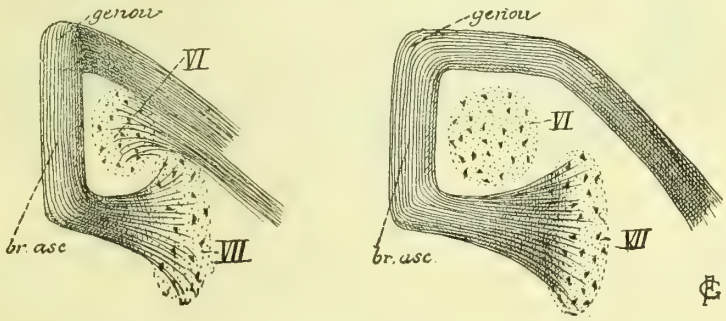

FIG. **469**.
Schéma indiquant le trajet des fibres radiculaires du nerf facial.
A gauche, ces fibres sont vues de profil.
A droite, elles sont représentées sur une vue de face.
VII : Noyau d'origine du nerf facial. | VI : Noyau d'origine du nerf oculo-moteur externe.

sent une troisième fois en bas, en avant et en dehors, formant la *branche radiculaire externe* qui va sortir du tronc cérébral dans le sillon horizontal séparant la protubérance annulaire de la moelle allongée. Nous avons représenté ce trajet assez complexe des fibres radiculaires du nerf de la septième paire dans les deux schémas de la FIG. **469**. On voit que, dans leur ensemble, les fibres radiculaires du nerf facial décrivent une courbe en fer à cheval, dans la concavité de laquelle est situé le noyau d'origine du nerf oculo-moteur externe. Ce noyau du

nerf de la sixième paire et la partie des fibres radiculaires qui le contourne — la branche radiculaire ascendante et le genou du facial — produisent sur le plancher du quatrième ventricule une saillie arrondie, correspondant à la partie inférieure de l'*éminence médiane* ou *éminence ronde*, à laquelle on a donné le nom d'*éminence faciale* ou *éminence du nerf abducteur*.

La majeure partie des fibres nerveuses de la substance réticulaire grise, comprise entre les fibres radiculaires du nerf oculo-moteur externe et les fibres de la branche radiculaire externe du nerf facial, appartiennent à la partie de la voie sensitive centrale en connexion avec les nerfs sensitifs du myélencéphale et du métencéphale : la voie centrale du nerf trijumeau en arrière et la voie centrale du nerf acoustique en avant.

La coupe suivante nous amène dans le domaine du nerf trijumeau, FIG. **470**.

Le nerf facial et le nerf oculo-moteur externe n'existent plus. Entre les fibres transversales de la protubérance et le plancher libre du quatrième ventricule, on retrouve la couche des fibres sensitives spinales, de nombreuses fibres arciformes internes s'entrecroisant dans le raphé, le faisceau longitudinal postérieur et, tout à fait en dehors, une partie de l'olive supérieure enveloppée par les fibres acoustiques centrales.

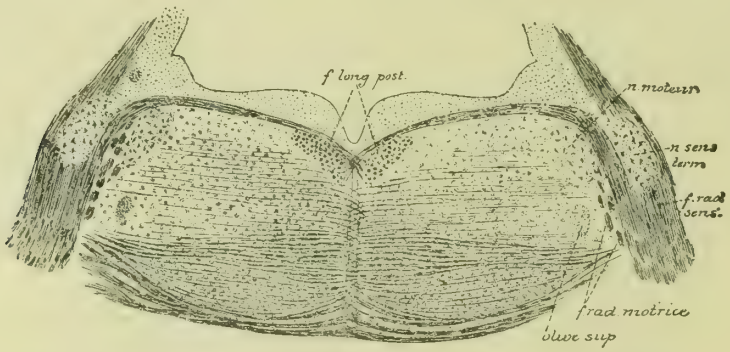

FIG. **470**.
Coupe correspondant au plan de section 4 de la FIG. **464**.

Sur les parties latérales de la coupe, nous voyons les fibres radiculaires du nerf trijumeau. On y distingue facilement un petit faisceau interne, la *racine motrice*, provenant d'une mase grise ovalaire, le *noyau moteur* ou *noyau masticateur*, et un faisceau volumineux externe, la *racine sensitive*, s'étendant jusqu'au niveau d'une masse grise volumineuse, riche en petites cellules nerveuses, qui constitue le *noyau sensitif terminal*. Entre le noyau moteur et le noyau terminal sensitif, on voit passer un petit faisceau de fibres nerveuses qui se dirigent transversalement en dedans, un peu en dessous de la face libre du plancher, pour s'entrecroiser au raphé avec un faisceau semblable venu du côté opposé. Il représente, selon toute probalilité, des fibres sensitives appartenant à la voie sensitive centrale du nerf de la cinquième paire.

Tout le reste de la coupe constitue ce que l'on appelle la *formation réticulaire*. On y trouve :

1° des fibres transversales, *fibres arciformes internes*, appartenant en majeure partie aux cellules nerveuses du noyau sensitif terminal du trijumeau ;

2° de nombreux petits faisceaux de fibres longitudinales représentant, en partie, les voies courtes du métencéphale dont quelques-unes peuvent se poursuivre jusque dans le cordon latéral de la moelle en formant les *fibres réticulo-spinales latérales* et, en partie aussi, les fibres de la voie sensitive centrale du nerf acoustique et du nerf trijumeau ;

3° des cellules nerveuses éparpillées entre les fibres nerveuses, *cellules de la formation réticulaire*, dont les prolongements cylindraxiles deviennent des fibres longitudinales, directes ou croisées, soit de la formation réticulaire, (fibres réticulo-spinales latérales), soit du faisceau longitudinal postérieur (fibres réticulo-spinales antérieures).

La FIG. **471** représente la moitié dorsale d'une coupe de la protubérance annulaire faite au-dessus de l'origine du nerf trijumeau. Le quatrième ventricule commence à se rétrécir. Il est limité, de chaque côté, par le pédoncule cérébelleux supérieur venant du cervelet, *pcs*. Ce pédoncule lui-même est contourné par des fibres horizontales appartenant au faisceau de GOWERS.

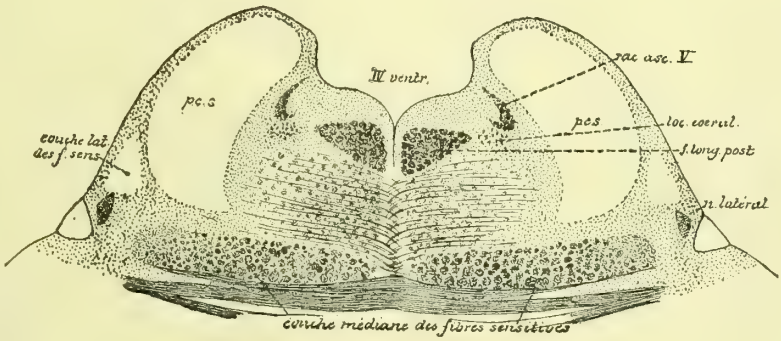

FIG. **471.**

Coupe correspondant au plan de section 5 de la FIG. **464**.

En avant existent les fibres protubérantielles avec les noyaux du pont et les faisceaux des voies pyramidales.

La couche antérieure ou médiane des fibres sensitives *(lemniscus medialis)* tend à s'écarter du raphé. Tout à fait en dehors apparaît une petite masse grise nouvelle, le *noyau latéral (nucleus lemnisci lateralis)*, qui semble être l'extrémité proximale de l'olive supérieure et qui se trouve enveloppé par les fibres de la voie acoustique, prenant ici le nom de *lemniscus latéral*. Celles-ci contournent quelque peu la face latérale du pédoncule cérébelleux supérieur en constituant la *couche latérale des fibres sensitives* ou *couche latérale du ruban de Reil (lemniscus lateralis)*.

Entre les deux pédoncules cérébelleux, on trouve :

1° le faisceau longitudinal postérieur ;

2° la coupe d'un petit faisceau de fibres nerveuses appelée *racine descendante*, *racine motrice* ou *racine cérébrale* du nerf trijumeau et longé en dedans par une

traînée de cellules nerveuses qui représentent les cellules d'origine des fibres constitutives de cette racine ; et

3° un amas de cellules nerveuses riches en granulations pigmentaires constituant ce que l'on appelle le *locus cœrulœus.*

Tout le reste appartient à la substance reticulaire grise ou formation réticulaire qui commence à prendre ici le nom de *région de la calotte;* le *Haubenfeld* des auteurs allemands.

Les fibres longitudinales de cette région représentent, en partie du moins, les fibres de la voie sensitive centrale provenant du myélencéphale et du métencéphale.

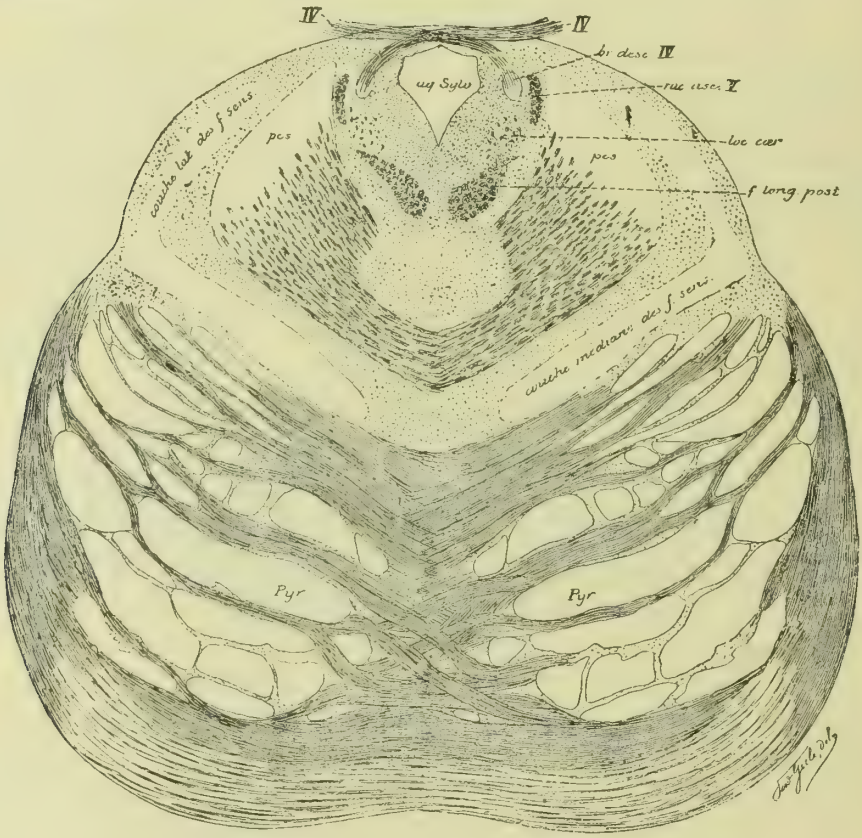

Fig. **472**.
Coupe correspondant au plan de section 6 de la fig. **464**.

C'est dans la partie latérale de cette région, tout près de la face intene du pédoncule cérébelleux supérieur que se trouvent les fibres constitutives de la voie sensitive centrale en connexion avec le nerf trijumeau [Wallenberg (5)].

La coupe suivante, fig. **472**, nous montre le quatrième ventricule entièrement fermé par la valvulve de Vieussens et transformé en aqueduc de Sylvius. Dans l'épaisseur de cette valvule, on trouve des fibres entrecroisées : ce sont les filets radiculaires des deux nerfs pathétiques, *IV*. Après entrecroisement dans la valvule, ces nerfs sortent de la face postérieure de l'axe cérébro-spinal, de chaque côté de la valvule de Vieussens.

Les pédoncules cérébelleux supérieurs ont perdu leurs contours réguliers. Leurs fibres constitutives se dirigent obliquement en avant et en dedans et viennent s'entrecroiser sur la ligne médiane en arrière de la couche médiane des fibres sensitives.

Entre les deux pédoncules, on trouve encore :

1° la racine motrice descendante ou cérébrale du nerf trijumeau ;

2° un faisceau arrondi de fibres nerveuses formant la *branche descendante du nerf pathétique* ;

3° le *locus cæruleus* et

4° le faisceau longitudinal postérieur.

La couche médiane des fibres sensitives, ou couche des fibres sensitives d'origine spinale, s'est écartée davantage encore de la ligne médiane. Les fibres de la voie acoustique contournent la face latérale du pédoncule cérébelleux supérieur et prennent part à la constitution de la *couche latérale*.

La moitié antérieure de la coupe est constituée par les fibres transversales de la protubérance, les noyaux du pont et les faisceaux de fibres nerveuses à direction longitudinale que l'on désigne communément sous le nom de *pyramides*.

Si vous comparez cette coupe à celle que nous avons faite tout près du bord inférieur de la protubérance, FIG. **465**, vous verrez que ces faisceaux de fibres à direction longitudinale, en traversant de haut en bas toute l'épaisseur du pont, diminuent considérablement de volume. Cette diminution n'est due qu'en petite partie à des fibres motrices qui quittent ces faisceaux pour se terminer dans les masses grises de la protubérance formées par les cellules d'origine des nerfs moteurs périphériques : le nerf trijumeau, le nerf oculo-moteur externe et le nerf facial. Cette diminution est due principalement aux nombreuses fibres nerveuses qui quittent ces faisceaux pour se terminer dans les noyaux du pont, *fibres cortico-protubérantielles*, et là se mettre en connexion avec les cellules nerveuses qui forment ces noyaux et dont les prolongements cylindraxiles croisent, en majeure partie, la ligne médiane, forment l'élément constituant principal du pédoncule cérébelleux moyen du côté opposé et se terminent dans l'écorce cérébelleuse, *fibres ponto-cérébelleuses*, FIG. **473**.

Les faisceaux de fibres nerveuses longitudinales comprennent donc, dans la partie basale de la protubérance, les fibres motrices et les fibres des faisceaux cortico-protubérantiels.

D'après les recherches de GATTEL (6), les fibres motrices, appartenant à la voie pyramidale, se trouveraient dans la partie antérieure de la protubérance, dans le voisinage immédiat du raphé, tandis que les fibres cortico-protubérantielles occuperaient la zone postérieure et externe des faisceaux longitudinaux de la partie basale du pont de VAROLE.

Le pont de VAROLE est une partie importante de l'axe cérébro-spinal. Sa structure interne est loin d'être connue. Comme vous le prouve l'étude des quelques coupes que nous avons examinées, on ne connaît encore, d'une manière certaine, que la position et les rapports des fibres motrices constituant les pyramides, des fibres sensitives centrales formant la couche médiane et la couche latérale du ruban

de Reil et la position de différentes masses grises. Parmi celles-ci, les unes donnent origine à des fibres motrices : ce sont les noyaux d'origine moteurs du nerf facial, du nerf oculo-moteur externe et de la partie motrice du nerf trijumeau ; tandis que les autres servent de noyau terminal pour les fibres sensitives de certains nerfs périphériques : ce sont les noyaux sensitifs terminaux du nerf acoustique et de la partie sensitive du nerf trijumeau.

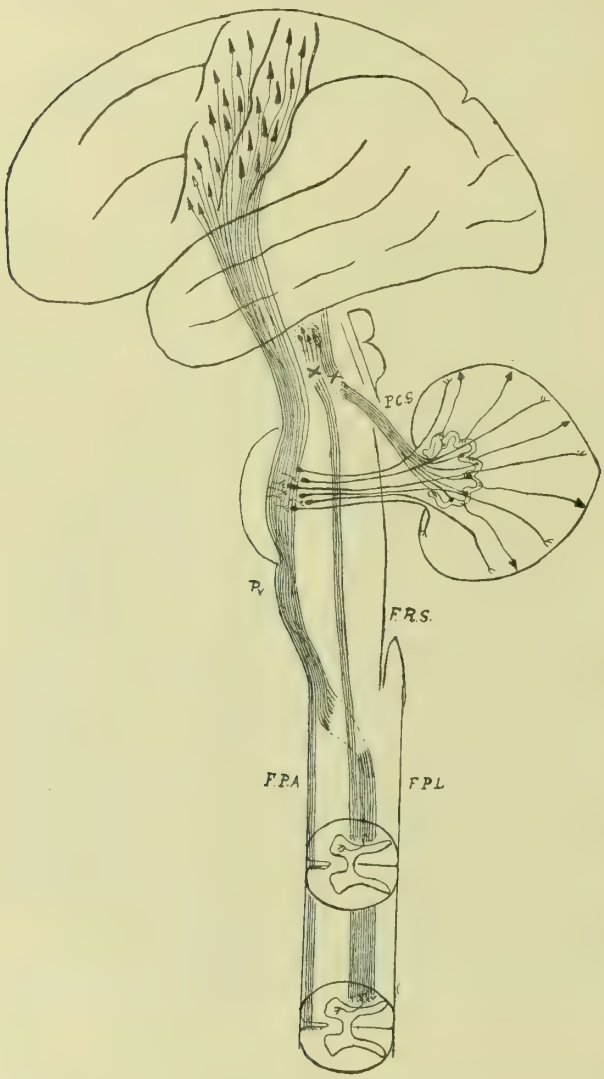

Fig. 473.
Schéma montrant la constitution de la voie cortico-ponto-cérébelleuse.

Les fibres de la voie motrice centrale traversent, de haut en bas, le pont de Varole, étant situées entre les fibres transversales de la protubérance. Pendant ce trajet, ces fibres abandonnent un grand nombre de collatérales qui vont se ramifier et se terminer dans les noyaux du pont et là se mettre en connexion avec les cellules d'origine des fibres ponto-cérébelleuses.

En étudiant la structure interne du myélencéphale, nous avons vu qu'en passant par la moelle allongée les fibres pyramidales se comportaient d'une façon identique par rapport aux cellules de l'olive. Les fibres ponto-cérébelleuses et olivo-cérébelleuses établissent donc une connexion, croisée et directe, entre les fibres de la voie motrice centrale — c'est-à-dire entre la zone motrice de l'écorce cérébrale — et la zone corticale grise des hémisphères cérébelleux.

Les fibres longitudinales, qui pénètrent dans le pont de Varole au niveau de son bord supérieur, ne traversent pas toutes le métencéphale pour se continuer avec les fibres de la pyramide antérieure du bulbe. La majeure partie de ces fibres s'arrêtent dans la protubérance, soit qu'elles représentent des fibres de la voie motrice centrale allant se terminer dans les noyaux des nerfs moteurs périphériques dépen-

dant du métencéphale, soit qu'elles réprésentent des fibres cortico-protubérantielles se terminant directement dans les noyaux du pont.

Les fibres de la voie sensitive centrale qui représentent, dans le pont de Varole, la continuation des fibres de la couche interolivaire du bulbe, sont situées immédiatement en arrière des fibres transversales profondes du pont.

En traversant, de bas en haut, le métencéphale, ce faisceau de fibres nerveuses d'origine médullaire s'aplatit dans le sens transversal. Ce faisceau de fibres nerveuses n'augmente pas de volume en passant par la protubérance, et cependant, nous trouvons dans cette partie de l'axe nerveux des masses grises volumineuses qui sont les noyaux terminaux des nerfs sensitifs périphériques, (noyau terminal de la partie sensitive du nerf trijumeau et noyaux terminaux des deux racines du nerf acoustique) en même temps qu'elles sont les noyaux d'origine pour les fibres de la voie sensitive centrale du trijumeau et de l'acoustique. Où se rendent donc ces dernières fibres? Le faisceau de fibres nerveuses, désigné généralement sous le nom de *médiale Schleife (Lemniscus medialis)* ou couche médiane du Ruban de Reil, ne représente, dans le myélencéphale et le métencéphale, que la continuation des fibres sensitives centrales ayant leurs cellules d'origine dans *la moelle épinière*, tandis que les fibres sensitives centrales, qui relient les nerfs sensitifs de la *moelle allongée* et de la *protubérance annulaire* aux parties supérieures de l'axe nerveux, constituent des faisceaux distincts occupant une partie plus ou moins étendue de la formation réticulaire.

La couche des fibres sensitives centrales est donc, dans le métencéphale, formée de deux parties :

1° Une partie antérieure constituant la voie sensitive centrale d'*origine spinale* ; elle correspond à la couche interolivaire du myélencéphale, c'est la couche médiane du ruban de Reil *(lemniscus medialis)* du métencéphale.

2° Une partie postérieure constituant la voie sensitive centrale d'*origine bulbaire* et *protubérantielle* ; elle correspond à une grande partie des fibres constitutives de la formation réticulaire. De ces voies sensitives centrales, deux seulement sont connues d'une façon certaine : la voie centrale du nerf trijumeau, occupant la partie dorsale de la formation réticulaire et la voie centrale de la racine cochléaire du nerf acoustique enveloppant l'olive supérieure pour entrer ensuite dans la constitution du lemniscus latéral.

Une question importante, longtemps soumise à discussion, est celle qui concerne les connexions anatomiques des fibres transversales de la protubérance.

En appliquant la méthode embryologique de Flechsig à l'étude des fibres transversales de la protubérance annulaire, Bechterew (7) a pu établir, en 1885, qu'il existe dans les pédoncules cérébelleux moyens au moins deux espèces de fibres nerveuses : des *fibres proximales* ou *cérébrales* dépourvues encore de gaine de myéline chez des enfants âgés de quelques semaines et des *fibres distales* ou *spinales* déjà myélénisées à cette époque. Ces fibres spinales se terminent, d'après Bechterew, dans les noyaux du pont du même côté et du côté opposé et dans un amas gris situé dans la substance réticulaire du côté opposé : le *noyau réticulaire* de Bechterew. De ces masses grises partiraient d'autres fibres nerveuses descendantes qui pénètreraient dans la moelle pour s'y mettre en connexion avec les cellules de la corne antérieure. Cette *voie cérébello-ponto-spinale* relierait donc, d'après Bechterew, l'écorce cérébelleuse aux cellules motrices de la corne antérieure ; ses fibres constitutives auraient leurs cellules d'origine dans le cervelet.

Les fibres transversales proximales ou cérébrales du pont seraient en connexion avec le cerveau terminal par les fibres pyramidales et les fibres cortico-protubérantielles. Ces fibres trouveraient leur terminaison dans la substance grise de l'écorce cérébelleuse.

Kölliker (8) part de l'idée que les pédoncules cérébelleux moyens renferment à la fois des fibres centripètes et des fibres centrifuges. Les fibres centrifuges viennent du cervelet et représentent, pour lui, les prolongements cylindraxiles des cellules de Purkinje. Ce sont des *fibres de Purkinje*. Il admet que toutes ces fibres de Purkinje vont se terminer, par des ramifications libres, dans les noyaux du pont. Les cellules constitutives de ces masses grises enverraient leurs prolongements cylindraxiles soit, par le pédoncule cérébelleux moyen du côté opposé (fibres centripètes de ce pédoncule), dans l'hémisphère cérébelleux du côté opposé, soit, par le pied du pédoncule cérébral, dans l'hémisphère cérébral du côté opposé.

D'après Kölliker donc, le pédondule cérébelleux moyen et la protubérance annulaire seraient formés de deux espèces de fibres nerveuses :

1° des fibres commissurales reliant les deux hémisphères cérébelleux l'un à l'autre ;

2° des fibres cérébello-cérébrales reliant le cervelet au cerveau terminal.

Ces deux espèces de fibres nerveuses représenteraient les prolongements cylindraxiles de cellules de Purkinje du cervelet.

Les recherches expérimentales entreprises par la méthode des dégénérescences secondaires n'ont pas donné de résultats concordants.

Pour Marchi (9), le bras du pont est formé à la fois de fibres commissurales et de fibres cérébello-protubérantielles. Ferrier et Turner (10) admettent que toutes les fibres ont une origine cérébelleuse et se terminent dans les masses grises du pont.

Pour Cajal (4), les fibres de la portion spinale de la protubérance annulaire dégénèrent après des lésions limitées de l'écorce cérébelleuse : ces fibres ont leurs cellules d'origine dans l'écorce cérébelleuse (cellules de Purkinje), croisent la ligne médiane dans l'épaisseur du pont, puis s'enfoncent dans la partie latérale de la substance réticulaire grise où elles deviennent des fibres longitudinales ascendantes, descendantes ou même à la fois, après bifurcation, ascendantes et descendantes. Ces fibres longitudinales émettent, pendant leur trajet, des collatérales qui vont se terminer autour des cellules de la substance réticulaire et dans l'épaisseur du noyau d'origine du facial et des autres nerfs moteurs.

Ces fibres horizontales de la partie spinale du pont de Varole relient donc directement l'écorce cérébelleuse aux cellules d'origine des nerfs moteurs périphériques.

Les fibres horizontales de la partie proximale de la protubérance, de loin beaucoup plus nombreuses que les fibres de la partie distale, ont toutes leurs cellules d'origine dans les noyaux du pont: ce sont des fibres ponto-cérébelleuses se rendant, en majeure partie, dans l'hémisphère cérébelleux du côté opposé, en petite partie, dans l'hémisphère cérébelleux du côté correspondant. Par les collatérales qui naissent des fibres de la voie pyramidale pendant leur passage à travers le pont de Varole, ces fibres ponto-cérébelleuses relient la zone motrice de l'écorce cérébrale aux hémisphères cérébelleux.

Russell (11), Munzer et Wiener (12) ont observé une dégénérescence intense dans le pont de Varole après une lésion étendue de l'écorce cérébelleuse.

Après une destruction étendue de l'écorce cérébelleuse Thomas (13) n'a trouvé, dans le pédoncule cérébelleux moyen, qu'un petit nombre de fibres dégénérées. Ayant constaté d'autre part une atrophie notable de la substance grise du pont du côté opposé, il en a conclu « que la majorité des fibres prennent leur origine dans la substance grise du pont et principalement du côté opposé ».

D'après Klimoff (14), Van Gehuchten et Pavlow (15), une lésion cérébelleuse n'entraîne pas de dégénérescence wallérienne dans les fibres du pédoncule cérébelleux moyen.

Dans ces derniers temps la question a été reprise par Orestano, Cajal et Probst,

Après destruction unilatérale du cervelet faite sur des chiens et des chats, Orestano (16) a toujours trouvé une dégénérescence bien nette de toutes les couches de la protubérance, dégénérescence qui intéresse les fibres cérébello-protubérantielles directes et croisées.

Cajal (17) croit que la voie cérébellifuge est moins importante qu'il ne l'a admis antérieurement. Il ne nie pas l'existence de fibres cérébello-protubérantielles, mais il pense que, si ces fibres existent, elles doivent former une minorité insignifiante en compa-

raison des fibres ponto-cérébelleuses qui constituent la masse principale des pédoncules cérébelleux moyens.

Probst (18) admet que le pédoncule cérébelleux moyen est formé à la fois de fibres centripètes et de fibres centrifuges. Ces dernières sont les moins nombreuses. Elles proviennent de l'écorce grise du cervelet pour se terminer dans les masses grises du pont.

En présence de ces résultats si divergents, et convaincu par nos recherches expérimentales de l'existence, pour certaines fibres et dans des conditions données, de la dégénérescence wallérienne indirecte ou dégénérescence du bout central, nous nous sommes

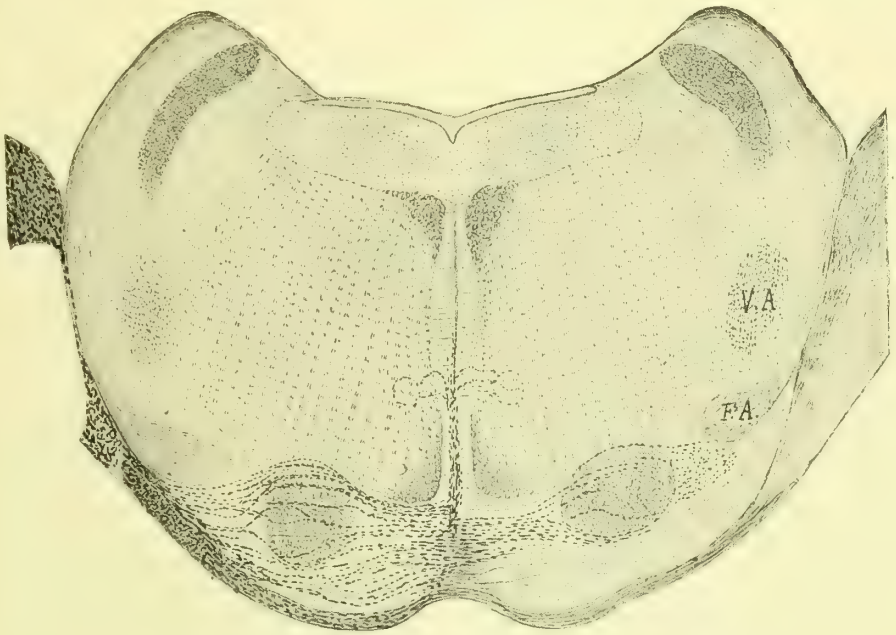

Fig. **474**.

demandé si le désaccord entre les auteurs ne proviendrait pas de ce fait que les fibres du pédoncule cérébelleux moyen subissent aussi la dégénérescence wallérienne indirecte.

Pour élucider cette question nous avons pratiqué, chez quelques lapins, soit la section du pédoncule cérébelleux moyen, soit la destruction d'une partie étendue d'un hémisphère cérébelleux. Quelques-uns de nos animaux ont été tués 12 à 15 jours après l'opération. Dans le pont de Varole, traité par la méthode de Marchi, nous n'avons jamais trouvé de fibres en dégénérescence. D'autres animaux ont survécu 35 à 45 jours. Chez tous nous avons obtenu une dégénérescence wallérienne intense de *toutes* les fibres du pédoncule cérébelleux moyen correspondant, fig. **474**. Arrivées dans le pont de Varole, ces fibres passent devant ou derrière le faisceau pyramidal. Un grand nombre d'entre elles croisent la ligne médiane et peuvent se poursuivre jusque dans les masses grises du pont du côté opposé. Les fibres les plus profondes du pédoncule lésé se recourbent dans le raphé, en prenant une direction antéro-postérieure, puis, après un trajet plus ou moins long, elles s'inclinent dans la formation réticulaire du métencéphale de chaque côté du raphé.

Il résulte donc de nos recherches expérimentales que les fibres du pédoncule cérébelleux moyen ne sont ni des fibres cérébello-protubérantielles, ni des fibres commissurales entre les deux hémisphères cérébelleux, mais uniquement et exclusivement des fibres *cérébellipètes*. Elles ont leurs cellules d'origine dans les masses grises du pont du même côté et du côté opposé, ainsi que dans la formation réticulaire de

la calotte protubérantielle. Le pédoncule cérébelleux moyen renferme donc deux espèces de fibres : des *fibres ponto-cérébelleuses* et des *fibres réticulo-cérébelleuses*.

En dehors de ces quelques points particuliers, toute la structure interne de la protubérance est encore incertaine.

Littérature

(1) Van Gehuchten : *Recherches sur l'origine réelle des nerfs craniens* : III *Le nerf glosso-pharyngien et le nerf vague*. Journal de Neurologie, 1898 et 1899. — (2) Cajal : *Apuntes para el estudio del bulbo raquideo, cerebelo y origen de los nervios encefalicos*. VII. *Origen de los nervios vago y glossofaryngeo*. Madrid, 1895. — (3) Bruce : *Note on the upper terminations of the direct cerebellar and ascending antero-lateral tracts*. Brain, 1898, p. 377. — (4) Cajal : *Algunas contribuciones al conocimiento de los ganglios del encefalo*. I. *Puente de Variolo*. Madrid, 1894. — (5) Wallenberg : *Die secundäre Bahn des sensiblen Trigeminus*. Anatomischer Anzeiger, 1896. — (6) Gattel : *Beitrag zur Kentniss der motorischen Bahnen im Pons*. Verhandl. der physik.-medic. Gesellschaft zu Würzburg. Bd. XXIX, nº 4, 1895. — (7) Bechterew : *Zur Anatomie der Schenkel des Kleinhirnes, insbesondere der Brückenarme*. Neurologisches Centralblatt, 1885. — (8) Kölliker : *Handbuch der Gewebelehre*. Bd. II, 1896, pp. 354. — (9) Van Gehuchten : *Contribution à l'étude du faisceau pyramidal*. Journal de Neurologie et d'Hypnologie, 1896. — (9) Marchi : *Sull' origine e decorso dei pedunculi cerebellari...* Archives italiennes de Biologie, 1892. — (10) Ferrier et Turner : *A records of experiments illustrative of the symptomatology and degenerations following lesions of the cerebellum*. Philos. Transactions, vol. 185, 1894. — (11) Russell : *Degenerations consequent on experimental lesions of the cerebellum*. Philos. Transactions. vol. 186, 1896. — (12) Munzer et Wiener : *Beiträge zum Aufbau des Centralnervensystems*. Prager medic. Wochenschrift, 1895. — *Beiträge zur Anatomie und Physiologie des Centralnervensystems der Taube*. Monattschrift für Psychiatrie und Neurologie, 1898. — (13) Thomas : *Le Cervelet*. Paris, 1897. — (14) Klimoff : *Ueber die Leitungsbahnen des Kleinhirns*. Archiv f. Anat. und Phys., Anat. Abth., 1899. — (15) Van Gehuchten : *Anatomie du système nerveux*. 3e éd., vol. II, p. 98, 1899. — (16) Orestano : *Le vie cerebellari efferenti*. Riv. di pat. nervose e mentale, 1901. — (17) Cajal : *Textura del sistema nervoso del hombre*. 5e fasc., p. 305, 1901. — (18) Probst : *Zur Anatomie und Physiologie des Kleinhirns*. Archiv f. Psychiatrie und Nervenkrankh., Bd. 35, 1902. — (19) Van Gehuchten : *La dégénérescence dite rétrograde*. Le Névraxe, vol. V, 1903. — (20) Van Gehuchten : *Le faisceau solitaire*. Le Névraxe, vol. I, 1900.

VINGT-NEUVIÈME LEÇON

La structure interne du métencéphale *(Suite)*.

La circulation du pont de Varole. — Les nerfs périphériques qui dépendent du métencéphale : Le nerf acoustique. Le nerf facial.

La circulation du pont de Varole.

Circulation artérielle. La protubérance annulaire reçoit ses artères nourricières du *tronc basilaire*, tronc artériel qui résulte de la réunion des deux artères vertébrales. Ce tronc artériel est plus volumineux que le calibre d'une des deux verté-

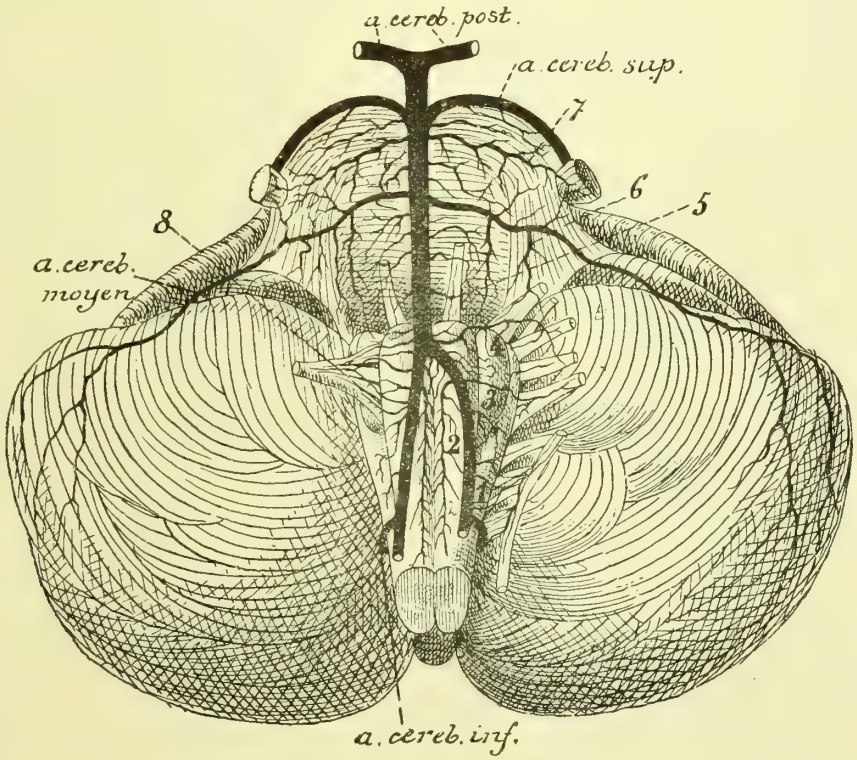

Fig. 475.

Les artères de la face antérieure de la moelle allongée et de la protubérance annulaire (d'après Duret).

1. Artères radiculaires du nerf accessoire de Willis.
2. Artères spinales antérieures.
3. Artères radiculaires du nerf pneumo-gastrique.
4. Artères radiculaires du nerf glosso-pharyngien.
5. Artères radiculaires du nerf oculo-moteur externe.
6. Artères radiculaires du facial et de l'acoustique.
7. Artères radiculaires du trijumeau.
8. Artères radiculaires de l'hypoglosse.

brales qui lui donnent naissance, mais il est moins volumineux que le calibre des deux artères réunies.

Le tronc basilaire est situé sur la ligne médiane entre la gouttière basilaire et la protubérance annulaire. Il s'étend ordinairement depuis la partie supérieure de la moelle allongée, où se fait la réunion des deux artères vertébrales, jusqu'un peu au-dessus du bord supérieur de la protubérance annulaire, où il se bifurque presque à angle droit pour donner naissance aux deux *artères cérébrales postérieures*, FIG. **475**.

Pendant ce trajet, le tronc basilaire fournit de chaque côté deux artères volumineuses : l'*artère cérébelleuse moyenne* ou *artère cérébelleuse inférieure et antérieure*, vers le milieu de la protubérance, et l'*artère cérébelleuse supérieure* tout près du bord supérieur de cette dernière.

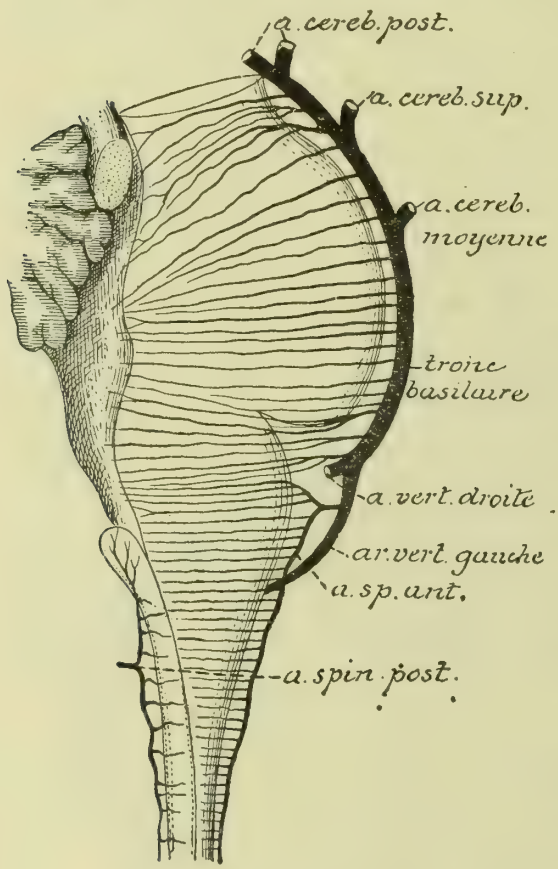

FIG. **476**.
Les artères médianes antérieures et postérieures du bulbe et de la protubérance annulaire, (d'après DURET).

Du tronc basilaire et des artères cérébelleuses supérieure et moyenne naissent les artères nourricières de la protubérance, que DURET divise en *artères médianes* ou *artères des noyaux*, *artères radiculaires* et *artères accessoires*.

Les *artère médianes* naissent toutes du tronc basilaire, FIG. **476**. Elles pénètrent directement dans la protubérance en suivant un trajet antéro-postérieur. Arrivées dans le voisinage du plancher du quatrième ventricule, elles se recourbent en dehors et vont se distribuer aux masses grises de ce plancher *(artères médio-protubérantielles* de DURET) : les noyaux du nerf facial, du nerf oculo-moteur externe et du nerf trijumeau. Pendant leur trajet dans le raphé, elles émettent des branches collatérales destinées à la substance blanche voisine.

Les *artères radiculaires* naissent, soit directement du tronc basilaire : artères radiculaires du nerf oculo-moteur externe et une artère radiculaire volumineuse destinée au nerf trijumeau ; soit de l'artère cérébelleuse moyenne et de l'artère vertébrale : artères radiculaires du facial, de l'acoustique et une petite artère encore destinée au nerf de la cinquième paire.

Arrivée au nerf auquel elle est destinée, chaque artère radiculaire se divise en une branche périphérique et une branche centrale. La branche périphérique se termine entre les fibres nerveuses périphériques. La branche centrale pénètre dans la protubérance annulaire en accompagnant les filets radiculaires du nerf et se résout en un réseau capillaire dans la profondeur du noyau d'origine de ce nerf.

Comme dans la moelle allongée, chaque noyau d'origine d'un nerf périphérique reçoit donc son sang de deux sources différentes : de l'artère médiane voisine et de l'artère radiculaire correspondante. Toutes ces artères appartiennent au groupe des *artères terminales*.

Les *artères accessoires* proviennent du tronc basilaire, des artères cérébelleuses, des artères médianes ou des artères radiculaires et se terminent dans la substance blanche.

Circulation veineuse. Aux réseaux capillaires artériels font suite des réseaux veineux; les capillaires veineux se réunissent en veinules qui accompagnent les artérioles et qui vont se déverser dans le plexus veineux extra-médullaire que l'on trouve sur la face externe de la protubérance.

Les nerfs périphériques qui dépendent du métencéphale.

Quatre nerfs périphériques dépendent du métencéphale. Ce sont : le nerf acoustique ou huitième paire des nerfs craniens, le nerf facial ou septième paire, le nerf oculo-moteur externe ou sixième paire et la cinquième paire, la plus volumineuse de toutes, le nerf trijumeau.

VIII. Le nerf acoustique.

Le nerf acoustique *(n. acusticus)* ou nerf de la huitième paire est un nerf exclusivement sensoriel. Il provient du sillon horizontal qui sépare la protubérance annulaire de la moelle allongée et parcourt le conduit auditif interne, au fond duquel il se divise en deux branches terminales : une branche vestibulaire ou *nerf vestibulaire (n. vestibuli)* et une branche limacéenne ou *nerf cochléaire (n. cochleae)*.

Origine réelle. Le nerf acoustique étant un nerf exclusivement sensitif doit avoir son noyau d'origine réelle en dehors de l'axe cérébro-spinal. Sur le trajet de chacune des branches terminales de ce nerf, on trouve, en effet, des amas de cellules nerveuses connus sous le nom de ganglions. La branche cochléaire se rend au limaçon, après avoir donné un rameau vestibulaire au saccule et à l'ampoule du canal demi-circulaire inférieur. Elle présente sur son trajet, à la base de la lame spirale, un ganglion appelé *ganglion spiral (ganglion spirale)* ou *ganglion de Corti*.

Le rameau vestibulaire de cette branche cochléaire présente également sur son trajet, au fond du conduit auditif interne, un petit ganglion.

Le ganglion de la branche vestibulaire du nerf acoustique est situé au fond du conduit auditif interne; il est connu depuis longtemps sous le nom de *ganglion de Scarpa* ou *ganglion vestibulaire (ganglion vestibulare)*.

Les recherches de Retzius (1), Van Gehuchten (2), Cajal (3), v. Lenhossek (4), nous ont appris que tous ces ganglions sont formés de cellules nerveuses bipolaires dont le prolongement externe se termine, par des ramifications libres, entre les cellules épithéliales de l'organe de Corti pour les cellules du

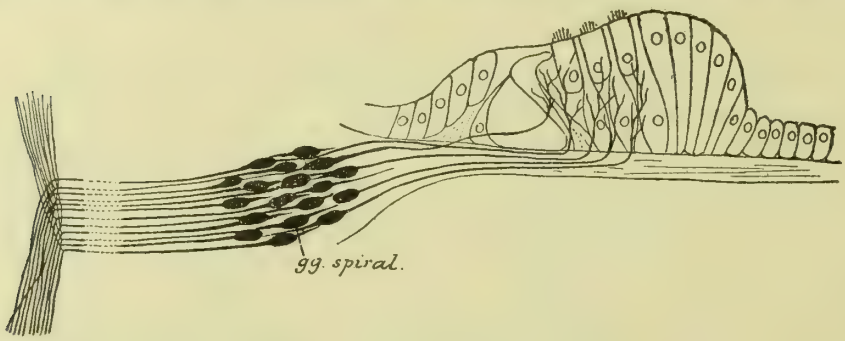

Fig. **477**.
Schéma montant l'origine et la terminaison des fibres du nerf cochléaire,

ganglion spiral, fig. **477**, entre les cellules épithéliales des taches acoustiques pour les cellules du ganglion de Scarpa. Le prolongement interne de ces cellules bipolaires représente le prolongement cylindraxile de la cellule nerveuse ; il devient le cylindre-axe d'une fibre constitutive du nerf acoustique.

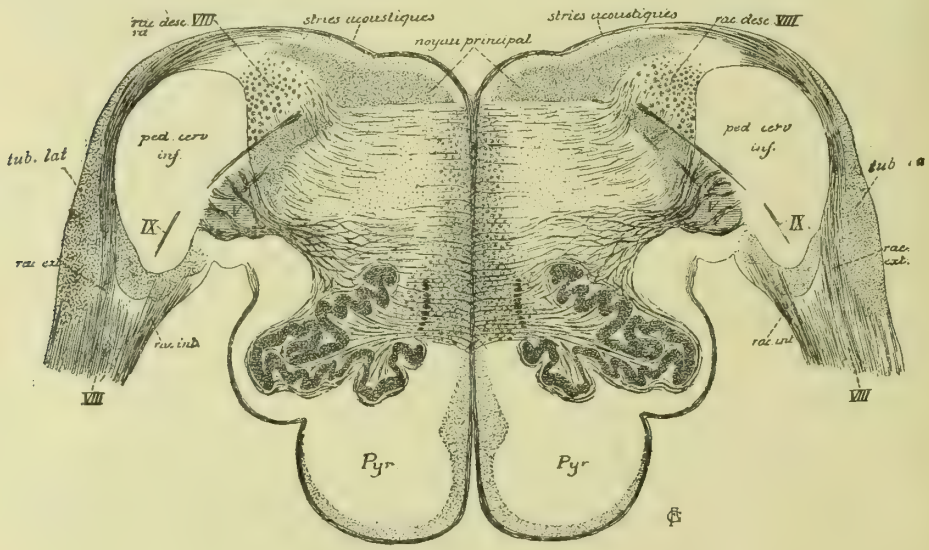

Fig. **478**.

L'origine réelle des fibres du nerf acoustique se trouve donc dans ces ganglions périphériques.

Origine apparente. Le nerf acoustique apparait à la face externe de l'axe cérébro-spinal dans la partie la plus reculée du sillon horizontal qui sépare la protubérance annulaire de la moelle allongée. Cette origine se fait par deux

racines, FIG. **478**. La racine externe ou racine cochléaire *(radis cochlearis)* contourne le pédoncule cérébelleux inférieur ; ses fibres constitutives, arrivées dans le tubercule latéral et dans le noyau accessoire, se bifurquent toutes en une branche descendante et une branche ascendante se terminant rapidement dans la substance grise de ces noyaux.

D'après les recherches expérimentales de THOMAS (7), un certain nombres des fibres radiculaires de la racine cochléaire pénètrent dans le corps trapézoïde pour se terminer soit dans l'olive supérieure et le noyau juxta-olivaire du même côté *(fibres directes)*, soit dans l'olive supérieure, le noyau juxta-olivaire et le noyau du corps trapézoïde du côté opposé *(fibres croisées)*. Un certain nombre de ces fibres radiculaires pénètrent même dans la couche latérale du ruban de REIL contra-latéral jusqu'au noyau latéral. WEIGNER (7bis) a repris ces recherches sur l'écureuil, il a trouvé, après destruction du limaçon, de la dégénérescence dans les stries acoustiques et dans le corps trapézoïde pouvant se poursuivre jusque dans le lemniscus latéral du côté opposé. MICHOTTE a fait dans notre laboratoire les mêmes recherches sur le cobaye. Après destruction du limaçon qui fait saillie sur la paroi interne de l'oreille moyenne, il a trouvé en dégénérescence un petit nombre de fibres nerveuses du corps trapézoïde, avec intégrité complète des stries acoustiques.

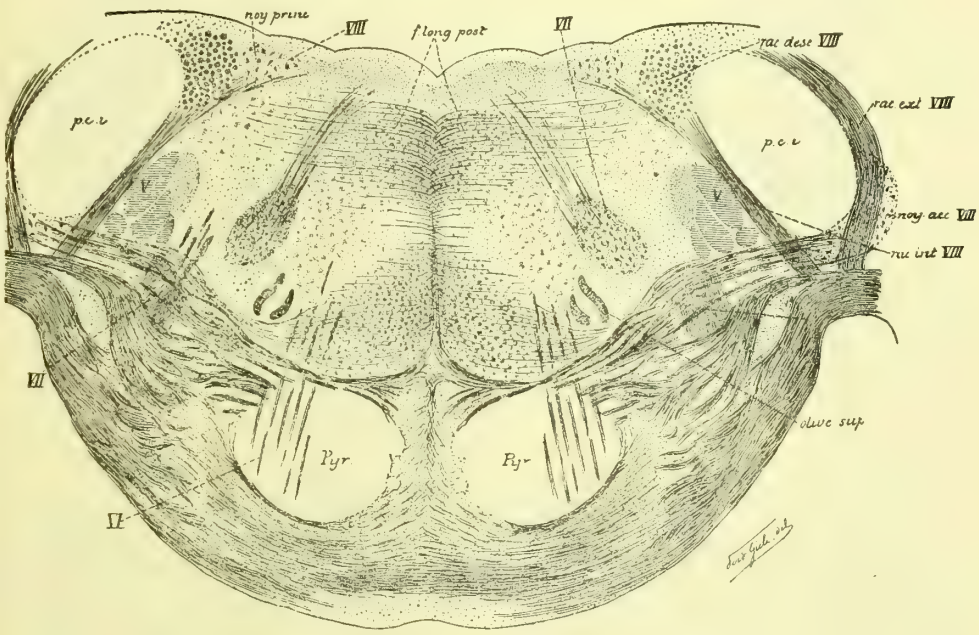

FIG. **479**.

Coupe transversale du pont de VAROLE correspondant au plan de section I de la FIG. **464**.

La racine interne ou racine vestibulaire *(radix vestibularis)* pénètre dans le tronc cérébral entre le pédoncule cérébelleux inférieur et la racine descendante du nerf trijumeau, FIG. **479** ; ses fibres constitutives, arrivées au niveau d'une masse grise volumineuse, appelée *noyau à grosses cellules de l'acoustique* ou *noyau de Deiters*, se divisent également en une branche ascendante et une branche descendante. Les branches ascendantes se terminent dans la substance grise voisine : le *noyau de Deiters* et le *noyau de Bechterew*. D'après les recherches de CAJAL (6) et de THOMAS (7), quelques unes d'entre elles se laissent poursuivre, à travers le noyau de BECHTEREW, jusque dans le noyau du toit du cervelet *(faisceau acoustico-cérébelleux* de CAJAL, *faisceau cérébello-*

vestibulaire de Thomas). Les branches descendantes, beaucoup plus longues, se réunissent en un faisceau compact qui constitue la *racine descendante du nerf vestibulaire.* Ces fibres vont se terminer, par des ramifications collatérales et terminales, dans une longue colonne de substance grise située en dedans de la racine descendante et là vont se mettre en connexion avec les cellules d'origine de la voie sensitive centrale.

Trajet périphérique. A partir de son origine apparente, le nerf acoustique se dirige en dehors, passe entre le pédoncule cérébelleux moyen et le lobule du pneumo-gastrique du cervelet et pénètre dans le conduit auditif interne. Il parcourt ce conduit avec le nerf facial et le nerf intermédiaire de Wrisberg, étant placé sur le plan le plus inférieur et, arrivé au fond du conduit, il se divise en une branche cochléaire et une branche vestibulaire, dont nous verrons le trajet ultérieur en étudiant l'oreille interne.

VII. Le nerf facial.

Le nerf facial *(n. facialis)* constitue la septième paire des nerfs craniens. Il provient de la protubérance annulaire, se dirige en avant et en dehors pour par-

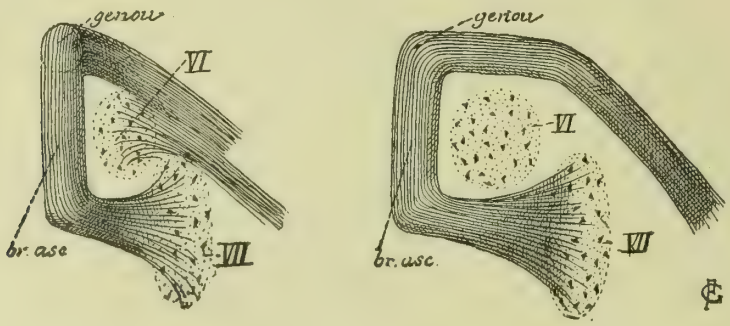

Fig. **480.**
Schéma indiquant le trajet des fibres radiculaires du nerf facial.
A gauche, ces fibres sont vues de profil.
A droite, elles sont représentées sur une vue de face.
VII : Noyau d'origine du nerf facial. | VI : Noyau d'origine du nerf oculo-moteur externe.

courir le conduit auditif interne et le canal de Fallope. Au sortir de ce canal par le trou stylo-mastoïdien, il traverse d'arrière en avant toute l'épaisseur de la glande parotide et, arrivé sur la face externe du muscle masséter, il se divise en nombreuses branches terminales qui vont innerver tous les muscles superficiels de la face et du cou.

Origine réelle. Le nerf facial renferme presque exclusivement des fibres motrices ; il a donc son origine réelle dans le tronc cérébral. Ce noyau se trouve dans l'épaisseur de la protubérance annulaire, en arrière des fibres protubérantielles, entre l'olive supérieure qui est en dedans et la racine descendante du nerf trijumeau qui est située en dehors, fig. **479**. Les prolongements cylindraxiles de ces cellules nerveuses se dirigent en arrière et en dedans vers le plancher

du quatrième ventricule. Arrivées tout près du raphé médian, ces fibres radiculaires changent de direction, elles deviennent verticales ascendantes FIG. **480**; ce faisceau de fibres ascendantes apparaît nettement sur un grand nombre de coupes du métencéphale, FIG. **481**, *VII*. On l'appelle la *branche radiculaire ascen-*

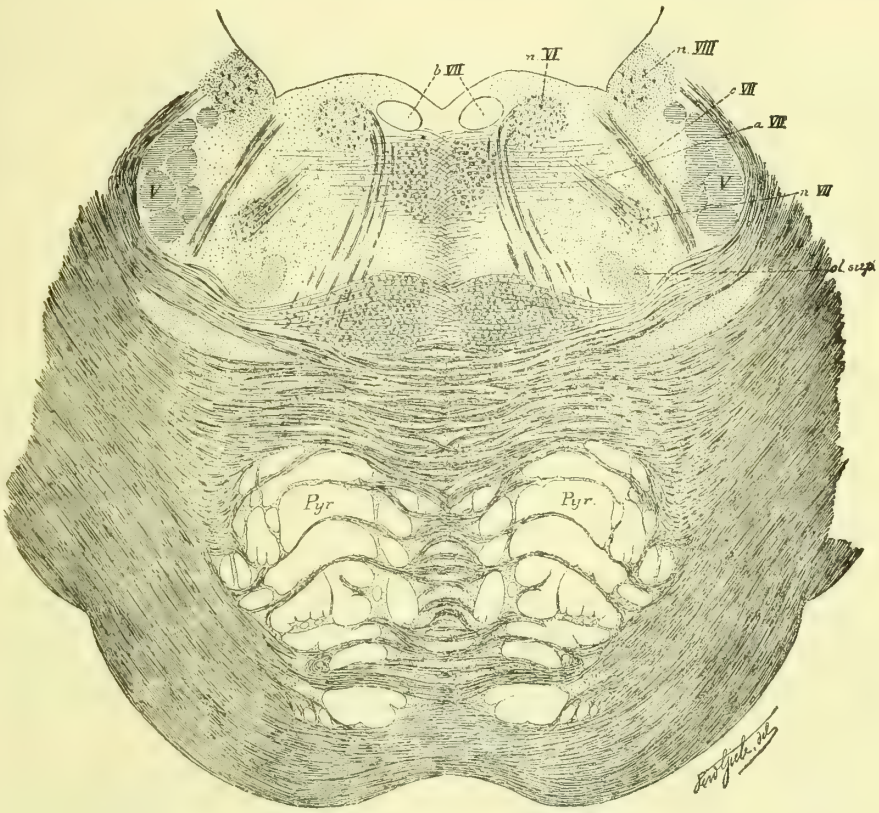

FIG. **481**.
Coupe passant par la branche radiculaire ascendante du facial.

dante du facial. Après un trajet de quelques millimètres, ce faisceau se recourbe horizontalement en dehors, contournant aussi la face postérieure du noyau d'origine du nerf de la sixième paire ; dans cette partie de son trajet, le faisceau radiculaire porte le nom de *genou* du facial, FIG. **482**. Arrivé au bord externe du noyau d'origine du nerf oculo-moteur externe, le facial se recourbe une troisième fois en bas, en avant et en dehors, passe entre son noyau d'origine et la racine descendante du nerf trijumeau pour sortir de l'axe cérébro-spinal par le sillon horizontal qui sépare la protubérance du bulbe.

La branche ascendante et le genou du facial contournent le noyau d'origine du nerf de la sixième paire. Ces trois parties réunies produisent, sur le plancher du quatrième ventricule, la partie inférieure d'une saillie oblongue à grand axe vertical que nous avons appris à connaître sous le nom d'*éminence médiane*. Cette partie inférieure porte encore le nom d'*éminence faciale* ou *éminence de l'abducteur*.

Nous verrons tantôt que le nerf facial innerve, par ses fibres terminales, tous les muscles superficiels de la face. Dans certains cas pathologiques cependant, on observe la paralysie de tous les muscles de la face, à l'exception du muscle frontal, du muscle sourcilier et du muscle orbiculaire des paupières. Les fibres d'innerva-

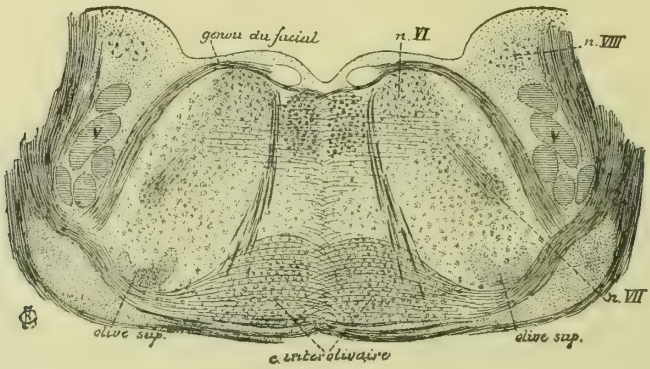

Fig. **482**.
Coupe passant par le genou du facial.

tion de ces trois muscles constituent ce qu'on appelle le *facial supérieur*, et l'on désigne sous le nom de *facial inférieur* les fibres d'innervation de tous les autres muscles.

Il est établi que les fibres du facial inférieur ont leurs cellules d'origine dans le noyau que nous avons décrit plus haut et que certains auteurs désignent, pour ce motif, sous le nom de *noyau inférieur*.

On a été longtemps indécis concernant le noyau d'origine réelle des fibres du facial supérieur.

Quelques auteurs, comme Mathias Duval (8), Testut (9), etc., admettent que le faisceau radiculaire du facial, en contournant le noyau d'origine du nerf oculo-moteur externe, reçoit de ce noyau un certain nombre de fibres radiculaires. Ils considèrent ces fibres comme appartenant au facial supérieur. Aussi désignent-ils le noyau du nerf de la sixième paire sous le nom de *noyau supérieur du facial* ou noyau du *facial et de l'oculo-moteur externe*.

Mendel a pratiqué sur le lapin et le cobaye la résection des deux paupières avec le muscle orbiculaire et le muscle frontal. Il a constaté l'intégrité du noyau du nerf de la sixième paire, tandis qu'il a trouvé une légère atrophie, au contraire, dans le noyau du nerf de la troisième paire. Il en a conclu que, chez le cobaye et le lapin au moins, les fibres du facial supérieur avaient leurs cellules dans le noyau d'origine du nerf oculo-moteur commun.

L'étude de l'origine réelle des fibres du facial supérieur a été reprise, dans ces derniers temps, au moyen de la méthode expérimentale de Nissl, par Marinesco (10 et 12) et par nous-même (11).

Ces recherches ont montré tout d'abord que la masse grise qui donne origine au nerf de la septième paire présente, chez les animaux, un groupement tout particulier de ces cellules constitutives. Si l'on parcourt une série de coupes transversales faites à travers le noyau d'origine de ce nerf chez le lapin, on voit que la masse

commune se laisse subdiviser plus ou moins nettement en quatre colonnes cellulaires : trois ventrales et une dorsale, FIG. **483** à **484**. Ce noyau commun ainsi

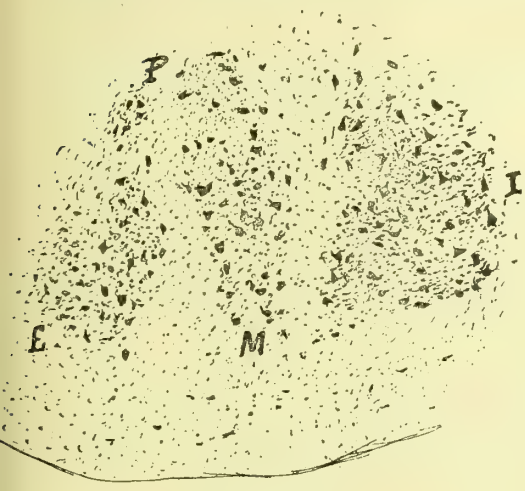

FIG. **483**.

FIG. **484**.

Deux coupes passant par la partie moyenne du noyau du facial chez le lapin.

I : Groupement cellulaire interne.
M : Groupement cellulaire moyen.
E : Groupement cellulaire externe.
P : Groupement postérieur.

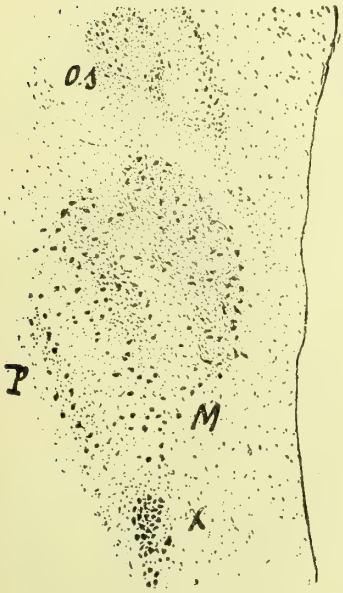

FIG. **485**.

Coupe sagittale passant par le noyau du facial chez le lapin.

c. s. : Olive supérieure.
M. P. : Groupement moyen et postérieur du facial.
X. : Extrémité supérieure du noyau ambigu.

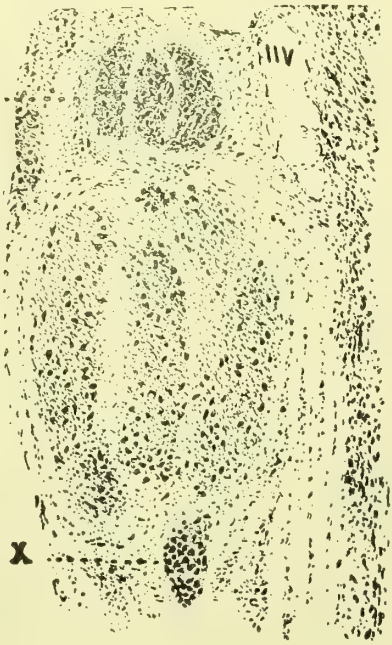

FIG. **486**.

Coupe frontale passant par le noyau du facial chez le lapin.

O : Olive supérieure.
X : Extrémité supérieure du noyau ambigu.

constitué se trouve compris entre l'olive supérieure, qui le sépare du noyau d'origine du nerf trijumeau, et l'extrémité supérieure du noyau ambigu, ainsi que cela résulte clairement de l'examen de coupes sagittales, FIG. **485**, et frontales, FIG. **486**.

Dans un travail récent, MARINESCO (11) prétend que le noyau ambigu accompagne le facial sur une certaine partie de son trajet ; nos FIG. **485** et **486** prouvent qu'une telle disposition n'existe pas chez le lapin.

La même subdivision existe, d'après MARINESCO, dans le noyau du facial chez l'homme.

Quand on sectionne maintenant le nerf facial au sortir du tronc cérébral, ou bien si on l'arrache au niveau du trou stylo-mastoïdien de façon à entraîner le ganglion géniculé, on observe le phénomène de chromolyse dans toutes les cellules

FIG. **487**.

Localisation musculaire dans le noyau du facial.

1. Cellules du groupe interne en connexion avec le muscle de l'étrier.
2. Cellules du groupe interne en connexion avec les muscles du pavillon de l'oreille.
3. Noyau d'origine des fibres du facial supérieur.
1. 2. 4. Noyau d'origine des fibres du facial inférieur.

du noyau correspondant, alors que les cellules constitutives du noyau d'origine du nerf oculo-moteur commun et du nerf oculo-moteur externe restent normales.

Ce fait prouve que les fibres constitutives du nerf de la septième paire sont indépendantes des masses grises en connexion avec les nerfs III et VI.

Si l'on sectionne le tronc du facial au sortir du trou stylo-mastoïdien, les cellules les plus internes du groupement interne restent normales ; preuve qu'elles sont en connexion avec les fibres motrices que le facial abandonne pendant son trajet dans le canal de FALLOPE et principalement avec les fibres d'innervation du muscle de l'étrier.

Si la section du nerf a été faite au delà de la branche auriculaire innervant les muscles du pavillon de l'oreille, toutes les cellules du groupe interne échappent au phénomène de chromolyse. Les cellules du groupe interne président donc à l'innervation de tous les muscles de l'oreille innervés par le nerf facial.

La section isolée des fibres du facial supérieur est suivie du phénomène de chromolyse dans les seules cellules du groupe postérieur. Ce groupe cellulaire constitue donc seul le noyau d'origine de ce nerf ainsi que nous l'avons montré le premier. Ce fait a été confirmé par Marinesco.

Ce qui reste du noyau commun, groupement externe et groupement médian, est en connexion avec les autres muscles innervés par le facial, fig. **487**. D'après les recherches de Marinesco, les cellules du groupement moyen seraient plus spécialement en connexion avec les rameaux buccaux inférieurs et les cellules du groupe externe avec les rameaux buccaux supérieurs.

Il résulte de ces recherches que la masse grise, qui représente le noyau d'origine du nerf facial, est formée en réalité par une longue lamelle grise repliée sur elle-même d'une façon quelque peu spéciale, fig. **488**, et présidant de dedans en dehors à l'innervation des muscles périphériques. Son extrémité interne (1) innerve le muscle de l'étrier et la partie coudée voisine (2) innerve les muscles auriculaires ; ces deux parties réunies forment le groupement cellulaire interne. A ce groupement fait suite une partie pauvre en

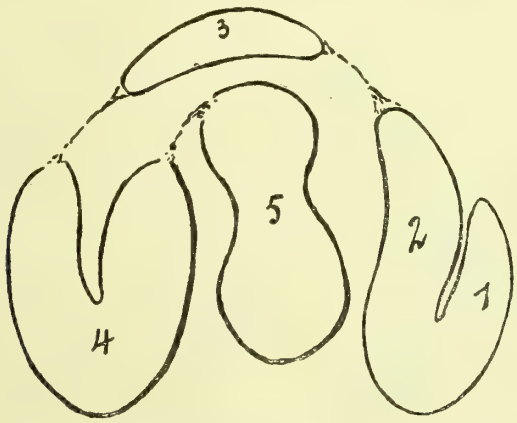

Fig. **488**.
Schéma montrant la disposition de la lamelle grise qui constitue le noyau d'origine du nerf facial chez le lapin.

cellules nerveuses. La lamelle grise se renfle alors de nouveau (3) pour former le groupement cellulaire postérieur qui représente le noyau d'origine du facial supérieur. Elle s'incline ensuite en avant, puis se replie sur elle-même en constituant le groupement cellulaire externe (4) d'où proviennent les fibres de la branche bucco-labiale supérieure. Elle se termine enfin par une partie centrale ou groupement cellulaire médian (5) représentant le noyau d'origine des fibres de la branche bucco-labiale inférieure.

Un second point encore soumis à discussion est celui de l'existence ou de la non-existence d'une décussation partielle entre les fibres radiculaires du facial. Toutes les fibres d'un nerf facial proviennent-elles des cellules nerveuses placées dans la moitié correspondante du tronc cérébral, ou bien quelques-unes de ces

fibres passent-elles la ligne médiane pour trouver leurs cellules d'origine dans la masse grise du côté opposé ?

Nous avons déjà dit qu'Obersteiner accepte cette origine croisée pour tous les nerfs moteurs périphériques, nerfs spinaux aussi bien que nerfs cérébraux. Les auteurs qui ont employé la méthode de Golgi dans le but de vérifier cet entrecroissement partiel

Fig. **489**.

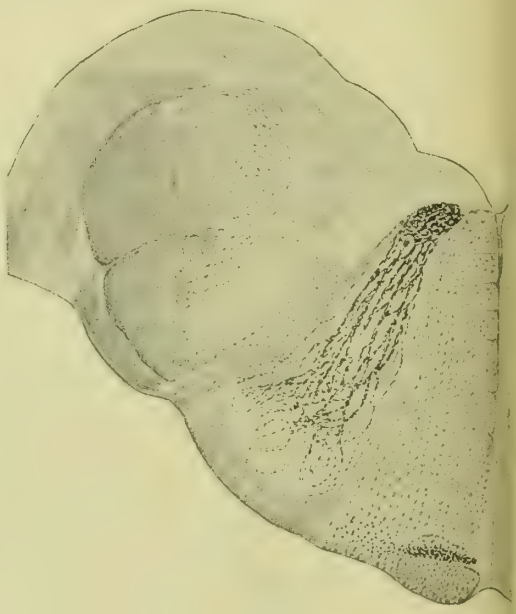

Fig. **490**.

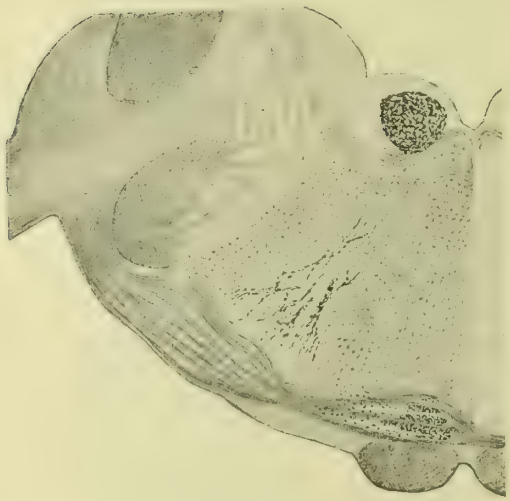

Fig. **491**.

Fig. **492**.

Coupes du tronc cérébral d'un lapin tué 35 à 40 jours après l'arrachement du nerf facial (méthode de Marchi).

(v. Lenhossek, nous-même et Retzius) n'ont jamais pu constater une origine croisée pour les fibres motrices des nerfs spinaux. Nous avons vu que cette origine croisée n'existe ni pour les fibres de l'hypoglosse, ni pour celles du nerf accessoire de Willis, ni pour la partie motrice des nerfs pneumo-gastrique et glosso-pharyngien.

Math. Duval (12), dans ses recherches sur l'origine réelle des nerfs craniens, rejette absolument tout entrecroisement partiel pour les fibres radiculaires des nerfs moteurs.

En se servant de la méthode de Golgi, Van Gehuchten (13), Lugaro (14) et Cajal (15) ont cru pouvoir admettre l'existence de fibres croisées dans le tronc du nerf facial, Marinesco (16) et plus récemment encore Parhon et Papinian (18) sont arrivés à la même conclusion en ayant recours à la méthode expérimentale de Nissl.

Nous avons prouvé (16) que la section ou l'arrachement de toutes les fibres du facial, chez un animal quelconque, est suivi du phénomène de chromolyse dans *toutes* les cellules du noyau du côté correspondant, tandis que les cellules du noyau opposé restent *toutes* normales. Nous pouvons conclure de ce fait que *toutes* les fibres du nerf périphérique sont des *fibres directes*. La confirmation de ce fait a été fournie par nous plus récemment encore au moyen de la méthode de la dégénérescence wallérienne indirecte (19). Si on arrache le nerf facial chez le lapin et que,

Fig. **493**.

Quelques cellules du ganglion géniculé du facial du lapin en état chromolytique à la suite de la section du nerf facial au niveau du trou stylo-mastoïdien.

après une survie de 40 jours, on traite le tronc cérébral avec la méthode de Marchi, on trouve en dégénérescence *toutes* les fibres radiculaires du nerf lésé, alors que toutes les fibres du nerf du côté opposé sont normales, fig. **489** à **492**.

Le nerf facial n'est cependant pas formé exclusivement de fibres motrices. Il renferme, au sortir du trou stylo-mastoïdien, un certain nombre de fibres sensitives. Où ces fibres ont-elles leurs cellules d'origine ? Si l'on sectionne le nerf facial au niveau du trou stylo-mastoïdien, on observe, au bout de quelques jours, le phénomène de chromolyse dans un certain nombre de cellules du ganglion géniculé, fig. **493**. Ce ganglion représente donc, au moins par une partie de ses cellules, l'origine réelle des fibres sensitives renfermées dans le tronc périphérique du nerf de la septième paire. Il résulte de ce fait que le nerf facial est un nerf mixte absolument comme le nerf glosso-pharyngien et le nerf vague.

Origine apparente. Le nerf facial a son origine apparente dans le sillon horizontal qui sépare la protubérance annulaire de la moelle allongée, au-dessus des fibres radiculaires du nerf glosso-pharyngien et au-devant de l'origine apparente du nerf acoustique.

Trajet périphérique. A partir de son origine apparente, le nerf facial se dirige obliquement en avant et en dehors vers l'orifice interne du conduit auditif interne. Il parcourt ce conduit avec le nerf acoustique, étant placé dans une gouttière que présente la face supérieure de ce dernier nerf. Arrivé au fond du conduit auditif interne, il se sépare du nerf acoustique et pénètre dans le canal de Fallope qui lui est destiné. Avec ce canal, il se dirige d'abord horizontalement en avant et en dehors ; après un court trajet, il se coude brusquement en arrière, fig. **494**, étant situé dans

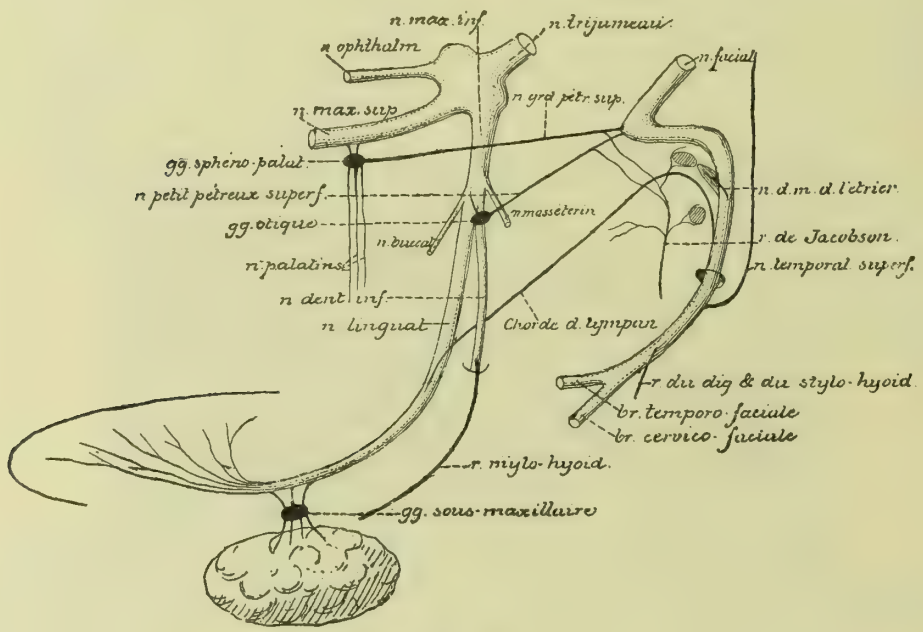

Fig. **494.**
Schéma montrant les anastomoses qui se font entre le nerf trijumeau, le nerf facial et le nerf glosso-pharygien.

cette partie du canal de Fallope qui surplombe quelque peu la partie supérieure de la paroi interne de la caisse du tympan. Arrivé à la limite postérieure de cette caisse, il se coude une seconde fois sur lui-même et prend une direction verticale pour sortir bientôt par l'orifice inférieur du canal de Fallope ou trou stylo-mastoïdien. A sa sortie du canal, le facial se dirige en bas et en avant vers le bord postérieur du muscle masséter en traversant, d'arrière en avant et de dedans en dehors, l'épaisseur de la glande parotide. Pendant ce trajet, il est situé en dehors du ventre postérieur du muscle digastrique, en dehors aussi de la carotide externe et de la veine temporo-maxillaire. C'est dans l'épaisseur de la parotide qu'il se divise en deux branches terminales : une *branche temporo-faciale* et une *branche cervico-faciale.*

Branches collatérales. Pendant ce trajet assez complexe, le nerf facial fournit un grand nombre de branches collatérales.

A l'endroit où le canal de Fallope se recourbe pour la première fois horizontalement en arrière, le nerf facial présente un épaississement triangulaire connu sous le nom de *genou du facial (geniculum n. facialis)* et formé par un amas de cellules nerveuses constituant le *ganglion géniculé* ou *genouillé (ganglion geniculi).* A ce niveau, le nerf facial émet deux branches collatérales : le *nerf grand pétreux superficiel* et le *nerf petit pétreux superficiel* des auteurs français, ou *rameau anastomotique du facial avec le plexus tympanique* des auteurs allemands.

1° Le *nerf grand pétreux superficiel (n. petrosus superficialis major)* parcourt d'abord l'*hiatus de Fallope* qui l'amène dans une gouttière que présente la face antérieure du rocher. Cette gouttière conduit le nerf grand pétreux superficiel jusqu'au trou déchiré

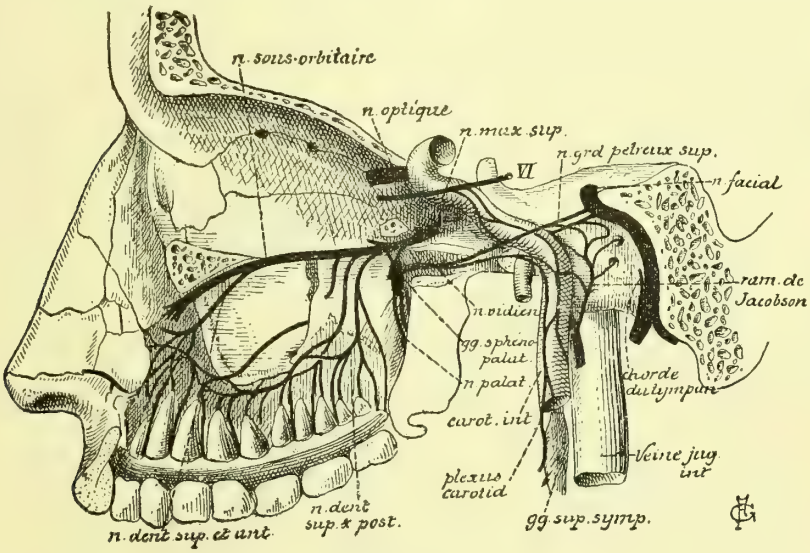

Fig. **495.**

Le nerf facial et la branche moyenne ou nerf maxillaire supérieur du nerf trijumeau (d'après Hirscheld)

antérieur. Là, il sort de la boite cranienne et se réunit à un rameau du sympathique *(nerf grand pétreux profond* des auteurs allemands) provenant du plexus carotidien pour former le *nerf vidien* ou *nerf du canal ptérygoïdien (n. canalis pterygoidei).* Celui-ci parcourt le canal vidien percé dans la base de l'apophyse ptérygoïde du sphénoïde et arrive ainsi dans la fosse ptérygo-palatine, où il se jette dans le ganglion sphéno-palatin du nerf maxillaire supérieur, fig. **495.**

On admet généralement que les fibres motrices, amenées du facial au ganglion sphéno-palatin par le nerf grand pétreux superficiel, se rendent par les nerfs palatins dans les muscles péristaphylin interne et palato-staphylin du voile du palais. Nous avons vu cependant que, d'après les recherches de Rethi, ces muscles seraient innervés par les fibres du nerf pneumo-gastrique.

En se basant sur des considérations empruntées à l'anatomie comparée et à l'anatomie pathologique, Dixon (17) admet, d'ailleurs, que le nerf grand pétreux superficiel est formé

exclusivement de fibres sensitives. Il devait alors être considéré comme une branche du nerf intermédiaire de Wrisberg qui, lui-même, n'est rien d'autre que la partie sensitive du nerf facial. D'après Weigner, le nerf est formé à la fois de fibres sensitives et de fibres motrices.

2° Le *rameau anastomotique* provient du facial au niveau du ganglion géniculé. Il se réunit avec le *nerf petit pétreux superficiel, (n. petrosus superficialis minor)* branche du rameau de Jacobson, traverse un petit canal creusé dans la paroi antérieure du rocher et arrive ainsi dans la boite cranienne. Il se dirige en avant, parallèlement au nerf grand pétreux superficiel, et sort du crâne par un petit orifice situé en dedans du trou ovale. Arrivé ainsi à la face externe de la base du crâne, il se jette dans le ganglion otique qui dépend du nerf maxillaire inférieur, branche inférieure du nerf trijumeau. Ce nerf amène au ganglion otique des fibres motrices du facial et des fibres sensitives du glosso-pharygien dont on ignore la destinée.

3° Le *nerf du muscle de l'étrier (n. stapedius)*. Il provient du facial pendant son trajet dans la partie verticale descendante du canal de Fallope, pénètre en avant dans la saillie osseuse appelée *pyramide* et s'y termine dans le muscle de l'étrier.

4° La *corde du tympan* provient du facial un peu au-dessus du trou stylo-mastoïdien. Ce nerf se dirige directement en haut et en avant, de façon à former avec le

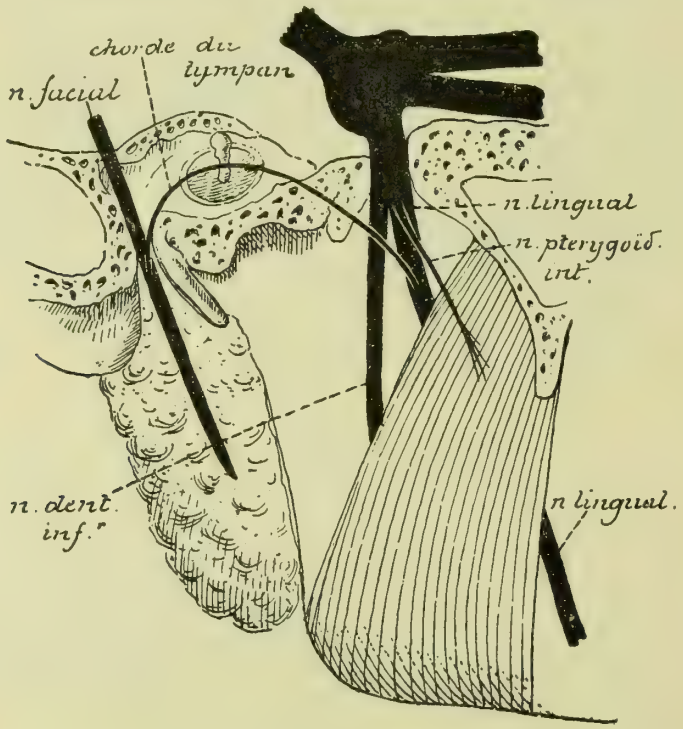

Fig **496**.
La corde du tympan.

facial un angle aigu ouvert en haut, et parcourt un petit canal osseux qui vient s'ouvrir dans la caisse du tympan près du bord postérieur et inférieur de la membrane du tympan. Dans la caisse du tympan, ce nerf décrit une courbe à convexité supérieure et à direction antéro-postérieure. Pendant ce trajet, il passe entre le manche du marteau et la grande apophyse de l'enclume, fig. **496**, et sort de la caisse

par un petit canal situé à l'extrémité interne de la fente de Glaser ou fissure pétro-tympanique. Arrivée ainsi à la base du crâne, la corde du tympan se dirige en bas et en avant pour s'unir au nerf lingual. Unie à ce dernier nerf, elle fournit des branches au ganglion sous-maxillaire, puis se termine avec les fibres du nerf lingual dans la muqueuse qui recouvre les deux tiers antérieurs du dos de la langue.

On admet généralement que la corde du tympan renferme :

1° des *fibres sécrétoires* destinées à la glande sous maxillaire et à la glande sublinguale ; ces fibres proviennent directement du nerf facial ou bien doivent être considérées comme des fibres sympathiques ;

2° des *fibres gustatives* dont l'origine est très contestée.

Ce qui est certain, c'est qu'après la section de la corde du tympan dans l'oreille moyenne, les impressions gustatives ne sont plus perçues dans les deux tiers antérieurs du dos de la langue. La corde du tympan renferme donc des fibres gustatives.

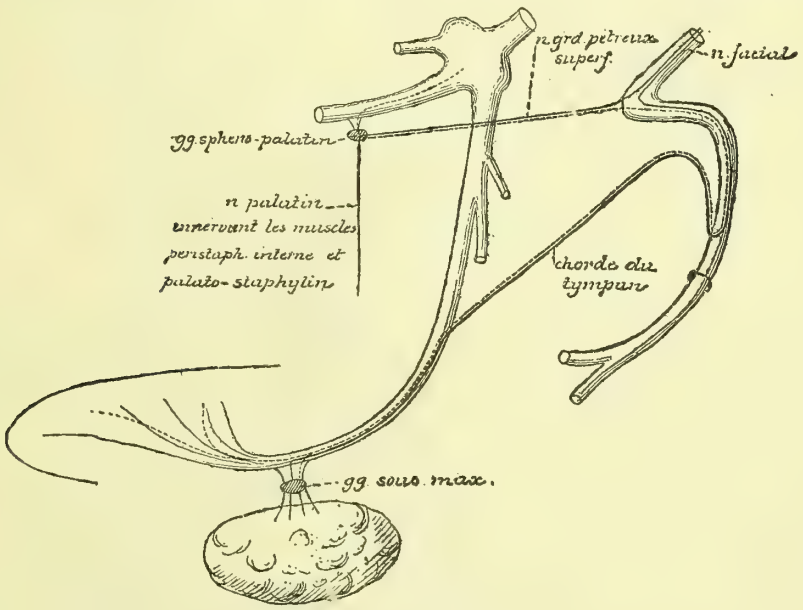

Fig. **497**.

Schéma indiquant le chemin que suivraient les fibres gustatives pour aller du trijumeau dans la corde du tympan.
La ligne pointillée indique le trajet des fibres gustatives venant du trijumeau.

D'après quelques auteurs ces fibres gustatives proviennent du nerf trijumeau par la branche maxillaire supérieure. Nous avons vu, en effet, que le facial est uni au trijumeau par le nerf grand pétreux superficiel qui se rend du ganglion géniculé au ganglion sphéno-palatin. Cette branche anastomotique renferme, d'après Dixon, des fibres sensitives venant du nerf de Wrisberg. Elle renfermerait aussi des fibres sensitives provenant du trijumeau ; celles-ci s'accoleraient au facial jusque près du trou stylo-mastoïdien ; puis quitterait le facial pour parcourir la corde du tympan et se terminer dans la muqueuse de la langue, fig. **497**. Cette hypothèse est généralemeut abandonnée aujourd'hui, des recherches expérimentales faites sur le chien ayant prouvé que l'extirpation du ganglion sphéno-palatin n'amène pas la perte de la sensibilité gustative dans la muqueuse de la partie antérieure de la langue.

D'ailleurs après l'extirpation du ganglion de Gasser, de même qu'après la section

intracranienne du nerf maxillaire supérieur et du nerf maxillaire inférieur, la sensibilité gustative persiste dans les deux tiers antérieurs du dos de la langue.

D'autres auteurs admettent que les fibres gustatives de la corde du tympan lui viennent du nerf glosso-pharyngien. Pour arriver dans la corde du tympan, ces fibres suivraient le nerf petit pétreux superficiel qui s'unit au facial par le rameau anastomotique ; par là, les fibres gustatives arriveraient au ganglion géniculé du facial. Ces fibres du glosso-pharyngien quitteraient le facial au niveau de l'origine de la corde du tympan.

L'opinion la plus probable, c'est que les fibres gustatives de la corde du tympan proviennent directement du tronc cérébral lui-même par le nerf intermédiaire de Wrisberg, dont nous parlerons plus loin.

5° Un *rameau anastomotique* avec le nerf auriculaire du vague.

Après sa sortie du canal de Fallope, le nerf facial fournit les branches collatérales suivantes :

1° Le *rameau auriculaire postérieur* ou *profond* (*r. auricularis postérior*). Il se sépare du facial au niveau du trou stylo-mastoïdien et se dirige en arrière entre l'apophyse mastoïde et le conduit auditif externe. Ce nerf arrive sur la face externe de l'apophyse mastoïde, s'anastomose avec le nerf auriculaire principal du plexus cervical et se divise en deux branches terminales qui se rendent dans le muscle auriculaire supérieur, le muscle auriculaire postérieur et le muscle occipital.

2° Un *rameau anastomotique* avec le nerf glosso-pharyngien.

3° Le *rameau du stylo-hyoïdien et du digastrique* destiné à innerver le muscle stylo-hyoïdien et le ventre postérieur du muscle digastrique.

Branches terminales. Dans l'épaisseur de la glande parotidienne, le nerf facial se divise en une branche supérieure appelée *temporo-faciale* et une branche inférieure ou *cervico-faciale*. Arrivées sur sa face externe du muscle masséter, ces deux branches s'anastomosent fréquemment entre elles et forment un plexus d'où partent en divergeant toutes les branches terminales pour se rendre dans les muscles superficiels de la face, depuis le muscle frontal jusque dans la partie supérieure du muscle peaucier du cou, fig. **498**.

La *branche temporo-faciale* est la plus volumineuse. Elle se dirige en haut et en avant vers le col du condyle du maxillaire inférieur. Là, elle reçoit plusieurs filets anastomotiques du nerf auriculo-temporal et se divise en plusieurs rameaux qui se divisent et se subdivisent à leur tour et se rendent dans tous les muscles de la face, depuis le front jusqu'à la lèvre supérieure.

On divise ces filets terminaux, d'après les régions auxquelles ils se rendent, en :

1° *rameaux temporaux* (*rami temporales*) et *frontaux*, innervant le muscle auriculaire antérieur, le muscle frontal et le muscle sourcilier ;

2° *rameaux orbitaires* ou *palpébraux* destinés au muscle orbiculaire des paupières ;

2° *rameaux sous-orbitaires* ou *nasaux* (*rami zygomatici*) donnant des fibres motrices au muscle zygomatique, à l'élévateur de la commissure ou muscle carré de la lèvre supérieure et au muscle transverse du nez ; enfin, en

4° *rameaux buccaux supérieurs* (*rami buccales*) se terminant dans le muscle buccinateur et la partie supérieure du muscle orbiculaire des lèvres.

La *branche cervico-faciale* descend, dans l'épaisseur de la parotide, vers l'angle du maxillaire inférieur où elle se divise en branches terminales :

a) les *rameaux buccaux inférieurs* (*rami bucales*) destinés au muscle buccinateur et à la moitié inférieure du muscle orbiculaire des lèvres ;

b) le *rameau mentonnier* (*ramus marginalis mandibulae*) longeant le bord inférieur du

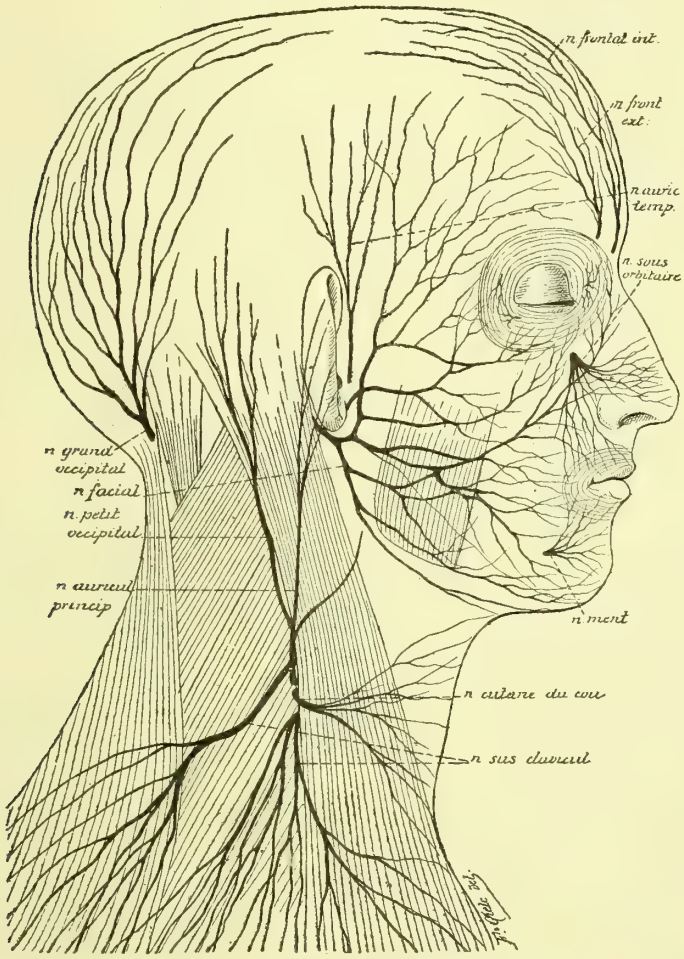

Fig. **498**.
Branches terminales du nerf facial. Gr. nat. 1/2.

maxillaire pour se terminer dans les muscles de la lèvre inférieure et du menton ;

c) le *rameau du cou (ramus colli)* qui descend dans la région sus-hyoïdienne, s'anastomose avec les branches terminales du nerf cutané du cou et innerve par ses filets terminaux le muscle peaucier.

Toutes ces branches terminales du nerf facial s'anastomosent fréquemment avec les branches terminales voisines du nerf trijumeau.

Littérature.

(1) Retzius : *Die Endigungsweise des Gehörnerven.* Biolog. Unters., Neue Folge, 1892. — (2) Van Gehuchten : *Contributions à l'étude des ganglions cérébro-spinaux.* La Cellule, t. VII, 1892. — (3) Cajal : *Nuevo concepto de la Histologia de los Centros nerviosos.* Barcelone, 1893. — (4) v. Lenhossek : *Die Nervenendigung in den Maculae und Cristae acusticae.* Beiträge zur Histologie des Nervensystems und der Sinneorgane, Wiesbaden, 1894. — (5) Van Gehuchten : *Le système nerveux de l'homme.* 1re édition, Lierre, 1893. — (6) Cajal : *Apuntes para el estudio del bulbo raquideo, cerebelo y origen de los nervios encefalicos.* X. *Origen del nervio vestibular.* Madrid. 1895. — (7) Thomas : *Les terminaisons centrales de la racine labyrinthique.* Comptes-rendus de la Société de Biologie, 12 février 1898, pp. 183-185. — (8) Mathias Duval : *Rercherches sur l'origine réelle des nerfs craniens.* Journal de l'anatomie et de la physiologie, 1878 à 1880. — (9) Testut : *Traité d'anatomie humaine.* Deuxième édition. — (10) Marinesco : *De l'origine du facial supérieur.* Revue Neuroglique, 1898. — (11) Van Gehuchten : *Recherches sur l'origine réelle des nerfs craniens.* II. *Le nerf facial.* Journal de Neurologie, 1898. — (12) Marinesco : *Nouvelles recherches sur l'origine du facial supérieur et du facial inférieur.* La Presse Médicale 1899. — (13) Van Gehuchten : *Le système nerveux de l'homme.* 1re éd. 1893. — (14) Lugaro : *Sull' origine di alcuni nervi encefalii.* Archivio di oftalmologia, 1094. — (15) Cajal : *Apuntes para el estudio del bulbo raquideo, cerebelo y origen de los nervios encefalios. XVI. Nucleo del facial.* Madrid. 1895. — (16) Van Gehuchten : *Sur l'existence ou la non-existence de fibres croisées dans le tronc des nerfs moteurs craniens.* Journal de Neurologie, 1899. — (17) Dixon : *The sensory distribution of the facial nerve in man.* Journal of Anatom. and Phys., vol. 33.

TRENTIÈME LEÇON

La structure interne du métencéphale *(Suite)*.

Le nerf intermédiaire ou nerf de Wrisberg. — Le nerf oculo-moteur externe — Le nerf trijumeau.

Le nerf intermédiaire ou nerf de Wrisberg.

Entre l'origine apparente du nerf acoustique et celle du nerf facial, on trouve, dans le sillon horizontal qui sépare le métencéphale du myélencéphale, un mince filet nerveux que l'on considère généralement comme une seconde racine du nerf facial. Ce filet nerveux a été décrit par Wrisberg sous le nom de *nerf intermédiaire (n. intermedius)*. On lui donne communément le nom de *nerf intermédiaire de Wrisberg*. A partir de son origine apparente, il se dirige en avant et en dehors, étant situé entre le nerf acoustique qui est en dessous et le nerf facial qui se trouve au-dessus ; il parcourt avec ces deux nerfs le conduit auditif interne, envoie quelques filets anastomotiques au nerf acoustique pour se jeter finalement dans le nerf facial.

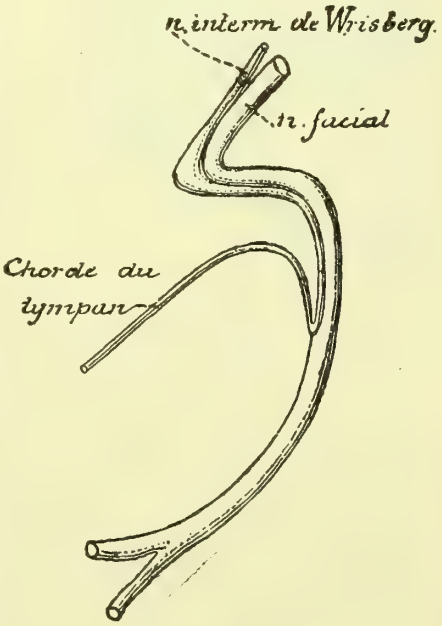

Fig. 499.

On a beaucoup discuté sur la valeur de ce nerf intermédiaire et sur son noyau d'origine que l'on cherchait toujours dans le tronc cérébral.

En 1883 Sapolini (1) a fait du nerf intermédiaire de Wrisberg une étude macroscopique très détaillée. Il a pu poursuivre ce nerf, du côté central, dans le tronc cérébral où il présente une racine descendante qui s'étend, d'après Sapolini, jusque dans le voisinage du cordon de Goll ; du côté périphérique, il a poursuivi l e nerf intermédiaire dans le ganglion géniculé du facial, au-delà duquel il se continue avec un faisceau de fibres nerveuses, qui s'accole tout simplement au nerf

facial pour s'en détacher près du trou stylo-mastoïdien et passer tout entier dans la corde du tympan. D'après Sapolini, le nerf intermédiaire de Wrisberg, le ganglion géniculé et la corde du tympan ne constitueraient que les trois parties d'un même nerf, auquel il donne le nom de *treizième nerf cérébral*, fig. **499**.

Ce qui donne à ces recherches de Sapolini un appui considérable, c'est que His (2) et Martin (3) ont trouvé, dans le ganglion géniculé du facial, chez des embryons humains et des embryons de chats, des cellules bipolaires identiques aux cellules bipolaires qui constituent, chez l'embryon, tous les ganglions cérébro-spinaux. De plus, Retzius (4) a décrit, dans le même ganglion du chien, du chat et de l'homme adultes, des cellules unipolaires identiques aux cellules des ganglions cérébro-spinaux des mammifères adultes.

v. Lenhossek (5) a décrit et figuré les cellules constitutives du ganglion géniculé du facial chez des souris nouveau-nées, en se basant sur les résultats fournis par la méthode de Golgi. Ce sont des cellules unipolaires, identiques aux cellules des ganglions spinaux dont le prolongement unique, après un trajet d'une longueur variable, se bifurque en une

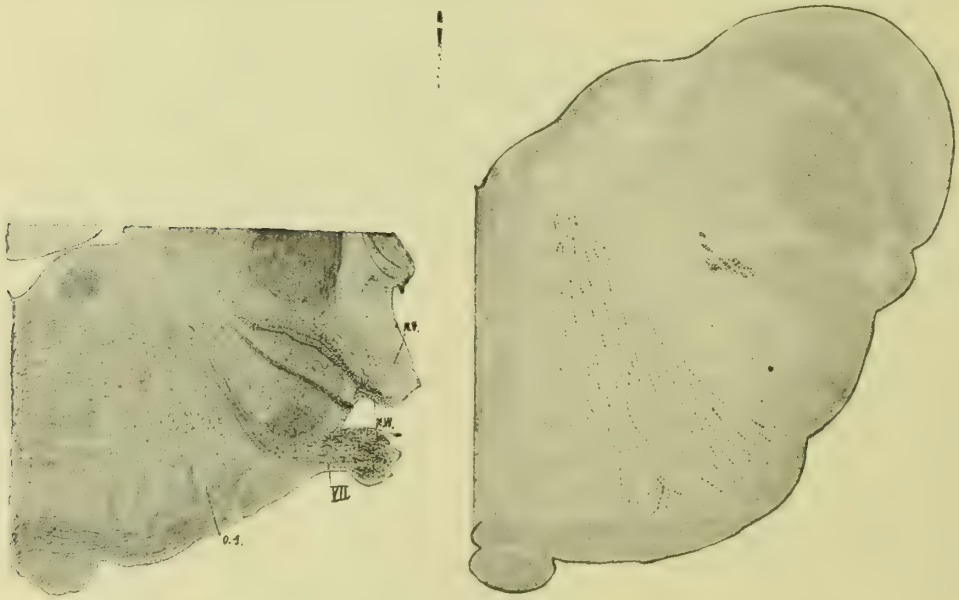

Fig. **500**. Fig. **501**.

Coupes transversales du tronc cérébral d'un lapin montrant en dégénérescence les fibres centrales du nerf de Wrisberg.

branche périphérique et une branche centrale. Toutes les branches centrales réunies constituent le nerf intermédiaire, tandis que les branches périphériques se joignent aux fibres du nerf facial. v. Lenhossek n'a pu les poursuivre assez loin pour pouvoir établir leur terminaison. Il admet, comme l'opinion la plus probable, que ces branches périphériques deviennent les fibres constitutives de la corde du tympan, opinion en faveur de laquelle plaident les recherches physiologiques de Duval, Vulpian, Ed. Schultze, etc., de même que les recherches anatomiques de Sapolini et de Penzo (6). Il laisse cependant la porte ouverte aux deux possibilités suivantes ; une partie de ces fibres pourraient rester dans le facial jusque dans les ramifications périphériques, puisque le nerf facial est sensible à la sortie du trou stylo-mastoïdien ; ou bien quelques-unes de ces fibres pourraient, au niveau de l'entrecroisement du facial avec le rameau auriculaire du vague, se rendre dans ce dernier.

D'après les recherches de Weigner (7) ces cellules d'origine des fibres constitutives du

nerf intermédiaire ne sont pas uniquement localisées dans le ganglion géniculé. On les trouve également éparpillées le long du nerf facial depuis le ganglion géniculé jusque dans le voisinage du trou stylo-mastoïdien, de même qu'on les observe entre les fibres du nerf grand pétreux superficiel. De plus, les branches périphériques de ces cellules unipolaires se rendent, non seulement dans le tronc du facial et, par là, dans la corde du tympan, mais encore dans le nerf grand pétreux superficiel.

Nous avons vu plus haut que les fibres sensitives renfermées dans le tronc du facial au niveau du trou stylo-mastoïdien ont leurs cellules d'origine dans le ganglion géniculé, puisqu'un certain nombre de ces cellules se mettent en chromolyse à la suite de la section du nerf facial au trou stylo-mastoïdien. Toutes les fibres sensitives, qui se rendent du ganglion géniculé dans le tronc du nerf facial, ne sont donc pas destinées à la corde du tympan, quelques-unes restent dans le nerf de la septième paire.

Le ganglion géniculé doit donc être considéré comme un ganglion cérébro-spinal.

Dans ces conditions, il ne reste plus que deux alternatives : ou bien, nous devons considérer le nerf intermédiaire de Wrisberg comme un nerf distinct, un treizième nerf cérébral, comme le propose Sapolini. Ce serait alors un nerf exclusivement sensitif ayant son noyau d'origine réelle dans le ganglion géniculé. Ou bien, nous pouvons considérer le nerf de Wrisberg comme la partie sensitive du nerf facial. Dans cette hypothèse, le nerf de la septième paire serait un nerf mixte comme le trijumeau, le glosso-pharyngien et le pneumo-gastrique. La partie sensitive du nerf facial aurait naturellement son noyau d'origine réelle dans le ganglion géniculé.

Dans l'une et l'autre de ces hypothèses, les fibres qui dépendent du ganglion géniculé doivent, à leur entrée dans le tronc cérébral, se comporter comme les fibres d'un nerf sensitif, c'est-à-dire qu'elles doivent se bifurquer en branches ascendantes et en branches descendantes. Nous avons vu que les branches ascendantes des nerfs sensitifs craniens sont généralement très courtes et se terminent dans la substance grise voisine, tandis que les branches descendantes sont beaucoup plus longues. Elles constituent, en effet, pour la dixième et la neuvième paires, la racine descendante de ces deux nerfs.

Le nerf de Wrisberg se comporte d'une façon identique. Il résulte, en effet, de nos

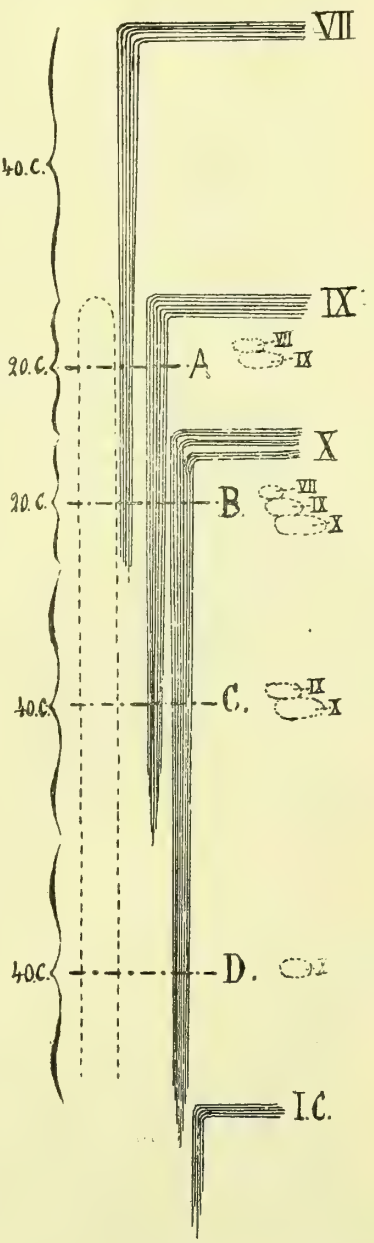

Fig. 502.
Schéma montrant la constitution du faisceau solitaire et les rapports réciproques des fibres appartenant aux trois nerfs VII, IX et X.

recherches expérimentales (8) que, après interruption de ce nerf en dedans du ganglion géniculé, on voit survenir la dégénérescence secondaire dans un petit faisceau de fibres nerveuses qui pénètre dans le tronc cérébral, accolé aux fibres du nerf vestibulaire, FIG. **500**. Près de la partie la plus dorsale de la racine descendante du nerf trijumeau ces fibres se recourbent en bas, en constituant une véritable racine descendante pour le nerf de WRISBERG. Les fibres de cette racine descendante, plus ou moins mêlées avec les fibres voisines de la racine descendante du nerf vestibulaire et du nerf trijumeau, FIG. **501**, s'en trouvent séparées plus bas : d'abord par les fibres descendantes du nerf glosso-pharyngien, puis par les fibres descendantes du nerf pneumo-gastrique. Elles interviennent ainsi, ainsi que nous l'avons montré (8), pour une petite part, dans la constitution du faisceau solitaire, FIG. **502**. Le long de la face interne de ce long faisceau descendant on observe une colonne grise, *le noyau du faisceau solitaire* qui est à la fois *le noyau terminal* pour les fibres sensitives périphériques des nerfs VII, IX et X et le *noyau d'origine* pour les fibres centrales, corticales ou réflexes, en correspondance avec ces mêmes nerfs.

Quant aux prolongements externes des cellules du ganglion géniculé, ils constituent, en grande partie, le nerf grand pétreux superficiel (DIXON, WEIGNER), en même temps qu'ils entrent dans la constitution du nerf facial lui-même, pour passer, soit dans la corde du tympan, soit dans le nerf périphérique. La corde du tympan renferme donc des fibres sensitives. Ces fibres vont se terminer, avec le nerf lingual, dans les deux tiers antérieurs du dos de la langue.

Les fibres gustatives, qui existent en réalité dans la corde du tympan, ne doivent donc pas être des fibres d'emprunt soit du nerf trijumeau, soit du nerf glosso-pharygien ; elles peuvent être les fibres constitutives du nerf de WRISBERG elles-mêmes. Ce qui semble faire admettre l'existence, dans la corde du tympan, de fibres motrices originaires du facial, c'est l'action que cette corde exerce sur les glandes sous-maxillaire et sublinguale, à moins que ces fibres motrices ne soient d'origine sympathique.

VI. Nerf oculo-moteur externe. (*n. abducens*).

C'est la sixième paire des nerfs craniens. Ce nerf provient du tronc cérébral, parcourt d'arrière en avant le sinus caverneux, entre dans la cavité orbitaire par la fente sphénoïdale et va innerver le muscle droit externe du globe oculaire.

Origine réelle. Le nerf de la sixième paire ne renferme que des fibres motrices. Celles-ci proviennent des cellules nerveuses radiculaires qui constituent un noyau gris situé profondément dans la protubérance annulaire, un peu en dessous du plancher du quatrième ventricule, au niveau de l'extrémité inférieure des éminences rondes, dans la concavité de l'anse nerveuse formée par les fibres radiculaires du nerf facial, FIG. **503**. Les prolongements cylindraxiles de ces cellules nerveuses se dirigent en bas et en avant, traversent toute l'épaisseur du tronc cérébral et sortent de ce tronc par le sillon horizontal qui sépare la protubérance annulaire de la moelle allongée.

Un entrecroisement partiel des fibres radiculaires du nerf de la sixième paire n'a pas été constaté.

Toutes les fibres radiculaires de ce nerf ne proviennent cependant pas de noyau dorsal ou principal ; un certain nombre de ces fibres ont leurs cellules d'origine

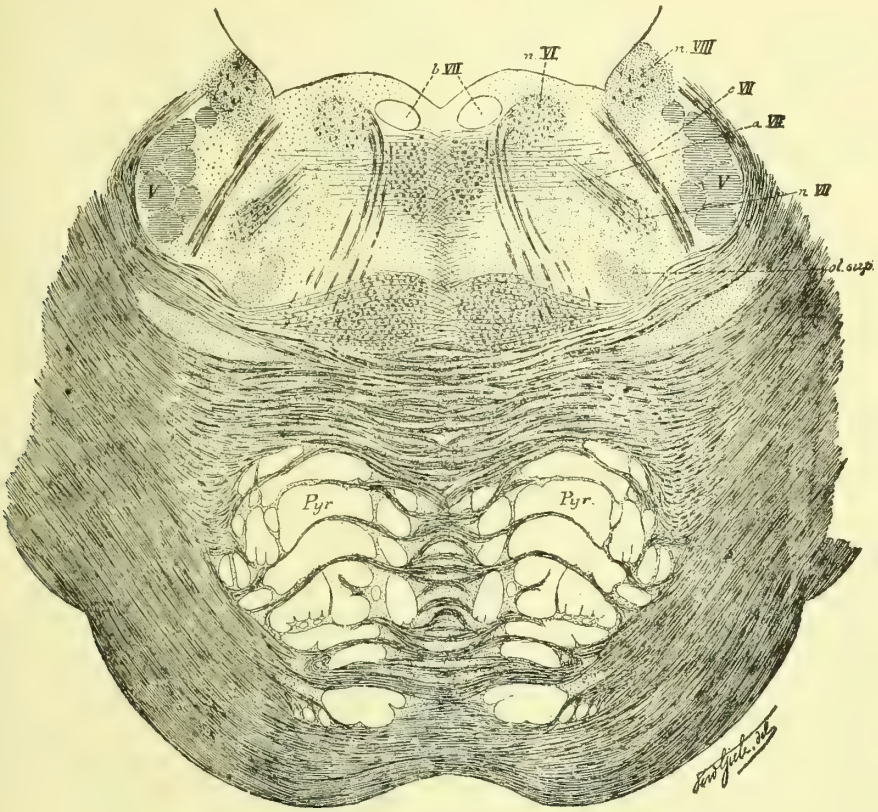

Fig. **503**.
Coupe passant par le noyau d'origine du nerf oculo-moteur externe.

dans une masse grise placée dans le voisinage du nerf facial, entre le noyau d'origine de ce nerf et le noyau dorsal que nous venons de décrire.

Ce *noyau ventral* du nerf oculo-moteur externe a été découvert par nous (9), dans le névraxe du poulet, au moyen de la méthode de Golgi, fig. **504**. Son existence a été confirmée, au moyen de la même méthode, par Lugaro (10) chez le lapin. Pacetti (11) l'a décrit chez l'homme, mais son existence n'y serait pas constante.

Siemerling et Boedeker (12), de même que Giannuli (13) ont retrouvé ce noyau dans tous les cerveaux qu'ils ont examinés ; mais tandis que les premiers se demandent s'il ne convient pas de rattacher ce noyau à l'origine réelle du nerf facial, Giannuli déclare qu'il appartient en réalité au nerf de la septième paire. En ayant recours à la méthode expérimentale de Nissl, nous avons alors montré (14) que, après section du facial au niveau du trou stylo-mastoïdien, toutes les cellules de ce noyau ventral restent intactes. Au contraire, après section du nerf oculo-moteur externe faite dans la cavité orbitaire, on voit survenir le phénomène de chromolyse non seulement dans toutes les cellules du noyau dorsal, mais encore dans toutes celles du noyau ventral. Ce dernier noyau doit donc appar-

tenir au nerf de la sixième paire. Il constitue, chez le lapin, une petite colonne cellulaire placée environ à égale distance entre le noyau dorsal qui est en arrière, l'olive supérieure et l'extrémité proximale du noyau du nerf facial qui sont en avant, FIG. **505**, **506**, **507** et **508**.

Cette conclusion a cependant été contestée par BACH (16) et WYRUBOW (16). KAPLAN et FINKELNBURG (17) ont trouvé le noyau ventral intact dans deux cas de paralysie faciale. Il

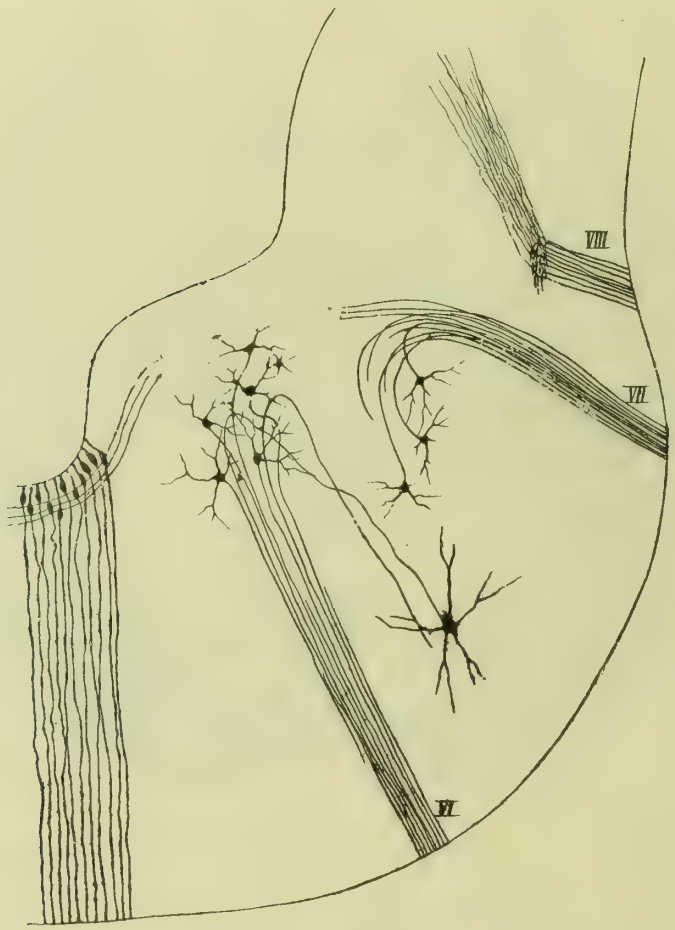

FIG. **504**.
Coupe transversale du métencéphale d'un embryon de poulet de 12 jours.
Vi : Origine et fibres radiculaires du nerf oculo-moteur externe.
VII : Terminaison des fibres du nerf acoustique.

faisait défaut dans un cas d'atrophie unilatérale du nerf VI. Ces faits plaident avec une très grande probabilité, concluent ces auteurs, en faveur de l'opinion qui rattache ce noyau ventral au nerf VI. Ils ne sont cependant pas assez nombreux pour entrainer une certitude absolue, aussi ne se croient-ils pas autorisés d'appeler cette masse grise, chez l'homme, noyau ventral du nerf oculo-moteur externe, et, en attendant de nouvelles recherches, ils le désignent sous le nom de *noyau de Van Gehuchten*.

Pour élucider définitivement la question de savoir si ce noyau ventral appartient en réalité au nerf VI, nous avons eu recours à la méthode de la dégénérescence wallérienne indirecte (18). Après arrachement du nerf facial, nous avons toujours

vu *toutes* les fibres radiculaires du nerf VII se rendre dans le noyau classique. Après arrachement du nerf oculo-moteur externe, on peut poursuivre un grand

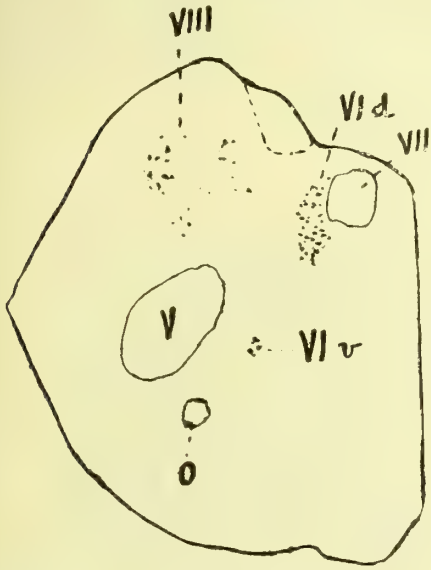

Fig. **505**.

Fig. **506**.

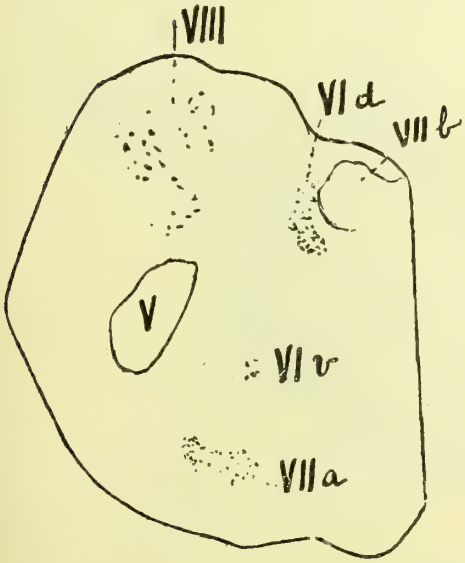

Fig. **507**.

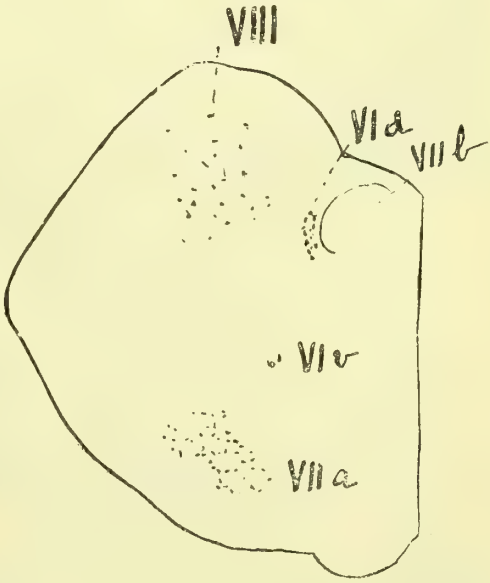

Fig. **508**.

Série de coupes transversales passant par le noyau d'origine dorsal, *VId*, et ventral, *VIv*, du nerf oculo-moteur externe chez le lapin.

VII b : Branche radiculaire ascendante du facial.
o : Olive supérieure.
VII a : Noyau d'origine du facial.

nombre de fibres radiculaires jusque dans le noyau dorsal de ce nerf, situé immédiatement en avant et en dehors de la branche radiculaire ascendante du nerf VII. A côté de ces fibres provenant du noyau dorsal, on en trouve encore un bon nombre

qui, arrivées au niveau du genou du facial, se recourbent en avant et en dehors, s'insinuent entre les faisceaux de fibres longitudinales de la formation réticulaire et peuvent se poursuivre jusqu'à l'endroit où se trouve le noyau accessoire ou ventral, FIG. **509**, **510** et **511**. Le noyau ventral appartient donc en réalité au nerf de la sixième paire, ainsi que nous l'avions admis en 1893.

FIG. **509**.

FIG. **510**.

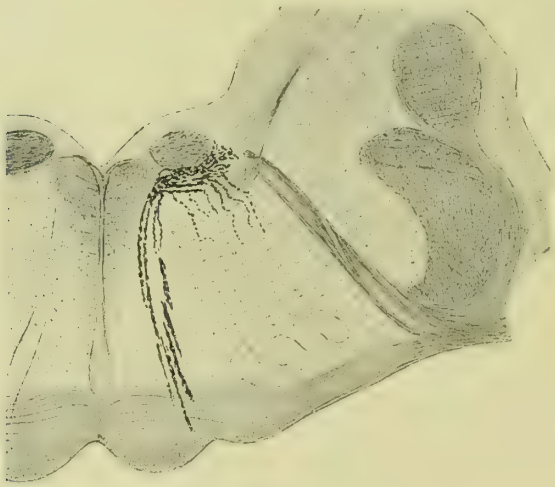

FIG. **511**.
Dégénérescence wallérienne indirecte des fibres radiculaires du nerf VI. chez le lapin.

Origine apparente. Le nerf oculo-moteur externe sort de l'axe cérébro-spinal dans le sillon horizontal qui sépare la protubérance annulaire du bulbe, immédiatement au-dessus de la pyramide antérieure, FIG. **512**. Cette origine se fait par un grand nombre de petits filets radiculaires qui se réunissent bientôt en un tronc unique.

Trajet périphérique. A partir de son origine apparente, le nerf oculo-moteur externe se dirige en haut et en avant, entre la protubérance annulaire et la gouttière basilaire.

Il traverse la dure-mère sur le côté de la partie antérieure de la gouttière basilaire, parcourt le sinus caverneux, étant situé sur la face externe de la carotide interne, entre dans la cavité orbitaire par la partie moyenne de la fente sphénoïdale, traverse l'anneau aponévrotique du muscle droit externe ou *anneau de Zinn*, pour se terminer dans la face profonde de ce muscle, FIG. **513**.

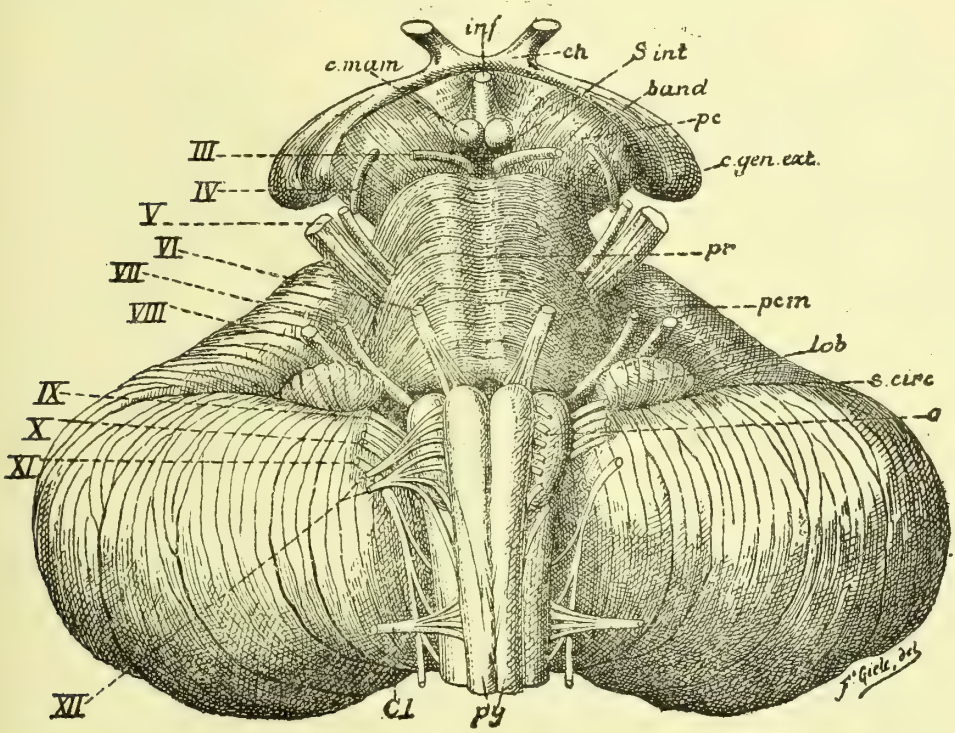

FIG. **512**.
Face antérieure du tronc cérébral. Gr. nat.

c. mam. : Corps mammillaires.
inf. : Infundibulum.
ch. : Chiasma des nerfs optiques.
s. int. : Substance interpédonculaire.
band. : Bandelette optique.
p. c. : Pédoncule cérébral.
c. gen. ext. : Corps genouillé externe.
pr. : Protubérance annulaire.
pcm. : Pédoncule cérébelleux moyen.
lob. : Lobule du pneumo-gastrique.
s. circ. : Sillon circonférenciel.
o. : Olive.
py. : Pyramides antérieures.
CI : Racine antérieure du premier nerf cervical.
III à XII : Origine des dix dernières paires de nerfs craniens.

Pendant son passage à travers le sinus caverneux, le nerf oculo-moteur externe s'anastomose avec le plexus carotidien interne du sympathique et avec la branche ophthalmique du nerf trijumeau.

V. Le nerf trijumeau.

Le nerf trijumeau *(n. trigeminus)* forme la cinquième paire des nerfs craniens. Il provient de la face latérale de la protubérance annulaire, passe au-dessus de l'extrémité interne de la portion pierreuse du temporal et présente, sur la face

supérieure de la grande aile du sphénoïde, un ganglion volumineux appelé *ganglion de Gasser* ou *ganglion semilunaire (ganglion semilunare)*, d'où partent les trois branches terminales auxquelles ce nerf doit son nom. Ces branches vont porter la sensibilité à la peau de la face, à la muqueuse de la cavité buccale et des fosses nasales et à la peau d'une partie de la tête. Elles donnent aussi la motilité aux différents muscles de la mastication et à quelques muscles de la région sus-hyoïdienne.

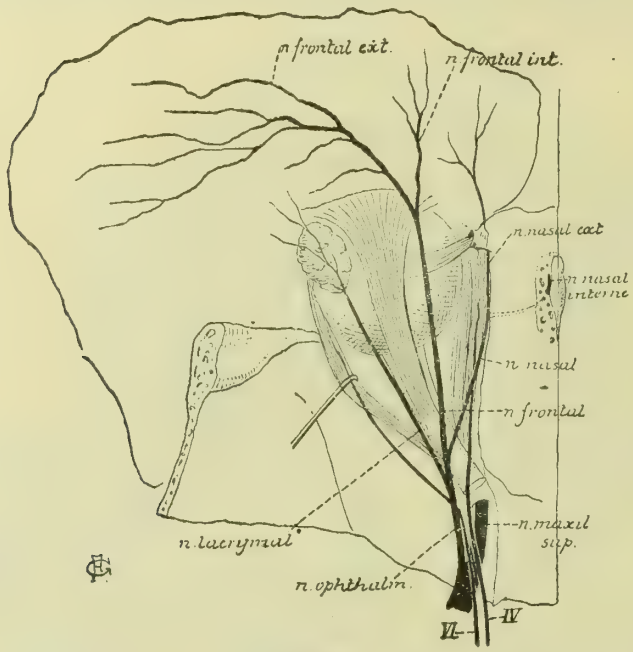

FIG. 513.

Origine réelle. Le nerf trijumeau est un nerf mixte ; il a donc deux noyaux d'origine : un noyau central pour sa partie motrice et un noyau périphérique pour sa partie sensitive.

Les fibres motrices du nerf trijumeau proviennent de cellules nerveuses situées dans l'axe nerveux où elles forment deux masses grises nettement distinctes ; une masse volumineuse située dans la protubérance annulaire : le *noyau principal* ou *noyau masticateur*, et une longue traînée de substance grise qui s'étend depuis la partie supérieure de la protubérance annulaire jusque près de l'extrémité supérieure des tubercules quadrijumeaux : le *noyau accessoire*.

Le *noyau principal* est situé profondément dans la protubérance annulaire. Il est formé de cellules nerveuses volumineuses, FIG. **514**, dont les prolongements cylindraxiles deviennent les cylindre-axes des fibres motrices périphériques. Quelques auteurs acceptent, pour ces fibres radiculaires motrices, un entrecroisement partiel, en ce sens que le plus grand nombre de ces fibres proviendraient du noyau moteur du même côté tandis qu'un petit faisceau de fibres nerveuses proviendrait du noyau du côté opposé.

D'après les recherches expérimentales que nous avons faites (19) sur le lapin au moyen de la méthode de NISSL, toutes les fibres motrices du nerf trijumeau sont des *fibres directes*. Ces résultats ont été confirmés par KURE (20).

Le *noyau accessoire* de la partie motrice du nerf trijumeau est formé par une longue traînée de substance grise qui commence près du bord supérieur du mésencéphale et traverse, de haut en bas, le cerveau moyen, étant située sur la face latérale de l'aqueduc de SYLVIUS. Les cellules constitutives de cette colonne grise, toutes unipolaires, FIG. **515**, envoient leurs prolongements cylindraxiles en bas.

Tous ces prolongements réunis forment un petit faisceau de fibres nerveuses, augmentant de volume de haut en bas, connu sous le nom de *racine motrice*, *racine cérébrale*, *racine supérieure* ou *racine mésencéphalique* du nerf trijumeau. Arrivées dans le voisinage du noyau masticateur, les fibres constitutives de cette racine se recourbent en dehors et se joignent aux fibres radiculaires venues du noyau principal pour constituer ensemble la racine motrice du nerf de la cinquième paire.

Les cellules d'origine des fibres de cette racine motrice ont été décrites pour la première fois par Deiters, en 1865 (21) et étudiées d'une façon spéciale par Mathias Duval (22) en 1879. Ce sont des cellules volumineuses et globuleuses qui semblent dépourvues de prolongements protoplasmatiques et que les auteurs désignent communément sous le nom de *cellules vésiculeuses*.

On a longtemps discuté pour savoir si les fibres constitutives de ce qu'on appelle racine supérieure du trijumeau et les cellules vésiculeuses voisines doivent être considé-

Fig. 514.

Les cellules radiculaires du noyau principal du trijumeau chez l'embryon du poulet.

rées comme appartenant au nerf trijumeau ou bien au nerf pathétique. Deiters, Stilling, Henle et Stieda les rattachaient au nerf de la quatrième paire ; Meynert, Huguenin, Merkel, Krause et Schwalbe au nerf de la cinquième paire. La question semblait définitivement tranchée en faveur de cette dernière manière de voir à la suite des recherches de Mathias Duval. Ce savant a constaté en effet, que, chez la taupe, il n'existe ni fibres radiculaires, ni noyau d'origine du nerf pathétique, et cependant on y retrouve la racine supérieure du trijumeau avec les cellules vésiculeuses voisines.

Un travail publié par Golgi, en 1893 (13), a tout remis en discussion. D'après Golgi, la racine supérieure du trijumeau des auteurs appartient au nerf de la quatrième paire ; les cellules vésiculeuses situées le long de la face interne de cette racine sont de véritables cellules monopolaires ayant beaucoup de ressemblance avec les cellules des ganglions cérébro-spinaux. Ces cellules doivent être considérées comme les cellules d'origine du nerf pathétique. Ce sont des cellules monopolaires, totalement dépourvues de prolongements protoplasmatiques. Golgi attache à ce fait une grande importance. Ces cellules, dépourvues de prolongements protoplasmatiques, lui servent à combattre la théorie de Van Gehuchten et Cajal, théorie d'après laquelle les prolongements protoplasmatiques possèdent la conduction cellulipète et les prolongements cylindraxiles la conduction cellulifuge.

Kölliker (24), le premier, s'est élevé contre ces assertions de Golgi. D'après lui, les cellules vésiculeuses en question sont des cellules multipolaires; elles représentent les cellules d'origine de la racine supérieure du trijumeau des auteurs ; celle-ci doit être considérée comme une *racine motrice.*

Des recherches spéciales, que nous avons faites sur le système nerveux central des poissons osseux (25), il résulte que ces prévisions de Kölliker sont conformes à la réalité. Les cellules vésiculeuses sont les cellules d'origine des fibres de la racine supérieure du trijumeau. Arrivées au niveau du noyau moteur de la protubérance, ces fibres se recourbent en dehors pour prendre part à la constitution du nerf périphérique.

Lugaro (26) a vu, chez des embryons de lapin, le prolongement cylindraxile des cel-

Fig. 515.
Cellules unipolaires de la racine supérieure du nerf trijumeau.
(Embryon de lapin.)

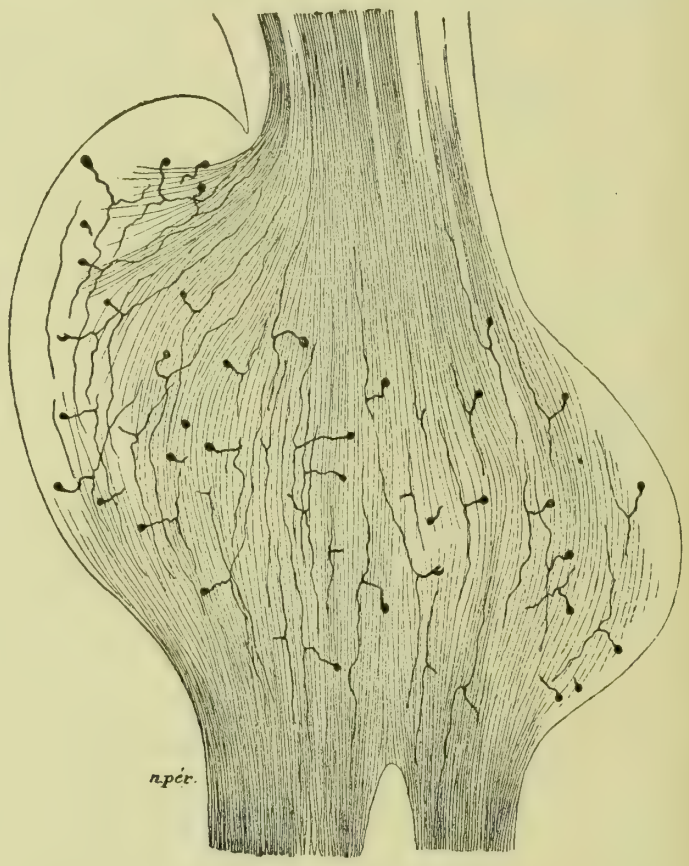

Fig. 516.
Le ganglion de Gasser d'un embryon de cobaye presque à terme.

lules nerveuses situées de chaque côté de l'aqueduc de Sylvius pénétrer dans la racine supérieure du trijumeau. Les cellules d'origine étaient presque toutes unipolaires ; il a pu poursuivre leurs prolongements cylindraxiles jusqu'au noyau masticateur.

Plus récemment encore Cajal (27) a étudié les cellules constitutives de cette colonne grise dans le système nerveux central du lapin, de la souris et du rat. Il a pu établir que le prolongement cylindraxile de chacune de ces cellules nerveuses, arrivé au niveau du noyau masticateur, émet deux, trois ou quatres branches collatérales qui vont se ramifier et se terminer entre les cellules consécutives du noyau masticateur.

Arrivées dans le voisinage de ce noyau, les fibres de la racine supérieure se recourbent en dehors pour se joindre aux fibres venues du noyau principal et constituer ensemble la racine motrice du nerf de la cinquième paire.

Après la section expérimentale du nerf de la cinquième paire faite chez le lapin. toutes les cellules vésiculeuses du côté correspondant subissent les modifications particulières qui constituent le phénomène de chromolyse (Van Gehuchten, Kure).

Le *noyau sensitif* est situé en dehors de l'axe cérébro-spinal. Il est représenté par le ganglion de Gasser. Ce ganglion est constitué en majeure partie, chez tous les vertébrés que nous avons étudiés, de cellules nerveuses unipolaires, identiques aux cellules des ganglions spinaux, fig. **516**. Le prolongement unique de chacune de ces cellules nerveuses se bifurque bientôt en une branche externe et une branche interne. La branche externe devient le cylindre-axe d'une fibre nerveuse sensitive périphérique. La branche interne devient le cylindre-axe d'une fibre de la racine sensitive. Arrivées dans la profondeur de la protubérance annulaire, toutes ces fibres sensitives se bifurquent en une branche ascendante et une branche descendante, fig. **517**.

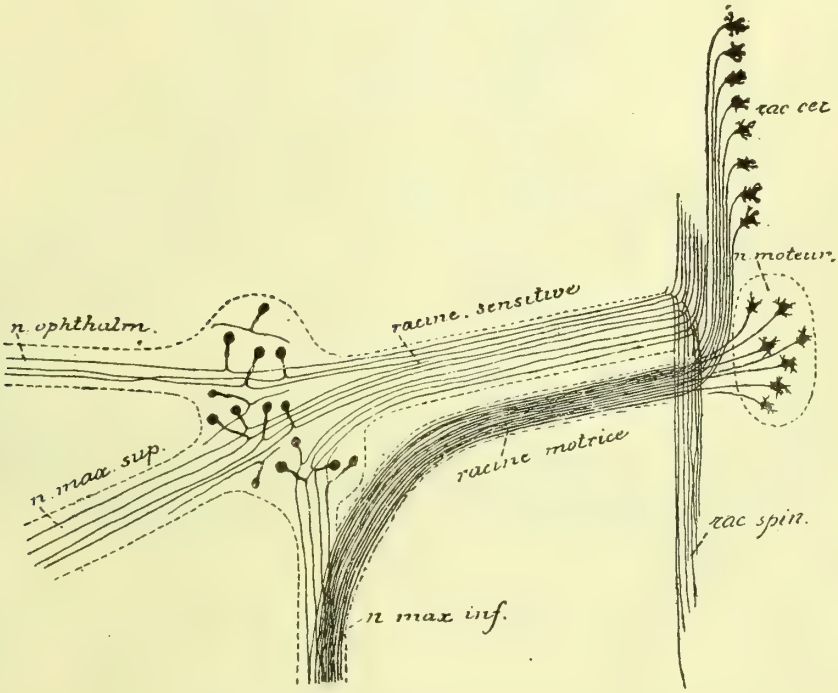

Fig. **517**.
Schéma montrant l'origine réelle des fibres constitutives du nerf trijumeau.

Les branches ascendantes sont très courtes et très grêles ; elles se terminent, par des ramifications libres, entre les cellules constitutives de la masse grise voisine, qui représente la partie supérieure du noyau sensitif terminal du trijumeau.

Les branches descendantes, qui proviennent des fibres sensitives du nerf trijumeau, sont beaucoup plus longues. Elles se réunissent en un faisceau très compact connu sous le nom de *racine descendante* ou mieux encore *racine inférieure*, *racine spinale*, *racine sensitive* du nerf trijumeau. On peut poursuivre cette racine à travers la partie inférieure de la protubérance et toute l'étendue de la moelle allongée jusqu'au niveau du premier nerf cervical [Van Gehuchten (49)]. Cette racine descendante recouvre

toujours en dehors la substance gélatineuse de Rolando. Elle diminue de volume de haut en bas, parce qu'à chaque instant des fibres quittent ce faisceau pour se rendre dans la substance grise avoisinante. Pendant ce trajet descendant, toutes les fibres constitutives de cette racine abandonnent de nombreuses collatérales qui se terminent dans la longue colonne de substance grise qui accompagne en dedans cette racine et que l'on désigne sous le nom de *noyau de la racine spinale du trijumeau*. Cette colonne grise représente à la fois le *noyau terminal* pour les fibres constitutives du nerf périphérique et le *noyau d'origine* pour les fibres de la voie sensitive centrale.

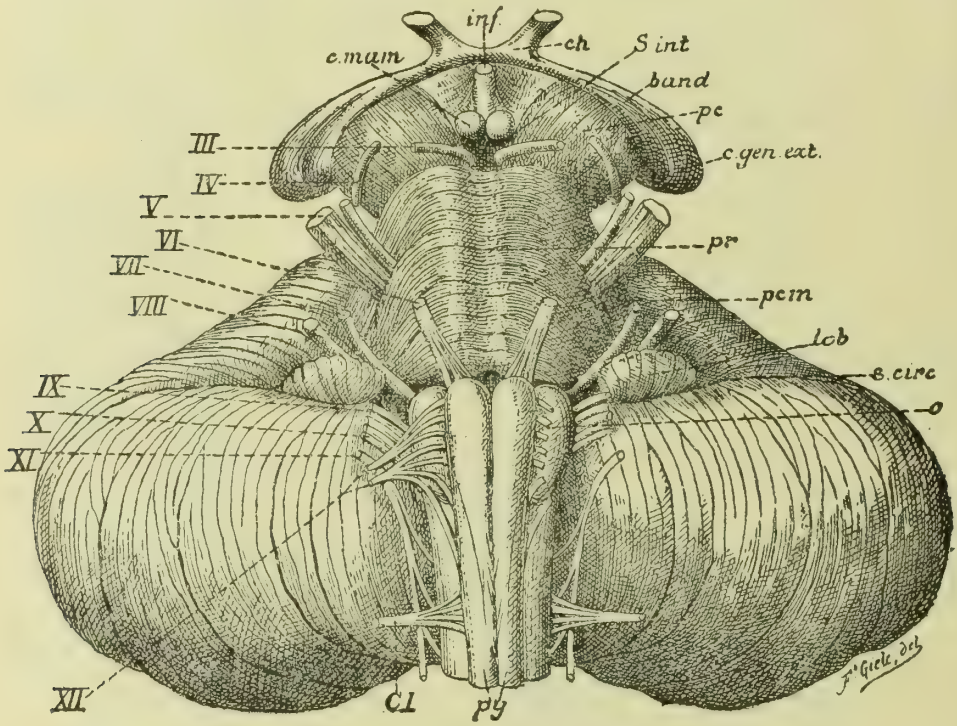

Fig. 518.

Face antérieure du tronc cérébral. Gr. nat.

c. mam. : Corps mammillaires.
inf. : Infundibulum.
ch. : Chiasma des nerfs optiques.
s. int. : Substance interpédonculaire.
band. : Bandelette optique.
p. c. : Pédoncule cérébral.
c. gen. ext. : Corps genouillé externe.
pr. : Protubérance annulaire.
pcm. : Pédoncule cérébelleux moyen.
lob. : Lobule du pneumo-gastrique.
s. circ. : Sillon circonférenciel.
o. : Olive.
py. : Pyramides antérieures.
CI : Racine antérieure du premier nerf cervical.
III à XII : Origine des dix dernières paires de nerfs craniens.

Il résulte des recherches expérimentales que Bochenek (28) a poursuivies dans notre laboratoire que, dans cette racine descendante, les fibres en connexion avec le nerf maxillaire inférieur occupent la partie dorsale, celles en connexion avec le nerf ophthalmique occupent la partie ventrale et que la région intermédiaire est essentiellement formée par les fibres sensitives en connexion avec le nerf maxillaire supérieur.

Origine apparente. Le nerf trijumeau sort de l'axe cérébro-spinal sur la partie latérale de la protubérance annulaire au point où celle-ci se continue avec le pédoncule cérébelleux moyen, Fig. **518**. Cette origine se fait par deux racines : l'une externe, très volumineuse, constitue la *grosse racine* ou *racine sensitive* (*portio major*) ; l'autre, interne, beaucoup plus grêle, s'appelle la *petite racine* ou *racine motrice (portio minor).*

Trajet périphérique. A partir de leur origine apparente, les deux racines du nerf trijumeau se dirigent en avant et en dehors. Elles passent par un orifice ovalaire formé par la petite dépression que présente la partie interne du bord supérieur du rocher et par le bord correspondant de la tente du cervelet qui passe comme un pont au-dessus de cette dépression, Fig. **519**. Arrivé ainsi sur la face antérieure du rocher, le nerf trijumeau présente son ganglion volumineux, de forme semi-lunaire, appelé *ganglion de Gasser.* Ce ganglion est situé dans une loge fibreuse constituée par un dédoublement des deux feuillets constitutifs de la dure-mère et connue sous le nom de *loge de Meckel.* La face inférieure du ganglion, ou *face sphénoïdale*, repose simplement sur la grande aile du sphénoïde, tandis que la face supérieure, ou *face cérébrale*, adhère intimement à la dure-mère voisine. Son bord interne, se continuant avec a branche ophthalmique, est en connexion intime avec la paroi externe du sinus caverveux.

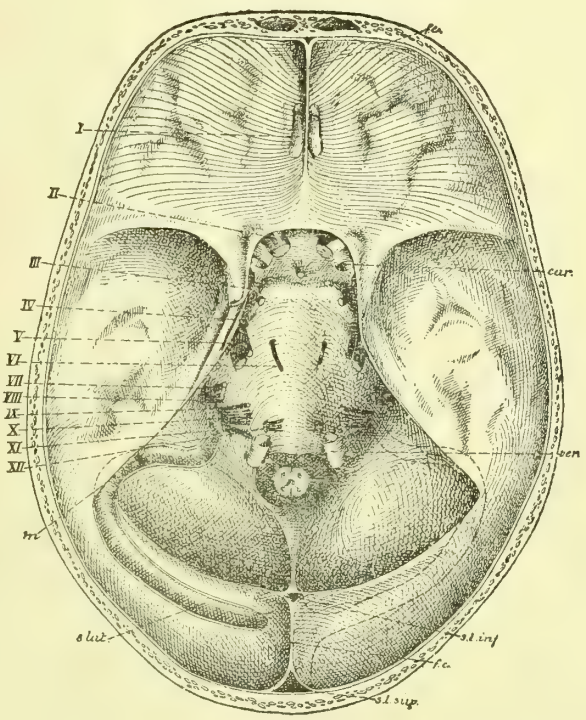

Fig. **519**.
La base du crâne montrant la sortie des nerfs craniens.
Gr. nat. 1/2.

La racine sensitive seule se continue avec le ganglion. De ce ganglion de Gasser partent les trois grandes branches terminales du trijumeau : 1° le *nerf ophthalmique de Willis (n. ophtalmicus),* qui entre dans la cavité orbitaire par la fente sphénoïdale, 2° le *nerf maxillaire supérieur* (*n. maxillaris*), qui sort du crâne par le trou grand rond et, 3° le *nerf maxillaire inférieur* ou *nerf mandibulaire* (*n. mandibularis*) qui quitte la boîte cranienne par le trou ovale.

La racine motrice, d'abord située en dedans de la racine sensitive depuis le pont de Varole jusqu'au bord supérieur du rocher, passe ensuite en dessous de cette dernière, puis en dessous du ganglion de Gasser pour se jeter tout entière dans le nerf maxillaire inférieur.

Première branche

Le nerf ophthalmique.

C'est la plus grêle et la plus interne des trois branches du nerf trijumeau. Elle est exclusivement *sensitive*. Ce nerf provient du ganglion de Gasser, parcourt d'arrière en avant la paroi externe du sinus caverneux et, arrivé à la fente sphénoïdale, il se divise en trois branches terminales : le *nerf lacrymal*, le *nerf frontal* et le *nerf nasal*, Fig. **520**.

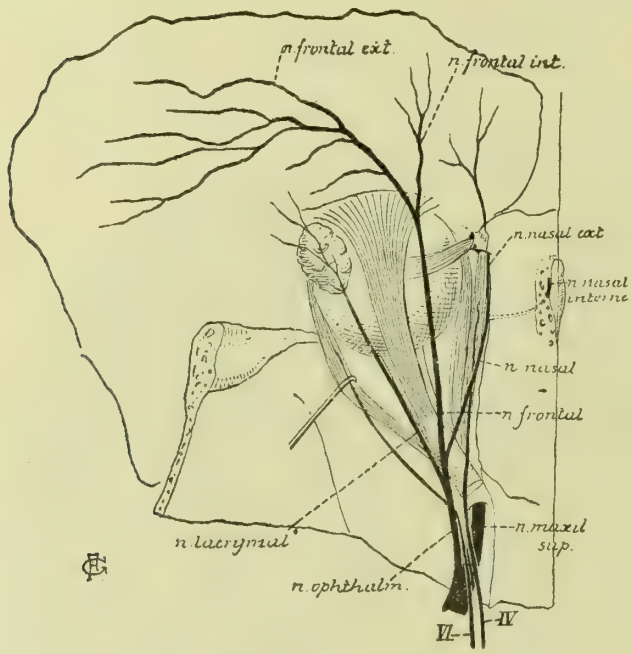

Fig. **520**.

Pendant son trajet dans la paroi externe du sinus caverneux, il reçoit quelques filets du plexus carotidien interne du sympathique, s'anastomose avec le nerf oculo-moteur commun, donne quelques filets au nerf pathétique et au nerf oculo-moteur externe et émet une branche récurrente, le *nerf récurrent d'Arnold*, qui va se terminer dans la tente du cervelet (*n. tentorii*).

Nerf lacrymal (*n. lacrymalis*). Le nerf lacrymal est la plus grêle des trois branches du nerf ophthalmique. Il pénètre dans la cavité orbitaire par la partie la plus externe de la fente sphénoïdale et, placé immédiatement contre le périoste de cette cavité, il se dirige vers la glande lacrymale en longeant le bord supérieur du muscle droit externe. Arrivé près de la glande lacrymale, le nerf se divise en deux rameaux : l'un, le rameau externe ou inférieur, descend et va s'anastomoser avec le nerf zygomatique du nerf maxillaire supérieur (*ramus anastomoticus cum n. zygomatico*) ; de l'anse nerveuse ainsi formée partent des filets destinés à la glande lacrymale ; l'autre, le rameau interne ou supérieur, pénètre jusque dans la glande et se résout en rameaux terminaux destinés à la glande, à la conjonctive, à la peau de la paupière supérieure et à la peau de l'angle externe de l'œil, Fig. **521**.

2° Le *nerf frontal* (*n. frontalis*). Le nerf frontal constitue la branche la plus volumineuse du nerf ophthalmique. Il pénètre dans la cavité orbitaire par le milieu de la fente sphénoïdale, chemine le long de la paroi supérieure de l'orbite directement appliqué contre le périoste et, arrivé près de la base de l'orbite, il se divise en deux branches terminales : le *nerf frontal interne* et le *nerf frontal externe*, Fig. **520** et **521**.

Le *nerf frontal externe* ou *nerf sus-orbitaire* (*n. supraorbitalis*) sort de l'orbite par l'échancrure sus-orbitaire et se divise en rameaux *palpébraux* destinés à la peau de la

paupière supérieure et en rameaux *frontaux*, beaucoup plus volumineux, qui vont porter la sensibilité à la peau de la région frontale jusque dans le voisinage de la suture coronaire. Au niveau de l'échancrure sus-orbitaire, il abandonne un petit filet nerveux qui s'engage dans l'épaisseur même de l'os frontal pour se rendre dans les sinus frontaux.

Le *nerf frontal interne* (*n. supratrochlearis*) sort de l'orbite un peu en dedans de l'échancrure sus-orbitaire ; il se divise en rameaux descendants qui se terminent dans la peau de la partie interne de la paupière supérieure et en rameaux ascendants destinés à la peau de la partie médiane de la région frontale.

3° Le *nerf nasal* ou *naso-ciliaire* (*n. nasociliaris*). Il pénètre dans l'orbite par la

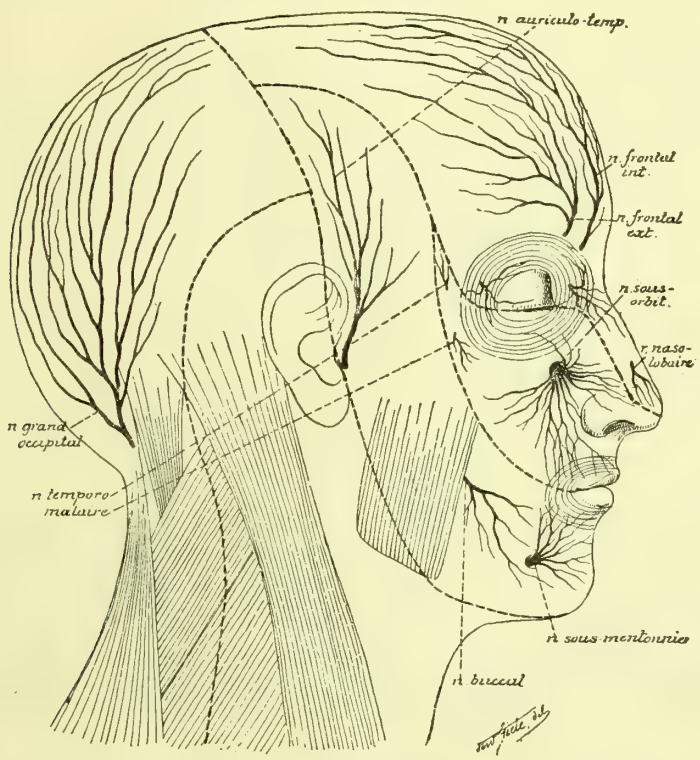

Fig. 521.
Les branches cutanées du nerf trijumeau. Gr. — nat. 1/2.

partie interne de la fente sphénoïdale et traverse l'anneau de Zinn. Placé en dessous du muscle releveur de la paupière supérieure et du muscle droit supérieur, il est d'abord situé en dehors du nerf optique, puis se dirige obliquement en dedans, en passant au dessus de ce dernier nerf ; il longe ensuite la paroi interne de la cavité orbitaire et se termine, au niveau du conduit orbitaire interne et antérieur, en *nerf nasal interne* et en *nerf nasal externe*.

Pendant ce trajet, le nerf nasal fournit les *branches collatérales* suivantes :

a) En dehors du nerf optique, une branche nerveuse à un ganglion gris placé sur la face externe de ce nerf : le *ganglion ciliaire* ou *ganglion ophthalmique*. Cette

branche du nerf nasal constitue la *longue racine* (*radix longa ganglii ciliaris*) ou la *racine sensitive* de ce ganglion.

b) En dedans du nerf optique, le nerf nasal fournit quelques filets longs et grêles appelés *nerfs ciliaires longs* (*nn. ciliares longi*) ; ceux-ci se rendent au globe oculaire avec les nerfs ciliaires courts qui viennent du ganglion ophthalmique.

Branches terminales. Le nerf nasal fournit deux branches terminales :

1° Le *nerf nasal interne* ou *nerf sous-trochléaire* (*n. infratrochlearis*). Il longe la paroi interne de l'orbite en dessous du muscle grand oblique, passe sous la poulie cartilagineuse de ce muscle, traverse l'orbiculaire des paupières et se divise en rameaux ascendants destinés à la peau de la paupière supérieure et à celle de la partie voisine du front, et en rameaux descendants destinés à la conjonctive, à la caroncule lacrymale, aux conduits lacrymaux, au sac lacrymal, à la peau de l'angle interne des paupières et à celle de la racine du nez.

2° Le *nerf nasal interne* ou *nerf ethmoïdal* (*n. ethmoidalis anterior*) traverse le conduit orbitaire interne et antérieur et arrive ainsi dans la boite cranienne, sur la face supérieure de la lame criblée de l'éthmoïde. Il traverse la fente ethmoïdale et pénètre dans les fosses nasales, où il se divise en un filet interne et un filet externe. Le filet interne se termine dans la muqueuse de la cloison des fosses nasales. Le filet externe donne quelques ramuscules à la muqueuse de la paroi externe des fosses nasales, descend sur la face postérieure de l'os propre du nez, passe entre cet os et le cartilage de l'aile du nez pour se terminer dans la peau du lobule du nez sous le nom de *nerf naso-lobaire* ou *nerf nasal externe* (*ramus nasalis externus*).

Le ganglion ophthalmique ou ganglion ciliaire.

Sur la face externe du nerf optique, au fond de la cavité orbitaire, dans le voisinage immédiat du trou optique, on trouve généralement un petit renflement grisâtre connu sous le nom de *ganglion ophthalmique* ou *ganglion ciliaire*. A ce ganglion aboutissent en arrière trois filets nerveux : ce sont les *branches afférentes* ou les *racines* du ganglion. De ce même ganglion partent en avant un grand nombre de filets nerveux très grêles : ce sont les *branches efférentes* connues sous le nom de *nerfs ciliaires*, FIG. **522**.

Sur le trajet de ces branches afférentes et efférentes on trouve quelquefois de petits nodules ganglionnaires qui constituent des *ganglions ophthalmiques accessoires* [ANTONELLI (29), D'ERCHIA (30), GALLEMAERTS (31)].

Les branches *afférentes* ou les *racines* du ganglion ciliaire comprennent :

a) Une *racine motrice* ou *courte racine* reliant le ganglion à la branche inférieure du nerf oculo-moteur commun ;

b) Une *racine sensitive* ou *longue racine* unissant le ganglion à la branche nasale du nerf ophthalmique de WILLIS.

c) Une *racine sympathique* ou *racine intermédiaire* amenant au ganglion ciliaire des filets sympathiques provenant du plexus qui entoure la carotide interne dans le sinus caverneux.

Les branches *efférentes* du ganglion ciliaire constituent les *nerfs ciliaires courts (n. ciliares breves)*. Ils sont au nombre de cinq ou six au moment où ils partent du ganglion ciliaire ; ils se dirigent horizontalement en avant, se divisent et se subdivisent et, mélangés avec les *nerfs ciliaires longs* provenant de la branche nasale de l'ophthalmique de Willis, ils gagnent la face postérieure du globe oculaire enveloppant de toutes parts le nerf optique. Ils traversent alors la sclérotique, courent entre celle-ci et la choroïde, abandonnent des filets destinés aux différentes couches du globe oculaire et peuvent être poursuivis jusqu'au niveau du corps ciliaire où ils se divisent en branches terminales : les unes, *sensibles*, se portent dans toutes les

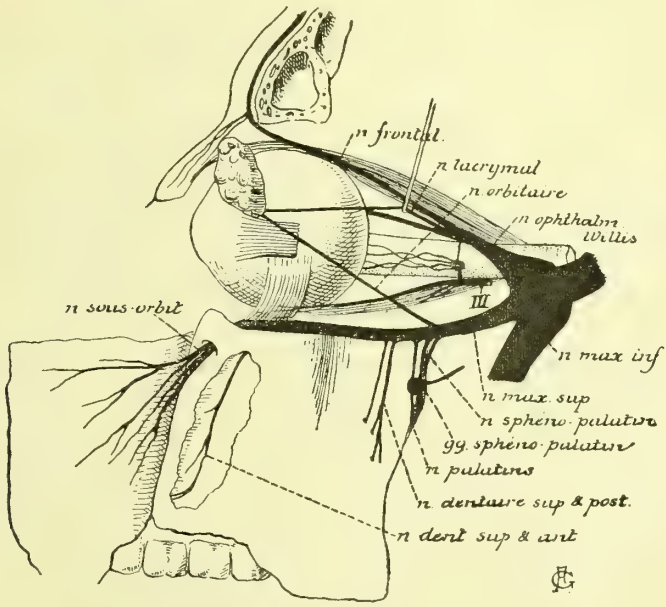

Fig. 522.

parties voisines du globe oculaire et principalement dans l'épithélium antérieur de la cornée ; d'autres, *motrices*, vont innerver les muscles intrinsèques de l'œil : le muscle ciliaire ou tenseur de la choroïde et le muscle constricteur de l'iris ; d'autres encore, de *nature sympathique*, vont former les plexus nerveux des vaisseaux.

La signification morphologique du ganglion ciliaire a été longtemps en discussion. Quelques auteurs, comme Retzius (32), le considèrent depuis longtemps comme un ganglion sympathique, d'autres lui attribuent la valeur d'un ganglion spinal et le rattachent au nerf de la troisième paire [Schwalbe (33), Antonelli, etc.). Krause partage une opinion mixte. D'après lui, le ganglion ophthalmique est double ; il serait formé de deux ganglions fusionnés, dont l'un appartient au sympathique et l'autre représente un ganglion spinal. D'après Holtzmann (34), la nature du ganglion varie d'un animal à l'autre : chez le poulet et le lapin il est formé exclusivement de cellules identiques à celles des ganglions spinaux ; chez le chat il ne renferme que des cellules sympathiques tandis que chez le chien sa nature est mixte.

Il résulte des recherches de Retzius (35), d'Erchia (30) et de Michel (36), entreprises au moyen de la méthode de Golgi, que les cellules constitutives du

ganglion ciliaire sont des cellules nerveuses multipolaires identiques aux cellules constitutives des ganglions de la chaine sympathique. Le ganglion ciliaire doit donc être considéré comme un ganglion sympathique. C'est dans ce ganglion que se terminent les fibres motrices provenant du nerf oculo-moteur commun par la courte racine ; c'est là que se trouvent en réalité les cellules d'origine des fibres motrices innervant les deux muscles intrinsèques du globe oculaire.

D'après des recherches expérimentales de Apolant (37), les fibres du nerf oculo-moteur commun, sectionnées au sortir du mésencéphale, ne dégénèrent que jusque dans le ganglion ciliaire. Les recherches de Marina (41) démontrent, en outre, que la section des nerfs ciliaires n'est suivie de dégénérescence rétrograde que jusque dans le ganglion ciliaire. De plus, les recherches expérimentales de Langley et Dickinson (38) ont prouvé que l'injection ou même l'application directe, sur le ganglion à étudier, de quelques milligrammes de nicotine paralyse sur le champ toutes les cellules nerveuses alors que les fibres nerveuses restent normales. Se basant sur ce fait, Langley et Anderson (39), puis Langendorff (40) ont vu, après empoisonnement local du ganglion ciliaire, la constriction de l'iris faire défaut après excitation expérimentale du nerf oculo-moteur commun, alors que l'excitation des nerfs ciliaires était suivie du rétrécissement de la pupille. Marina (41) a repris ces expériences sur le singe. Après injection, dans la cavité orbitaire, d'une dose de 12 milligrammes de nicotine, il a constaté, déjà au bout de six minutes, une dilatation maximum de la pupille avec abolition du réflexe à la lumière et à l'accomodation persistant pendant environ 40 minutes. Ces phénomènes ne s'expliquent que par une paralysie momentanée du muscle constricteur de l'iris consécutive à la mise hors de fonction du ganglion ciliaire. D'ailleurs les recherches expérimentales de Bach (42) ont montré que l'ablation de l'iris et du corps ciliaire entraîne des modifications dans les cellules du ganglion ciliaire, alors que toutes les cellules du noyau d'origine du nerf oculo-moteur commun restent normales. Ce dernier fait a été confirmé par Schwabe (43) et Van Biervliet (44). Il résulte de ces faits que les fibres motrices, amenées au ganglion ciliaire par la branche afférente émanée du nerf oculo-moteur commun, se terminent dans ce ganglion par des ramifications libres et que, par conséquent, les cellules d'origine des fibres qui innervent les muscles intrinsèques du globe oculaire se trouvent dans le ganglion ciliaire lui-même. Ce fait a une importance considérable au point de vue physiologique et pathologique, parce qu'il prouve que le ganglion ophthalmique doit intervenir dans le mécanisme du réflexe pupillaire, comme Marina l'avait déjà admis en 1895 (35). Ce ganglion ne constitue cependant pas le *centre* de ce réflexe, comme nous l'avions cru d'abord (46). Le centre d'un réflexe c'est, en effet, l'endroit où l'ébranlement nerveux amené par des fibres centripètes se transmet aux cellules d'origine des fibres centrifuges qui vont innerver les muscles périphériques. Or, le réflexe pupillaire a son point de départ dans la rétine et aucune fibre de la rétine ne se termine dans le ganglion ciliaire.

On ignore d'ailleurs entièrement où se trouve ce centre réflexe. Un grand nombre d'auteurs le mettent, à la suite de Volkers et Hensen, dans le noyau d'origine du nerf oculo-moteur commun, mais là aussi n'aboutissent pas des fibres du nerf optique. Bechterew a localisé ce centre dans la masse grise qui entoure le troisième ventricule. Mendel a considéré comme tel le ganglion de l'habénula. Tout récemment Bach (27) a voulu localiser le centre du réflexe pupillaire dans la partie supérieure de la moelle cervicale. Bernheimer (48). après énucléation d'un œil sur le singe, prétend avoir pu poursuivre un faisceau de fibres dégénérées jusque dans l'extrémité antérieure du noyau d'origine du nerf III où il localise, en conséquence, le centre du réflexe pupillaire. Nous croyons que le centre du réflexe pupillaire doit être localisé dans les éminences antérieures des tubercules quadrijumeaux. De là partent alors les fibres centrifuges. Mais, au lieu d'être constituée d'un seul neurone et de se rendre directement dans les muscles périphériques, cette voie centrifuge s'arrête d'abord dans le noyau d'origine du nerf oculo-moteur commun, puis dans le ganglion ciliaire, de telle sorte qu'elle se trouve formée d'au moins trois neurones superposés. La voie réflexe qui préside aux mouvements de la pupille est donc une voie excessivement complexe. Nous y reviendrons plus tard.

Littérature.

(1) Sapolini : *Etudes anatomiques sur le nerf de Wrisberg et la corde du tympan ou un treizième nerf cranien.* Journal de médecine de Bruxelles, 1884. — (2) His : *Die morphologische Bedeutung der Kopfnerven.* Archiv f. Anatomie und Physiologie, Anatom. Abth., 1887. — (3) P. Martin : *Die erste Entwickelung der Kopfnerven bei der Katze.* Osterreich. Monatschr. f. Tierheilkunde, 1890. — (4) Retzius : *Untersuchungen über die Nervenzellen der cerebrospinalen Ganglien und der übrigen peripherischen Kopfganglien*, Archiv f. Anat. und Phys., Anat. Abth. 1880. — 5. v. Lenhossek : *Das Ganglion Geniculi Nervi Facialis und seine Verbindungen.* Beiträge zur Histologie des Nervensystems und der Sinnesorgane. Wiesbaden. 1894. — (6) Penzo : *Ueber das Ganglion geniculi und die mit denselben zusammenhängden Nerven.* Anatomischer Anzeiger, 1893. — (7) Weigner : *Ueber den Verlauf des Nervus intermedius.* Bulletin International de l'Académie des Sciences de Prague, 1901. — (8) Van Gehuchten : *Le nerf intermédiaire de Wrisberg,* Le Névraxe. Vol. I. 1900. — *Le faisceau solitaire.* Le Névraxe. Vol. I. 1900. — (9) Van Gehuchten : *Le Système nerveux de l'homme.* 1e éd., Lierre, 1893, p. 400. — (10) Lugaro : *Sull' origine di alcuni nervi encefalii.* Archiv. di Oftalmologia, 1894. — (11) Pacetti : *Sull' origine dell' abducente.* Ricerche fatte nel Laboratorio di Anatomia normale di Roma. 1896. — (12) Siemerling et Boedeker : *Chronische fortschreitende Augenmuskellähmung und progressive Paralyse.* Archiv f. Psychiatrie. Bd. 29, 1897. — (13) Giannuli : *Contributo allo studio clinico ed anatomico della meningite sifilitico cerebro-spinale* Rivista sperimentali di freniatria, 1897. — Van Gehuchten : *Recherches sur l'origine réelle des nerfs craniens.* I. *Les nerfs moteurs oculaires.* Journal de Neurologie, 1898. — (15) Bach : *Zur Lehre von den Augenmuskellähmungen.* Archiv f. Ophthalmologie. Bd. 47, p. 622, 1899. — (16) Wyrubow : *Ueber die centralen Endigungen nnd Verbindungen des 7. und 8. Hirnerven.* Neurolog. Centralbl., 1901. — (17) Kaplan et Finckelburg : *Beiträge zur Kenntniss des sogenannten ventralen Abducenskerns (Van Gehuchten'scher Kern).* Archiv f. Psychiatrie. Bd. 33. — (18) Van Gehuchten : *Recherches sur l'origine réelle et le trajet intracérébral des nerfs moteurs.* Le Névraxe. Vol. V, 1903. — (19) Van Gehuchten : *De l'existence ou de la non-existence des fibres croisées dans le tronc périphérique des nerfs moteurs craniens.* Journal de Neurologie, 1899. — (28) : Kure : *Die normale und pathologische Structur der Zellen und der cerebralen Wurzel der Nervus trigiminus, die Kreuzungsfrage der letzteren und die motorischen Trigeminus Wurzel.* Obersteiners Arbeiten, 1899. — (21) O. Deiters : *Untersuchungen über Gehirn und Rückenmark des Menschen und der Säugethiere.* Brauschweig, 1865. pp. 91 et 92. — (22) Math. Duval : *Recherches sur l'origine réelle des nerfs craniens.* Journal de l'Anatomie et de la physiologie, 1878. — (23) C. Golgi : *Sur l'origine du quatrième nerf cérébral et sur un point d'histo-physiologie générale qui se rattache à cette question.* Arch. ital. de Biologie. 1893.. pp. 454-474. — (24) Kölliker : *Handbuch der Gewebelhre des Menschen.* Bd. II. 1896, p. 289. — (25) Van Gehuchten : *De l'origine du pathétique et de la racine supérieure du trijumeau.* Bulletin de l'Acad. royale de Belgique, t. XXIX, 1895, pp. 471-441. — (26) Lugaro : *Sulle cellule d'origine della radice discendente del trigemino.* Archivio di Ortalmologia. Vol. II. 1894. — (27) Cajal : *Origen del trigemino.* Apuntes para el estudio del bulbo raquideo, cerbelo y origen de los nervios encefalicos, Madrid, 1895. — (28) Bochenek : *La racine bulbo-spinale du trijumeau et ses connexions avec les trois branches périphériques.* Le Névraxe. Vol. III, 1901. — (29) Antonelli : *Contributo allo studio del significato morfologico e della istologia des ganglio ciliare.* Giorn. della associazione dei naturalisi e medici di Napoli, 1899. — (30) d'Erchia : *Contributio allo studio della struttura e delle connessioni del ganglio ciliare.* Monitore zoolog. taliano, 1894 et 1895. — (31) Gallemaerts : *Sur les ganglions ophthalmiques accessoires.* Bulletin de l'académie royale de médecine de Belgique, 1899. — (22) Retzius : *Untersuchungen über die Nervenzellen cerebrospinaler Ganglien.* Archiv f. Anat. und Phys., Anat. Abth., 1880. — (32) Schwalbe : *Lehrbuch der Neurologie,* 1881. — (34) Holtzmann : *Untersuchungen über Ciliarganglion und Ciliarnerven.* Morphologische Arbeiten, Bd. VI. Cité d'après le compte-rendu dans Neurologisches Centralblatt, 1896, p. 986. — (35) Retzius : *Ueber das Ganglion ciliare.* Anatomischer Anzeiger, 1894. — *Ganglion ciliare.* Biologische Untersuchungen, Bd. VI. 1894. — (36) Michel : *Ueber die feinere Anatomie des Ganglion ciliare.* Verhandl. d. 8. Intern. ophthmol. Congr. in Edinburgh. 1894. — (37) Apolant : *Ueber die Beziehung des Nervus Oculomotorius zum Ganglion ciliare.* Archiv f. mikr. Anat., Bd. 47, 1896, pp. 655-668. — (38) Langley et

DICKINSON : Proc. Royal Society 1889 et 1890. — (39) LANGLEY et ANDERSON : *The action of nicotin on the ciliary ganglion.* Journal of Phys. Vol. XIII. — (40) LANGENDORFF *Ciliarganglion und Oculo-motorius.* Pfluger's Archiv, 1894. — (41) MARINA : *Das Neuron des Ganglion ciliare und die Centra der Pupillenbewegungen.* Deutsche Zeitschrift für Nervenheilkunde, 1899. p. 356-412. — (42) BACH : *Ueber die Localisation der Oculomotoriuskerne.* Versamml. d. Naturforscher und Aertzte in Frackf. a. M. (Neurolog-Centralbl., 1896, p. 997). — *Zur Lehre von den Augenmuskellähmungen und den Störungen der Pupillenbewegung.* Archiv für ophthalmologie, 1899, — (43) SCHWABE : *Ueber die Gliederung des Oculomotoriushauptkerns und die Lage der den einzelnen Muskeln entsprechenden Gebiete in demselben.* Neurolog. Centralbl., 1897. — (44) VAN BIERVLIET : *Le noyau d'origine du nerf oculo-moteur commun chez le lapin.* La Cellule, 1899. — (45) MARINA : *Ueber multiple Augenmuskellähmungen und ihre Beziehungen zu den sie bedingenden, vorzugsweise nervösen Krankheiten.* Leipzig und Wien, 1896, (traduit de l'italien). — (46) VAN GEHUCHTEN : *Anatomie du système nerveux de l'homme.* 2e éd. 1896, p. 550 et 551. — (47) BACH : *Experimentelle Untersuchungen über den Verlauf der Pupillarfasern und das Reflexcentrum der Pupille.* Bericht über die 26. vers. der ophtalmologischen Gesellschaft zu Heidelbers, 1898. Wiesbaden 1899. — (48) BERNHEIMER : *Die Reflexbahnen der Pupillarreaction.* Archiv f. ophthalmologie, 1898. — (49) VAN GEHUCHTEN : *La racine bulbo-spinale du trijumeau.* Le Névraxe. Vol. II, 1900.

TRENTE-ET-UNIÈME LEÇON

La structure interne du métencéphale *(Suite)*.

Le nerf trijumeau *(suite)* **: Le nerf maxillaire supérieur et le nerf maxillaire inférieur ou nerf mandibulaire.**

V. Le nerf trijumeau *(Suite)*.

Nous avons vu, dans la dernière leçon, que le ganglion de Gasser du nerf trijumeau donne origine à trois branches périphériques : le nerf ophthalmique, le nerf maxillaire supérieur et le nerf maxillaire inférieur. Nous avons décrit le trajet et la distribution périphérique de la première branche du nerf trijumeau ; nous allons étudier aujourd'hui le trajet et la distribution des deux autres branches.

Deuxième branche.

Le nerf maxillaire supérieur.

Le nerf maxillaire supérieur provient du ganglion de Gasser entre le nerf ophthalmique de Willis qui est en dedans et un peu au-dessus et le nerf maxillaire inférieur placé en dehors et un peu en dessous. Il se dirige directement en avant et en dehors, sort du crâne par le trou grand rond, ou trou du nerf maxillaire supérieur, que présente la base de la grande aile du sphénoïde, traverse d'arrière en avant la partie supérieure de la fosse ptérygo-maxillaire, entre dans la cavité orbitaire par la fente sphéno-maxillaire, parcourt la gouttière sous-orbitaire, puis le canal sous-orbitaire et sort par le trou sous-orbitaire pour se terminer, sous le nom de *nerf sous-orbitaire*, dans la peau de la face depuis la paupière inférieure jusqu'à la lèvre supérieure, fig. **523**.

Branches collatérales. Pendant ce trajet, le nerf maxillaire supérieur fournit un grand nombre de branches collatérales :

1° Un *rameau méningé moyen (n. meningeus medius)* ; il est destiné à la dure-mère et accompagne les ramifications de l'artère méningée moyenne.

2° Le *nerf zygomatique* (*n. zygomaticus*) ou *temporo-malaire*. Il naît du nerf maxillaire supérieur en dessous du trou grand rond, se dirige directement en avant en traversant la fosse ptérygo-maxillaire, passe par la fente sphéno-maxillaire pour entrer dans la cavité de l'orbite dont il longe la paroi externe. Dans cette cavité orbitaire,

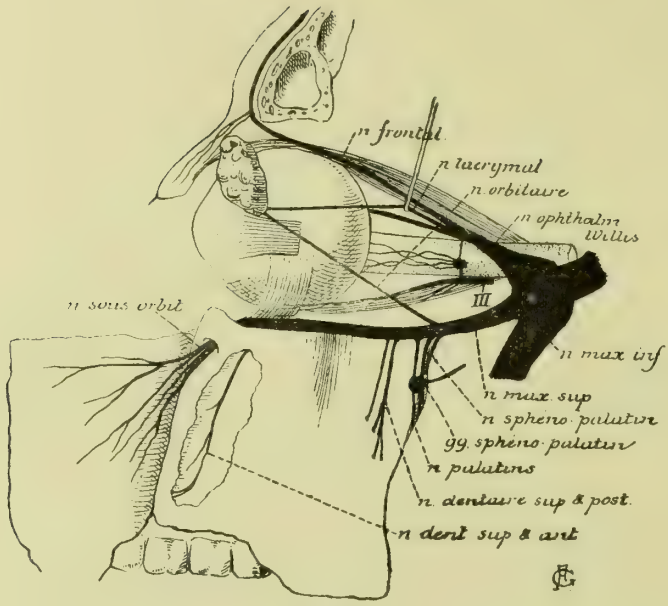

FIG. 523.

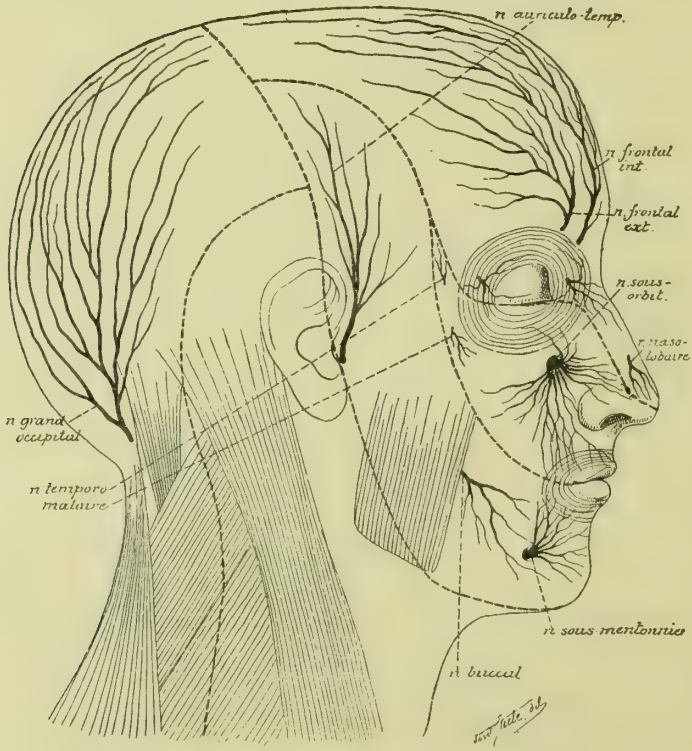

FIG. 524.
Les branches cutanées du nerf trijumeau. Gr. — nat. 1/2.

il s'anastomose avec le nerf lacrymal, FIG. **523**, et donne ainsi quelques filets à la glande lacrymale ; il pénètre ensuite dans le canal temporo-malaire où il se divise en deux rameaux : un *rameau malaire* ou *rameau zygomatico-facial* (*ramus zygomaticofacialis*) qui sort par le trou malaire, sur la face externe de l'os malaire, pour se distribuer à la peau de la pommette; et un *rameau zygomatico-temporal* (*ramus zygomaticotemporalis*) qui arrive dans la fosse temporale, traverse le muscle temporal et l'aponévrose qui le recouvre et se distribue à la peau de la partie antérieure de la région temporale, FIG. **524**.

3° Les *nerfs sphéno-palatins* (*nn. sphénopalatini*). Il sont au nombre de deux ou de trois; nés du nerf maxillaire supérieur dans la fosse ptérygo-maxillaire, ils se dirigent verticalement en bas et, après un trajet de quelques millimètres, se jettent dans un ganglion nerveux dépendant de la deuxième branche du nerf trijumeau et appelé *ganglion sphéno-palatin*.

Les nerfs sphéno-palatins constituent la *longue racine* ou la *racine sensitive* de ce ganglion.

4° Les *nerfs dentaires supérieurs et postérieurs*. Ils proviennent du nerf maxillaire supérieur, an nombre de deux ou de trois, au moment où ce nerf pénètre dans la

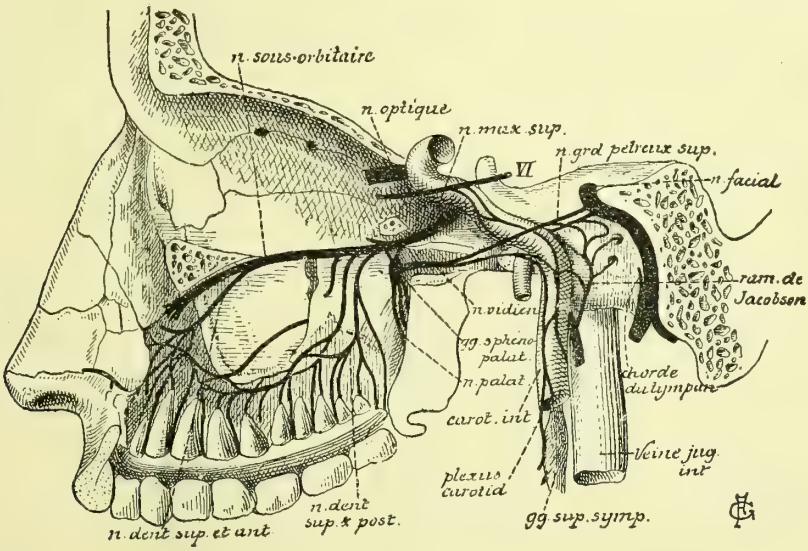

FIG. **525**.
Le nerf facial et la branche moyenne ou nerf maxillaire supérieur du nerf trijumeau (d'après HIRSCHELD)

cavité orbitaire. Ils descendent verticalement en bas sur la tubérosité du maxillaire supérieur, fournissent des filets nerveux à la muqueuse des gencives des dents molaires supérieures et parcourent les canaux dentaires supérieurs et postérieurs dans l'épaisseur de la paroi externe du sinus maxillaire. Ils s'anastomosent, dans l'épaisseur de cette paroi, avec le nerf dentaire supérieur et antérieur et fournissent des rameaux aux racines de toutes les dents molaires supérieures, FIG. **525**.

5° Le *nerf dentaire supérieur et antérieur*. Il provient du nerf sous orbitaire pendant

son passage à travers le canal sous-orbitaire, descend dans un canal osseux creusé dans la paroi externe du sinus du maxillaire, FIG. **523**, s'anastomose avec les nerfs dentaires supérieurs et postérieurs en formant dans l'épaisseur du maxillaire supérieur le *plexus dentaire supérieur*, FIG. **525**, et envoie ses filets terminaux dans la racine des dents incisives et canines supérieures.

Branches terminales. Arrivé dans le canal sous-orbitaire, le nerf maxillaire supérieur prend le nom de *nerf sous-orbitaire* (*n. infraorbitalis*). Il sort par le trou sous-orbitaire et se divise en un grand nombre de branches terminales que l'on peut diviser en trois groupes :

a) Des *filets ascendants* ou *palpébraux inférieurs* (*rami palpebrales inferiores*) destinés à la peau et à la conjonctive de la paupière inférieure.

b) Des *filets descendants* ou *labiaux supérieurs* (*rami labiales superiores*) qui vont s'épanouir dans la peau et la muqueuse de la lèvre supérieure.

c) Des *filets internes* ou *nasaux* (*rami nasales externi et interni*) donnant la sensibilité à la peau de l'aile du nez.

Le ganglion sphéno-palatin.

Du nerf maxillaire supérieur dépend un ganglion nerveux appelé ganglion sphéno-palatin. Il est situé dans la partie supérieure de la fosse ptérygo-maxillaire.

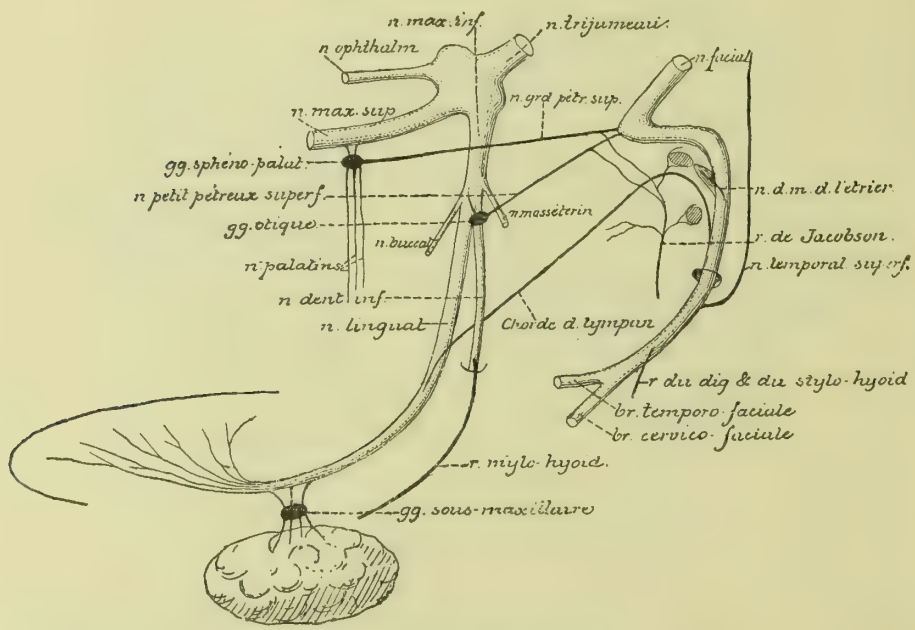

FIG. **526**.
Schéma montrant les anastomoses qui se font entre le nerf trijumeau, le nerf facial et le nerf glosso-pharygien.

Il est relié à des nerfs craniens par un certain nombre de filets nerveux constituant ses *branches afférentes* et émet un certain nombre d'autres filets nerveux qui constituent ses *branches efférentes*.

Les *branches afférentes* du ganglion sphéno-palatin comprennent :

a) Deux ou trois rameaux qui relient ce ganglion au nerf maxillaire supérieur ; ils sont connus sous le nom de *nerfs sphéno-palatins.*

b) Un rameau nerveux appelé *nerf vidien* ou *nerf du canal ptérygoïdien (n. canalis pterygoidei).* Celui-ci parcourt le canal vidien et se jette dans la partie postérieure du ganglion sphéno-palatin. Nous avons vu, en décrivant le nerf facial, que le nerf vidien lui-même est formé de fibres sympathiques, provenant du plexus-carotidien interne, et de fibres sensitives venues du facial par le nerf grand pétreux superficiel FIG. **526**.

Branches efférentes. Du ganglion sphéno-palatin partent les branches efférentes suivantes :

1° Le *nerf pharyngien* ou *ptérygo-palatin* ; il se dirige directement en arrière, parcourt le canal ptérygo-palatin et se distribue à la muqueuse de la partie supérieure du pharynx.

2° Les *nerfs nasaux postérieurs et supérieurs (rami nasales posteriores superiores).* Ils proviennent du côté interne du ganglion sphéno-palatin, traversent directement le trou sphéno-palatin et arrivent ainsi dans les fosses nasales. Là, ils se divisent en rameaux internes et en rameaux externes.

Les *rameaux internes (rami mediales)* se rendent à la partie postérieure et supérieure de la muqueuse qui tapisse la cloison des fosses nasales. Un de ces rameaux, plus volumineux que les autres, est connu sous le nom de *nerf naso-palatin de Scarpa (n. nasopalatinus).* Il se dirige obliquement en bas et en avant, en parcourant toute l'étendue de la cloison des fosses nasales entre le périoste et la muqueuse. Il pénètre ensuite dans le canal palatin antérieur ou canal incisif et va se distribuer, par ses branches terminales, à la muqueuse qui recouvre la partie antérieure de la voûte palatine.

Les *rameaux externes (rami laterales),* beaucoup plus nombreux, se divisent en branches antérieures se distribuant à la muqueuse de la paroi externe des fosses nasales au niveau du cornet supérieur, du méat supérieur et du cornet moyen, FIG. **527**, et en branches postérieures destinées à la muqueuse de la voûte et de la paroi latérale du pharynx.

3° Les *filets orbitaires (rami orbitales).* Ils pénètrent dans la cavité orbitaire par la fente sphéno-maxillaire et se distribuent au périoste de la paroi externe de l'orbite, aux cellules ethmoïdales supérieures et au sinus sphénoïdal.

4° Les *nerfs palatins (nn. palatini).* Ils sortent du bord inférieur du ganglion sphéno-palatin et descendent verticalement en bas dans le canal palatin postérieur et les petits canaux accessoires. Ils sont au nombre de trois que l'on distingue sous le nom de *nerfs palatins antérieur, moyen* et *postérieur,* FIG. **527**.

Le *nerf palatin antérieur* parcourt de haut en bas le canal palatin postérieur et arrive ainsi à la partie postérieure de la voûte palatine. Là, il se divise en rameaux postérieurs destinés à la muqueuse de la face antérieure du voile du palais et en un rameau antérieur plus volumineux ; celui-ci parcourt d'arrière en avant la gouttière latérale de la voûte palatine et se termine, par de nombreux filets, dans la gencive supérieure et dans la muqueuse de la voûte de la cavité buccale.

Pendant son trajet dans le canal palatin postérieur, le nerf palatin antérieur

fournit le *rameau nasal postérieur et inférieur* ; celui-ci traverse la lame verticale de l'os palatin et se distribue à la muqueuse de la paroi externe des fosses nasales au niveau du méat moyen, du cornet et du méat inférieurs, et du sinus du maxillaire supérieur, FIG. **527**.

Le *nerf palatin moyen* descend, sur la tubérosité du maxillaire, dans un canal pala-

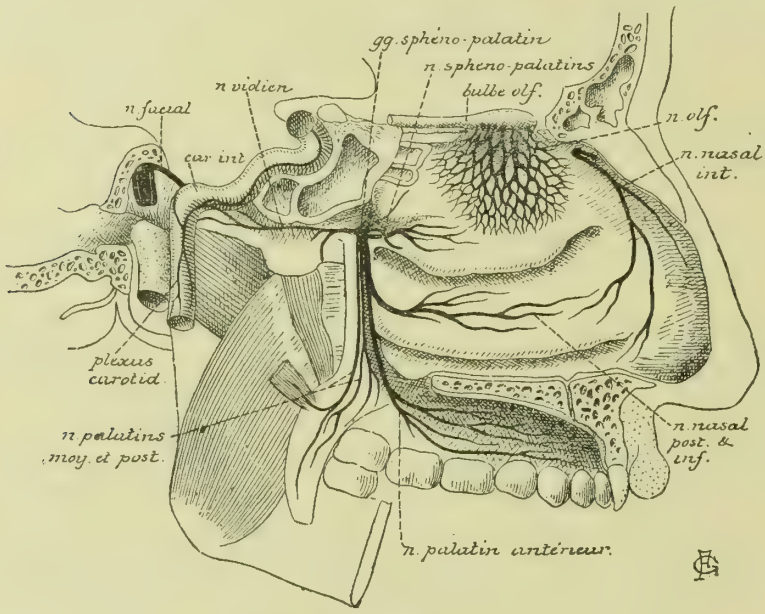

FIG. **527**.
Les nerfs palatins (d'après HIRSCHFELD).

tin accessoire et va se distribuer à la muqueuse des amygdales et de la partie voisine du voile du palais.

Le *nerf palatin postérieur* parcourt également un conduit palatin accessoire qui l'amène jusqu'au bord antérieur du voile du palais. Il pénètre alors dans ce voile et s'y termine à la muqueuse qui recouvre les deux faces.

Ganglion sphéno-palatin. — Le ganglion sphéno-palatin est généralement considéré comme une dépendance du système nerveux sympathique. D'après les recherches de v. LENHOSSEK, il est formé de cellules nerveuses multipolaires identiques aux cellules constitutives des ganglions de la chaîne sympathique.

Troisième branche.

Le nerf mandibulaire.

Le nerf maxillaire inférieur ou nerf mandibulaire constitue la branche terminale la plus volumineuse du nerf trijumeau. Il est formé d'une racine sensitive, qui lui vient du ganglion de GASSER en dessous et en dehors de l'origine du nerf maxillaire supérieur, et d'une racine motrice qui lui vient directement

du tronc cérébral, FIG. 528. Le nerf maxillaire inférieur devient donc un nerf mixte. Il va porter la motilité à tous les muscles de la mastication et à quelques-uns des muscles de la région sus-hyoïdienne et la sensibilité à la peau de la partie inférieure de la face, à la muqueuse de la joue et à la peau de la partie antérieure de la région temporale.

Du ganglion de GASSER, le nerf maxillaire inférieur se dirige en bas et en dehors; il sort du crâne par le trou ovale du sphénoïde, fournit une branche collatérale qui rentre dans la boite cranienne et, arrivé dans la fosse zygomatique, se divise directement en *sept* branches terminales.

Branche collatérale. Avant sa division en branches terminales, le nerf maxillaire inférieur fournit un *rameau méningé.* Celui-ci rentre dans la boite cranienne par le trou sphéno-épineux et se distribue à la dure-mère voisine.

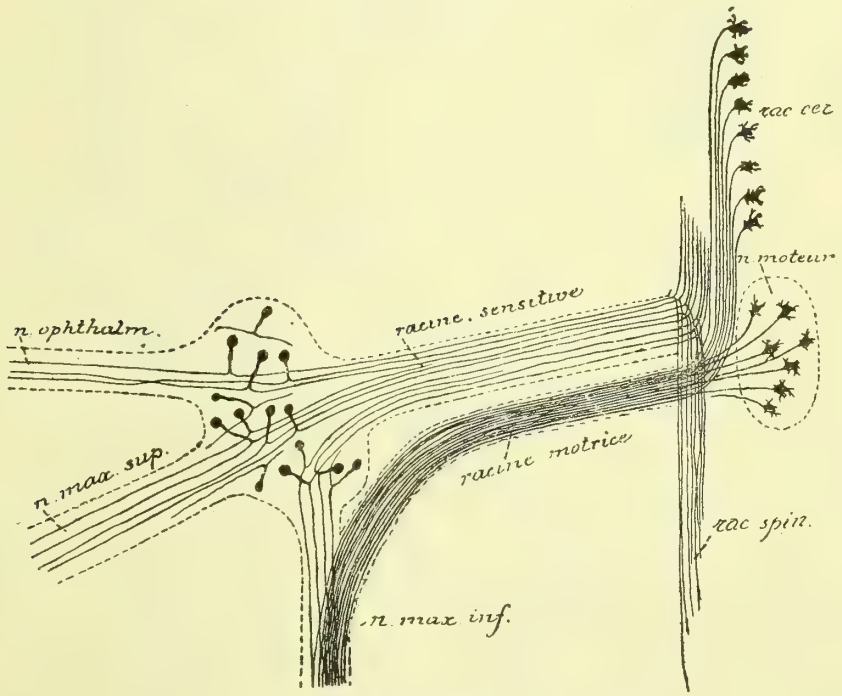

FIG. 528.
Schéma montrant l'origine réelle des fibres constitutives du nerf trijumeau.

Branches terminales. Les branches terminales peuvent se diviser en deux groupes : des *branches sensitives* et des *branches mixtes.*

Les *branches mixtes* renferment des fibres sensitives et des fibres motrices celles-ci sont destinées aux muscles de la mastication, au muscle péristaphylin externe, au muscle interne du marteau, au muscle mylo-hyoïdien et au ventre antérieur du muscle digastrique. Elles comprennent :

1° Le *nerf masséterin (n. massetericus);* il se dirige de dedans en dehors, croise le bord supérieur du muscle ptérygoïdien externe, puis le bord postérieur du

muscle temporal, traverse l'échancrure sigmoïde de la branche verticale du maxillaire inférieur et pénètre dans la face profonde du muscle masséter auquel il est destiné, FIG. **529**. Pendant ce trajet, il abandonne une branche collatérale à l'articulation temporo-maxillaire et envoie un rameau nerveux dans la partie postérieure du muscle temporal : le *rameau temporal profond postérieur (n. temporalis profundus posterior).*

2° Le *nerf buccal (n. buccinatorius)* provient du nerf maxillaire inférieur en dessous du trou ovale. Il se dirige en dehors et traverse le muscle ptérygoïdien

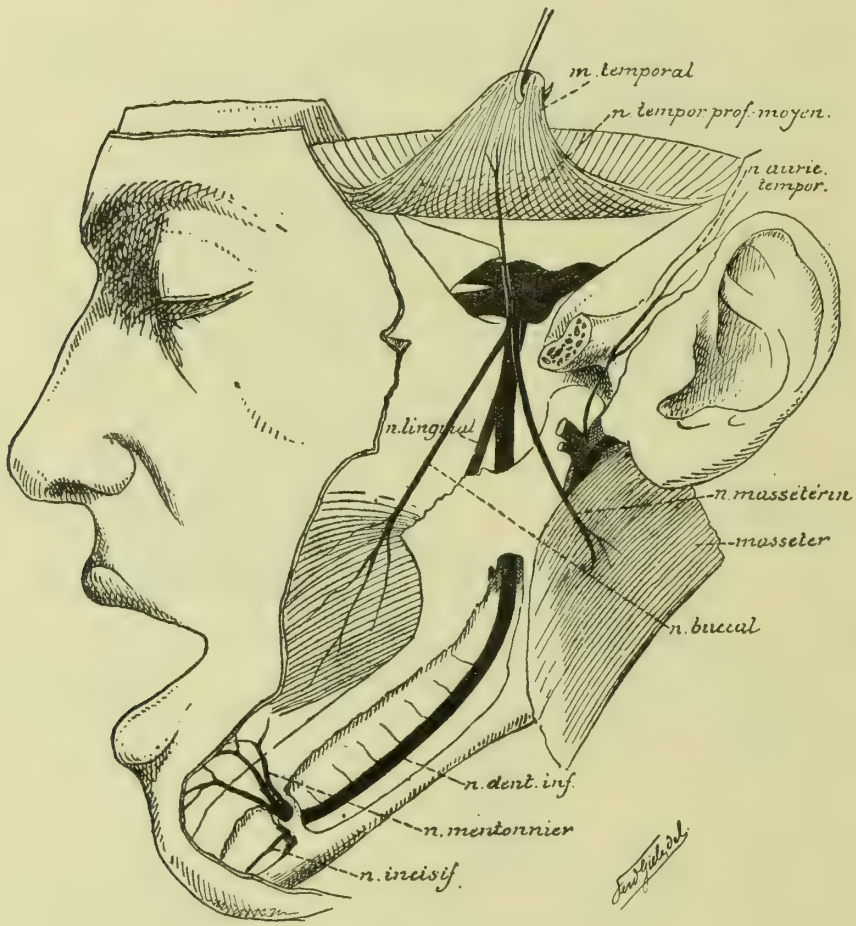

FIG. **529**.

externe ; il longe un peu en dedans la partie antérieure du muscle temporal, puis passe entre l'apophyse coronoïde du maxillaire inférieur et la tubérosité du maxillaire supérieur. Arrivé sur la face externe de muscle buccinateur, il se divise en branches terminales.

Pendant son trajet, le nerf buccal fournit des filets moteurs au muscle ptérygoïdien externe et abandonne un rameau à la partie antérieure du muscle temporal, le *rameau temporal profond antérieur (n. temporalis profundus anterior).*

Les branches terminales sont toutes sensitives et se terminent soit à la peau, soit à la muqueuse de la joue.

3° Le *nerf du muscle ptérygoïdien interne (n. pterygoideus internus).* Il provient du nerf maxillaire inférieur et va se distribuer à la face interne du muscle ptérygoïdien interne, FIG. **531**. Dans le voisinage du ganglion otique, il abandonne deux petits filets nerveux qui se réunissent avec des filets venus de ce ganglion et vont se rendre dans le muscle péristaphylin externe, ou tenseur du voile du palais, et dans le muscle interne du marteau.

4° Le *nerf temporal profond moyen* se dirige de dedans en dehors. Il longe la paroi supérieure de la fosse zygomatique et se réfléchit sur la face profonde du muscle temporal dans lequel il se termine.

Toutes ces branches nerveuses réunies constituent le *nerf masticateur (n. masticatorius).*

5° Le *nerf dentaire* ou *alvéolaire inférieur (n. alveolaris inferior).* C'est la plus volumineuse de toutes les branches terminales du nerf maxillaire inférieur. Ce nerf descend entre les deux muscles ptérygoïdiens, étant situé en arrière et en dehors du nerf lingual. Il passe ensuite entre le muscle ptérygoïdien interne et la branche verticale du maxillaire inférieur, pénètre dans l'orifice supérieur du canal dentaire inférieur et parcourt ce canal jusqu'au niveau du trou mentonnier, où il se divise en branches terminales, FIG. **529**.

Pendant ce trajet, le nerf dentaire inférieur fournit :

a) Le *rameau mylo-hyoïdien (n. mylohyoideus).* C'est un rameau moteur qui quitte le nerf dentaire au moment où celui-ci entre dans le canal dentaire, FIG. **533**, il descend alors dans le sillon creusé sur la face interne du corps du maxillaire inférieur et va se terminer dans le muscle mylo-hyoïdien et dans le ventre antérieur du muscle digastrique.

b) Les *rameaux dentaires inférieurs et postérieurs.* Ils proviennent du nerf dentaire pendant qu'il parcourt le canal dentaire et se rendent aux racines des dents molaires, à la paroi des alvéoles dentaires et à la gencive voisine.

Branches terminales. Arrivé au trou mentonnier, le nerf dentaire inférieur se divise en *nerf mentonnier* et *nerf incisif.*

Le *nerf mentonnier (n. mentalis)* sort par le trou mentonnier et se résout en branches terminales destinées à la muqueuse de la lèvre inférieure et à la peau de la lèvre inférieure et du menton, FIG. **530**.

Le *nerf incisif* poursuit son trajet dans le canal dentaire inférieur et se distribue aux racines et aux alvéoles de la dent canine et des dents incisives inférieures et à la gencive voisine.

Les *branches sensitives* du nerf maxillaire inférieur sont au nombre de deux. Ce sont :

1° Le *nerf temporal superficiel* ou *nerf auriculo-temporal (n. auriculo-temporalis).* Il provient du nerf maxillaire inférieur par deux racines qui embrassent l'artère méningée moyenne, se dirige en bas, en arrière et en dehors vers le col du condyle du maxillaire inférieur. Arrivé au bord postérieur de ce col, il se recourbe en haut, monte en dessous de la parotide, entre l'articulation temporo-maxillaire et le conduit auditif externe, abandonne des filets à la parotide *(rami parotidei)* et va se terminer dans la

peau qui recouvre la face externe du pavillon de l'oreille et dans la peau de la région temporale, FIG. **530**.

Pendant ce trajet, le nerf auriculo-temporal s'anastomose :

a) Avec le ganglion otique. Ce sont des filets du ganglion otique qui passent dans le nerf auriculo-temporal. On admet généralement que ces filets originaires du ganglion otique proviennent du nerf glosso-pharygien, par l'intermédiaire du nerf petit pétreux superficiel, et qu'ils quittent plus loin le nerf temporal pour se rendre dans la glande parotide.

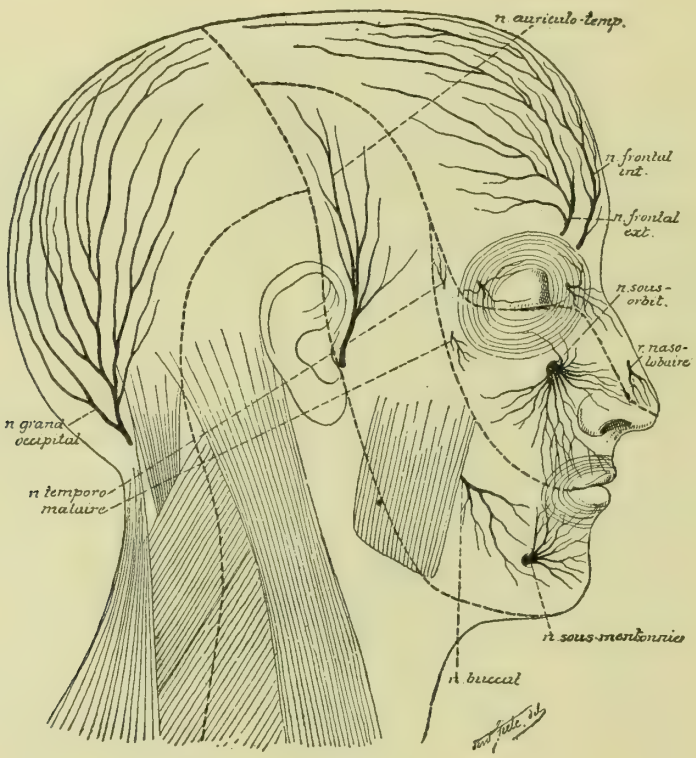

FIG. **530**.
Les branches cutanées du nerf trijumeau. Gr. — nat. 1/2.

b) Avec le nerf facial. Cette anastomose se fait au niveau du col du condyle du maxillaire inférieur.

2° Le *nerf lingual* (*n. lingualis*). Le nerf lingual descend entre le muscle ptérygoïdien externe et le muscle ptérygoïdien interne, puis entre ce dernier muscle et la face interne de la branche verticale du maxillaire inférieur, étant situé, FIG. **531**, au devant et un peu en dedans du nerf dentaire inférieur. Arrivé au bord inférieur du muscle ptérygoïdien interne, il se recourbe en avant et croise la face externe du muscle hyo-glosse, étant recouvert par la glande sous-maxillaire. Le nerf lingual passe alors au-dessus du muscle mylo-hyoïdien, étant en rapport immédiat avec le conduit excréteur de la glande et avec la muqueuse qui tapisse le plancher de la cavité buccale, puis il pénètre dans la substance même de la langue en

passant entre le muscle lingual et le muscle génio-glosse, FIG. **532**, et se résout en branches terminales qui vont porter la sensibilité générale et la sensibilité gustative à la muqueuse qui recouvre la face inférieure, les bords latéraux et les deux tiers antérieurs du dos de la langue, c'est-à-dire, depuis la pointe de la langue jusqu'au V lingual.

Durant ce trajet, le nerf lingual s'anastomose avec plusieurs nerfs voisins et fournit quelques branches collatérales et un grand nombre de branches terminales. Il s'anastomose :

a) Avec le *nerf dentaire inférieur*, un peu en dessous du ganglion otique, par un

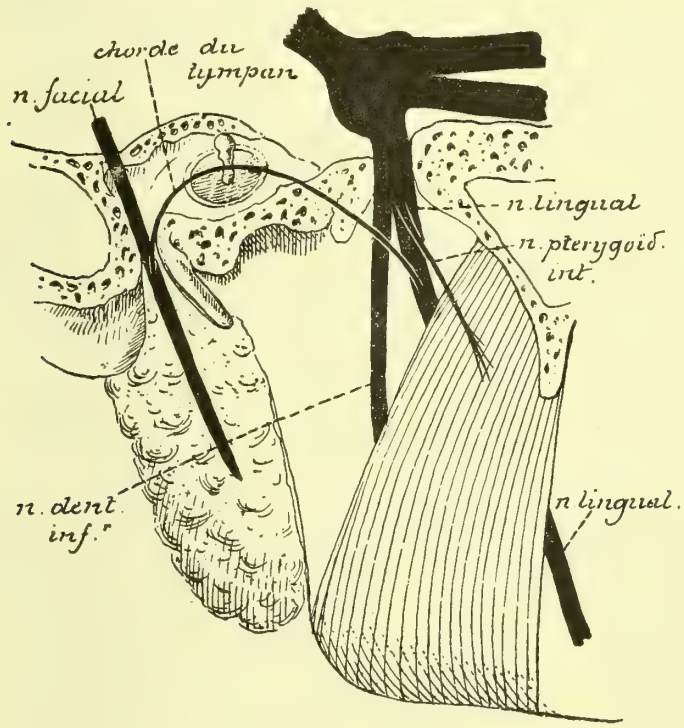

FIG **531**.
La corde du tympan.

petit filet nerveux provenant du nerf dentaire et se dirigeant obliquement en bas et en dedans pour se réunir au nerf lingual.

b) Avec le *nerf facial*. Cette anastomose, beaucoup plus importante, se fait par l'intermédiaire de la *corde du tympan* que nous avons décrite avec le nerf facial, FIG. **531**. Cette corde du tympan amène dans le nerf lingual des *fibres sécrétoires* destinées à la glande sous-maxillaire et à la glande sublinguale, qui lui viennent soit directemont du nerf facial, soit du plexus sympathique ; et des *fibres gustatives* dont nous avons étudié l'origine en décrivant le nerf de la septième paire et le nerf intermédiaire de WRISBERG.

c) Avec le *nerf grand hypoglosse*. Cette anastomose a lieu sur la face externe du muscle hyo-glosse, tout près de la terminaison des deux nerfs, FIG. **532**.

Branches collatérales. 1° En passant derrière la glande sous-maxillaire, le nerf lingual envoie quelques filets nerveux à un petit ganglion appelé *ganglion sous-maxillaire.*

2° A l'extrémité postérieure de la glande sublinguale, le nerf lingual fournit un *rameau sublingual.* Celui-ci se dirige en avant, longe la face externe de la glande sublinguale, en donnant à cette glande des fibres sécrétoires, et va se terminer dans la muqueuse des gencives et dans celle de la partie antérieure du plancher de la cavité buccale. Quelques auteurs décrivent sur le trajet de ce rameau un petit gan-

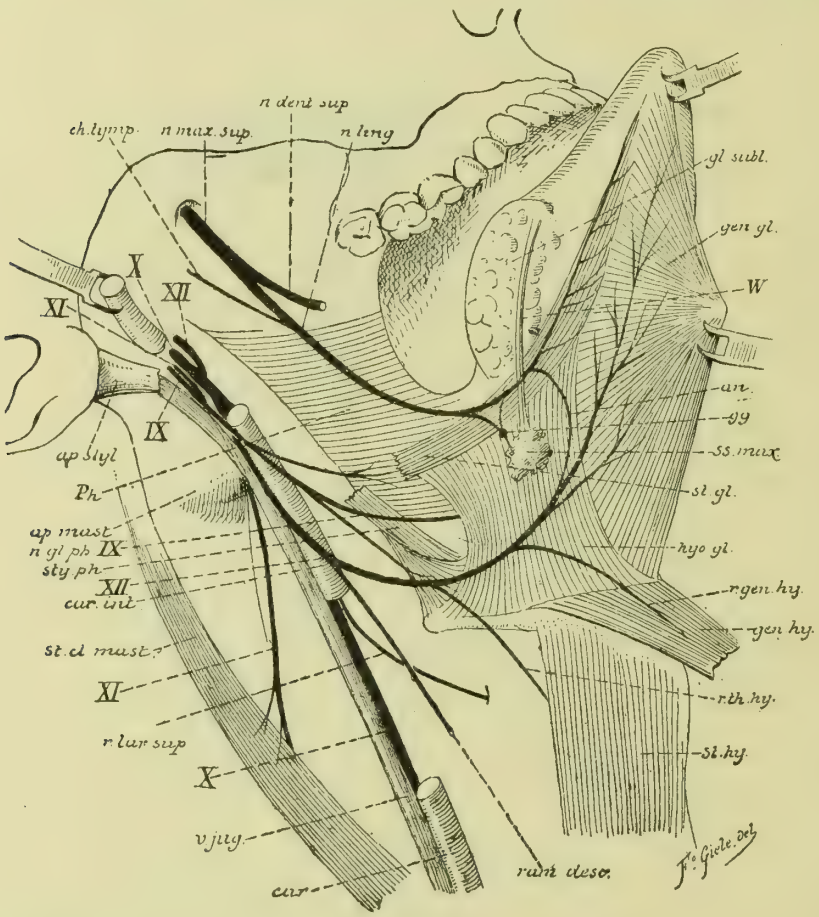

FIG. 532.

glion nerveux, appelé *ganglion sublingual.* Le rameau sublingual fournirait à ce ganglion des fibres sensitives ; de ce ganglion partiraient ensuite les fibres d'innervation de la glande sublinguale.

3° En dedans du muscle ptérygoïdien interne, le nerf lingual abandonne quelques filets à la muqueuse de la partie postérieure du plancher de la cavité buccale.

Branches terminales. Par ses branches terminales, le nerf lingual donne la sensibilité gustative (fibres de la corde du tympan) et la sensibilité générale (fibres du nerf trijumeau) à la muqueuse de la face inférieure, des bords latéraux et des deux tiers antérieurs de la face dorsale de la langue.

Le ganglion otique.

Le *ganglion otique* (*ganglion oticum*) ou *ganglion d'Arnold* est un petit renflement ganglionnaire d'environ 4 mm. de diamètre. Il est situé dans le voisinage immédiat du trou ovale, sur la face interne du nerf maxillaire inférieur, entre ce nerf et la partie cartilagineuse de la trompe d'EUSTACHE.

Ce ganglion présente des *branches afférentes* et des *branches efférentes*.

Branches afférentes. Les *branches afférentes* du ganglion otique sont au nombre de trois. On les désigne communément sous le nom de *racines*. On distingue une *courte racine*, une *longue racine* et un *racine ganglionnaire*.

La *courte racine* lui vient du nerf trijumeau. Elle est représentée par quelques filets nerveux qui partent de la face interne du nerf maxillaire inférieur et qui se

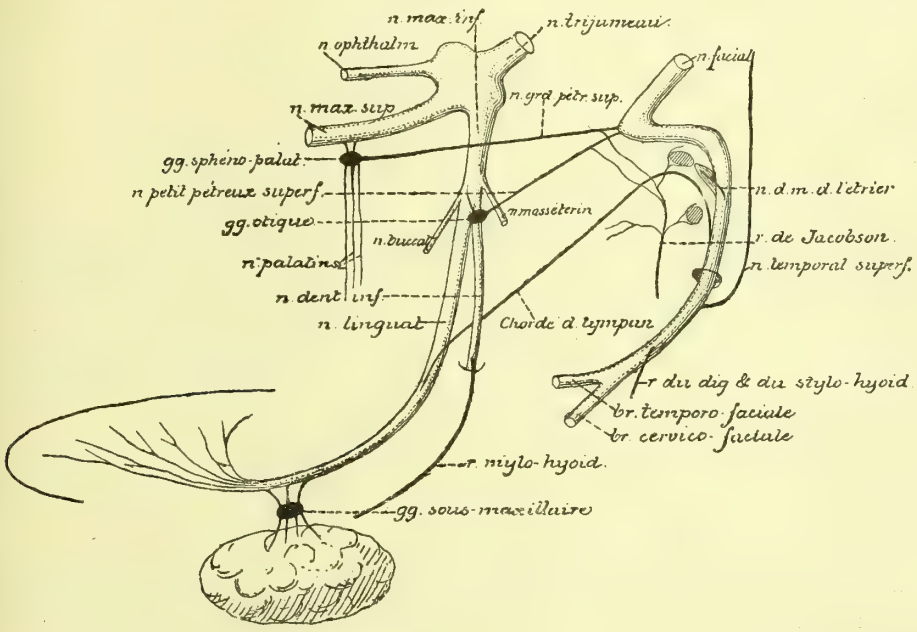

Fig. 533.

Schéma montrant les anastomoses qui se font entre le nerf trijumeau, le nerf facial et le nerf glosso-pharygien.

rendent dans le ganglion otique. On ignore si ces filets nerveux conduisent à ce ganglion des fibres sensitives ou des fibres motrices.

La *longue racine* est constituée par le *nerf petit pétreux superficiciel* (*n. petrosus superficialis minor*). En décrivant le nerf facial, nous avons vu que ce nerf petit pétreux superficiel provient du nerf glosso-pharyngien et qu'il est relié au ganglion géniculé du facial par un rameau anastomotique.

La *racine ganglionnaire* est représentée par quelques minces filets nerveux qui relient le ganglion au plexus sympathique de l'artère méningée moyenne.

Branches efférentes. Les branches qui partent du ganglion otique sont encore mal connues. On admet généralement que le ganglion otique s'anastomose avec

les branches nerveuses du nerf maxillaire inférieur (amenées par le nerf du muscle ptérygoïdien interne) qui se rendent dans le muscle interne du marteau, ou muscle tenseur de la membrane du tympan, et dans le muscle péristaphylin externe, ou muscle tenseur du voile du palais (*n. tensoris veli palatini).*

On ignore si le ganglion otique appartient au système nerveux cérébro-spinal ou au système nerveux sympathique. On ne connait pas la forme de ses cellules constitutives. Peut-être devra-t-on le considérer comme un ganglion sympathique analogue au ganglion sphéno-palatin et au ganglion ophthalmique.

Le ganglion sous-maxillaire

C'est un renflement fusiforme d'environ 3 ou 4 mm. de diamètre dont on ignore la signification morphologique. On le considère généralement comme un ganglion sympathique. Il est relié au nerf lingual par un certain nombre de filets nerveux qui constituent ce qu'on est convenu d'appeler la *racine motrice* et la *racine sensitive*, FIG, **533**. Les fibres de la racine motrice lui viennent du nerf facial par la corde du tympan déjà fusionnée à ce niveau avec le nerf lingual. Cette corde du tympan lui fournit des fibres secrétoires. Les fibres de la racine sensitive lui viennent du nerf trijumeau par le nerf lingual lui-même. Enfin ce ganglion sous-maxillaire reçoit encore quelques filets du plexus sympathique qui entoure l'artère faciale. Ils constituent sa *racine ganglionnaire.*

Du ganglion sous-maxillaire partent des filets nerveux qui pénètrent dans la substance même de la glande et d'autres qui accompagnent son conduit excréteur ou conduit de WHARTON.

Littérature.

V. LENHOSSEK : *Ueber das Ganglion spheno-palatinum und den Bau der sympathischen Ganglien.* Beitrage zur Histologie des Nervensystems und der Sinnesorgane. Wiesbaden, 1894.

TRENTE-DEUXIÈME LEÇON

La structure interne du métencéphale *(Suite)*.

Le cervelet : Sa structure interne. — Ses connexions.

La structure interne du cervelet.

Le cervelet *(cerebellum)* forme la partie postérieure du métencéphale. C'est une partie volumineuse de l'axe cérébro-spinal occupant les fosses occipitales inférieures. Il est situé en arrière du pont de VAROLE, en arrière et au-dessus du myélencéphale, en dessous des lobes occipitaux du cerveau terminal dont il est séparé par la tente du cervelet, FIG. **534**.

Nos connaissances de l'organisation interne, des connexions anatomiques et des fonctions physiologiques du cervelet sont encore très incomplètes et, malgré de nombreux travaux, le cervelet est encore de nos jours, anatomiquement et physiologiquement, une des parties les plus énigmatiques de l'axe cérébro-spinal.

Les recherches de physiologie expérimentale, faites sur le cervelet dans le but de jeter quelque lumière sur ses fonctions, sont nombreuses et variées.

Il semble résulter de ces expériences faites par LUCIANI, RUSSELL, FERRIER, TURNER, etc. (1), qu'après l'ablation de parties cérébelleuses assez grandes, les mouvements deviennent incertains ; cependant, dans ces cas, l'influence de la volonté sur chaque muscle en particulier paraît conservée intacte. D'où l'on conclut généralement que le cervelet est un organe qui sert de centre pour la coordination des mouvements. Tous nos mouvements seraient régularisés, coordonnés par le cervelet.

Cette action de coordination, que le cervelet exerce sur nos mouvements, constitue ce que LUCIANI appelle l'action *statique-équilibratrice* exercée par le cervelet sur le système nerveux central, action qui assure dans les éléments en action le rythme et la continuité. A la suite de lésions cérébelleuses importantes ou à la suite de l'extirpation de parties volumineuses du cervelet, cette action statique-équilibratrice fait défaut. On observe alors de la titubation ou de l'incoordination cérébelleuse, que LUCIANI désigne sous le nom de *astacie*.

Outre cette action statique-équilibratrice, l'influence du cervelet sur le système nerveux central se manifesterait encore, d'après LUCIANI, par une action *sténique*, qui augmente l'énergie potentielle dont disposent les appareils neuro-musculaires, et par une action *tonique*, qui accroit la tension de ces appareils pendant les pauses fonctionnelles. Chez les animaux privés de la moitié du cervelet, il y a suppression de l'onde continue de renfort (influx nerveux), qui s'irradie normalement du cervelet vers le cerveau et la moelle. Il s'ensuit que les muscles sont plus flasques du côté de la lésion *(atonie)*, que la contraction musculaire a diminué d'énergie *(asthénie)*, qu'enfin les mouvements ne sont plus fusionnés,

ne sont plus coordonnés *(astasie)*. Les lésions cérébelleuses produisent donc, d'après Luciani, l'asténie, l'atonie et l'astasie ; à l'encontre des lésions cérébrales qui produisent la parésie et la paralysie. Thomas (11) a confirmé les conclusions des recherches de Luciani. Pour lui, « le cervelet n'est pas le siège d'un sens particulier, mais le siège d'une réaction particulière, mise en jeu par diverses excitations ; cette réaction s'applique au maintien de l'équilibre, dans les diverses formes d'attitudes ou de mouvements, réflexes, automatiques, volontaires : c'est un centre réflexe de l'équilibration ».

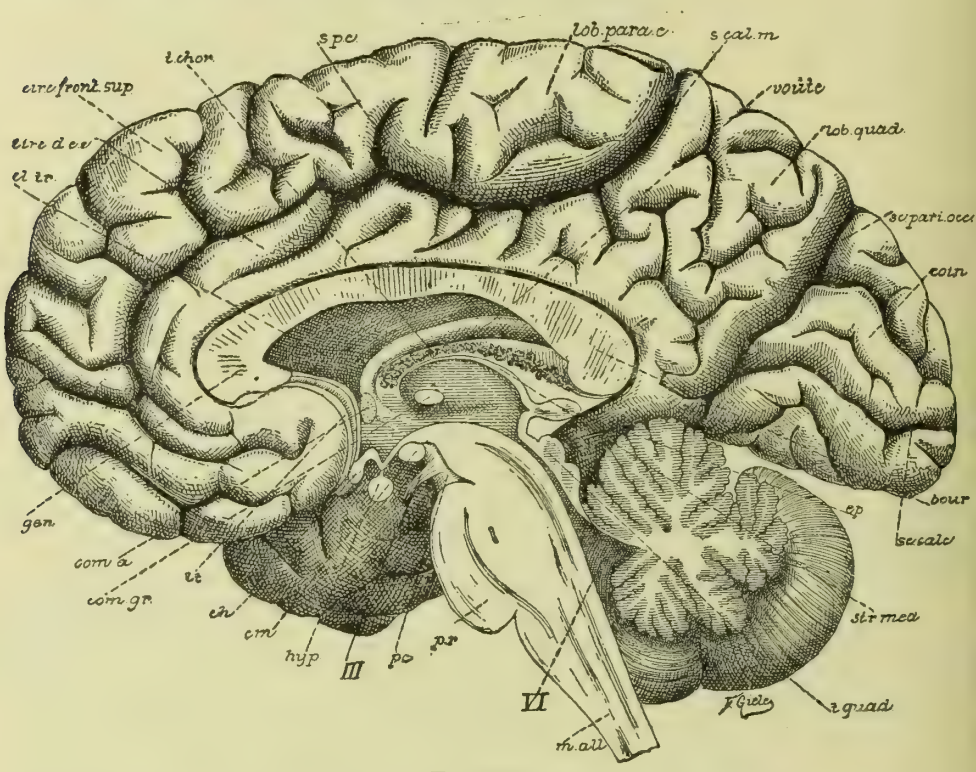

Fig. 534.

Vue d'une section médiane de l'encéphale montrant les diverses parties qui le constituent : cerveau, cervelet, protubérance annulaire, *pr*, et moelle allongée, *m. all.* Gr. nat. 2/3.

cl. tr. : Cloison transparente.
circ. d. cc. : Circonvolution du corps calleux.
t. chor. : Toile choroïdienne.
s. pc. : Sillon paracentral.
s. cal. n. : Sillon calloso-marginal.
sc. pari. occ. : Fissure pariéto-occipitale.
sc. calc. : Fissure calcarine.
ép. : Epiphyse.
str. méd. : Strie médullaire.
t. quad. : Tubercules quadrijumaux.
VI. : Quatrième ventricule.
p. c. : Pédoncule cérébral.
III : Nerf oculo-moteur commun.
hyp. : Hypophyse.
cm. : Corps mamillaires.
ch. : Chiasma des nerfs optiques.
lt. : Lame terminale.
com. g. : Commissure grise.
com. a. : Commissure antérieure.
gen. : Genou du corps calleux.

Les faits fournis par l'anatomie comparée semblent venir à l'appui de cette manière de voir. Le cervelet existe, plus ou moins développé, chez tous les vertébrés. Sa structure interne, pour autant qu'elle est connue, semble la même aussi bien chez les amphibiens, les reptiles et les poissons cyclostomes où le cervelet est réduit à une simple lamelle recouvrant le quatrième ventricule, que chez les poissons osseux, les oiseaux et les mammifères qui ont, en général, un cervelet fortement développé. Edinger (2), dans ses belles recherches d'anatomie comparée, appelle l'attention sur les faits suivants : les poissons

osseux, excellents nageurs, ont un cervelet énorme comparativement à celui de certains poissons cartilagineux, tels que les Dipnoï, qui vivent tranquillement dans la vase. De même, le mince feuillet cérébelleux du lézard devient trois fois plus volumineux chez le crocodile, le seul saurien vivant dans l'eau. Ces faits semblent prouver, dit Edinger, que le cervelet intervient d'une façon quelconque dans le jeu des mouvements, puisque les animaux qui ont besoin de dispositions d'équilibre spéciales, ou mieux d'une coordination toute spéciale des mouvements (nageurs), ont le cervelet plus développé que ceux dont les mouvements sont ou plus lents, ou moins complexes.

Mais ce centre de coordination des mouvements n'existerait que dans le lobe médian du cervelet ; les hémisphères, en effet, manquent chez les poissons, les amphibiens et les reptiles.

Chez les oiseaux et les mammifères, les hémisphères cérébelleux existent et se mettent en rapport avec le cerveau terminal par les pédoncules cérébelleux moyens qui s'entrecroisent dans le métencéphale. On ne connaît encore rien de bien précis concernant les fonctions des hémisphères du cervelet.

Le cervelet a toujours été considéré, par la presque généralité des auteurs, comme étant, au point de vue physiologique, un organe homogène, sans localisation aucune, centre de coordination des mouvements, dont chaque moitié tiendrait sous sa dépendance tous les muscles du côté correspondant du corps. Dans ces dernières années, quelques auteurs ont combattu cette manière de voir et tendent à faire admettre, dans le cervelet, l'existence de régions plus ou moins bien délimitées dont chacune devrait être considérée comme le centre de coordination d'un groupe musculaire déterminé. C'est ainsi que Ferrier (4) a pu établir, en excitant directement l'écorce cérébelleuse, qu'il y existe des points moteurs en connexion avec les muscles des globes oculaires et que, de plus, l'excitation portée sur une moitié du cervelet peut provoquer des mouvements des membres et de la tête. Pagano, dans un travail récent (5), a également démontré — soit par destruction partielle de régions déterminées de l'écorce cérébelleuse, soit par excitation de ces mêmes régions produite par l'injection de quelques dizièmes de centimètre cube de cocaïne à 1 °/o — que le cervelet n'est pas un organe homogène au point de vue fonctionnel, mais qu'il est possible d'y établir une véritable localisation motrice ; en ce sens que des parties déterminées de l'écorce cérébelleuse tiennent sous leur dépendance des groupes musculaires également déterminés. La tentative la plus curieuse et la plus intéressante dans cette voie a été faite par Bolk en se basant uniquement sur une étude comparée du cervelet dans la série des mammifères. Ces recherches ont conduit tout d'abord Bolk à admettre, pour le cervelet, une subdivision particulière, toute différente de celle admise généralement par les auteurs pour le cervelet de l'homme. Vous vous rappelez que, en étudiant le cervelet au point de vue macroscopique, nous n'avons guère attaché d'importance à la subdivision généralement admise et à la nomenclature qui s'y rattache, parce que nous avons estimé que, aussi longtemps que cette subdivision n'a pas de signification physiologique, elle ne peut avoir de l'importance au point de vue médical. Elliot Smith (7), dans plusieurs travaux, s'est efforcé d'établir une division nouvelle du cervelet basée sur son développement embryologique et sur l'époque d'apparition des principaux sillons, mais elle ne nous paraît pas aussi intéressante que celle de Bolk, parce que cette dernière a surtout en vue d'établir une division anatomique ayant une véritable valeur fonctionnelle.

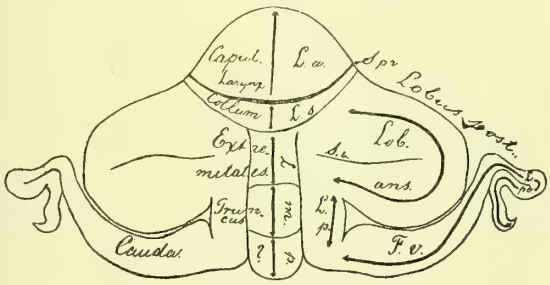

Fig. 535.
Schéma du cervelet d'un mammifère (d'après Bolk).

L. a. : Lobe antérieur.
S. pr. : Sillon primaire.
L. S. : Lobule simple.
L. m. p. : Lobule médian postérieur.
Lob. ans. : Lobule ansiforme.
S. i. : Sillon intercrural.
L. p. : Lobule paramédian.
F. v. : Formation vermiculaire.

Il résulte maintenant des recherches de Bolk (6) sur le cervelet des mammifères que la subdivision de cet organe en lobe médian et en hémisphères cérébelleux, admise en anatomie humaine, est loin d'être justifiée, et cela parce que, peu apparente déjà sur le cervelet de l'homme, cette subdivision fait totalement défaut dans le cervelet des mammifères. D'après Bolk, tout cervelet de mammifère est construit d'après un type uniforme dont les grandes lignes se retrouvent partout, malgré les variations considérables dans les détails qui donnent au cervelet de chaque mammifère son aspect caractéristique. La structure typique admise par Bolk est la suivante, fig. **535**. Le cervelet de tout mammifère comprend deux parties ou lobes, séparés par un sillon transversal : le *lobe antérieur*, le *lobe postérieur* et le *sillon primaire*.

Le *lobe antérieur* est impair et symétrique. Il est formé d'un nombre variable de lamelles juxtaposées, à direction nettement transversale.

Le *lobe postérieur* est très compliqué, aussi le désigne-t-il encore sous le nom de *lobe compliqué*. Il se laisse facilement subdiviser en une partie antérieure et une partie postérieure : la partie antérieure, peu développée, est formée de lamelles ayant la même direction que celles du lobe antérieur, c'est le *lobule simple*. La partie postérieure, la plus volumineuse, est subdivisée en un *lobule médian* et deux *lobules latéraux*. Le lobule médian postérieur est très étroit ; il est limité de chaque côté par un sillon paramédian et correspond au ver inférieur du cervelet de l'homme. Il peut être subdivisé en trois parties : antérieure, moyenne et postérieure.

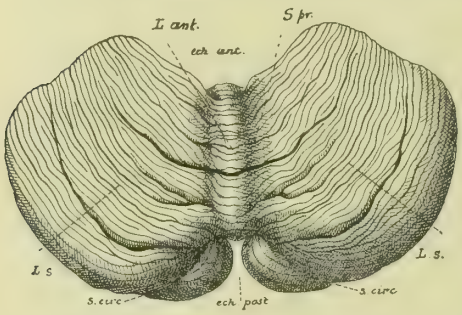

Fig. **536**.
Face supérieure du cervelet de l'homme.
L. ant. : Lobe antérieur.
S. pr. : Sillon primaire
L. S. : Lobule simple séparé par le sillon supérieur de Vicq d'Azyr de la partie supérieure du lobule ansiforme.

Chaque lobule latéral comprend trois parties : un *lobule ansiforme* traversé par le sillon intercrural, qui le subdivise en un bras antérieur et un bras postérieur, le *lobule paramédian* et la *formation vermiculaire* dont l'extrémité externe dépasse généralement les faces latérales du cervelet en prenant le nom de *lobule pétreux*.

Cette subdivision existe aussi, mais d'une façon peu apparente, dans le cervelet de l'homme.

Quand on examine la face supérieure du cervelet, fig. **536**, on voit que les deux hémisphères cérébelleux débordent en arrière la partie médiane, appelée improprement lobe médian. Près de l'extréité postérieure de ce dernier lobe, chaque hémisphère est parcouru par un sillon transversal, quelque peu curviligne à convexité postérieure appelé *sillon supérieur de Vicq d'Azyr*. Tout ce qui se trouve au-devant de ce sillon est subdivisé par un autre sillon, le *sillon primaire* des mammifères de Bolk, *S. pr*, en une partie antérieure, le *lobe antérieur*, et une partie postérieure, l'homologue du *lobule simple* des mammifères qui a pris chez l'homme un développement considérable. Le lobule simple, de même que le lobe antérieur, occupe toute la largeur du cervelet sans subdivision réelle en une partie médiane devant appartenir à un lobe médian et des parties latérales devant appartenir à des hémisphères cérébelleux.

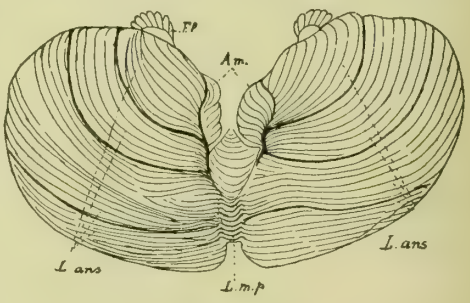

Fig. **537**.
Face inférieure du cervelet.
Am. : Amygdale ou lobule paramédian.
Fl. : Flocculus ou extrémité libre de la formation vermiculaire.
L. ans. : Lobule ansiforme.
L. m. p. : Lobe médian postérieur ou ver inférieur.

En arrière du sillon supérieur de Vicq d'Azyr nous rencontrons la partie postérieure du lobe postérieur. Celui-ci doit présenter, comme chez les mammifères, un lobule médian, un lobule ansiforme, un lobule paramédian et une formation vermiculaire.

Le lobule médian postérieur est représenté par toute l'étendue du ver inférieur, FIG. **537**. Tout ce qui reste des hémisphères cérébelleux, depuis le sillon supérieur de Vicq d'Azyr de la face supérieure jusqu'au niveau de cette partie antéro-interne de la face inférieure connue sous le nom de *tonsille* ou *amygdale*, correspond au lobule ansiforme. Celui-ci a donc pris chez l'homme un développement extraordinaire. Les deux lobules ansiformes sont directement reliés entre eux par des lamelles médianes formant le tiers postérieur du ver inférieur.

L'amygdale, *Am*, représente le lobule paramédian et au-devant d'elle nous retrouvons la formation vermiculaire représentée par le *flocculus*, le pédoncule du flocculus et la valvule de TARIN. Cette division se retrouve encore sur une section médiane du cervelet, FIG. **538**.

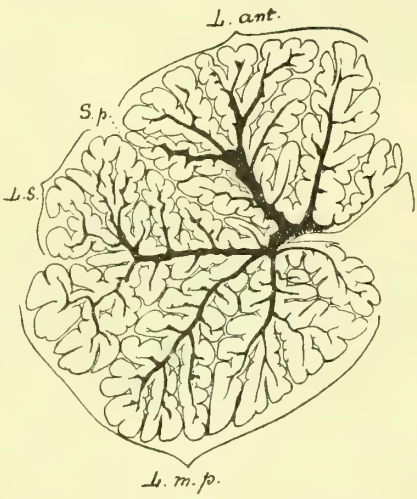

FIG. **538**.
Coupe sagittale médiane du cervelet.
L. ant. : Lobe antérieur.
S. pr. : Sillon primaire.
L. S. : Lobule simple.
L. m. p. : Lobule médian postérieur.

Pour expliquer ce type, BOLK admet que, lors du développement du système nerveux, l'énergie de croissance de l'écorce cérébelleuse n'est pas la même partout, mais qu'il se forme à certaines places des centres de croissance correspondant aux différents lobes de l'adulte : un centre médian pour le lobe antérieur et quatre centres pour le lobe postérieur, dont deux médians pour le lobule simple et le lobule médian, et un latéral pour chaque lobule latéral.

En comparant entre eux les cervelets d'un grand nombre de mammifères, BOLK a constaté des variations considérables dans le développement de ces différentes parties cérébelleuses. Il en a conclu à une variation correspondante dans l'énergie de croissance de ces différents centres pendant le développement embryologique. En recherchant si, à ces variations dans le développement relatif des différentes parties du cervelet, ne répondait pas une variation soit dans le volume, soit dans la valeur physiologique des groupes musculaires périphériques, BOLK est arrivé à la conclusion que cette relation existe et que le développement plus ou moins grand d'un lobe ou d'un lobule cérébelleux donné répond à un développement physiologique correspondant d'un groupe de muscles.

D'après lui, les parties *médianes* du cervelet seraient en rapport avec des groupes musculaires appartenant à des organes médians et fonctionnant toujours synergiquement, tandis que les parties latérales du cervelet représenteraient les centres de coordination des groupes musculaires du côté correspondant, pouvant fonctionner indépendamment des groupes musculaires du côté opposé. Le développement plus ou moins considérable de ces différentes régions cérébelleuses serait en rapport avec le développement correspondant des muscles.

C'est en se basant sur ces considérations qu'il admet que le lobe antérieur représente le centre de coordination de tous les muscles de la *tête* (muscles des globes oculaires, de la mastication, de la langue, du larynx et muscles de la mimique) ; le lobule simple, le centre de coordination de tous les *muscles du cou*.

Les membres supérieurs et les membres inférieurs peuvent fonctionner indépendamment l'un de l'autre, il leur faut donc, de chaque côté, un centre de coordination unilatéral. Pour certains mouvements cependant et surtout dans certaines périodes de la vie, les deux membres fonctionnent synergiquement. Il leur faut donc de plus un centre de coordination médian. BOLK place ce centre médian dans la partie postérieure du lobe médian et le centre latéral, dans le lobule ansiforme.

Chez les animaux, où les membres antérieurs et postérieurs travaillent toujours synergiquement, on verra survenir un développement exagéré du lobule médian ; chez ceux, au contraire où le fonctionnement des membres s'individualise, le cervelet présen-

tera un développement plus grand du lobule ansiforme. Ce développement sera d'ailleurs lui-même en rapport avec le fonctionnement correspondant du membre supérieur et du membre inférieur entrainant un développement plus considérable soit du bras antérieur, soit du bras postérieur. C'est en se basant sur ces considérations que Bolk explique le développement considérable des lobules ansiformes dans le cervelet de l'homme et le peu de développement de la partie correspondante du ver inférieur.

La tonsille et la partie correspondante du lobe médian, connue sous le nom de *pyramide* ou partie moyenne du ver inférieur, représenteraient le centre de coordination des muscles du tronc, tandis que la formation vermiculaire serait, plus que probablement, le centre de coordination des muscles de l'appendice caudal.

Ces considérations théoriques de Bolk, basées sur l'étude purement anatomique du cervelet d'un grand nombre de mammifères, avant de pouvoir être admises, doivent sans aucun doute subir l'épreuve de l'expérience physiologique. Celle-ci a déjà été entreprise par Van Rynberk (7'), au moins pour ce qui concerne le lobule simple et le bras antérieur

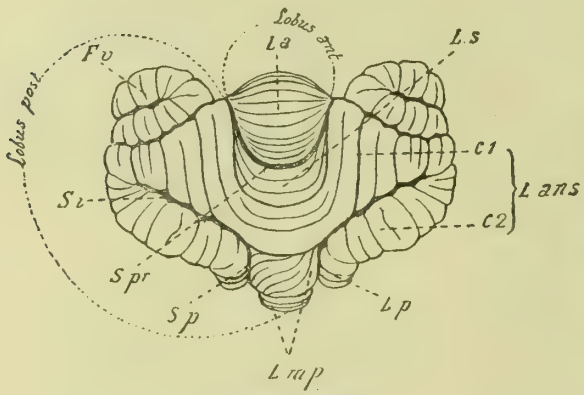

Fig. **539**.
Cervelet du chien (d'après Van Rynberk).

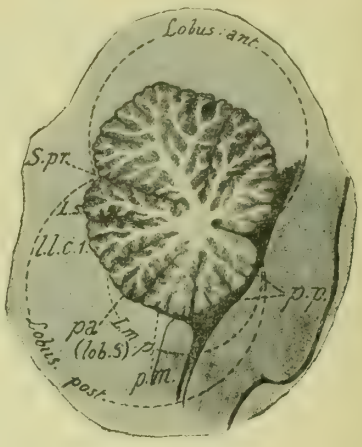

Fig. **540**.
Section sagittale du cervelet du chien (d'après Van Rynberk).

L. a. : Lobe antérieur.
L. S. : Lobule simple.
L. ans. : Lobule ansiforme.
C. 1. : Bras antérieur.
C. 2. : Bras postérieur.
L. p. : Lobule paramédian.
L. m. p. : Lobule médian postérieur.
S. p. : Sillon paramédian.
S. pr. : Sillon primaire.
S. i. : Sillon intercrural.
F. V. : Formation vermiculaire.

du lobule ansiforme chez le chien, fig. **539** et **540**. Il résulte de ces recherches que le lobule simple est véritablement un centre de coordination des muscles du cou, tandis que dans le bras antérieur du lobule ansiforme on doit localiser un centre pour les muscles du membre thoracique.

Tout porte à croire que le cervelet est un organe important :

1° son existence dans tout l'embranchement des vertébrés ;

2° son développement considérable chez les vertébrés supérieurs ;

3° surtout ses relations multiples avec les parties voisines : relations avec la moelle allongée et la moelle épinière par les pédoncules cérébelleux inférieurs ; relations avec les ganglions de la base du cerveau par les pédoncules cérébelleux supérieurs ; relations avec le cerveau terminal par les pédoncules cérébelleux moyens.

Le cervelet, comme toutes les parties de l'axe cérébro-spinal, est formé de deux substances : la substance blanche et la substance grise, fig. **541**.

La substance grise.

La substance grise se trouve à la périphérie du cervelet où elle constitue la *couche corticale grise ;* c'est une mince lamelle grise qui recouvre régulièrement toute la surface cérébelleuse en suivant tous les plis et tous les replis qui donnent à cette surface son aspect lamelleux. Elle existe encore dans la profondeur même du cervelet, où elle forme plusieurs noyaux enclavés plus ou moins dans la substance blanche. Les plus importantes de ces masses grises centrales sont les *noyaux dentelés (nucleus dentatus)* ou *olives cérébelleuses*, et les *noyaux du toit* ou *noyaux de Stilling*.

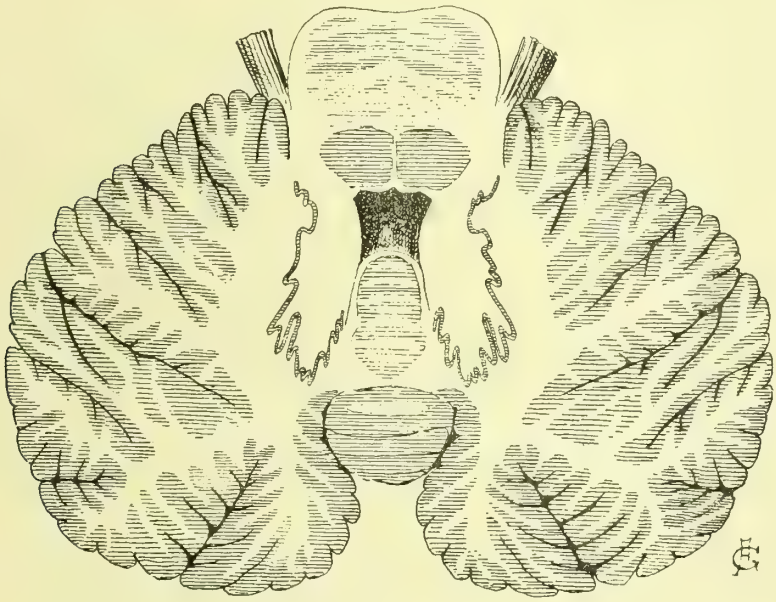

Fig. **541**.
Coupe horizontale du métencéphale. Gr. nat.

Les *noyaux dentelés* sont formés d'une mince lamelle grise repliée irrégulièrement sur elle-même et située, de chaque côté de la ligne médiane, fig. **541**, au point de réunion du lobe médian avec les hémisphères cérébelleux. Ils sont entourés de tous côtés par de la substance blanche excepté à leur extrémité inférieure et interne où ils touchent directement la paroi ventriculaire.

Les noyaux dentelés correspondent à la masse grise du cervelet des mammifères, à laquelle Weidenreich (8) a donné le nom de *noyau latéral.*

Les *noyaux du toit* ou *noyaux médians* sont deux masses grises situées de chaque côté de la ligne médiane, en dedans des olives cérébelleuses, dans la partie la plus élevée et la plus ventrale du lobe médian du cervelet. Par leur face inférieure, ces noyaux correspondent au toit du quatrième ventricule dont ils ne sont séparés que par l'épithélium épendymaire.

Entre chaque noyau du toit et l'olive cérébelleuse correspondante existent encore deux petits amas de substance grise mal délimités, qui constituent les *noyaux dentelés acces-*

soires, appelés encore, depuis STILLING, noyau globuleux ou noyau sphérique (*nucleus globosus*) et bouchon (*Embolus* ou *Pfropf.*) D'après les recherches de WEIDENREICH (8), ces masses grises accessoires se retrouvent chez les autres mammifères où cet auteur les désigne sous les noms de *noyau latéral antérieur* et de *noyau latéral postérieur*.

Masses grises centrales. Les *masses grises centrales* sont formées de cellules nerveuses multipolaires et d'un plexus inextricable de fines fibrilles nerveuses. Les connexions de ces masses grises commencent à être connues d'une façon assez précise.

Les noyaux du toit ou noyaux médians et les noyaux dentelés ou noyaux latéraux paraissent se comporter d'une façon différente.

Noyaux dentelés. Pour les *noyaux dentelés*, il est établi que les fibrilles nerveuses qui s'y terminent représentent, en partie du moins, les ramifications cylindraxiles des cellules de PURKINJE de l'écorce cérébelleuse, non seulement des cellules de l'écorce du lobe médian, mais aussi des cellules des hémisphères cérébelleux.

Ce qui paraît établi aussi, d'après les recherches de CAJAL (9), c'est qu'un certain nombre de ces ramifications cylindraxiles représentent des collatérales nées des fibres du pédoncule cérébelleux inférieur correspondant.

Quant aux cellules constitutives des noyaux dentelés, il a été établi dans ces derniers temps, par de nombreuses recherches expérimentales (10), que toutes ces cellules envoient leur prolongement cylindraxile dans le pédoncule cérébelleux supérieur, pour se rendre dans le noyau rouge et la couche optique du côté opposé, constituant une *voie croisée olivo-rubro-thalamique*.

D'après les recherches de THOMAS (11) un certain nombre de ces cellules nerveuses enverraient leur axone, à travers le noyau de BECHTEREW, dans la région de la formation réticulaire comprise entre l'olive supérieure en avant et l'anse du facial en arrière. Là, ces fibres se recourbent en bas et peuvent se poursuivre dans le cordon antéro-latéral de la moelle épinière jusque dans la région lombaire. C'est le *faisceau cérebelleux descendant* de THOMAS. D'autres passeraient par le lobe médian du cervelet pour contourner, en forme de crochet, le pédoncule cérébelleux supérieur du côté opposé et entrer dans la constitution du segment interne de ce pédoncule. Ce serait le *faisceau en crochet* décrit pour la première fois par RUSSELL en 1895. Ses fibres constituantes pourraient se poursuivre jusque dans le cordon antérieur de la moelle épinière.

L'existence de ces fibres cérébello-spinales a été vivement discutée pendant de longues années. MARCHI (12), le premier, a montré que, à la suite de l'extirpation d'une moitié du cervelet, on observait des fibres en dégénérescence dans le cordon antéro-latéral de la moelle épinière. Ces fibres proviendraient de l'écorce cérébelleuse pour se rendre, par le pédoncule cérébelleux moyen, dans le faisceau longitudinal postérieur et descendre par là dans le cordon antéro-latéral de la moelle du même côté. Ces fibres occuperaient là deux régions : une région antéro-latérale comprise entre le sillon antérieur et le faisceau cérébelleux et une région latérale située au-devant du faisceau pyramidal croisé.

Ces résultats ont été contestés par FERRIER et TURNER (méthode de WEIGERT) qui admettent qu'une lésion cérébelleuse n'entraîne jamais de dégénérescence médullaire (13). La dégénérescence observée par MARCHI dans la région antéro-latérale serait due à une lésion concomitante du noyau de DEITERS et la dégénérescence dans la région latérale, à une lésion du lemniscus latéral.

RUSSELL (14) a observé, à la suite de l'extirpation d'un hémisphère ou de l'ablation du lobe médian, une dégénérescence descendante dans la région externe du pédoncule cérébelleux inférieur. Ces fibres se rendent dans l'olive bulbaire du côté opposé. Quelques-unes se poursuivent également jusque dans le cordon latéral de la moelle cervicale. Les fibres médullaires signalées par MARCHI comme ayant une origine cérébelleuse proviendraient en réalité du noyau de DEITERS.

Biedl (15) a vu, après la section du pédoncule cérébelleux inférieur, la dégénérescence des fibres dans le faisceau longitudinal postérieur des deux côtés, ainsi que la dégénérescence du faisceau intermédiaire de Löwenthal (région du cordon latéral située au-devant du faisceau pyramidal) sur la longueur de la moelle épinière. Ces fibres médullaires d'origine cérébelleuse passeraient, d'après cet auteur, par le pédoncule cérébelleux inférieur.

Basilewski (16) signale également, après section du pédoncule cérébelleux inférieur, des fibres en dégénérescence dans le cordon latéral (faisceau intermédiaire de Löwenthal) et dans le cordon antérieur pouvant se poursuivre jusqu'à la partie inférieure du renflement lombaire. Thomas, croit que, dans ces expériences, le noyau de Deiters a été lésé en même temps. Pour lui, l'ablation d'un hémisphère cérébelleux est suivie de dégénérescence médullaire dans le cordon antéro-latéral. Ces fibres cérébello-médullaires ne passent cependant pas par le pédoncule cérébelleux inférieur, ni par le pédoncule cérébelleux moyen. Elles constituent le faisceau cérébelleux descendant et suivent le trajet que nous avons décrit plus haut. Les fibres de ce faisceau descendant relieraient, d'une façon directe, d'après Thomas, le noyau dentelé aux cellules de la corne antérieure. Une connexion cérébello-spinale croisée s'établirait également par le *faisceau en crochet* dont nous parlerons plus loin.

Cajal (17') croit que les fibres cérébello-médullaires existent réellement dans le cordon antérieur de la moelle. Elles seraient formées par les branches de bifurcation inférieures des fibres des pédoncules cérébelleux supérieurs, bifurcation qui se ferait de chaque côté de la commissure de Wernekink du mésencéphale, en donnant naissance à un *faisceau-olivo-spinal.*

Klimoff (17) affirme qu'une lésion cérébelleuse n'entraine jamais de dégénérescence médullaire.

Les nombreuses recherches expérimentales que nous avons faites sur le lapin nous ont conduit à la même conclusion. Pour nous, les fibres du faisceau marginal antérieur de Marchi proviennent du noyau de Deiters (18), tandis que les fibres du faisceau intermédiaire latéral (19) ont leur origine en partie dans le noyau rouge du côté opposé *(fibres rubro-spinales)*, en partie aussi dans des cellules éparpillées de la formation réticulaire du métencéphale, *(fibres réticulo-spinales latérales)*. Quant aux fibres du *faisceau en crochet*, elles proviennent du noyau du toit et se terminent dans le bulbe (20). Il n'existe donc pas de connexion *directe* cérébello-médullaire reliant les masses grises du cervelet à la masse grise de la moelle épinière. Cette connexion est *indirecte* et se fait, comme nous le verrons plus tard, par les fibres du pédoncule cérébelleux supérieur et les fibres du faisceau rubro-spinal ; ou bien par les fibres du faisceau en crochet et celles du faisceau vestibulo-spinal.

Noyaux du toit. Les connexions des noyaux médians sont moins bien connus. Il ressort cependant des nos recherches expérimentales récentes (20) que les cellules du noyau du toit donnent naissance à des fibres nerveuses qui passent la ligne médiane dans le lobe médian du cervelet où elles s'entrecroisent avec les fibres du côté opposé. Elles contournent ensuite le pédoncule cérébelleux supérieur, fig. **542**, étant comprises entre les fibres ascendantes, olivo-rubro-thalamiques, de ce dernier et les fibres horizontales du faisceau de Gowers, fig. **543**. Dans leur trajet ultérieur, elles descendent en partie dans le segment interne du pédoncule cérébelleux inférieur, et, en partie, dans la formation réticulaire du bulbe, fig. **544** et **545**, en diminuant lentement en nombre jusqu'à disparaître complètement vers l'extrémité inférieure du bulbe, constituant ainsi un véritable *faisceau cérébello-bulbaire.*

Ce faisceau a été décrit pour la première fois par Russell en 1895 (14), à la suite d'hémiextirpation du cervelet sous le nom tout-à-fait impropre de *faisceau en crochet.* Il a été étudié dans la suite par Thomas (11) qui le fait provenir du noyau dentelé et peut-être aussi du noyau du toit pour se terminer en partie dans le noyau triangulaire de

l'acoustique et en partie se poursuivre jusque dans le cordon antérieur de la moelle. Pour PROBST (21) il provient à la fois du noyau dentelé et du noyau du toit ; ses fibres se termineraient dans le noyau de BURDACH, dans la formation réticulaire ou dans l'olive bulbaire ; d'autres se laisseraient poursuivre jusque dans le faisceau marginal du cordon antérieur de la moelle. LEWANDOWSKY (22) fait terminer toutes ses fibres dans le noyau de BECHTEREW, le noyau dorsal de l'acoustique et dans une masse grise voisine du faisceau solitaire.

La terminaison du faisceau en crochet est difficile à établir en se basant uniquement sur les résultats fournis par la méthode de MARCHI. Il est cependant très probable que certaines fibres trouvent leur terminaison et dans le noyau de DEITERS

FIG. 542.

FIG. 543.

FIG. 544.

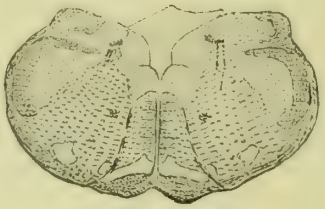

FIG. 545.

Coupes transversales du tronc cérébral d'un lapin
tué 15 jours après une section médiane complète du cervelet et montrant
en dégénérescence les fibres du faisceau cérébello-bulbaire.

d'où partent ensuite les fibres du faisceau vestibulo-spinal, et dans les masses grises voisine d'où partent des fibres ascendantes et descendantes entrant dans la constitution du faisceau longitudinal postérieur. Quant aux fibres qui se terminent dans la formation réticulaire, elles peuvent s'y mettre en connexion avec les cellules d'origine des fibres réticulo-spinales antérieures. Toutes ces voies nerveuses superposées relient donc le cervelet aux masses motrices des centres nerveux inférieurs, et permettent de comprendre anatomiquement l'influence que le cervelet peut exercer sur nos muscles périphériques.

Ecorce cérébelleuse. La *couche corticale grise* du cervelet est formée de deux couches distinctes ; une couche externe, d'une teinte grisâtre, appelée généralement *couche moléculaire*, et une couche interne, d'une teinte roussâtre, connue sous le nom de *couche granuleuse*. Ces deux couches sont séparées l'une de l'autre par une série continue de cellules volumineuses, décrites pour la première fois par PURKINJE en 1837 et appelées *cellules de Purkinje*, FIG. **546**.

Nous allons décrire successivement :

1° Les cellules de PURKINJE.

2° La couche granuleuse.

3° La couche moléculaire.

I. *Cellules de Purkinje*. Ce sont des cellules nerveuses volumineuses situées à la limite de la couche granuleuse et de la couche moléculaire. Elles sont pourvues de nombreux prolongements protoplasmatiques qui tous pénètrent dans la couche moléculaire, s'y divisent et s'y subdivisent pour se terminer par des ramifications libres à la surface du cervelet. Du côté de la couche granuleuse, chaque cellule de PURKINJE émet un prolongement cylindraxile qui traverse cette couche et va devenir le cylindre-axe d'une fibre constitutive de la substance blanche. GOLGI (23) a montré qu'en traversant la couche granuleuse, ce prolongement cylindraxile émet quelques branches collatérales qui retournent dans la couche moléculaire où elles se terminent librement, FIG. **546**.

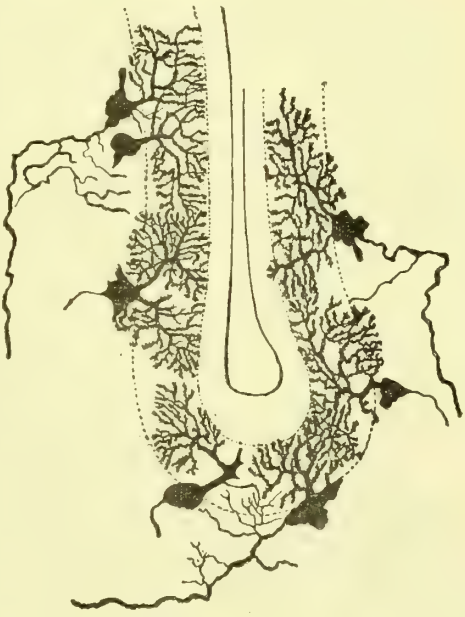

FIG. **546**.
Cellules de PURKINJE
du cervelet d'un enfant nouveau-né.

II. *La couche granuleuse*. La couche interne de l'écorce cérébelleuse est décrite généralement comme formée de petites cellules à noyau volumineux et à corps cellulaire peu développé pourvu de deux prolongements courts et grêles.

Ces petites cellules, appelées ainsi *grains*, donnent, sur des coupes colorées au carmin, un aspect granuleux caractéristique à toute la moitié interne de l'écorce grise du cervelet. C'est pour ce motif que GERLACH l'avait designée sous le nom de *couche granuleuse*. On a longtemps discuté sur la nature de ces grains que les uns considéraient comme des éléments conjonctifs, les autres comme des corpuscules lymphatiques, d'autres encore comme des éléments particuliers appartenant à un tissu spécial propre au système nerveux.

Les recherches faites avec la méthode de GOLGI [GOLGI (23), CAJAL (24), KÖLLIKER (25), VAN GEHUCHTEN (26), RETZIUS (27) ont révélé la véritable nature des éléments constitutifs de la couche granuleuse.

Ces éléments appartiennent à trois espèces de cellules ayant des caractères nettement distincts :

1° Les grains ou petites cellules de la couche granuleuse.

2° Les grandes cellules de la couche granuleuse.

3° Les cellules de neuroglie.

Les grains ou petites cellules de la couche granuleuse, FIG. **547** et **548**. Chacun des grains de la couche granuleuse est formé d'un petit corps polyédrique, des angles duquel partent des prolongements protoplasmatiques. Ceux-ci sont généralement au nombre de quatre ou de cinq. Ils ont une longueur variable et se terminent par une petite touffe de trois ou quatre branches courtes et épaisses. Le prolongement cylindraxile est beaucoup plus grêle que les prolongements protoplasmatiques. Il naît le plus souvent, à quelque distance du corps cellulaire, de l'un ou de l'autre des prolongements protoplasmatiques ; quelquefois cependant il provient du corps cellulaire lui-même. Il se dirige alors vers la couche moléculaire en suivant un trajet plus ou moins ondulé et, arrivé dans cette couche, il se bifurque en deux branches terminales qui courent parallèlement à la direction des lamelles du cervelet. Dans toute l'épaisseur de la couche moléculaire, on trouve ces *fibres parallèles,* de telle sorte que, sur une coupe antéro-postérieure du cervelet, FIG. **548**, toute la couche externe grise est criblée de points noirs, sections des branches terminales du prolongement cylindraxile des grains. Sur des coupes frontales, au contraire, ces fibres se montrent suivant leur longueur et la couche moléculaire apparaît doublement striée, FIG. **547** : on y voit des fibres horizontales qui représentent les branches terminales du prolongement cylindraxile, et des fibres verticales, perpendiculaires aux premières, représentant la partie des mêmes prolongements cylindraxiles comprise entre les grains et leur point de division en branches terminales. Toutes ces fibres horizontales semblent se terminer librement dans l'épaisseur de la couche moléculaire.

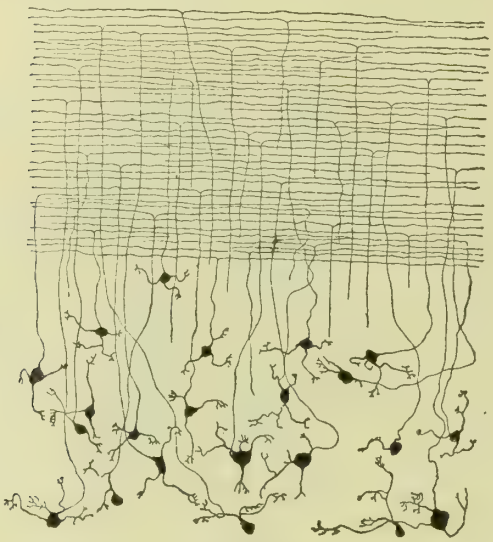

FIG. **547**.
Les grains de la couche granuleuse. (Coupe parallèle aux lamelles du cervelet).

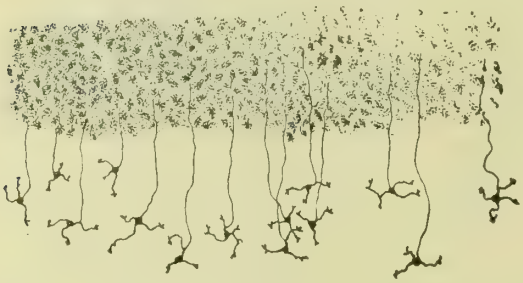

FIG. **548**.
Les grains de la couche granuleuse. (Coupe perpendiculaire aux lamelles du cervelet).

Les grandes cellules de la couche granuleuse. Elles ont été décrites pour la pre-

mière fois par Golgi. Ce sont des cellules volumineuses pourvues de nombreux prolongements protoplasmatiques, qui se divisent et se subdivisent pour se terminer librement soit dans la couche granuleuse elle-même, soit dans la couche moléculaire. Le prolongement cylindraxile pénètre plus profondément dans la couche granuleuse, s'y divise et s'y subdivise un nombre considérable de fois, de façon à donner naissance, par toutes ses branches de division entrelacées, à un plexus inextricable occupant une grande étendue de la couche granuleuse, fig. **549**.

On ignore encore quelle peut être la signification physiologique de ces grandes cellules. Par la façon dont se comporte le prolongement cylindraxile, elles rentrent dans le groupe des *cellules sensitives* de Golgi, *cellules à cylindre-axe court* de Cajal, Kölliker, Van Gehuchten, v. Lenhossek et Retzius. On peut les considérer, avec Cajal, comme des *cellules d'association* ayant pour fonction d'agir, à la fois, sur un nombre considérable de petites cellules de la couche granuleuse.

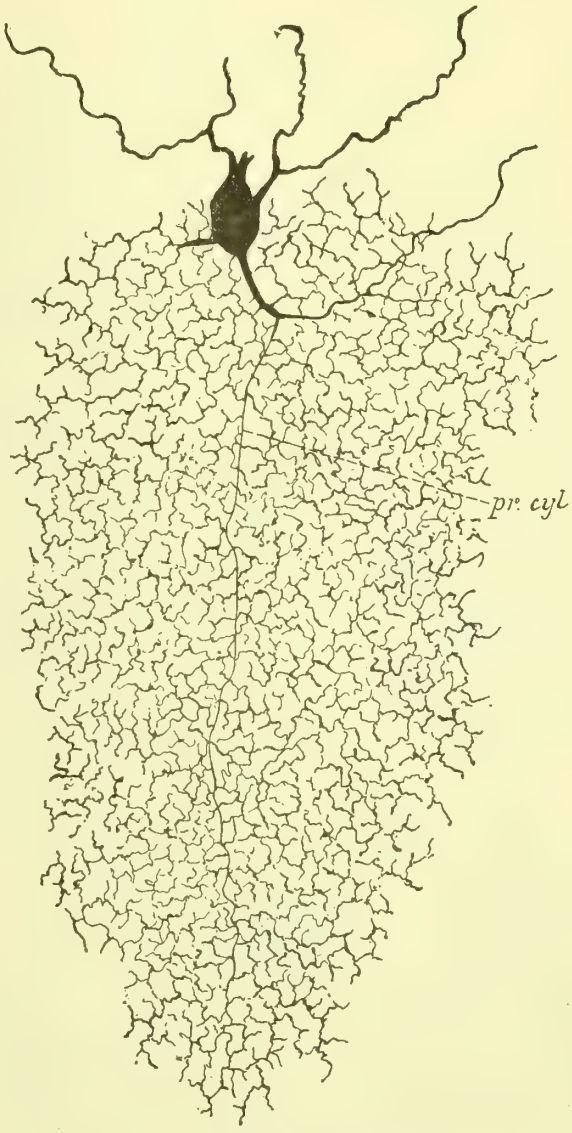

Fig. **549**.
Cellule nerveuse à cylindre-axe court de la couche granuleuse du cervelet d'un chat âgé de huit jours.

Les *cellules de neuroglie*. On trouve, dans la couche granuleuse du cervelet, deux espèces de cellules de neuroglie. Les unes, petites, sont pourvues d'un grand nombre de prolongements courts et grêles rayonnant dans tous les sens autour de la cellule dont ils proviennent. Les autres, beaucoup plus volumineuses, ont un corps cellulaire irrégulier; elles émettent, dans la couche granuleuse, quelques petits prolongements gros et courts ; mais du côté de la couche moléculaire, elles sont pourvues de prolongements plus volumineux et plus longs qui traversent toute l'épaisseur de cette

couche pour se terminer, près de la pie-mère enveloppante, par un petit épaississement triangulaire, FIG. **550** et **551**.

III. *La couche moléculaire.* La couche moléculaire est riche en cellules qui ont été décrites pour la première fois d'une façon exacte par CAJAL et dont l'existence a été confirmée par KÖLLIKER, VAN GEHUCHTEN et RETZIUS. Ces éléments occupent sur-

FIG. **550**
Cellules de neuroglie de l'écorce grise du cervelet.

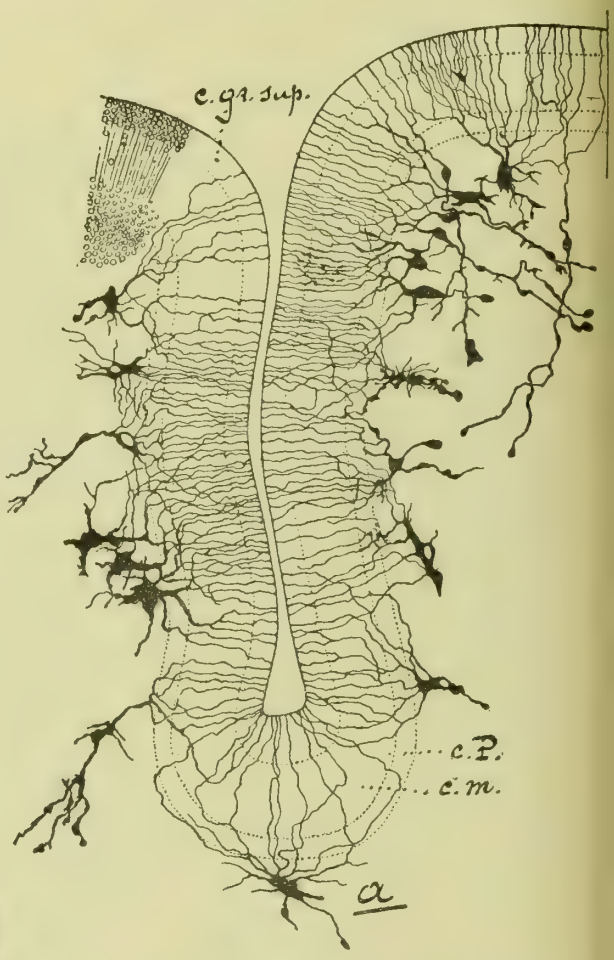

FIG. **551**.
Cellules de neuroglie de l'écorce cérébelleuse d'un enfant nouveau-né.

c. P. : Zone des cellules de PURKINJE
c. m. : Couche moléculaire.
c. gr. sup. : Couche des grains superficiels.

tout les deux tiers internes de la couche. Le corps cellulaire est pourvu de nombreux prolongements protoplasmatiques qui se terminent librement dans la couche moléculaire. Le prolongement cylindraxile de ces cellules nerveuses traverse la couche suivant une direction antéro-postérieure, perpendiculaire à la direction des fibres parallèles qui dépendent des petites cellules de la couche granuleuse. D'une longueur variable, il émet sur son trajet des branches collatérales qui descendent ver-

ticalement en bas et se terminent par une touffe de branches libres autour du corps des cellules de PURKINJE, puis se recourbe lui-même en bas et se termine comme une de ses branches collatérales, FIG. 552.

En dehors de ces cellules nerveuses, on trouve encore, dans la couche molécu-

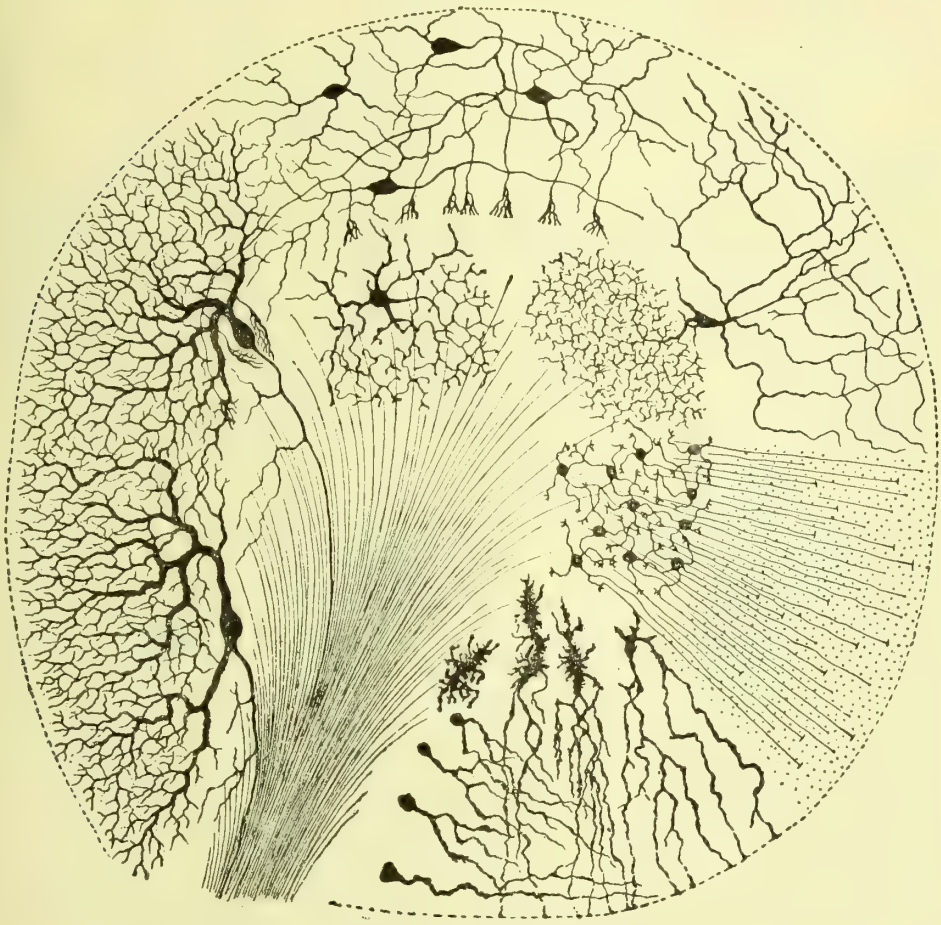

FIG. 552.
Les différents éléments constitutifs de la couche corticale grise du cervelet.

laire, les branches verticales et les fibres parallèles qui représentent les prolongements cylindraxiles des petites cellules de la couche granuleuse, les ramifications protoplasmatiques des cellules de PURKINJE et les ramifications des cellules de neuroglie de la couche granuleuse. FIG. 551.

En décrivant les fibres de la substance blanche, nous verrons qu'un grand nombre d'entre elles viennent encore s'y terminer par des ramifications libres.

La couche corticale grise du cervelet a donc une structure excessivement complexe. Pour mieux la faire ressortir par une vue d'ensemble, nous avons réuni dans une même figure tous les éléments constituants de la couche grise cérébelleuse, FIG. 552. Malheureusement, on ignore encore pour le moment les fonctions qu'il faut attribuer à la plupart de ces éléments nerveux.

La substance blanche.

La substance blanche du cervelet est formée de fibres nerveuses dont les unes appartiennent en propre au cervelet *(fibres d'association)* et dont les autres forment trois paires de faisceaux volumineux, appelés pédoncules cérébelleux, servant à relier le cervelet aux parties voisines de l'axe cérébro-spinal (*fibres de projection*).

Fibres d'association. Les *fibres d'association* du cervelet sont représentées, en partie, par les fibres qui unissent l'écorce grise aux noyaux dentelés et aux noyaux du toit ; en partie, par les faisceaux en guirlande de Stilling reliant les circonvolutions cérébelleuses les unes aux autres.

On a cru pendant longtemps à l'existence, dans le cervelet, de véritables fibres commissurales reliant l'un à l'autre les deux hémisphères cérébelleux en passant, soit par le pont de Varole, soit par les commissures qui existent à la partie supérieure du vermis. Mais les recherches expérimentales entreprises avec la méthode de Marchi ne démontrent pas l'existence de ces fibres. C'est ainsi que la destruction du flocculus, ou de l'écorce grise d'un hémisphère cérébelleux n'est jamais suivie de la dégénérescence de fibres commissurales [Van Gehuchten (20)].

Wallenberg (28) admet l'existence de fibres commissurales entre les deux flocculus, fibres passant transversalement par la calotte protubérantielle. Nous n'avons jamais observé ces fibres en dégénérescence chez les nombreux lapins auxquels nous avons extirpé le flocculus.

Il existe cependant, à la partie supérieure du lobe médian, des faisceaux de fibres nerveuses qui s'entrecroisent sur la ligne médiane et que l'on désigne sous le nom de *commissures*. Une de ces commissures relie l'un à l'autre les deux noyaux médians. Une deuxième passe au-devant *(commissure supérieure et antérieure)* et une troisième passe en arrière de ces noyaux *(commissure supérieure et postérieure)*. Mais les recherches récentes ont établi qu'il s'agit là uniquement de l'*entrecroisement* de fibres nerveuses dont les unes, ascendantes, proviennent du corps restiforme ou partie externe des pédoncules cérébelleux inférieurs, tandis que les autres, descendantes, appartiennent à un faisceau de fibres nerveuses provenant du noyau du toit et connu sous le nom de *faisceau cérébello-bulbaire*. Ce ne sont donc pas de véritables commissures, mais de simples entrecroisements de fibres nerveuses.

Fibres de projection. L'origine et la terminaison des fibres entrant dans la constitution des pédoncules cérébelleux méritent une étude spéciale.

Pédoncules cérébelleux inférieurs. Nous avons vu que ces pédoncules commencent vers la partie moyenne de la moelle allongée. On les divise généralement, depuis Stilling (29), en deux parties ou segments : un segment externe formant le corps restiforme proprement dit et un segment interne.

Corps restiforme ou segment externe du pédoncule cérébelleux inférieur. Le segment externe de chaque pédoncule cérébelleux inférieur est formé exclusivement de *fibres ascendantes* (30). Ces fibres proviennent en partie de la moelle épinière et en partie de la moelle allongée, **fig. 559.**

A. *Fibres médullaires.* Les fibres *médullaires* viennent de la colonne de CLARKE ; elles représentent la continuation dans le myélencéphale des fibres du faisceau médullo-cérébelleux dorsal.

La position que ces fibres occupent dans le corps restiforme se laisse facilement déterminer chez les animaux par l'étude des dégénérescences consécutives à une hémisection de la moelle au niveau du premier segment cervical. Nos figures **553** à **558** proviennent du bulbe d'un lapin tué 15 jours après cette lésion expérimentale.

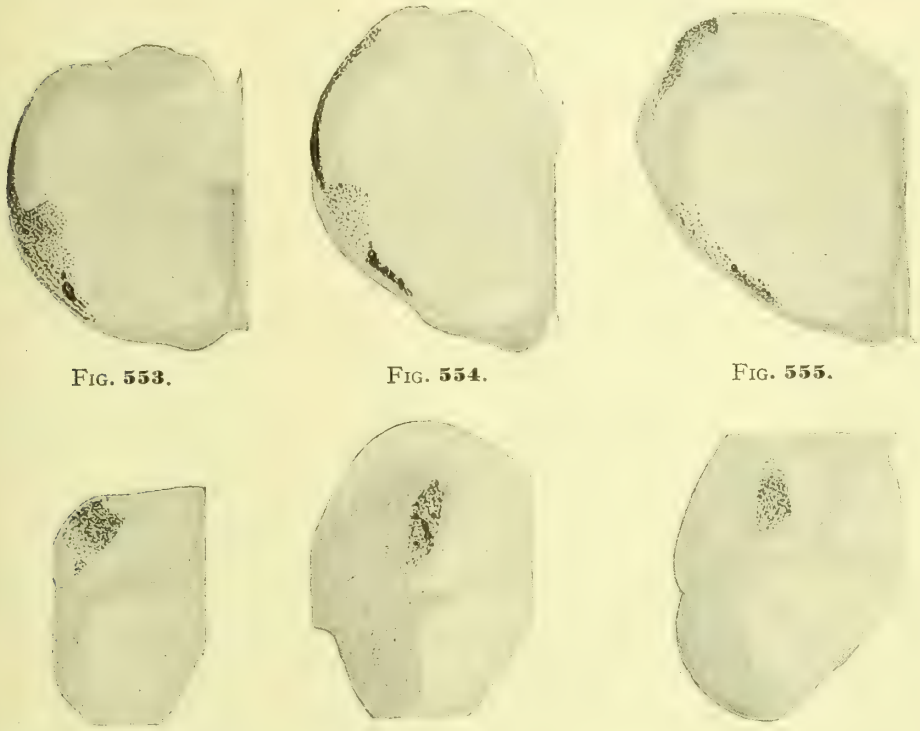

FIG. **553**. FIG. **554**. FIG. **555**.

FIG. **556**. FIG. **557**. FIG. **558**.

Coupes transversales du bulbe d'un lapin après hémisection de la moelle cervicale, montrant en dégénérescence les fibres du faisceau médullo-cérébelleux dorsal et du faisceau médullo-cérébelleux ventral.

Elles montrent que les fibres médullo-cérébelleuses dorsales contournent, de bas en haut et d'avant en arrière, la face externe de la racine descendante du trijumeau pour aller constituer successivement la moitié externe, puis la partie centrale, enfin le quart interne du corps restiforme, qui augmente de volume de bas en haut par l'adjonction d'un nombre toujours croissant de fibres nerveuses. Il en est de même dans le système nerveux de l'homme, ainsi que cela résulte de l'étude des dégénérescences consécutives à des compressions de la moelle cervico-dorsale.

Quelques auteurs [DARKSCHEWITSCH et FREUD (31), OBERSTEINER (32), HOCHE (33), PELLIZZI (34), THOMAS (11), DYDYNSKI (35), etc.] admettent qu'un nombre plus ou moins considérable de fibres du cordon postérieur ne se terminent pas dans les noyaux du faisceau de GOLL et de BURDACH, mais passent directement dans le corps restiforme. Conformément

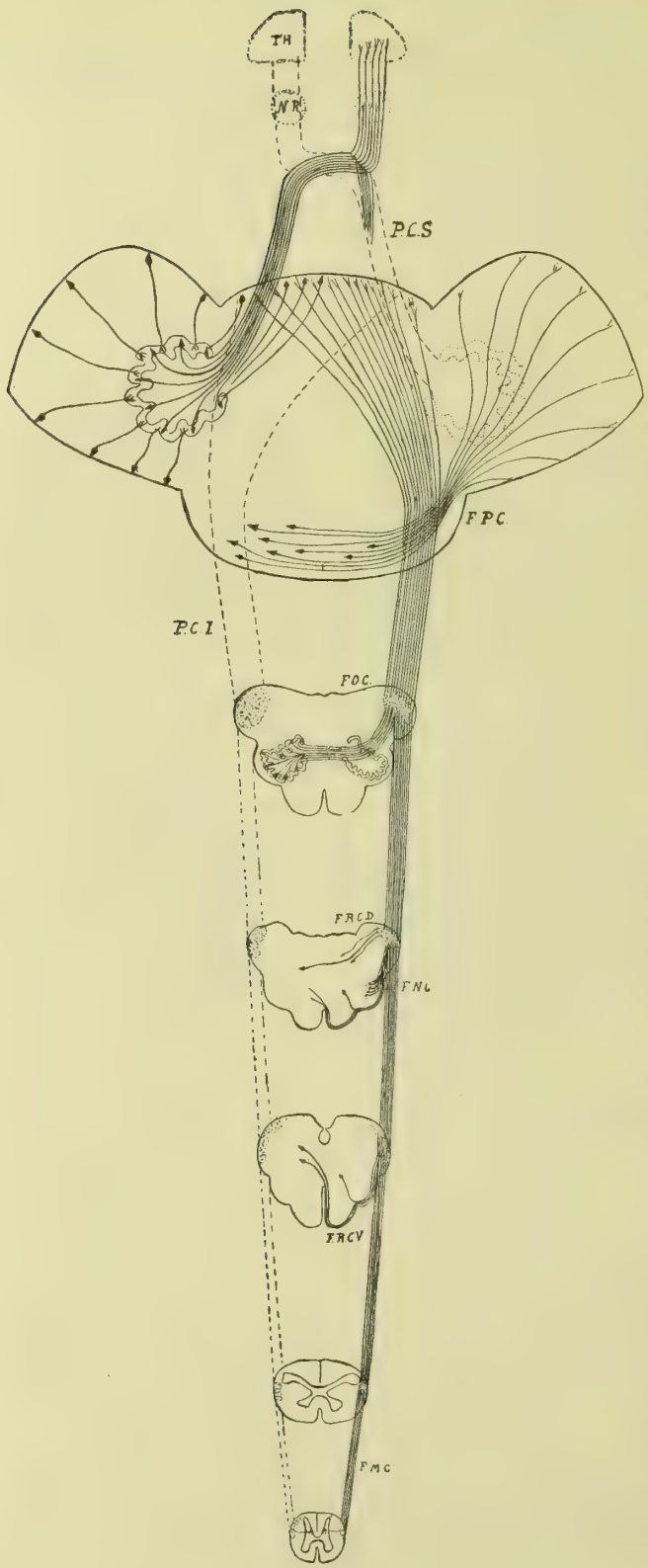

FIG. 559.

aux observations de MOTT et SHERRINGTON (36) de TOOTH, de BRUCE et de KLIMOFF nous n'avons jamais pu, dans de nombreuses recherches expérimentales, poursuivre des fibres du cordon postérieur au delà de ces deux masses grises.

Il est également admis par un certain nombre d'auteurs [DARKSCHEWITSCH et FREUD, EDINGER, FERRIER et TURNER, TSCHERMAK, KELLER, COLLIER et BUZZARD (37)] que les *noyaux* des cordons postérieurs donnent naissance à des fibres nerveuses se rendant dans le corps restiforme soit comme fibres arciformes externes et postérieures, soit comme fibres arciformes externes et antérieures. Nous croyons avoir prouvé, par nos recherches expérimentales faites chez le lapin, que les masses grises qui constituent les noyaux des cordons postérieurs donnent exclusivement naissance à des fibres de la voie sensitive médullo-thalamique.

B. *Fibres bulbaires.* Il résulte de nos recherches expérimentales (30) que les fibres *bulbaires*, qui prennent part à la constitution du corps restiforme, proviennent au moins de trois sources différentes, FIG. **559** :

1° Un grand nombre ont leurs cellules d'origine dans la formation réticulaire du bulbe du même côté et du côté opposé : ce sont nos *fibres réticulo-cérébelleuses.*

Les unes, *dorsales*, vont constituer la partie postéro-interne du corps restiforme; les autres, *ventrales*, sont, pendant une partie de leur trajet, des fibres arciformes externes. Elles contournent la pyramide bulbaire et l'olive, croisent la face externe de la racine descendante du nerf trijumeau et vont devenir les fibres ventrales du corps restiforme.

2° D'autres fibres nerveuses proviennent du noyau latéral du bulbe du même côté; elles croisent la face externe de la racine descendante du trijumeau, recouvertes par les fibres médullo-cérébelleuses, et vont constituer la partie tout à fait dorsale du corps restiforme. Ce sont nos *fibres nucléo-cérébelleuses*.

3° Enfin tous les auteurs admettent l'existence de *fibres olivo-cérébelleuses* reliant l'olive bulbaire d'un côté à l'écorce grise de la moitié opposée du cervelet en passant par le corps restiforme, sans que la position de ces fibres dans ce dernier soit exactement connue.

D'après les recherches de Mingazzini (38), le corps restiforme renfermerait encore des fibres provenant des pyramides du même côté et du côté opposé (fibres cérébello-pyramidales directes et croisées), ainsi que des fibres venant du noyau arciforme ou prépyramidal du côté opposé. Ces dernières fibres sont admises également par Thomas, qui émet l'idée que ce noyau arciforme pourrait bien n'être que l'extrémité inférieure de la substance grise du pont prolongée au-devant des pyramides.

Les fibres ascendantes du segment externe du pédoncule cérébelleux inférieur pénètrent dans la substance blanche des hémisphères cérébelleux. Leur terminaison n'est pas encore exactement connue.

Ce qui paraît établi d'une façon incontestable, par les recherches de Cajal au moyen de la méthode de Golgi, et par les recherches expérimentales de Thomas, de Klimoff et les nôtres au moyen de la méthode de Marchi, c'est que les fibres d'origine médullaire de même que les fibres réticulo- et nucléo-cérebelleuses, tout en abandonnant des collatérales aux masses grises centrales, se terminent dans l'écorce grise du ver supérieur du même côté et du côté opposé, ou plutôt dans l'écorce grise du lobe antérieur de Bolk. Quant aux fibres d'origine olivaire — qui constituent la partie la plus importante des fibres ascendantes de ce pédoncule — les auteurs ne sont guère d'accord sur leur connexion cérébelleuse. Quelques-uns les mettent en connexion avec le noyau dentelé. Thomas est d'avis que ces fibres sont indépendantes de l'olive cérébelleuse et se terminent dans l'écorce grise comme toutes les autres fibres du corps restiforme. Weidenreich partage la même manière de voir.

Le corps restiforme renfermerait encore, d'après certains auteurs, un certain nombre de *fibres descendantes*. Cajal, Ferrier et Turner, Russell, Thomas ont observé, en effet, des fibres en dégénérescence dans la partie externe du corps restiforme après des lésions de l'écorce cérébelleuse. Ces fibres descendantes se rendraient dans l'olive bulbaire du côté opposé (Cajal, Ferrier et Turner, Russell); quelques-unes pourraient se poursuivre jusque dans la moelle cervicale (Russell). Pour Thomas, ces fibres seraient indépendantes de l'olive bulbaire et se termineraient, en partie, dans le noyau externe du faisceau de Burdach ou noyau de Monakow et dans le noyau du cordon latéral. Klimoff nie l'existence de ces fibres descendantes, Dans nos recherches, nous n'avons jamais vu de fibres dégénérées dans le pédoncule cérébelleux inférieur après la lésion de l'écorce grise du cervelet.

Segment interne du pédoncule cérébelleux inférieur. Le long de la face interne du corps restiforme proprement dit, en arrière du bord postérieur de la racine spinale du nerf trijumeau, on trouve des faisceaux de fibres nerveuses entremêlées avec des cellules nerveuses. Cet ensemble de substance grise et de substance blanche constitue le segment interne du pédoncule cérébelleux inférieur (le *système cérébello-vestibulaire* de Thomas).

La substance grise de ce segment interne forme, dans sa partie supérieure et interne, le noyau de Deiters et le noyau de Bechterew; dans sa partie inférieure et externe, l'extrémité supérieure du noyau de Burdach. Elle se continue par des traînées irrégulières avec la substance grise du noyau du toit ou noyau médian du cervelet (Weidenreich).

La substance blanche du segment interne du pédoncule cérébelleux inférieur a une structure assez complexe.

D'après Edinger elle serait essentiellement formée par les voies de connexion reliant le cervelet aux nerfs sensibles craniens :

1° La voie sensitive cérébelleuse directe, au moins pour l'acoustique et le nerf trijumeau, dont les fibres constituantes auraient leurs cellules d'origine dans le cervelet et se rendraient directement dans les nerfs périphériques correspondants.

2° La voie cérébello-nucléaire reliant le cervelet aux noyaux terminaux de tous les nerfs sensibles craniens. Les fibres de cette voie auraient probablement leur origine dans le noyau du toit et l'écorce du lobe médian, elles contournent le bord latéral du quatrième ventricule pour se terminer dans les noyaux du trijumeau, de l'acoustique et du vague.

Outre ces fibres radiculaires cérébelleuses de l'acoustique et du trijumeau et les fibres du faisceau cérébello-nucléaire, le segment interne renferme encore des fibres reliant le noyau de Deiters au noyau du toit.

D'après cette description, Edinger semble donc admettre que le segment interne du pédoncule cérébelleux inférieur est essentiellement formé de fibres *descendantes*.

D'après nos recherches, le cervelet ne fournit aucune fibre *radiculaire*, ni au nerf acoustique, ni au nerf trijumeau. Le segment interne du pédoncule cérébelleux inférieur renferme cependant des fibres descendantes appartenant au *faisceau cérébello-bulbaire* mais dont on ignore encore la terminaison précise.

Thomas (11) désigne le segment interne du pédoncule inférieur sous le nom de *système cérébello-vestibulaire*. Il le croit formé de fibres ascendantes appartenant au nerf vestibulaire lui-même et de fibres descendantes unissant le noyau médian et le noyau dentelé du cervelet aux noyaux de Bechterew et de Deiters, puis par les fibres longues du faisceau en crochet de Russell qui ne font que traverser le segment interne pour se terminer dans le noyau triangulaire de l'acoustique, ou se poursuivre jusque dans le cordon antérieur de la moelle.

Pour Klimoff (17), les fibres du segment interne (würzelformiges Bündel des Kleinhirns) sont des fibres directes ; elles proviennent du ver supérieur et se terminent dans le noyau de Deiters.

D'après les recherches de Weidenreich (18), les fibres descendantes du segment interne, ou *pédoncule cérébelleux inférieur médian*, se terminent dans les noyaux de Bechterew et de Deiters. Un grand nombre de ces fibres descendent aussi directement, à travers la partie dorsale de la moelle épinière. D'autres encore entreraient directement dans la constitution du nerf vestibulaire. Ces fibres proviendraient du noyau du toit du même côté et du côté opposé, de l'écorce du ver supérieur et du noyau latéral antérieur.

Il résulte de nos recherches que dans la constitution du segment interne interviennent tout d'abord les *fibres radiculaires du nerf vestibulaire*. Nous avons vu que ces fibres pénètrent dans le tronc cérébral en dedans de la section du

pédoncule cérébelleux inférieur et que, arrivées dans le voisinage du plancher du quatrième ventricule, elle se bifurquent en branches ascendantes et en branches descendantes. Les branches ascendantes se réunissent en un petit faisceau de fibres nerveuses qui traverse le noyau de BECHTEREW pour se terminer, d'après les recherches de CAJAL (39), entre les cellules du noyau du toit *(faisceau vestibulo-cérébelleux)*.

Les branches descendantes constituent la racine descendante du nerf vestibulaire, elles forment un faisceau compact de fibres nerveuses surtout dans la partie supérieure du pédoncule ; ce faisceau diminue rapidement de volume, ses fibres constituantes allant se terminer dans le noyau triangulaire. Il forme la zone interne du segment interne.

A côté de ces fibres descendantes vestibulaires, le segment interne renferme encore les *fibres descendantes du faisceau cérébello-bulbaire* provenant du noyau du toit du côté opposé. Elles occupent d'abord la partie externe du segment interne, entre les fibres vestibulaires et la section du corps restiforme. Au fur et à mesure que la racine vestibulaire disparait, on voit le faisceau cérébello-bulbaire venir occuper sa place.

Ces deux faisceaux de fibres descendantes diminuent de volume de haut en bas. Ils forment ensemble un faisceau épais, de forme plus ou moins triangulaire à base supérieure et à sommet inférieur, occupant la partie interne du segment interne.

L'espace laissé libre, dans la partie inférieure et externe de ce segment, est formé de fibres *ascendantes*, dont les unes appartiennent aux *fibres radiculaires ascendantes des premiers nerfs cervicaux,* qui vont se terminer dans la partie proximale du noyau du faisceau de BURDACH (40), et dont les autres appartiennent aux *fibres réticulo-cérébelleuses dorsales* que nous avons vu sortir de la formation réticulaire du bulbe et qui, avant d'entrer dans le corps restiforme proprement dit, traversent pendant un certain temps la partie inférieure du segment interne du pédoncule cérébelleux inférieur.

En résumé donc, le segment externe du pédoncule cérébelleux inférieur est formé principalement, si pas exclusivement, de fibres ascendantes se terminant dans le ver supérieur (fibres médullaires) et peut-être dans les noyaux dentelés. Le segment interne comprend essentiellement les fibres descendantes provenant du nerf vestibulaire et du faisceau en crochet ou cérébello-bulbaire.

Pédoncules cérébelleux moyens. Nous avons vu que toutes les fibres qui entrent dans la constitution de ce pédoncule ont leurs cellules d'origine soit dans les noyaux du pont, soit dans la formation réticulaire du métencéphale. Ce sont à la fois des fibres directes et des fibres croisées se terminant dans l'écorce grise des hémisphères cérébelleux. Ce sont donc des *fibres ponto-* et *réticulo-cérébelleuses.*

Pédoncules cérébelleux supérieurs. Les fibres constitutives de ces pédoncules sortent de l'olive cérébelleuse, montent sur la face postérieure de l'isthme du rhombencéphale en se rapprochant insensiblement de la ligne médiane, puis disparaissent sous les éminences postérieures des tubercules quadrijumeaux. Elles s'entrecroisent alors sur la ligne médiane au-devant de l'aqueduc de SYLVIUS, entre le faisceau longitudinal postérieur et la couche des fibres sensitives, pour se mettre en connexion, après entrecroisement, avec le noyau rouge, le noyau d'origine du nerf oculo-moteur commun et la couche optique.

On a discuté longtemps pour savoir, d'une manière certaine, où ces fibres ont leur origine et leur terminaison.

Mahaim (41), à la suite de ses recherches expérimentales sur les pédoncules cérébelleux supérieurs, a formulé la conclusion que les fibres de ces pédoncules sont *toutes* des fibres *descendantes* ayant leur origine dans le noyau rouge et se terminant dans le corps denté et dans l'hémisphère cérébelleux. D'après les recherches concordantes de Marchi, Mingazzini, Cajal, Ferrier et Turner, Russell, Thomas, Klimoff, Van Gehuchten, etc., les fibres des pédoncules cérébelleux supérieurs dégénèrent totalement à la suite de l'extirpation du cervelet. Il en résulte que ces fibres sont des fibres ascendantes, centripètes.

Le point encore soumis à discussion est celui de savoir si ces fibres ont leurs cellules d'origine dans le noyau denté ou dans l'écorce cérébelleuse.

Pour Thomas et Klimoff, les fibres ascendantes des pédoncules cérébelleux supérieurs sont indépendantes de l'écorce cérébelleuse ; elles proviennent exclusivement (Klimoff) des noyaux dentelés et peut-être aussi des noyaux du toit.

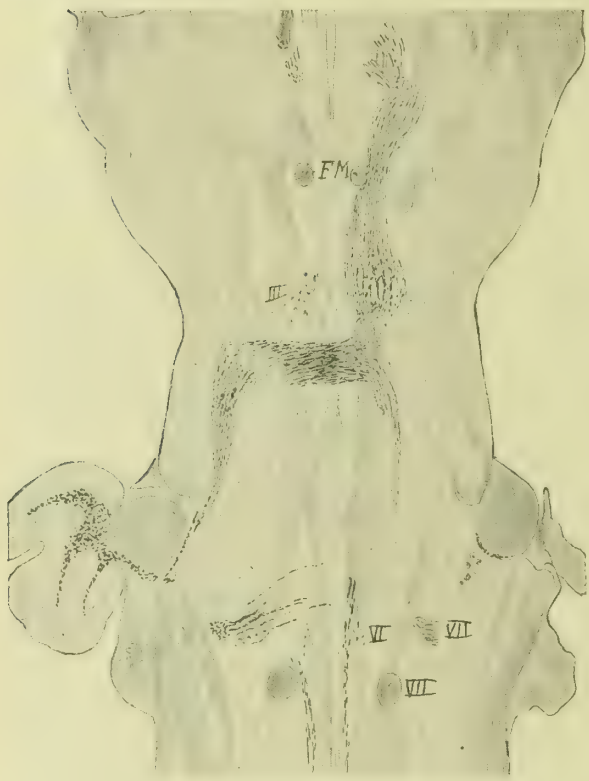

Fig. **560**.
Dégénérescence des fibres du pédoncule cérébelleux supérieur après destruction de l'olive cérébelleuse.

Cajal, Bechterew et Weidenreich admettent, au contraire, que ces fibres proviennent à la fois des noyaux dentelés et de l'écorce cérébelleuse.

D'après Preisig (41), la section du pédoncule cérébelleux supérieur serait suivie de la chromolyse non seulement des cellules de l'olive cérébelleuse du côté correspondant, mais encore des cellules externes du noyau du toit du même côté ainsi que des cellules internes du noyau du toit du côté opposé. Nous avons pratiqué (20) sur deux lapins adultes la section médiane complète du cervelet, sans trouver aucune trace de dégénérescence dans le faisceau de fibres olivo-rubro-thalamiques. Aucune de ses fibres ne peut donc provenir du noyau du toit du côté opposé. Les résultats obtenus par Preisig dans le noyau du toit contralatéral s'expliquent cependant si on admet, ainsi que cela ressort de ses figures, que la section du pédoncule a été faite assez bas pour intéresser directement un certain nombre de fibres du faisceau cérébello-bulbaire.

Il résulte de nos recherches expérimentales récentes, ainsi que de celles de Thomas, Klimoff et Lewandowsky, que les fibres des pédoncules cérébelleux supérieurs proviennent exclusivement des noyaux dentelés.

Après entrecroisement sur la ligne médiane, les fibres se bifurquent en branches ascendantes et en branches descendantes, fig. **560** et **561**.

Cette bifurcation des fibres des pédoncules cérébelleux supérieurs a d'abord été signalée par CAJAL, au moyen de la méthode de GOLGI, mais ce savant croyait que cette bifurcation se faisait au sortir du cervelet, avant que ces fibres ne s'entrecroisent. THOMAS, le premier, l'a observée avec la méthode de MARCHI. Nous l'avons retrouvée dans toutes nos recherches expérimentales ayant intéressé l'olive cérébelleuse. Elle ne se produit que lorsque les fibres olivo-thalamiques ont passé la commissure de WERNEKINK.

Les branches ascendantes peuvent se poursuivre à travers le noyau rouge jusque dans la couche optique. En passant par le noyau rouge, ce faisceau diminue sensiblement de volume parce qu'il abandonne à cette masse grise un certain nombre de ses fibres constitutives. Quelques-unes d'entre-elles se terminent également dans le noyau d'origine du nerf oculo-moteur commun (KLIMOFF, WALLENBERG, VAN GEHUCHTEN).

Les branches descendantes constituent le *faisceau cérébelleux descendant latéral* de CAJAL ; elles peuvent être poursuivies jusque dans la partie dorsale du pont de VAROLE.

CAJAL croit que les fibres de ce faisceau descendant, appelé par lui *olivo-spinal*, s'étendent jusque dans le cordon antérieur de la moelle épinière et qu'elles représentent les fibres cérébello-spinales dont l'existence a été admise tout d'abord par MARCHI. Nous croyons avoir démontré (10) que cette opinion n'est pas justifiée et que les fibres en question ne dépassent pas la partie supérieure du myélencéphale. Le nom de *faisceau cérébello-protubérantiel* serait donc pleinement justifié.

FIG. **561**.

Les pédoncules cérébelleux supérieurs renferment donc exclusivement des fibres ascendantes. Ces fibres proviennent des noyaux dentelés et se terminent dans le noyau rouge et dans la couche optique du côté opposé. L'entrecroisement de ces fibres est complet, FIG. **560** et **561**.

Nous avons déjà vu que ces fibres olivo-rubro-thalamiques des pédoncules cérébelleux supérieurs sont contournées, de dehors en dedans et de haut en bas,

par des fibres du ruban de Reil latéral, les fibres du faisceau cérébello-bulbaire et les fibres du faisceau de Gowers qui, sur une partie de leur trajet, deviennent ainsi fibres constitutives *descendantes* de ces pédoncules.

Weidenreich admet encore, entre les fibres propres du pédoncule et celles du faisceau de Gowers, l'existense d'un faisceau de fibres nerveuses, à trajet *descendant*, provenant du nerf trijumeau et se terminant dans l'extrémité supérieure du vermis : il l'appelle *racine cérébelleuse du nerf de la cinquième paire*. Dans les recherches que nous avons faites sur les dégénérescences consécutives à la section du nerf trijumeau en dedans du ganglion de Gasser(42), nous n'avons jamais trouvé des fibres dégénérées dans le pédoncule en question.

Nous savons maintenant que cette racine cérébelleuse de Weidenreich n'est rien d'autre que le faisceau en crochet de Russell que nous avons décrit plus haut, mais dont aucune fibre n'entre directement dans les racines des nerfs périphériques. Nous pensons que c'est ce même faisceau que Edinger a décrit depuis longtemps, tantôt sous le nom de *voie sensitive directe du cervelet*, tantôt sous celui de *faisceau nucléo-cérébelleux* ou encore de *faisceau cérébello-nucléaire* et dont les fibres se rendraient du cervelet, en partie dans les noyaux terminaux, en partie directement dans les faisceaux radiculaires des nerfs sensitifs craniens.

Quand on étudie, avec la méthode de Golgi, les éléments constitutifs de la substance blanche du cervelet, on y trouve deux espèces de fibres nerveuses décrites par Cajal, Kölliker, nous-même et Retzius.

1° Des fibres qui ont leurs cellules d'origine dans la couche corticale grise du cervelet ; elles représentent les prolongements cylindraxiles des cellules de Purkinje.

Fig. 562.
Quelques fibres mousseuses de la substance blanche du cervelet.

On a cru pendant longtemps qu'un certain nombre de ces cellules nerveuses donnaient origine à des fibres se rendant dans l'un ou l'autre des trois paires de pédoncules. Nous savons maintenant que cette opinion est erronée : l'écorce cérébelleuse est sans connexion *directe* avec les pédoncules cérébelleux, les fibres qui en proviennent se rendent exclusivement dans les masses grises centrales : les noyaux dentelés et les noyaux du toit.

2° Des fibres qui se terminent, par des ramifications libres, dans la couche corticale grise du cervelet. Ces fibres appartiennent à deux types : les unes se terminent dans la couche granuleuse et les autres dans la couche moléculaire. Les premières, arrivées dans la couche granuleuse, se bifurquent fréquemment et présentent, soit à un point quelconque de leur trajet, soit à leur terminaison, une touffe de branches plus grêles se terminant librement dans la couche granuleuse, fig. 562. A cause de leur aspect particulier, Cajal leur a

donné le nom de *fibres mousseuses*. Dogiel (43) croit que ces fibres se mettent en connexion avec les grains de la couche granuleuse. On ne sait de quelles cellules proviennent toutes ces fibres nerveuses. Ce qui est certain, c'est qu'un grand nombre d'entre elles représentent les ramifications terminales des fibres constitutives des pédoncules cérébelleux inférieurs (Cajal).

Les fibres du second type se terminent dans la couche moléculaire. Elles viennent de la substance blanche, transversent la couche granuleuse, pénètrent dans la couche moléculaire et s'y terminent par un grand nombre de branches qui viennent se mettre en contact avec les prolongements protoplasmatiques des cellules de Purkinje, fig. **563**. On ignore également où ces fibres ont leurs cellules

Fig. **563**.
Les différentes fibres nerveuses qui constituent la substance blanche du cervelet.

d'origine. D'après Cajal, un certain nombre de ces fibres nerveuses proviendraient aussi des pédoncules cérébelleux inférieurs.

Pour donner une idée de la disposition relative de ces trois espèces de fibres nerveuses de la substance blanche, nous les avons réunies dans la fig. **563**.

En dehors de ces fibres nerveuses, il existe encore, dans toute l'épaisseur de la

substance blanche, de nombreuses cellules de neuroglie remarquables par leurs prolongements longs et grêles.

Le cervelet apparaît donc, en nous basant sur sa structure et ses connexions, comme un organe central recueillant dans son écorce grise toutes les excitations amenées par les fibres médullaires et bulbaires renfermées dans le corps restiforme, ainsi que par les fibres ponto- et réticulo-cérébelleuses qui constituent les pédoncules cérébelleux moyens. Ces deux pédoncules et les deux corps restiformes sont les véritables *voies afférentes du cervelet* ou *voies nerveuses cérébellipètes*. De l'écorce grise partent maintenant des fibres nerveuses allant se terminer soit dans les olives cérébelleuses, soit dans les noyaux du toit. De là naissent les *véritables voies efférentes* du cervelet ou *voies nerveuses cérébellifuges. Toutes ces voies sont croisées.* Les unes se rendent, par le *faisceau cérébello-bulbaire*, jusque dans le bulbe, sans que la terminaison précise de ces fibres soit bien connue. Tout ce que l'on sait c'est qu'une partie d'entre elles se terminent probablement dans le noyau de Deiters et le noyau de Bechterew. Or, nous savons que du noyau de Deiters part un faisceau descendant, le *faisceau vestibulo-spinal*, qui se laisse poursuivre dans le cordon antéro-latéral de la moelle jusque près de son extrémité inférieure. De plus, nous verrons plus tard que du noyau de Bechterew et des masses grises voisines partent des fibres nerveuses qui entrent dans la constitution du faisceau longitudinal postérieur du même côté et du côté opposé, pour y devenir fibres ascendantes remontant jusque dans le diencéphale, et fibres descendantes pénétrant jusque dans le cordon antérieur de la moelle. Par ces voies nerveuses le noyau du toit peut donc être relié aux noyaux d'origine de tous les nerfs moteurs périphériques.

D'autres fibres cérébellifuges, beaucoup plus nombreuses, entrent dans le pédoncule cérébelleux supérieur ; après avoir passé la commissure de Wernekink, une partie de ces fibres peuvent se mettre en connexion avec les masses motrices du pont de Varole et du mésencéphale (faisceau *cerébello-protubérantiel* et fibres se terminant dans les noyaux des nerfs oculaires). Un grand nombre de fibres s'arrêtent dans le noyau rouge d'où descend la voie rubro-spinale se laissant poursuivre jusque dans la moelle sacrée.

Ces connexions anatomiques nous montrent donc le cervelet comme un véritable centre nerveux où se réunissent les excitations provenant de toutes les régions du névraxe : excitations de l'écorce cerébrale amenées par les fibres de la voie descendante cortico-ponto-cérébelleuse ; excitations du métencéphale (trijumeau ?), par les fibres réticulo-cérébelleuses renfermées dans le pédoncule cérébelleux moyen et par les fibres radiculaires ascendantes du nerf vestibulaire allant se terminer dans le noyau du toit ; excitations du myélencéphale et de toute la moelle épinière par les nombreuses fibres qui constituent le corps restiforme. A toutes ces excitations le cervelet peut répondre par des réactions centrifuges, se concentrant dans les noyaux du toit et les olives cérébelleuses, pour s'irradier de là vers toutes les masses motrices du névraxe, soit par l'intermédiaire du pédoncule cérébelleux supérieur et le faisceau rubro-spinal ; soit par l'intermédiaire du faisceau cérébello-bulbaire, le faisceau vestibulo-spinal, le faisceau longitudinal postérieur et peut-être les fibres réticulo-spinales.

Ces connexions anatomiques expliquent donc parfaitement la haute fonction de coordination de nos mouvements que les expériences physiologiques sont unanimes à attribuer au cervelet.

Vous vous rappelez que, d'après les recherches intéressantes et ingénieuses de Bolk, il existerait, dans le cervelet, pour cette fonction de coordination, une véritable localisation plus ou moins analogue à la localisation motrice universellement admise dans les centres moteurs de l'écorce cérébrale. Si cette opinion de Bolk se confirme, il reste aux recherches ultérieures à établir les voies nerveuses par lesquelles chacun des lobules du cervelet peut exercer son influence sur le groupe musculaire correspondant.

Littérature.

(1) Luciani, Russell, Ferrier, Turner : Voir Marinesco : *Physiologie du cervelet et ses applications à la neuropathologie.* Semaine Médicale, 1896, p. 214. — (2) Edinger : *Ueber die Bedeutung des Kleinhirns in der Tierreihe.* Bericht über die Senckenberg. Gesellsch, in Frankfurt a/M. 1889. — (4) Ferrier : *The functions of the brain.* — (5) Pagano : *Saggio di localizzazioni cerebellari.* Rivista di patologia nervosa e mentale, Vol. IX, 1904. — (6) Bolk : *Hoofdlijnen der vergelijkende Anatomie van het Cerebellum der zoogdieren.* Psychiatrische en Neurologische Bladen, 1902. — *Over de physiologische beteekenis van het cerebellum,* Haarlem, 1903. — (7) Elliot Smith : *Further Observations on the natural modes of subdivision of the mammalian cerebellum.* Anatomischer Anzeiger, 1903. — *The Morphology of the human cerebellum.* Review of Neurol. and Psychologie, 1903. — (7') Van Rynberk : *Tentativi di localizzazioni funzionali nel cervelletto.* Archivio di Fisiologia. Vol. I. 1903 et Vol. II, 1904. — (8) Weidenreich : *Zur anatomie der centralen Kleinhirnkerne der Säuger.* Zeitschrift für Morphologie und Anthropologie. Bd. I, 1899, pp. 259-312. — (9) Cajal : *Algunas contribuciones al conocimiento de los ganglios del encefalo.* II. *Ganglios cerebelosos.* VI. *Conexiones distantes de las celulas de Purkinje.* Anales de la Sociedad espanola de historia natural. Madrid, 1894. — *Apuntes para el estudio del bulbo raquideo, cerebelo y origen de los nervios encefalicos.* XIV. *Pedonculo cerebeloso inferior.* Madrid, 1895. — (10) Van Gehuchten : *Les pédoncules cérébelleux supérieurs.* Le Névraxe, Vol. VII, fas. 1. 1905. — (11) Thomas : *Le cervelet,* Paris, 1897. — (12) Marchi : *Sull' origene e decorso dei peduncoli cerebellari e sui loro rapporti cogli altri centri nervosi.* Revista sperimentale di freniatria, 1891. — (13) Ferrier et Turner : *A record of experiments illustrative of the symptomatology and degeneration following lesions of the cerebellum aud its peduncles and related structure in monkeys.* Philosoph. Transactions of the Royal Soc., Bd. 185, 1894. — (14) Russell : *Degenerations consequent on experimental lesions of the cerebellum.* Philosoph. Transactions, vol. 186, 1895. — (15) Biedl : *Absteigende Kleinhirnbahnen.* Neurolog. Centralbl., 1895. — (16) Basilewski : *Ueber absteigende Degenerationen nach einseitiger Durchschneidung des hinteren Kleinhirnschenkels.* Neurolog. Centralbl., 1896. — (17) Klimoff : *Die Leitungsbahnen des Kleinhirns.* Dissert. Kasan. 1897. Résumé dans Archiv f. Anatomie und Entwickl., 1899. — (17') Cajal : *Textura del sistema nervioso,* Vol. II, p. 428, 1904. — (18) Van Gehuchten : *Connexions du noyau de Deiters et des masses grises voisines.* Le Névraxe, Vol. VI, 1904. — (19) Van Gehuchten : *La dégénérescence dite rétrograde.* Le Névraxe, Vol. V, 1903. — (20) Van Gehuchten : *Le faisceau en crochet ou faisceau cérebello-bulbaire,* Le Névraxe, Vol. VII, fasc. 2, 1905. — (21) Probst : *Anatomie und Physiologie der Kleinhirns.* Archiv für Psychiatrie, 1902. — (22) Lewandowsky : *Beiträge zur Anatomie der Hirnstammes.* Journal f. Psychol. und Neurol., Bd. II. 1903. — (23) Golgi : *Recherches sur l'histologie des centres nerveux.* Archives italiennes de Biologie, 1883, — (24) Cajal : *Estructura de los centros nervioses de las aves.* Revista trimestrial de histologia, 1888. — *Sobre las fibras nerviosas de la capa molecular del cerebelo.* Ibid., 1888. — *Sobre las fibras nerviosas de la capa granulosa del cerebelo.* Ibid., 1889. — *Sur l'origine et la direction des prolongations nerveuses de la couche granuleuse du cervelet et sur l'évolution des éléments cérébelleux,* Internat. Monatschrift. 1889. — *Sur les fibres nerveuses de la couche granuleuse du cervelet et sur l'évolution des éléments cérébelleux.* Internat.

Monatschr., 1890. — *Sobre ciertos elementos bipolares del cerebelo joven.* Gaceta Sanitaria, 1890. — *A propos de certains éléments bipolaires du cervelet avec quelques détails nouveaux sur l'évolution de fibres cérébelleuses.* Internat. Monatschr, 1890. — (25) Kölliker : *Zur feineren Anatomie des centralen Nervensystems*, Erster Beitrag : *Das Kleinhirn.* Zeitschr, f. wiss. Zool., 1890. — (26) Van Gehuchten : *La structure des centres nerveux. La moelle épinière et le cervelet.* La Cellule, 1891. — (27) Retzius : *Die nervösen Elemente der Kleinhirnrinde.* Biologische Unters., Bd. III. 1892. — (28) Wallenberg : *Sekundäre Bahnan aus dem frontalen sensiblen Trigiminuskerne des Kaninchens.* Anatom. Anz. 1905, — (29) Stilling : *Neue Untersuchungen über den Bau des kleinen Gehirns des Menschen.* III. Kassel, 1878. — (30) Van Gehuchten : *Le corps restiforme et les connexions bulbo-cérébelleuses.* Le Névraxe, Vol. VI, 1904. — (31) Darkschewitsch et Freud : *Ueber die Beziehung des Strickkörpers zum Hinterstrang und Hinterstrangkern,* Neurol. Centralbl., 1886. — (32) Obersteiner : *Anleitung beim Studium der nervösen Centralorgane,* 1896, — (33) Hoche : *Ueber secundäre Degeneration speciell des Gowerschen Bündels, nebst Bemerkungen ueber das Verhalten der Reflexe bei Compression des Rückenmarks.* Archiv für Psychiatrie, 1896. — (34) Pellizzi : *Contribution à l'anatomie et à la physiologie des voies cérébelleuses.* Archives italiennes de Biologie, t. XXIV. — (35) Dydynski : *Ein Beitrag zum Studium des Verlaufes einiger Rückenmarksstränge,* Neurolog. Centralbl., 1903. — (36) Mott et Sherrington : *Experiments upon the influence of sensory nerves.* Proceedings of the Royal Society, 1895. — (37) Collier and Buzzard : *The degenerations resulting from lesions of posterior nerve roots and from transverse lesion of the spinal cord in man.* Brain. 1903. — (38) Mingazzini : *Interno al decorso delle fibre appartenenti al pedunculus medius cerebellari.* Archivo per le scienze mediche. 1890. — *Sulle degenerazioni consecutive alle esti-azioni emicerebellari* : Ricerche fatte nel laboratorio di anatomia normale delle R. Universita di Roma. V. IV, 1894. — (39) Cajal : *Origen del nervio vestibular.* Apuntes para el estudio del bulbo raquideo, cerebelo y origen de los nervios encefalicos, Madrid, 1895. — (40) Van Gehuchten : *La racine postérieure des deux premiers nerfs cervicaux.* Le Névraxe, Vol. II, 1901. — (41) Preisig : *Le noyau rouge et le pédoncule cérébelleux supérieur.* Journal für Psychologie und Neurologie, 1904. — (42) Van Gehuchten : *La racine bulbo-spinale du trijumeau.* Le Névraxe, Vol. II, 1900. — (43) Dogiel : *Die Nervenelemente im Kleinhirn der Vögel and Säugethiere.* Archiv für Mikrosk. Anatomie. Bd. 47, 1896.

TRENTE-TROISIEME LEÇON.

La circulation du cervelet.

La structure interne de l'isthme du rhombencéphale et du mésencéphale.

Parties constitutives de l'isthme du rhombencéphale :
Pédoncules cérébelleux supérieurs. — Lemniscus latéral et région latérale de l'isthme.
Noyau d'origine du nerf pathétique. — Ganglion interpédonculaire.
Coupes transversales du mésencéphale.

La circulation du cervelet.

Le cervelet reçoit le sang artériel de trois paires de branches volumineuses : les *artères cérébelleuses supérieures* et les *artères cérébelleuses moyennes* ou *artères cérébelleuses*

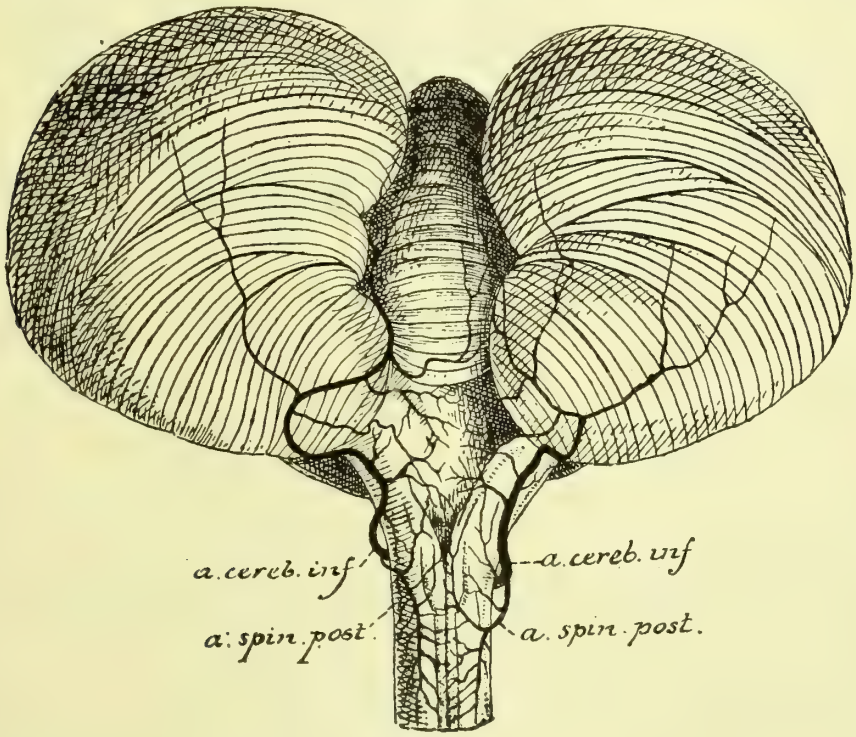

Fig. 564.
Les artères de la face postérieure de la moelle allongée (d'après Duret).

inférieures et antérieures, branches du tronc basilaire, FIG. **564**, et les *artères cérébelleuses inférieures et postérieures* qui proviennent des artères vertébrales, FIG. **565**.

Chaque *artère cérébelleuse inférieure* ou *artère cérébelleuse inférieure* et *postérieure (a. cerebelli inferior postérieur)* naît de l'artère vertébrale correspondante vers la partie inférieure de la moelle allongée. Elle contourne cet organe en arrière et en dedans, gagne la face inférieure du cervelet et se divise en deux rameaux : l'interne se ramifie sur la face inférieure du lobe médian ou ver inférieur ; l'externe est

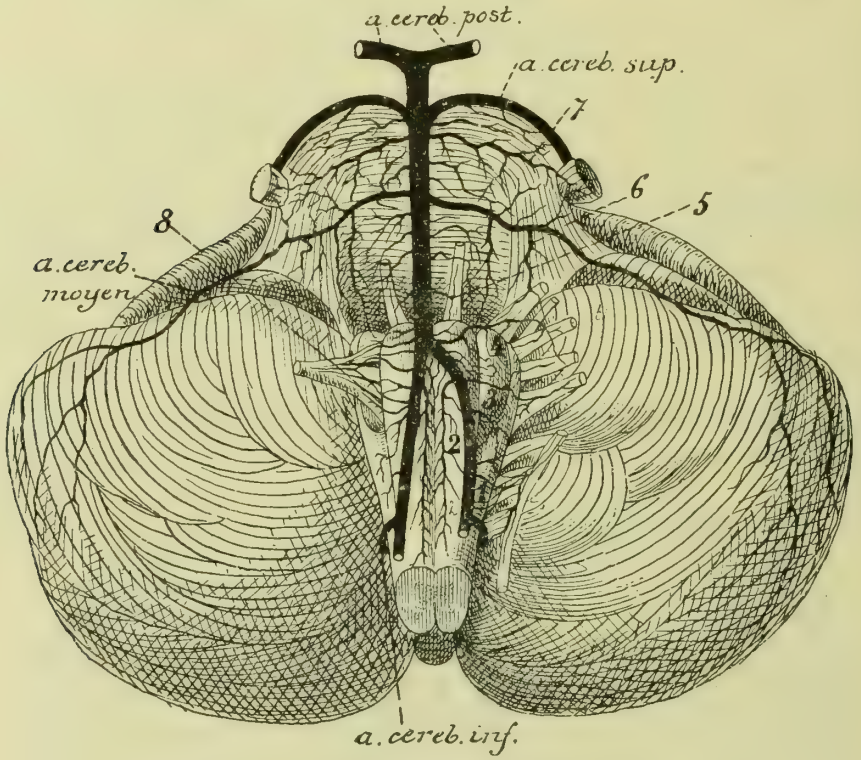

FIG. **565**.

Les artères de la face antérieure de la moelle allongée et de la protubérance annulaire (d'après DURET).

1. Artères radiculaires du nerf accessoire de WILLIS.
2. Artères spinales antérieures.
3. Artères radiculaires du nerf pneumo-gastrique.
4. Artères radiculaires du nerf glosso-pharyngien.
5. Artères radiculaires du nerf oculo-moteur externe.
6. Artères radiculaires du facial et de l'acoustique.
7. Artères radiculaires du trijumeau.
8. Artères radiculaires de l'hypoglosse.

destiné à la partie postérieure de la face inférieure des hémisphères cérébelleux, FIG. **564**.

L'*artère cérébelleuse moyenne*, appelée encore *artère cérébelleuse inférieure et antérieure (a. cerebelli inferior anterior)* naît du tronc basilaire vers le milieu de la face antérieure de la protubérance annulaire ; elle se dirige horizontalement en dehors et va se distribuer à la partie antérieure de la face inférieure du cervelet.

L'*artère cérébelleuse supérieure* (*a. cerebelli superior*) naît du tronc basilaire un peu en dessous de la bifurcation de celui-ci en artères cérébrales postérieures, FIG. **565**. Elle se dirige en dehors, contourne le pédoncule et va se ramifier sur la face supérieure du cervelet.

Toutes ces artères se ramifient abondamment et s'anastomosent les unes avec les autres, de manière à former un réseau artériel très serré dans la pie-mère qui recouvre la face externe du cervelet. Les artères cérébelleuses supérieures s'anastomosent également avec les artères cérébrales postérieures, de même que les artères cérébelleuses inférieures s'anastomosent avec les artères du bulbe.

De ce réseau artériel s'échappe une multitude de fines artérioles qui pénètrent verticalement dans l'épaisseur du cervelet et se résolvent en réseau capillaire entre les éléments constitutifs de la substance blanche et de la substance grise. Ce réseau est plus serré dans la substance grise que dans la substance blanche.

Circulation veineuse. Les veines cérébelleuses ne suivent pas le trajet des artères. On les divise, d'après leur situation, en *veines médianes* et *veines latérales.*

La *veine médiane supérieure* parcourt d'arrière en avant la face supérieure du lobe médian et se jette dans la *veine de Gallien.*

La *veine médiane inférieure* parcourt d'avant en arrière le ver inférieur et se jette dans le confluent des sinus, le sinus droit ou un des sinus latéraux.

Les veines latérales supérieures et inférieures naissent sur les faces correspondantes des hémisphères cérébelleux et vont se jeter dans les sinus latéraux.

La structure interne de l'isthme du rhombencéphale.

Nous avons vu que l'isthme du rhombencéphale est la partie du névraxe comprise entre le métencéphale et le mésencéphale. Nettement séparé des parties voisines pendant les premiers temps du développement embryologique, l'isthme du rhombencéphale ne présente guère, chez l'adulte, de limites précices. Il se fusionne intimement avec la partie supérieure du pont de Varole et surtout avec les parties constitutives du mésencéphale. Il est formé d'une partie dorsale bien délimitée : la valvule de Vieussens et les pédoncules cérébelleux supérieurs contournés par la lame latérale du ruban de Reil ; et d'une partie ventrale, plus ou moins confondue avec les parties voisines, comprenant les noyaux d'origine des nerfs pathétiques et le ganglion interpédonculaire. Ces parties constitutives de l'isthme du rhombencéphale apparaissent nettement sur les coupes transversales de la partie supérieure du métencéphale que nous avons étudiées antérieurement et sur la coupe inférieure du mésencéphale que nous verrons plus tard.

Pédoncules cérébelleux supérieurs et valvule de Vieussens.

La fig. **566** reproduit une coupe transversale passant par la partie moyenne des pédoncules cérébelleux supérieurs. Ces pédoncules représentent deux faisceaux volumineux de fibres nerveuses formant la limite latérale du triangle supérieur du plancher du quatrième ventricule. Nous savons maintenant qu'ils sont formés de fibres ascendantes provenant de l'olive cérébelleuse pour aller se terminer dans le noyau rouge et la couche optique du côté opposé. Ce sont des *fibres olivo-rubro-thalamiques.* Ces pédoncules sont longés, en dehors et en haut, par les fibres de la lame blanche, visible sur la face externe du tronc cérébral, connue sous le nom de *ruban de Reil* ou *lemniscus latéral.*

Ils sont contournés en bas par des fibres descendantes du *faisceau cérébello-bulbaire* et les fibres ascendantes du faisceau de Gowers. Dans de rares cas, ces dernières fibres, réunies en faisceaux, forment relief sur la face externe de ces pédoncules où elles constituent les *faisceaux arqués supérieurs* de l'isthme décrits par Retzius (1). Toutes ces fibres réunies forment, sur la face antéro-latérale du pédoncule supérieur, une région à structure très complexe que l'on pourrait désigner sous le nom de *région latérale de l'isthme du rhombencéphale* ou *région du lemniscus latéral.*

En avant, nous avons le faisceau compact formant le lemniscus médian, *l. m.*, ou la voie sensitive centrale médullo-thalamique. En arrière, en-dessous du plancher du quatrième ventricule, nous trouvons la section du faisceau longitudinal pos-

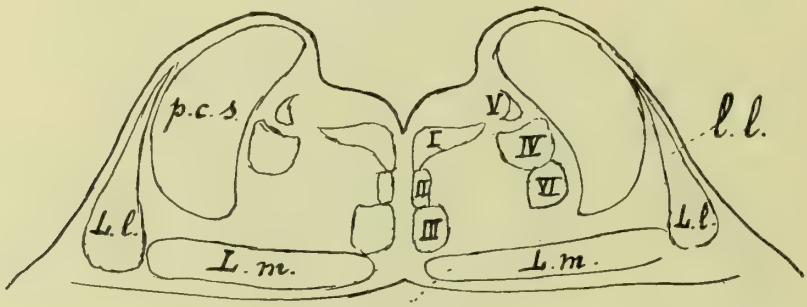

Fig. 566.

L. m. : Lemniscus médian.
l. l. : Lemniscus latéral.
I. : Faisceau longitudinal postérieur.
II. : Faisceau longitudinal prédorsal ou tecto-bulbaire,
III, : Faisceau cérébello-protubérantiel.
IV. : Voie centrale du trijumeau.
V. : Racine motrice du trijumeau.
VI. : Faisceau rubro-spinal.

térieur, I, la section de la racine supérieure ou motrice du nerf trijumeau, V, avec la traînée des cellules vésiculeuses et le locus cœruleus.

Tout le reste de la coupe, limité en dedans par le raphé, constitue la *formation réticulaire.* C'est là que se trouvent, dans la partie postéro-latérale, les fibres de la voie sensitive centrale en connexion avec le nerf trijumeau, IV, située en arrière du faisceau rubro-spinal, VI ; dans la partie antéro-interne, de chaque côté du raphé, nous trouvons, au-devant du faisceau longitudinal postérieur, I, les fibres du faisceau longitudinal prédorsal ou faisceau tecto-bulbaire, II, et les branches descendantes des fibres du pédoncule cérébelleux supérieur formant le *faisceau cérébello-protubérantiel,* III.

La partie centrale de cette formation réticulaire renferme le *faisceau central de la calotte* reliant, d'après Bechterew, l'olive bulbaire à la couche optique.

La coupe suivante, fig. 567, nous montre la valvule de Vieussens tendue entre les deux pédoncules cérébelleux supérieurs et fermant, en arrière, l'extrémité supérieure du quatrième ventricule. Dans l'épaisseur de cette valvule s'entrecroisent les fibres radiculaires du nerf pathétique.

Les pédoncules cérébelleux supérieurs, longés par la lame épaisse du ruban de Reil, présentent des limites peu précises. Les fibres constitutives s'inclinent en avant et en dedans et commencent à s'entrecroiser au-devant des faisceaux longitudinaux postérieurs, en arrière de la couche médiane des fibres sensitives.

La formation réticulaire, considérablement réduite, présente de chaque côté du raphé :

La section du faisceau longitudinal postérieur, se continuant en avant avec le faisceau tecto-bulbaire.

Le *locus cæruleus*.

La section de la racine supérieure ou motrice du nerf trijumeau avec les cellules vésiculeuses voisines.

La section d'un petit faisceau de fibres nerveuses qui constitue la branche radiculaire descendante du nerf pathétique.

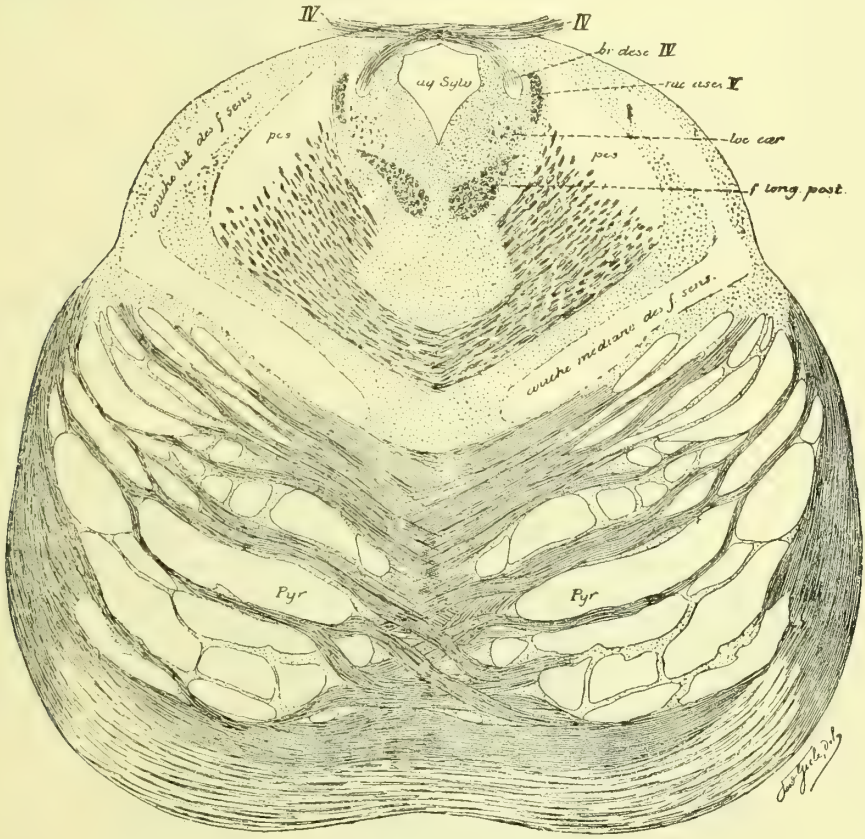

Fig. 567.

Les fibres de la voie centrale en connexion avec le nerf V, ou voie sensitive bulbo-thalamique, ainsi que les fibres du faisceau rubro-spinal se trouvent entremêlées ici, dans la région latérale de la formation réticulaire, avec les fibres transversales du pédoncule cérébelleux supérieur.

La région du lemniscus latéral.

La région latérale de l'isthme du rhombencéphale comprend l'ensemble des fibres nerveuses à direction oblique ou antéro-postérieure, qui, sortant de la partie latérale du pont de Varole près de son bord supérieur, contournent d'avant en arrière la face externe du pédoncule cérébelleux supérieur depuis sa sortie du

cervelet jusqu'à sa disparition en dessous des éminences postérieures des tubercules quadrijumeaux. Cette région occupe, dans le plan sagittal, tout l'espace laissé libre entre l'olive supérieure et la face latérale du pédoncule. Elle a une structure excessivement complexe (2) et est essentiellement formée par les fibres du faisceau cérébello-bulbaire, les fibres du faisceau de Gowers, les fibres du faisceau rubro-spinal mélangées avec les fibres réticulo-spinales latérales, les fibres du faiseau de Münzer et les fibres de la voie acoustique bulbo-mésencéphalique.

Quand on examine des coupes transversales du pédoncule cérébelleux supérieur, depuis le hile de l'olive cérébelleuse d'où il provient jusqu'à l'endroit où il disparait sous les éminences postérieures des tubercules quadrijumeaux, on voit que le faisceau de fibres olivo-rubro-thalamiques non seulement change de forme pendant son trajet ascendant, mais encore qu'il est enveloppé par des fibres qui ne lui appartiennent pas en propre et qui en compliquent la structure. Ce sont, de bas en haut, les fibres du faisceau en crochet de Russell, les fibres du faisceau de Gowers et les fibres de la voie acoustique bulbo-mésencéphalique recouvertes par les fibres du faisceau de Münzer.

Faisceau cérébello-bulbaire. A sa sortie de l'olive cérébelleuse, le faisceau de fibres olivo-thalamiques se trouve contourné d'arrière en avant et sur une grande étendue par les fibres cérébellifuges du faisceau en crochet. Celui-ci provient du

Fig. **568.**
Dégénérescence du faisceau cérébello-bulbaire.

noyau du toit du côté opposé pour se rendre dans le segment interne du pédoncule cérébelleux inférieur, fig. **568.** A la sortie de l'olive le pédoncule supérieur, aplati d'avant en arrière, se trouve donc formé de deux zones de fibres distinctes.

Fibres du faisceau de Gowers. Pour bien comprendre la part que les fibres du faisceau de Gowers prennent à la constitution de la région du lemniscus latéral, nous devons revenir au cordon latéral de la moelle épinière et au faisceau latéral du bulbe. Nous avons vu que, en pénétrant dans le bulbe, le cordon latéral de la

moelle abandonne successivement, à côté des fibres courtes du faisceau fondamental, les fibres longues du faisceau pyramidal latéral qui entrent dans la décussation des pyramides et les fibres du faisceau médullo-cérébelleux dorsal se rendant dans le corps restiforme. Il se trouve donc réduit, à la partie supérieure du bulbe, aux fibres ascendantes du faisceau de Gowers juxtaposées avec les fibres descendantes du faisceau rubro-spinal et les fibres réticulo-spinales latérales. Ce faisceau de fibres hétérogènes traverse de bas en haut le pont de Varole, étant situé d'abord, fig. **569**, au-devant du noyau du facial, VII, entre le lemniscus médian ou voie sensitive médullo-thalamique qui est en dedans, *L. m.*, et la coupe de la racine

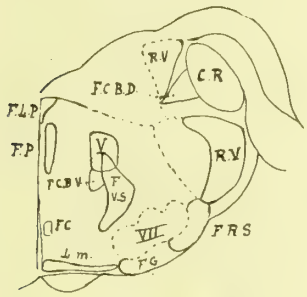

Fig. **569**.

F. L. P. : Faisceau longitudinal postérieur.
F. P. : Faisceau prédorsal.
F. C. : Faisceau cérébello-protubérantiel.
L. m. : Lemniscus médian.
V. : Voie centrale du trijumeau.
F.C.B.V.: Faisceau cérébello-bulbaire ventral.
F. V. S. : Faisceau vestibulo-spinal.
F. G. : Faisceau de Gowers.
F. R. : Fibres rubro- et réticulo-spinales.
R. V. : Racine descendante du trijumeau.

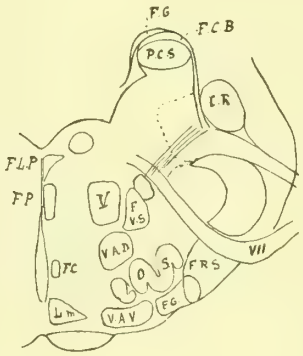

Fig. **570**.

C. R. : Corps restiforme.
R. V. : Racine vestibulaire.
F.C.B.D.: Faisceau cérébello-bulbaire dorsal.
V. A. D. : Voie acoustique dorsale.
V. A. C. : Voie acoustique ventrale
P. C. S. : Faisceau olivo rubro-thalamique.

bulbo-spinale du trijumeau en dehors, *R. V.* Lorsque le noyau de facial a disparu, fig. **570**, on voit surgir à sa place la masse grise connue sous le nom d'*olive supérieure* ou *olive protubérantielle*, *O. S.*, en même temps qu'apparaissent les fibres transversales

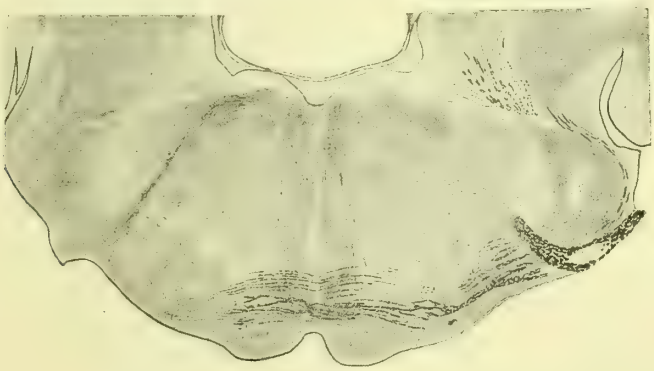

Fig. **571**.
Dégénérescence des fibres du corps trapézoïde.

du corps trapézoïde. Celles-ci viennent du noyau accessoire (3), passent au-devant de

l'olive du côté correspondant, croisent le raphé en traversant de chaque côté le lemniscus médian, pour devenir *ascendantes* au devant de l'olive du côté opposé, FIG. **571**. Ces fibres ascendantes de la voie acoustique ventrale viennent se mettre, FIG. **570**, entre le lemniscus médian, *L. m.*, qui reste en dedans et les fibres du faisceau de GOWERS qui sont en dehors, *F. G.*

A ce moment la partie ventrale de la formation réticulaire du métencéphale se trouve donc formée, de dedans en dehors, par la voie sensitive médullo-thalamique, la voie acoustique bulbo-mésencéphalique, *v. a. v.*, et le *faisceau hétérogène* qui est la continuation supérieure de ce qui reste du cordon latéral de la moelle.

En remontant dans le pont de VAROLE, cette voie acoustique ventrale augmente constamment de volume par l'adjonction de nouvelles fibres venues du corps trapézoïde. Elle s'insinue donc de plus en plus entre le lemniscus médian et le faisceau de GOWERS, refoulant de plus en plus en dehors, contre la branche radiculaire externe du facial, les fibres du faisceau de GOWERS s'entremêlant avec les fibres rubro-spinales et réticulo-spinales latérales. Après la disparition du nerf facial, du corps trapézoïde et de l'olive supérieure, la voie acoustique s'incline encore en dehors entraînant avec elle le faisceau hétérogène, reste du cordon latéral de la moelle, FIG. **572**. Celui-ci vient s'appliquer contre la racine motrice du trijumeau, étant situé entre cette racine et les fibres de la voie acoustique ventrale, *V. A. V.*, formant le *faisceau arqué*, *F. A*, au devant du noyau latéral du lemniscus, *n. l.*, FIG. **573**.

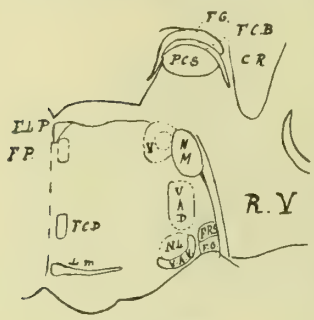

FIG. **572**.
N. L. : Noyau latéral.
N. M. : Noyau masticateur.

Près du bord supérieur de la protubérance, ce faisceau hétérogène se dégage

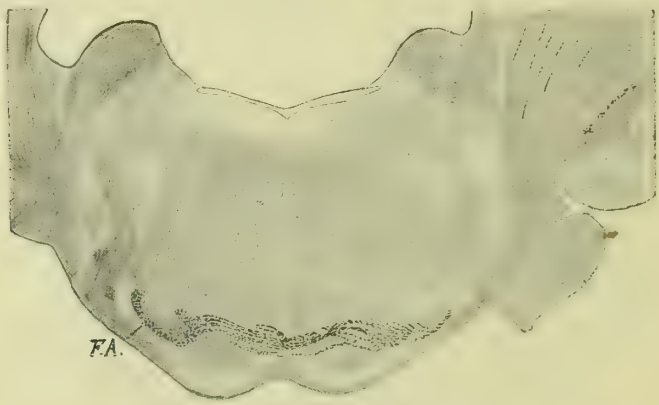

FIG. **573**.
Faisceau arqué en dégénérescence.

des fibres du pédoncule cérébelleux moyen qui le recouvrent et apparait sur la face externe du tronc cérébral. Les fibres du faisceau de GOWERS s'inclinent brusquement en arrière, entraînant quelque peu les fibres réticulo-spinales et rubro-spinales qui

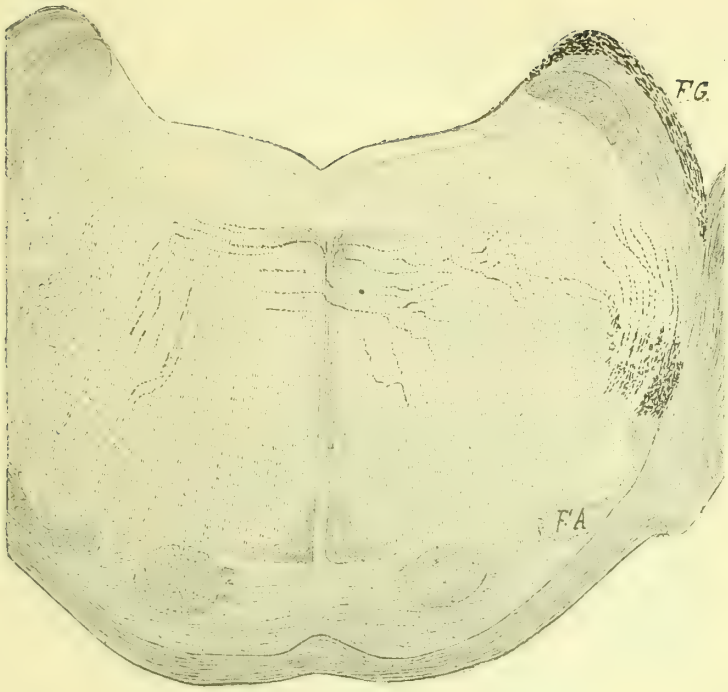

Fig. 574.

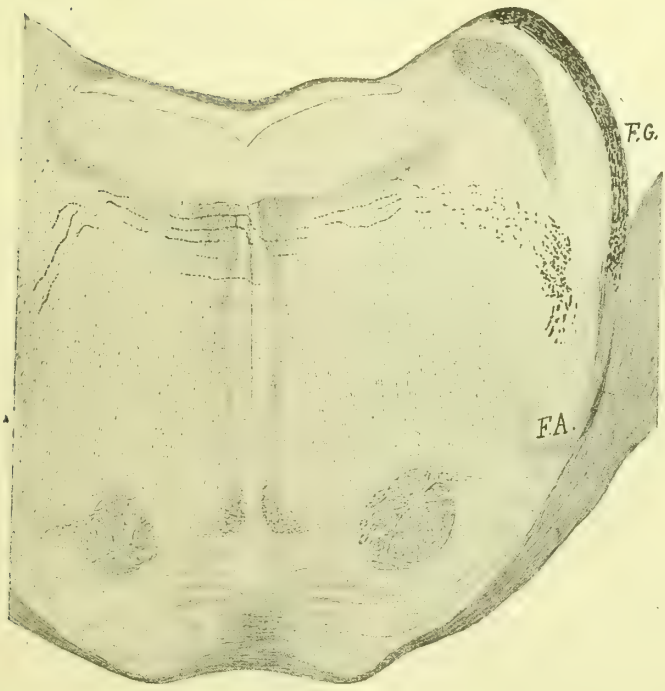

Fig. 575.
Faisceau de Gowers, F.G., contournant le pédoncule cérébelleux supérieur et laissant dans la partie postéro-latérale de la formation réticulaire les fibres rubro- et réticulo-spinales.

deviennent plus profondes, FIG. **574**, puis elles quittent ces dernières fibres pour contourner le pédoncule cérébelleux supérieur, *F. G*, FIG. **575**, recouvrir la plus grande partie du faisceau cérébello-bulbaire et redescendre le long de la face interne du pédoncule vers le lobe médian du cervelet (4). Dans leur trajet antéro-postérieur, elles deviennent donc des fibres superficielles.

La section du pédoncule à ce niveau montre ainsi trois zones distinctes, FIG. **577** : une zone ventrale de fibres olivo-thalamiques, fibres cérébellifuges, formant le pédoncule proprement dit, *p. c. s.* ; une zone dorsale de fibres médullo-cérébelleuses, fibres cérébellipètes, appartenant au faisceau de GOWERS, *F. G.*, et une zone intermédiaire de fibres cérébello-bulbaires, fibres cérébellifuges formant le faisceau en crochet de RUSSELL, *F. C. B.*

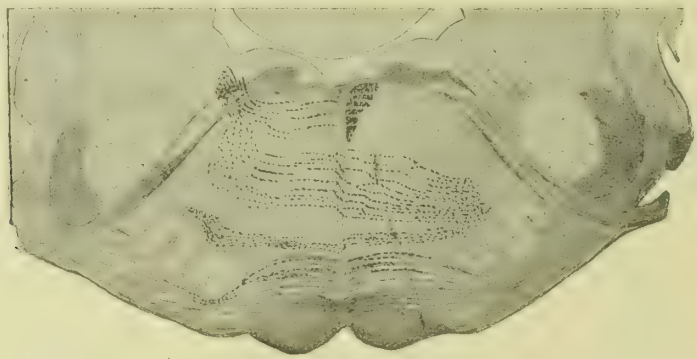

FIG. **576**.
Dégénérescence des fibres des stries médullaires.

Fibres acoustiques. Le mouvement de déplacement du faisceau hétérogène a été suivi par les fibres de la voie acoustique enveloppant l'olive supérieure.

Nous venons de voir que les fibres du corps trapézoïde, formant la voie acoustique ventrale, se réunissent au-devant de l'olive. Derrière l'olive se rencontrent, comme nous verrons plus tard (5), les fibres des stries médullaires constituant la voie acoustique dorsale, FIG. **576**. Ces deux voies ascendantes montent dans la protubérance annulaire en s'inclinant lentement en dehors, enveloppant une masse grise appelée *noyau du lemniscus latéral n. l.* qui se continue en bas avec l'olive supérieure, FIG. **577**.

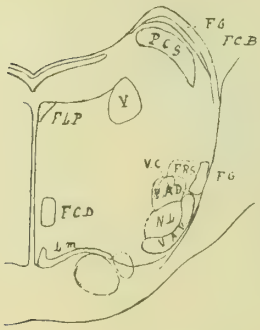

FIG. **577**.

Au-dessus du faisceau de GOWERS et au devant de ce qui reste du faisceau hétérogène (fibres rubro-et réticulo-spinales), toute la voie acoustique s'infléchit en arrière, d'abord les fibres ventrales ou fibres du corps trapézoïde, FIG. **578** et **579**, puis les fibres dorsales ou fibres des stries médullaires entraînant l'extrémité supérieure de l'olive supérieure devenue noyau latéral, FIG. **580** et **581**. Elles contournent de bas en haut le pédoncule supérieur pour disparaître au niveau des tubercules quadrijumeaux.

Fibres rubro- et réticulo-spinales. La partie profonde de cette zone latérale reste

formée par les fibres rubro-et réticulo-spinales. Ces dernières s'inclinent bientôt en dedans pour aller retrouver leurs cellules d'origine dans la formation réticulaire du métencéphale, FIG. **574** et **575**, tandis que les fibres rubro-spinales continuent leur marche ascendante vers le noyau rouge du côté opposé.

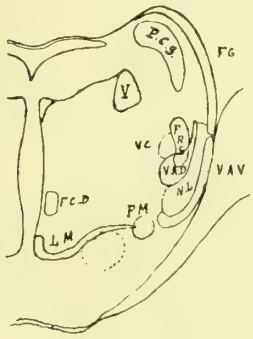

FIG. **578**.

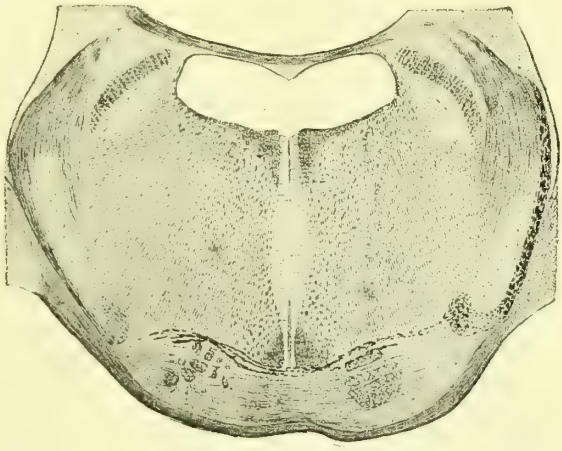

FIG. **579**.
Fibres de la voie acoustique ventrale entrant dans la constitution du lemniscus latéral.

Faisceau de Münzer. Près du tubercule quadrijumeau inférieur, les fibres ascendantes de la voie acoustique sont elles-mêmes recouvertes par un mince faisceau de fibres nerveuses, découvert par MUNZER (6) chez le pigeon, et qui va se terminer dans la partie latérale

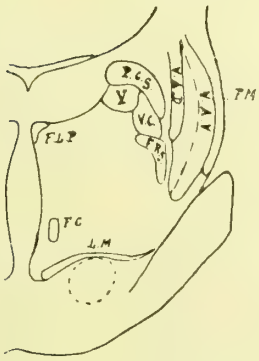

FIG. **580**.
F. M. : Faisceau de MUNZER.
V. C. : Voies courtes.

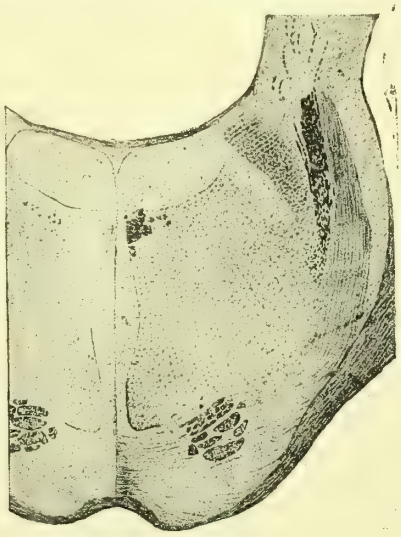

FIG. **581**.
Fibres de la voie acoustique dorsale entrant dans le lemniscus latéral.

du pont de VAROLE, FIG. **582**. C'est le faisceau *tecto-bulbaire superficiel direct* de MUNZER que PAVLOW (7) a appelé *faisceau tecto-protubérantiel* ou *faisceau de Münzer*. Nous croyons que cette dernière dénomination, est pour le moment du moins, la meilleure car l'origine de ce fais-

ceau n'est pas encore nettement établie. Pour MUNZER et PAVLOW il provient du tubercule quadrijumeau supérieur, tandis que dans nos recherches personnelles nous l'avons vu dégénérer après des lésions limitées au tubercule quadrijumeau inférieur.

Ce sont toutes ces fibres réunies qui forment par leur ensemble la région latérale de l'isthme du rhombencéphale. Il résulte de notre description que cette région a une structure très complexe et se trouve formée de fibres hétérogènes.

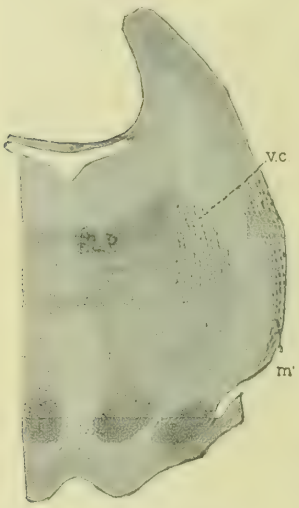

FIG. 582.
Dégénérescence des fibres du faisceau de MÜNZER (d'après PAVLOW).

On peut y distinguer : 1°) Une partie supérieure et antérieure, visible sur la face externe du tronc cérébral c'est le *ruban de Reil latéral* ou le *lemniscus latéral* proprement dit. Il est formé d'une mince couche superficielle de fibres descendantes appartenant au faisceau de MUNZER, et d'une couche profonde, beaucoup plus épaisse, appartenant aux fibres ascendantes de la voie acoustique bulbo-mésencéphalique. Ce lemniscus est limité en dedans par la partie latérale de la formation réticulaire occupée par les fibres de la voie centrale du trijumeau et les fibres du faisceau rubro-spinal.

2° Une partie postérieure et inférieure située en dessous et en arrière du lemniscus latéral, visible sur la face externe dés pédoncules cérébelleux inférieurs où elle forme les *faisceaux arqués de l'isthme du rhombencéphale.* Ce sont les fibres ascendantes du faisceau de GOWERS qui recouvrent les fibres descendantes du faisceau cérébello-bulbaire, recouvrant elles-mêmes les fibres appartenant en propre au pédoncule cérébelleux supérieur.

Noyau d'origine du nerf pathétique.

La FIG. **583** appartient à la fois à l'isthme du rhombencéphale et au mésencéphale. Elle passe par les éminences postérieures des tubercules quadrijumeaux. Les parties de cette coupe qui nous intéressent pour le moment sont les suivantes :

1° Les pédoncules cérébelleux supérieurs dont les fibres constitutives s'entrecroisent au-devant de l'aqueduc de SYLVIUS en donnant naissance à la *commissure de Wernekink.*

2° Le faisceau longitudinal postérieur, dont la section transversale forme un faisceau compact de fibres nerveuses immédiatement en arrière des fibres des pédoncules cérébelleux.

3° La racine motrice du nerf trijumeau située en dedans de la masse grise centrale des éminences postérieures.

4° Enfin, derrière la section du faisceau longitudinal postérieur, une masse grise nouvelle formée de cellules nerveuses volumineuses dont les prolongements cylindraxiles se dirigent en arrière et en dehors jusqu'au niveau de la branche radiculaire descendante du pathétique. Cette masse grise représente le noyau d'origine du nerf de la quatrième paire. Outre les cellules nerveuses radiculaires, on

trouve, dans cette masse grise, un entrelacement inextricable de fibrilles nerveuses, dont les unes représentent les ramifications terminales de certaines fibres de la voie pyramidale, tandis que les autres représentent des collatérales venues des fibres du faisceau longitudinal postérieur et des fibres de la voie sensitive centrale voisine.

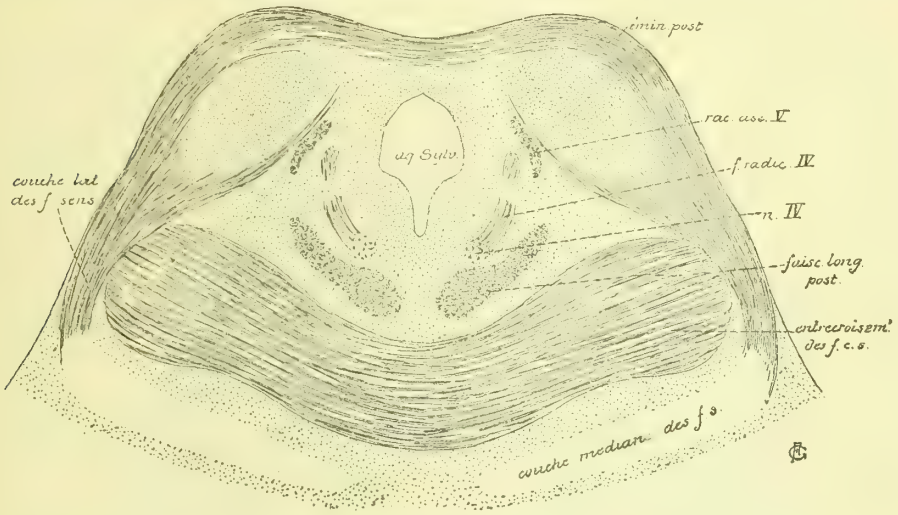

Fig. **583.**
Coupe passant par les tubercules quadrijumeaux inférieurs.

Les fibres qui partent de ce noyau moteur représentent les fibres radiculaires du nerf pathétique. Celles-ci se dirigent en arrière et un peu en dehors et, arrivées sur la face latérale de l'aqueduc de Sylvius, elles se recourbent en bas. Ce faisceau de fibres nerveuses à direction verticale constitue ce qu'on appelle la *branche radiculaire descendante*, fig. **584.** Après un certain trajet vertical, cette branche elle-même

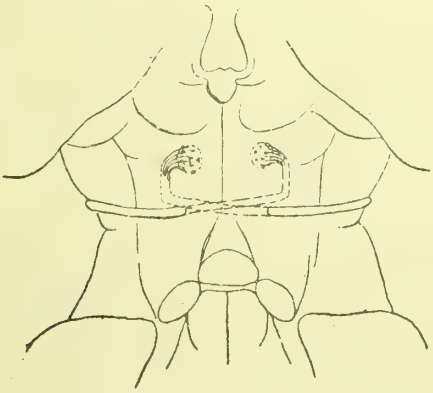

Fig. **584.**
Trajet des fibres radiculaires du nerf pathétique.

se recourbe une seconde fois en arrière et en dedans, passe dans la valvule de Vieussens, où elle s'entrecroise avec celle du côté opposé, pour sortir enfin de l'axe cérébro-spinal, sur la face postérieure du tronc cérébral, de chaque côté de la valvule.

Ganglion interpédonculaire.

Dans sa partie antérieure, l'isthme du rhombencéphale présente un petit amas de substance grise situé au-dessus du bord supérieur de la protubérance annulaire, au niveau de l'extrémité inférieure de la substance interpédonculaire et connue, depuis GUDDEN, sous le nom de *ganglion interpédonculaire.*

Cette masse grise, nettement développée dans le système nerveux central des mammifères, se trouve constituée de cellules nerveuses et de fibrilles nerveuses.

Les cellules nerveuses, étudiées par CAJAL (8), donnent origine à deux faisceaux de fibres efférentes : l'un, le plus interne, longe d'avant en arrière le raphé pour se terminer dans une masse grise, située sur le plancher du quatrième ventricule en dessous du noyau d'origine du pathétique : c'est le *noyau dorsal (nucleus tegmenti dorsalis)* de GUDDEN, dont on ignore les connexions ultérieures. L'autre faisceau, plus externe et formé de fibres plus grosses nées dans la partie externe du ganglion interpédonculaire, semble se diriger en dedans pour passer la ligne médiane et s'entremêler *peut-être* avec les fibres descendantes du faisceau rubro-spinal.

Les fibrilles nerveuses représentent, en majeure partie, les ramifications terminales des fibres du faisceau de MEYNERT ou faisceau rétro-réflexe reliant le ganglion de l'habénula au ganglion interpédonculaire, ainsi que nous l'avons montré, le premier, dans le système nerveux de la truite (9). Ce fait a été confirmé depuis par EDINGER (10) chez les reptiles, par CAJAL (11) chez les poissons, par CAJAL et par KÖLLIKER (12) chez les mammifères.

La structure interne du mésencéphale.

Le mésencéphale ou cerveau moyen est la partie de l'axe cérébro-spinal comprise entre le rhombencéphale et le cerveau intermédiaire ou diencéphale. Il est formé, dans sa moitié antérieure, par les pédoncules cérébraux et, dans sa moitié postérieure, par les tubercules quadrijumeaux. Il est traversé dans toute sa hauteur par une partie du canal médullaire primitif, l'*aqueduc de Sylvius*, qui relie le troisième ventricule au quatrième.

Pour étudier l'organisation interne du cerveau moyen, nous y pratiquerons trois coupes transversales : l'une passera par le milieu des éminences postérieures, les deux autres par la partie inférieure et la partie supérieure des éminences antérieures des tubercules quadrijumeaux.

Prenons d'abord une coupe faite au niveau des éminences postérieures, FIG. **585**.

Dans sa moitié ventrale, cette coupe intéresse encore la partie supérieure de la protubérance annulaire. Nous y retrouvons les faisceaux de fibres transversales qui constituent la protubérance et les faisceaux compacts des fibres longitudinales qui représentent à la fois les fibres motrices des voies pyramidales et les fibres des faisceaux cortico-protubérantiels.

Les fibres transversales de la protubérance sont limitées, en arrière, par les fibres à direction verticale qui constituent la voie sensitive centrale d'origine spinale ou fibres de la couche du ruban de REIL *(lemniscus)*. On distingue une *couche médiane* ou lemniscus médian et une *couche latérale*. La couche médiane est située directe-

ment en arrière des fibres protubérantielles. Elle correspond à la couche interolivaire que nous avons décrite le long de la moelle allongée, dans le voisinage immédiat du raphé et appartient donc à la *voie sensitive médullo-thalamique*. En traversant la protubérance annulaire, cette couche s'est aplatie dans le sens antéro-postérieur et s'est écartée quelque peu de la ligne médiane. De plus,

Fig. 585.
Coupe passant par les tubercules quadrijumeaux inférieurs.

elle augmente de volume, par l'adjonction de fibres nerveuses qui viennent occuper sa moitié interne, sans que l'on connaisse exactement la place occupée par leurs cellules d'origine.

La *couche latérale*, indépendante du lemniscus latéral que nous avons étudié antérieurement, est formée par les fibres les plus latérales de la voie sensitive médullo-thalamique.

Il résulte, en effet, de nos recherches expérimentales (14) qu'un certain nombre de fibres de la voie médullo-thalamique se terminent dans le tubercule quadrijumeau supérieur.

Dans la partie postéro-latérale de la formation réticulaire se trouvent les fibres de la voie sensitive centrale en connexion avec le nerf trijumeau (13), tandis que les fibres du faisceau central de la calotte occupent sa partie antéro-latérale.

La masse grise centrale des éminences postérieures des tubercules quadrijumeaux est formée de cellules nerveuses multipolaires. D'après les recherches de Hans Held (15), on y trouve des cellules à cylindre-axe court ou cellules de Golgi et des cellules à

cylindre-axe long. Le prolongement cylindraxile de ces dernières est ou bien ascendant, ou bien descendant. Dans le premier cas, il se joint aux fibres de la couche latérale du ruban de Reil pour se rendre dans le noyau des éminences antérieures où il se termine. Les prolongements cylindraxiles descendants, au contraire, deviennent les cylindre-axes des fibres constitutives descendantes de la couche latérale du ruban de Reil.

Il résulte de nos recherches expérimentales (3) qu'une partie au moins des fibres de la voie acoustique se terminent dans le tubercule quadrijumeau inférieur. Il était intéressant de rechercher quelles pouvaient être les connexions ultérieures de ces fibres acoustiques. Nous avons cru d'abord que le tubercule quadrijumau inférieur pouvait être considéré comme donnant origine aux fibres acoustiques mésencéphalo-corticales faisant suite à la voie acoustique bulbo-mésencéphalique. Dans l'espoir d'établir le trajet exact de ces voies acoustiques corticales nous avons détruit, sur un grand nombre de lapins, le tubercule quadrijumeau inférieur, mais à notre grand étonnement, cette lésion n'a entraîné aucune dégénérescence *ascendante* (3).

La voie acoustique d'origine bulbaire ne doit donc pas se terminer dans cette masse grise comme semble le faire admettre l'étude des dégénérescences secondaires. Cajal, a d'ailleurs montré (8), au moyen de la méthode de Golgi, que les fibres acoustiques, après avoir abandonné de nombreuses collatérales au tubercule inférieur, se poursuivent en réalité jusque dans le corps génouillé interne, fig. **586**. Si la méthode des dégénérescences secondaires ne permet pas de les suivre jusque dans cette région, il faut donc en conclure que ces fibres perdent leur gaine de myéline à partir de leur point de bifurcation à la base du tubercule postérieur.

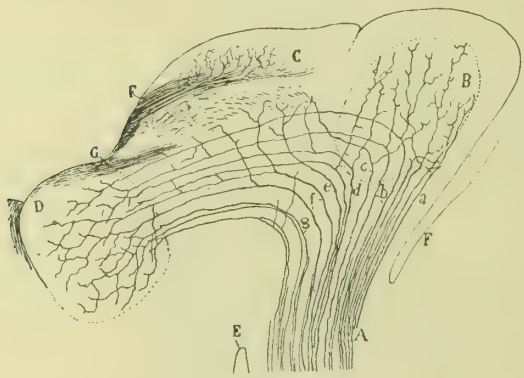

fig. **586**.
Terminaison des fibres de la voie acoustique (d'après Cajal).
B : Tubercule quadrijumeau inférieur.
C : Tubercule quadrijumeau supérieur.
D : Corps genouillé interne.

Le tubercule quadrijumeau inférieur ne donne pas origine à des *fibres ascendantes*.

En détruisant ce tubercule chez le lapin, nous avons trouvé en dégénérescence un faisceau de fibres nerveuses qui descend dans le lemniscus latéral, en recouvrant les fibres acoustiques, et qui peut se poursuivre jusque dans l'épaisseur du pont de Varole. C'est le *faisceau tecto-protubérantiel* décrit par Munzer et Wiener puis par Pavlow après lésion des tubercules quadrijumaux supérieurs, que ce dernier a appelé *faisceau de Munzer*, et que nous croyons provenir en réalité du tubercule quadrijumeau inférieur. Il serait, d'après nos recherches, pour le tubercule inférieur, ce que le *faisceau tecto-bulbaire* est pour le tubercule quadrijumeau supérieur. De plus, de ce même tubercule descendent des fibres courtes (Pavlow) qui vont se perdre dans la formation réticulaire.

Derrière la couche des fibres sensitives, on trouve une large zone de fibres entrecroisées : c'est l'*entrecroisement des pédoncules cérébelleux supérieurs* ou *commissure de Wernekink*. Vous vous rappelez que ces pédoncules sortent de l'olive cérébelleuse, se rapprochent insensiblement l'un de l'autre en formant les limites latérales du triangulaire supérieur du plancher du quatrième ventricule, puis s'enfoncent sous les éminences postérieures où ils s'entrecroisent. Ces pédoncules sont formés de

fibres ascendantes ayant leurs cellules d'origine dans le noyau dentelé pour se terminer dans le noyau rouge et dans les couches optiques *(faisceau olivo-rubro-thalamique)*.

En arrière de ces fibres entrecroisées existe une zone considérable de substance grise traversée par l'*aqueduc de Sylvius*. Un peu au-devant de la coupe de ce canal, nous trouvons de chaque côté un amas de cellules nerveuses : le noyau d'origine du *nerf pathétique* ou quatrième paire des nerfs craniens. Des fibres radiculaires partent de ce noyau et se dirigent en arrière et en dehors, FIG. **587**.

De chaque côté de l'aqueduc, on voit la section de deux faisceaux de fibres nerveuses. Le faisceau externe a une forme semi-lunaire à concavité interne, il

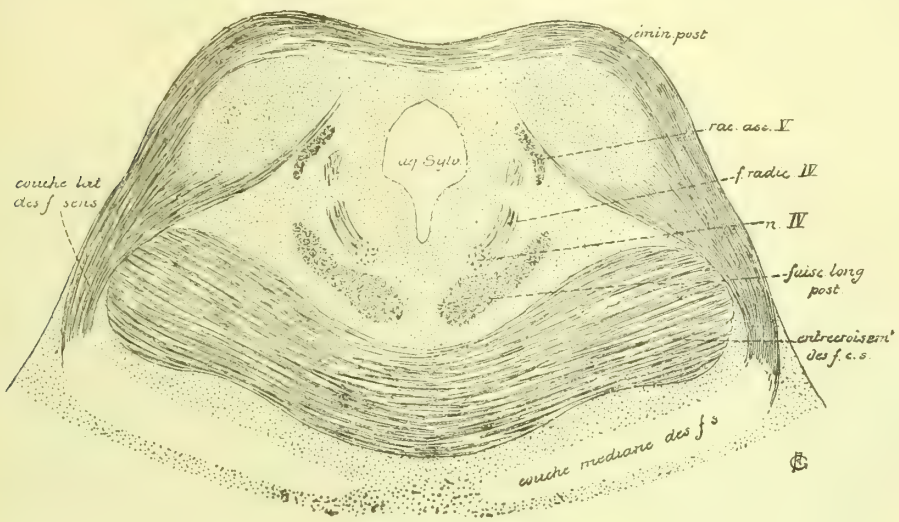

FIG. **587**.
Coupe passant par les tubercules quadrijumeaux inférieurs.

représente la *racine descendante* du nerf trijumeau. Le faisceau interne est plus ou moins arrondi. C'est la *branche radiculaire descendante* du nerf pathétique.

Entre le noyau d'origine du nerf pathétique et l'entrecroisement des pédoncules cérébelleux, on trouve encore, de chaque côté de la ligne médiane, la coupe du *faisceau longitudinal postérieur*.

La FIG. **588** représente la coupe du cerveau moyen faite au niveau de la partie inférieure des éminences antérieures des tubercules quadrijumeaux. Elle appartient tout entière au cerveau moyen. Elle présente, en arrière, le sillon médian longitudinal séparant l'une de l'autre deux saillies arrondies qui constituent les éminences antérieures des tubercules quadrijumeaux. En avant, nous voyons les deux faisceaux compacts, appelés *pédoncules cérébraux*, séparés l'un de l'autre par la substance interpédonculaire. Enfin, les faces latérales présentent, en avant, le sillon latéral du mésencéphale et, plus en arrière, un sillon superficiel qui appartient au *sillon interbrachial*. Au milieu de la figure, nous voyons la coupe de l'aqueduc de SYLVIUS.

Chaque pédoncule cérébral est formé de substance blanche et de substance grise. La substance blanche est située en avant. Elle constitue ce qu'on appelle le

pied ou la *base du pédoncule cérébral (basis pedunculi)*. Elle est limitée en arrière par une masse volumineuse de substance grise riche en cellules nerveuses chargées de granulations pigmentaires. Sur des coupes macroscopiques, cette substance se présente comme une bande transversale noire ; c'est la *substance noire de Soemmering (substantia nigra)*, formée de cellules nerveuses et de fibrilles nerveuses entremêlées.

D'après les recherches de Dejerine et Long (16), un grand nombre de ces fibrilles nerveuses proviennent des fibres du pied du pédoncule correspondant, conformément à des observations antérieures de Meynert, Monakow, Dejerine et Redlich. Quant aux cellules nerveuses, on ignore complètement la destinée de leur prolongement cylindraxile.

Le pied du pédoncule cérébral est formé de fibres nerveuses à direction longitudinale. Ces fibres représentent la continuation des faisceaux de fibres à direction verticale qui existent entre les fibres transversales de la protubérance. Nous devons

Fig. **588**.
Coupe passant par la partie distale du tubercule quadrijumeau supérieur.

donc y retrouver les fibres motrices des voies pyramidales et les fibres des faisceaux cortico-protubérantiels. Nous verrons plus tard que les fibres motrices occupent environ les quatre cinquièmes internes de chaque pédoncule.

Faisceau pédonculaire transverse. La face externe du pédoncule cérébral est contournée, d'arrière en avant, depuis le sillon latéral du mésencéphale jusque sur la face interne du pédoncule, par un mince faisceau de fibres nerveuses appelé *faisceau pédonculaire transverse*. Arrivé sur la face interne du pédoncule, ce faisceau pénetre dans le mésencéphale. On ignore l'origine et la terminaison des fibres de ce faisceau.

Gudden (17) l'a vu disparaître, après énucléation d'un globe oculaire. Après extirpation de la sphère visuelle de l'écorce cérébrale faite sur des lapins nouveau nés, v. Monakow (18) également l'a trouvé en atrophie. De ces faits on conclut généralement qu'il doit être en connexion avec l'appareil de la vision. Singer et Munzer (41), l'ont obtenue en dégénéscence secondaire, chez le pigeon et chez le lapin, après énucléation d'un globe oculaire. Ce fait a été confirmé par Perlia (42), Pavlow (43), Berl (44), Munzer et Wiener (45), qui ont pu poursuivre les fibres dégénérées jusque dans une petite masse grise situé au-devant du noyau rouge : le *noyau ventral du nerf optique* de Singer et Munzer que Edinger a appelé plus tard *ganglion ectomamilaire*. Sur un grand nombre de lapins, tués 15 jours après énucléation d'un œil, nous l'avons trouvée en dégénérescence secondaire. Il nous parait être une racine de la bandelette optique qui se détache de cette dernière au niveau du tubercule quadrijumeau, pour contourner le pédoncule cérébral et s'enfoncer dans la profondeur de la région de la calotte. Marburg (46) a formulé la même conclusion. Cajal (8) a pu poursuivre ses fibres jusque dans une petite masse grise située en dessous du noyau rouge, sans pouvoir établir si ses fibres y trouvent leur origine ou leur terminaison. D'après

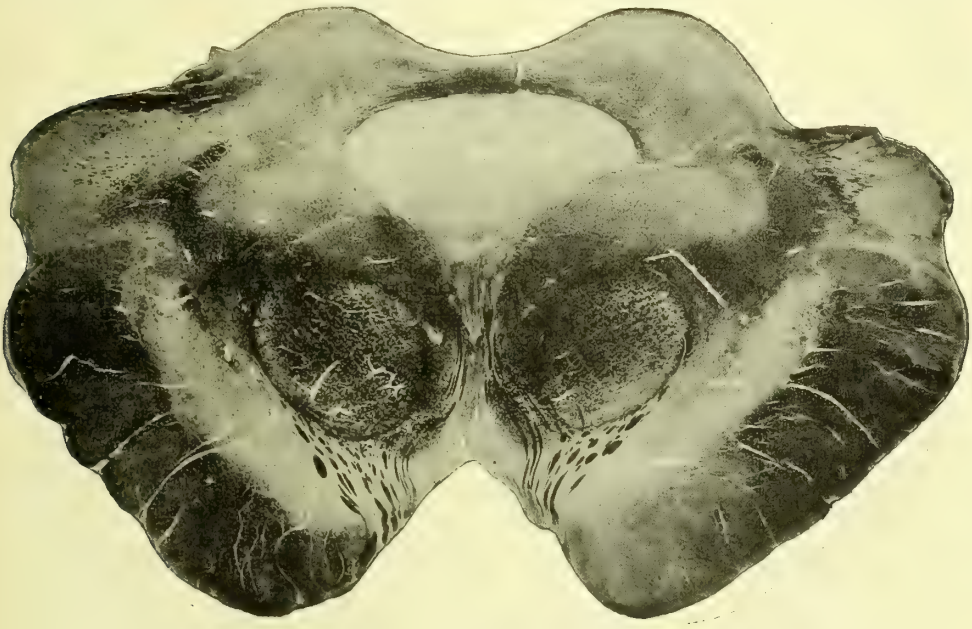

Fig. 589.

Coupe passant par la partie supérieure du tubercule quadrijumeau supérieur et intéressant le corps genouillé interne.

les résultats de toutes les recherches expérimentales, ce noyau de Cajal est plutôt, comme Munzer et Wiener l'ont fait ressortir, un noyau terminal pour les fibres du faisceau pédonculaire ou *racine pédonculaire du nerf optique*. Ces faits méritent de fixer l'attention. Il s'agit là plus que probablement d'un faisceau important de fibres optiques, qui, de même que celles qui vont se terminer dans le tubercule quadrijumeau supérieur, n'interviennent pas dans l'acte de la vision consciente, mais appartiennent exclusivement aux voies réflexes.

Toute la partie de la coupe qui est située derrière les pédoncules cérébraux comprend deux régions séparées l'une de l'autre par une ligne horizontale fictive passant par l'aqueduc de Sylvius : la *région de la calotte (tegmentum)* en avant, et la *région des tubercules quadrijumeaux* en arrière.

Région de la calotte. Nous ne possédons que des données très incomplètes sur la structure de cette région. On y décrit un certain nombre de faisceaux de fibres

nerveuses dont on ne connaît ni les cellules d'origine, ni la terminaison et dont on ignore la signification physiologique.

Les seuls détails importants connus sont les suivants, FIG. **589** et **590** :

1° Au-devant et un peu en dehors de l'aqueduc de SYLVIUS existe le noyau d'origine du nerf oculo-moteur commun, *nIII*.

2° Ce noyau vient en contact avec un faisceau compact de fibres nerveuses, c'est le faisceau longitudinal postérieur.

3° En avant et en dehors de ce faisceau, on voit une masse arrondie connue sous le nom de *noyau rouge (nucleus ruber)*. Ce noyau se trouve sur le trajet des pédoncules cérébelleux supérieurs dont les fibres lui abandonnent des ramifications collatérales et terminales. Outre ces ramifications cylindraxiles, le noyau rouge reçoit encore des ramifications collatérales provenant des fibres du faisceau tecto-bulbaire (PAVLOW), de même que de certaines fibres du lemniscus médian ou voie sensitive médullo-thalamique (CAJAL). Il est formé de cellules nerveuses appartenant au type moteur de NISSL. Les axones de ces cellules nerveuses deviennent les fibres constitutives d'un faisceau de fibres descendantes, connu sous le nom de *faisceau de v. Monakow*, pour lequel nous avons proposé avec PAVLOW le nom de *faisceau rubro-spinal*.

4° Le long de la face interne de chaque noyau rouge existe un petit faisceau de fibres nerveuses : le faisceau de MEYNERT ou faisceau rétro-réflexe dont nous avons vu les fibres constitutives se terminer dans la région interpédonculaire.

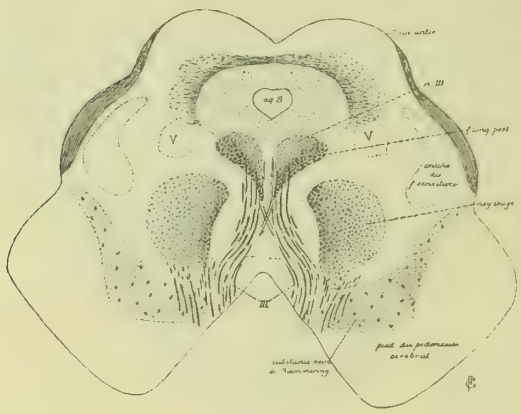

FIG. **590**.

5° Du noyau d'origine du nerf de la troisième paire partent les fibres radiculaires qui traversent le faisceau longitudinal postérieur, la région de la calotte, le noyau rouge et une partie de la substance noire de SOEMMERING, et qui sortent de l'axe cérébro-spinal sur la face interne de chaque pédoncule cérébral. Quelques-unes de ces fibres radiculaires s'entrecroisent sur la ligne médiane.

6° Dans les parties latérales de la région de la calotte, on trouve encore : en avant, la coupe des voies sensitives d'origine médullaire ; plus en-arrière, la voie centrale en connexion avec le nerf trijumeau.

Dans la partie antérieure de la coupe, de chaque côté du raphé et en dedans de la section du faisceau de MEYNERT, on trouve un faisceau de fibres grêles connu sous le nom de *faisceau de la calotte de Gudden*. Nous verrons plus tard que les fibres constitutives de ce faisceau proviennent, en même temps que les fibres du faisceau de VICQ D'AZYR, des cellules nerveuses situées dans le corps mamillaire. On le désigne encore sous le nom de *faisceau pédonculo-mamillaire ;* on ignore où ce faisceau se termine.

Dans toute l'étendue de la région des tubercules quadrijumeaux antérieurs on voit des fibres nerveuses sortir de la masse grise centrale de ces tubercules, se diriger en avant et en dedans, en s'écartant les unes des autres et en contournant la partie correspondante de l'aqueduc de Sylvius, pour venir s'entrecroiser sur la ligne médiane, dans l'espace compris entre les noyaux rouges et la section des faisceaux longitudinaux postérieurs. De plus un entrecroisement analogue de fibres s'observe entre les deux noyaux rouges. Cet entrecroisement de fibres nerveuses est désigné sous le nom de *décussation de la calotte (fortaineartige Haubenkreuzung* des auteurs allemands). On distingue à cette décussation une partie dorsale et une partie ventrale. La partie dorsale forme la *décussation de Meynert (fontaineartige Meynert'sche Kreuzung)*; la partie ventrale porte le nom de *décussation de Forel (fontaineartige Forel'sche Kreuzung)*.

Décussation de Meynert. D'après les observations de H. Held (19) et de Cajal (20) et les recherches expérimentales de Munzer, Pavlow et les nôtres, les fibres de la décussation dorsale de la calotte proviennent de cellules nerveuses situées dans la masse grise centrale des éminences antérieures des tubercules quadrijumeaux. Ces cellules nerveuses y viennent en contact avec les ramifications terminales de certaines fibres de la voie optique. Les prolongements cylindraxiles de ces cellules nerveuses, après avoir passé la ligne médiane au-devant de l'aqueduc de Sylvius, se recourbent en bas pour descendre vers les parties inférieures de l'axe nerveux, en constituant, au-devant du faisceau longitudinal postérieur, le *faisceau longitudinal prédorsal* ou *faisceau tecto-bulbaire.*

Dans les recherches que nous avons faites (21) sur le système nerveux central de la truite, nous avons pu établir que les fibres nerveuses, qui proviennent des cellules des lobes optiques et qui s'entrecroisent sur la ligne médiane avant de devenir des fibres descendantes, constituent un faisceau de fibres nerveuses *indépendant* du faisceau longitudinal postérieur ; nous l'avons désigné sous le nom de *faisceau optique descendant.* Il a pour fonction de relier les lobes optiques des vertébrés inférieurs — les homologues des éminences antérieures des tubercules quadrijumeaux du névraxe de l'homme — aux masses grises inférieures et de constituer ainsi une voie réflexe entre les fibres de la voie optique centrale et les masses grises inférieures. Cajal (20) a décrit le même faisceau dans le mésencéphale de petits mammifères. Il le désigne sous le nom de *faisceau descendant de la calotte.* Ses fibres constitutives proviennent de cellules nerveuses situées dans la partie latérale superficielle des tubercules quadrijumeaux antérieurs. Pendant leur trajet descendant, elles émettent de nombreuses collatérales allant se ramifier et se terminer dans le noyau rouge et dans la formation réticulaire.

Quelle est la destinée de ces fibres nerveuses ?

Cette quetion a été étudiée dans ces derniers temps par la voie expérimentale au moyen de la méthode de Marchi.

Boyce (22) a pu poursuivre des fibres dégénérées s'entrecroisant dans la décussation de Meynert, jusque dans la partie ventrale du cordon antérieur de la moelle épinière, sans toutefois pouvoir établir leur lieu d'origine qu'il place probablement dans la substance grise des parties latérales de l'aqueduc de Sylvius.

Münzer (6), après destruction des tubercules quadrijumeaux supérieurs chez le lapin et chez le pigeon, a vu des fibres dégénérées dans la décussation de Meynert ; ces fibres descendaient dans le tronc cérébral au-devant du faisceau longitudinal dorsal ; il n'a pu les poursuivre que jusque dans la moelle allongée. Bechterew (23) décrit également ces fibres descendantes et les met en connexion avec les cellules de la corne antérieure de la moelle épinière.

Redlich (24), qui a détruit l'éminence antérieure des tubercules quadrijumeaux chez le chat, et Pavlow (7) qui, dans notre laboratoire, a produit la même lésion chez le lapin, ont pu poursuivre également des fibres dégénérées dans la décussation de Meynert. Après entrecroisement sur la ligne médiane ces fibres descendent, au-devant du faisceau longitudinal postérieur, à travers le pont de Varole et le bulbe, Redlich a pu les poursuivre jusque dans la partie ventrale du cordon antérieur de la moelle. Plus récemment encore Probst (25) est arrivé à la même conclusion. Il a poursuivi ces fibres jusque dans la moelle dorsale supérieure et les a vues se terminer dans la corne grise antérieure. Sur les préparations de Pavlow, ces fibres ne dépassaient pas le myélencéphale. C'est pour ce motif qu'il a désigné ce faisceau sous le nom de *faisceau tecto-bulbaire*.

Décussation de Forel. La décussation de Forel est formée par des fibres nerveuses provenant du noyau rouge et qui, après entrecroisement sur la ligne médiane, s'inclinent en bas et en dehors pour constituer, en se réunissant avec les fibres réticulo-spinales latérales et les fibres du faisceau de Gowers, le faisceau hétérogène qui traverse le pont de Varole en dehors de l'olive supérieure, au milieu des fibres transversales du corps trapézoïde. Il entre ensuite dans le faisceau latéral du bulbe, pour devenir le faisceau prépyramidal du cordon latéral de la moelle et prendre part ainsi à la constitution de la zone pyramidale de ce cordon. Ce long faisceau de fibres nerveuses a été appelé par Pavlow, sur notre proposition, faisceau *rubro-spinal*, dénomination qui est généralement acceptée aujourd'hui.

Après une hémisection de la moelle épinière chez le lapin nouveau-né, faite immédiatement en dessous de l'entrecroisement des pyramides, v. Monakow (26) a trouvé en atrophie, en 1883, un faisceau de fibres nerveuses provenant du cordon latéral et accompagnant dans le bulbe, sur un certain trajet, le faisceau cérébelleux du cordon latéral. Il l'a appelé « *faisceau aberrant du cordon latéral* ». En 1885, il est revenu sur ce faisceau aberrant. Chez un chien auquel il avait détruit accidentellement le lemniscus latéral, un peu en dessous du tubercule quadrijumeau inférieur, il a trouvé en atrophie un faisceau de fibres nerveuses pouvant se poursuivre jusque dans le cordon latéral de la moelle, qu'il identifie avec le faisceau décrit en 1883. En 1890 (27) après lésion du lemniscus latéral, faite sur deux chats et un chien, il trouve en atrophie un faisceau de fibres nerveuses se continuant en bas avec le faisceau aberrant du cordon latéral. Au-dessus de la partie lésée, il signale l'atrophie d'un faisceau ascendant qui se laisse poursuivre jusque dans le noyau rouge du côté opposé. Il ignore l'origine caudale de ce faisceau, mais il pense qu'il doit se continuer avec le faisceau aberrant, ou bien provenir de la substance grise accumulée entre les fibres du corps trapézoïde.

C'est Held (19) le premier qui a pu établir, en 1890, qu'il existe un faisceau de fibres croisées provenant du noyau rouge, passant par la décussation de Forel et dont les fibres descendent dans le cordon latéral de la moelle en suivant le trajet du faisceau aberrant de v. Monakow.

Les recherches ultérieures de Auerbach (29) et Löwenthal (30) ont alors prouvé que le faisceau aberrant de v. Monakow devait être formé en réalité de deux faisceaux distincts : un faisceau de fibres ascendantes appartenant au faisceau de Gowers-Löwenthal du cordon latéral de la moelle et un autre faisceau de fibres probablement descendantes, dont il conviendrait de rechercher l'origine et la terminaison.

L'origine de ces fibres a été localisée successivement dans le cervelet (Marchi (31), Biedl (32), dans le noyau latéral du ruban de Reil (Ferrier et Turner (33), dans les tubercules quadrijumeaux supérieurs (Boyce) (22), dans la couche optique (Bechterew et Sakowitsch (23), dans le mésencéphale (Redlich), dans le mésencéphale et le diencéphale (Munzer et Wiener (36)),dans la protubérance et l'isthme du rhombencéphale (Thomas (35), etc.)

Les recherches expérimentales de Probst, Pavlow, Rothmann (34), Van Gehuchten (4), Collier et Buzzard, Fraser et d'autres ont établi que les fibres descendantes du faisceau aberrant de v. Monakow provenaient en réalité du noyau rouge du côté opposé.

Probst (37) a proposé de donner à ce faisceau descendant le nom de *faisceau de v. Monakow*. Nous avons fait ressortir (4) que cette expression pouvait prêter à confusion, parce que sous le nom de faisceau aberrant v. Monakow a décrit deux faisceaux distincts : un faisceau aberrant ascendant qui n'est que la partie supérieure du faisceau de Gowers-Löwenthal et un *faisceau aberrant descendant* qui provient du noyau rouge, que l'on peut poursuivre jusque dans la zone pyramidale du cordon latéral et que l'on désignerait plus justement sous le nom de *faisceau rubro-spinal*.

Dans ce faisceau ainsi entendu, Probst (37) et Wallenberg (38) admettent l'existence, à côté des fibres descendantes, rubro-spinales, de fibres ascendantes allant se terminer soit dans le noyau rouge (Probst), soit dans la substance grise voisine de la commissure postérieure (Wallenberg). Nous croyons avoir montré (4), par nos recherches expérimentales, que ces fibres ascendantes n'existent pas et que la dégénérescence observée dans ce faisceau, *au-dessus de la lésion*, par Probst et Wallenberg, intéressait le bout central des fibres rubro-spinales envahies par la dégénérescence wallérienne indirecte, consécutive à l'atrophie rapide que subissent les cellules constituantes du noyau rouge après lésion de leur prolongement cylindraxile. Cette dégénérescence du bout central explique tout naturellement le résultat des premières recherches de v. Monakow : l'atrophie de son faisceau aberrant depuis le point sectionné jusqu'au noyau rouge du côté opposé.

Entre la coupe de l'aqueduc de Sylvius et le noyau d'origine du nerf oculo-moteur commun existe encore un faisceau compact de fines fibrilles nerveuses ; c'est le *faisceau longitudinal dorsal* de Schultz (39). D'après cet auteur, ce faisceau dorsal commence dans la partie inférieure du bulbe, au niveau de l'entrecroisement des pyramides, et peut se poursuivre à travers toute l'étendue du tronc cérébral jusque dans le diencéphale. Dans ce trajet, il envoie constamment des fibres nerveuses dans la formation réticulaire et dans toutes les masses grises en connexion avec les nerfs périphériques. Arrivé dans le diencéphale, ce faisceau se continue en partie jusque dans la région de l'infundibulum, en partie aussi jusque dans la couche optique. On ne connaît pas l'origine de ces fibres nerveuses. Ce faisceau a été retrouvé par Van Biervliet (40) dans le mésencéphale du lapin où il abandonne des collatérales au noyau d'origine du nerf de la troisième paire. D'après Cajal (8) il enveloppe complètement l'aqueduc de Sylvius, d'où le nom de *voie longitudinale péri-épendymaire* sous lequel il le désigne.

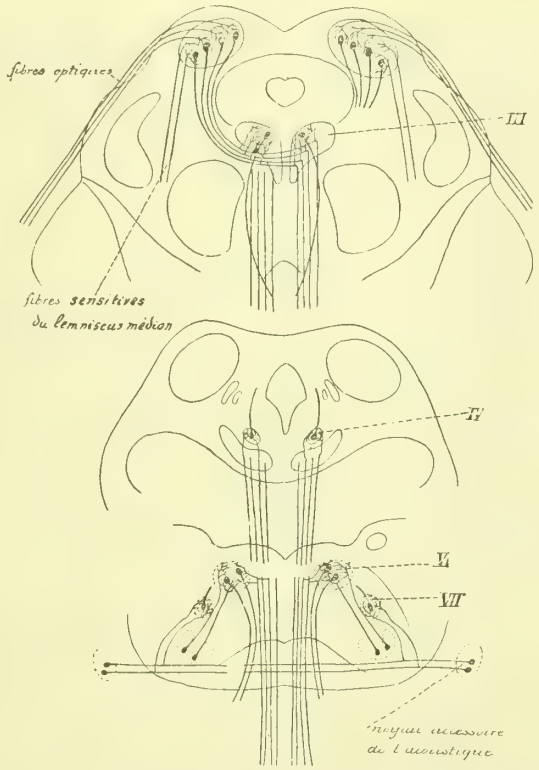

Fig. **591**.
Schéma montrant l'origine et le trajet des fibres de la voie réflexe reliant les ramifications terminales des fibres optiques aux noyaux d'origine des nerfs moteurs.

Région des tubercules quadrijumeaux. Les éminences antérieures des tubercules quadrijumeaux sont formées d'une masse grise centrale et d'une couche blanche périphérique. Celle-ci est constituée en grande partie de fibres nerveuses qui appartiennent au nerf optique. Comme nous le verrons bientôt, les fibres optiques ont leurs cellules d'origine dans la couche

profonde de la rétine et viennent se terminer, par des ramifications libres, en partie du moins, dans les éminences antérieures des tubercules quadrijumeaux. Quelques-unes de ces fibres proviennent encore de la partie latérale du lemniscus médian, FIG. **591**, [VAN GEHUCHTEN (14)].

La masse grise elle-même est formée de cellules nerveuses multipolaires.

Il résulte des recherches expérimentales de MUNZER, de PAVLOW et des nôtres, que la destruction du tubercule quadrijumeau supérieur entraine la dégénérescence de nombreuses fibres nerveuses qui s'inclinent en avant et en dedans, passent au-devant du faisceau longitudinal postérieur, pour s'entrecroiser dans le raphé en prenant part à la décussation de MEYNERT. Après entrecroisement, ces fibres descendant en bas en formant le faisceau longitudinal prédorsal et peuvent se poursuivre jusque vers la partie inférieure du bulbe, devenant ainsi un véritable *faisceau tecto-bulbaire*. Les observations de CAJAL faites avec la méthode de GOLGI ont confirmé pleinement ces résultats expérimentaux.

MUNZER et PAVLOW ont décrit un second faisceau de fibres nerveuses, descendant par le lemniscus latéral jusque dans le pont de VAROLE du côté correspondant. C'est le *faisceau tecto-protubérantiel* ou *faisceau de Munzer*. Nous avons vu que, d'après nos recherches, les fibres de ce faisceau proviennent plus que probablement du tubercule quadrijumeau inférieur. Il en est peut-être de même d'un faisceau de fibres courtes que PAVLOW a décrit comme se rendant du tubercule supérieur jusque dans la formation réticulaire.

Un fait important à faire ressortir c'est que, d'après les recherches de PAVLOW, la lésion de ce tubercule n'est jamais suivie de dégénérescence dans les parties supérieures de l'encéphale, contrairement à l'opinion de la plupart des auteurs qui admettent que ces tubercules, avec les corps genouillés externes et les couches optiques, donnent origine aux fibres de la radiation optique. Il résulte de là que les tubercules quadrijumeaux supérieurs doivent être considérés comme des centres purement réflexes, sans connexion ascendante aucune avec les éléments constituants du diencéphale et du télencéphale : centre réflexe pour les impressions lumineuses, absolument comme le tubercule quadrijumeau inférieur semble être le centre réflexe pour les impressions acoustiques.

Littérature.

(1) RETZIUS : *Das Menschenhirn*. Stockholm, 1896. — (2) VAN GEHUCHTEN : *La région latérale de l'isthme du rhombancéphale*. Le Névraxe, Vol. VII, 1905. — (3) VAN GEHUCHTEN : *La voie acoustique centrale*. Le Névraxe. Vol. IV, 1902. — (4) VAN GEHUCHTEN : *Les voies ascendantes et descendantes du cordon latéral de la moelle*. Le Névraxe. Vol. III, 1901. *La dégénérescence dite rétrogade*. Le Névraxe. Vol. V, 1903. — (5) VAN GEHUCHTEN : *Connexions du noyau de Deiters et des masses grises voisines*. Le Névraxe. Vol. VI, 1904. — (6) MUNZER : *Beiträge zum Aufbau des Centralnervensystems*. Prager Medic. Wochenschr., 1895. — (7) PAVLOW : *Les voies descendantes des tubercules quadrijumeaux supérieurs*. Le Névraxe. Vol. I. 1900. — (8) CAJAL : *Textura del sistema nervioso*, 1904. — (9) VAN GEHUCHTEN : *Contribution à l'étude du faisceau de Meynert ou faisceau rétro-réflexe*. Bulletin de l'Académie Royale de Médecine de Belgique, 1893. — *Contribution à l'étude du système nerveux des Téléostéens*. La Cellule, 1895. — (10) EDINGER : *Vorlesungen über den Bau der nervösen Centralorgane des Menschen und der Thiere*. Leipzig, 1893. — (11)

CAJAL : *Notas preventivas sobre la estructura del encefalo de los teleosteos.* Anales de la Sociedad espanola de historia natural, 1894. — *Estructura del ganglio de la habenula de los mamiferos.* Apuntes para el estudio del bulbo raquideo, cerebelo y origen de los nervios encefalicos. Madrid, 1894. — (12) KÖLLIKER : *Hundbuch der Gewebelehre.* Leipzig, 1896. — (13) WALLENBERG : *Die secundäre Bahn des sensiblen Trigeminus.* Anatomischer Anzeiger, 1896. — (14) VAN GEHUCHTEN : *La voie sensitive médullo-thalamique.* Le Névraxe, Vol. IV, 1902. — (15) H. HELD : *Die centrale Gehörleitung.* Archiv für Anatomie und Physiologie, Anatomische Abtheilung. 1893. — (16) DEJERINE et LONG : *Sur quelques dégénérescences secondaires du tronc encéphalique de l'homme étudiées par la méthode de* MARCHI.... Société de Biologie, 30 juillet 1898. — (17) V. GUDDEN ; *Ueber einen bisher nicht beschriebenen Nervenstrang im Gehirn des Menschen.* Archiv für Psychiatrie. Bd. II, 1870. — (18) MONAKOW : *Ueber einige durch Extirpation circumscripter Hirnrindenregionen bedingte Entwicklungshemmungen.* Archiv für Psychiatrie, Bd. XII. — (19) H. HELD : *Die Ursprung des tiefen Markes der Vierhügelregion.* Neurog. Centralbl. 1890. — (20) CAJAL : *Nucle rojo y region de la calota.* Apuntes para el estudio del bulbo raquideo, cerebelo y origen de los uervios encefalicos, Madrid, 1895. — (21) VAN GEHUCHTEN : *Le faisceau longitudinal postérieur.* Bull. de l'Acad. royale de Médecine de Belgique, 1895. — (22) BOYCE : *A contribution to the study of descending degeneration in the brain and spinal cord and of the seat of origen and path of conduction of the fits in absinthe epilepsy.* Proceed. of the Royal-Soc., 1894. — *A contribution to the study of* I) *some of the decussating tracts of the mid-and interbrain, and* II) *of the pyramidal system in the mecencephalon and bulb.* Phil. Trans., 1897. — (23) BECHTEREW : *Ueber centrifugale, aus der Seh-und Vierhügelgegend ausgehende Rückenmarksbahnen.* Neurolog. Centralbl., 1897. — (24) REDLICH : *Beiträge zur Anatomie und Physiologie der motorischen Bahnen bei der Katze.* Monatschrift für Psychiatrie und Neurologie. Bd. V, 1899. — (25) PROBST : *Ueber vom Vierhügel und von der Brücke absteigende Bahnen.* Deutsche Zeitschrift für Nervenheilkunde, Bd. 15, 1899. — (26) V. MONAKOW : *Experimentelle Beiträge zur Kenntniss des corpus restiforme.* Archiv für Psychiatrie. Bd. 14, 1883. — *Neue experimentelle Beiträge zur Anatomie der Schleife.* Neurolog. Centralbl., 1885. — (27) V. MONAKOW : *Striae acusticæ und untere Schleife.* Archiv f. Psychiatrie. Bd. 22, 1890. — (29) AUERBACH : *Beitrag zur Kenntniss der ascendirenden Degeneration des Rückenmarks.* Virschow's Archiv, Bd. 124, 1890. — (30) LÖWENTHAL : *Neue experimentelle anatomische Beiträge zur Kenntniss einiger Bahnen in Gehirn und Rückenmark.* Internationale Monatsschrift f. Anat. und Phys. Bd. 10, 1893. — (31) MARCHI : *Sulle degenerazione consecutive all' estirpazione dell cerveletto.* Riv. sperim. di freniatria, 1886. — *Sull' origine e decorso dei pedoncoli cerebellari e sui loro rapporti cogli altri nervosi.* Ibid. 1891. — (32) BIEDL : *Ueber absteigende Kleinhirnbahnen.* Neurolog. Central.., 1895. — (33) FERRIER et TURNER : *A record of experiments...* Philos. transactions, 1894. — (34) ROTHMANN : *Die primären combinirten Strangerkrankungen des Rückenmarkes.* Deutsche Zeitschr. f. Nervenheilkunde, 1898. — (35) THOMAS : *Etude sur quelques faisceaux descendants de la moelle.* Journal de physiologie et de pathologie générale, 1899. — (36) MUNZER et WIENER : *Beiträge zur Anatomie und Physiologie des Centralnervensystems der Taube.* Monatsschrift f. Psychiatrie und Neurologie, 1898. — (37) : PROBST : *Ueber vom Vierhügel, von der Brücke und vom Kleinhirn absteigende Bahnen.* Deutsche Zeitschr. für Nervenheilkunde. Bd. 16, 1899. — (38) WALLENBERG : *Eine bemerkenswerthe Gruppe centripetaler Fasern im Vorderseitenstrange des Kaninchens.* Neurolog. Centralbl., 1899. — (39) SCHULTZ : *Anatomische Untersuchungen uber den Gaserverlauf im centralen Höhlengrau und den Nervenfaserschw und in demselben dei der progressiven Paralyse der Irren.* Archiv für Psychiatrie, Bd. XXII, 1891. — (40) VAN BIERVLIET : *Le noyau d'origine du nerf oculo-moteur commun chez le lapin.* La Cellule, 1899. — (41) SINGER et MUNZER : *Beiträge zur Kenntniss der Schervenkreuzung.* Denkschr. der k. Akad. d. Wiss., Wien, 1889. — (42) PERLIA : *Die Anatomie des Oculomotoriuscentrums,* Graefe's Archiv, 1887. — (43) PAVLOW : *Les connexions centrales du nerf optique.* Le Névraxe. Vol. I, 1900. — (44) : BERL : *Einiges über die Beziehungen der Sehbahnen...* Obersteiners's Arbeiten, Bd. VIII, 1902. — (44) MUNZER et WIENER : *Das Zwischen und Mittelhirn des Kaninchens.* Monatsschrift für Psychiatrie und Neurologie, Bd. XII, 1902. — (46) MARBURG : *Basale Opticuswurzel und Tractus peduncularis transversus.* Obersteiner's Arbeiten, Vol. X, 1903.

TRENTE-QUATRIÈME LEÇON

La structure interne de l'isthme du rhombencéphale et du mésencéphale *(Suite)*.

La circulation de l'isthme du rhombencéphale et du mésencéphale.
Les nerfs périphériques qui en dépendent :
Le nerf pathétique.
Le nerf oculo-moteur commun.

La circulation de l'isthme du rhombencéphale et du mésencéphale.

Circulation artérielle. Le cerveau moyen et l'isthme du rhombencéphale reçoivent leurs artères nourricières de plusieurs sources différentes. Celles de la région antérieure viennent de la partie supérieure du tronc basilaire et de la partie voisine des artères cérébrales postérieures et des artères communicantes postérieures, tandis que les artères nourricières de la région des tubercules quadrijumeaux et des pédoncules cérébelleux supérieurs naissent des artères cérébelleuses supérieures et des artères cérébrales postérieures.

Sur la face antérieure du cerveau moyen, on trouve des *artères médianes*, des *artères radiculaires* et des *artères accessoires*.

Les *artères médianes* naissent de la partie supérieure du tronc basilaire *(artères sus-protubérantielles* de Duret*)* et se comportent comme les artères médianes de la protubérance annulaire et de la moelle allongée, fig. **592**. Elles se dirigent directement en arrière, traversent la substance perforée postérieure qui, occupe le fond de l'espace interpédonculaire, et se terminent dans les deux masses grises situées au-devant et un peu en dehors de l'aqueduc de Sylvius : les noyaux d'origine du nerf pathétique et du nerf oculo-moteur commun.

Les *artères radiculaires* naissent du tronc basilaire ou de l'une de ses branches collatérales. Elles se dirigent en dehors vers le nerf pathétique et vers le nerf de la troisième paire et se bifurquent alors en une branche périphérique et une branche centrale. La branche périphérique se résout bientôt en un réseau capillaire entre les fibres constitutives du nerf. La branche centrale accompagne les fibres radiculaires du nerf jusqu'au niveau de la masse grise qui leur donne origine et là elle se résout en un réseau capillaire. Le réseau capillaire artériel de chacune de ces masses grises provient donc à la fois et de l'artère médiane voisine et de l'artère radiculaire.

Les *artères accessoires* naissent des artères cérébrales postérieures, pénètrent directement dans le pied du pédoncule cérébral *(artères pédonculaires)* et s'y terminent dans la substance noire de Soemmering.

Toutes ces artères appartiennent au groupe des *artères terminales*.

Les artères nourricières de la région des tubercules quadrijumeaux se divisent, d'après Duret, en *artères postérieures, artère moyenne* et *artère antérieure*.

Les *artères postérieures des tubercules quadrijumeaux* viennent des artères cérébelleuses supérieures. Elles se distribuent à la moitié inférieure des tubercules postérieurs, à la valvule de Vieussens et aux pédoncules cérébelleux supérieurs.

L'*artère moyenne des tubercules quadrijumeaux*, provient, de chaque côté, de l'artère cérébrale postérieure. Elle contourne le pédoncule cérébral en parcourant le sillon interbrachial et est destinée à la partie voisine des éminences antérieures et postérieures.

L'*artère antérieure des tubercules quadrijumeaux* naît, de chaque côté, de l'artère cérébrale postérieure. Elle nourrit la partie supérieure des éminences antérieures.

Toutes ces artères des tubercules quadrijumeaux s'anastomosent les unes avec les autres en formant un plexus artériel sur la face postérieure du cerveau moyen. De ce plexus partent alors des artérioles qui pénètrent perpendiculairement dans l'axe cérébro-spinal et s'y résolvent en réseaux capillaires.

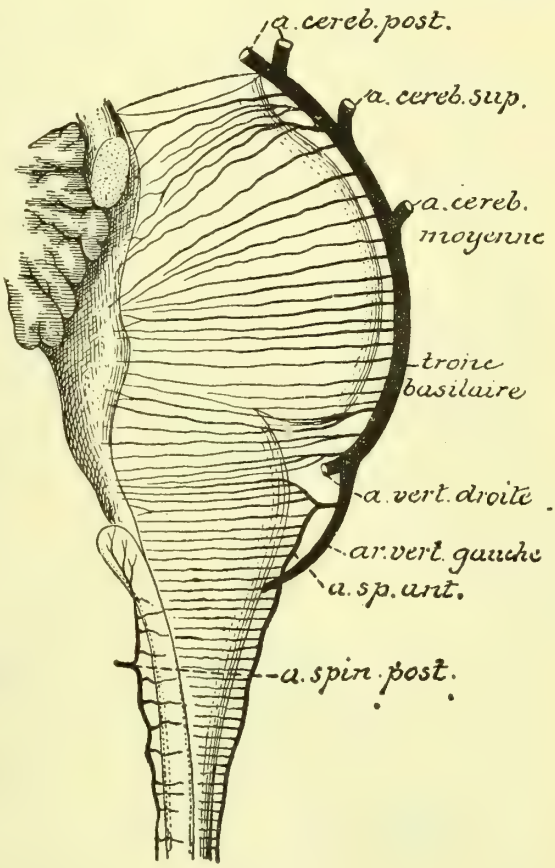

Fig. 592.
Les artères médianes antérieures et postérieures du bulbe et de la protubérance annulaire, (d'après Duret).

Circulation veineuse. Au réseau capillaire artériel fait suite le réseau veineux. Les capillaires veineux se réunissent en veinules qui accompagnent les artérioles et qui se jettent dans les grosses veines voisines.

Les nerfs périphériques dépendant de l'isthme du rhombencéphale et du mésencéphale

L'isthme du rhombencéphale donne origine à un seul nerf cranien : le nerf pathétique. Le mésencéphale donne origine également à un nerf cranien : le nerf oculo-moteur commun.

IV. Le nerf pathétique.

Le nerf pathétique *(n. trochlearis)* constitue la quatrième paire des nerfs craniens. Il provient de l'isthme du rhombencéphale. C'est un nerf exclusivement moteur destiné à innerver le muscle grand oblique du globe oculaire. De tous les

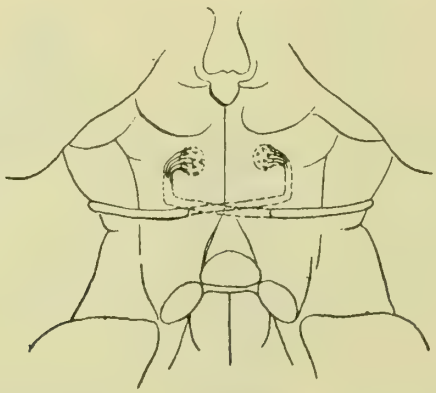

FIG. **593.**
Trajet des fibres radiculaires du nerf pathétique.

nerfs moteurs cérébro-spinaux il est le seul qui sorte de la face postérieure de l'axe cérébro-spinal, FIG. **593**.

Origine réelle. Il a son origine réelle dans un amas de cellules nerveuses situé dans la profondeur de l'axe nerveux, au niveau de la partie antérieure des émi-

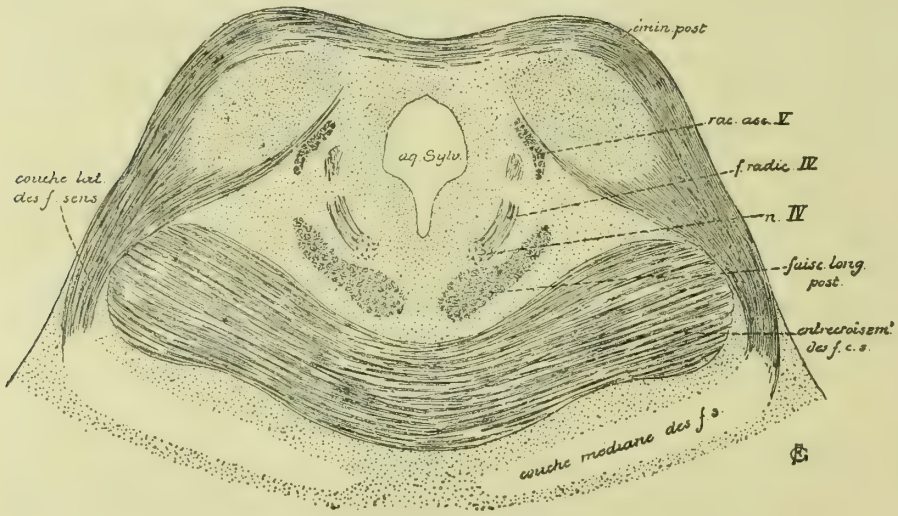

FIG. **594.**
Coupe passant par les tubercules quadrijumeaux inférieurs.

nences postérieures des tubercules quadrijumeaux, entre l'aqueduc de SYLVIUS et le faisceau longitudinal postérieur, FIG. **594**. Les prolongements cylindraxiles des cellules radiculaires qui constituent ce noyau se dirigent d'abord en dehors et en

arrière, en contournant quelque peu la face antéro-latérale de l'aqueduc de SYLVIUS. Arrivé sur le côté de ce canal, le faisceau des fibres nerveuses se recourbe en bas, en descendant dans le tronc cérébral, en dedans de la racine descendante du nerf trijumeau ; il forme ce qu'on appelle la *branche radiculaire descendante* du nerf pathétique. En dessous des éminences postérieures des tubercules quadrijumeaux, ces fibres se recourbent une seconde fois en arrière et en dedans ; elles traversent alors la partie supérieure de la valvule de VIEUSSENS où elles s'entrecroisent avec les fibres du côté opposé *(decussatio nervorum trochlearium)*, pour sortir du tronc cérébral de chaque côté de cette valvule, FIG. **593**.

Entre les cellules constitutives du noyau d'origine de ce nerf, on trouve un entrelacement complexe de fibrilles nerveuses représentant des ramifications cylin-



FIG. **595**.

FIG. **596**.

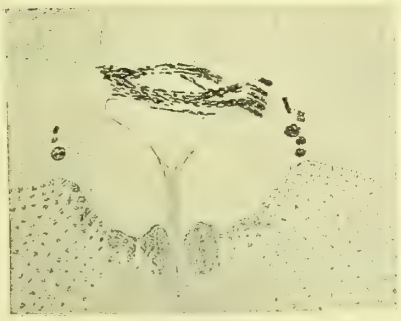

FIG. **597**.

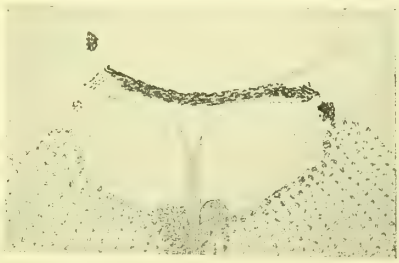

FIG. **598**.

draxiles collatérales et terminales mettant les cellules radiculaires du nerf pathétique en connexion avec les fibres de la voie motrice centrale, de la voie sensitive et du faisceau longitudinal postérieur.

De tous les nerfs cérébro-spinaux, le nerf pathétique est le seul qui présente un entrecroisement complet de ses fibres radiculaires.

Quelques auteurs croient cependant que cet entrecroisement n'est pas complet et que quelques fibres se rendent directement du noyau d'origine dans le nerf périphérique du même côté. Les recherches que nous avons faites, tant avec la méthode de NISSL (1) qu'avec la méthode de la dégénérescence wallérienne indirecte (2), ont confirmé cette opinion. Après section du nerf de la quatrième paire chez le lapin, on observe en chromolyse 5 ou 6 cellules du noyau du coté correspondant. Après arrachement du nerf et une survie de 35 à 40 jours on trouve, dans le tronc cérébral, envahies par la dégénérescence wallérienne indirecte, toutes les fibres radiculaires du nerf du côté opposé et quelques fibres dans le nerf du côté correspondant, FIG. **595** à **598**.

Origine apparente. Le nerf pathétique sort de l'axe cérébro-spinal sur la face postérieure du rhombencéphale, en dessous des tubercules quadrijumeaux, de chaque côté du frein de la valvule de VIEUSSENS.

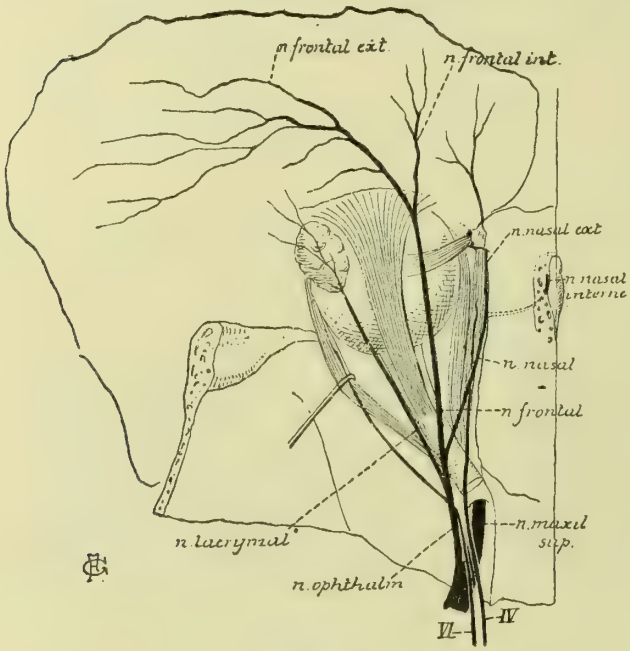

FIG. **599**.

Trajet périphérique. A partir de son origine apparente, le nerf pathétique se dirige en dehors ; il contourne le pédoncule cérébral, puis se porte en avant et en dedans pour traverser la dure-mère, un peu en dehors et en dessous de l'apophyse clinoïde postérieure, au point où s'entrecroisent les deux circonférences de la tente du cervelet. Il longe alors la paroi externe du sinus caverneux, en dessous du nerf oculo-moteur commun, pénètre dans l'orbite par la partie la plus interne de la fente sphénoïdale, se dirige en dedans en passant au-dessous du muscle releveur de la paupière supérieure et va se terminer dans le muscle grand oblique, FIG. **599**.

Pendant son trajet dans la paroi externe du sinus caverneux, le nerf pathétique reçoit un filet sensitif du nerf ophthalmique de WILLIS.

III. Le nerf oculo-moteur commun.

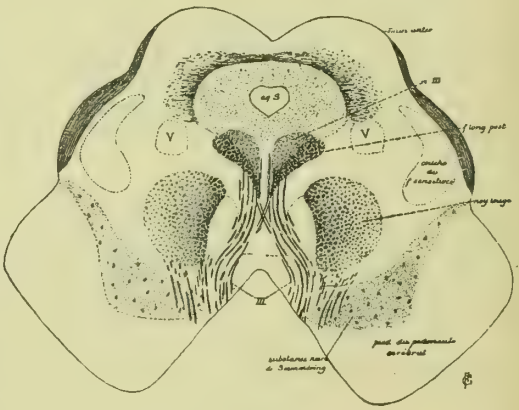

FIG. **600**.

Les deux nerfs oculo-moteurs communs *(n. oculomotorius)* constituent la troisième paire des nerfs craniens. Ce sont des nerfs exclusivement moteurs. Ils proviennent du cerveau moyen et vont innerver les muscles intrinsèques du globe oculaire et tous les muscles de la cavité orbitaire, à l'exception du muscle grand oblique innervé par le nerf pathétique et du muscle droit externe qui reçoit ses fibres motrices du nerf oculo-moteur externe.

Origine réelle. Le nerf oculo-moteur commun a son origine réelle dans une masse

de substance grise située dans le cerveau moyen, de chaque côté de la ligne médiane, au niveau des éminences antérieures des tubercules quadrijumeaux, entre l'aqueduc de SYLVIUS et le faisceau longitudinal postérieur, FIG. **600**. Des cellules radiculaires qui constituent cette masse grise partent les fibres périphériques. Celles-ci se réunissent en plusieurs fascicules qui traversent le faisceau longitudinal postérieur, la région de la calotte avec le noyau rouge de STILLING, une partie de la substance noire de SOEMMERING, pour sortir de l'axe cérébro-spinal par la face interne du pédoncule cérébral.

Constitution du noyau. — Le noyau d'origine du nerf de la troisième paire a d'abord été décrit, dans le névraxe de l'homme, comme constitué par une masse cellulaire compacte, située de chaque côté du raphé et désignée actuellement sous le nom de *noyau principal.* Dans ces derniers temps, on a découvert, dans le voiginage plus ou moins immédiat de ce noyau principal, d'autres noyaux petits, FIG. **601** :

1° Un noyau médian, impair, formé de cellules volumineuses identiques à celles que l'on rencontre dans le noyau principal et situé sur la face interne de ce dernier, près de son extrémité proximale. On l'appelle *noyau médian, noyau médian à grosses cellules* ou *noyau central de Perlia.*

2° Un noyau pair, latéral, formé de cellules très petites et connu sous le nom de *noyau à petites cellules* ou *noyau d'Edinger-Westphal.*

3° Le noyau de DARKSCHEWITSCH, situé dans le voisinage de la commissure postérieure.

4° Au même niveau que ce dernier, mais dans une situation plus ventrale, PERLIA (3), CASSIRER et SCHIFF (4), SIEMERLING et BOEDEKER (5) décrivent encore un amas cellulaire auquel ils donnent le nom de *noyau médian antérieur* ou *noyau double médian.* BECHTEREW (6) le décrit, dans le mésencéphale d'embryons humains, sous le nom de *noyau accessoire antérieur et interne.*

Les auteurs discutent encore pour savoir si toutes ces masses grises doivent être considérées comme des parties constituantes du noyau d'origine du nerf oculo-moteur commun.

D'après les recherches anatomiques et anatomo-pathologiques de CASSIRER et SCHIFF et celles plus récentes encore de SIEMERLING et BOEDEKER, les fibres radiculaires du nerf de la troisième paire proviendraient, chez l'homme, exclusivement des cellules du noyau latéral et du noyau médian ou central de PERLIA. Le noyau d'EDINGER-WESTPHAL, le noyau de DARKSCHEWITSCH et le noyau médian antérieur seraient totalement indépendants des fibres radiculaires de ce nerf. SIEMERLING et BOEDEKER font cependant une certaine réserve pour le noyau d'EDINGER-WESTPHAL. Ils pensent que ce noyau pourrait être en relation avec les muscles intrinsèques du globe oculaire.

BERNHEIMER (7), dans les recherches expérimentales qu'il a faites sur le singe, en se servant de la méthode de NISSL, admet d'une manière positive que les noyaux médians à petites cellules, ou *noyau d'Edinger-Westphal,* forment partie intégrante du noyau d'origine du nerf.

Les recherches anatomiques faites dans notre laboratoire par VAN BIERVLIET (8) prouvent que, chez le lapin, le noyau d'origine du nerf moteur oculaire commun est formé exclusivement par une masse volumineuse de cellules nerveuses située de chaque côté du raphé. Un noyau médian à grosses cellules n'existe pas chez le lapin. Quant au noyau à petites cellules, on en trouve un au niveau de l'extrémité proximale des noyaux latéraux. Il est difficile de dire s'il correspond au noyau d'EDINGER-WESTPHAL du mésencéphale de l'homme ; mais ce qui nous paraît incontestable, c'est qu'il est indépendant des fibres radiculaires du nerf.

De toutes ces recherches, il résulte que : 1° Chez le lapin, le noyau d'origine du nerf oculo-moteur commun est formé par *une masse grise unique,* l'homologue du noyau latéral ou principal du mésencéphale de l'homme. 2° Chez l'homme, le

noyau principal et le noyau médian à grosses cellules (qui n'existe pas chez le lapin) constituent les masses grises principales, sinon uniques, donnant origine aux fibres du nerf.

Localisation dans le noyau principal. — Un certain nombre d'auteurs ont admis, à la suite de Perlia, que le noyau principal était lui-même subdivisé en noyaux plus petits, indépendants l'un de l'autre aussi bien anatomiquement que physiologiquement, fig. **601**. En se basant sur des recherches anatomo-pathologiques, ils ont essayé de délimiter ces différentes masses cellulaires et d'établir leurs connexions avec les muscles périphériques.

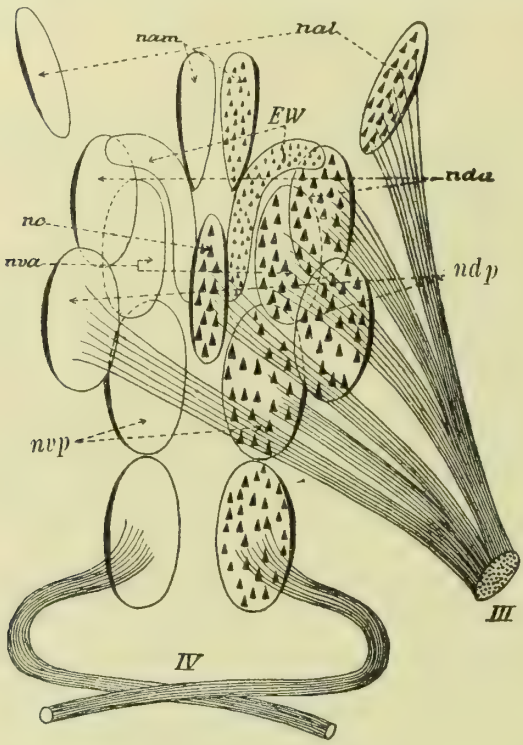

Fig. **601**.

Schéma montrant la disposition des différents groupes de cellules nerveuses qui constituent le noyau d'origine du nerf oculo-moteur commun. (d'après Perlia).

III : Nerf oculo-moteur commun.
nc : Noyau central de Perlia ou noyau médian à grosses cellules.
EW : Noyau d'Edinger-Westphal.
nva : Noyau ventral antérieur ou supérieur.
nvp : Noyau ventral postérieur ou inférieur.
nda : Noyau dorsal antérieur ou supérieur.
ndp : Noyau dorsal postérieur ou inférieur.
Ces quatres amas cellulaires forment ensemble le *noyau principal.*
nam : Noyau antérieur médian.
nal : Noyau antérieur latéral ou noyau de Darkschewitsch.
IV : Nerf pathétique avec son noyau d'origine.

Les recherches expérimentales de Hensen et Volckers constituent le point de départ de ces essais de localisation. Les schémas construits par les différents auteurs (Hensen et Volckers, Kahler et Pick, Allen Stahr, Rossolimo, Knies, Stuelp, etc.) et dont le plus connu est celui de Allen Stahr, diffèrent complètement l'un de l'autre ; de plus, aucun d'eux ne semble correspondre à la réalité.

Nous avons vu plus haut que les seules masses grises du mésencéphale de l'homme, qui appartiennent sans conteste au noyau d'origine du nerf III, sont celles désignées sous le nom de *noyau latéral principal* et *noyau médian à grosses cellules*. Perlia a admis que le noyau principal était formé lui-même de quatre noyaux plus petits. Mais cette segmentation du noyau principal n'a pas été retrouvée par les auteurs. Bernheimer, Kölliker, Cassirer et Schiff, Siemerling et Boedeker admettent, au contraire, que le noyau principal constitue une masse cellulaire unique dans laquelle il est impossible de reconnaître une répartition régulière et constante des cellules en groupes indépendants.

Il en est de même pour le noyau du nerf oculo-moteur commun chez le lapin (Van Biervliet).

Reste encore à rechercher si, à défaut d'une segmentation anatomique en noyaux plus petits, les cellules de ce noyau ne sont cependant pas réparties dans la masse commune d'une façon telle que, en réalité, chacun des muscles innervés par ce nerf se trouve représenté par un amas cellulaire compact présentant une forme et une situation constantes.

Cassirer et Schiff, de même que Siemerling et Boedeker, estiment que cette localisation est impossible si l'on se base uniquement sur les faits anatomo-pathologiques. Pour résoudre le problème, il faut avoir recours à l'expérimentation chez les animaux.

Ces recherches expérimentales ont été entreprises sur le lapin presque en même temps par Bernheimer, Schwabe (9). Bach (10) et Van Biervliet.

D'après les recherches de Van Biervliet, les muscles *intrinsèques* du globe oculaire présentent une innervation *directe* ; les cellules d'origine des fibres qui leur sont destinées occupent la partie dorsale du noyau, au niveau de ses deux cinquièmes supérieurs, et la partie centrale le long de ses trois cinquièmes inférieurs.

Parmi les muscles extrinsèques du globe oculaire, le muscle droit supérieur (et peut-être aussi le muscle releveur de la paupière supérieure) se comporte d'une façon spéciale : la plus grande partie des fibres qui lui sont destinées sont des fibres croisées ; elles proviennent des cellules nerveuses occupant la partie dorsale du noyau du côté opposé, au niveau de ses trois cinquièmes inférieurs.

Le muscle droit inférieur est innervé exclusivement par des *fibres directes*.

Les fibres destinées au muscle petit oblique et au muscle droit interne sont en majeure partie des *fibres directes* ; quelques-unes, en fort petit nombre, proviennent cependant du noyau du côté opposé.

Les cellules d'origine des fibres innervant le muscle petit oblique forment fig. **602**, *2*, dans le noyau commun, une colonne cellulaire placée au-devant de celle en connexion avec le muscle droit supérieur, fig. **602**, *1*. Cette colonne cellulaire occupe environ les trois cinquièmes inférieurs du noyau. Au-devant d'elle, surtout dans la partie proximale du noyau, se trouve la colonne cellulaire en connexion avec les muscles intrinsèques, fig. **602**, *3*. Les cellules d'origine des fibres destinées au muscle droit inférieur constituent une colonne assez compacte occupant la partie ventrale du noyau, fig. **602**, *4* ; elle commence à l'extrémité proximale de ce dernier pour se confondre plus bas avec l'extrémité inférieure de la colonne grise en connexion avec le muscle petit oblique.

Quant aux cellules d'origine des fibres qui innervent le muscle droit interne, elles se trouvent éparpillées sur la face ventrale du noyau, entre les fibres constitutives du faisceau longitudinal postérieur, environ le long des trois cinquièmes moyens, fig. **602**, *5*.

Les résultats de ces recherches expérimentales de Van Biervliet ont été confirmés par Bach (10).

Nous avons essayé de reproduire, dans la figure schématique ci-jointe, fig. **602**, la position relative de ces colonnes grises en connexion avec les différents muscles périphériques. Nous devons cependant faire ressortir que, en réalité, ces colonnes cellulaires ne présentent nulle part, dans le noyau, de limites précises. Elles ne forment pas des lames cellulaires occupant toute la largeur du noyau. Ce ne sont pas non plus des masses compactes uniquement constituées de cellules dont l'axone présente une même destination périphérique, mais sur chaque coupe transversale on rencontre, au sein de chacune de ces masses cellulaires, des éléments nerveux destinés à un autre muscle périphérique.

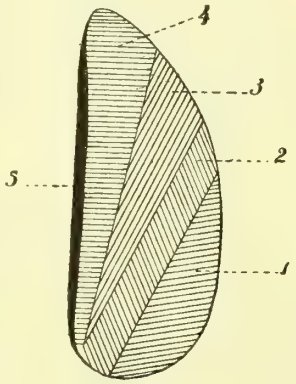

Fig. **602**.

Les résultats de ces recherches expérimentales faites sur le lapin ne sont valables que pour l'animal qui a servi à ces expériences.

Il résulte, en effet, des recherches expérimentales faites par Bernheimer sur le noyau d'origine du nerf oculo-moteur commun que, chez le singe, non seulement l'innervation des muscles diffère sensiblement de celle que nous venons de décrire chez le lapin, mais encore la disposition des différents petits noyaux y est toute autre.

Chez le singe, le *muscle droit inférieur* ne reçoit que des *fibres croisées*. Le muscle petit oblique reçoit à la fois des fibres croisées et des fibres directes, avec prédominance cependant des premières. Le muscle droit interne reçoit également les deux espèces de fibres, avec prédominance des fibres directes. Quant au muscle droit supérieur, au muscle releveur de la paupière supérieure et aux muscles intrinsèques du globe oculaire, leur innervation est directe.

Ces différentes masses cellulaires ne sont pas, comme chez le lapin, placées les unes au-devant des autres, mais bien les unes au-dessus des autres, et cela de telle façon que,

en allant de haut en bas, on rencontrerait successivement les masses cellulaires en connexion avec :

Le muscle releveur de la paupière supérieure,
Le muscle droit supérieur,
Le muscle droit interne,
Le muscle petit oblique et
Le muscle droit inférieur.

Ces différentes masses cellulaires forment, par leur ensemble, le noyau principal du nerf, exclusivement en connexion avec les muscles extrinsèques de l'œil. Quant aux fibres destinées aux muscles intrinsèques de l'œil, elles proviendraient des cellules constitutives du noyau médian à grosses cellules et du noyau d'Edinger-Westphal.

On ignore encore jusqu'à quel point ces résultats sont applicables au noyau d'origine du nerf chez l'homme.

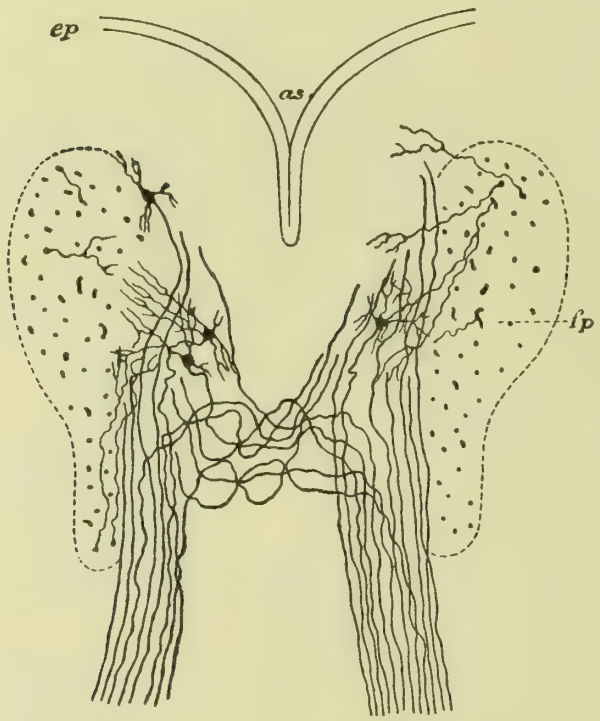

Fig. **603**.
Noyau d'origine et filets radiculaires du nerf oculo-moteur commun chez un embryon de canard.

as : Plancher de l'aqueduc de Sylvius.
ep : Epithélium épendymaire.
fp : Faisceau longitudinal postérieur.

Un grand nombre d'auteurs admettent encore, à la suite des recherches de Math. Duval et de Laborde (12), qu'un certain nombre de fibres nerveuses du nerf oculo-moteur commun proviennent du noyau d'origine du nerf oculo-moteur externe du côté opposé. Sur le névraxe des lapins auxquels Van Biervliet a sectionné les diverses branches du nerf oculo-moteur commun, nous avons examiné avec soin les cellules constitutives du noyau d'origine du nerf oculo-moteur externe ; aucune d'elles ne présentait le phénomène de chromolyse.

Nous pouvons conclure de ce fait qu'aucune des fibres du nerf oculo-moteur commun ne peut avoir sa cellule d'origine dans la masse grise appartenant au nerf oculo-moteur externe.

D'autre part, à la suite de la section isolée du nerf de la sixième paire, faite dans la cavité orbitaire, nous avons observé le phénomène de chromolyse dans *toutes* les cellules constitutives du noyau d'origine (1).

Ces deux faits prouvent, nous semble-t-il, que la connexion admise par Duval et Laborde entre le nerf VI et le nerf III n'existe pas chez le lapin.

Une conclusion analogue se dégage, pour le *névraxe de l'homme*, des recherches anatomo-pathologiques de SIEMMERLING et BOEDEKER.

Outre les cellules radiculaires, on trouve encore, dans la masse grise qui sert d'origine au nerf oculo-moteur commun, un entrelacement très serré de fines fibrilles nerveuses. Un certain nombre d'entre elles doivent être considérées comme des branches collatérales et terminales des fibres du faisceau longitudinal postérieur et du faisceau longitudinal prédorsal ou *faisceau tecto-bulbaire*. Or, nous avons vu que les fibres de ce dernier faisceau proviennent de cellules nerveuses situées dans le noyau des éminences antérieures des tubercules quadrijumeaux. Ces fibres constituent une voie importante reliant les ramifications terminales des fibres optiques aux noyaux d'origine des différents nerfs qui innervent les muscles du globe oculaire.

FIG. **604**.
Fibres radiculaires croisées envahies par la dégénérescence wallérienne indirecte.

Quant aux fibres du faisceau longitudinal postérieur qui se mettent en connexion avec le noyaux du nerf III, ce sont principalement des fibres *ascendantes* provenant des masses grises du bulbe en connexion avec les fibres acoustiques et surtout avec les fibres vestibulaires (13).

Une autre partie de ces fibrilles nerveuses doivent être considérées, selon toute probabilité, comme des ramifications cylindraxiles collatérales et terminales d'un certain nombre de fibres de la voie pyramidale, fibres qui doivent relier ces cellules radiculaires à la zone motrice de la couche corticale grise de l'hémisphère cérébral du côté opposé.

D'autres fibrilles proviennent de l'olive cérébelleuse du côté opposé, amenées par les fibres olivo-rubro-thalamiques du pédoncule cérébelleux supérieur (14) ; d'autres encore doivent provenir des fibres de la voie sensitive centrale.

Origine apparente. Le nerf oculo-moteur commun a son origine apparente sur la face interne du pédoncule cérébral, dans un sillon longitudinal qui sépare ce pédoncule de la substance perforée postérieure ou substance interpédonculaire. Cette origine se fait par un grand nombre de petits filets nerveux qui se réunissent bientôt en un tronc unique.

Pendant leur trajet de l'origine réelle à l'origine apparente, les fibres radiculaires du nerf oculo-moteur commun subissent un entrecroisement partiel (2, 8, 15 et 16), de telle sorte que le noyau d'origine d'un côté du tronc cérébral envoie la plus grande masse de ses fibres radiculaires dans le nerf périphérique du même côté et une petite partie de ses fibres dans le nerf du côté opposé, FIG. **603** et **604**.

Les fibres croisées proviennent, au moins chez le lapin, de la partie dorsale du noyau commun au niveau de ses 3/5 inférieurs (VAN GEHUCHTEN, VAN BIERVLIET).

Trajet périphérique. A partir de son origine apparente sur la face interne du pédoncule cérébral, le nerf oculo-moteur commun se dirige en avant et en dehors, en passant entre l'artère cérébrale postérieure et l'artère cérébelleuse supérieure ; il traverse la dure-mère en dehors de l'apophyse clinoïde postérieure, pénètre dans le sinus caverneux dont il longe la paroi supérieure, FIG. **605**, passe par la partie la plus interne de la fente sphénoïdale et arrive ainsi dans la cavité orbitaire où il se divise en deux branches terminales, l'une supérieure et l'autre inférieure, FIG. **606**.

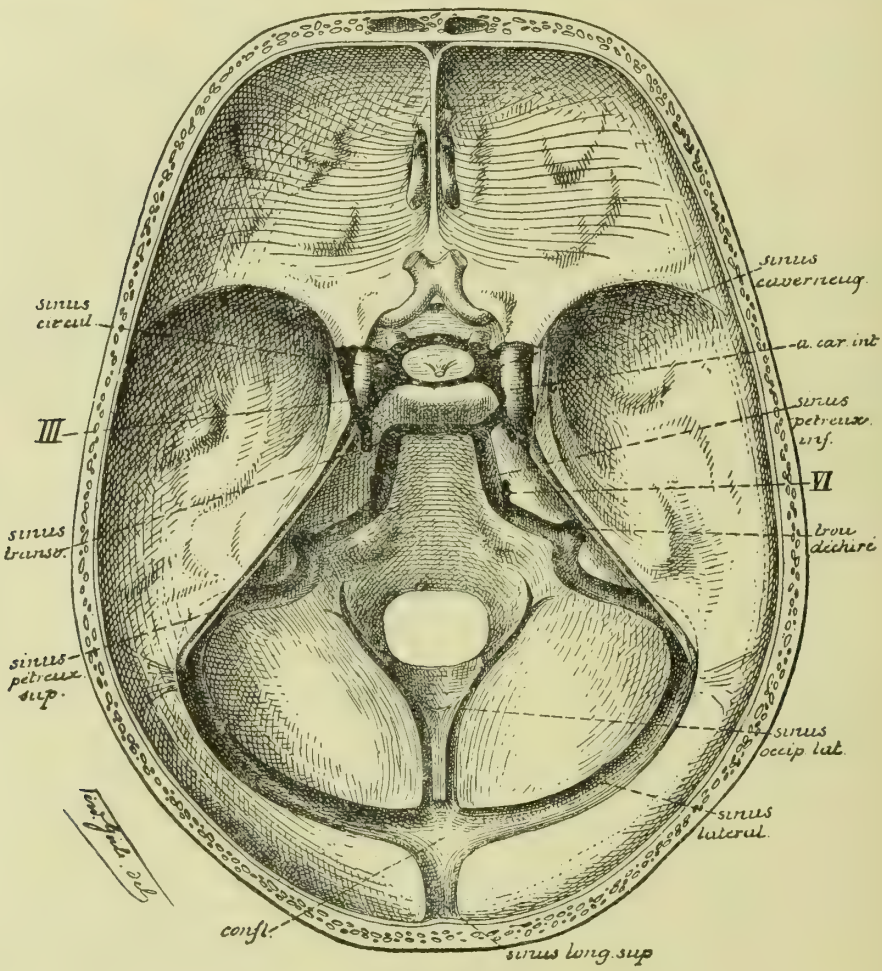

FIG. **605**.

Pendant son trajet dans la paroi externe du sinus caverneux, le nerf oculo-moteur commun s'anastomose avec le plexus sympathique qui entoure la carotide interne et avec le nerf ophthalmique de WILLIS. Cette dernière anastomose amène au nerf oculo-moteur commun des fibres sensitives provenant du nerf trijumeau.

Branches terminales. La *branche supérieure (ramus superior)* est la plus grêle. Elle passe au-dessus du nerf optique, gagne la face profonde du muscle droit supérieur et se distribue à ce muscle et au muscle releveur de la paupière supérieure.

La *branche inférieure (ramus inferior)* est la plus volumineuse. Après un court trajet dans la cavité orbitaire, elle se subdivise en trois rameaux divergents :

1° un *rameau interne* qui pénètre directement dans la face profonde du muscle droit interne ;

2° un *rameau inférieur* destiné au muscle droit inférieur et

3° un *rameau externe* qui se dirige en avant et va se terminer dans le muscle petit oblique. C'est de ce rameau externe que part un petit filet nerveux destiné au gan-

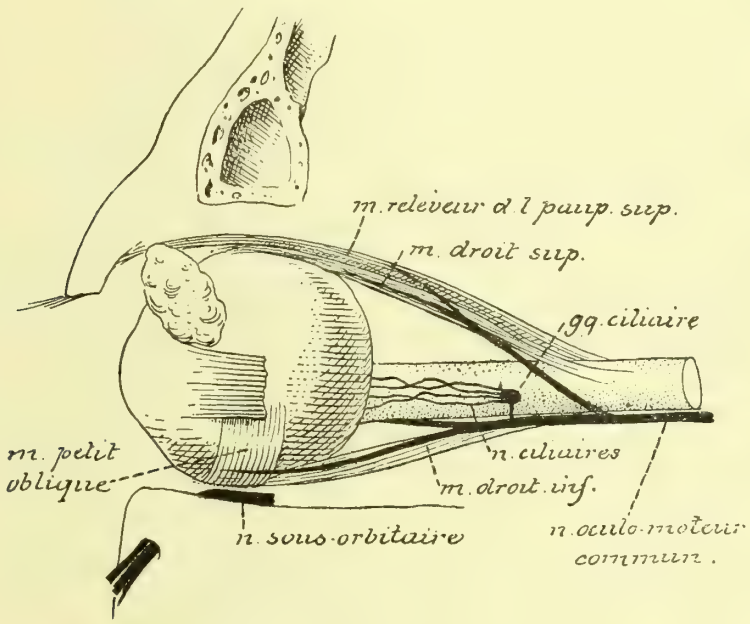

FIG. **606**.
Les branches terminales du nerf oculo-moteur commun.

glion ciliaire dont il constitue la *courte racine* ou la *racine motrice (radix brevis ganglii ciliaris)*. En décrivant la branche ophthalmique du nerf trijumeau, nous avons vu que ces fibres motrices du nerf oculo-moteur commun passent indirectement dans les nerfs ciliaires, pénètrent dans le globe oculaire et vont innerver les muscles intrinsèques de l'œil : le muscle ciliaire ou tenseur de la choroïde et le muscle constricteur de l'iris.

Des recherches expérimentales ont prouvé, en effet, que les fibres motrices destinées aux muscles intrinsèques du globe oculaire ne proviennent pas directement du nerf de la troisième paire, mais que ces fibres ont leurs cellules d'origine dans le ganglion ciliaire lui-même : la section expérimentale du nerf oculo-moteur commun, faite au sortir du tronc cérébral, est suivie, de la dégénérescence des fibres du bout périphérique, mais cette dégénérescence ne dépasse pas le ganglion ciliaire. D'autre part, l'extirpation du tractus uvéal d'un globe oculaire entraîne le phénomène de chromolyse dans les cellules du ganglion ciliaire, alors que toutes les cellules du noyau d'origine du nerf oculo-moteur commun restent normales.

Littérature.

(1) Van Gehuchten : *Recherches sur l'origine réelle des nerfs cranienz.* I. *Les nerfs moteurs oculaires.* Journal de Neurologie, 1898. — *De l'existence ou de la non-existence de fibres croisées dans le tronc des nerfs moteurs craniens.* Journal de Neurologie, 1899. — (2) Van Gehuchten : *Recherches sur l'origine réelle et le trajet intracérébral des nerfs moteurs craniens.* Le Névraxe. Vol. V, 1903. — Perlia : *Die Anatomie des oculomotorius-centrums beim Menschen.* Archiv f. ophtalmologie, 1889. — Cassirer et Schiff : *Beiträge zur Pathologie der chronischen Bulbärerkrankungen.* Arbeiten aus dem Institut für Anatomie und Phys. Wien, 1896. — (5) Siemerling et Boedeker : *Chronische fortschreitende Augenmuskellähmung und progressive Paralyse.* Archiv für Psychiatrie. Bd. 29. 1897. — (6) Bechterew : *Ueber die Kerne der mit den Augenbewegungen in Beziehung stehenden Nerven und über die Verbindung derselben unter einander.* Archiv f. Anat. und Phys., Anat. Abth., 1897. — (7) Bernheimer : *Zur Kenntniss der Localisation im Kerugebiete des Oculomotorius.* Wiener Klin. Wochenschrift, 1896. — *Experimentelle Studien zur Kenntniss der Innervation der inneren und äusseren von Oculomotorius versorgten Muskeln des Auges.* Archiv f. ophthalmologie, 1877. — (8) Van Biervliet : *Le noyau d'origine du nerf oculo-moteur commun chez le lapin,* La Cellule, 1899. — (9) Schwabe : *Ueber die Gliederung des Oculomotoriushauptkern und die Lage der den einzelnen Muskeln entsprechenden Gebiete in denselben.* Neurolog. Centralbl., 1897. — (10) Bach : *Die Ergebnisse experimenteller Untersuchungen über die Augenmuskelkerngebiete.* Die Heilkunde, 1897. — (11) *Zur Lehre von de Augenmuskellähmungen und der Störungen der Pupillenbewegung.* Archiv für ophthalmologie, 1899. — (12) Math. Duval et Laborde : *De l'innervation des mouvements associés des globes oculaires.* Journal de l'anatomie et de physiologie, 1880. — (13) Van Gehuchten : *Connexions du noyau de Deiters et des masses grises voisines.* Le Névraxe. Vol. VI, 1904. — (14) Van Gehuchten : *Les pédoncules cérébelleux supérieurs.* Le Névraxe. Vol. VII. 1905. — (15) Kölliker : *Ueber den Ursprung des Oculomotorius beim Menschen.* Sitzungber. d. Wurzb. phys. méd. Gesellsch., 1892. — Van Gehuchten : *De l'origine du nerf oculo-moteur commun.* La Cellule, 1892.

TRENTE-CINQUIÈME LEÇON

La structure interne du diencéphale.

Division du diencéphale en thalamencéphale et en hypothalamus.
Le thalamencéphale comprenant le thalamus, le méthathalamus et l'épithalamus.
L'hypothalamus :
Corps mamillaires, substance interpédonculaire, infundibulum avec hypophyse et région sous-optique.
La circulation du diencéphale. — Le nerf optique.

La structure interne du diencéphale.

Le cerveau intermédiaire ou diencéphale est la partie de l'axe cérébro-spinal qui provient de la partie postérieure de la première vésicule cérébrale primitive. Nettement distinct des parties voisines pendant les premiers jours du développement embryonnaire, le cerveau intermédiaire est bien vite recouvert par le développement excessif que prennent les vésicules hémisphériques du cerveau terminal. Il est difficile, chez l'adulte, d'indiquer les limites précises qui séparent le cerveau intermédiaire du télencéphale en avant et du mésencéphale en arrière.

Nous avons vu, en étudiant la grosse anatomie de l'axe cérébro-spinal, que le sillon de Monro, qui existe sur la face interne de chaque couche optique, divise le cerveau intermédiaire en deux parties : une partie inférieure, appartenant à la fois au diencéphale et au télencéphale, à laquelle on donne le nom de *hypothalamus* ou *région sous-thalamique* ; et une partie supérieure, appartenant exclusivement au diencéphale, connue sous le nom de *thalamencéphale.*

Thalamencéphale.

Le thalamencéphale est formé de trois parties : le *thalamus* ou couches optiques, le *métathalamus* ou corps genouillés et l'*épithalamus* comprenant le corps pinéal, l'habénula et les parties voisines.

Thalamus ou *couches optiques.* Chaque *couche optique* représente une masse compacte de substance grise formée de cellules nerveuses et de fibres nerveuses ; elle est divisée par deux minces lamelles blanches en trois masses distinctes appelées noyaux : un noyau antérieur, un noyau médian et un noyau latéral.

Les cellules nerveuses qui les constituent appartiennent au type multipolaire [Cajal (1)].

Les fibres nerveuses forment, sur la face supérieure de chaque couche optique, une zone blanche appelée *stratum zonale*. Elles appartiennent en grande partie aux nerfs optiques et représentent les prolongements cylindraxiles des cellules nerveuses de la couche ganglionnaire de la rétine qui viennent se terminer, par des ramifications libres, entre les cellules nerveuses de la couche optique.

La face interne des couches optiques est libre ; elle est recouverte par l'épithé-

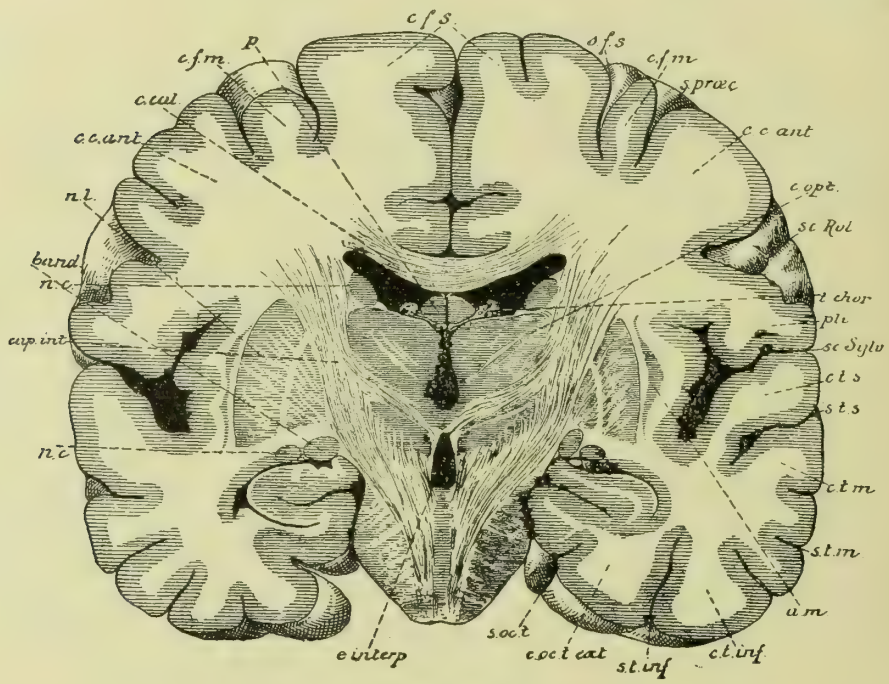

Fig. **607**.

Coupe frontale passant par les ganglions de la base.

cfs : Circonvolution frontale supérieure.
sfs : Sillon frontal supérieur.
cfm : Circonvolution frontale moyenne.
s. præc. : Sillon précentral.
cc. ant. : Circonvolution centrale antérieure.
sc. Rol. : Sillon de Rolando.
c. opt. : Couche optique.
t. chor. : Toile choroïdienne.
pli : Pli de passage entre les deux circonvolutions centrales.
sc. sylv. : Fissure de Sylvius.
c. t. s. : Circonvolution temporale supérieure.
s. t. s. : Sillon temporal supérieur.
c. t. m. : Circonvolution temporale moyenne.
s. t. m. : Sillon temporal moyen.
am : Avant-mur.
c. t. inf. : Circonvolution temporale inférieure.
s. t. inf. : Sillon temporal inférieur.
c. oc. t. ext. : Circonvolution occipito-temporale externe ou fusiforme
s. acc. t. : Sillon occipito-temporal ou fissure collatérale.
e. interp. : Espace interpédonculaire.
nc : Noyau caudé.
cap. int. : Bras postérieur de la capsule interne.
band. : Bandelette optique.
c. cal. : Corps calleux.
p : Voûte à trois piliers.

lium épendymaire et limite la face latérale du troisième ventricule, fig. **607**.

La face externe de la couche optique répond au bras postérieur de la capsule interne. Un grand nombre de fibres nerveuses pénètrent par cette face latérale dans la couche optique. Elles appartiennent à ce qu'on appelle la *couronne rayonnante de la couche optique* et relient l'écorce grise du cerveau terminal à la masse grise du cerveau intermédiaire.

D'après les nombreuses recherches expérimentales de v. Monakow (2), la couche optique se trouve reliée par les fibres de la couronne rayonnante à toutes les régions de l'écorce cérébrale. Ces fibres sont à la fois corticifuges ou cortico-thalamiques et corticipètes ou thalamo-corticales, avec prédominance cependant de ces dernières. L'existence des fibres thalamo-corticales en nombre considérable a encore été démontrée par Dejerine et Long (3), dans deux cas de lésion congénitale des hémisphères cérébraux où les fibres d'origine corticale faisaient complètement défaut, ainsi que par les recherches expérimentales de Probst (30).

Il est prouvé, par les recherches expérimentales d'un grand nombre d'auteurs, que toutes les fibres centripètes provenant des centres nerveux inférieurs se terminent dans la couche optique ; telles sont : les fibres de la voie sensitive médullo-thalamique, fibres croisées qui relient les noyaux des cordons postérieurs au thalamus ; les fibres de la voie centrale du trijumeau ou voie sensitive bulbo-thalamique, fibres croisées unissant le noyau terminal du trijumeau à la couche optique ; telles encore un grand nombre des fibres du pédoncule cérébelleux supérieur ou fibres croisées olivo-thalamiques.

La couche optique apparait donc bien comme un volumineux noyau gris appartenant aux voies sensitives et qui se trouve interposé entre ces dernières et l'écorce cérébrale.

Les recherches de Nissl, Kölliker, Munzer, Cajal et d'autres ont démontré que la couche optique n'est pas une masse grise homogène, mais qu'elle se laisse subdiviser en un grand nombre de noyaux plus petits, différents les uns des autres par leur volume et quelque peu aussi par les caractères morphologiques des cellules qui les constituent. Mais dans l'état actuel de la science on ne connait pas encore la valeur précise, ni même les connexions anatomiques spéciales de ces différents noyaux entrant dans la constitution des thalamus.

Il semblerait, à priori, que, la couche optique étant un centre important où convergent toutes les voies *centripètes*, cette masse grise devrait être aussi le noyau d'origine d'un grand nombre de voies *centrifuges*, et devenir ainsi un véritable centre réflexe supérieur ou sous-cortical. Mais les recherches expérimentales ne sont pas venues confirmer cette opinion. Les lésions thalamiques les plus diverses n'ont jamais entrainé de dégénérescence secondaire *descendante* pouvant se poursuivre jusque dans la moelle épinière. D'après les recherches de Probst (23 et 30)), les fibres descendantes du thalamus ne dépasseraient pas le mésencéphale. Wallenberg (24) prétend cependant qu'après lésion de la partie dorso-médiane du thalamus chez le chat, il a pu poursuivre de nombreuses fibres dégénérées descendantes, dont les unes se rendent par le faisceau longitudinal prédorsal jusque dans le cordon antérieur de la moelle, tandis que les autres se joignent au faisceau rubro-spinal pour prendre part à la constitution du cordon latéral. Mais ces recherches demandent confirmation, car une lésion concomitante de l'une ou l'autre masse grise, voisine de la commissure postérieure et appartenant au mésencéphale, ne se laisse pas toujours exclure avec certitude.

Bechterew (4), en s'appuyant sur les recherches de Sakowitsch, a admis que les fibres du faisceau rubro-spinal ont leurs cellules origine dans la couche optique, mais ces

résultats ont été contestés par Redlich, Probst, Pavlow, Van Gehuchten, Rothmann et beaucoup d'autres qui ont montré que ces fibres proviennent du noyau rouge.

D'après Cajal (25), la partie latérale du diencéphale se laisserait schématiquement subdiviser en deux étages : un étage supérieur, le thalamus proprement dit, masse grise essentiellement sensitive où viennent se terminer les fibres centripètes des centres nerveux inférieurs ; et un étage inférieur ou *région sous-thalamique* caractérisée par plusieurs petites masses grises connues sous les noms de *substance noire*, *noyau rouge*, *corps de Luys*, *noyau du champ de Forel*, *noyau de la capsule interne*, etc. Toutes ces masses seraient de nature motrice. C'est là que se termineraient certaines fibres provenant de l'écorce cérébrale pour s'y mettre en connexion avec des cellules nerveuses dont les axones, descendants ou centrifuges, trouveraient leur terminaison dans les noyaux moteurs des nerfs périphériques.

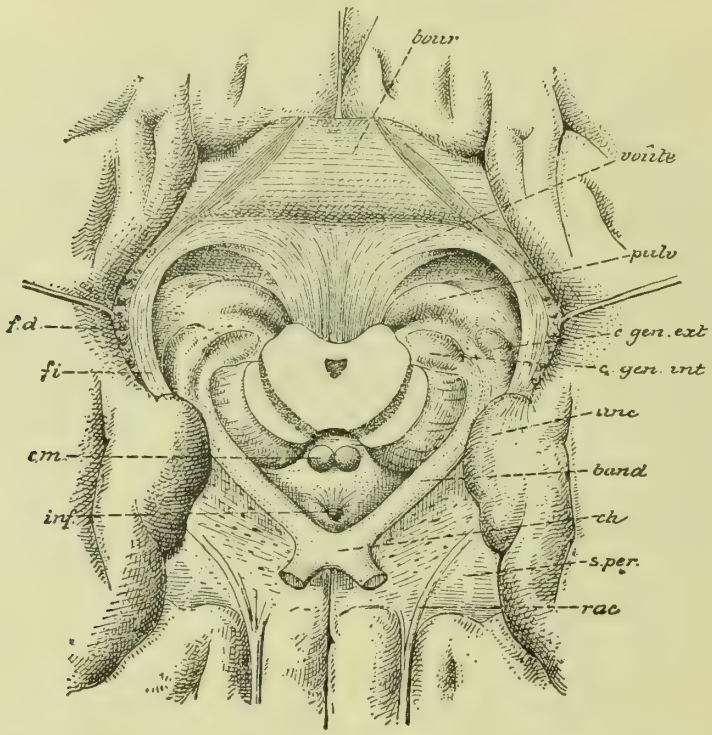

Fig. **608**.

Rapports des bandelettes optiques avec les corps genouillés et les couches optiques. Gr. nat.

fd : Faisceau denté.
fi. : Fimbria.
cm : Corps mamillaires.
inf. : Infundibulum.
rac. : Racine olfactive.
s. per. : Substance perforée antérieure.
ch. : Chiasma des nerfs optiques.
band. : Bandelette optique.
unc, : Repli unciforme.
bour. : Bourrelet du corps calleux.

Méthalamus ou *corps genouillés*. Les *corps genouillés* sont des noyaux gris situés à la limite du cerveau intermédiaire et du cerveau moyen, dans l'épaisseur même de chaque bandelette optique, fig. **608**. Nous verrons plus tard que, arrivée près de l'axe nerveux, la bandelette optique se divise, de chaque côté, en une racine externe et une racine interne. Les fibres de la racine externe se terminent en grande partie dans la masse grise du corps genouillé externe, tandis que les fibres de la racine

interne trouvent, en partie aussi, leur terminaison dans le corps genouillé interne.

Les fibres *optiques*, destinées au corps genouillé *externe*, s'y terminent par des ramifications libres et s'y mettent en connexion avec des cellules nerveuses dont les prolongements cylindraxiles se rendent dans la voie optique corticale.

Il résulte des recherches de Cajal, faites avec la méthode de Golgi, que les fibres de la voie *acoustique* bulbo-mésencéphalique se terminent, en majeure partie, dans le corps genouillé *interne*. Celui-ci serait donc pour la voie acoustique ce que le corps genouillé externe est pour la voie optique, c'est-à-dire le lieu de terminaison du deuxième neurone de la chaîne acoustique, en même temps que le noyau d'origine du chainon cortical (ou mieux diencéphalo-cortical) reliant le corps genouillé interne à la sphère auditive localisée dans les circonvolutions temporales ; absolument comme le corps genouillé externe est considéré comme donnant naissance à des fibres corticipètes, diencéphalo-corticales, allant se terminer dans la sphère visuelle, sur la face interne du lobe occipital.

Il résulte d'ailleurs des recherches de v. Monakow que l'ablation de l'écorce grise des circonvolutions temporales, chez l'animal nouveau-né, entraine une atrophie notable du corps genouillé interne du côté correspondant.

Epithalamus. A la partie supérieure de la face interne de chaque couche optique se trouve un petit faisceau blanc à direction antéro-postérieure : la *strie médullaire de la couche optique*, fig. **609**. Les fibres constitutives de cette strie se terminent dans le ganglion de l'habénula ; on ignore encore où ces fibres ont leurs cellules d'origine. D'après Edinger et Kölliker ces fibres appartiendraient à la voie olfactive. D'après Cajal, elles doivent être considérées comme des branches collatérales nées de la voie olfactive basale.

Arrivée dans le voisinage du corps pinéal, la strie médullaire s'épaissit considérablement et prend le nom de *trigone de l'habénula*. Ce trigone est formé de fibres nerveuses et de cellules nerveuses. Les fibres nerveuses appartiennent à la strie médullaire correspondante ; elles se terminent dans le trigone de l'habénula par des ramifications libres. L'ensemble des cellules nerveuses forment une petite masse grise connue sous le nom de *ganglion de l'habénula*. Ce sont des cellules multipolaires dont les prolongements cylindraxiles se dirigent en arrière, pour se réunir en un petit faisceau compact désigné sous le nom de *faisceau de Meynert* ou *faisceau rétro-réflexe*. Ce faisceau se dirige en arrière, traverse le mésencéphale en longeant la face interne du noyau rouge, et s'étend jusque dans le ganglion interpédonculaire, où ses fibres constitutives se terminent par des ramifications libres (Van Gehuchten, Edinger, Cajal, Kölliker).

Les deux ganglions de l'habénula sont reliés l'un à l'autre par un petit faisceau de fibres nerveuses passant au-devant de la base du corps pinéal ; la partie de ce faisceau, comprise entre le trigone de l'habénula et la base du corps pinéal, a été désignée pendant longtemps sous le nom de *pédoncule du corps pinéal*. On pense que les fibres constitutives de ces pédoncules établissent une connexion entre les ganglions de l'habénula, *commissure des habénulas (commissura habenularum)*, mais on ignore encore où ces fibres ont leur origine et leur terminaison.

Corps pinéal ou épiphyse. L'*épiphyse* est un petit organe énigmatique que quel-

ques auteurs considèrent comme un organe rudimentaire, représentant un œil pariétal ou le troisième œil des vertébrés. Chez l'homme adulte, cet organe est constitué de tubes épithéliaux enroulés, de vaisseaux sanguins et d'un dépôt de sels calcaires. Cajal (5) a pu y poursuivre les ramifications terminales d'un certain nombre de fibres nerveuses sympathiques provenant du plexus sympathique des artères voisines.

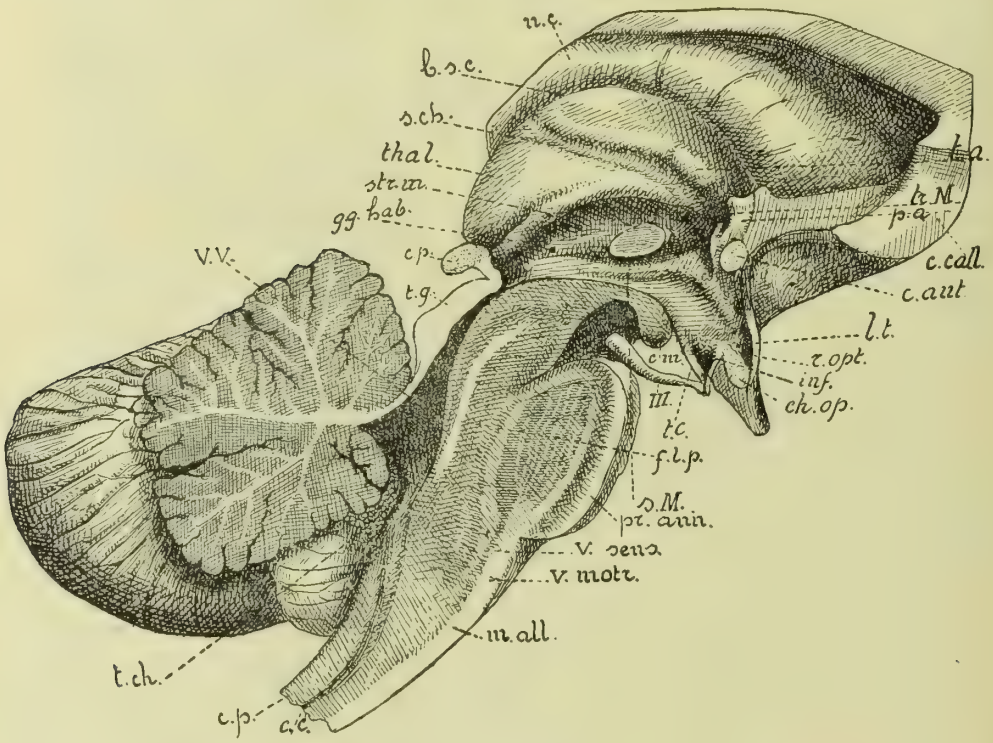

Fig. **609.**

Section médiane du tronc cérébral. Gr. nat.

Nc : Noyau coudé.
B. c. : Bandelette semi-circulaire.
S. ch. : Sillon choroïdien.
thal. : Thalamus.
str. m. : Strie médullaire.
gg. hab. : Ganglion de l'habénula.
C. p. : Corps pinéal.
t. q. : Tubercules quadrijumeaux.
V V : Valvule de Vieussens.
t. ch. : Toile choroïdienne.
c. p. : Cordon postérieur.
c. c. : Canal central.
m. al. : Moelle allongée.
v. motr. : Voie motrice.
v. sens. : Voie sensitive.
pr. ann. : Protubérance annulaire.
s. m. : Sillon de Monro.
f. l. p. : Faisceau longitudinal postérieur.
III : Nerf oculo-moteur commun.
c. m. : Corps mamillaires.
t. c. : Tubercule cendré.
ch. opt. : Chiasma optique.
inf. : Récessus optique.
r. opt. : Récessus optique.
l. t. : Lame terminale.
c. ant. : Commissure antérieure.
c. call. : Corps calleux.
p. ant. : Pilier antérieur du trigone.
tr. M. : Trou de Monro.
t. ant. : Tubercule antérieur de la couche optique

D'après les recherches de Dimitrova (26), le corps pinéal de l'adulte est constitué essentiellement par des éléments névrogliques groupés dans les intervalles laissés libres par les travées d'une charpente conjonctive. Celle-ci renferme les vaisseaux sanguins et sert de substratum à des lacunes lymphatiques.

Commissure postérieure. En dessous de la base de l'épiphyse, en arrière de la commissure interhabénulaire, nous trouvons un faisceau transversal de fibres ner-

veuses qui constitue la *commissure postérieure*. Il appartient déjà au cerveau moyen. On pense que ces fibres proviennent, du moins en partie, de la couche optique, qu'elles s'entrecroisent dans la commissure, puis se recourbent dans le cerveau moyen. Mais on ne sait pas de quelles cellules nerveuses proviennent ces fibres, ni dans quelles masses elles vont se terminer.

D'après P. Ramon (27) et Edinger (28), ces fibres proviennent partiellement d'un noyau occupant l'extrémité caudale de la couche optique. Leur origine principale se trouverait dans une masse grise voisine de la commissure postérieure : le *noyau commun de cette commissure et du faisceau longitudinal postérieur*. Après entrecroisement dans la commissure postérieure, ces fibres entrent dans le faisceau longitudinal postérieur du côté opposé et peuvent être poursuivies jusque dans la moelle allongée.

Hypothalamus.

La région sous-thalamique appartient à la fois au diencéphale et au télencéphale. C'est une des régions les plus complexes du névraxe. On la divise en deux parties : une *partie mamillaire* et une *partie optique*.

Nous avons vu que la partie mamillaire de l'hypothalamus, ou partie dépendant du diencéphale, comprend les corps mamillaires avec l'éminence sacculaire de Retzius et une partie du tubercule cendré, fig. **610** ; tandis que l'infundibulum, la tige pituitaire avec l'hypophyse, le chiasma des nerfs optiques, le récessus optique et la lame terminale appartiennent à la *partie optique*, ou partie de l'hypothalamus dépendant du télencéphale.

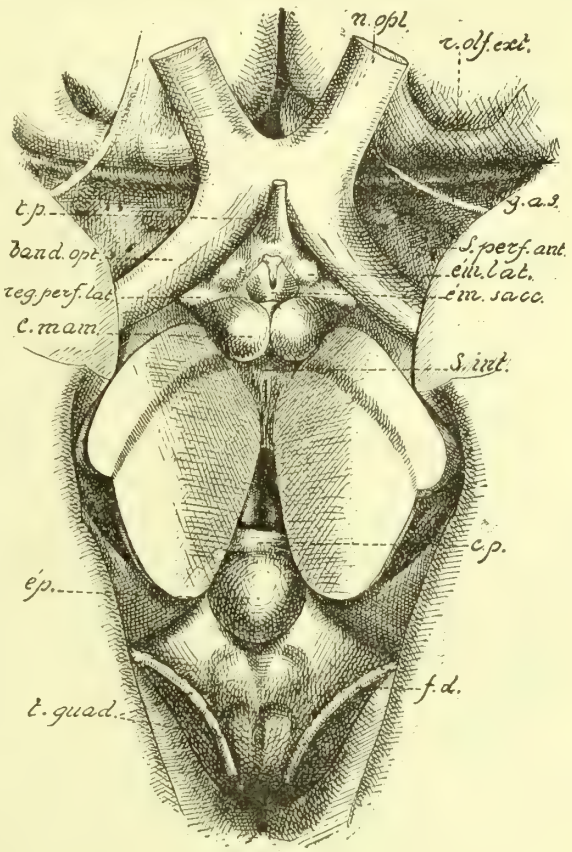

Fig **610**.

Partie de la base du cerveau comprise entre le chiasma optique, les bandelettes optiques et des pédoncules cérébraux, et montrant les principales parties de l'hypothalamus. Gr. nat. 1 1/2.

n. opt. : Nerf optique.
s. perf. ant. : Substance perforée antérieure.
band op. : Bandelette optique.
t. p. : Tige pituitaire.
ém. lat. : Eminence latérale.
r. perf. lat. : Région perforée latérale.
ém. sacc. : Eminence sacculaire.
c. mam. : Corps mamillaires.
s. peri. p. : Substance interpédonculaire.
ep. : Corps pinéal.
c. p. : Commissure postérieure.
t. quadr. : Empreinte des tubercules quadrijumeaux.
f. cin. : Fasciola cinerea.

Corps mamillaires. Les *corps mamillaires*, FIG. **610**, sont formés d'une masse grise centrale entourée d'une couche blanche périphérique. Les piliers antérieurs du trigone cérébral viennent y aboutir. Ces piliers sont formés de fibres nerveuses qui ont leurs cellules d'origine dans la corne d'AMMON du cerveau terminal et qui viennent se terminer, par des ramifications libres, dans la substance grise du corps mamillaire (CAJAL). Ainsi que nous le verrons plus tard, ces fibres des piliers antérieurs appartiennent à la voie olfactive. De plus, d'après les recherches de EDINGER, les corps mamillaires seraient aussi le lieu de terminaison des fibres de la voie olfactive basale, venant directement des bulbes olfactifs. D'autre part, on admet qu'un faisceau de fibres nerveuses relie chaque corps mamillaire à la face interne de la couche optique correspondante : il est connu sous le nom de *faisceau de Vicq d'Azyr* ou *faisceau thalamo-mamillaire.* KÖLLIKER a pu poursuivre les fibres constitutives de ce faisceau jusque dans le noyau antérieur de la couche optique, où elles se terminent par des ramifications libres. Il vaudrait donc mieux l'appeler *faisceau mamillo-thalamique.* Un autre faisceau part du corps mamillaire et a pu être poursuivi en arrière jusque dans la région de la calotte du cerveau moyen, c'est le *faisceau de la calotte (Haubenbündel* des auteurs allemands) ou *faisceau pédunculo-mamillaire.* CAJAL a établi que les deux faisceaux proviennent des cellules constitutives du corps mamillaire. L'axone de chacune de ces cellules se dirige d'abord en haut, en formant le *pédoncule du corps mamillaire*, puis se bifurque en une branche antérieure grosse devenant une fibre du faisceau de VICQ d'AZYR et une branche postérieure, plus grêle, prenant part à la constitution du faisceau de la calotte. KÖLLIKER a confirmé cette découverte de CAJAL. On ignore encore où se terminent les fibres du faisceau postérieur.

Substance interpédonculaire. La *lame grise interpédonculaire*, étendue entre les pédoncules cérébraux et les corps mamillaires, est formée essentiellement par l'épithélium épendymaire du troisième ventricule renforcé par une couche de tissu neuroglique. On y observe quelques fibres entrecroisées constituant la *commissure de Forel.*

Dans la lame grise étendue entre l'infundibulum et la lame terminale, immédiatement au-dessus du chiasma des nerfs optiques, on rencontre quelques faisceaux de fibres entrecroisées constituant la *commissure de Meynert.* On ne connaît rien de certain quant à l'origine et à la termination des fibres de ces deux commissures.

Infundibulum et hypophyse. Au devant des corps mamillaires, on trouve une dépression infundibuliforme du plancher du troisième ventricule constituant l'*infundibulum* ; celui-ci est relié par la tige pituitaire à un organe énigmatique appelé *hypophyse.* Des recherches embryologiques ont montré que l'hypophyse est formée de deux parties : une partie antérieure, représentant une dépendance de la voûte du pharynx, constituée d'un peloton de petits tubes épithéliaux et une partie postérieure formée par un diverticulum du plancher du troisième ventricule. Cette partie postérieure, de nature nerveuse, renferme à la fois des cellules et des fibres. Les cellules, de forme triangulaire, sont pourvues de prolongements courts. CAJAL les a obtenues imprégnées par le chromate d'argent dans l'hypophyse de la souris blanche, mais il n'a pu établir leur véritable nature. Les fibres nerveuses, abondamment ramifiées, forment, dans toute l'étendue de l'hypophyse, un plexus

inextricable. Ces fibres représentent les prolongements cylindraxiles d'un groupe de cellules nerveuses situé en arrière du chiasma des nerfs optiques. Plusieurs de ces fibres se terminent déjà dans l'épaisseur de la tige pituitaire, d'autres pénètrent jusque entre les cellules épithéliales de la partie antérieure glandulaire de l'hypophyse (Cajal).

Région sous-optique. Entre les couches optiques et le cerveau moyen existe encore une région importante appelée *région sous-optique.* Sa structure est loin d'être connue. On y a décrit un grand nombre de noyaux de substance grise et de faisceaux de fibres nerveuses s'entrecroisant dans tous les sens — corps de Luys, faisceau de la calotte, fibres venant de la commissure postérieure, etc. — mais dont on ignore encore complètement et les relations anatomiques et la valeur physiologique. Il nous suffit pour le moment de savoir qu'il existe là une région d'une structure très complexe. Lorsque des recherches ultérieures nous auront fourni des données précises, il sera toujours facile de les inscrire dans le schéma général que vous vous serez construit de la structure de cette partie importante de l'axe cérébro-spinal.

La circulation du cerveau intermédiaire.

Les artères nourricières des différentes parties du cerveau intermédiaire naissent toutes des artères cérébrales et des artères communicantes postérieures.

Au moment où l'artère cérébrale postérieure a contourné le pédoncule cérébral, elle émet, près de la ligne médiane, une artère destinée à la toile choroïdienne du troisième ventricule : c'est l'*artère choroïdienne postérieure et moyenne* (Duret). Celle-ci longe de chaque côté l'épiphyse en lui donnant des rameaux, puis se divise en deux branches, dont l'une s'épuise dans la toile choroïdienne et l'autre se rend dans le plexus choroïde latéral.

La toile choroïdienne reçoit encore une *artère choroïdienne antérieure* venant de la carotide interne et une *artère choroïdienne postérieure et latérale ;* celle-ci vient aussi de l'artère cérébrale postérieure et s'épuise dans la toile choroïdienne et dans le plexus choroïde latéral.

Les artères destinées à la couche optique se divisent, d'après Duret, en *artères optiques internes. artères optiques moyennes* ou *ventriculaires* et *artères optiques externes.*

Les *artères optiques internes* sont au nombre de deux ; une antérieure et une postérieure. L'*artère optique interne et antérieure* naît de l'artère communicante postérieure, traverse le plancher du troisième ventricule entre les corps mamillaires et l'infundibulum et va se distribuer à la partie antérieure de la couche optique. L'*artère optique interne et postérieure* naît de l'artère cérébrale postérieure ou de l'artère communicante postérieure ; elle traverse la partie antérieure de la substance perforée postérieure et s'épuise dans la partie postérieure de la face interne de la couche optique, en abandonnant des rameaux à la commissure grise.

Les *artères optiques ventriculaires* naissent des artères de la toile choroïdienne. Celles-ci sont situées dans l'épaisseur de cette membrane, de chaque côté de la ligne médiane, et émettent, à de courtes distances, de petites artérioles qui pénètrent perpendiculairement dans les faces internes des deux couches optiques.

Les *artères optiques externes* naissent également de l'artère cérébrale postérieure et se rendent aux corps genouillés et à l'extrémité postérieure de la couche optique ou *pulvinar*.

Les corps mamillaires, l'infundibulum avec l'hypophyse, le chiasma des nerfs optiques avec les bandelettes optiques et la lame terminale reçoivent de petites artérioles des artères communicantes postérieures.

Les veines de la couche optique se rendent dans les veines de GALLIEN et par là dans le sinus droit, ainsi que nous le verrons en décrivant la circulation du cerveau terminal.

II. Le nerf optique.

Un seul nerf périphérique est en connexion avec le cerveau intermédiaire, c'est le nerf optique ou la deuxième paire des nerfs craniens.

Le nerf optique occupe dans le groupe des nerfs cérébro-spinaux une place tout à fait spéciale. Il n'est nullement comparable à un autre nerf périphérique, car il constitue en réalité une partie de la substance blanche de l'axe cérébro-spinal lui-même.

L'étude du développement embryonnaire nous apprend, en effet, que le nerf optique, ainsi que la rétine, provient de la vésicule cérébrale primitive au moyen d'un petit diverticulum qui constitue la vésicule optique.

Le nerf optique présente d'ailleurs la même structure que la substance blanche de l'axe cérébro-spinal : il est formé de fibres nerveuses à myéline sans membrane de SCHWANN entremêlées à des cellules de neuroglie.

On décrit cependant au nerf optique, comme à tout nerf cérébro-spinal, une origine réelle, une origine apparente et un trajet périphérique.

Origine réelle. Les fibres du nerf optique ont leurs cellules d'origine dans la rétine elle-même.

Les recherches de CAJAL, sur la structure de la rétine des vertébrés, nous ont appris que cette membrane nerveuse a une structure beaucoup plus simple qu'on ne l'avait décrite jusqu'ici. Dans tous les traités classiques d'anatomie et d'histologie, on a décrit, pendant longtemps, la rétine comme constituée d'un grand nombre de couches différentes que l'on distinguait les unes des autres par l'aspect particulier qu'elles prennent sous l'action des réactifs colorants.

La méthode de GOLGI a montré que la rétine est formée essentiellement chez tous les vertébrés, de trois couches d'éléments nerveux superposés, FIG. **611**.

1° *La couche des cellules visuelles.* Ce sont des cellules nerveuses bipolaires dont les prolongements périphériques, plus ou mois longs et plus ou mois épais, arrivent à la surface libre de la rétine pour y constituer les bâtonnets et les cônes, et dont le prolongement central pénètre dans la profondeur de la rétine et s'y termine librement, soit par un petit épaississement sphérique (bâtonnets), soit par une petite touffe de ramifications indépendantes (cônes). Cette couche des cellules visuelles correspond à la fois à la zone des cônes et des bâtonnets, à la couche granuleuse externe et à une partie de la couche moléculaire externe des auteurs, FIG. **611**.

2° *La couche des cellules bipolaires.* Ce sont des éléments nerveux de formes bipolaire, dont le prolongement périphérique se dirige vers la couche des cônes et des bâtonnets et se termine, par une touffe de ramifications libres, au niveau de l'extrémité interne des éléments de la couche précédente. Les ramifications terminales internes des cônes et des bâtonnets et les ramifications externes des cellules bipolaires viennent, à ce niveau, se mettre en contact pour s'y transmettre les ébranlements nerveux. Cet entrelacement de ramifications terminales donne à cette zone de la rétine un aspect spécial, qui lui a valu le nom de *couche moléculaire externe*, FIG. **611**.

Le prolongement interne de chaque cellule bipolaire, plus ou moins long, se termine également, par une arborisation assez complexe, dans la profondeur de la rétine. Les corps de ces cellules bipolaires ne sont pas tous situés au même niveau, mais ils sont placés les uns au-dessus des autres de telle façon que les cellules voisines puissent s'engréner l'une dans l'autre. Il en résulte une couche assez épaisse, riche en noyaux, qui prend une coloration spéciale par les différents réactifs colorants : c'est la *couche granuleuse interne* des auteurs.

3° *La couche des cellules ganglionnaires.* Elle constitue la couche la plus profonde de la rétine. Elle est formée de cellules nerveuses volumineuses ; chacune d'elles est pourvue de plusieurs prolongements protoplasmatiques périphériques et d'un seul prolongement cylindraxile central. Les prolongements protoplasmatiques se dirigent vers la profondeur de la rétine et s'y terminent par des arborisations libres qui s'enchevêtrent avec les arborisations des prolongements internes des cellules bipolaires. Cet entrelacement se fait sur une zone assez large de la rétine et produit une couche spéciale : la *couche moléculaire interne.*

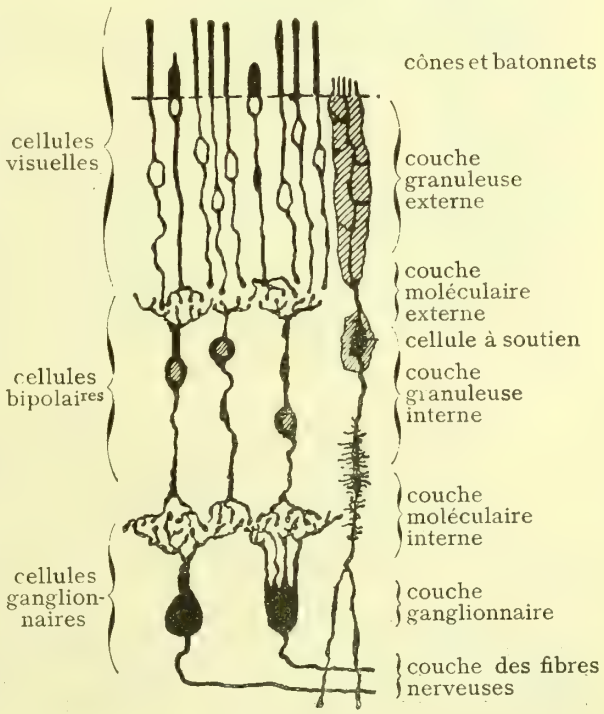

FIG. **611**.
Les éléments essentiels de la rétine du chien.

Les corps des cellules nerveuses sont placés presque sur une même ligne horizontale, ils forment la *couche ganglionnaire.* Les prolongements cylindraxiles de ces cellules nerveuses se réunissent en dedans de la couche des cellules ganglionnaires pour se rendre vers la papille du nerf optique. Ils constituent la *couche des fibres optiques.*

Ces trois éléments superposés : cellules visuelles, cellules bipolaires et cellules

ganglionnaires, forment les *éléments constitutifs essentiels* de la rétine. La structure de cette membrane nerveuse se complique ensuite, ainsi que nous le verrons en décrivant plus spécialement la structure de l'œil, par l'adjonction de nouveaux éléments. Parmi ceux-ci, les uns, de nature épithéliale, ont simplement pour fonction de servir de cellules de soutien aux éléments nerveux ; ils sont connus depuis longtemps sous le nom de *fibres de Müller*, FIG. **611** ; les autres, de nature nerveuse, affectent dans la rétine une disposition transversale ; ils ont probablement pour fonction de relier entre elles des cellules visuelles et des cellules bipolaires placées à de grandes distances. Ces cellules nerveuses horizontales sont situées au niveau de la couche moléculaire externe. Leurs prolongements protoplasmatiques viennent en contact avec les ramifications internes des cellules visuelles et leurs prolongements cylin-

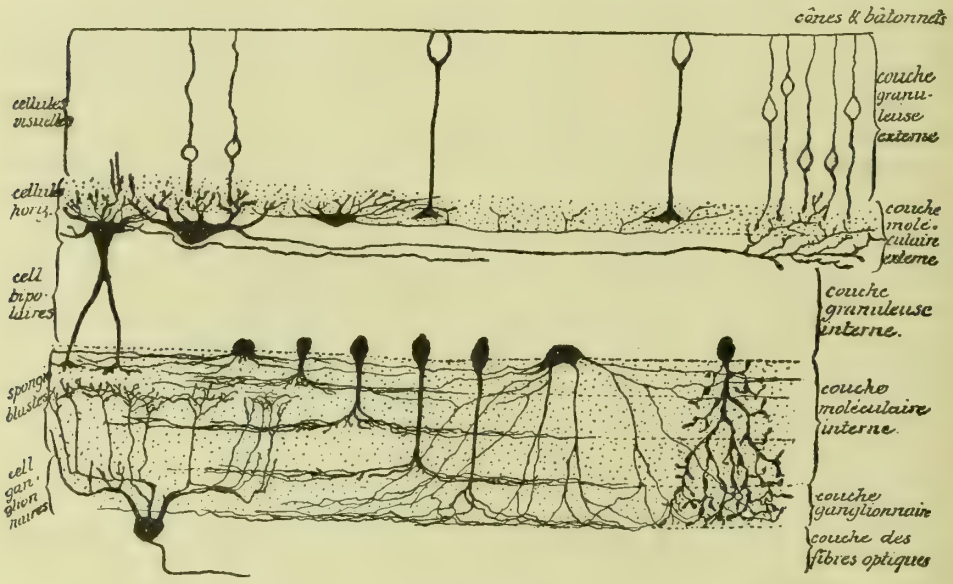

FIG. **612**.

Les cellules horizontales de la couche moléculaire externe et les spongioblastes de la couche moléculaire interne dans la rétine d'un mammifère (d'après CAJAL).

draxiles traversent horizontalement la couche moléculaire pour se terminer, par des ramifications libres, à une distance variable de la cellule d'origine, FIG. **612**.

Il convient toutefois de faire remarquer que la nature nerveuse de ces cellules horizontales n'est pas admise par tous les auteurs. BIELSCHOWSKY et POLLAK (21) n'ont pu mettre en évidence le prolongement cylindraxile et G. SALA (22), dans un travail récent, conclut que les résultats obtenus ne permettent pas de les considérer avec certitude comme des éléments nerveux.

Dans toute l'épaisseur de la couche moléculaire interne, on trouve encore des cellules spéciales qui semblent dépourvues de prolongements cellulipètes et dont les prolongements cellulifuges se dirigent en bas, se ramifient et se terminent dans l'épaisseur de la couche moléculaire, FIG. **612**. Ces cellules portent le nom de *spongioblastes* ou *cellules amacrines* de CAJAL. On ne connaît pas leur fonction physiologique.

Les éléments nerveux constitutifs de la rétine présentent des caractères particuliers qui les distinguent des autres éléments de l'axe cérébro-spinal. A l'exception des cellules ganglionnaires et des cellules horizontales, auxquelles on distingue facilement un prolongement cylindraxile et des prolongements protoplasmatiques, tous les autres éléments rétiniens — cellules visuelles, cellules bipolaires et cellules amacrines — semblent pourvus de prolongements morphologiquement identiques.

Vous vous rappelez que pour distinguer, dans un élément nerveux, le prolongement cylindraxile des prolongements protoplasmatiques, on a tort de s'appuyer exclusivement sur leurs caractères morphologiques. Ce dont il faut tenir compte avant tout, c'est de la direction suivant laquelle se fait la conduction nerveuse. Nous avons dit, en effet, que nous appelons *prolongements protoplasmatiques* tous les

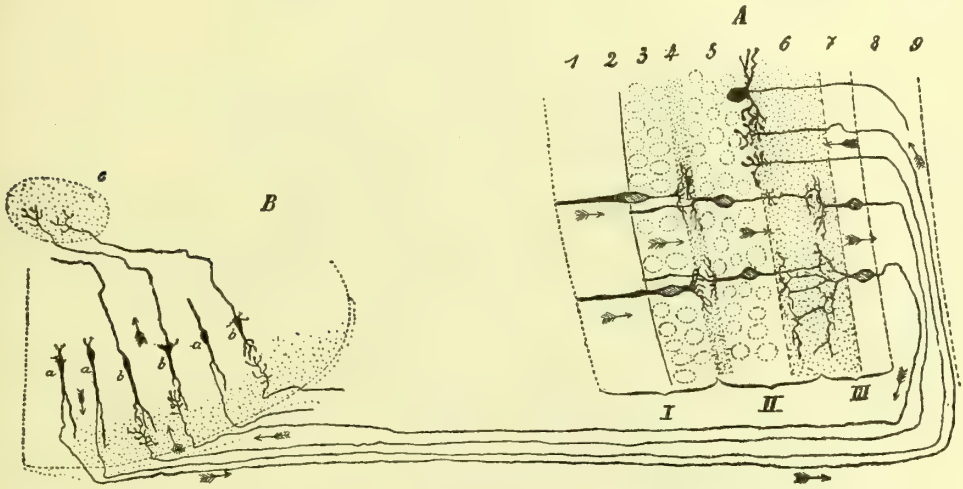

Fig. **613**.

Schéma indiquant le trajet que suivent les impressions lumineuses pour aller de la rétine à l'axe cérébro-spinal (d'après Cajal).

A. La rétine :
I. Couche des cellules visuelles.
II. Couche des cellules bipolaires.
III. Couche des cellules ganglionnaires.
1. Couche des cônes et des bâtonnets.
2. Couche limitante externe.
3. Couche granuleuse externe.
4. Couche moléculaire externe.
5. Couche granuleuse interne.
6. Couche moléculaire interne.
7. Couche ganglionnaire.
8. Couche des fibres optiques.
9. Couche limitante interne.

B. L'axe nerveux :
Couche optique, corps genouillé externe ou éminences antérieures des tubercules quadrijumeaux.
a. Cellules nerveuses envoyant leur prolongement cylindraxile dans la rétine.
b. Cellules nerveuses envoyant leur prolongement cylindraxile vers l'écorce cérébrale, *c*.

prolongements d'un élément nerveux qui possèdent la conduction cellulipète et que nous considérons comme *prolongement cylindraxile* tout prolongement qui jouit de la condition cellulifuge. Si l'on applique ces données aux éléments de la rétine, le prolongement périphérique de chacune des cellules visuelles et de chacune des cellules bipolaires devient un prolongement protoplasmatique, tandis que les prolongements internes de ces mêmes cellules rentrent dans le groupe des prolongement cylindraxiles.

La rétine se trouve donc constituée de trois neurones superposés : cellules visuelles, cellules bipolaires et cellules ganglionnaires, qui tous envoient leurs pro-

longements protoplasmatiques vers la périphérie et leurs prolongements cylindraxiles vers le centre.

Les neurones visuels recueillent les impressions lumineuses par leurs prolongements périphériques, les cônes et les bâtonnets, et les transmettent par leurs prolongements cylindraxiles aux prolongements périphériques des cellules bipolaires placés plus loin. Des cellules bipolaires, les impressions lumineuses passent dans les prolongements protoplasmatiques des cellules ganglionnaires ; elles arrivent ainsi dans les fibres du nerf optique qui les conduisent vers le cerveau intermédiaire et le cerveau moyen, FIG. **613**.

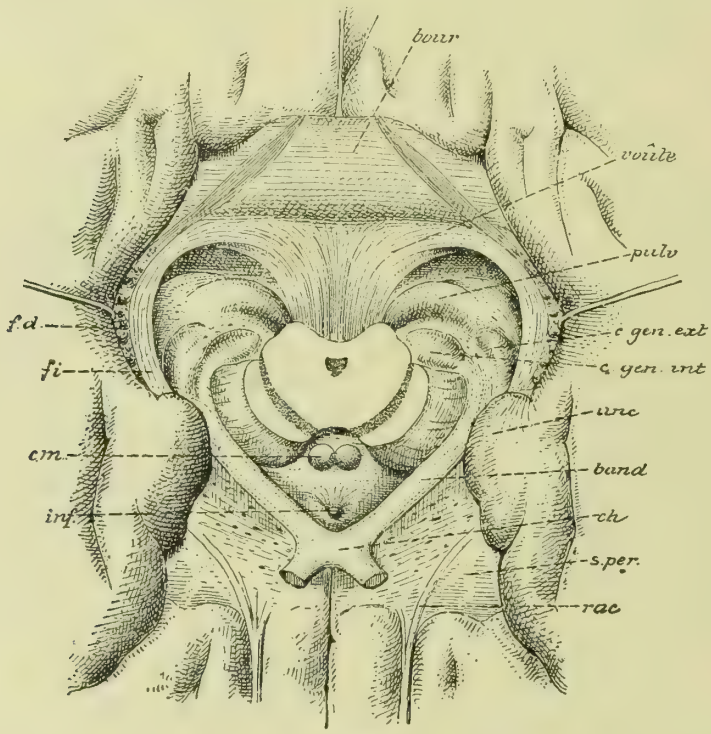

FIG. **614**.

Rapports des bandelettes optiques avec les corps genouillés et les couches optiques. Gr. nat.

fd : Faisceau denté.
fi. : Fimbria.
cm : Corps mamillaires.
inf. : Infundibulum.
rac. : Racine olfactive.
s. per. : Substance perforée antérieure.
ch. : Chiasma des nerfs optiques.
band. : Bandelette optique.
unc, : Repli unciforme.
bour. : Bourrelet du corps calleux.

Mais toutes les fibres du nerf optique ne proviennent pas des cellules ganglionnaires de la rétine. Un certain nombre d'entre elles ont leurs cellules d'origine dans les masses grises centrales : couche optique, corps genouillé externe ou éminence antérieure des tubercules quadrijumeaux, et se terminent dans les couches profondes de la rétine par des arborisations libres. Ces fibres optiques d'origine centrale ont été décrites par CAJAL (5) et par nous (6) dans les nerfs optiques des oiseaux. De plus, CAJAL a retrouvé leurs arborisations terminales dans la rétine de tous les vertébrés. Il suppose que ces fibres ont pour fonction d'agir sur les spongioblastes si abondants dans la couche moléculaire interne. Ces derniers à leur tour agiraient alors sur les cellules ganglionnaires.

ELINSON (7) et MISLAWSKY (8) admettent qu'un certain nombre des fibres centrifuges

renfermées dans le nerf optique sont des fibres sympathiques provenant du ganglion ciliaire et du ganglion cervical supérieur. Après extirpation de l'un ou l'autre de ces ganglions, ELINSON a observé, dans le nerf optique, des fibres en dégénérescence.

Trajet périphérique. Chaque nerf optique, ainsi constitué essentiellement de fibres d'origine rétinienne, traverse les enveloppes du globe oculaire : la choroïde et la sclérotique. Il parcourt alors la cavité orbitaire en se dirigeant en arrière et en dedans, traverse le trou optique et arrive dans la boite cranienne, sur la face inférieure du cerveau terminal, immédiatement au devant de l'infundibulum. A ce niveau, les deux nerfs optiques présentent un entrecroisement de leurs fibres constitutives appelé *chiasma des nerfs optiques ;* celui-ci repose dans la gouttière transversale que présente la face supérieure du corps du sphénoïde au niveau des deux trous optiques. Des angles postérieurs du chiasma partent les bandelettes optiques, FIG. **614**.

On admet généralement, depuis GUDDEN, que l'entrecroisement des fibres du nerf optique n'est pas complet. Arrivées près du chiasma, les fibres de chaque nerf se divisent en deux faisceaux : un faisceau interne et un faisceau externe. Le *faisceau externe* ne subit pas d'entrecroisement ; il longe le bord externe du chiasma et se rend directement dans la partie externe de la bandelette optique du même côté. On l'appelle encore le *faisceau direct.* Le *faisceau interne* s'entrecroise au contraire avec le faisceau correspondant de l'autre nerf optique pour se rendre dans la bandelette optique du côté opposé. On l'appelle encore le *faisceau croisé*, FIG. **615**.



FIG. **615**.
Schéma montrant la constitution du chiasma des nerfs optiques et des bandelettes optiques.

Des recherches cliniques ont montré que les fibres qui, dans le chiasma, ne subissent pas d'entrecroisement, proviennent de la partie externe ou temporale de la rétine, tandis que les fibres qui s'entrecroisent dans le chiasma proviennent de la partie interne ou nasale de la rétine.

De ces deux faisceaux, l'interne est le plus volumineux ; il correspond environ aux deux tiers internes, tandis que le faisceau externe ne correspond qu'au tiers externe de cette membrane.

Du chiasma des nerfs optiques partent les deux bandelettes optiques. Chacune d'elles contourne le pédoncule cérébral pour se rendre dans le cerveau intermédiaire et le cerveau moyen.

Chaque bandelette optique renferme trois espèces de fibres nerveuses :

1° Des *fibres directes* allant du tiers externe de la rétine dans la bandelette optique correspondante.

2° Des *fibres croisées* reliant les deux tiers internes de la rétine d'un côté aux masses grises du cerveau intermédiaire et du cerveau moyen du côté opposé.

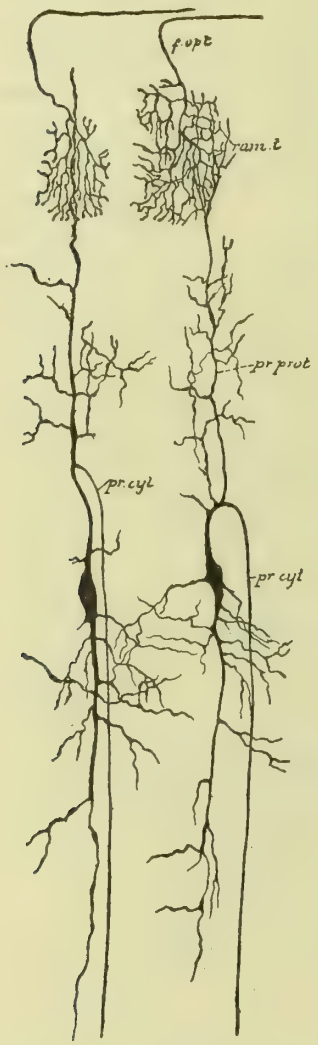

FIG. **616.**
Terminaison des fibres du nerf optique dans les couches superficielles du lobe optique chez un embryon de poulet. Les ramifications cylindraxiles ne viennent en contact qu'avec les ramifications protoplasmatiques des cellules nerveuses du lobe optique.

f. opt. : Fibres du nerf optique
ram. t. : Leurs ramifications terminales.
pr. prot. : Prol. protoplasmatiques.
pr. cyl. : Prol. cylindraxiles des cell. nerv. du lobe opt.

3° Enfin, des *fibres commissurales.* Ce sont des fibres nerveuses qui n'entrent pas dans la constitution des nerfs optiques, mais qui relient entre elles les masses grises postérieures des deux moitiés du cerveau moyen. Elles longent le bord interne de chaque bandelette optique et, arrivées au niveau du chiasma, passent dans la bandelette optique du côté opposé. Elles constituent ce qu'on appelle la *commissure de Gudden.*

Après avoir contourné le pédoncule cérébral correspondant, chacune des bandelettes optiques arrive à la limite du cerveau intermédiaire et du cerveau moyen et là se divise en deux racines : une racine interne et une racine externe, FIG. **614.** Les fibres de la *racine interne* représentent la continuation des fibres de la commissure de GUDDEN. Elles pénètrent dans le corps genouillé interne et s'étendent, par le bras inférieur des tubercules quadrijumeaux, jusque dans les éminences postérieures de ces tubercules. Ces fibres ne sont pas en rapport avec la vision, puisqu'elles ne subissent pas de dégénérescence secondaire, même après l'ablation des deux yeux.

La *racine externe* est la plus importante. Elle est constituée par les fibres du *faisceau direct* venant du tiers externe de la rétine du même côté et par les fibres du *faisceau croisé* venant des deux tiers internes de la rétine de l'œil opposé. Toutes ces fibres vont se terminer, par des ramifications libres, dans la masse grise du corps genouillé externe, de l'éminence antérieure des tubercules quadrijumeaux et de la partie postérieure de la couche optique. C'est là que, par leurs ramifications terminales, elles viennent se mettre en contact, soit avec les éléments nerveux supérieurs, FIG. **615**, **616** et **617**, qui envoient leurs prolongements cylindraxiles jusque dans l'écorce grise du cerveau terminal en constituant la *voie optique diencéphalo-corticale* ; soit avec les cellules nerveuses dont les axones descendent vers les centres nerveux inférieurs en prenant part à la constitution du faisceau tecto-bulbaire, établissant ainsi une véritable *voie optique réflexe.*

Toutes les fibres de la racine externe du nerf optique ne se terminent d'ailleurs pas dans ces masses grises du mésencéphale et du diencéphale. Nous avons déjà vu qu'un mince faisceau de fibres nerveuses se détache de la bandelette optique, dans le voisinage des tubercules quadrijumeaux, pour redescendre le long de la face externe du mésencéphale, croiser transversalement la face antérieure du pédoncule cérébral, sous le nom de *faisceau pédonculaire transverse*, et trouver sa terminaison dans une masse grise de la région de la calotte dont on ignore les connexions ultérieures. Cette racine basale du nerf optique — obtenue en dégénérescence par Singer et Munzer, Perlia, Berl, Wallenberg (29) et nous-même après énucléation d'un globe oculaire — intervient plus que probablement, avec les fibres se terminant dans le tubercule quadrijumeau supérieur, dans la constitution de la voie optique réflexe.

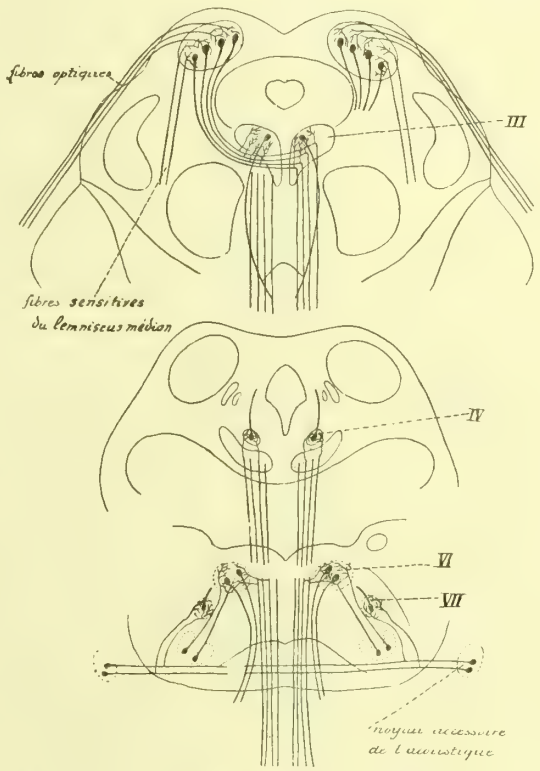

Fig. 617.
Schéma montrant l'origine et le trajet des fibres de la voie optique réflexe.

Les fibres du nerf optique se terminent donc en partie dans les éminences antérieures des tubercules quadrijumeaux. Vous vous rappelez que c'est dans le voisinage immédiat de ces éminences, au-devant de l'aqueduc de Sylvius, que se trouvent les cellules radiculaires du nerf oculo-moteur commun innervant, par certaines de ses fibres, le muscle constricteur de l'iris. Une impression lumineuse un peu vive tombant sur la rétine amène la contraction de ce muscle et par suite le rétrécissement de la pupille. L'ébranlement nerveux a donc dû se transmettre des fibres optiques au groupe de cellules nerveuses en rapport avec le muscle constricteur de l'iris. D'après les recherches de H. Held confirmées par un grand nombre d'auteurs, il existe, dans le noyau des éminences antérieures, des cellules volumineuses dont les prolongements cylindraxiles se dirigent en avant et en dedans, passent au-devant du noyau du nerf oculo-moteur commun, s'entrecroisent dans le raphé, puis se recourbent en bas pour devenir fibres constitutives du faisceau longitudinal prédorsal ou faisceau tecto-bulbaire, fig. 617. Ces fibres abandonnent des collatérales qui se ramifient entre les cellules radiculaires du nerf oculo-moteur commun et, plus bas, entre les cellules radiculaires du nerf pathétique et du nerf oculo-moteur externe, établissant ainsi une connexion anato-

mique entre les fibres optiques et les cellules radiculaires de tous les nerfs moteurs des muscles de l'œil.

Les recherches de Stilling (9), de Key et Retzius et d'autres ont établi qu'il existe, dans le nerf optique, deux espèces de fibres nerveuses : des fibres fines et des fibres grosses. D'après les recherches expérimentales de v. Gudden, (10) les deux espèces de fibres nerveuses s'entrecroisent dans le chiasma ; les fibres fines se terminent dans les éminences antérieures des tubercules quadrijumeaux tandis que les fibres grosses se rendent dans le corps genouillé externe. Ces deux espèces de fibres nerveuses auraient une valeur physiologique différente : les premières serviraient spécialement à la transmission de l'impression lumineuse aux cellules du nerf oculomoteur commun en connexion avec le muscle constricteur de l'iris ; ce sont des *fibres réflexes* ou *fibres pupillaires*. Les fibres grosses serviraient seules à la transmission de l'impression lumineuse jusqu'à l'écorce grise du cerveau, en s'arrêtant dans le corps genouillé externe et dans la couche optique, ce sont des *fibres visuelles*. Les recherches expérimentales de Pavlow, exécutées dans notre laboratoire, viennent à l'appui de cette manière de voir, au moins pour ce qui concerne les fibres du nerf optique se terminant dans les tubercules quadrijumeaux supérieurs. Ces fibres ne peuvent servir qu'aux mouvements réflexes, puisque les tubercules quadrijumeaux dans lesquels elles se terminent ne sont pas en connexion, par des fibres ascendantes, avec l'écorce cérébrale.

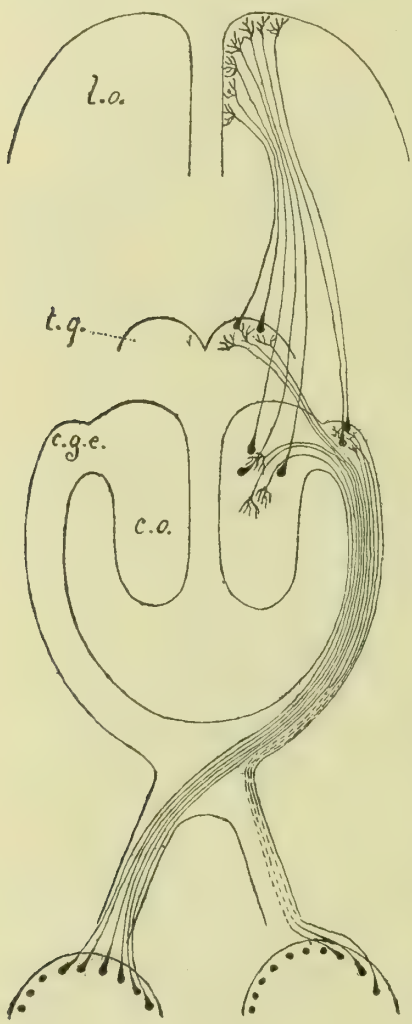

Fig. **618**.

l. o. : Lobe occipal.
t. q. : Tubercules quadrijumeaux antérieurs.
c. g. e. : Corps genouillé externe.
c. o. : Couche optique.

Bernheimer (11) admet également l'existence de ces fibres pupillaires chez le singe ; mais, d'après cet auteur, ces fibres ne se rendraient pas dans les tubercules quadrijumeaux ; elles se termineraient *directement* dans l'extrémité supérieure du noyau d'origine du nerf oculomoteur commun ; de telle sorte que le réflexe pupillaire serait indépendant des tubercules quadrijumeaux et se trouverait constitué d'un neurone centripète (fibre pupillaire) s'articulant, dans le noyau d'origine du nerf de la troisième paire, avec un neurone centrifuge.

Bach (12), dans ses recherches expérimentales, a toujours vu les fibres optiques se terminer dans les tubercules quadrijumeaux sans présenter aucune connexion directe avec le noyau du nerf oculo-moteur commun.

Origine apparente. On décrit, comme origine apparente de chaque nerf optique, les masses grises dans lesquelles viennent se terminer ses fibres constitutives : la couche optique, les corps genouillés externes et les éminences antérieures des tubercules quadrijumeaux.

Un entrecroisement partiel des fibres optiques ne s'observe pas chez tous les vertébrés. Les poissons et les oiseaux présentent une décussation totale : toutes les fibres d'un nerf optique s'entrecroisent dans le chiasma avec les fibres de l'autre nerf optique pour se rendre dans la bandelette optique du côté opposé. Un *faisceau direct* de fibres optiques n'apparait que chez les vertébrés supérieurs. Il existe chez presque tous les mammifères, mais semble cependant le plus développé chez le singe et chez l'homme.

Singer et Münzer (13) ont fait, sur la constitution du chiasma des nerfs optiques, des recherches très étendues. Ils ont observé un *entrecroisement total* chez les oiseaux, le cobaye et la souris et un *entrecroisement partiel* chez le lapin, le chien et le chat. Ces observations tendent à prouver que la vision binoculaire n'est pas nécessairement liée à un entrecroisement partiel des fibres optiques dans le chiasma, comme Testut (14) et d'autres semblent disposés à l'admettre. Cajal (15) admet l'existense d'un faisceau direct chez le rat, la souris et le lapin. Munk (16) affirme même qu'un tel faisceau existe aussi chez les oiseaux. D'après les recherches de Cajal (20), le faisceau direct est excessivement grêle, chez les rongeurs, de telle sorte que les fibres croisées constituent une minorité insignifiante. Au contraire, chez le chat, le singe et surtout chez l'homme, la voie directe ou homolatérale s'exagère considérablement, au point de constituer plus du quart de toutes les fibres optiques.

Kölliker (17) — qui avait admis l'existence d'un entrecroisement total chez le chien, le chat, le lapin et l'homme — est revenu récemment sur cette manière de voir. Il a trouvé des fibres directes chez la plupart des mammifères. Mais il persiste à croire, avec Michel (18), que, chez l'homme, l'existence de ces fibres directes n'a pas été anatomiquement démontrée.

Des recherches de Pick (19) viennent confirmer la première opinion de Kölliker, au moins pour ce qui concerne les fibres du nerf optique chez le lapin. Pick a détruit chez un grand nombre de lapins, au moyen de l'aiguille galvanocaustique, des parties circonscrites de la rétine, puis, il a recherché par la méthode de Marchi la position occupée, par les fibres dégénérées, dans le nerf optique, dans le chiasma et dans la bandelette optique afin de pouvoir établir les relations topographiques qui existent entre la rétine et le nerf optique d'un côté et la bandelette optique du côté opposé. A la suite de ces multiples recherches, Pick a formulé les conclusions suivantes :

Les fibres optiques conservent, sur tout leur trajet, aussi bien dans le nerf optique que dans la bandelette optique, leur position relative.

L'entrecroisement dans le chiasma se fait, d'une façon régulière, des fibres internes vers les fibres externes : ce sont d'abord les faisceaux les plus internes de chaque nerf optique qui passent dans le chiasma, puis arrivent les faisceaux voisins jusqu'aux plus externes.

La section transversale d'un nerf optique correspond donc, dans toute son étendue, à la section transversale de la bandelette optique du côté opposé : les fibres inférieures ou supérieures du nerf optique se continuent avec les fibres inférieures ou supérieures de la bandelette opposée, de même que les fibres internes ou externes d'un nerf optique correspondent aux fibres externes et internes de la bandelette opposée. L'entrecroisement, dans le chiasma, se fait donc exclusivement dans le sens transversal pendant que, dans le sens vertical, les fibres conservent leur position respective.

En résumé donc, les diverses régions de la rétine correspondent, point par point, à des régions correspondantes d'une section transversale du nerf optique du même côté et à des régions correspondantes d'une section transversale de la bandelette optique du côté opposé.

D'après des recherches récentes de Cajal (20) confirmées par Kölliker, un certain nombre de fibres de chaque nerf optique, arrivées au niveau du chiasma, se bifurquent en donnant naissance à deux fibres nerveuses se rendant dans les deux bandelettes. On ne connaît pas encore la valeur physiologique de ce fait important.

Littérature.

(1) Cajal : *Estructura del talamo optico.* Apuntes para el estudio del bulbo raquideo, cerebelo y origen de los nervios encefalicos, Madrid, 1895. — (2) v. Monakow : *Ueber einige*

durch Exstirpation circumscripter Hirnrindenregionen bedingte Entwicklungshemmungen des Kaninchengehirns. Archiv f. Psych., Bd. XII, 1882. — *Weitere Mittheilungen über durch Exstirpation circumscripter Hirnrindenregionen bedingte Entwicklungshemmungen des Kaninchengehirns* Arch. f. Psych. Bd. XII. 1882. — *Experimentelle und pathologisch-anatomische Untersuchungen über die Beziehungen der sogenannten Sehsphäre zu den infracorticalen Opticuscentren und zum N. opticus.* Arch. f. Psychiatrie, Bd. XIV, 1883, Bd. XVI, 1885. — *Experimentelle und pathologisch-anatomische Untersuchungen über die optischen Centren und Bahnen.* Neue Folge. Arch. f. Psych., Bd. XX. — *Experimentelle und pathologisch-anatomische Untersuchungen über die Haubenregion, den Sehhügel und die Regio subthalamica nebst Beiträge zur Kenntniss früh erworbener Gross- und Kleinhirndefecte.* Archiv für Psychiatrie. Bd. XXVII, 1895. — (3) Dejerine et Long : *Sur les connexions de la couche optique avec la corticalité cérébrale.* Société de Biologie. 10 déc. 1898. — (4) Bechterew : *Ueber centrale aus der Seh- und Vierhügelgegend ausgehende Rückenmarksbahnen.* Neurolog. Centralbl., 1897. — (5) Cajal : *Algunas contribuciones al conocimiento de los ganglios del encefalo.* III. *Hipofisis.* Anales de la Sociedad espanola de historia natural. Madrid. 1894. — *La rétine des vertébrés.* La Cellule, 1893. — *Estructura del lobulo optico de las aves y origen de los nervios opticos.* Revista trimestrial de histologia normal, 1889. — *Sur la fine structure du lobe optique des oiseaux et sur l'origine réelle des nerfs optiques.* Intern. Monatsschr., 1890. — (6) Van Gehuchten : *La structure des lobes optiques chez l'embryon du poulet.* La Cellule. 1892. — (7) Elinson : *Sur les fibres centrifuges du nerf optique.* Soc. de Biologie, 24 juillet 1896. — (8) Mislawsky : *Remarques sur les recherches du Dr Elinson.* Soc. de Biologie, 24 juillet 1896. — (9) Stilling : *Untersuchungen über den Bau der optischen Centralorgane*, 1882, p. 73. — (10) v. Gudden : *Gesammelte Abhandlungen.* — (11) Bernheimer : *Die Reflexbahn der Pupillarreaction.* Archiv. f. Ophtalmologie, Bd, 47, 1898. — (12) Bach : *Experimentelle und pathologisch-anatomische Untersuchungen über Pupillarreflexbahn.* Sitzungs-Ber. d. phys.-medic. Gesellschaft zu Würzburg, 2 Marz 1899. — (13) Singer et Münzer : *Beiträge zur Kenntniss der Sehnervenkreuzung.* Wien. 1888. — (14) Testut : *Traité d'anatomie humaine.* 2e édition. — (15) Cajal : *Terminacion central de las fibras retinianas.* Algunas contribuciones al conocimiento de los ganglios del encefalo, Madrid. 1894. — (16) Munk : *Ueber die Funktion der Grosshirnrinde.* 1898. — (17) Kölliker : *Handbuch der Gewebelehre.* Leipzig 1896, pp. 565-572. — (18) V. Michel : *Die Sehnervendegeneration und die Sehnervenkreuzung.* Festschrift, Würzburg, 1887. — (19) A. Pick : *Untersuchungen über die topographischen Beziehungen zwischen Retinae Opticus und gekreuzten Tractus opticus beim Kaninchen.* Nova acta der Kaiserl. Leop.-Carol. Deutschen Academie der Naturforscher, Bd. LXVI. Cité d'après le compte-rendu dans Neurologisches Centralbl., 1896, p. 691. — (20) Cajal : *Estructura del kiasma optico y teoria general de los entrecruziamentes de las vias nerviosas.* Rivista trimestrial micrografica, 1898. — (21) Bielschowsky et Pollak : *Zur Kenntniss der Innervation des Säugethieraugen.* Neurolog. Centralbl., 1904. — (22) Guido Sala : *Nuove ricerche sulla fina struttura della retina.* Boll. della Soc. Medico-Chirurgica di Pavia, 1905. — (23) Probst : Archiv für Psychiatrie, Bd. XXXIII. — (24) Wallenberg : *Giebt es centrifugale Bahnen aus dem Sehhügel zum Rückenmark.* Neurolog. Centralbl., 1901, p. 50. — (25) Cajal : *Textura del sistema Nervioso.* Tome II, 1904. — (26) Dimitrova : *Recherches sur la structure de la glande pinéale chez quelques mammifères.* Le Névraxe. Vol. II. 1900. — (27) P. Ramon : *El fasciculo longitudinal de los reptiles.* Revista trim. micrografica, Tome II, 1897. — (28) Edinger : *Vorlesugen über den Bau der Nervösen Centralorgane*, 7e Aufl., 1904. — (29) Wallenberg : *Notiz zur Anatomie des Tractus peduncularis transversus beim Meerschweinchen.* Anatomischer Anzeiger, 1903. — (30) Probst : *Ueber die Leitungsbahnen des Grosshirns.* Jahrb. für Psychiatrie und Neurologie. Bd. XXIII, 1903.

TRENTE SIXIÈME LEÇON

La structure interne du télencéphale.

Division du télencéphale en une partie ventrale formant la partie optique de l'hypothalamus
et une partie dorsale comprenant le corps strié, le pallium et le rhinencéphale.
Structure interne du corps strié.
Le pallium : Structure interne de la substance corticale.
La substance blanche du pallium : Fibres commissurales.
Fibres d'association. Fibres de projection.

La structure interne du cerveau terminal ou télencéphale.

Le cerveau terminal est la partie la plus volumineuse de l'axe cérébro-spinal. Il est constitué par les deux hémisphères cérébraux reliés l'un à l'autre par le corps calleux, la commissure blanche antérieure, le psaltérium ou commissure des cornes d'Ammon et les organes médians de la partie antérieure de l'hypothalamus.

En étudiant la grosse anatomie de l'axe cérébro-spinal, nous avons vu que le cerveau terminal, comme tous les segments constitutifs du névraxe, est formé d'une partie ventrale et d'une partie dorsale séparées l'une de l'autre par l'extrémité supérieure du sillon limitant des ventricules, ou sillon de Monro, nettement visible sur la face interne de chaque hémisphère cérébral.

La partie ventrale du télencéphale forme la partie optique de l'hypothalamus ; elle comprend, ainsi que nous l'avons vu dans la leçon précédente, l'infundibulum avec l'hypophyse, le chiasma des nerfs optiques, le récessus optique et la lame terminale.

La partie dorsale du télencéphale a pris un développement considérable ; elle comprend le *corps strié*, le manteau ou *pallium* et le *rhinencéphale*.

Le corps strié est formé par les diverses masses grises qui existent à la base du cerveau terminal et que l'on désigne sous les noms de *noyau caudé (nucleus caudatus)*, *noyau lenticulaire (nucleus lentiformis)* et *avant-mur (claustrum)*. Le pallium comprend à la fois la masse grise périphérique du cerveau terminal, désignée sous le nom de *substance corticale* ou *écorce grise du télencéphale*, et toute l'étendue de la substance blanche interposée entre l'écorce grise et les ganglions de la base, FIG. **619**.

Le rhinencéphale forme une partie importante du cerveau terminal chez les mammifères à odorat fortement développé. Son importance est beaucoup moindre

dans le système nerveux de l'homme, ainsi que nous le verrons dans notre prochaine leçon.

Le corps strié.

Les *masses grises centrales* du télencéphale, noyau caudé, noyau lenticulaire et avant-mur, sont formées de cellules nerveuses entremêlées aux ramifications d'un grand nombre de fibrilles nerveuses. Les cellules nerveuses appartiennent au type

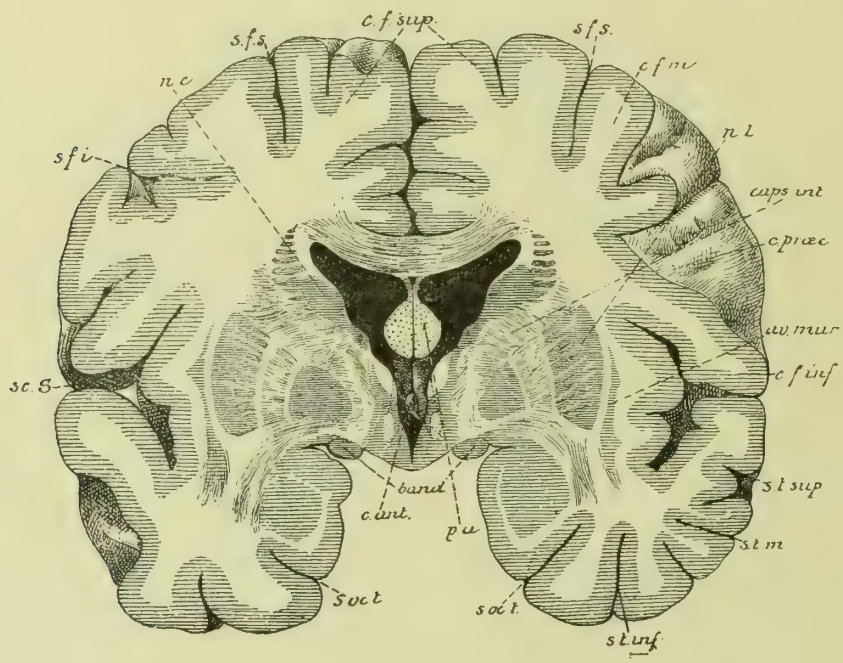

FIG. **619.**

Coupe frontale du cerveau terminal passant par la fissure de SYLVIUS et montrant le corps strié et le pallium. Gr. nat. 3/4.

sc. S. : Fissure de SYLVIUS.
s. f. i. : Sillon frontal inférieur.
nc : Noyau caudé.
s. f. s. : Sillon frontal supérieur.
c. f. sup. : Circonvolution frontale supérieure.
c. f. m. : Circonvolution frontale moyenne.
n. l. : Noyau lenticulaire.
caps. int. : Capsule interne.
s. præ. : Sillon précentral.
av. mur : Avant-mur.
c. f. inf. : Circonvolution frontale inférieure.
s. t. sup. : Sillon temporal supérieur.
s. t. m. : Sillon temporal moyen.
s. t. inf. : Sillon temporal inférieur.
s. occ. t. : Sillon occipito-temporal.
p. a. : Piliers antérieurs de la voûte.
band. : Bandelettes optiques.
c. ant. : Commissure antérieure.

multipolaire. On ignore encore où se rendent leurs prolongements cylindraxiles, de même que l'on ne connaît pas l'origine de toutes les fibrilles nerveuses qui viennent se terminer entre ces cellules du corps strié.

Les masses grises de la base du cerveau terminal doivent être des parties importantes de l'axe cérébro-spinal. Embryologiquement, on les considère généralement comme des parties épaissies de la couche corticale grise. On en ignore non seulement les fonctions physiologiques, mais même les connexions anatomiques. Pour ces dernières, on ne peut émettre, dans l'état actuel de nos connaissances,

que des hypothèses plus ou moins probables. WERNICKE croit que de la masse grise du noyau caudé et du segment externe du noyau lenticulaire partent des fibres nerveuses analogues à celles qui viennent de l'écorce cérébrale. Ces fibres traverseraient les deux segments internes du noyau lenticulaire, constituant en partie les lames blanches qui limitent ces segments, pour se rendre dans le segment interne. CAJAL (1) admet que les lames blanches, qui traversent le noyau lenticulaire, sont formées de fibres nerveuses venant de l'écorce cérébrale, et que ces fibres ne font que traverser le noyau lenticulaire pour se rendre dans les parties inférieures du névraxe.

Après destruction complète ou partielle du lobe frontal, chez le singe et le chien, MARINESCO (2) a trouvé, dans le corps strié et particulièrement dans le noyau caudé, des faisceaux très minces contenant des fibres dégénérées. Ces faisceaux suivaient le trajet de la capsule interne et se dégageaient de son segment antérieur pour pénétrer dans le noyau caudé. Certains de ces faisceaux semblaient traverser directement ce noyau tandis que d'autres, peu nombreux et très minces, pénétraient dans la profondeur et s'y épanouissaient. MARINESCO conclut de ces recherches qu'il existe une voie fronto-striée que, du reste, le développement embryologique du corps strié faisait prévoir. Il pense que ces fibres fronto-striées sont plutôt des fibres d'association permettant aux deux organes, dans un certain nombre de cas, d'agir synergiquement.

On admet généralement que le corps strié du télencéphale des mammifères est l'homologue du *ganglion basal* des vertébrés inférieurs. Ce ganglion basal et les parties constituantes du rhinencéphale représenteraient ensemble, dans le développement phylogénétique des centres nerveux, la partie la plus ancienne du télencéphale, que EDINGER (3) a proposé tout récemment de désigner sous le nom de *hyposphaerium*, pour la distinguer de l'*épisphaerium*, dont l'apparition est plus tardive et dont le développement considérable caractérise avant tout le telencéphale de l'homme.

Il y a cependant lieu de faire ressortir que le ganglion basal des vertébrés inférieurs donne naissance à un faisceau de fibres descendantes, appelé *faisceau basal*. Celui-ci se terminerait, d'après EDINGER (5), dans le thalamus et le méthalamus, d'où le nom de *faisceau strio-thalamique* sous lequel il le désigne ; d'après nos recherches (4), faites chez les poissons et les batraciens, ces fibres se laisseraient poursuivre jusque dans la moelle épinière constituant un véritable *faisceau strio-spinal*. Ce faisceau descendant n'a pas été retrouvé pour le corps strié des mammifères. Il est plus que probable que, chez ces derniers, il s'est déplacé et qu'il y est représenté par le faisceau cortico-spinal ou voie motrice d'origine corticale. Si cette supposition est exacte, elle constituerait une preuve de plus en faveur de l'opinion d'après laquelle le corps strié des mammifères devrait être considéré comme une partie de l'écorce grise du télencéphale.

De la face inférieure du corps strié des mammifères part cependant un faisceau de fibres nerveuses, à direction transversale, qui va se perdre dans le diencéphale et le mésencéphale. Il est connu sous le nom de *anse du noyau lenticulaire* et représenterait, d'après EDINGER, une partie du système strio-thalamique. Chez un chien, auquel GOLTZ avait extirpé toute l'écorce cérébrale, EDINGER a pu poursuivre ce faisceau jusque dans la couche optique, la région sous-optique et la substance noire de SOEMMERING.

Le pallium.

Le pallium comprend deux parties : la substance grise périphérique ou corticale et la substance blanche centrale.

La substance grise ou corticale.

La structure interne de la *couche corticale grise* nous est assez bien connue grâce aux recherches de Cajal (6). Cette écorce grise, d'une épaisseur variable d'après les différentes régions où on l'examine, paraît le plus développée au niveau des circonvolutions centrales et du lobule paracentral ; elle est le moins épaisse dans le lobe occipital.

Cette couche grise est généralement traversée par une mince ligne blanche, nettement visible à l'œil nu, connue sous le nom de *strie de Baillarger*. Cette ligne blanche est beaucoup plus épaisse dans la substance corticale qui recouvre les circonvolutions du coin et porte là le nom de *strie de Gennari* ou *strie de Vicq d'Azyr*.

La structure interne de la substance corticale varie quelque peu d'après les endroits où on l'examine.

Sur des coupes microscopiques on peut diviser toute l'écorce cérébrale en deux couches :

1° La couche moléculaire ou couche externe, appelée encore *couche plexiforme*.

2° La couche des cellules pyramidales ou couche interne.

1° **Couche externe, moléculaire ou plexiforme.** La couche moléculaire, épaisse

Fig. **620.**

Cellules à cylindraxe-axe court de la couche moléculaire de l'écorce cérébrale du lapin (d'après Gajal).

a . prolongements cylindraxiles ; *b* : collatérales ; *c* : prolongements protoplasmatiques.

d'environ un quart de millimètre, est pauvre en cellules nerveuses et relativement riche en éléments de neuroglie. Elle est, jusqu'à un certain point, pour le cerveau l'homologue de la couche moléculaire du cervelet. On a cru, dans le temps, qu'elle était formée presque exclusivement d'éléments de neuroglie. Les recherches de Cajal, faites avec les méthodes de Golgi et de Ehrlich, ont montré que cette opinion n'est pas exacte, qu'on y rencontre de nombreux éléments nerveux, dont les uns, éléments endogènes, sont représentés par des cellules nerveuses ayant des caractères quelque peu particuliers ; dont les autres, éléments exogènes, sont formés par les ramifications terminales des prolongements protoplasmatiques venus de toutes les cellules pyramidales sous-jacentes, et par les ramifications cylindraxiles des cellules nerveuses à cylindre-axe ascendant éparpillées dans ces mêmes couches.

Cellules nerveuses. Les cellules de la couche moléculaire se laissent subdiviser en deux groupes : les *cellules à cylindre-axe court* et les *grandes cellules horizontales.*

Fig. 621.
Cellules horizontales triangulaires de l'écorce cérébrale d'un lapin de 8 jours (d'après Cajal).
a : cylindre-axes ; *b* dendrites ressemblant à des cylindre-axes.

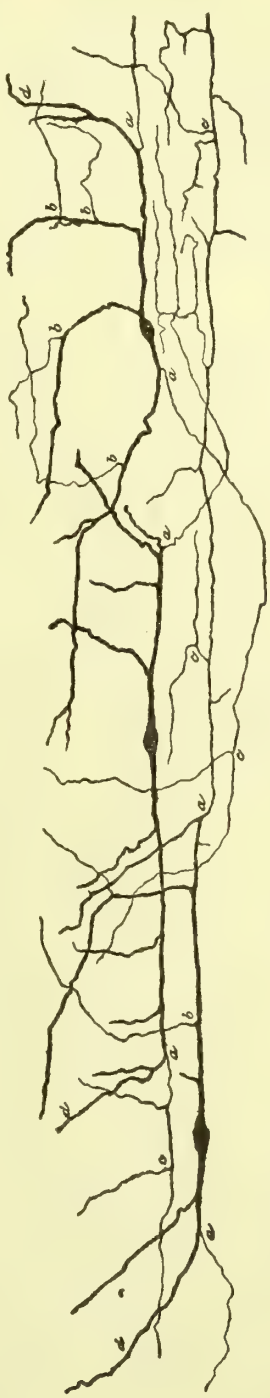

Fig. 622.
Cellules horizontales fusiformes de la couche moléculaire de l'écorce cérébrale d'un lapin de 8 jours (d'après Cajal).
a : cylindre-axes ; *b* : dendrites ressemblant à des cylindre-axes ; *c* : ramifications des cylindre-axes.

Les cellules à cylindre-axe court, de forme et de grandeur variables, occupent toute l'étendue de la couche. Elles sont pourvues de ramifications protoplasmati-

ques plus ou moins abondantes et d'un prolongement cylindraxile, à direction généralement horizontale, parallèle à la surface libre du cerveau et qui va se terminer, par des ramifications libres, à une distance variable mais généralement assez rapprochée de la cellule d'origine, FIG. **620**.

Les *cellules horizontales* représentent un type cellulaire absolument particulier à la couche moléculaire du cerveau. Ce sont des cellules généralement fusiformes, FIG. **622**, ou triangulaires, FIG. **621**, donnant naissance à des ramifications protoplasmatiques excessivement longues à direction horizontale. De ces troncs protoplasmatiques naissent deux ou trois branches collatérales fines qui en imposent, de par leurs caractères morphologiques, pour des ramifications cylindraxiles au point que CAJAL a considéré tout d'abord ces cellules comme étant *pluriaxonales*. Mais les observations ultérieures de CAJAL, RETZIUS (7) et VERATTI (8) ont montré que ces ramifications latérales sont de nature protoplasmatique, et que chacune de ces cellules possède un seul axone, épais, horizontal, excessivement long, abandonnant sur son trajet de nombreuses collatérales ascendantes et descendantes se terminant dans la couche moléculaire. Ces axones eux-mêmes paraissent se terminer dans la couche moléculaire. Entourés d'une gaine de myéline, ils forment une partie importante des fibres tangentielles de l'écorce, que la méthode de WEIGERT met si bien en évidence, qui occupent environ la moitié externe de la couche moléculaire.

On ne connaît pas la signification physiologique de ces différentes cellules de la couche moléculaire. CAJAL considère les grandes cellules horizontales de l'écorce comme représentant des cellules d'association au moyen desquelles des ébranlements centripètes, amenés dans la couche moléculaire, peuvent être transmis aux ramifications terminales de cellules pyramidales situées dans les circonvolutions voisines.

b) Fibres nerveuses. Les fibres nerveuses de la couche moléculaire affectent presque toutes une direction parallèle à la surface libre du cerveau. Elles ont été reproduites dans la couche moléculaire de la moitié droite de la FIG. **623** et dans la FIG. **625**. Elles représentent :

1° Les prolongements cylindraxiles des grandes cellules horizontales de la couche moléculaire elle-même.

2° Les prolongements cylindraxiles des cellules nerveuses à cylindre-axe ascendant de la couche des cellules pyramidales, FIG. **625**, connus sous le nom de *fibres de Martinotti*.

c) Prolongements protoplasmatiques et *cellules de neuroglie.* La structure de cette couche moléculaire est rendue plus complexe encore par les prolongements protoplasmatiques de toutes les cellules pyramidales de l'écorce grise qui viennent se ramifier et s'entrelacer dans cette couche superficielle, FIG. **623**, et par de nombreuses cellules de neuroglie, qui forment même une mince zone superficielle immédiatement en dessous de la pie-mère enveloppante.

C'est à cause de l'entrelacement intense qui se fait dans cette couche moléculaire, entre les ramifications protoplasmatiques des cellules pyramidales et des cellules propres à cette couche d'une part, et les ramifications cylindraxiles provenant des cellules endogènes et des cellules des couches sous-jacentes d'autre part, que CAJAL lui a donné encore le nom de *couche plexiforme.*

2° **La couche des cellules pyramidales.** C'est une couche excessivement épaisse atteignant une hauteur de 1 à 1 1/2 millimètre. Elle est formée à la fois de cellules nerveuses et de fibres nerveuses.

Fig. **623.**
Les principaux éléments constitutifs de la couche corticale grise du cerveau terminal (d'après Cajal).

Les *cellules nerveuses* ont en général une forme triangulaire ou pyramidale à base centrale et à sommet dirigé vers la périphérie. La forme spéciale de ces cellules ner-

veuses leur a valu le nom de *cellules pyramidales*. Ces cellules sont placées en nombreuses rangées les unes au-dessus des autres, de telle sorte que les plus petites sont les plus superficielles et que les couches profondes sont formées par les cellules les plus volumineuses. Elles forment l'élément principal de l'écorce grise des hémisphères cérébraux.

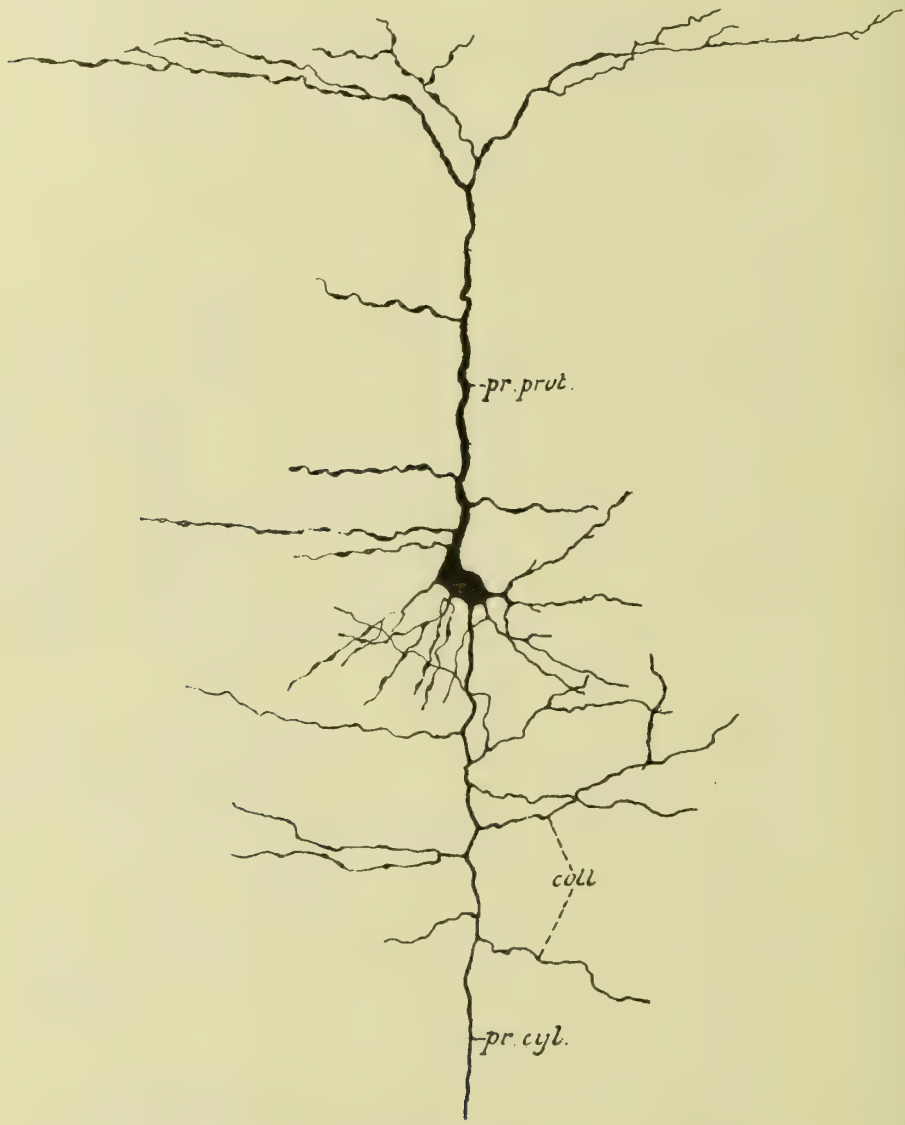

FIG. **624.**

Cellule nerveuse de l'écorce cérébrale d'une souris blanche âgée de neuf jours.

pr. prot. : Prolongement protoplasmatique.
pr. cyl. : Prolongement cylindraxile.
coll. : Branches collatérales du prolongement cylindraxile.

Toutes ces cellules sont pourvues d'un seul prolongement cylindraxile qui part le plus souvent du milieu de la base, se dirige verticalement en bas en émettant un grand nombre de branches collatérales et peut être poursuivi jusque dans

la substance blanche, où il va devenir le cylindre-axe d'une fibre nerveuse, FIG. **623** et **624**.

Les prolongements protoplasmatiques, nés des angles latéraux, sont courts et grêles ; ils se terminent rapidement entre les cellules voisines. Du sommet de chacune de ces cellules pyramidales part un prolongement protoplasmatique beaucoup plus volumineux. Il se dirige verticalement vers la couche moléculaire où il se divise et se subdivise, pour se terminer, par des ramifications libres, un peu en dessous de la pie-mère enveloppante. C'est dans toute l'étendue de l'écorce grise que les prolongements protoplasmatiques des cellules pyramidales viennent en contact

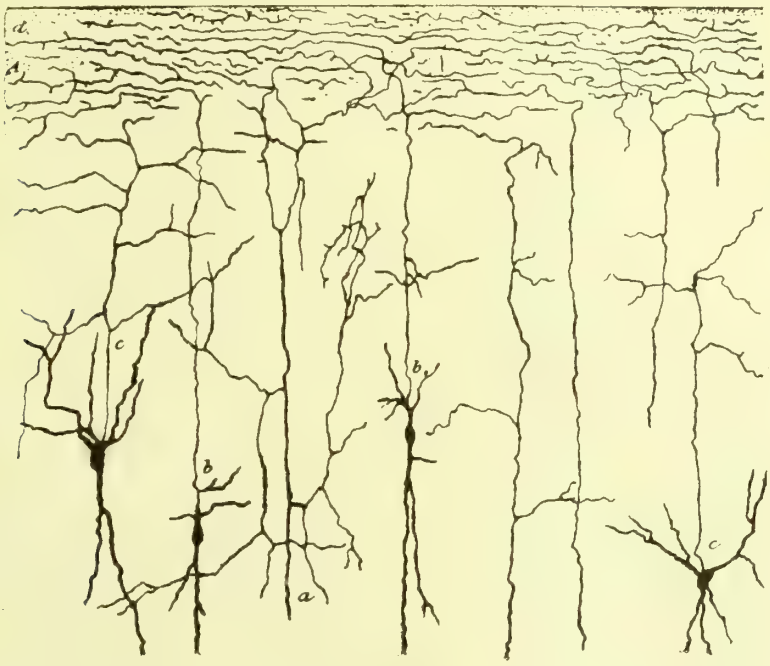

FIG. **625**.

Cellules à cylindre-axe ascendant de l'écorce cérébrale d'une souris âgée de 20 jours (d'après CAJAL).

A : Couche moléculaire.
a : Cylindre-axe provenant d'une grosse cellule de la couche des éléments polymorphes.
b : Cylindre-axes partant de cellules de la couche des pyramidales.
c : Cylindre-axes ascendants se terminant en dessous de la couche moléculaire.
d : Ramilles terminales des fibrilles de la couche moléculaire.

avec les nombreuses fibrilles nerveuses qui y trouvent leur terminaison ; ces fibrilles peuvent ainsi agir sur ces prolongements protoplasmatiques pour transmettre aux cellules pyramidales les ébranlements nerveux. Ce contact s'établirait, d'après un certain nombre d'auteurs, au moyen de petits appendices filiformes ou pyriformes qui recouvrent, sur toute leur longueur, les ramifications protoplasmatiques de ces cellules pyramidales. Ces appendices seraient rétractiles, de telle sorte que la connexion plus ou moins intime des éléments nerveux de l'écorce dépendrait uniquement de l'état d'épanouissement ou de rétraction de ces appendices. Nous avons vu antérieurement la valeur qu'il convient d'attribuer à cette doctrine.

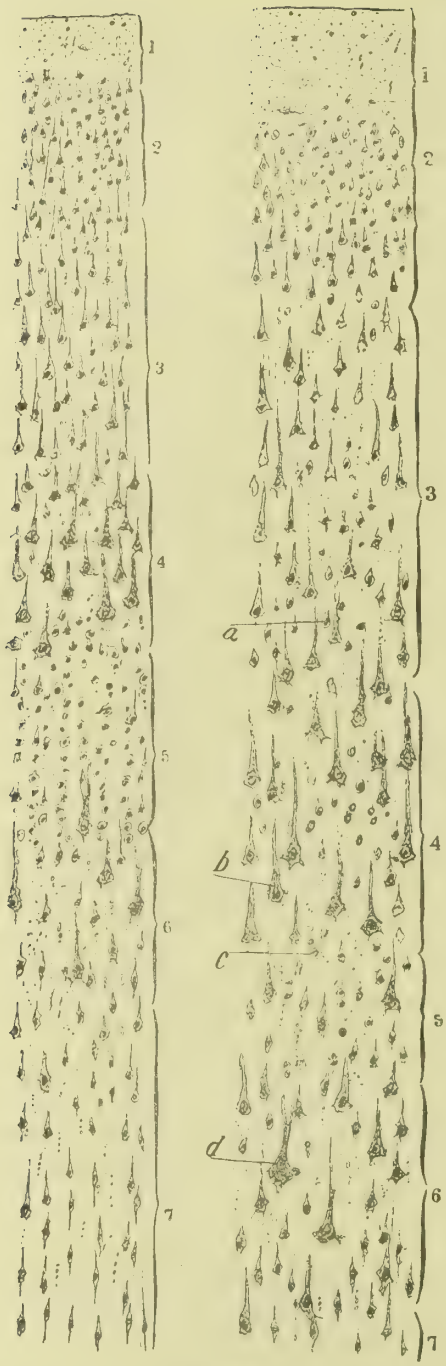

FIG. **626**.
Circonvolutions centrales antérieure (à droite) et postérieure (à gauche) de l'homme, colorées par la méthode de NISSL (d'après CAJAL).

1. Zone plexiforme.
2. Petites pyramidales.
3. Moyennes pyramidales.
4. Grandes pyramidales superficielles.
5. Grains.
6. Grandes pyramidales profondes.
7. Moyennes pyramidales profondes.

Plus bas : cellules fusiformes.

Cette couche des cellules pyramidales renferme encore une seconde espèce de cellules nerveuses : des *cellules à cylindre-axe ascendant*. Signalées par GOLGI (9), ces cellules spéciales ont été décrites pour la première fois par MARTINOTTI (10) et étudiées d'une façon spéciale par CAJAL (6). Ce dernier distingue plusieurs variétés de cellules. Les unes, de forme excessivement variable, sont pourvues d'un axone, quelquefois descendant, le plus souvent ascendant qui se ramifie dans le voisinage immédiat de la cellule d'origine ; les autres sont caractérisées par la présence d'un axone qui remonte dans l'écorce grise, abandonne sur son trajet des ramifications collatérales et peut être poursuivi jusque dans la couche moléculaire, où il va prendre part à la constitution de la couche la plus superficielle des fibres tangentielles, FIG. **625**. Ces cellules ont été décrites pour la première fois par MARTINOTTI et portent encore le nom de *cellules de Martinotti*.

Ce sont des cellules fusiformes, pourvues de deux ou trois petits prolongements protoplasmatiques courts et grêles, et d'un seul prolongement cylindraxile. Celui-ci, au lieu de se rendre vers la substance blanche des hémisphères cérébraux, remonte vers la couche moléculaire, où il se divise et se subdivise pour s'y terminer par des ramifications horizontales excessivement longues, FIG. **625**.

Cette couche épaisse des cellules pyramidales, sur des préparations colorées par la méthode de NISSL, FIG. **626**, a été subdivisée par CAJAL en un grand nombre de zones plus ou moins distinctes, qui sont de dehors en dedans :

1) La zone des cellules pyramidales petites.

2) La zone des cellules pyramidales moyennes.

3) La zone superficielle des cellules pyramidales grandes.

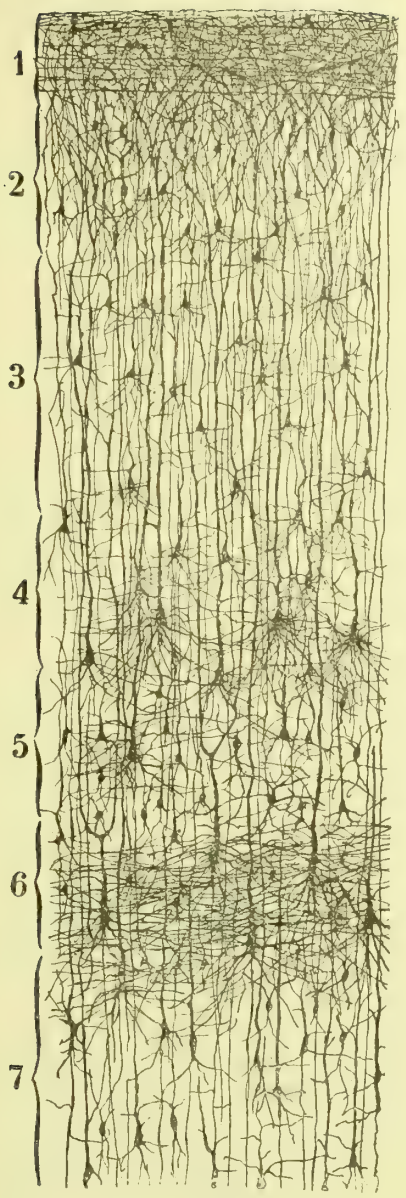

FIG. **627.**

Coupe de la circonvolution centrale postérieure. Méthode de GOLGI (d'après CAJAL).

1. Zone plexiforme.
2. Zone des petites pyramidales.
3. Zone des moyennes pyramidales.
4. Zone des grandes pyramidales superficielles.
5. Zone des grains.
6. Zone des grandes pyramidales profondes.
7. Zone des moyennes pyramidales profondes.

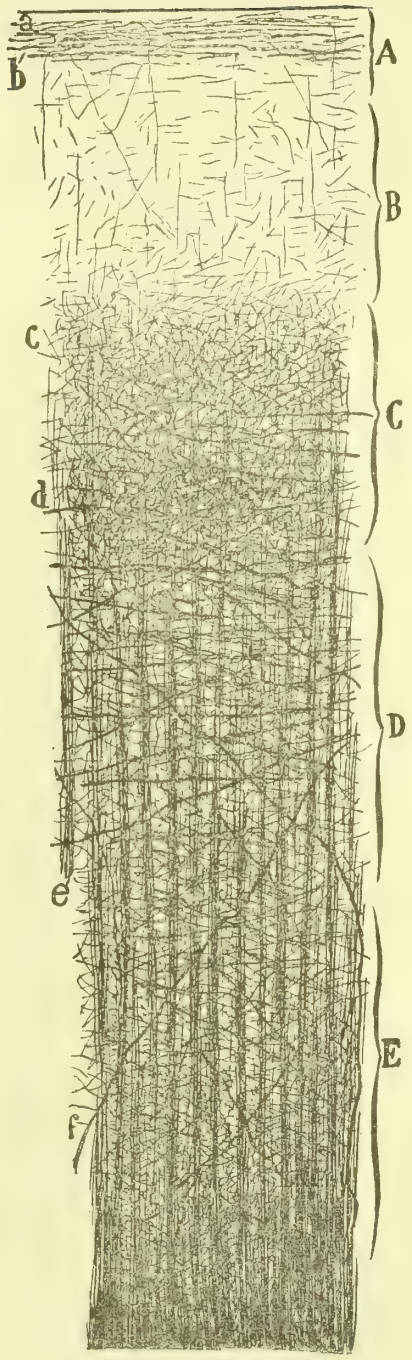

FIG. **628.**

Coupe transversale d'une circonvolution centrale de l'homme adulte colorée par la méthode de WEIGERT (d'après CAJAL).

A : Zone plexiforme.

B : Zone des petites pyramidales.

C : Strie de BAILLARGER correspondant à la zone des moyennes pyramidales.

D : Zone des grandes pyramidales superficielles et profondes et zone des grains avec le plexus moyen.

E : Zone des moyennes pyramidales profondes avec le plexus profond.

4) La zone des grains, pauvre en cellules nerveuses pyramidales, mais abondamment pourvue de cellules à cylindre-axe court, à trajet ascendant, qui en se subdivisant donne naissance à des fibres horizontales s'épuisant dans la couche elle-même, ou bien remonte plus haut pour se terminer dans l'une ou l'autre des couches sus-jacentes ; les plus longues remontent jusque dans la couche moléculaire en devenant ainsi de véritables cellules de Martinotti.

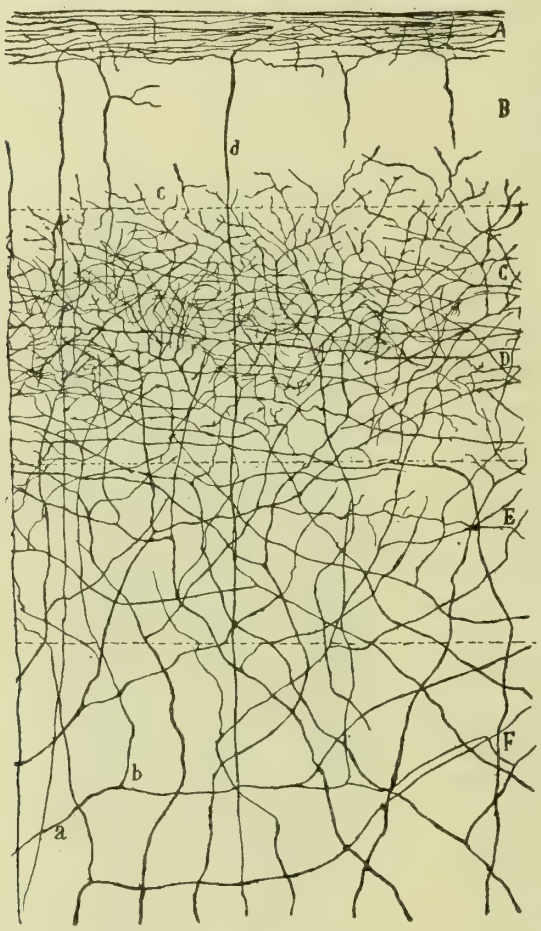

Fig. 629.
Plexus sensitif des circonvolutions motrices du chat (d'après Cajal).

A : Zone plexiforme.
B : Zone des petites pyramidales.
C et D : Zone des moyennes pyramidales.
E : Zone des pyramidales géantes.
F : Zone des cellules fusiformes.
a : Fibre corticipète se terminant dans le plexus de la zone des pyramidales moyennes.
d : Fibre de Martinotti se terminant dans la zone plexiforme.

5) La zone profonde des cellules pyramidales grandes entremêlées, au moins dans la circonvolution centrale antérieure, de nombreuses cellules géantes appelées *cellules de Betz.*

6) La zone des cellules pyramidales moyennes profondes.

7) La zone des cellules fusiformes.

Cette même subdivision se trouve dans les coupes traitées par la méthode de Golgi, fig. **627**.

Brodmann (11), se basant sur l'étude de grandes coupes faites dans le cerveau de l'homme, propose de diviser la couche corticale en cinq lames : 1° la lame zonale ou couche moléculaire des auteurs, 2° la lame granuleuse externe (correspondant aux petites pyramidales) ; 3° la lame pyramidale (comprenant les moyennes pyramidales et les grandes pyramidales superficielles) ; 4° la lame granuleuse interne ou couche des grains de Meynert ; 5° la lame ganglionnaire correspondant aux grandes pyramidales profondes.

Il est à remarquer que la zone des grains ne présente pas partout le même développement. Elle est fortement développée dans les parties de l'écorce où aboutissent des fibres corticipètes venant des centres nerveux inférieurs ; telle la sphère auditive et surtout la sphère visuelle ; tandis qu'elle est fortement réduite, d'après les recherches de Cajal, et manque même comme zone distincte, dans la circonvolution centrale antérieure, où se trouvent presque exclusivement les grandes cellules pyramidales, entremêlées avec de nombreuses pyramidales géantes ou cellules de Betz, donnant origine aux fibres de la voie motrice cortico-spinale.

Cajal et, après lui, Brodmann ont fait ressortir que la structure interne de l'écorce

grise est différente suivant qu'on l'examine dans la circonvolution centrale antérieure ou dans la circonvolution centrale postérieure. La différence essentielle réside dans la présence ou l'absence de la zone des grains. Celle-ci existe dans la circonvolution centrale postérieure, (5, FIG. **626**, moitié gauche) subdivisant la couche des grandes cellules pyramidales en une zone de cellules superficielles et une zone de cellules profondes. Elle fait presque complètement défaut dans la circonvolution centrale antérieure (FIG. **626**, moitié droite) où la zone des grandes pyramidales est continue, et où la zone des grains a été en quelque sorte disloquée par le nombre considérable de cellules géantes.

Se basant sur cette différence de structure histologique — la présence de la zone des grains jointe, de plus, à l'absence de fibres afférentes grosses dans la circonvolution centrale postérieure — CAJAL émet l'idée que, chez l'homme et les primates, le centre sensitivo-moteur de l'écorce cérébrale doit être plus que probablement localisé uniquement au-devant du sillon de ROLANDO, dans la circonvolution centrale antérieure ; la circonvolution centrale postérieure appartenant, de par ses caractères histologiques, à une zone d'association.

Nous nous demandons s'il ne serait pas plus conforme aux faits de considérer comme zone sensitivo-motrice les *deux* circonvolutions centrales : la postérieure étant, de par l'absence des cellules géantes de BETZ et la présence de la zone des grains, principalement la zone sensitive, tandis que la circonvolution centrale antérieure serait de préférence la zone motrice.

Si l'on examine maintenant des coupes de l'écorce cérébrale colorées par la méthode de WEIGERT, FIG. **628**, qui ne met en relief que les fibres nerveuses pour autant qu'elles sont entourées d'une gaine de myéline, on constate que :

La zone moléculaire est occupée, dans ses deux tiers externes, par une couche de *fibres tangentielles*, dont les plus fines doivent être considérées comme formées par les ramifications horizontales provenant des cylindre-axes ascendants des cellules de MARTINOTTI situées dans toutes les couches sous-jacentes ; tandis que les plus grosses représentent les axones horizontaux des cellules fusiformes de la couche moléculaire elle-même.

La zone des cellules pyramidales petites est pauvre en fibres nerveuses myélinisées. Elle n'est traversée que par les fibres ascendantes des cellules de MARTINOTTI des couches profondes et les fibres descendantes provenant des cellules pyramidales appartenant en propre à cette zone.

La troisième et la quatrième zones sont occupées par un riche plexus nerveux, formé par les fibres descendantes de plus en plus nombreuses des cellules pyramidales, les fibres ascendantes des cellules de MARTINOTTI et surtout les ramifications préterminales des fibres corticipètes, probablement thalamo-corticales, qui, d'après les recherches de CAJAL, viennent essentiellement se terminer entre les cellules pyramidales de ces deux zones, FIG. **629**. C'est la partie encore myélinisée de toutes les fibres corticipètes prenant part à la constitution de ce plexus qui produit à ce niveau la strie de BAILLARGER.

Dans la sphère visuelle ces ramifications des fibres corticipètes, ou fibres de la voie optique, s'épanouissent de préférence dans la couche des grains et produisent ainsi la *strie de Gennari* ou *strie de Vicq d'Azyr*.

Dans les couches les plus profondes le nombre des fibres myélinisées devient de plus en plus considérable. Elles se réunissent en petits faisceaux, qui traversent radiairement les couches sous-jacentes, et qui peuvent se poursuivre jusque dans la substance blanche, faisceaux essentiellement formés de fibres corticipètes, thalamo-

corticales, et de fibres corticifuges qui doivent être : ou des fibres de projection cortico-thalamiques, cortico-mésencéphaliques, cortico-protubérantielles, etc. ; ou des fibres commissurales allant prendre part à la constitution du corps calleux et de la partie postérieure de la commissure blanche antérieure ; ou des fibres d'associations allant se rendre dans une région corticale plus ou moins éloignée du même hémisphère.

Ce qui domine donc, dans cette structure de l'écorce grise, c'est le nombre considérable de cellules nerveuses qui s'y trouvent tassées en quelque sorte les unes sur les autres, en même temps que la quantité incalculable de fibrilles nerveuses qui viennent s'y terminer.

Quand on examine la disposition réciproque de ces éléments nerveux, il y a une chose qui frappe, c'est la différence profonde de structure entre la mince zone superficielle, couche moléculaire ou couche plexiforme, et toute l'épaisseur de la couche des cellules pyramidales, et cela au double point de vue des cellules nerveuses et des fibres nerveuses qu'on y rencontre, FIG. **630**.

Couche moléculaire. Les cellules nerveuses de la couche moléculaire appartiennent exclusivement à des éléments nerveux *endogènes* ; ce sont des cellules nerveuses dont les prolongements cylindraxiles, courts ou longs, se terminent dans la couche moléculaire elle-même et doivent donc être regardés comme des *cellules d'association* destinées à relier entre elles des régions plus ou moins éloignées de l'écorce grise du télencéphale. A côté de ces cellules nerveuses, se trouve un entrelacement inextricable de ramifications protoplasmatiques appartenant au tronc ascendant de toutes les cellules pyramidales, de même qu'un entrelacement de fibrilles nerveuses, appartenant aux cylindre-axes ascendants des cellules des MARTINOTTI éparpillées dans toute l'épaisseur de la couche des cellules pyramidales. Les fibres corticipètes, venant des centres nerveux inférieurs et principalement de la couche optique, n'atteignent jamais cette couche moléculaire.

Couche des cellules pyramidales. Les cellules nerveuses de la couche des cellules pyramidales appartiennent, dans leur immense majorité, à des éléments nerveux *exogènes* : ce sont des cellules nerveuses dont le prolongement cylindraxile, centrifuge ou corticifuge, sort de la couche grise pour devenir une fibre constituante de la substance blanche. Ces cellules doivent donc être regardées comme des *cellules de projection* destinées à relier l'écorce cérébrale soit à des masses grises sous-jacentes, soit à des régions corticales éloignées de l'un ou l'autre hémisphère.

Entre ces éléments nerveux à cylindre-axe long et à conduction corticifuge, se trouvent éparpillés des éléments à cylindre-axe court, cellules d'association reliant entre elles soit les cellules pyramidales d'une même zone, soit les cellules pyramidales de zones superposées, soit encore les cellules pyramidales aux éléments nerveux endogènes de la couche moléculaire.

Quant aux fibres nerveuses qui viennent s'y terminer, ce sont exclusivement des fibres centripètes sortant de la substance blanche et qui viennent se ramifier et se terminer entre les cellules pyramidales de toutes les zones, sans dépasser pourtant la zone des cellules pyramidales moyennes et sans pénétrer par conséquent jusque dans l'épaisseur de la couche moléculaire.

Si, nous basant sur cette structure anatomique, nous essayons d'en déduire la valeur physiologique de chacune de ces deux couches, nous arrivons naturellement à admettre que les excitations centripètes, amenées par les fibres de la substance blanche, s'arrêtent dans la couche des cellules pyramidales. Là, elles peuvent se transmettre directement aux ramifications protoplasmatiques latérales et au corps cellulaire des cellules pyramidales, et se transformer ainsi en excitation centrifuge que les axones de ces cellules conduiront soit vers les masses motrices inférieures et, par là, jusque dans les muscles périphériques ; soit, par les fibres du corps cal-

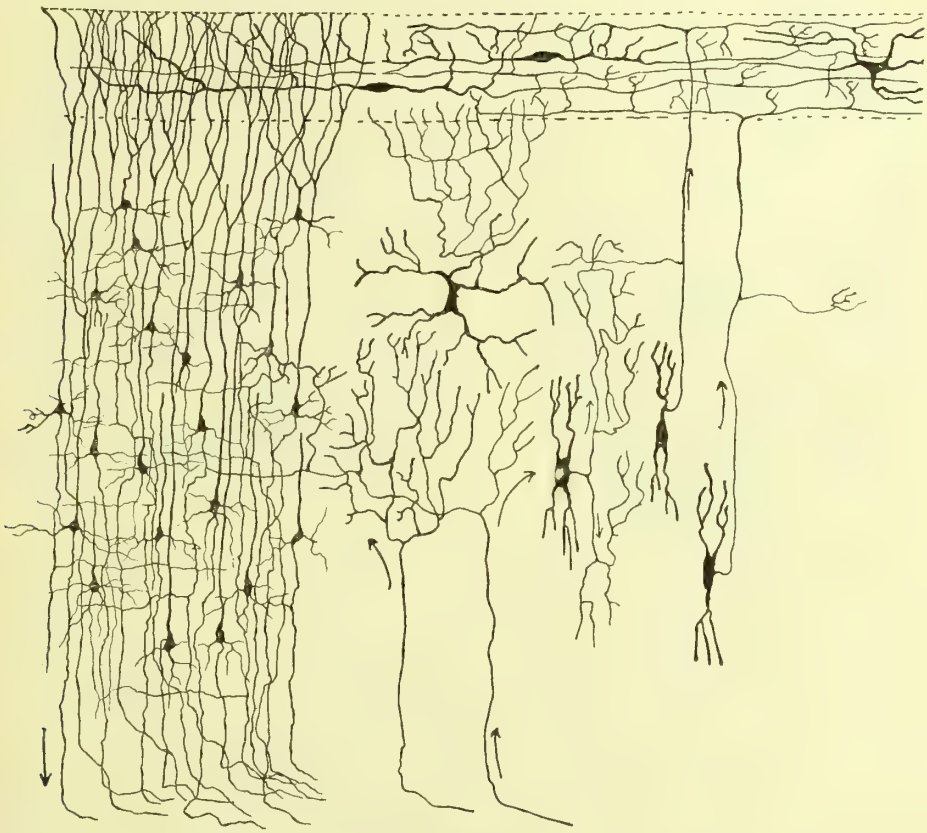

Fig. 630.

Schéma montrant le mode d'articulation des éléments nerveux dans l'écorce grise.
A gauche la connexion entre les fibres corticipètes et les cellules pyramidales.
A droite, la connexion entre les fibres corticipètes, les cellules de Martinotti, les cellules endogènes de la zone plexiforme et les cellules pyramidales.

leux, à l'écorce grise de l'autre hémisphère ; soit par les fibres d'association à d'autres régions grises du même hémisphère.

Ces excitations centripètes peuvent aussi être transmises à des cellules à cylindre axe court, qui les transmettront à leur tour à des cellules pyramidales plus nombreuses ou plus distantes, avant de redescendre, comme excitation motrice, vers les centres nerveux inférieurs.

Cette excitation centripète ne peut jamais arriver *directement* jusque dans la

couche moléculaire. Pour arriver aux éléments constituants de celle-ci, il faut qu'elle soit transmise, dans les zones profondes de l'écorce, à une cellule de MARTINOTTI dont le cylindre-axe ascendant la conduira jusque dans la couche moléculaire. Là, elle sera transmise soit directement aux ramifications protoplasmatiques terminales des cellules pyramidales, soit aux cellules endogènes de cette couche superficielle et, par leur intermédiaire, aux ramifications protoplasmatiques des cellules pyramidales.

Le substratum anatomique des réactions motrices d'origine corticale peut donc être double, FIG. **630** : il peut être excessivement simple et se constituer soit d'une fibre corticipète transmettant l'ébranlement nerveux à un nombre limité de cellules pyramidales et, par là, à un nombre correspondant de fibres corticifuges ; soit d'une fibre centripète se mettant en connexion avec une ou plusieurs cellules à cylindre-axe court qui transmettront l'ébranlement reçu à un nombre plus ou moins considérable de cellules pyramidales appartenant à des zones différentes et, par leur intermédiaire, à un nombre également considérable de fibres centrifuges. C'est ce qui se passe, ou peut se passer, dans la couche des cellules pyramidales. Dans ces cas, la couche moléculaire n'intervient pas dans la réaction motrice.

Le substratum anatomique peut avoir une structure beaucoup plus complexe et se constituer par les ramifications terminales d'une fibre centripète dans la couche des cellules pyramidales, une cellule de MARTINOTTI transmettant l'ébranlement nerveux jusque dans la couche moléculaire, une cellule endogène de cette couche superficielle se mettant en contact avec les ramifications protoplasmatiques d'un nombre plus ou moins considérable de cellules pyramidales, les axones ou fibres centrifuges nées de ces cellules elles-mêmes.

Il résulte de ces considérations que, si nous devons distinguer dans l'écorce grise deux zones distinctes par leurs caractères anatomiques, nous pouvons aussi y distinguer, en nous basant sur leurs connexions probables, deux zones distinctes par leur valeur physiologique. L'une serait-elle la zone anatomique des réflexes d'origine corticale et l'autre la zone anatomique de l'activité cérébrale la plus élevée, l'activité psychique ou consciente ? C'est là un problème difficile à résoudre. Quoiqu'il en soit, la substance grise de la *zone moléculaire* nous paraît devoir être considérée comme appartenant à des centres nerveux, supérieurs, comme centres fonctionnels, aux centres localisés dans la substance grise de la zone des cellules pyramidales.

Ces considérations théoriques, basées uniquement sur le mode de superposition des éléments nerveux dans l'écorce grise, trouvent un appui dans ce fait anatomo-pathologique, observé depuis longtemps, c'est que, dans un bon nombre d'affections cérébrales et notamment la paralysie générale, on observe une diminution plus ou moins considérable dans le nombre des fibres tangentielles de l'écorce, fibres qui ne sont rien d'autre que les ramifications cylindraxiles des cellules de MARTINOTTI et les axones des cellules endogènes de la couche moléculaire. Leur disparition, si les idées exprimées plus haut sont exactes, doit donc mettre hors de fonction la zone moléculaire, que l'on pourrait appeler peut être *zone psychique*, pour laisser plus ou moins intacte la couche sous-jacente ou *zone corticale réflexe*.

La substance blanche.

La substance blanche du cerveau terminal est formée essentiellement de fibres nerveuses et de cellules de neuroglie.

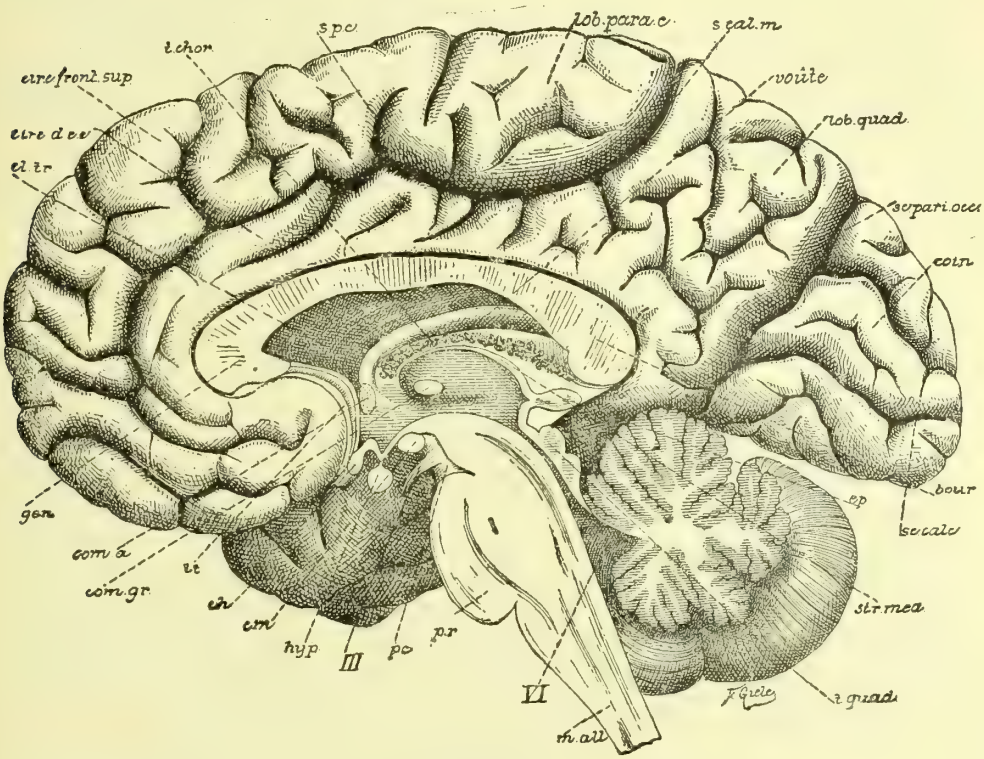

Fig. 631.

Vue d'une section médiane de l'encéphale montrant les diverses parties qui le constituent : cerveau, cervelet, protubérance annulaire, *pr*, et moelle allongée, *m. all.* Gr. nat. 2/3.

cl. tr. : Cloison transparente.
circ. d. cc. : Circonvolution du corps calleux.
t. chor. : Toile choroïdienne.
s. pc. : Sillon paracentral.
s. cal. n. : Sillon calloso-marginal.
sc. pari. occ. : Fissure pariéto-occipitale.
sc. calc. : Fissure calcarine.
ép. : Epiphyse.
str. méd. : Strie médullaire.
t. quad. : Tubercules quadrijumaux.
VI. : Quatrième ventricule.
p. c. : Pédoncule cérébral.
III : Nerf oculo-moteur commun.
hyp. : Hypophyse.
cm. : Corps mamillaires.
ch. : Chiasma des nerfs optiques.
lt. : Lame terminale.
com. g. : Commissure grise.
com. a. : Commissure antérieure.
gen. : Genou du corps calleux.

On divise les fibres nerveuses en trois groupes :

1° Des fibres qui relient l'un à l'autre des points identiques des deux hémisphères cérébraux ou *fibres commissurales.*

2° Des fibres plus ou moins longues qui relient l'un à l'autre deux points différents d'un même hémisphère cérébral ou *fibres d'association.*

3° Des fibres qui relient la substance grise corticale d'un hémisphère à la substance grise d'une partie inférieure de l'axe cérébro-spinal ou *fibres de projection.*

Fibres commissurales. Les fibres commissurales constituent le *corps calleux;* la *commissure blanche antérieure* et le *psaltérium* ou *commissure des cornes d'Ammon.*

Corps calleux. Vous savez que le corps calleux est cette lame épaisse de substance blanche que l'on trouve au fond de la grande fissure médiane interhémisphérique et qui forme le principal moyen d'union des deux hémisphères cérébraux, FIG. **631**. Toute cette lame blanche est formée de fibres commissurales. Pour vous faire une idée du nombre incalculable de fibres nerveuses qui relient ainsi entre elles les différentes régions des deux hémisphères cérébraux, il vous suffit de comparer la section du nerf optique à la section du corps calleux et de vous souvenir que la surface de section du nerf optique chez l'homme mesure environ 9 millimètres carrés et que ce nerf renferme, en moyenne, d'après les recherches de SALZER, 438000 fibres nerveuses.

FIG. **632**.
Origine et terminaison des fibres du corps calleux.

Ces fibres du corps calleux ont leurs cellules d'origine dans certaines cellules pyramidales de la couche corticale grise de l'un ou l'autre hémisphère cérébral et se terminent, par des ramifications libres, dans la couche des cellules pyramidales de l'hémisphère du côté opposé, FIG. **632**. Ces fibres calleuses ne réprésentent cependant pas toutes des prolongements cylindraxiles des cellules pyramidales. D'après les recherches de CAJAL, un grand nombre de ces fibres commissurales doivent être considérées comme des branches collatérales nées des fibres de projection.

Le corps calleux n'existe que dans le télencéphale des mammifères ; il fait même complètement défaut chez les mammifères inférieurs : les marsupiaux et les monotrèmes. Son développement varie considérablement chez les autres mammifères et paraît être, ainsi que le fait remarquer EDINGER (12), en rapport étroit avec le développement de la partie du manteau cérébral à laquelle ELLIOTH SMITH (13) a donné le nom de *néopallium*, c'est-à-dire la partie du manteau cérébral qui apparaît très tard dans le développement phylogénétique. Ce néopallium se surajoute en quelque sorte au manteau cérébral appartenant au rhinencéphale, que ELLIOTH SMITH appelle *archipallium*, parce qu'il représente, dans la série des vertébrés, la partie la plus ancienne du télencéphale. Le corps calleux est donc en réalité la commissure du néopallium, comme la commissure blanche antérieure et le psaltérium forment ensemble la commissure de l'archipallium. Et de même que le développement plus ou moins considérable du corps calleux permet de conclure à un développement correspondant du néopallium, de même le développement de la commissure antérieure et du psalterium marche de paire avec celui de l'archipallium.

Commissure blanche antérieure et *psaltérium.* La commissure blanche antérieure et la commissure des cornes d'Ammon sont des faisceaux de fibres nerveuses situés, l'un, entre la lame terminale et les piliers antérieurs de la voûte à trois piliers, FIG. **630**, l'autre, entre les piliers postérieurs du trigone cérébral.

Elles forment des parties constitutives du rhinencéphale que nous étudierons dans notre prochaine leçon.

Fibres d'association. Elles servent à relier, dans un même hémisphère cérébral, deux régions de l'écorce plus ou moins éloignées. On les divise en deux groupes : les *fibres courtes* et les *fibres longues*, FIG. **633**.

Les *fibres courtes* relient l'un à l'autre deux points plus ou moins rapprochés. Elles sont situées immédiatement en dessous de l'écorce grise.

Les *fibres longues* sont réunies en plusieurs faisceaux plus ou moins distincts. On décrit généralement :

1° Le *faisceau longitudinal supérieur (fasciculus longitudinalis superior)*, formé de fibres qui relient l'écorce grise du lobe frontal à l'écorce grise du lobe occipital et du lobe temporal.

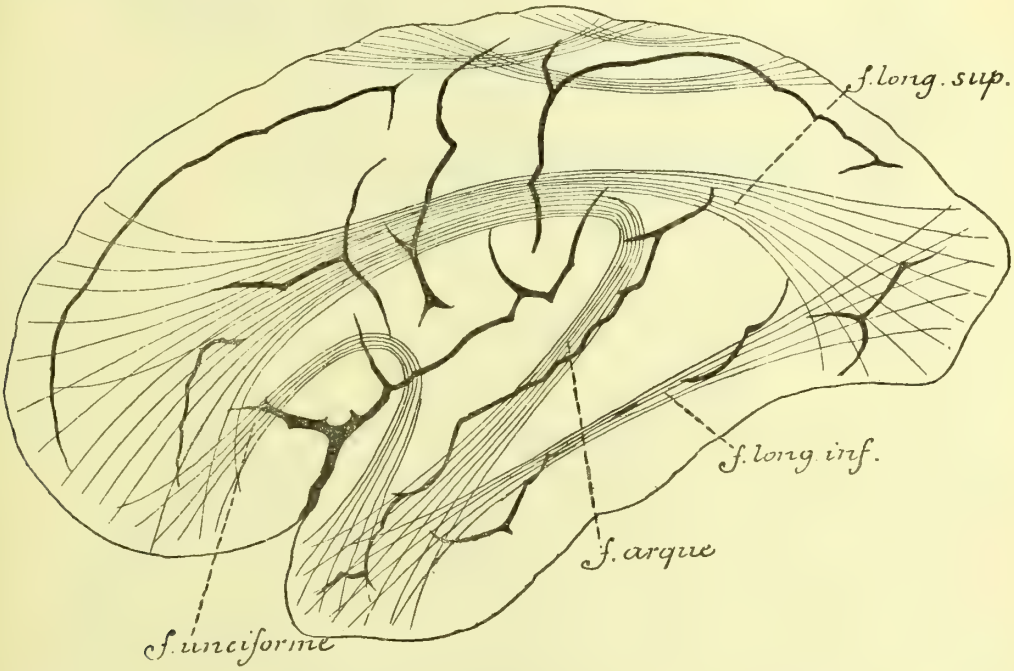

FIG. **633**.
Schéma montrant la disposition des fibres d'association dans chaque hémisphère cérébral.

2° Le *faisceau longitudinal inférieur (fasciculus longitudinalis inferior)*, étendu entre le lobe occipital et la pointe du lobe temporal.

3° Le *faisceau de l'ourlet* ou *faisceau arqué (cingulum)*, formé de fibres nerveuses à direction antéro-postérieure qui suivent le trajet de la circonvolution du corps calleux et s'étendent du lobe frontal au lobe temporal.

4° Le *faisceau unciforme (fasciculus uncinatus)*, reliant l'écorce grise de la circonvolution frontale inférieure à la pointe du lobe temporal en contournant le fond de la fissure de SYLVIUS.

Ces fibres d'association représentent soit les prolongements cylindraxiles de certaines cellules pyramidales de l'écorce cérébrale, soit surtout des branches collatérales nées de ces prolongements cylindraxiles. Elles se terminent par des ramifications libres dans la couche des cellules pyramidales.

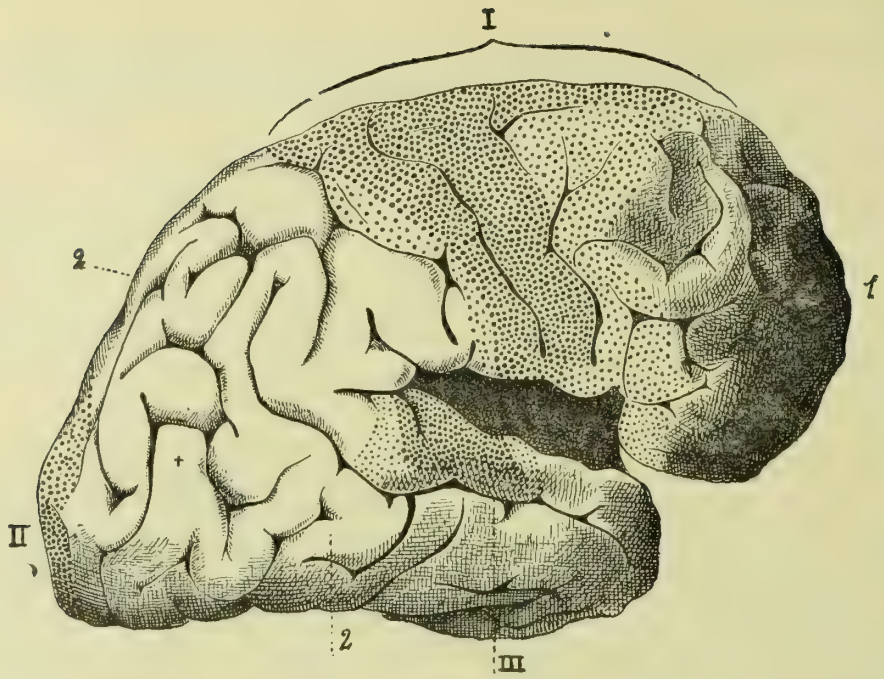

Fig. **634**.
Les sphères sensorielles ou centres de projection et les centres d'association (d'après Flechsig).

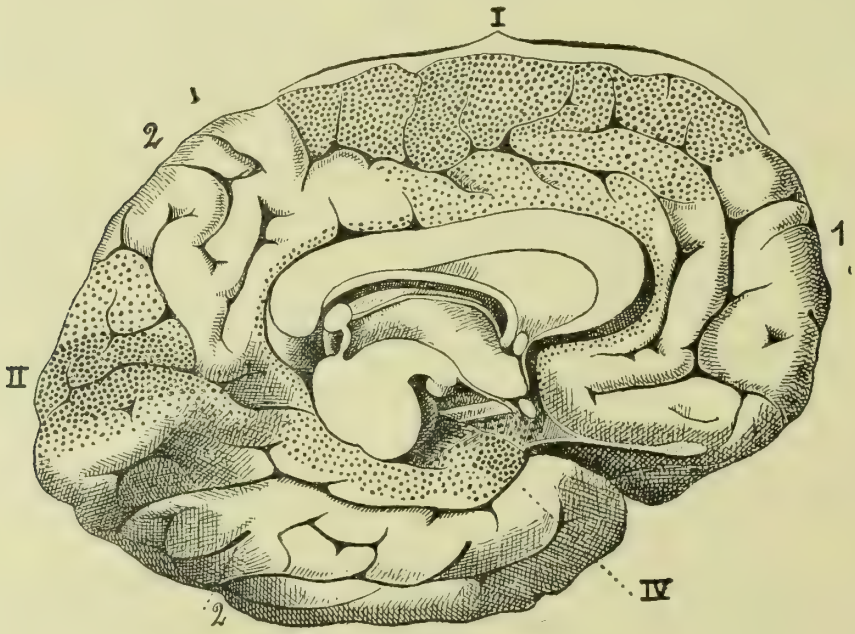

Fig. **635**.
Les sphères sensorielles ou centres de projection et les centres d'association (d'après Flechsig).

I : Sphère tactile.
II : Sphère visuelle.
III : Sphère auditive.
IV : Sphère olfactive.
a : Centre d'association antérieur.
b : Grand centre d'association postérieur.

Fibres de projection. On désigne sous le nom de *fibres de projection* toutes les fibres nerveuses qui unissent l'écorce grise du cerveau terminal à une des masses grises sous-jacentes : couches optiques du cerveau intermédiaire, noyaux gris du cerveau moyen, écorce grise et masses grises centrales du cervelet, noyaux d'origine ou de terminaison des nerfs périphériques de la protubérance annulaire, de la moelle allongée ou de la moelle épinière.

On a toujours admis jusqu'à présent que ces fibres proviennent des différents points de l'écorce grise d'un hémisphère et convergent en rayonnant vers la couche optique et la capsule interne. D'après les recherches importantes de Flechsig (14), sur lesquelles nous nous proposons de revenir en détail dans une prochaine leçon, ces fibres de projection proviennent, sinon exclusivement, au moins en majeure partie, de quatre zones spéciales constituant ce que Flechsig appelle les *sphères sensorielles* ou les *centres de projection*, fig. **634** et **635** : la *sphère tactile* correspondant aux circonvolutions centrales et aux parties voisines des circonvolutions frontales; la *sphère visuelle* comprenant la partie de l'écorce cérébrale voisine de la fissure calcarine; la *sphère auditive* localisée dans la partie moyenne de la première circonvolution temporale et la *sphère olfactive* siégeant dans la circonvolution de l'hippocampe. De ces diverses régions corticales partent des fibres nerveuses dont un grand nombre rayonnent vers la capsule interne. Toute l'étendue du bras antérieur de cette capsule est occupée, d'après Dejerine (15), par des fibres destinées à la couche optique, *fibres cortico-thalamiques*, qui constituent une partie de la *couronne rayonnante de la couche optique*. Les autres vont constituer la substance blanche du bras postérieur de la capsule interne ; elles passent alors dans le cerveau moyen pour se rendre finalement dans une des masses grises situées plus bas.

Les fibres qui passent par le bras postérieur de la *capsule interne* appartiennent à deux groupes.

a) Les unes, *motrices*, représentent les prolongements cylindraxiles descendants d'un grand nombre de cellules pyramidales de l'écorce grise qui recouvre les circonvolutions centrales et le lobule paracentral. Elles occupent le point de réunion des deux bras de la capsule interne, appelé *genou*, et toute la partie lenticulaire du bras postérieur. Elles pénètrent dans le cerveau moyen, passent ensuite dans le pont de Varole, le myélencéphale et la moelle épinière et vont se terminer, par des ramifications libres, dans les noyaux d'origine de tous les nerfs moteurs périphériques.

b) Les autres, *sensitives*, représentent les prolongements cylindraxiles ascendants des cellules nerveuses de la couche optique, *fibres thalamo-corticales*, faisant suite plus que probablement aux fibres de la voie sensitive médullo-thalamique, de la voie sensitive bulbo-thalamique et de la voie olivo-thalamique. Ces fibres passent également par le bras postérieur de la capsule et vont se terminer, par des ramifications libres, dans l'écorce grise de la sphère tactile de Flechsig.

Un bon nombre de fibres de projection ne passent pas par la capsule interne proprement dite. Ce sont, d'une part, les fibres ascendantes de la voie optique diencéphalo-corticale, formée par les prolongements cylindraxiles des cellules nerveuses du corps genouillé interne se rendant dans la sphère visuelle. Ce sont, d'autre part,

les fibres ascendantes de la voie acoustique diencéphalo-corticale et qui relient le corps genouillé interne à la sphère auditive.

Littérature.

(1) Cajal : *Algunas contribuciones al conocimiento de los ganglios del encefalo.* V. *Cuerpo estriade.* Anales de la Sociedad espanola de historia natural. Madrid, 1894. — *Corps strié.* Bibliogra phie anatomique, 1895. — (2) Marinesco : *Des connexions du corps strié avec le lobe frontal.* Société de biologie, février 1895. — (3) Edinger : *Ueber die Herkunft des Hirnmantels in der Tierreihe.* Berliner Klin. Wochenschrift, 1905. — (4) Van Gehuchten : *Contribution à l'étude du système nerveux des téléostéens.* La Cellule, 1893, — *Le ganglion basal et la commissure habénulaire dans l'encéphale de la salamandre.* Bull. de l'Académie royale de Belgique, 1897. — *Le ganglion basal, la commissure post-habénulaire,....* Verhandl. des anatom. Gesellschaft, 1897. — (5) Edinger : *Vorlesungen über den Bau der nervösen Centralorgane*, p. 150. 1896. — (6) Cajal : *Sur la structure de l'écorce cérébrale de quelques mammifères.* La Cellule, 1891. — *Estudios sobre la corteza cerebral humana.* Rivista trimestral micrografica. Vol. IV, 1899, p. 14. — *Textura del sistema nervoso.* Vol. II. 1904. — (7) Retzius : *Ueber den Bau der Oberflächenschicht der Grosshirnrinde beim Menschen und bei den Säugethieren.* Verhandl. d. Biolog.-Vereins in Stockholm, 1891. — *Die Cajal'schen Zellen der Grosshirnrinde beim Menschen und bei Säugethieren.* Biolog. Unters., 1893. — (8) Veratti : *Ueber einige Structureigenthümlichkeiten der Hirnrinde bei den Säugethieren.* Anatom. Anzeiger, 1897, n° 14. — (7) Golgi : *Ueber den Bau der grauen Substanz des Grosskirns*, 1874. Sammelwerk. — (10) Martinotti : *Beitrag zum Studium der Hirnrinde und dem Centralursprung der Nerven.* Internat. Monatsschrift, 1890. — (11) Brodmann : *Beiträge zur histologischen Lokalisation der Grosshirnrinde.* Journ. für Psychologie und Neurologie, Bd. II, III et IV, 1903 à 1905 — (12) Edinger : *Vorlesungen über den Bau der nervösen Gentralorgane*, 7e Aufl., 1904. — (13) Ellioth Smith : *The Natural Subdivision of the central Hemisphere.* Journ. of Anat. and Phys., Vol. 35, 1901. — (14) Flechsig : *Gehirn und Seele.* Rede, gehalten am 31 octobre 1894 in der Universitatskirche zu Leipzig. Zweite Ausgabe-Leipzig, 1896. — (15) Dejerine : *Sur l'origine corticale et le trajet intra-cérébral des fibres de l'étage inférieur ou pied du pédoncul cérébral.* Mémoires de la Société de Biologie, 1894.

TRENTE-SEPTIÈME LEÇON

La structure interne du télencéphale *(Suite)*.

Le rhinencéphale des mammifères macrosmatiques et le rhinencéphale de l'homme.
Les diverses parties constitutives du rhinencéphale :
Le bulbe olfactif. La bandelette olfactive avec les stries olfactives.
La commissure antérieure.
La corne d'Ammon et le faisceau denté. Le trigone cérébral.
La commissure des cornes d'Ammon. La cloison transparante.
Les connexions centrales du bulbe olfactif. — Le nerf olfactif.

Le rhinencéphale.

Le rhinencéphale forme une partie importante du cerveau terminal de l'homme. A première vue il semble se réduire au bulbe olfactif, à la bandelette olfactive avec le trigone olfactif et aux deux racines ou stries olfactives qui en dépendent, FIG. **636**. Ce sont là, d'ailleurs, les seules parties du télencéphale qui paraissent en connexion immédiate avec les filets olfactifs quand on étudie la conformation extérieure de l'encéphale. Le rhinencéphale présente cependant un développement beaucoup plus considérable, mais ses diverses parties constitutives se confondent plus ou moins intimement avec les parties voisines du télencephale de sorte que, sur le cerveau de l'homme, il est difficile de lui assigner des limites exactes.

Pour avoir une idée nette et précise de l'importance qu'il faut attribuer au rhinencéphale et aux diverses parties qui le constituent, il convient tout d'abord de l'étudier chez des mammifères à bulbe olfactif bien développé. Le rhinencéphale présente, en effet, ce caractère étrange c'est que son développement varie considérablement d'un animal à l'autre : il est très développé chez les carnassiers et les rongeurs ; il fait complètement défaut chez beaucoup de cétacés et se montre excessivement réduit chez le singe et chez l'homme. En tenant compte du développement plus ou moins considérable du rhinencéphale, BROCA a divisé les mammifères en deux groupes : les *mammifères osmatiques* pourvus d'un rhinencéphale volumineux (mammifères *macrosmatiques* de TURNER) et les mammifères *anosmatiques* caractérisés par le peu de développement de la partie olfactive du cerveau terminal (mammifères *microsmatiques* de TURNER), ou même par l'absence totale de rhinencéphale (mammifères *anosmatiques* de TURNER).

Si l'on examine la face inférieure de l'encéphale d'un animal appartenant au groupe des mammifères macrosmatiques, FIG. **637**, (lapin, chien, veau, etc.), on y voit, de chaque côté de la ligne médiane, un lobe volumineux correspondant à toute la longueur du télencépale et occupant presque toute la largeur de l'hémisphère correspondant : c'est le *lobe olfactif*. Il se termine, en avant, par une partie renflée, le *bulbe olfactif*, et

se continue directement en arrière, sans démarcation aucune, avec la corne d'Ammon. Toutes ces parties réunies forment le *lobe pyriforme.*

Celui-ci est séparé des parties voisines par un sillon profond qui constitue la *fissure limbique.* A ce lobe pyriforme appartiennent encore des parties du télencéphale situées sur la face inférieure du corps calleux, notamment : la cloison transparente et le trigone cérébral ou *fornix.* Certains auteurs y rattachent également la circonvolution du corps calleux, le faisceau denté avec l'indusium gris et les nerfs de Lancisi.

Toutes ces parties constitutives du rhinencéphale des mammifères macrosmatiques se retrouvent, moins développées il est vrai, sur le cerveau terminal de l'homme.

Le rhinencéphale de l'homme comprend en réalité, outre le bulbe olfactif, la bandelette olfactive et les stries qui en dépendent, la corne d'Ammon avec la partie voisine de la circonvolution de l'hippocampe ; peut-être le faisceau denté, la *fasciola cinerea,* l'indusium gris avec les nerfs de Lancisi, la circonvolution sous-calleuse et la bande diagonale de Broca. Enfin la cloison transparente et la voûte à trois piliers.

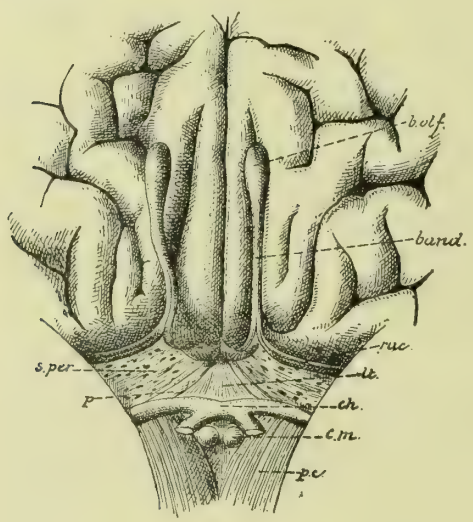

Fig. 636.
Les parties du rhinencéphale visible sur la face inférieure du cerveau terminal.
Gr. nat. 2/3.

pc. : Pédoncule cérébral.
cm : Corps mamillaires.
ch. : Chiasma des nerfs optiques relevé en haut et en arrière.
p : Pédoncule du corps calleux.
lt : Lame terminale.
s. per. : Substance perforée antérieure.
rac. : Racine ou strie olfactive externe.
band. : Bandelette olfactive:
b. olf. : Bulbe olfactif.
La racine ou strie olfactive interne se termine dans le trigone olfactif.

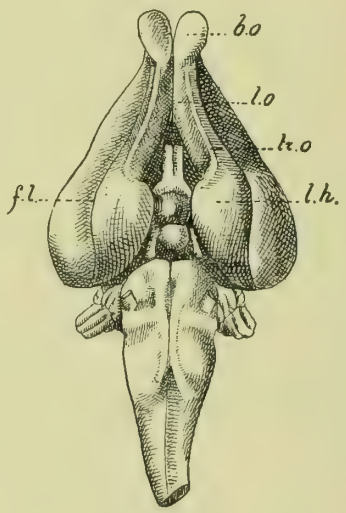

Fig. 637.
Face inférieure du télencéphale du lapin.

b. o. : Bulbe olfactif.
l. o. : Lobe olfactif.
c. h. : Circonvolution de l'hippocampe.
f. l. : Fissure limbique.
tr. o. : Tractus olfactif ou racine olfactive externe.

Ces diverses parties du rhinencéphale d'un côté sont reliées aux parties correspondantes du lobe olfactif du côté opposé par de nombreuses fibres commissurales, dont les unes forment la *commissure antérieure,* tandis que les autres relient l'un à l'autre les piliers postérieurs du trigone cérébral et constituent par leur ensemble le *psaltérium* ou la *commissure des cornes d'Ammon.*

Le bulbe olfactif.

Le bulbe olfactif est une petite masse ovoïde de substance nerveuse que l'on trouve à la face inférieure du lobe frontal du cerveau terminal, FIG. **636**. Il est situé dans la partie antérieure du sillon olfactif et repose sur la face supérieure de la lame criblée de l'ethmoïde. C'est par les petits trous percés dans cette lame que passent les filets du nerf olfactif pour se rendre dans le bulbe.

Le bulbe olfactif est formé de trois couches plus ou moins distinctes qui sont, en allant de dehors en dedans, FIG. **638**.

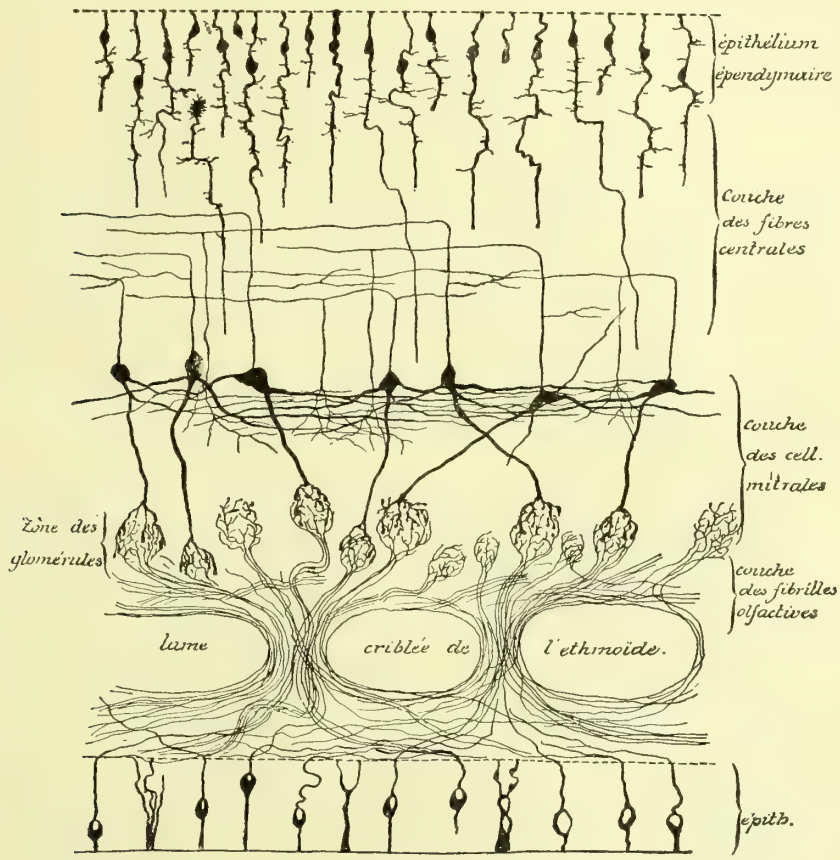

FIG. **638**.

Les principaux éléments constitutifs du bulbe olfactif d'un mammifère.

1° La *couche des fibrilles olfactives*, couche superficielle très mince, formée par les faisceaux entrelacés des fibres nerveuses olfactives périphériques.

2° La *couche des cellules mitrales*, ou couche moyenne, excessivement riche en cellules nerveuses de forme triangulaire à sommet supérieur et à bords latéraux arrondis. C'est cette forme spéciale du corps cellulaire qui a fait donner à ces cellules le nom de *cellules mitrales*.

3° La *couche des fibres nerveuses centrales*, ou couche interne de substance blanche, formée par des faisceaux de fibres nerveuses entremêlés avec des amas de cellules que l'on a désignées sous le nom de *grains*.

La structure de chacune de ces couches mérite de nous arrêter quelques instants.

1° La *couche des fibrilles olfactives*. Elle est formée de faisceaux de fines fibrilles nerveuses qui se croisent dans tous les sens et d'un certain nombre de cellules de neuroglie.

Les fibres nerveuses qui constituent cette couche superficielle représentent les prolongements cylindraxiles des éléments nerveux olfactifs périphériques. Nous verrons bientôt, en étudiant le nerf olfactif, que les fibres constitutives de ce nerf ont leurs cellules d'origine en dehors de l'axe cérébro-spinal, dans l'épithélium même de la muqueuse olfactive. Ces cellules d'origine sont des cellules bipolaires enclavées entre les cellules épithéliales. Le prolongement périphérique, gros et court, arrive jusqu'à la surface libre de la muqueuse, tandis que le prolongement interne, long et grêle, devient le cylindre-axe d'une fibrille olfactive. Les fibrilles olfactives, réunies en faisceaux plus ou moins volumineux, parcourent la sous-muqueuse, passent par les orifices de la lame criblée de l'ethmoïde et gagnent ainsi la couche superficielle du bulbe olfactif. Là, ces faisceaux de fibrilles se divisent, se subdivisent et s'entrecroisent dans tous les sens. Les fibrilles qui les constituent s'écartent les unes des autres, pénètrent dans la couche des cellules mitrales, où elles se terminent dans les glomérules olfactifs. Arrivée dans ces glomérules, chaque fibrille olfactive se divise et se subdivise un grand nombre de fois, de façon à produire une arborisation assez complexe de branches terminales indépendantes.

2° La *couche des cellules mitrales*. La couche moyenne ou couche des cellules mitrales a une structure beaucoup plus compliquée. Nettement séparée de la couche interne par une rangée continue de cellules nerveuses volumineuses connues sous le nom de *cellules mitrales*, elle présente une limite externe beaucoup moins précise. A la limite de la couche moyenne et de la couche superficielle, on trouve une série des masses granuleuses plus ou moins arrondies et de volume variable, connues sous le nom de *glomérules olfactifs*.

L'espace situé entre les cellules mitrales et les glomérules olfactifs est occupé par des éléments de nature très diverse. Nous ne décrirons dans cette couche que les éléments essentiels : les cellules mitrales et les glomérules olfactifs.

A. *Cellules mitrales*. Ce sont des cellules nerveuses volumineuses, de forme triangulaire, placées en série continue à la limite interne de la couche moyenne.

Du sommet interne du corps de ces cellules part le plus souvent le prolongement cylindraxile. Celui-ci pénètre verticalement dans la couche interne, où il devient le cylindre-axe d'une fibre centrale.

Des angles latéraux du corps cellulaire partent un grand nombre de prolongements protoplasmatiques. Ils pénètrent horizontalement dans la substance grise voisine, où ils peuvent être poursuivis sur une longueur souvent considérable ; ils émettent pendant ce trajet de courtes branches collatérales et finissent librement en s'entrelaçant avec les prolongements des cellules voisines.

De la base du corps cellulaire sort un prolongement protoplasmatique beaucoup plus volumineux. Celui-ci traverse plus ou moins verticalement toute l'épaisseur de

la couche moyenne et pénètre dans un glomérule olfactif. Là, il se divise et se subdivise un grand nombre de fois à des distances très rapprochées et donne ainsi naissance à une arborisation très complexe, dont les branches courtes, épaisses et moniliformes se terminent d'ordinaire par un épaississement libre.

B. *Glomérules olfactifs.* Les glomérules olfactifs reçoivent donc, d'une part, les ramifications terminales du prolongement protoplasmatique descendant d'une cellule mitrale et, d'autre part, les ramifications terminales d'un grand nombre de fibrilles olfactives ou prolongements cylindraxiles des cellules bipolaires de la

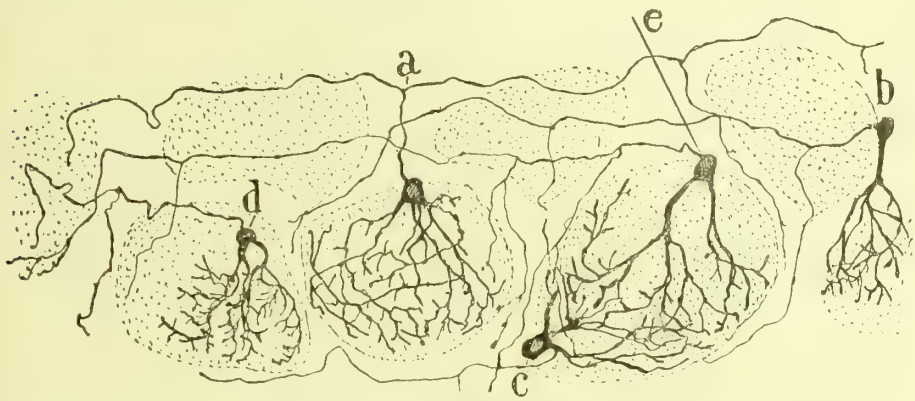

FIG. **639.**

Quelques cellules périglomérulaires du bulbe olfactif du chat (d'après BLANES).

a : Axone qui se bifurque.
b et *e* : Cellules dont l'axone émet des collatérales descendantes.
d : Cellule dont l'axone paraît se terminer dans un glomérule voisin.

muqueuse olfactive. Toutes ces fibrilles et toutes ces ramifications entremêlées donnent à ces glomérules leur aspect caractéristique.

A côté de ces ramifications protoplasmatiques et cylindraxiles, les glomérules olfactifs renferment encore un élément cellulaire situé principalement à la surface même du glomérule. Signalé tout d'abord par CAJAL (1) comme un élément nerveux, puis par KÖLLIKER (2) comme un élément neuroglique, ces cellules ont été étudiées par BLANES (3) qui décrit deux types nettement distincts : un *type monoglomérulaire* dont les prolongements protoplasmatiques richement ramifiés s'épanouissent dans un seul glomérule, FIG. **639**, et un *type biglomérulaire* dont les prolongements dendritiques se ramifient dans deux glomérules voisins. Ces éléments nerveux glomérulaires sont pourvus d'un prolongement cylindraxile à trajet horizontal, se terminant par ses ramifications collatérales et terminales dans l'épaisseur même des glomérules voisins, où elles viennent en contact avec les ramifications protoplasmatiques des cellules mitrales. Ces cellules péri- et intraglomérulaires correspondraient à ce que CAJAL a appelé *cellules d'association* dans l'écorce cérébrale et cérébelleuse. BLANES préfère les appeler *cellules de dispersion* ou *de dissémination* des excitations.

Un détail important à noter, c'est que les fibrilles terminales du prolongement protoplasmatique de la cellule mitrale restent non seulement indépendantes les unes des autres, mais restent aussi indépendantes des ramifications terminales des fibrilles olfactives et des ramifications protoplasmatiques des cellules gloméru-

laires. Ce fait a été mis en lumière, d'une façon évidente, par les recherches de Cajal, P. Ramon (4), Van Gehuchten et Martin (5), Kölliker, Retzius (6), et d'autres.

Cette disposition anatomique a jeté une vive lumière sur la nature nerveuse des prolongements protoplasmatiques. Vous vous rappelez que Golgi (1) et ses élèves ont considéré les prolongements protoplasmatiques des cellules nerveuses comme des expansions cellulaires ne jouissant pas de la conductibilité nerveuse, mais devant se mettre en rapport avec les parois des vaisseaux pour y recueillir les éléments nutritifs nécessaires à la vie de la cellule nerveuse.

La disposition caractéristique des cellules mitrales du bulbe olfaclif a prouvé, à toute évidence, qu'il ne pouvait en être ainsi. Dans les glomérules olfactifs, les ramifications terminales des fibrilles olfactives ne viennent en contact qu'avec les ramifications terminales du prolongement protoplasmatique descendant des cellules mitrales. Pour que les impressions recueillies par les cellules olfactives puissent être transmises aux cellules mitrales, il faut donc que ces impressions parcourent le prolongement protoplasmatique descendant de ces cellules nerveuses. Ce prolongement protoplasmatique jouit donc de la conductibilité nerveuse.

3° La *couche des fibres centrales nerveuses*. Cette couche est la plus épaisse des trois couches constitutives du bulbe olfactif. Elle s'étend depuis les grandes cellules mitrales jusqu'à la cavité centrale du bulbe. Elle est formée par des éléments de nature très diverse que l'on peut ranger en trois groupes :

1° Les *cellules épithéliales* ou *cellules épendymaires;* elles forment le revêtement épithélial de la cavité centrale du bulbe, fig. **638**, et sont en tous points identiques aux cellules épendymaires tapissant le canal médullaire central et toutes les cavités de l'axe cérébro-spinal.

2° Les *fibres nerveuses;* elle forment l'élément principal de la couche interne et représentent, en partie, les prolongements cylindraxiles des cellules mitrales, en partie aussi les fibres commissurales reliant l'un à l'autre les deux bulbes olfactifs en passant par la commissure antérieure. Dans toute l'épaisseur du bulbe, ces fibres nerveuses émettent un grand nombre de branches collatérales dont les unes, horizontales, proviennent des prolongements cylindraxiles des cellules mitrales ou fibres centripètes et se terminent entre les grains voisins, tandis que les autres, verticales, proviennent des fibres commisurales ou fibres centrifuges et descendent jusque dans la couche moyenne, où elles se terminent, par des ramilles entrelacées, entre les prolongements protoplasmatiques latéraux des cellules mitrales.

3° Entre ces fibres nerveuses de la substance blanche, on trouve encore de nembreux éléments cellulaires connus sous le nom de *grains*, fig. **640**.

Cajal les considère comme des cellules nerveuses dont le prolongement descendant doit être regardé comme le prolongement cylindraxile. Dans les recherches que nous avous faites avec un de nos élèves, I. Martin, nous ne ncus sommes pas prononcé sur la nature de ces cellules spéciales. Kölliker les considère comme de véritables cellules de neuroglie. Cette opinion a été combattue par Hill (7) et par Blanes (3).

Hill prétend avoir découvert leur prolongement cylindraxile ; mais, comme le remarque Blanes, les cellules reproduites par Hill ne sont pas de véritables grains, mais des cellules à cylindre-axe court et des cellules mitrales déplacées et incomplètement imprégnées. Blanes considère les grains comme de véritables cellules nerveuses en se basant sur les faits suivants ; les grains du bulbe se colorent avec le bleu de méthylène, ce qui n'est pas le cas pour les éléments de neuroglie. Ils sont pourvus d'épines qui les mettent en contact avec des terminaisons nerveuses. On les trouve chez des vertébrés inférieurs qui ne possèdent pas de cellules de neuroglie typiques. Leur prolongement périphérique se termine d'une façon constante dans le plexus des dendrites provenant des cellules mitrales. Enfin, ils existent en nombre considérable dans le bulbe olfactif de tous les vertébrés. Pour tous ces motifs, Blanes admet l'opinion de Cajal sur la nature nerveuse de ces éléments ; ils seraient dans le bulbe olfactif les homologues des spongioblastes ou cellules amacrines de la rétine. Ils viendraient en connexion avec les ramifications cylindraxiles des fibres centrifuges et transmettraient ces excitations aux ramifications protoplasmatiques des cellules mitrales.

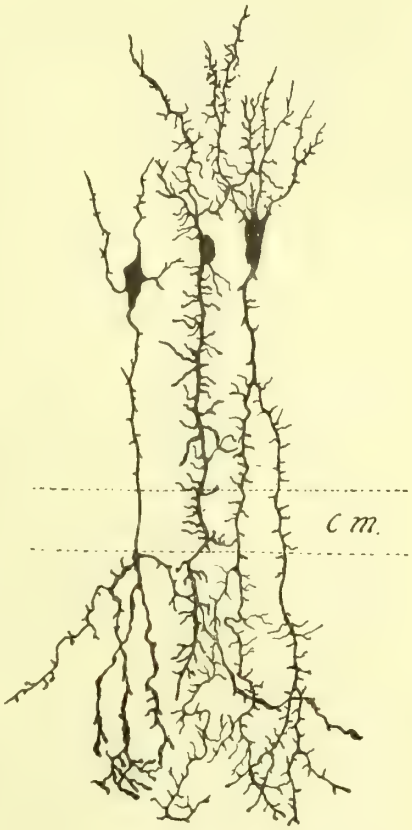

Fig. 640.
Quelques grains d'un bulbe olfactif de chien.

Les ramifications terminales des prolongements cylindraxiles des cellules bipolaires de la muqueuse olfactive, ou neurones olfactifs périphériques appelés encore neurones olfactifs de 1er ordre, et les cellules mitrales avec leurs prolongements protoplasmatiques descendants et leurs cylindre-axes ascendants, ou neurones olfactifs des centres appelés encore neurones olfactifs de 2e ordre, constituent donc les deux éléments essentiels du bulbe olfactif.

C'est dans le bulbe olfactif qu'apparaît, avec toute la clarté et toute la netteté désirable, le mode de superposition des éléments nerveux sensitifs et la façon dont ces éléments doivent agir l'un sur l'autre.

Le neurone olfactif périphérique a sa cellule d'origine en dehors de l'axe cérébro-spinal ; son prolongement cylindraxile s'y termine. Le neurone olfactif des centres à sa cellule d'origine dans l'axe cérébro-spinal, ses prolongements protoplasmatiques sont descendants, son prolongement cylindraxile est ascendant. Le contact entre le neurone périphérique et le neurone central se fait dans les glomérules olfactifs ; là, le prolongement cylindraxile du neurone périphérique rencontre les prolongements protoplasmatiques du neurone central.

Nous avons vu que cette disposition est la même pour tous les autres éléments sensitifs, qu'ils pénètrent dans la moelle épinière ou dans une des parties supérieures de l'axe cérébro-spinal ; mais à cause de la complexité de structure des

autres parties de l'axe nerveux, cette disposition y paraît avec beaucoup moins d'évidence.

Ces deux éléments nerveux : neurone olfactif périphérique ou de premier ordre et neurone olfactif central ou de second ordre, se retrouvent, avec le même mode de superposition, dans le bulbe olfactif de tous les vertébrés.

Chez quelques-uns d'entre eux cependant, l'arrangement des éléments nerveux prend des caractères particuliers.

Chez un grand nombre de vertébrés (chat, rat, souris, lapin), FIG. **641**, chaque cellule mitrale ne possède qu'un seul prolongement protoplasmatique descendant venant se ramifier dans un ou, après bifurcation, dans deux glomérules olfactifs. Là, il arrive en contact avec les ramifications terminales d'un certain nombre de fibrilles olfactives. Il s'en suit que les impressions olfactives recueillies par un petit nombre de cellules bipolaires (8 à 10) sont transmises à la *même* cellule mitrale et par là, à un point déterminé de l'écorce cérébrale du lobe temporal.

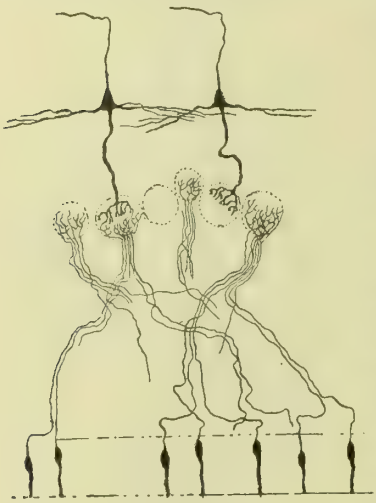

FIG. **641**.
Schéma montrant la disposition des neurones olfactifs chez la plupart des mammifères.

Chez les oiseaux, FIG. **642**, chaque cellule mitrale possède jusque vingt prolongements protoplasmatiques descendants (P. RAMON).

Chacun d'entre eux se termine dans un glomérule différent, où il arrive en contact avec les ramifications terminales de deux, trois ou quatre fibrilles olfactives. Il s'en suit que les impressions recueillies par une soixantaine de cellules bipolaires de la muqueuse olfactive sont transmises au centre olfactif par *une seule* cellule mitrale.

Le bulbe olfactif du chien, FIG. **643**, présente encore une disposition toute autre. Chaque cellule mitrale ne possède qu'un seul prolongement protoplasmatique descendant, mais dans un même glomérule viennent se ramifier les prolongements descendants de cinq ou six cellules mitrales. Il s'en suit que les impressions olfactives recueillies par *une seule cellule bipolaire* de la muqueuse peuvent être transmises au cerveau par *cinq ou six cellules mitrales*.

Ces dispositions anatomiques peuvent rendre compte, dans une certaine mesure, de la différence d'acuité olfactive que l'on observe chez les différents animaux.

Le bulbe olfactif de l'homme a été étudié au moyen de la méthode au chromate d'argent d'abord par nous-même (8), puis par KÖLLIKER (9). Il présente la même structure que le bulbe olfactif des autres mammifères.

Le bulbe olfactif ne présente pas, chez l'homme, de cavité centrale et par suite on n'y trouve pas d'épithélium épendymaire.

La cavité centrale du bulbe olfactif des mammifères est un simple prolongement du ventricule latéral du cerveau terminal. Ce prolongement manque chez l'homme ; à sa place on trouve, au centre du bulbe, une traînée de substance gélatineuse.

La bandelette olfactive. Le trigone olfactif. Les stries olfactives.

La bandelette olfactive *(tractus olfactorius)*, excessivement réduite dans le rhinencéphale de l'homme, est formée essentiellement de fibres nerveuses appartenant à deux groupes : des fibres centripètes représentant les prolongements cylindraxiles des cellules mitrales du bulbe et des fibres centrifuges allant se terminer, par des ramifications libres, entre les prolongements protoplasmatiques latéraux des cellules mitrales.

Arrivées à l'extrémité postérieure de la bandelette olfactive, c'est-à-dire au niveau du trigone ou du tubercule olfactif *(trigonum olfactorium)*, les fibres constitutives de la bandelette se divisent en deux groupes : les unes se rendent dans la commissure antérieure, les autres vont constituer les racines ou les stries olfactives. Les fibres de la racine externe se rendent directement vers l'extrémité antérieure de la circonvolution de l'hippocampe, pour s'y terminer dans la couche moléculaire. Chez les animaux macrosmatiques, ces fibres se terminent dans les couches superficielles du lobe pyriforme où elles viennent en contact avec les prolongements

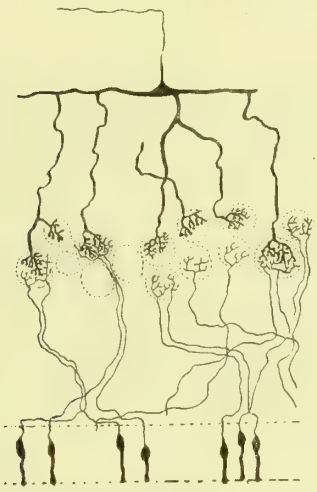

FIG. 642.
Schéma montrant la disposition des neurones olfactifs chez les oiseaux.

FIG. 643.
Schéma montrant la disposition des neurones olfactifs chez le chien.

protoplasmatiques de cellules centrales. Les fibres de la racine interne se terminent, d'après les recherches de CALLEJA (10), dans le trigone olfactif.

L'origine *bulbaire* de toutes ces fibres centripètes n'est cependant pas généralement admise. Un point sur lequel tous les auteurs sont d'accord, c'est que la racine olfactive externe est uniquement formée de fibres nerveuses centripètes ayant leur origine dans les cellules mitrales du bulbe olfactif du côté correspondant.

Pour les fibres de la commissure antérieure il n'en est plus de même.

Les recherches expérimentales de GUDDEN, GANSER, LOEWENTHAL (11), PONJATOWSKY (12), PROBST (13), CAJAL (14) et AMABILINO (14) n'ont pas donné des résultats concordants. Tandis que LOEWENTHAL, PONJATOWSKY et AMABILINO affirment que, après destruction du lobe olfactif faite chez des animaux macrosmatiques (lapin, cobaye, chien, chat), la dégénérescence secondaire se localise dans la racine olfactive externe et qu'elle n'intéresse la commissure antérieure que lorsque la lésion a intéressé en même temps le lobe olfactif, PROBST et CAJAL prétendent avoir observé de la dégénérescence, dans la racine externe et dans la commissure, après lésion limitée au bulbe olfactif.

Dans les recherches expérimentales que nous avons faites sur le lapin, en col-

laboration avec un de nos élèves, M. Duwez (16), nous avons toujours vu la lésion du *bulbe* olfactif respecter complètement la commissure antérieure, et entraîner, au contraire, la dégénérescence de toutes les fibres de la racine externe, fig. **644** à **647**. C'est seulement dans les cas où la lésion expérimentale avait intéressé le *lobe* olfactif, que nous avons observé de la dégénérescence dans la partie antérieure de la commissure antérieure pouvant se poursuivre, à travers le lobe olfactif du côté opposé, jusque dans le bulbe olfactif contra-latéral.

Il résulte de ces recherches que les cellules mitrales du bulbe olfactif, ou neurones olfactifs de second ordre, donnent uniquement naissance aux fibres de la racine olfactive externe reliant le bulbe olfactif au lobe pyriforme ; et que les fibres

Fig. **644**.

Fig. **645**.



Fig. **646**.



Fig. **647**.

Dégénérescence des fibres de la racine olfactive externe après lésion du bulbe olfactif chez le lapin.

de la bandelette qui pénètrent dans la commissure antérieure appartiennent à des neurones olfactifs du troisième ordre, reliant le *lobe* olfactif d'un côté au *lobe* et au *bulbe* olfactifs du côté opposé.

Chez les mammifères macrosmatiques, la bandelette olfactive porte le nom de *lobe olfactif*. Celui-ci non seulement est formé par les fibres nerveuses en connexion avec le bulbe olfactif, mais il renferme encore une couche épaisse de substance grise.

Il résulte des recherches de Calleja et de Cajal que, en passant le long de la

face inférieure de ce lobe olfactif, les fibres de la strie olfactive externe abandonnent à ces cellules nerveuses de nombreuses ramifications collatérales et terminales.

Ces cellules à leur tour donnent naissance à des fibres nerveuses centripètes, ou neurones olfactifs de troisième ordre. Parmi ceux-ci, les plus nombreux se dirigent en arrière, en entrant dans la constitution de la *voie olfactive basale*, voie de projection passant sous le corps strié pour se recourber vers le pédoncule cérébral. Pendant leur trajet antéro-postérieur, les fibres de cette voie abandonnent des collatérales qui vont entrer dans la constitution de la *strie médullaire de la couche optique* et se terminer dans le ganglion de l'habénula.

Les autres, moins nombreux, entrent dans la constitution de la partie antérieure de la commissure blanche antérieure du télencéphale.

Dans les recherches expérimentales sur les dégénérescences consécutives à la destruction du bulbe olfactif, aucun auteur ne parle de la strie olfactive interne. Cajal signale des fibres nerveuses de la bandelette constituant une racine supérieure, et se terminant dans le trigone olfactif, qui à son tour donnerait naissance à des nouvelles fibres nerveuses qui se rendent dans la voie olfactive basale.

La commissure antérieure.

La commissure antérieure est un faisceau de fibres nerveuses, à direction transversale, situé entre la lame terminale et les piliers antérieurs du trigone cérébral. Peu développée dans le rhinencéphale de l'homme, la commissure antérieure présente une importance plus considérable chez les mammifères macrosmatiques, preuve que cette commissure doit être en connexion intime avec le rhinencéphale.

La commissure antérieure pénètre, de chaque côté, dans la tête du noyau caudé et là se divise en deux parties : une *partie antérieure* ou *partie olfactive* et une *partie postérieure* ou *sphénoïdale* beaucoup plus importante.

Toutes les fibres qui entrent dane la constitution de cette commissure appartiennent au rhinencéphale et proviennent de cellules nerveuses du *lobe* olfactif ou de la partie antérieure du *lobe pyriforme*. Ce sont des neurones olfactifs de troisième ordre, dont les cellules occupent les régions grises où se terminent les fibres des stries olfactives et dont les axones passent par la commissure pour se rendre dans les mêmes régions grises de l'hémisphère du côté opposé. Ceux du lobe olfactif s'inclinent directement dans la commissure en constituant le faisceau frontal, tandis que ceux provenant du lobe pyriforme, après un trajet plus ou moins compliqué, vont constituer le faisceau dorsal ou partie sphénoïdale.

Lobe pyriforme et circonvolution de l'hippocampe.

Les fibres de la racine olfactive externe se laissent facilement poursuivre, au moyen de la méthode des dégénérescences secondaires, jusque dans la couche superficielle de l'extrémité antérieure du lobe pyriforme chez les animaux.

D'après les recherches de Cajal faites par la méthode de Golgi, ces fibres se terminent, chez l'homme, dans la zone superficielle de la partie olfactive, ou face inférieure de la circonvolution de l'hippocampe. D'après d'autres auteurs, elles se rendraient dans les deux circonvolutions, semi-circulaire et ambiante, que Retzius

a décrites immédiatement au-dessus et en dedans de la pointe du lobe temporal.

L'écorce grise de cette partie du télencéphale présente une structure particulière et tout-à-fait caractéristique, dont Cajal (17) a fait ressortir toute l'importance. Il résulte de ces recherches que cette partie grise du télencéphale donne naissance, chez les animaux, à trois voies centrifuges : une *voie commissurale*, une *voie de projections* et une *voie d'association*.

Les fibres commissurales sont, en majeure partie, des ramifications collatérales nées des axones des cellules du lobe pyriforme allant constituer la voie de projection. Ces fibres s'inclinent en dedans, passent par la partie postérieure ou sphénoïdale de la commissure antérieure, pour aller se terminer dans l'écorce grise du lobe pyriforme du côté opposé.

L'écorce grise du lobe pyriforme donne encore naissance à une grande voie de projection. Les fibres de cette voie nerveuse se dirigent en dedans, traversent le noyau lenticulaire pour se recourber ensuite en avant et constituer, dans le cerveau de l'homme, la *bandelette semi-circulaire* ou *strie terminale* qui sépare, du côté des cavités ventriculaires, le noyau caudé de la couche optique. Au niveau de l'extrémité antérieure de cette dernière, cette voie nerveuse s'infléchit en bas, croise la face postérieure de la commissure antérieure, à laquelle elle envoie une partie de ses fibres, abandonne des collatérales aux masses grises de la cloison transparente pour arriver à la base du cerveau, au niveau de la substance blanche située au-dessus du chiasma optique. Là ces fibres se recourbent en arrière, pour se réunir avec les fibres de projection nées des cellules du *lobe* olfactif, et constituer la grande voie olfactive basale. Les fibres de cette voie se terminent soit dans les masses grises voisines de la cloison transparente, soit dans les masses grises voisines du tubercule cendré.

Les fibres d'association relieraient l'écorce grise de la partie antérieure du lobe pyriforme à l'écorce grise qui recouvre la partie postérieure de ce même lobe. Cajal considère cette dernière comme un centre olfactif important auquel il donne le nom de *ganglion sphénoïdal supérieur*.

La corne d'Ammon et le faisceau denté.

Ces deux parties constitutives du télencéphale présentent un développement variable, en rapport étroit avec le développement du bulbe olfactif correspondant. La structure interne de ces deux parties est excessivement complexe. Elle a été étudiée par Golgi (18), L. Sala (19), Schaffer (20), Lugaro (21), Cajal (22), Kölliker et d'autres. Il vous suffit de savoir que la corne d'Ammon et le faisceau denté appartiennent à l'écorce cérébrale et qu'ils sont formés, comme toutes les parties grises de l'écorce, de cellules nerveuses et de fibres nerveuses présentant une disposition spéciale, dont l'étude détaillée ne répondrait pas au but de ces leçons, qui est bien plus de vous donner une idée des connexions existant entre les diverses parties du névraxe que d'étudier à fond leur structure interne.

Pour bien nous orienter dans les diverses parties de cette région complexe, il suffit d'examiner une coupe transversale passant par la partie moyenne du lobe temporal, **fig. 648** et **649**.

Le sillon antéro-postérieur qui existe sur la face inférieure de cette coupe, FIG. **648**, représente la fissure collatérale séparant la circonvolution fusiforme qui est en dehors de la circonvolution de l'hippocampe qui est dedans. Cette circonvolution de l'hippocampe présente, en coupe transversale, trois faces :

1° Une face inférieure dont la structure interne a été étudiée par CAJAL, et qui représente l'écorce grise où viennent se terminer les fibres de la racine *olfactive externe*. C'est la *zone olfactive corticale*, ou *sphère olfactive*, où aboutissent la plupart des fibres centripètes formées par les neurones olfactifs de deuxième ordre et où se trouvent les cellules d'origine de la voie olfactive de projection ou voie motrice olfactive.

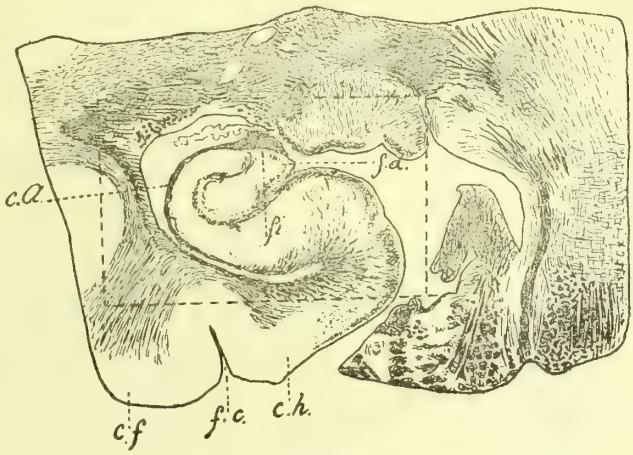

FIG. **648**.
Coupe vertico-transversale de la corne d'AMMON (d'après M. et Mme DEJERINE).
f, c. : Fissure collatérale.
c. f. : Circonvolution fusiforme.
c. h. : Circonvolution de l'hippocampe.
c. A. : Corne d'AMMON.
fi. : Fimbria.
f. d. : Faisceau denté.

2° Une face interne et quelque peu supérieure, qui porte le nom de *subiculum* de la corne d'AMMON, caractérisée essentiellement par une épaisseur plus considérable de la couche moléculaire de l'écorce cérébrale, due à un développement particulier des fibres nerveuses superficielles. Ces fibres sont, à ce niveau, tellement abondantes qu'elles forment une couche blanche, visible à l'œil nu, connue sous le nom de *couche réticulée d'Arnold*.

Ces fibres du subiculum proviennent en grande partie des fibres de la substance blanche profonde (fibres de la voie d'association sphéno-ammonique), qui traversent radiairement l'écorce grise pour pénétrer dans la couche plexiforme du subiculum et gagner ainsi le faisceau denté et la corne d'AMMON.

Ces deux faces du lobe temporal appartiennent à la sphère olfactive.

3° La face supérieure est formée d'une partie externe ou intra-ventriculaire, la *corne d'Ammon*, et d'une partie interne ou extra-ventriculaire comprenant une lamelle blanche, la *fimbria*, reposant sur une bandelette grise, le *faisceau denté* ou *circonvolution godronnée*.

Ces deux parties sont séparées l'une de l'autre par l'épithélium épendymaire qui, renforcé par un feuillet de la pie-mère, se jette du plancher du prolongement sphénoïdal du ventricule latéral sur la voûte et ferme ainsi, en dedans, le prolongement inférieur du troisième ventricule.

La structure interne de l'écorce cérébrale présente partout les deux couches établies par CAJAL, la couche moléculaire et la couche des cellules pyramidales,

jusqu'au niveau du bord supérieur du *subiculum*. A ce niveau, l'écorce cérébrale s'infléchit en dehors, vers la cavité ventriculaire, pour produire la corne d'Ammon et le faisceau denté. A partir de cet endroit, les cellules pyramidales petites et moyennes disparaissent et il ne persiste, comme élément constituant principal, que la rangée des cellules pyramidales profondes, fig. **649**.

Ces cellules pyramidales présentent une forme particulière : ce sont des espèces

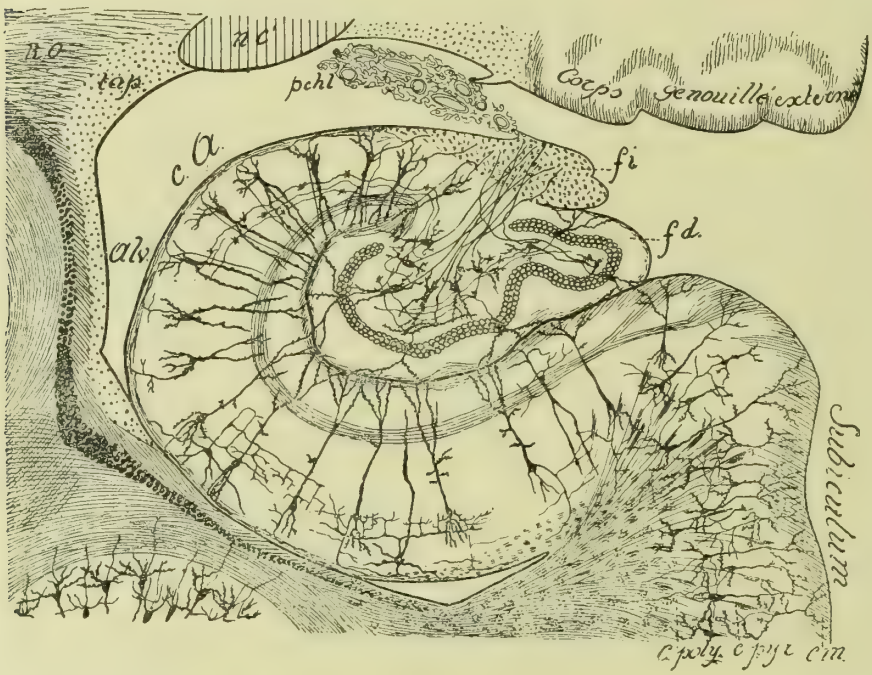

Fig. **649**.

Schéma de la corne d'Ammon et de la circonvolution godronnée de l'homme vues sur une coupe vertico-transversale (d'après M. et Mme Dejerine).

c. A. : Corne d'Ammon.
alv. : Alveus.
fi. : Fimbria.
f. d. : Faisceau denté.
p. ch. l. : Plexus choroïde latéral.
n. o. : Queue du noyau caudé.
r. o. : Radiations optiques.
c. m. : Couche moléculaire.
c. pyr. : Couche des cellules pyramidales.
c. poly. : Couches des cellules polymorphes.

de doubles pyramides pourvues de prolongements protoplasmatiques ascendants et descendants. Ces cellules envoient leur prolongement cylindraxile, les unes, de la mince zone de substance blanche qui couvre la face ventriculaire de la corne d'Ammon et que l'on désigne sous le nom de *alveus* ; les autres, dans la mince bandelette blanche appelée *fimbria* et qui représente le prolongement, dans le lobe sphénoïdal, des piliers postérieurs du trigone cérébral.

A côté de ces cellules pyramidales, on trouve encore, comme élément constituant de la corne d'Ammon et du faisceau denté, de nombreuses cellules nerveuses pour l'étude desquelles je dois vous renvoyer aux travaux spéciaux de Golgi, Cl. Sala, Schaffer, Lugaro, Cajal et Kölliker.

Outre toutes ces cellules nerveuses — qui représentent les cellules d'origine des

fibres *centrifuges* de la corne d'Ammon et du faisceau denté et dont un grand nombre envoient leurs prolongements cylindraxiles dans les piliers postérieurs du trigone cérébral, — on trouve encore, dans ces masses grises, les ramifications terminales d'un grand nombre de fibres *centripètes*.

Les connexions centripètes et centrifuges de la corne d'Ammon ont été bien étudiées dans ces derniers temps par Cajal.

Connexions centripètes. On a toujours cru jusqu'ici que les impressions olfactives arrivaient aux cellules de la corne d'Ammon, soit par les fibres de la cloison transparente et la voûte à trois piliers ; soit par des fibres reliant directement la circonvolution de l'hippocampe à la corne d'Ammon.

Flechsig (23) a décrit d'ailleurs, chez l'homme, un faisceau de fibres nerveuses qui se myélinisent peu de temps après celles de la bandelette olfactive, et qui se rendent de la face interne de l'*uncus* dans la substance blanche du subiculum et de l'alveus, pour se terminer dans la corne d'Ammon. Il le considère comme un système de fibres d'association.

D'après Cajal, il n'en est pas ainsi. Les fibres olfactives de la racine olfactive externe se terminent dans l'écorce grise du lobe olfactif et de la partie antérieure du lobe pyriforme chez les animaux, ou partie antérieure de la circonvolution de l'hippocampe chez l'homme. De cette écorce grise partent des fibres d'association se rendant dans l'écorce grise de la partie postérieure du lobe pyriforme, ou *ganglion sphénoïdal supérieur*. Celui-ci donnerait alors naissance à de nombreuses fibres nerveuses, dont les unes, directes, vont se terminer dans la corne d'Ammon et le faisceau denté du côté correspondant, en prenant part à la constitution de la zone réticulée d'Arnold le long du subiculum, c'est la *voie sphéno-ammonique directe* ; dont les autres passent sous la face inférieure du corps calleux (en y constituant ce que les auteurs ont appelé le *psaltérium dorsal)*, pour se rendre dans la corne d'Ammon et le faisceau denté du côté opposé ; c'est la *voie sphéno-ammonique croisée*.

Connexions centrifuges. Les axones des cellules pyramidales de la corne d'Ammon vont devenir des fibres constitutives de l'*alveus* et de la *fimbria*. Ces fibres centrifuges vont toutes pénétrer, avec la fimbria, dans les piliers postérieurs du trigone cérébral. Arrivées au niveau de la face inférieure du corps calleux, un bon nombre de ces fibres entrent dans le *psaltérium ventral* pour se poursuivre jusque dans la corne d'Ammon du côté opposé, en constituant la *commissure inter-ammonique*. Les autres se poursuivent dans le trigone cérébral pour constituer le pilier antérieur de ce trigone.

Trigone cérébral. Commissure des cornes d'Ammon. Cloison transparente.

Nous avons vu, en étudiant la grosse anatomie du télencéphale, que les piliers postérieurs du trigone cérébral, arrivés dans le prolongement sphénoïdal du ventricule latéral, se continuent de chaque côté avec la *fimbria* et avec la corne d'Ammon, fig. **650**. Les fibres constitutives de la fimbria représentent, en majeure partie du moins, les prolongements cylindraxiles des cellules pyramidales du faisceau denté et de la corne d'Ammon. Les piliers postérieurs du trigone cérébral s'appliquent bientôt contre la face inférieure du corps calleux en se rapprochant insensiblement l'un de l'autre. Entre ces piliers postérieurs on trouve de minces

faisceaux de fibres transversales qui constituent le *psaltérium* ou la *commissure des cornes d'Ammon*, formé de fibres commissurales reliant l'un à l'autre les deux masses grises ammoniques.

Les piliers du trigone cérébral quittent bientôt, au niveau de l'extrémité postérieure de la cloison transparente, la face inférieure du corps calleux pour se

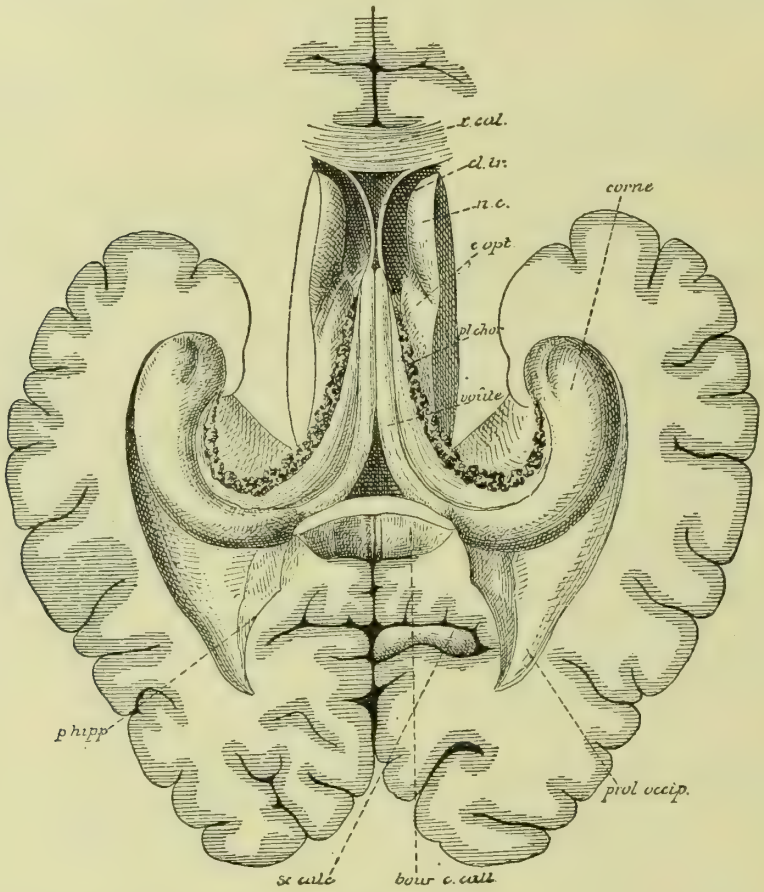

FIG. **650.**

Les piliers postérieurs de la voûte à trois piliers se continuant avec la corne d'AMMON et la fimbria. Gr. nat. 2/3.

c. cal. : Coupe du genou du corps calleux.
cl. tr. : Section de la cloison transparente.
n. c. : Tête du noyau caudé.
c. opt. : Partie de la face supérieure de la couche optique.
pl. chor. : Plexus choroïde latéral.

recourber en bas, en limitant en avant le troisième ventricule. Arrivés à la base du cerveau, ces piliers se recourbent une seconde fois en arrière, pénètrent dans la région sous-thalamique, longent la face latérale du corps mamillaire, auquel ils abandonnent des ramifications collatérales, pour s'entrecroiser sur la ligne médiane (entrecroisement post-mamillaire) et se poursuivre ensuite dans le mésencéphale, le pont de VAROLE et même, d'après CAJAL, dans la moelle allongée et la moelle épinière, sans que l'on connaisse en aucune façon ni la place cccupée par ses fibres dans ces diverses parties du tronc cérébral, ni les masses grises inférieures auxquelles elles sont destinées.

D'après Zuckerkandl (24), chaque pilier antérieur de la voûte, arrivé près de la cloison transparente, abandonnerait une partie de ses fibres à cette lame grise. Celles-ci passeraient au-devant de la commissure antérieure, pour se rendre dans la substance perforée antérieure et là se diviser en une fascicule antérieur ou olfactif, se continuant avec la racine olfactive interne, et un fascicule postérieur ou temporal se poursuivant jusque dans l'uncus, constituant le *faisceau olfactif* ou la *radiation olfactive* de Zuckerkandl.

Toutes ces fibres passant par le septum représenteraient un vaste système d'association entre les circonvolutions limbiques d'une part, la corne d'Ammon et le lobe olfactif d'autre part. Il renfermait des fibres centripètes, ascendantes ou olfactives, et des fibres centrifuges, descendantes, formant un faisceau distinct appelé *fornix longus*. D'après les recherches de Cajal, les fibres du *fornix longus* sont indépendantes de la corne d'Ammon et du lobe olfactif. Ce sont des fibres descendantes qui proviennent de cellules pyramidales situées dans l'écorce grise de la *circonvolution de l'ourlet* (gyrus fornicatus). Elles traversent à un moment donné le corps calleux sous le nom de *fibres perforantes*, longent la face inférieure de ce corps pour descendre ensuite dans l'épaisseur de la cloison transparente.

D'après Cajal, ces fibres du fornix longus ne représentent que la partie postérieure d'un large faisceau de fibres nerveuses, dont la partie antérieure, au lieu de traverser le corps calleux, contourne en avant le genou et le bec pour pénétrer également dans la cloison transparente.

Toutes ces fibres réunies forment, dans la circonvolution de l'ourlet, le faisceau de fibres nerveuses supracalleuses connu sous le nom de *cingulum*. D'après Cajal, ces fibres proviennent toutes des cellules pyramidales de l'écorce grise interhémisphérique, traversent la cloison transparente, soit en contournant, soit en perforant le corps calleux, pour poursuivre leur chemin dans la région sous-thalamique, sans que l'on connaisse pour le moment les masses grises auxquelles elles sont destinées. Il est plus que probable que, dans cette région thalamique, elles vont prendre part à la constitution de la voie de projection formée à ce niveau par les fibres amenées de la corne d'Ammon par la fimbria et les piliers antérieurs du trigone cérébral.

La *cloison transparente*, peu développée chez l'homme et les primates, présente un développement plus considérable chez les animaux macrosmatiques où elle constitue, de chaque côté de la ligne médiane, une masse grise volumineuse située en arrière de la lame terminale et appelée *corps para-terminal*. D'après Cajal, un grand nombre des cellules nerveuses de cette masse grise, surtout les cellules les plus externes, envoient leur axone en bas où il se perd dans le faisceau olfactif basal ou faisceau de projection de la sphère olfactive. Dans cette masse grise se terminent, d'autre part, de nombreuses ramifications collatérales venues des fibres du pilier antérieur de la voûte, ou voie de projection de la corne d'Ammon, et des fibres de la strie terminale, ou partie dorsale de la voie de projection de la sphère olfactive.

Les *nerfs de Lancisi* sont formés de fibres nerveuses nées dans des cellules éparpillées dans l'indusium gris. Ces fibres se comportent comme celles du cingulum : les unes contournent le corps calleux d'arrière en avant, d'autres le traversent pour prendre part à la constitution du *fornix longus*. Toutes traversent la cloison transparente pour se perdre dans le faisceau olfactif basal.

L'indusium gris n'est d'ailleurs rien d'autre que le bord d'arrêt de l'écorce grise qui recouvre la circonvolution de l'ourlet, de même que le nerf de Lancisi est le bord d'arrêt de la substance blanche sous-jacente, formée à ce niveau par les fibres supracalleuses qui constituent le *cingulum*.

Avant de terminer l'étude du rhinencéphale, nous croyons utile de résumer, en quelques mots, les principales connexions du bulbe olfactif avec les autres parties

de l'axe cérébro-spinal, telles qu'elles existeraient, d'après les recherches de Cajal, dans le télencéphale des animaux à odorat fortement développé.

Connexions du bulbe olfactif.

Les neurones olfactifs périphériques, ou neurones olfactifs de premier ordre, proviennent de la muqueuse olfactive et se terminent dans le bulbe olfactif.

Les fibres de la bandelette olfactive ont leurs cellules d'origine dans les cellules mitrales (neurones olfactifs du deuxième ordre) ; elles se rendent, par la strie olfactive externe, dans l'écorce grise du lobe olfactif et de la partie antérieure du lobe pyriforme où elles se terminent par des ramifications fibres (Cajal et Calleja).

Tous ces neurones superposés forment, par leur ensemble, la *voie olfactive centripète* aboutissant à une *sphère olfactive de projection*. De celle-ci partent des fibres commissurales, des fibres de projection et des fibres d'association.

Les fibres commissurales passent par la commissure antérieure.

Les fibres de projection vont constituer la voie olfactive basale se terminant dans une masse grise de l'hypothalamus.

Les fibres d'association se rendent dans la partie postérieure du lobe pyriforme ou *sphère olfactive d'association*. Cette sphère donne naissance à des fibres centrifuges se rendant dans la corne d'Ammon du même côté et, par le psalterium dorsal, dans la corne d'Ammon du côté opposé. De la corne d'Ammon à son tour partent des fibres commissurales constituant le psalterium ventral, et une large voie de projection passant par les piliers du trigone cérébral, pour se terminer dans les masses motrices inférieures du tronc cérébral, en abandonnant des collatérales à la cloison transparente et au corps mamillaire.

Il résulte d'une pareille structure des multiples régions du télencéphale qui font parties constituantes du cerveau olfactif ou rhinencéphale, que nous pouvons distinguer, dans ce cerveau olfactif, deux grandes régions physiologiquement distinctes, une *région olfactive de projection* et une *région olfactive d'association*.

La *région olfactive de projection* correspond, chez les animaux, à toute la partie corticale où arrivent des neurones olfactifs de second ordre, c'est-à-dire toute la masse grise corticale du lobe olfactif et de la partie antérieure du lobe pyriforme où viennent se terminer les fibres olfactives issues des cellules mitrales du bulbe. Ces fibres forment par leur ensemble la *voie olfactive bulbo-corticale* ou *voie olfactive sensitive*. A cette voie olfactive centripète ou corticipète, fait suite une double voie, l'une commissurale, l'autre centrifuge. Les fibres commissurales passent toutes par la commissure antérieure, pour se rendre dans les régions corticales olfactives du côté opposé.

Les fibres de projection vont constituer ensemble la voie olfactive basale. Les unes, nées dans les cellules du lobe olfactif, y pénètrent directement ; les autres, nées dans le lobe pyramidal, n'y arrivent que par une voie détournée, en suivant le trajet de la bandelette sémi-circulaire. Ces fibres de projection vont se terminer dans les régions grises de la base du télencéphale et du diencéphale : noyaux gris de la cloison transparente, noyaux gris du tubercule cendré ; tandis que d'autres

entrent dans la constitution de la strie médullaire de la couche optique, pour se terminer dans le ganglion de l'habénula.

La *région olfactive d'association* correspond, chez les animaux, à l'écorce grise de la partie postérieure du lobe pyriforme, à laquelle Cajal a donné le nom de *ganglion sphénoïdal supérieur*. On ignore encore où se trouve cette région dans le télencéphale de l'homme.

Cette écorce grise reçoit des fibres centripètes, essentiellement formées par des ramifications collatérales des fibres de la voie olfactive de projection ; c'est la *voie associative sagittale de l'écorce spénoïdale*.

Elle donne naissance à de nombreuses fibres centrifuges, dont les unes se rendent dans la corne d'Ammon et le faisceau denté du côté correspondant, *voie sphéno-ammonique directe*, et les autres dans les masses grises ammoniques du côté opposé, en passant par le psaltérium dorsal : *voie sphéno-ammonique croisée*.

Ces masses ammoniques à leur tour donnent naissance à des fibres centrifuges, qui entrent dans la constitution de la *fimbria*. Parmi celles-ci, les unes, commissurales, passent par le psalterium ventral pour se rendre dans les masses ammoniques du côté opposé.

Les autrs, véritables fibres de projection, continuent leur trajet dans le pilier antérieur du fornix pour se poursuivre, après entrecroisement dans la région hypothalamique, jusque dans le mésencéphale, le métencéphale, le myélencéphale et peut-être même jusque dans la moelle épinière.

Ce schéma général des connexions olfactives chez les animaux présente, sans aucun doute, de nombreuses lacunes et peut-être de graves erreurs.

Il reste aux recherches de l'avenir, faites principalement au moyen de la méthode des dégénérescences secondaires, à combler les unes et à rectifier s'il y a lieu les autres. Il reste aussi à établir jusqu'à quel point cette organisation du rhinencéphale des animaux macrosmatiques se retrouve dans le télencéphale des primates et de l'homme.

Ce qui, dans ces connexions olfactives, paraît, dès maintenant déjà, étrange et surprenant au premier abord, et ce qui semble difficilement se concilier avec les idées que nous nous formons *théoriquement* sur les rapports réciproques des sphères de projection et des sphères d'association dans le télencéphale, c'est que, si nous voyons ici la sphère de projection reliée à la sphère d'association par un large faisceau de fibres nerveuses centripètes, nous ne trouvons nulle part trace d'une voie d'association centrifuge entre la sphère d'association et la sphère de projection. Ces deux sphères, dans leurs réactions centrifuges, semblent complètement indépendantes l'une de l'autre. De plus, à la sphère olfactive d'association fait suite une *troisième zone* de l'écorce, la corne d'Ammon et le faisceau denté, véritable *zone de projection* également, par l'intermédiaire de laquelle la sphère d'association peut réagir sur les centres nerveux inférieurs.

Si tous ces faits établis par Cajal se confirment, le cerveau olfactif serait donc pourvu de *deux faisceaux de projection*, provenant de *deux sphères olfactives distinctes* reliées l'une à l'autre par une *sphère d'association*. Une sphère olfactive de projection *de premier ordre* (où aboutissent les fibres de la voie olfactive bulbo-corticale) pouvant

présider aux mouvements *réflexes* d'origine corticale ; et une sphère olfactive de projection de *second ordre* (où aboutissent exclusivement les fibres centrifuges de la sphère olfactive d'association) qui présiderait, plus que probablement, à des mouvements d'un ordre plus élevé.

Si les recherches ultérieures devaient venir confirmer ce schéma général des connexions corticales olfactives, nous devrions nous demander immédiatement si des connexions plus ou moins analogues n'existent pas également pour les autres sphères sensorielles, ou bien si, à cause de la haute importance et de l'apparition précoce du rhinencéphale dans le développement phylogénétique des êtres, c'est là une structure exclusivement propre au cerveau olfactif. Si la première alternative devait correspondre à la réalité, elle amènerait une révolution complète dans les idées actuellement régnantes sur la structure du télencéphale et sur les connexions anatomiques existant entre les centres de projection et les centres d'association.

I. Le nerf olfactif.

Le nerf olfactif constitue la première paire des nerfs craniens. C'est un nerf sensitif. Les fibres constitutives de ce nerf doivent donc avoir leurs cellules d'origine en dehors de l'axe cérébro-spinal. D'après les recherches de Schultze (25), Ehrlich (26), Arnstein (25), Grassi et Castronovo (28), Cajal (29), Van Gehuchten (30), v. Brunn (31), Retzius (32), v. Lenhossek (33) et bien d'autres, les fibres du nerf olfactif ont leurs cellules d'origine dans la muqueuse olfactive, sous forme de cellules bipolaires enclavées entre les cellules épithéliales, fig. **651**. Le prolongement périphérique de chacune de ces cellules nerveuses, épais et irrégulier, arrive jusqu'à la surface libre de la muqueuse, où il se termine par un ou deux petits filaments ou cils qui dépassent le niveau de la muqueuse. Il représente le prolongement protoplasmatique ou prolongement à conduction cellulipète. Le prolongement interne est beaucoup plus grêle ; c'est le prolongement cylindraxile ou prolongement à conduction cellulifuge. Celui-ci traverse la partie inférieure de l'épithélium et arrive dans la sous-muqueuse, où il devient le cylindre-axe d'une fibrille olfactive. Ces fibrilles parcourent la sous-muqueuse et se réunissent les unes aux autres pour former des faisceaux nerveux plus ou moins épais ; ils traversent alors les trous de la lame criblée de l'ethmoïde, pénètrent dans la face inférieure du bulbe olfactif et s'y terminent, par des ramifications libres, dans les glomérules olfactifs.

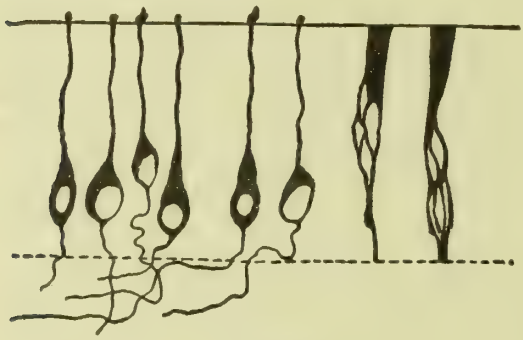

Fig. **651**.
Quelques cellules nerveuses bipolaires de la muqueuse olfactive de la souris blanche.

D'après les recherches de v. Brunn, les cellules olfactives occupent, chez l'homme, une région assez limitée de la paroi des fosses nasales. On les trouve uniquement dans la muqueuse qui recouvre la partie moyenne du cornet supérieur et la partie correspondante de la cloison des fosses nasales.

Outre les cellules bipolaires de la muqueuse olfactive, qui sont donc les cellules d'origine des fibres des nerfs olfactifs, on trouve encore, dans cette muqueuse, d'après les recherches de Grassi et Castronovo, v. Lenhossek, Cajal, Retzius et Kallius (34), des terminaisons nerveuses intraépithéliales libres. Ces fibrilles nerveuses sont généralement considérées comme étant les ramifications terminales de fibres sensitives appartenant au nerf trijumeau.

Littérature.

(1) Golgi . *Sulla fina struttura dei bulbi olfatorii.* Reggio Emilia, 1875. — (1') Cajal : *Origen y terminacion de las fibras nerviosas olfatorias.*. Gaceta sanitaria Municipal, Barcelone, 1890. — (2) Kölliker : *Ueber den feineren Bau des Bulbus olfactorius.* Würzburger Sitzungsber. der Phys.. med. Gesellsch., 1892. — (3) Blanes : *Sobre algunos puntos dudosos de la estructura del bulbo olfactorio.* Rivista trimestral micrografica, 1898. — (4) P. Ramon : *Notas preventivas sobre la estructura de los centros nerviosos.* Gaceta sanitaria. Barcelone, 1890. *El encefalo de los reptiles.* Barcelone, 1891. — *Investigationes micrograficas en el encefalo de los batraceos y reptiles.* Saragosse, 1894. — (5) Van Gehuchten et Martin : *Le bulbe olfactif chez quelques mammifères.* La Cellule, 1891. — (6) Retzius : *Die Endigungsweise des Riechnerven.* Biol. Unters., B. III, 1892, — (7) Hill : *Notes on granules.* Brain, 1897. — *Further notes on granules.* Brain, 1897. — (8) Van Gehuchten : *Le bulbe olfactif de l'homme.* Bibliographie anatomique, 1895. — (9) Kölliker : *Handbuch der Gewebelehre*, 1896, p. 718. — (10) Calleja : *La région olfactoria del cerebro.* Madrid, 1895. — (11) Loewenthal . *Ueber das Riechhirn der Säugethiere*, Beiträge zur wiss. medic. Festschrift. 1897. — (12) Panjatowsky : Cité par Bechterew : *Die Leitungsbahnen im Gehirn und Rüchenmark*, 1899. — (13) Probst : *Zur Kenntniss des Faserverlaufes des Temporallappens, des Bulbus olfactorius.* Archiv für Anat. und Phys., Anat. Abth.. 1901.—(14) Cajal : *Estudios sobre la corteza cerebral humana.* Trabajos del laboratorio, Vol. I, 1901-1902.—(15) Amabilino : *Sulle prime vie olfactive.* Rivista sperim. di Freniatria, Vol. 29, 1903. — (16) Van Gehuchten : *Contribution à l'étude des voies olfactives.* Le Névraxe, Vol. VI, 1904. — (17) Cajal : *Textura del sistema nervioso.* Vol. II. 1904. — (18) Golgi : *Sulla fina anatomia degli Organi centrali del sistema nervoso.* Milan, 1886. — (19) L. Sala : *Zur feineren Anatomie der grossen Seepferdefusses.* Zeitschr. f. wiss. Zool,. 1891. — (20) Schaffer : *Beiträge zur Histologie der Ammonshornformation.* Archiv f. mikr. Anat.; 1892. — (21) Lugaro : *Contributo alla fina anatomia del grande piede d'Hippocampo.* Arch. p. I. Sc. Mediche, 1893. — (22) Cajal : *Observaciones anatomicas sobre la corteza cerebral y asta de Ammon.* Actas de la Sociedad Espanola de Historia natural, 1892. — *Estructura del asta de Ammon y fascia dentata.* Madrid, 1893. — (23) Flechsig : *Weitere Mittheilungen über die entwickelungsgeschichtlichen Felder in der menschlichen Grosshirnrinde.* Neurolog. Centralbl., 1903. — (24) Zuckerkandl : *Das Riechbündel des Ammonshornes.* Anatom. Anz., 1888. — (25) Max Schultze : *Ueber die Endigungsweise der Geruchsnerven und die Epithelialgebilde der Nasenschleimhaut.* Monatber. d. Königl. Akad. d. Wiss., Berlin, 1856. — *Untersuchungen über den Bau der Nasenschleimhaut, namentlich die Strucktur und Endigungsweise der Geruchsnerven bei dem Menschen und den Wirbelthieren.* Halle, 1862. — (26) Ehrlich : *Ueber die Methylenblaurea'tion der lebenden Nervensubstanz.* Deutsche med. Wochenschr., 1886. — (27) Arnstein : *Die Methylenblaufarbung als histologische Methode.* Anatom. Anz., 1887.—(28) Grassi et Castronovo : *Beiträge zur Kenntniss des Geruchsorganes des Hundes.* Arch. f. mikr. Anat., 1886. — (29) Cajal : *Terminaciones del nervio olfatorio en la mucosa nasal.* Nuevas applicaciones del metodo de coloracion de Golgi. Barcelone, 1889. — *Nuevo concepto de la Histologia de los centros nerviosos.* Barcelone, 1893. — (30) Van Gehuchten : *Contribution à l'étude de la muqueuse olfactive chez les mammifères.* La Cellule, 1891. — (31) V. Brunn : *Die Nervendigung im Riechepithel.* Naturf. Gesellsch. zu Rostock, 1891. — *Beiträge zur mikroskopischen Anatomie der menschichen Nasenhöhle.* Arch. f. mikr, Anat., 1892. — *Die Endigung der Olfactoriusfasern im Jacobson'schen Organ des Schaefs*, Ibid., 1892. — (32) Retzius : *Eudigungen der Riechnerven.* Biolog. Unters,. Bd. III, 1891. — *Zur Kenntniss der Nervenendigungen in der Riechschleimhaut.* Biolog. Unters., Bd. IV, 1892. — *Die Riechzellen der Ophidier in der Riechschleimhaut und im Jacobson'schen Organ.* Biolog. Unters., Bd. VI, 1894. — (33) V. Lenhossek : *Die Nervenursprünge und-Endigungen im Jacobson'schen Organ des Kaninchens.* Anat. Anz.. 1892, — *Die Nervenendigungen in der Riechschleimhaut.* Beitrage zur Histologie des Nervensystems und der Sinnesorgane. Wiesbaden, 2894. — (34) Kalligs : Voir Disse : Ergebnisse der Anatomie und Physiologie, 1894.

TRENTE HUITIEME LEÇON

La structure interne du télencéphale (*Suite*).

Les centres de projection et les centres d'association.

Nous avons terminé, dans notre dernière leçon, l'étude de la structure interne du télencéphale. Comme vous avez pu vous en convaincre, nos connaissances concernant l'organisation interne de cette partie importante du névraxe de l'homme sont encore bien précaires : elles se réduisent en somme à une connaissance plus ou moins exacte des différents éléments nerveux qui entrent dans la constitution de la substance corticale. Cette substance corticale recouvre toute l'étendue de la face externe des hémisphères cérébraux. Elle présente partout, à quelques légères différences près, la même structure ; et cependant nous savons, par les expériences physiologiques sur l'encéphale des mammifères et par les observations cliniques et anatomo-pathologiques sur l'encéphale de l'homme, que cette écorce cérébrale est loin d'avoir partout la même valeur physiologique. Qu'une lésion destructive se produise dans la substance corticale qui recouvre les circonvolutions centrales et elle sera suivie de la paralysie d'un nombre plus ou moins considérable de muscles de la moité opposée du corps. Une lésion unilatérale survenant dans la substance corticale voisine de la fissure calcarine sera suivie d'hémianopsie. Si elle est bilatérale, elle produira la cécité complète. Supposez détruite la substance corticale de la partie moyenne de la première circonvolution temporale dans les deux hémisphères et le malade, porteur de cette double lésion, sera atteint de surdité absolue. Par contre, une lésion étendue de l'écorce grise du lobe frontal ou du lobe pariéto-temporal passera le plus souvent inaperçue, ou, si elle se traduit au dehors, elle se manifestera par un trouble plus ou moins apparent dans l'activité psychique. Que devons-nous conclure de tous ces faits, si ce n'est que la structure interne de l'écorce cérébrale n'a point, *au point de vue fonctionnel*, une très grande importance. Ce qui serait important à connaître au plus haut point, ce sont les connexions qui existent, d'abord, entre les diverses régions de l'écorce cérébrale et les masses grises inférieures du névraxe ; ensuite, entre les diverses régions de l'écorce cérébrale elle-même.

Nous savons que toutes ces connexions s'établissent par les fibres constitutives de la substance blanche des hémisphères cérébraux, fibres que l'on divise en trois groupes : les fibres commissurales, les fibres d'association et les fibres de projection ; mais ce que nous savons pour le moment de l'origine et de la

terminaison de ces trois espèces de fibres nerveuses est bien peu de chose comparativement à tout ce que nous ignorons encore. Et même, dans le petit nombre de faits que nous croyons connaître se trouvent encore de grandes lacunes et de grandes erreurs.

Cette étude des connexions anatomiques, que présentent les différentes régions de l'écorce cérébrale, est entourée de difficultés nombreuses et presque insurmontables. Il s'agit, en effet, d'étudier ces connexions, non pas chez les mammifères, mais chez l'homme lui-même. Si l'on compare, en effet, le névraxe d'un mammifère au névraxe de l'homme, on trouve, à de légères différences près, que, depuis le diencéphale jusqu'à l'extrémité inférieure de la moelle épinière, la conformation extérieure, la structure et même les connexions internes sont presque identiques. Ces centres nerveux inférieurs président, en quelque sorte, exclusivement à la vie animale, à la vie réflexe, et cette vie doit être la même chez tous les mammifères.

Goltz est parvenu à conserver en vie un chien auquel il avait extirpé complètement les deux hémisphères cérébraux. Ce chien était privé de mémoire, était incapable de rechercher par lui-même, avec l'aide de ses sens extérieurs, les objets nécessaires à ses besoins corporels. Mais à côté de cela, il était capable de se tenir debout, de marcher. Il réagissait aux excitations du dehors (pressions, lumière, bruit) comme un chien normal. Quand on le soulevait brusquement du sol, il se mettait en rage, hurlait et mordait. Quant il était privé de nourriture, tout son corps était agité et, quand sa faim était satisfaite, il se calmait et manifestait un certain état de bien-être.

Le même état se trouve en quelque sorte chez l'enfant nouveau-né et surtout chez l'enfant né avant terme. Ici, les hémisphères cérébraux existent, mais, comme, le remarque Flechsig, ils sont encore si peu développés, ils sont à ce point endormis, qu'ils sont incapables de tout fonctionnement : presque toutes les fibres constitutives de ses hémisphères sont encore privées de myéline, preuve évidente qu'elles ne servent pas encore à la fonction de conduction. Cet enfant né avant terme est donc, physiologiquement parlant, un enfant dépourvu d'hémisphères cérébraux. Et cependant, dit Flechsig, « les besoins de la vie se sont éveillés chez lui avec la première inspiration et c'est en criant qu'il en réclame la satisfaction ».

Pour élucider la structure interne des centres nerveux inférieurs, on peut donc s'adresser, non pas seulement à n'importe quel mammifère, mais même à n'importe quel vertébré. Ce qui le prouve, c'est que les découvertes nombreuses et importantes de ces vingt dernières années, qui ont amené une révolution complète dans nos connaissances de la structure interne du système nerveux, reposent presque exclusivement sur des observations faites tout d'abord chez l'embryon de poulet, puis chez les mammifères, les reptiles, les batraciens et les poissons. C'est à peine si, pour l'un ou l'autre point de la structure interne de la moelle épinière, des observations faites directement sur la moelle de l'homme sont venues confirmer la rectitude des conclusions que les auteurs ont tirées de leurs recherches chez les autres vertébrés.

Pour la structure interne du télencéphale il n'en est plus de même.

L'écorce grise et la substance blanche sous-jacente, c'est-à-dire les deux par-

ties constitutives de ce qu'on appelle le *pallium* dans le cerveau terminal de l'homme, n'existent pas chez les poissons osseux, FIG. **652**. Ici, le télencéphale est exclu-

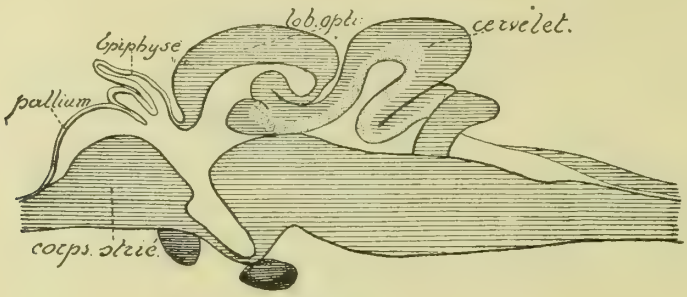

FIG. **652**.
Coupe médiane de l'encéphale d'un poisson osseux (d'après EDINGER).

sivement réduit à la masse grise de la base, le *ganglion basal*, l'homologue du corps strié des vertébrés supérieurs, relié par un faisceau de fibres centripètes au bulbe olfactif.

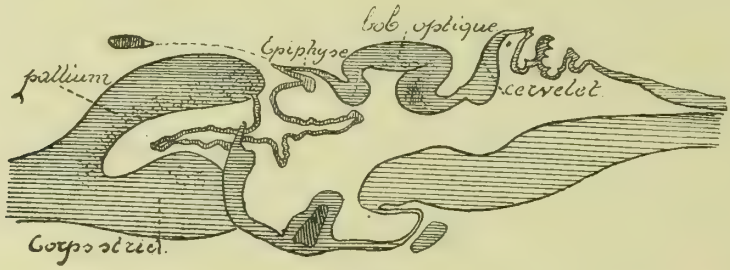

FIG. **653**.
Schéma d'une coupe médiane de l'encéphale d'un batracien (d'après EDINGER).

Le télencéphale des poissons osseux — complètement dépourvu de manteau cérébral et par conséquent de couche corticale grise — est le point de départ initial

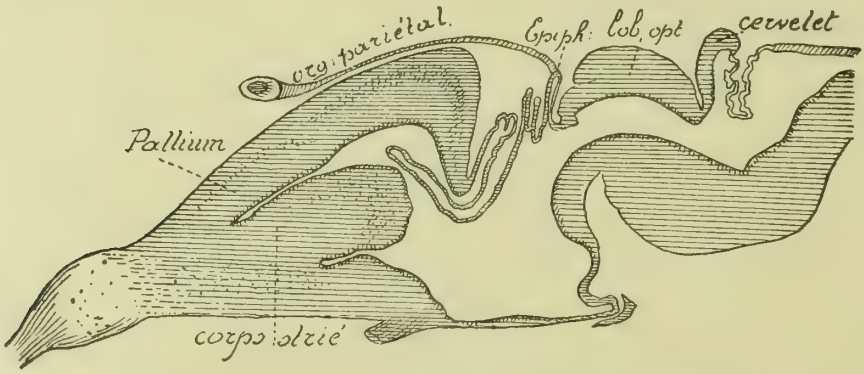

FIG. **654**:
Schéma d'une coupe médiane de l'encéphale d'un reptile (d'après EDINGER).

de cette masse volumineuse de substance nerveuse qui remplit chez l'homme, presque toute la boîte cranienne. Entre ces deux extrêmes, le télencéphale des pois-

sons osseux et le télencéphale de l'homme, on trouve, dans la série phylogénétique des êtres, un nombre considérable de formes intermédiaires.

Ce qui existe primitivement chez les poissons osseux continue à exister chez les autres vertébrés. La complexité et le volume de plus en plus grands du télencéphale des batraciens, FIG. **653**, des reptiles, FIG. **654**, des oiseaux, FIG. **655**, et des

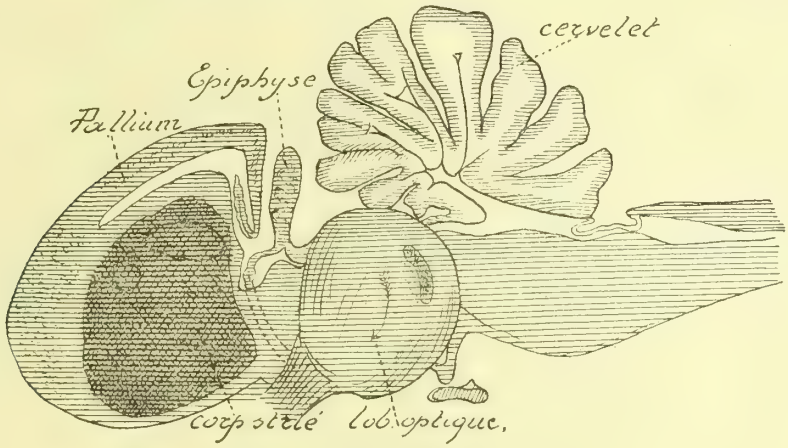

FIG. **655**.
Schéma d'une coupe médiane de l'encéphale d'un oiseau (d'après EDINGER).

mammifères, FIG. **656**, proviennent donc uniquement de parties nouvelles venant se surajouter à celles existantes exclusivement chez les poissons osseux.

La partie commune au télencéphale de tous les vertébrés, depuis les poissons osseux jusqu'à l'homme, c'est-à-dire le corps strié avec la bandelette olfactive et le

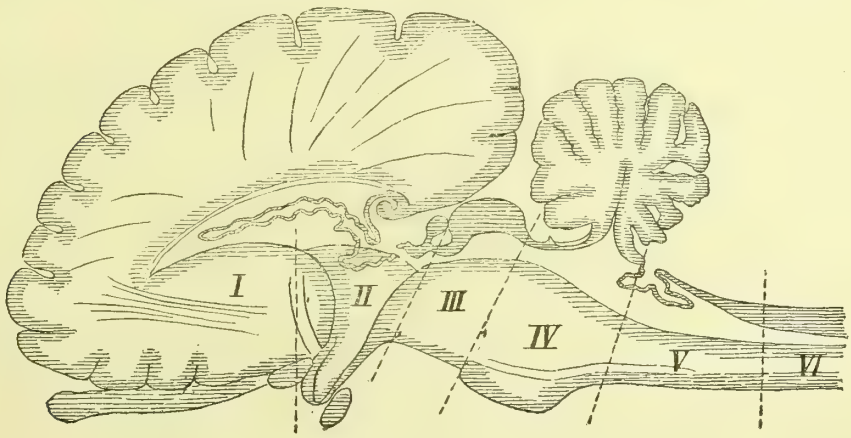

FIG. **656**.
Schéma d'une coupe médiane de l'encéphale d'un mammifère (d'après EDINGER).

bulbe olfactif, pourrait être désignée sous le nom de *télencéphale primitif*. En tenant compte surtout de l'absence complète de manteau cérébral, on pourrait l'appeler encore le *télencéphale apallique*.

Tout le reste du télencéphale, quelque soit son développement, en se surajou-

tant au télencéphale des poissons osseux deviendra le *télencéphale secondaire*, ou encore, vu la présence du manteau cérébral qui le caractérise, le *télencéphale pallique*.

Le manteau cérébral, le pallium ou télencéphale secondaire, commence à faire son apparition chez les batraciens, FIG. **653**, et les reptiles, FIG. **654**. Et, chose curieuse, la première partie du pallium qui apparaît dans la série des vertébrés est exclusivement en rapport avec le seul nerf centripète dépendant du télencéphale, c'est-à-dire le nerf olfactif. C'est ce que EDINGER a fait remarquer déjà depuis longtemps. Aussi les batraciens, et jusqu'à un certain point les reptiles, sont-ils psychologiquement, suivant l'expression heureuse de EDINGER (1), des animaux purement olfactifs et cela parce que les excitations olfactives sont les seules, de toutes les excitations du dehors, qui arrivent jusque dans leur écorce cérébrale. Chose importante encore à faire ressortir, ce *pallium olfactif* occupe, chez ces animaux, la partie dorso-médiane des hémisphères cérébraux.

Chez les oiseaux, FIG. **655**, le pallium s'agrandit, mais ici les connexions olfactives perdent de leur importance au profit des connexions visuelles. EDINGER a montré, en effet, que c'est chez les oiseaux qu'apparait pour la première fois, dans son plein développement, une connexion centripète importante entre les lobes optiques considérablement développés et le télencéphale.

Ils possèdent donc à la fois un *pallium olfactif* et un *pallium visuel*.

Chez les mammifères inférieurs, le télencéphale continue à se développer. On ne connait guère, au point de vue des connexions réelles, le télencéphale des marsupiaux et des monotrèmes ; mais tout nous porte à croire que l'agrandissement en volume du cerveau de ces mammifères inférieurs, comparé à celui des oiseaux, est dû principalement, selon toutes les probabilités, à des connexions corticales avec l'appareil de l'ouïe et avec les organes du tact, de telle sorte qu'au pallium olfactif et visuel des oiseaux seraient venus se surajouter un *pallium acoustique* et un *pallium tactile*.

Le télencéphale de tous ces vertébrés inférieurs, depuis les poissons jusqu'aux marsupiaux et aux monotrèmes en passant par les reptiles et les oiseaux, est complètement dépourvu de *corps calleux*. Il possède cependant des fibres commissurales.

La première commissure qui apparaît, la plus ancienne de toutes, c'est la *commissure antérieure*. Nous avons vu que, d'après les recherches de CAJAL, cette commissure appartient exclusivement à la sphère olfactive *de projection*.

Plus tard l'on voit survenir un second faisceau de fibres commissurales situé au-dessus et en arrière du premier. On l'a considéré pendant quelque temps comme l'homologue du corps calleux des mammifères. Mais des recherches ultérieures, dues surtout à SYMINGTON (2), à ELLIOT SMITH (3) et à EDINGER, sont venues démontrer que cette nouvelle commissure, ou *commissure supérieure*, devait être considérée comme l'homologue du psalterium ou commissure des cornes d'AMMON.

Or, nous avons vu que, d'après les recherches de CAJAL, le psaltérium est avant tout la commissure de la sphère olfactive *d'association*.

Nous pouvons donc conclure de là que, même dans le développement du pallium olfactif, il existe des degrés chez les vertébrés inférieurs ; les uns ne possèdent qu'une commissure antérieure, preuve que toute leur écorce cérébrale leur sert

uniquement de centre de projection. Les autres sont pourvus d'une commissure antérieure et d'un psalterium, et cela parce que à côté d'un centre olfactif de projection il s'est formé, dans leur écorce cérébrale, un centre olfactif d'association.

Dès que l'on remonte au-dessus des marsupiaux et des monotrèmes, le télencéphale augmente rapidement de volume en même temps que l'on voit apparaître une nouvelle commissure médiane, le corps calleux, si fortement développée dans le cerveau de l'homme.

Cette augmentation en volume du télencéphale est due, suivant toutes les probabilités, non pas à l'agrandissement plus ou moins considérable de l'une ou l'autre région du *pallium de projection*, mais à l'intercalation entre ces zones de projection d'un pallium nouveau, le *pallium d'association*, qui atteint l'apogée de son développement dans le cerveau de l'homme.

Le télencéphale secondaire de tous les mammifères comprend donc un *pallium de projection* dont les différents segments : olfactif, visuel, acoustique, tactile (et, sans doute aussi, gustatif) peuvent avoir un développement variable en rapport avec le développement correspondant des organes périphériques, et un *pallium d'association* dont le développement varie également d'un animal à l'autre, mais qui n'atteint nulle part un développement comparable à celui qui caractérise le cerveau de l'homme.

En étudiant le télencéphale dans la série des *mammifères*, Elliot Smith (3) a été frappé d'un fait important, c'est que la partie du pallium en rapport avec le rhinencéphale, et dont le développement varie considérablement d'une espèce animale à l'autre, se laisse toujours nettement séparer des parties voisines par un sillon antéro-postérieur, qu'il a appelé la *fissure limbique*.

Le pallium olfactif, avons-nous vu, apparaît le premier dans la série phylogénétique des vertébrés. Il représente donc, chez les mammifères, la partie la plus ancienne du manteau cérébral. Elliot Smith a proposé de lui donner un nom spécial, l'*archipallium*, et de désigner sous le nom de *néopallium* tout ce qui, chez les vertébrés supérieurs, est venu se surajouter au pallium olfactif. Et comme au pallium olfactif se rattachent exclusivement, pense-t-on, la commissure antérieure et le psaltérium, tandis que le corps calleux appartient au pallium optique, acoustique, tactile et surtout au pallium d'association, on peut désigner encore les deux premières commissures comme commissures de l'*archipallium*, tandis que le corps calleux serait exclusivement la commissure du *néopallium*.

Dans un travail récent (1), Edinger a proposé d'appeler *hyposphærium* la partie basale du télencéphale comprenant : 1° toute la partie de l'écorce cérébrale des vertébrés en connexion avec le nerf olfactif (c'est-à-dire le lobe olfactif) ; 2° le corps strié avec quelques petites masses grises voisines, telle la substance grise de la cloison transparente et le noyau gris donnant origine à la strie médullaire de la couche optique. Cet *hyposphærium* représente, dans le télencéphale des mammifères, la partie phylogénétiquement la plus ancienne du cerveau terminal. Tout ce qui vient se surajouter à cette partie primitive prendrait le nom de *épisphærium*.

Chez les poissons osseux, l'hyposphœrium correspond exactement à ce que nous avons appelé *télencéphale primitif* ou *télencéphale apallique*. Chez les autres vertébrés et surtout chez les mammifères, nous avons quelque peine à comprendre la nouvelle subdivision proposée par Edinger. Il ressort, en effet, du petit tableau annexé à son travail que, chez les mam-

mifères, l'épisphœrium se laisserait subdiviser en archipallium et en néopallium. Si cela est exact, l'épisphœrium et l'hyposphœrium de Edinger correspondent exactement à ce que nous avons appelé ici télencéphale secondaire et télencéphale primitif.

Mais dans le cours de son travail, Edinger déclare que la fissure rhinale des auteurs sépare l'épisphœrium de l'hyposphœrium. Or, d'après E. Smith, c'est cette même fissure qui délimite l'archipallium et le néopallium. Il en résulte donc que l'archipallium formerait une partie constituante de l'hyposphœrium et que l'épisphœrium comprendrait uniquement le néopallium de E. Smith. L'hyposphœrium de Edinger correspondrait donc non seulement à notre télencéphale primitif, mais encore à l'archipallium formant partie de ce que nous avons appelé télencéphale secondaire. Et ce qui prouve que telle est bien l'opinion de Edinger, c'est que dans la fig. 2 qui représente une coupe frontale de l'hémisphère de *Dasypus* — la partie grise, ou l'épisphœrium, ne comprend que le néopallium avec la commissure, le corps calleux, lui appartenant ; tandis que la partie basale laissée en blanc, ou l'hyposphœrium, est formée de l'archipallium ou lobe olfactif avec les deux commissures lui appartenant (commissure antérieure et psalterium) et du corps strié. C'est ce que Edinger a reconnu d'ailleurs lui-même, dans la dernière édition de son livre, où la partie grise de la même figure (p. 308) représente exclusivement le néopallium. L'épisphœrium de Edinger ne serait donc rien d'autre que le néopallium de E. Smith, tandis que son hyposphœrium comprendrait à la fois l'archipallium de E. Smith, chez les animaux possédant un manteau cérébral et toute la partie basale du télencéphale. Cette subdivision du télencéphale proposée par Edinger est donc toute différente de celle que nous avons défendue ici.

Le télencéphale de l'homme, comme celui des mammifères supérieurs, se trouve donc constitué du *télencéphale primitif,* ou télencéphale des poissons osseux (corps strié, bandelette olfactive, bulbe olfactif), et du *télencéphale secondaire*, ou manteau cérébral, que nous avons vu apparaître chez les batraciens, se développer lentement chez les reptiles, les oiseaux et les mammifères inférieurs, prendre un développement plus considérable encore chez les mammifères supérieurs et arriver à son apogée chez l'homme. Son développement y est tel que, se trouvant beaucoup trop à l'étroit dans la boite osseuse qui doit le contenir, il se plie et se replie sur lui-même en donnant naissance aux sillons et aux circonvolutions dont la richesse elle-même varie d'un individu à l'autre, et semble être en rapport étroit avec le degré de développement des facultés psychiques.

Il est évident, à priori, que les connexions anatomiques que présente l'écorce cérébrale de projection, chez les mammifères supérieurs, doivent se retrouver, plus ou moins développées, dans le cerveau terminal de l'homme. Les impressions sensitives et sensorielles qui tombent sur des organes nerveux périphériques des mammifères sont conduites, par les voies nerveuses, jusqu'à l'écorce grise du cerveau terminal ; de celle-ci partent, en sens contraire, d'autres voies nerveuses par lesquelles le cerveau terminal réagit sur les organes périphériques. Ces fibres centripètes et ces fibres centrifuges, qui mettent ainsi le cerveau terminal en connexion avec les organes périphériques, constituent le système des fibres de projection.

Ces fibres de projection se retrouvent dans le cerveau de l'homme. Chez lui, comme chez les mammifères, les excitations qui viennent ébranler les terminaisons nerveuses des nerfs sensibles périphériques sont conduites, par des faisceaux de fibres centripètes, vers l'écorce grise du cerveau terminal et y produisent une modi-

fication spéciale des cellules de l'écorce, modification dont la nature intime nous échappe, mais qui est la condition indispensable de ce que nous appelons une *sensation*. Cette sensation sera tactile, visuelle, acoustique, gustative ou olfactive suivant la terminaison nerveuse périphérique qui aura été excitée et suivant l'endroit spécial de l'écorce auquel l'excitation périphérique aura été transmise. A toutes ces excitations du dehors, notre organisme est en état de répondre, d'une façon adéquate, par des mouvements périphériques grâce à des faisceaux de fibres nerveuses descendantes qui relient l'écorce cérébrale à tous les muscles du corps.

Le télencéphale de l'homme doit donc être, dans certaines de ses parties, surtout dans son pallium de projection, la reproduction intégrale du télencéphale des mammifères. Pour l'étude de ces parties, les recherches anatomiques et expérimentales, faites chez les mammifères, seront donc d'une utilité incontestable.

Mais à côté de ces fonctions de relation, de ces fonctions communes à l'homme et à tous les mammifères, qui peuvent s'accomplir, chez nous, sans que nous en ayons conscience, le cerveau terminal de l'homme est encore le siège de fonctions beaucoup plus importantes, les *fonctions intellectuelles* ou *fonctions psychiques*, qui n'existent pas ou presque pas chez les mammifères. Les parties de l'écorce cérébrale qui forment le substratum anatomique de ces fonctions doivent être étudiées directement chez l'homme. Or, il résulte des recherches de Flechsig, que ces parties cérébrales — surajoutées en quelque sorte au cerveau des mammifères inférieurs pour constituer le cerveau de l'homme — correspondent aux *deux tiers* et peut-être même aux *quatre cinquièmes* de la face externe de nos hémisphères cérébraux. Nos connaissances concernant l'organisation du télencéphale, pour être sérieuses et complètes, doivent donc s'appuyer tout entières sur des observations faites sur le cerveau de l'homme.

Mais, ici, le champ des investigations anatomiques se trouve considérablement rétréci. Les matériaux sont difficiles à obtenir dans un état suffisant de fraîcheur. Le volume considérable du télencéphale rend la poursuite des fibres nerveuses excessivement difficile et ne permet pas l'application, sur une grande échelle, de la précieuse méthode au chromate d'argent. Les recherches expérimentales font complètement défaut. De sorte que, pour pénétrer la structure interne du cerveau terminal de l'homme, il ne reste plus que les recherches anatomo-pathologiques, c'est-à-dire l'étude des dégénérescences consécutives à des lésions plus ou moins circonscrites, et la méthode embryologique de Flechsig.

La méthode des dégénérescences secondaires a, certes, à son actif, plus d'une découverte importante. C'est grâce à elle que Turck (4) a pu établir, dès 1841, le trajet intracérébral des fibres de la voie pyramidale. C'est grâce à elle aussi que Déjerine (5) a pu mettre en lumière les connexions importantes qui existent entre l'écorce cérébrale et les fibres du pied du pédoncule cérébral.

Chez l'homme, c'est la nature elle-même qui se charge de produire la destruction de tel ou tel centre nerveux donné. Cette méthode remplace donc, en quelque sorte, dans l'étude du cerveau de l'homme, la méthode expérimentale si importante pour établir les connexions anatomiques dans le système nerveux des mammifères ; avec cette différence cependant que, chez les animaux, nous pouvons produire la

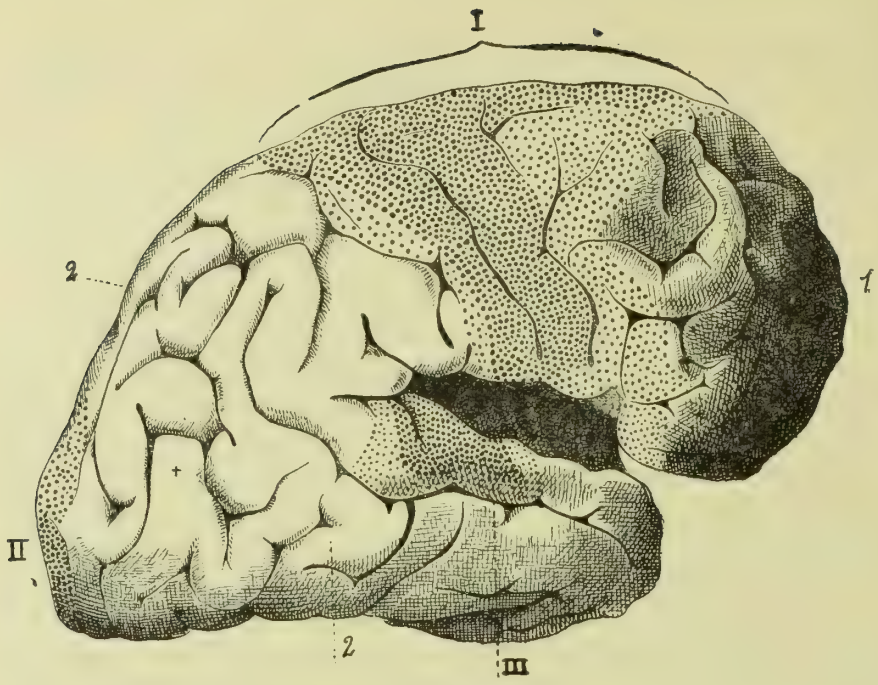

FIG. **657**.
Les sphères sensorielles ou centres de projection et les centres d'association (d'après FLECHSIG).

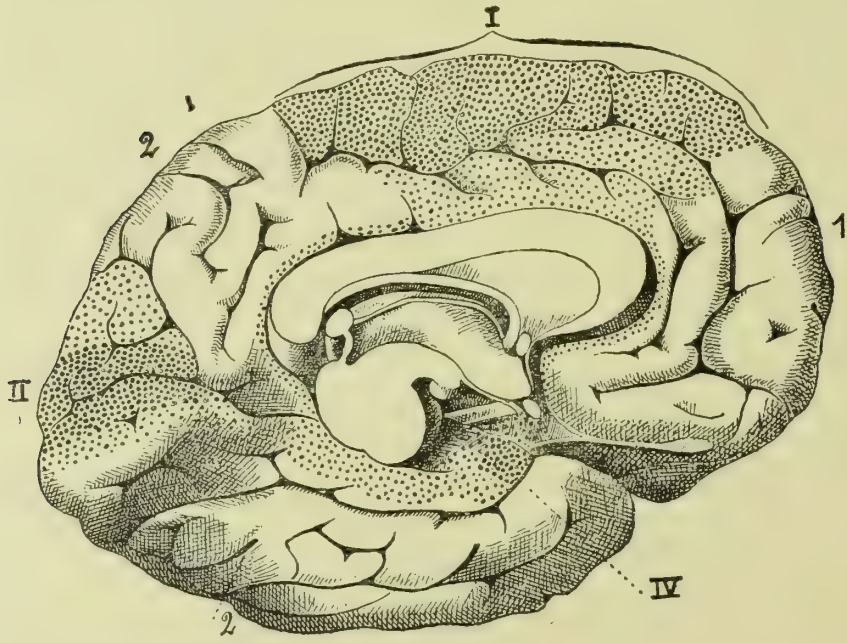

FIG. **658**.
Les sphères sensorielles ou centres de projection et les centres d'association (d'après FLECHSIG).

I : Sphère tactile.
II : Sphère visuelle.
III : Sphère auditive.
IV : Sphère olfactive.
1 : Centre d'association antérieur.
2 : Grand centre d'association postérieur.

lésion au point spécial dont nous désirons étudier les connexions et la limiter à notre gré ; tandis que, chez l'homme, la méthode est plus longue et plus laborieuse parce que nous devons attendre que la nature ait produit la lésion désirée, l'ait produite dans les limites requises et n'ait produit qu'elle. Ce qui ne s'observe que dans des cas excessivement rares.

La méthode embryologique de FLECHSIG est beaucoup plus maniable. Découverte par FLECHSIG lui-même et employée, par lui et par ses élèves, depuis près de trente ans, elle a conduit à des découvertes remarquables sur plusieurs points de l'organisation interne des centres nerveux inférieurs. Elle a été appliquée également par FLECHSIG (6) à l'étude de l'organisation interne du télencéphale.

Voici les résultats obtenus, tels qu'ils ont été publiés dans les premiers travaux de FLECHSIG.

En se basant sur les connexions anatomiques qui existent entre la substance corticale du cerveau terminal et les masses grises sous-jacentes du névraxe, FLECHSIG est arrivé à une conception toute nouvelle de la valeur fonctionnelle des diverses régions de l'écorce cérébrale. Un fait qui lui paraît indiscutable c'est que, contrairement à ce que l'on avait cru jusqu'ici, toutes les zones de l'écorce ne sont pas pourvues de fibres de projection, ne sont pas reliées par des faisceaux de fibres nerveuses aux masses grises inférieures de l'axe cérébro-spinal. Ce fait est d'une importance capitale. C'est en s'appuyant sur lui que FLECHSIG à divisé l'écorce cérébrale en deux zones nettement distinctes : une zone comprenant toutes les régions de l'écorce reliées par des *fibres de projection* à des centres nerveux inférieurs : la *zone des centres de projection* ou les *sphères sensorielles (Sinnesphären* ou *Projectionscentren* de FLECHSIG); et une zone comprenant toutes les parties de l'écorce dépourvues de fibres de projection, mais reliées par de nombreuses *fibres d'association* aux sphères sensorielles : *la zone des centres d'association (Associationscentren* de FLECHSIG).

La zone des centres de projection comprend quatres sphères sensorielles, FIG. **657** et **658**.

1° La *sphère tactile* (Körperfühlsphäre), la plus étendue de toutes, comprenant les circonvolutions centrales, le lobule paracentral, la partie voisine de la circonvolution du corps calleux et la partie postérieure des trois circonvolutions frontales. Dans toute l'étendue de cette zone corticale viendraient se terminer les fibres de la voie sensitive centrale, amenant à l'écorce toutes les impressions de sensibilité générale perçues par les terminaisons nerveuses sensitives périphériques de la moitié opposée du corps. Dans toute l'étendue de cette même zone se trouveraient des cellules pyramidales géantes, qui sont les cellules d'origine des fibres de la voie motrice principale, ou voie motrice tactile, et des fibres du faisceau frontal cortico-protubérantiel de FLECHSIG.

2° La *sphère olfactive*. Elle comprend le trigone olfactif et la partie voisine de la circonvolution du corps calleux, la substance perforée antérieure, le repli unciforme, la circonvolution ambiante et la partie voisine de la circonvolution de l'hippocampe. Le sens olfactif étant fort peu développé chez l'homme, FLECHSIG n'est pas encore parvenu à établir, d'une façon certaine, le trajet des fibres de projection centripètes et centrifuges. La sphère olfactive se trouve cependant reliée, par des fibres de

projection, à la couche optique, au noyau lenticulaire et à la corne d'Ammon. (Nous avons vu, dans la leçon précédente, l'étendue de ces connexions centripètes et centrifuges, en nous basant sur les travaux de Cajal).

3° La *sphère visuelle*. Elle répond à la partie de la face interne de chaque hémisphère cérébral qui entoure la fissure calcarine. Les fibres centripètes viennent de la couche optique, du corps genouillé externe et des éminences supérieures des tubercules quadrijumeaux. (Nous savons que, d'après les recherches de Pavlow faites dans notre laboratoire, les tubercules supérieurs ne donnent pas origine à des fibres corticipètes). Parmi ces fibres centripètes, celles qui viennent du corps génouillé externe se termineraient exclusivement dans les parois de la fissure calcarine, tandis que les fibres venant de la couche optique et des tubercules quadri jumeaux supérieurs (?) trouveraient leur terminaison dans l'écorce cérébrale voisine de cette fissure. Cette distinction a son importance, parce que, d'après Flechsig, le corps genouillé externe reçoit exclusivement les fibres venant de la *macula lutea* de la rétine.

Pour les fibres centrifuges, Flechsig admet que chaque sphère visuelle est reliée à la couche optique correspondante ; celle-ci serait reliée à son tour soit à des masses grises inférieures, soit à la sphère tactile ; ainsi s'expliquerait l'influence de la sphère visuelle sur certains mouvements périphériques.

4° La *sphère auditive*. Elle embrasse la partie moyenne de la première circonvolution temporale et la partie correspondante de cette circonvolution qui concourt à former l'opercule inférieur de la fissure de Sylvius.

Cette sphère est reliée, par des fibres centripètes, aux éminences inférieures des tubercules quadrijumeaux — nos recherches expérimentales ont prouvé que les tubercules inférieurs ne donnent pas naissance à des fibres corticipètes — et au corps genouillé interne et, par des fibres centrifuges (faisceau temporal cortico-protubérantiel de Flechsig, appellé quelquefois encore *faisceau* de Turck, passant par le quart externe du pied du pédoncule cérébral), aux noyaux du pont. Flechsig considère ces fibres descendantes comme une voie motrice ayant pour fonction de transmettre les excitations arrivées dans la sphère auditive aux muscles moteurs de l'oreille.

Outres ces fibres de projection reliant les sphères sensorielles aux masses grises inférieures du névraxe, il existe encore, dans chaque centre de projection, de nombreux faisceaux de fibres nerveuses centripètes et centrifuges reliant ce centre à la couche optique correspondante.

L'examen des fig. **657** et **658**, qui nous montrent les limites respectives de chacune de ces sphères sensorielles, fait ressortir les deux faits suivants sur lesquels Flechsig appelle l'attention :

1° La sphère tactile est, chez l'homme du moins, beaucoup plus étendue que toutes les autres sphères sensorielles réunies. Flechsig croit que l'étendue de chacune de ces sphères est en rapport immédiat avec le nombre de fibres nerveuses qui constituent les nerfs périphériques centripètes et centrifuges appartenant à ces sphères.

Cette disproportion entre l'étendue de la sphère tactile et l'étendue des autres

sphères sensorielles ne doit donc pas nous surprendre. Les sphères sensorielles ne sont, en somme, que la projection sur notre écorce cérébrale des surfaces sensibles dans lesquelles se terminent nos nerfs périphériques. La sphère olfactive est peu développée parce qu'elle n'est que la reproduction, dans le télencéphale, de la petite région de la muqueuse des fosses nasales où se trouvent les cellules d'origine des fibres olfactives. La sphère auditive et la sphère visuelle reproduisent, dans notre cerveau, l'une, la surface sensible de l'organe de Corti de l'oreille interne ; l'autre, toute l'étendue d'une rétine. A ces trois sphères sensorielles n'aboutissent que des excitations venues du monde extérieur. Au contraire, le sens du tact sous toutes ses formes se trouve localisé dans toute l'étendue de notre surface cutanée et dans toute l'étendue de nos muqueuses (fosses nasales, conjonctive, cavité buccale y compris la langue avec les impressions de la sensibilité gustative, muqueuse des organes génitaux, etc.) ; rien d'étonnant donc que la partie de l'écorce cérébrale où se projettent la surface tactile de chaque moitié du corps prenne un développement beaucoup plus considérable. D'ailleurs, outre ces excitations externes, la sphère tactile serait encore le centre cortical où aboutissent toutes les impressions internes, impressions venues de la profondeur même de nos organes et qui nous renseignent sur la position respective des diverses parties de notre corps ; de même qu'elle constitue le centre cortical qui tient sous sa dépendance tous les mouvements périphériques.

2° Toutes les sphères sensorielles se localisent autour des sillons primaires : la sphère visuelle autour de la fissure calcarine, la sphère tactile autour de la fissure centrale, la sphère olfactive et la sphère auditive autour de la fissure de Sylvius. Ces fissures primaires ont plus que probablement pour but d'agrandir l'étendue de la sphère sensorielle correspondante.

Ce qui ressort encore de la description qui précède, c'est que toutes les sphères sensorielles sont pourvues de fibres de projection centripètes et centrifuges. Ces sphères représentent donc des *zones sensitivo-motrices* de l'écorce.

La zone des centres d'association est formée de trois centres distincts :

1° Le *grand centre d'association postérieur*. Ce centre comprend le précoin, une partie de la circonvolution linguale, la circonvolution fusiforme, fig. **657**, toutes les circonvolutions pariétales, la circonvolution temporale inférieure et la partie antérieure de la face externe du lobe occipital. fig. **658**.

2° Le *centre d'association moyen* correspond à l'insula de Reil.

3° Le *centre d'association antérieur* se trouve constitué par la moitié antérieure de la circonvolution frontale supérieure, la plus grande partie de la circonvolution frontale moyenne, de la circonvolution frontale inférieure et par la circonvolution droite que l'on trouve sur la face inférieure du lobe frontal.

La zone des centres de projection ne correspond donc qu'au tiers de la surface totale des hémisphères cérébraux, tandis que les deux autres tiers de la substance corticale représentent exclusivement des centres d'association.

Les centres de projection sont en connexion avec tous nos organes périphériques par un double faisceau de fibres nerveuses : un faisceau de fibres ascendantes, cen-

tripètes ou sensitives et un faisceau de fibres descendantes, centrifuges ou motrices.

Ce qui caractérise avant tout la zone des centres d'association, c'est qu'elle est complètement indépendante des masses grises inférieures du névraxe ; elle est presque complètement dépourvue de fibres de projection. Aucune excitation du milieu externe ou du milieu interne, du monde ou de notre propre corps, ne peut donc lui être directement transmise, de même qu'elle est sans influence immédiate sur nos organes et sur nos muscles périphériques. La zone des centres d'association est uniquement et exclusivement en connexion, par un nombre incalculable de fibres nerveuses, avec les régions corticales qui appartiennent aux sphères sensorielles. Ces fibres d'association sont, par rapport aux centres d'association, ou des fibres centripètes ou des fibres centrifuges. Les fibres centripètes proviennent des centres de projection et se terminent dans les centres d'association ; elles transmettent à ceux-ci toutes les sensations qui arrivent dans les sphères sensorielles. C'est dans les centres d'association que toute sensation perçue laisse une empreinte ineffaçable qui constitue le souvenir. C'est là que ces sensations sont comparées entre elles et comparées à des sensations antérieures. C'est là que l'esprit trouve les éléments indispensables à tous les actes de la vie intellectuelle ou psychique. Ces centres sont, en définitive, dans le cerveau de l'adulte, le substratum anatomique de ce qu'on appelle expérience humaine, savoir, connaissance, langage, sentiments esthétiques, moraux, etc.

Les fibres centrifuges qui partent de ces centres d'association vont se terminer dans les sphères sensorielles. Elles maintiennent les centres de projection sous la dépendance immédiate de nos centres d'association et permettent à ceux-ci d'exercer sur nos sphères sensorielles une véritable action inhibitive. C'est par l'intermédiaire de ces fibres centrifuges que l'esprit peut réagir sur les cellules d'origine des fibres des voies motrices, et produire des mouvements qui seuls doivent être considérés comme des mouvements volontaires.

Les centres de projection sont donc les régions de l'écorce qui président à la vie animale.

Les centres d'association au contraire sont les régions de l'écorce qui président à la vie intellectuelle, à la vie morale. Ce sont, suivant l'expression de Flechsig, les *centres intellectuels* (geistige Centren), les véritables *organes de la pensée* (Denkorgane).

Les centres de projection présentent, chez tous les mammifères et chez l'homme, un développement en rapport immédiat avec le développement des surfaces sensibles périphériques correspondantes. Les centres d'association, au contraire, présentent un développement éminement variable d'un mammifère à l'autre. Leur développement considérable et prédominant constitue la marque caractéristique du cerveau terminal de l'homme. Mais, même chez l'homme, le développement de ces centres d'association peut varier et varie en réalité d'un cerveau à l'autre. Ce développement inégal semble être en rapport étroit avec le développement correspondant des facultés intellectuelles.

Les deux territoires de l'écorce cérébrale : la zone des centres de projection et la zone des centres d'association, sont donc en connexion étroite et intime l'un avec l'autre. Cette connexion est telle que toutes les impressions qui aboutissent aux sphères sensorielles sont transmises immédiatement aux sphères intellectuelles.

Celles-ci réagissent alors sur les sphères sensorielles et obligent l'organisme à répondre d'une façon donnée à ces excitations du dehors. Les sphères intellectuelles constituent donc pour les sphères sensorielles de véritables centres nerveux supérieurs. Et de même que les centres de projection de l'écorce tiennent sous leur dépendance tous les centres nerveux inférieurs et exercent sur ces centres une véritable action de contrôle ou d'arrêt, de même les centres d'association tiennent sous leur dépendance immédiate l'activité des centres de projection. Par ses centres de projection l'organisme n'aspire qu'à satisfaire les excitations des sens, qu'à obéir à ses instincts aveugles. Par ses centres d'association, considérablement plus développés, l'organisme combat les sens par la raison, les instincts aveugles par les idées morales. Dans un cerveau sain et bien organisé l'action des centres d'association est donc prédominante. Mais lorsque l'action inhibitive, que ces centres d'association exercent sur les centres de projection, se trouve, ou affaiblie par une anomalie dans le développement, ou paralysée par une intoxication passagère ou permanente comme cela s'observe dans l'alcoolisme, ou détruite par la maladie, alors l'activité des centres de projection devient prédominante, la vie de la bête qui est en nous se manifeste sans entrave, les passions se déchaînent, la violence et la colère prennent libre cours, toute moralité et, jusqu'à un certain point, toute responsabilité disparaît dans nos actes.

Après vous avoir fait connaître les conclusions importantes qui se dégagent des recherches de Flechsig, il convient encore de vous montrer les observations sur lesquelles elles s'appuient.

Vous connaissez la découverte importante faite par Flechsig il y a 30 ans, découverte qui a été le point de départ de toutes ses recherches ultérieures. En pratiquant des coupes dans le névraxe d'embryons humains, Flechsig a constaté que l'axe nerveux était formé exclusivement de substance grise jusque vers le milieu du cinquième mois de la vie intra-utérine. A partir de cette époque la substance blanche fait son apparition ; elle provient uniquement de la myéline dont s'entourent, à ce moment, les cylindre-axes des fibres nerveuses.

En comparant entre eux des embryons de même âge et des embryons d'âges différents, Flechsig a constaté que cette apparition de la substance blanche se fait d'après un ordre déterminé et toujours le même, de telle sorte que, connaissant l'âge de l'embryon, on peut dire d'avance dans quelles régions les fibres nerveuses sont pourvues de myéline et dans quelles régions elles sont encore exclusivement réduites aux cylindre-axes.

Continuant ses recherches, Flechsig trouve que les faisceaux de fibres nerveuses qui ont les mêmes connexions anatomiques et qui, par conséquent, remplissent les mêmes fonctions physiologiques, développent leur myéline presque à la même époque, tandis que les faisceaux de fibres nerveuses ayant des connexions anatomiques différentes et devant avoir, par le fait même, une valeur fonctionnelle différente, prennent leur myéline à des époques différentes. En étudiant donc l'époque d'apparition de la myéline dans les diverses parties du névraxe, Flechsig avait entre les mains une méthode importante qui lui permettait de distinguer l'un

de l'autre les faisceaux de fibres nerveuses à connexions anatomiques différentes, de les poursuivre dans leur trajet à travers le névraxe et d'établir leur origine et leur terminaison.

Cette myélinisation des fibres nerveuses, considérée en elle-même, n'est cependant pas, au point de vue de la conductibilité des fibres nerveuses, un fait d'une importance considérable. La formation de la myéline autour des prolongements cylindraxiles des cellules nerveuses est un phénomène secondaire, puisque, au moment où cette myéline se forme, les connexions anatomiques se trouvent établies, entre des neurones distincts, par les prolongements protoplasmatiques et cylindraxiles ; ces connexions anatomiques établies, les éléments nerveux *peuvent* fonctionner. Mais ce qui donne à ce phénomène de myélinisation des fibres nerveuses une importance considérable, c'est qu'il ressort des recherches de Flechsig que, dès qu'une fibre nerveuse du système cérébro-spinal est prête à exercer sa fonction de conductibilité, la gaine de myéline se forme. L'apparition de la myéline autour d'un cylindre-axe est donc, pour nous, la preuve matérielle de la maturité complète de la fibre nerveuse correspondante. Et ce qui prouve bien que telle est la signification que nous pouvons attribuer au phénomène de myélinisation des fibres nerveuses, c'est que si, pour un motif ou l'autre, des fibres nerveuses doivent exercer leur fonction de conductibilité plus vite que normalement, l'époque de myélinisation de ces fibres nerveuses se trouve avancée sous l'influences des stimulations externes. L'exemple le plus frappant de ce fait nous est offert par les fibres des nerfs optiques. Chez l'enfant né avant terme, sous l'influence des excitations rétiniennes, ces fibres développent leur gaine de myéline plus tôt que chez l'enfant qui arrive à terme.

En poursuivant cette myélinisation des fibres nerveuses dans le cerveau terminal, Flechsig a constaté que, pour une région corticale donnée, les fibres centripètes ou sensitives sont les premières à arriver à l'état de maturité complète. Ces fibres commencent à former leur myéline à partir du huitième mois de la vie intra-utérine et cela de telle façon, que ce sont d'abord les fibres qui sont en connexion avec les cordons postérieurs de la moelle, puis celles qui viennent du bulbe olfactif, des masses grises terminales des fibres optiques (corps génouillé externe et couche optique) et des fibres acoustiques (corps genouillé interne) qui arrivent successivement à l'état de maturité complète. Dans le télencéphale d'embryons âgés de huit à neuf mois on peut donc poursuivre facilement le trajet intracérébral de ces fibres centripètes, puisque ce sont les seules fibres, qui, à cette époque, sont pourvues de myéline. On peut aussi se convaincre, avec la plus grande facilité, que les fibres des diverses voies sensitives centrales se terminent soit dans l'écorce grise de la sphère tactile, soit dans la zone corticale appartenant à la sphère olfactive, à la sphère visuelle ou à la sphère acoustique.

Lorsque ces voies centripètes se trouvent établies et que les excitations du dedans et du dehors peuvent être amenées par elles jusque dans l'écorce cérébrale, la myéline commence à se développer autour des fibres nerveuses descendantes qui partent de ces sphères sensorielles et qui les mettent en connexion avec les organes périphériques. Ce travail de myélinisation se trouve achevé à la fin du premier mois de la vie extra-utérine. A cette époque les centres de projection seuls possèdent des fibres myélinisées, seuls donc aussi ils interviennent dans tout travail cérébral de l'enfant.

Les centres d'association, entièrement formés de substance grise, sont encore en quelque sorte endormis ; ils sont encore complètement hors de fonction. A

cet âge, le cerveau de l'enfant ressemble donc entièrement, au point de vue fonctionnel, au cerveau des mammifères inférieurs privés de centres d'association. Toutes les impressions qui tombent sur la rétine d'un enfant, pendant le premier mois de sa vie extra-utérine, sont conduites jusque vers la sphère visuelle de l'écorce cérébrale, où elles sont perçues tout le temps que dure cette impression ; dès que l'impression sur la rétine a cessé, l'image cérébrale s'évanouit. Il en est de même pour toutes les impressions tactiles, olfactives, gustatives et acoustiques.

De plus, toutes ces impressions diverses sont perçues indépendamment l'une de l'autre, puisque les zones de l'écorce auxquelles elles arrivent forment en quelque sorte autant d'ilots, séparés par les zones d'association encore complètement sans usage. Le cerveau de l'enfant est, au point de vue fonctionnel, dans le même état que le cerveau de l'adulte sur lequel on aurait séparé complètement, par une section faite circulairement autour de chacune des sphères sensorielles, les centres de projection des centres d'association. Pendant le premier mois de la vie extra-utérine, tous les mouvements de l'enfant sont donc des mouvements réflexes. Les centres intellectuels n'étant pas développés, l'enfant est incapable de mouvement volontaire. Toutes les manifestations de sa vie consistent à répondre par voie réflexe aux excitations du dehors.

Au commencement du deuxième mois de la vie extra-utérine, on voit des fibres myélinisées partir des sphères sensorielles pour pénétrer de tous côtés dans les centres d'association ou les sphères intellectuelles. Ces fibres d'association se rendent d'abord dans l'écorce grise voisine de la sphère sensorielle à laquelle elles appartiennent. Là va se former un nouveau centre où sera conservé le souvenir des impressions tactiles, visuelles, olfactives ou acoustiques. L'enfant commencera à reconnaître à partir de cette époque les impressions déjà ressenties antérieurement. Les fibres d'association pénètreront plus avant encore dans les sphères intellectuelles : les unes relieront directement les sphères sensorielles entre elles : soit la sphère auditive à la partie inférieure de la sphère tactile : l'enfant pourra répéter des mots entendus, mais sans les comprendre ; les autres se termineront dans les sphères intellectuelles : il se formera là des centres où vont se rencontrer des fibres venant de la sphère visuelle, de la sphère auditive et de la sphère tactile : les images visuelles, tactiles et auditives des objets extérieurs pourront être comparées entre elles et l'enfant commencera à saisir la signification des objets du monde extérieur.

Ce travail de myélinisation des fibres nerveuses, reliant les sphères sensorielles aux centres d'association, va se poursuivre longtemps encore : il va se créer, dans ces centres d'association, des centres nouveaux où des fibres d'association, d'origine différentes, viendront déposer dans des cellules nerveuses le souvenir de toutes les impressions du monde extérieur, et au fur et à mesure que cette organisation interne se complique l'intelligence s'éveille. Ce travail de myélinisation, pour autant qu'il intéresse des faisceaux importants de fibres nerveuses, se termine vers la fin du quatrième mois de la vie extra-utérine. A partir de ce moment la myélisation se poursuit encore dans des fibres isolées, et cela pendant un temps excessivement long, qui, d'après les recherches de Kaes, peut aller jusque vers la quarantième année de la vie.

C'est en poursuivant ce travail de myélinisation que FLECHSIG a pu se convaincre de ce fait anatomique : l'existence dans l'écorce cérébrale de zones distinctes pourvues à la fois de fibres de projection et de fibres d'association, et celle de zones beaucoup plus importantes pourvues presque exclusivement de fibres d'association.

La valeur fonctionnelle de ces zones anatomiquement différentes a été établie par FLECHSIG par ses recherches pathologiques : les lésions exclusivement limitées aux centres d'association se manifestent au dehors par des troubles psychiques ou troubles dans la vie intellectuelle, tandis que les lésions qui n'intéressent que les centre de projection sont sans influence sur cette dernière et se manifestent par des troubles dans la vie animale, ou dans la vie de relation.

Ces résultats des premières recherches de FLECHSIG — accueillis avec enthousiasme par les uns, parce qu'ils nous faisaient entrevoir, au moins dans ses grandes lignes, l'organisation générale du cerveau terminal de l'homme et nous mettaient sous les yeux la cause anatomique de sa grande supériorité intellectuelle sur les autres mammifères — ont été vivement discutés et combattus par les autres, non seulement dans les déductions physiologiques que FLECHSIG en a tirées, mais même dans les faits anatomiques qui lui ont servi de base [SACHS (7), DÉJÉRINE (8), v. MONAKOW (9), SIEMERLING (10), FERRIER et TURNER (11), RUTISHAUSER (12), Mr et Me VOGT (13), HITZIG (14), BIANCHI (15) et d'autres].

Le fait capital, contre lequel tous ces auteurs se sont élevés, concerne surtout l'absence complète de fibres de projection dans les zones d'association de l'écorce, admise dans les premiers travaux de FLECHSIG. Il résulterait, en effet, des recherches de ces auteurs que *toutes* les parties de l'écorce sont pourvues de fibres de projection et que, entre les sphères sensorielles et les sphères intellectuelles de FLECHSIG, il y aurait une différence non pas *qualitative*, se rapportant à la nature des fibres nerveuses (fibres de projection ou fibres d'association), mais uniquement *quantitative* se rapportant au nombre plus ou moins grand de fibres de projection dont toutes les régions de l'écorce seraient pourvues. Cette conclusion a d'ailleurs été admise par FLECHSIG (16) lui-même, dans des recherches ultérieures.

Depuis 1896, époque à laquelle FLECHSIG a développé les faits et les idées que nous avons résumés plus haut, le professeur de Leipzig a continué ses recherches et en a publié, à plusieurs reprises, les résultats (16, 17, 18). Ceux-ci, tout en confirmant dans ses grandes lignes l'organisation cérébrale générale esquissée par lui en 1896, ont cependant amené chaque fois des modifications de détail qui ont bouleversé quelque peu la topographie cérébrale primitivement admise, et ont fait naitre la conviction, que la publication des premiers travaux de FLECHSIG a peut-être été quelque peu prématurée et que les conclusions formulées par lui ne reposaient pas toujours sur une base anatomique suffisamment solide. Son dernier travail d'ensemble date de 1904 (18). Voici comment, à cette époque, en se basant sur l'étude complète de 56 cerveaux de foetus humains âgés de 5 à 9 mois et d'enfants âgés de 1 à 4 mois, il se représente les différentes phases de la myélinisation des fibres du télencéphale.

Cette myélinisation commence vers la fin du cinquième mois de la vie intra-

utérine (embryons de 34 centimètres de longueur) et se termine, au moins en ne tenant compte que de faisceaux importants de fibres nerveuses, vers la fin du quatrième mois de la vie extra-utérine. Le processus de myélinisation a donc une durée moyenne de huit mois. Le moment de la naissance, chez un enfant normal né à terme, divise cette période de maturation des fibres nerveuses du cerveau terminal en deux étapes de durée approximativement égale. FLECHSIG considère ce moment comme ayant une importance considérable au point de vue du processus de myélinisation. Toutes les zones corticales, dont les fibres se myélinisent avant la naissance, sont désignées par lui sous le nom de *territoires primordiaux* ou *territoires précoces* (Primordialgebiete) ; tandis que toutes celles dont les fibres arrivent à maturité après la naissance forment les *territoires tardifs* (Spätgebiete).

Les territoires précoces ont été représentés par FLECHSIG dans les deux FIG. **659** et **660** que nous lui empruntons. Ils se myélinisent pendant les quatre derniers mois de la vie foetale. Cette myélinisation se fait par petites zones plus ou moins circonscrites, que FLECHSIG appelle les *champs corticaux myélogénétiques élémentaires*. Ils représentent de véritables unités myélogénétiques, dont l'ordre de maturation suit exactement l'ordre de numération (1 à 12) employé dans les figures. La plupart de ces champs élémentaires restent isolés les uns des autres (9, 12, 5, 3, etc.) ; d'autres se réunissent ensemble (2, 2^b, 2^c, 5^b, 8 et 8^b) pour former des *zones corticales myélogénétiques composées*.

Les douze champs élémentaires, qui constituent les territoires précoces, ont un caractère fondamental commun : les premières fibres myélinisées qui y apparaissent sont des fibres *radiaires* ou des fibres de projection. Pour sept d'entre eux (1, 2, 4, 5, 6, 7 et 8), ces fibres radiaires sont *corticipètes* ou centripètes et proviennent d'une masse grise sous-corticale en connexion avec un organe sensoriel périphérique : le bulbe olfactif (1, 4^a), le corps genouillé interne (7), le corps genouillé externe (5), ou la couche optique (2, 6 et 8). Pour les cinq autres (3, 7^b, 9, 10 et 12) la chose est difficile à établir.

Les sept premiers champs corticaux sont donc les régions de l'écorce où se terminent les fibres centripètes provenant des centres nerveux intérieurs. FLECHSIG les appelle les *sphères sensorielles primaires*. Les cinq autres champs corticaux, myélinisés avant la naissance, sont des champs autonomes dont la signification physiologique est inconnue. Ils représentent peut-être des régions corticales pour des sens encore inconnus (!).

Après les fibres corticipètes ou fibres primaires des sphères sensorielles, la myélinisation envahit des fibres secondaires et tertiaires. L'ordre de myélinisation de ces fibres varie pour chaque sphère sensorielle. Pour la sphère *tactile*, la myélinisation des fibres corticipètes est suivie tout d'abord de celle des fibres corticifuges ou fibres motrices de la voie pyramidale, puis de celle des fibres calleuses ou commissurales, puis de celle des fibres d'association courtes et longues. Pour les autres sphères sensorielles, la myélinisation des fibres corticipètes est suivie immédiatement de celle des fibres calleuses, puis des fibres d'association, tandis que la myélinisation des fibres corticifuges ou motrices est beaucoup plus tardive.

Quelque soit l'ordre de myélinisation de ces différents groupes de fibres ner-

veuses, une chose est constante : dans chaque sphère sensorielle, ou même dans chaque champ élémentaire d'une sphère sensorielle, la myélinisation des fibres centripètes précède toujours celle des fibres centrifuges.

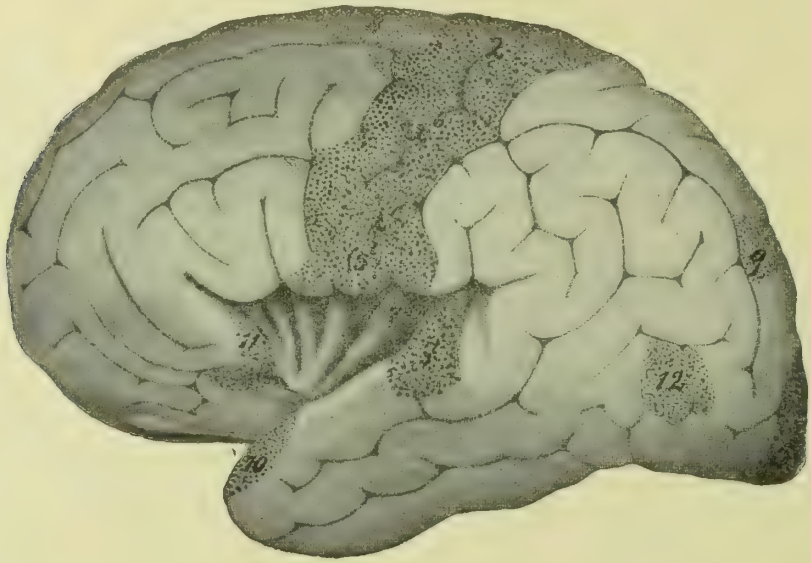

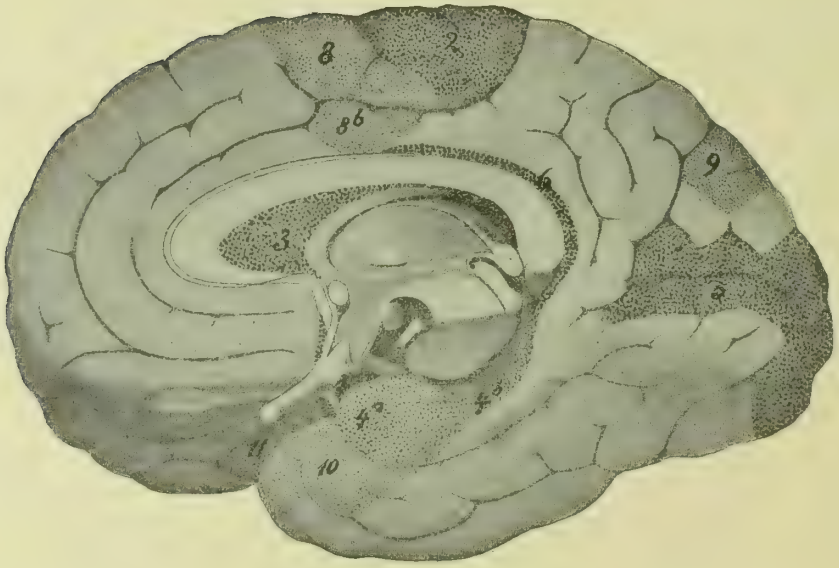

Fig. **659** et **660**.

Les parties pointillées représentent les territoires myélinisés dans le cerveau d'un enfant né à terme (52 ctm. de longueur). Ce sont donc les *territoires précoces*. Tout le reste des hémisphères cérébraux correspond aux *territoires tardifs* (d'après Flechsig).

Pour que les fibres motrices de la voie pyramidale puissent se myéliniser dans l'un ou l'autre champ de la sphère tactile, il faut donc que la myélinisation des fibres sensitives destinées à ce même champ soit effectuée. Mais comme les différentes

sphères sensorielles sont indépendantes les unes des autres au point de vue de la myélinisation des fibres nerveuses, et comme les sphères tactiles mûrissent avant les sphères acoustique et visuelle, il s'ensuit que les fibres *motrices* de la sphère tactile peuvent se myéliniser, en partie ou en totalité, avant même que la myélinisation ne débute dans les fibres *sensitives*, acoustiques ou visuelles.

Les *territoires tardifs* de l'écorce comprennent donc toutes les régions corticales dont les fibres se myélinisent après la naissance, au moins chez un enfant normal, né à terme.

Ces territoires se laissent subdiviser, d'après FLECHSIG, en *territoires intermédiaires* et *territoires terminaux*.

Les territoires intermédiaires sont les régions de l'écorce dans lesquelles la myélinisation des fibres débute pendant les 4 ou 5 premières semaines de la vie extra-utérine. Ils se subdivisent également en champs élémentaires dont les chiffres 13 à 24 indiquent l'ordre de maturation FIG. **661** et **662**. Les fibres des *territoires terminaux* ne commencent à se myéliniser qu'à partir du commencement du deuxième mois (29 à 36). Ces territoires sont donc parmi toutes les régions de l'écorce, les dernières à entrer en fonction.

Dans les premiers champs myélogénétiques des territoires tardifs (13, 15 et 15[a]), la myélinisation débute par des fibres radiaires comme dans les territoires précoces, soit par des fibres à origine inconnue comme pour le champ 13, soit par des fibres de projection comme dans les champs 15 et 15[a].

Dans tous les autres champs des territoires tardifs (16 à 36), les fibres de projection centripètes ou centrifuges font complètement défaut.

Les champs tardifs (16 à 36) se distinguent donc des champs précoces (1 à 12, auxquels on peut rattacher les champs 13 et 15) : 1° au point de vue *anatomique*, par l'absence de fibres de projection, au moins dans tous les cerveaux examinés par FLECHSIG et provenant d'enfants âgés de deux ans et moins ; 2° au point de vue *embryologique*, par l'apparition tardive du processus de myélinisation.

Dans les territoires tardifs, les champs *intermédiaires* se développent dans le voisinage immédiat des champs précoces. La myélinisation y débute tantôt par des fibres commissurales, tantôt par des fibres d'association qui relient ces champs aux territoires précoces. C'est pour ce motif que, *anatomiquement*, les territoires intermédiaires ont encore été appelés par FLECHSIG *zones marginales*, indiquant par là que ces zones corticales appartiennent en réalité aux centres d'association, mais que, les excitations y arrivant exclusivement par des fibres nées dans les territoires précoces, elles sont en connexion physiologique intime avec ces derniers.

Les trois champs *terminaux* (34, 35 et 36) ont de particulier qu'ils se développent au beau milieu de zones marginales. Ils n'ont donc pas de connexion immédiate avec les territoires précoces. Ils se caractérisent par une grande richesse en fibres d'association longues. Ils occupent le centre des trois lobes : frontal, temporal et pariétal. Ils sont probablement reliés par des fibres d'association courtes aux zones marginales qui les entourent immédiatement, et par des fibres d'association longues à une série de territoires précoces. C'est pour ce motif que FLECHSIG leur a donné encore le nom de *zones centrales*.

Ces recherches de Flechsig confirment donc, dans ses grandes lignes, l'organisation centrale du télencéphale telle qu'il l'avait exposée à la suite de ses recherches

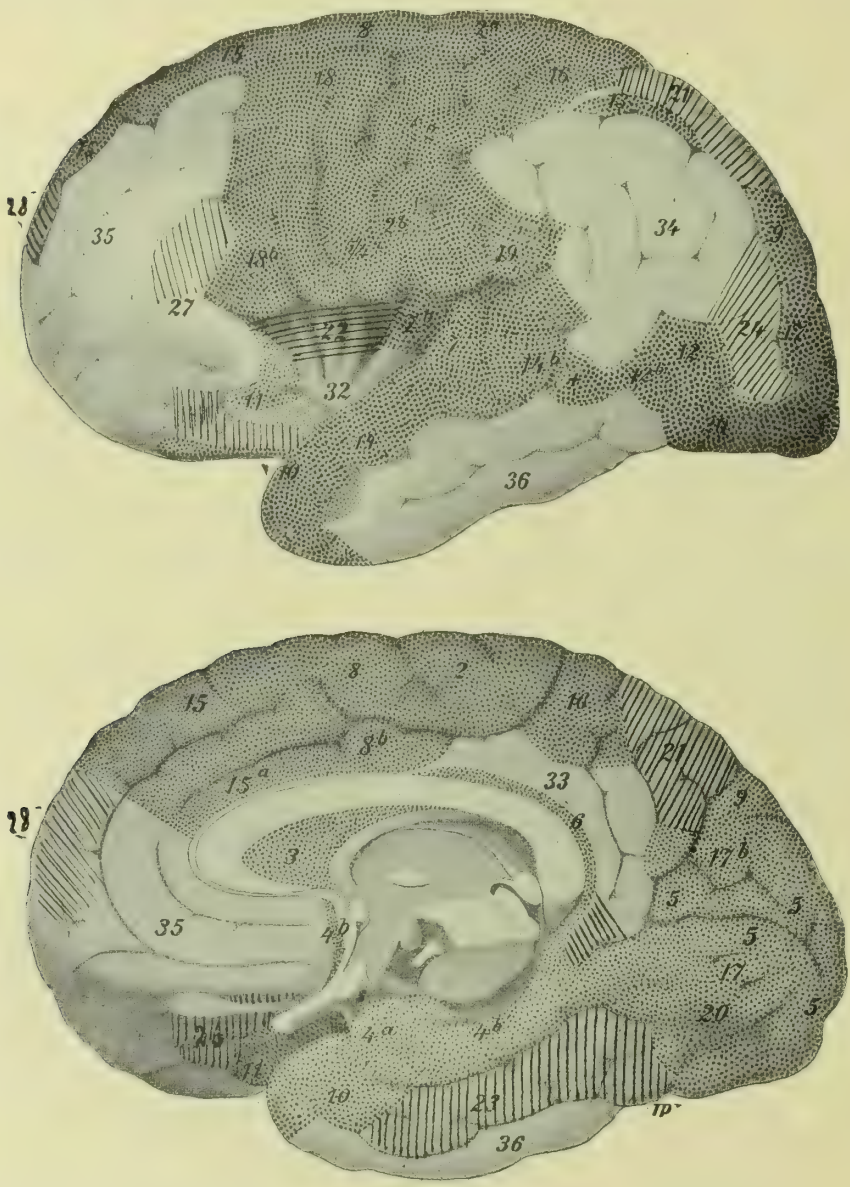

Fig. **661** et **662**.

Cerveau d'un enfant mort-né mesurant 54 centim. de longueur. Les parties pointillées corespondent aux territoires précoces et à quelques territoires intermédiaires déjà myélinisés. Les parties striées, au reste des territoires intermédiaires devant se myéliniser pendant le premier mois. Les parties claires représentent les territoires terminaux (d'après les descriptions de Flechsig).

publiées en 1896. Cette organisation, nous pouvons la résumer de la façon suivante.

Dans le cours du développement, l'écorce cérébrale se développe d'une façon progressive.

Les premiers territoires corticaux qui arrivent à maturité, et qui sont par conséquent capables de fonctionnement, ce sont les sphères sensorielles comprenant la sphère olfactive, la sphère tactile, la sphère visuelle et la sphère auditive.

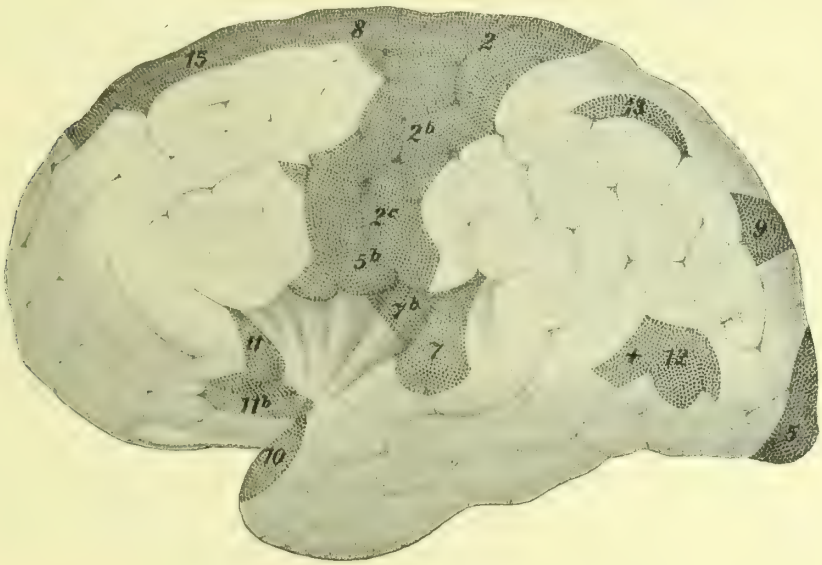

Fig. **663** et **664**.

Régions pointillées : parties de l'écorce pourvues de fibres de projection.
Régions claires : parties de l'écorce dépourvues de fibres de projection, comprenant les zones marginales et les zones centrales (d'après Flechsig).

Dans chacune de ces sphères, les fibres centripètes se myélinisent les premières. Les impressions du dehors peuvent donc arriver à l'écorce cérebrale, à une époque où cette écorce est encore sans réaction aucune sur les centres nerveux inférieurs.

Après le développement des fibres centripètes, nous voyons, dans la *sphère tactile*, se myéliniser les fibres centrifuges, puis les fibres calleuses et ensuite les fibres d'association. Dans les autres sphères sensorielles, la maturation des fibres centripètes est suivie de la myélinisation des fibres commissurales et des fibres d'association, tandis que les fibres de projection motrices, si elles existent (fibres du fornix pour la sphère olfactive et faisceau de TURCK pour la sphère acoustique), se myélinisent plus tard.

Après la maturation des sphères sensorielles ou territoires précoces survient la myélinisation des territoires tardifs ou sphères intellectuelles, d'abord celle des zones marginales ou territoires intermédiaires et ultérieurement celle des zones centrales ou territoires terminaux.

Entre ces nouvelles recherches de FLECHSIG et celles publiées en 1896, il y a cependant une différence importante qui mérite d'être signalée : c'est que les territoires de l'écorce pourvues de fibres de projection sont moins étendus qu'il ne l'avait cru tout d'abord. Il suffit pour s'en convaincre de comparer les deux FIG. **657** et **658**, que nous avons empruntées au travail de FLECHSIG publié en 1896, avec les deux FIG. **663** et **664** de son travail paru en 1904 pour voir que, dans ses premières recherches, il avait fait rentrer dans le territoire des sphères sensorielles la partie de l'écorce cérébrale appartenant en réalité aux territoires intermédiaires ou zones périphériques des centres d'association.

Ce qui le prouve d'ailleurs, c'est que en 1896 il pensait que la myélinisation des fibres, dans les centres de projection, se prolongeait jusqu'à la fin du premier mois de la vie intra-utérine. Or, d'après ses nouvelles recherches, les centres de projection ou shères sensorielles primaires sont myélinisés au moment de la naissance; et les fibres qui se myélinisent pendant le premier mois de la vie appartiennent en réalité aux territoires intermédiaires, c'est-à-dire aux centres d'association. Il résulte de la encore que la zone corticale du pallium *d'association* doit être beaucoup plus étendue qu'il ne l'avait dit tout d'abord, puisqu'elle correspond non pas au deux tiers, mais peut-être aux quatre cinquièmes de toute l'écorce grise.

Littérature.

(1) EDINGER : *Ueber die Herkunft des Hirnmantels in der Tierreihe.* Berliner Klin. Wochenschrift, 1905. — (2) SYMINGTON : *The cerebral commissures in the Marsupialia and Monotremata.* Journ. of Anat. and Physiology, vol. 27, 1903. — (3) ELLIOT SMITH : *Preleminary Communication on the cerebral commissures.* Proc. Linn. Soc. of New South Wales, 1899. — *The Natural Subdivision of the cerebral Hemisphere.* Journ. of. Anat. and Phys., vol. 35, 1901. — *Zuckerkandl on the Phylogeny of the Corpus callosum.* Anatom. Anz., 1903. — (4) L. TÜRCK : *Ueber secundäre Erkrankung einzelner Rückenmarksstränge und ihrer Fortsetzungen zum Gehirn.* Sitzungsber. der Kais. Akad. der Wiss. zu Wien, Abth. für Mathematik und Naturwissensch., 1851, 1853 et 1855. — (5) DEJERINE : *Sur l'origine corticale et le trajet intra-cérébral des fibres de l'étage inférieur du pied du pédoncule cérébral.* Mémoires de la Soc. de Biologie, 1893. — (6) FLECHSIG : *Ueber ein neues Eintheilungsprincip der Grosshirnoberfläche.* Neurol. Centralbl., 1894, pp. 674-676. — *Weitere Mittheilungen über dis Sinnes- und Associationscentren des menschlichen Gehirns.* Neurolog.

Centralbl., 1895 ,pp. 1118-1124. — *Weitere Mittheilungen über die Sinnes- und Associationscentren des menschlichen Gehirns u, A.* Neurolog. Central., 1895, pp, 1177-1179. — *Weitere Mittheilungen über den Stabkranz des menschlichen Grosshirns.* Neurolog. Centralbl., 1896, pp. 2-4. — *Gehirn und Seele.* Rede, gehalten am 31. October 1894 in der Univesitätskirche zu Leipzig. Zweite Ausgabe, Leipzig, 1896. — (7) SACHS : *Ueber Flechsigs's Verstandescentren.* Monatschr, f. Psych. und Neurologie. 1897. Bd. I. — (8) DEJERINE : *Sur les fibres de projection et d'association des hémisphères cérébraux.* Soc. de Biologie. 1897. — (9) v. MONAKOW : *Zur Anatomie und Pathologie des unteren Scheitellappchens.* Archiv für Psychiatrie, Bd. 31, 1898. — (10) SIEMERLING : *Ueber Markscheidenentwicklung des Gehirnes und ihre Bedeutung fur die Lokalisation.* Berliner klin. Wochenschrift, 1898. — (11) FERRIER et TURNER : *An experimental research upon cerebro-cortical afferent and efferent tracts.* Proc. of the Royal Soc., vol. 57. (Neurolog, Centralbl.. 1898, p. 67). — (12) RUTISHAUSER : *Experimenteller Beitrag zur Stabkranzfaserung im Frontalhirn des Affen.* Monattschrift für Pschiatrie und Neurologie. Bd. V. 1899. — (13) O. VOGT : *Flechsig's Associationscentrenlehre, ihre Anhänger und Gegner*, Zeitschrift für Hypnotismus, Bd. V. — Mad. VOGT : *Etude sur la myélinisation des hémisphères cérébraux*, Paris, 1900. — (14) HITZIG : *Les centres de projection et les centres d'association du cerveau humain.* Le Névraxe, vol. I. 1900. — (15) BIANCHI : *Centres de projection et d'association dans le cerveau selon les déterminations de l'anatomie pathologique actuelle.* XIVe Congrès International de Médecine Madrid 1903. — (16) FLECHSIG : *Neue Untersuchungen über die Markbildung in den menschlichen Grosshirnlappen.* Neurolog. Centralb. 1898. — (17) FLECHSIG : *Weitere Mittheilungen über die entwickelungsgeschichtlichen (myälsgenetischen) Felder in der menschlichen Grosshirnrinde.* Neurolog. Centralbl.. 1903. — (18) FLECHSIG : *Einige Bemerkungen über die Untersuchungsmethoden der Grosshirnrinde insbesondere des Menschen.* Ber. der mathem. phys. Kl. d. kön. Ges. d. Wiss., Leipzig, 1904.

TRENTE-NEUVIÈME LEÇON

La structure interne du télencéphale *(Suite)*.

La circulation du cerveau terminal.
La circulation artérielle : Les artères vertébrales. Les artères carotides internes.
Le cercle artériel. Le plexus artériel de la pie-mère.
Les artères nourricières du cerveau terminal. Les artères des ventricules latéraux.

La circulation du cerveau terminal.

Pour terminer l'étude de l'organisation interne du système nerveux central, il nous reste encore à décrire la circulation du cerveau terminal. La distribution des artères et des veines dans cette partie importante de l'axe cérébro-spinal a été étudiée en même temps, en 1872, par DURET en France et par HEUBNER en Allemagne. C'est à leurs travaux que nous avons eu recours dans la description qui va suivre.

La circulation artérielle.

Au cerveau terminal aboutissent, de chaque côté, deux artères volumineuses : l'*artère carotide interne*, branche de bifurcation de l'artère carotide primitive, et l'*artère cérébrale postérieure*, branche terminale du *tronc basilaire* provenant de la réunion des deux *artères vertébrales*.

Vous savez que les deux *artères vertébrales* proviennent des artères sous-clavières, qu'elles décrivent un trajet flexueux en passant par les trous transversaires des apophyses transverses des vertèbres cervicales, et qu'elles se recourbent deux fois sur elles-mêmes avant d'arriver au trou occipital et de pénétrer par là dans la boite cranienne. Sur la face antérieure de la moelle allongée, ces deux artères se réunissent en un tronc volumineux, le *tronc basilaire*, qui s'étend jusque un peu au-dessus du bord supérieur de la protubérance annulaire, où il se divise en deux branches terminales : les *artères cérébrales postérieures*, FIG. **665**.

Pendant leur trajet dans la région cervicale, les deux artères vertébrales ne fournissent que quelques branches collatérales très grêles : des *rameaux spinaux* destinés à la moelle cervicale et des *rameaux musculaires* s'épuisant dans les muscles de la région prévertébrale.

Pendant leur trajet intra-cranien, les deux artères vertébrales fournissent, au

contraire, de nombreuses branches collatérales importantes destinées à la moelle allongée, à la protubérance annulaire, au cervelet et au cerveau moyen.

Les *artères carotides internes* forment les branches de bifurcation externes des deux artères carotides primitives. Chaque artère monte verticalement dans la région du triangle pharyngo-maxillaire sans fournir de branches collatérales. Elle arrive ainsi à la base du crâne, pénètre dans le canal carotidien dont elle suit la direction ; elle monte donc d'abord verticalement en haut, puis se recourbe horizontalement en

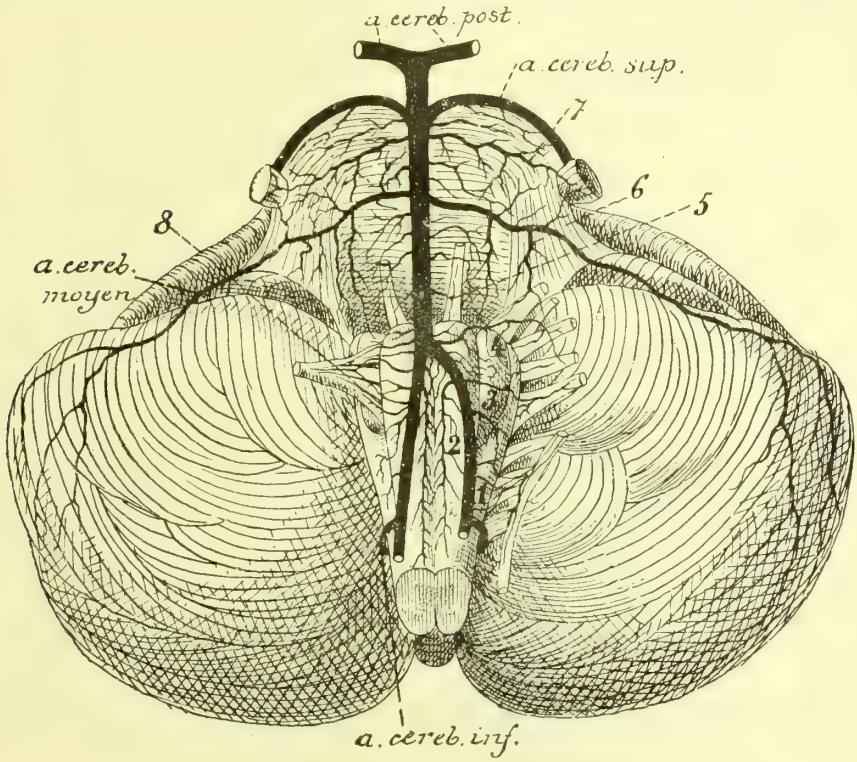

FIG. 665.

Les artères de la face antérieure de la moelle allongée et de la protubérance (d'après DURET).

1. Artères radiculaires du nerf accessoire de WILLIS.
2. Artères spinales antérieures.
3. Artères radiculaires du nerf pneumogastrique.
4. Artères radiculaires du nerf glosso-pharyngien.
5. Artères radiculaires du nerf oculo-moteur externe.
6. Artères radiculaires du nerf facial et du nerf acoustique.
7. Artères radiculaires du trijumeau.
8. Artères radiculaires du nerf hypoglosse.

avant et entre dans la boite cranienne. Elle parcourt la gouttière carotidienne située de chaque côté de la selle turcique, étant renfermée dans le sinus caverneux, et arrive ainsi en dessous de l'hypophyse clinoïde antérieure. Là, elle se recourbe verticalement en haut, traverse la dure-mère et arrive à la base du cerveau terminal, où elle se divise en deux branches : l'*artère cérébrale antérieure* et l'*artère cérébrale moyenne*.

Pendant ce long trajet, du point de bifurcation de la carotide primitive jusqu'à sa division en branches terminales, l'artère carotide interne ne fournit qu'une seule branche collatérale : c'est l'*artère ophthalmique*.

Les quatres branches artérielles qui arrivent à la base de l'encéphale, les deux artères vertébrales et les deux artères carotides internes, sont remarquables par leur volume considérable, par le trajet flexueux qu'elles décrivent et qui a pour but d'affaiblir quelque peu la force de l'ondée sanguine que le cœur lance dans ces artères à chaque contraction ventriculaire, et par l'absence de branches collatérales importantes. L'*artère ophtalmique* peut être considérée comme la seule branche extra-cranienne importante fournie par les artères volumineuses destinées à porter le sang aux différentes parties de l'encéphale. Cette artère ophthalmique donne,

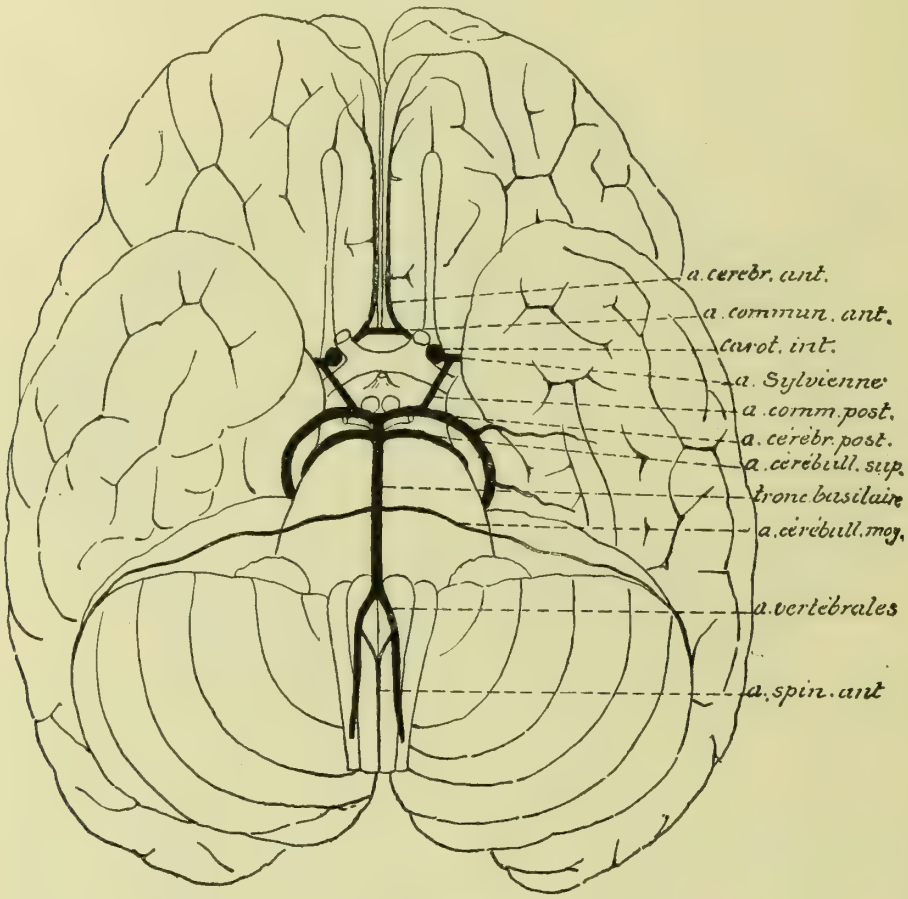

FIG. **666**.
La position des gros troncs artériels à la base de l'encéphale.

comme vous le savez, les artères nourricières à toutes les parties molles de la cavité orbitaire et principalement au globe oculaire et à la rétine. Son origine, tout près de la base du cerveau, explique les relations importantes qui existent entre la circulation du fond de l'œil et la circulation cérébrale.

L'*artère carotide interne* arrive donc verticalement à la base du cerveau ; on l'y trouve dans l'angle externe du chiasma des nerfs optiques, FIG. **666** ; c'est là qu'elle se divise en ses deux branches terminales : l'*artère cérébrale antérieure* et l'*artère cérébrale moyenne*.

L'*artère cérébrale antérieure* se dirige *horizontalement* en avant et en dedans vers la partie antérieure de la fissure médiane ; sa direction est donc *perpendiculaire* à la direction de la carotide interne.

L'*artère cérébrale moyenne* ou *artère sylvienne* se dirige en dehors ; elle croise la substance perforée antérieure, puis parcourt le fond de la fissure de Sylvius. Elle suit donc, par rapport à la carotide interne, une *direction oblique* en haut et en dehors.

Cette direction spéciale des deux branches terminales de l'artère carotide interne a son importance. Elle explique pourquoi les corps étrangers, charriés par le courant sanguin, s'engagent plus facilement dans l'artère sylvienne que dans l'artère cérébrale antérieure.

Le *tronc basilaire* arrive à la face inférieure de l'encéphale en suivant une direction oblique en haut et en avant. Vers le milieu du cerveau moyen, il se divise en deux branches terminales, les *artères cérébrales postérieures*, qui se dirigent directement en dehors en suivant une direction *perpendiculaire* à celle du tronc d'origine.

Chaque hémisphère cérébral reçoit donc son sang artériel de deux artères volumineuses : de l'*artère carotide interne* en avant et de l'*artère cérébrale postérieure* en arrière.

Ces deux troncs artériels sont reliés l'un à l'autre par une large artère anastomotique : l'*artère communicante postérieure*. Celle-ci, née soit du point de bifurcation de la carotide interne, soit de la partie voisine de l'artère sylvienne, se dirige en arrière et en dedans et va s'ouvrir dans l'artère cérébrale postérieure à une petite distance du tronc basilaire, fig. **666** et **667**.

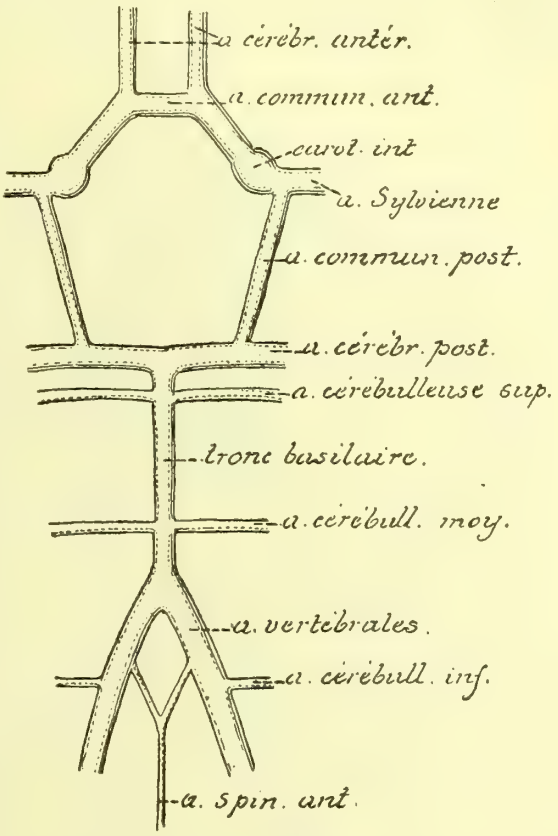

Fig. **667**.
Schéma montrant le mode de constitution du cercle artériel de Willis.

De plus, les artères d'un hémisphère cérébral sont reliées aux artères de l'hémisphère cérébral du côté opposé par une large artère anastomotique à direction transversale : l'*artère communicante antérieure*.

L'*artère communicante antérieure* est un tronc artériel assez volumineux passant transversalement au-devant du chiasma des nerfs optiques et reliant l'une à l'autre les deux artères cérébrales antérieures.

Toutes les artères qui arrivent à la base du cerveau terminal sont donc reliées entre elles par ces artères communicantes. Elles forment par leur ensemble une figure géométrique connue sous le nom de *polygone de Willis* ou *cercle artériel de Willis*, FIG. **667**.

De ce cercle artériel de WILLIS partent alors toutes les branches artérielles qui doivent porter le sang aux différents parties du télencéphale et du diencéphale.

Outre les artères cérébrales antérieures, moyennes et postérieures, que l'on doit considérer comme les *branches terminales* des artères carotides internes et du tronc basilaire, le polygone de WILLIS donne de nombreuses petites artères *collatérales* qui pénètrent directement dans la masse encéphalique voisine.

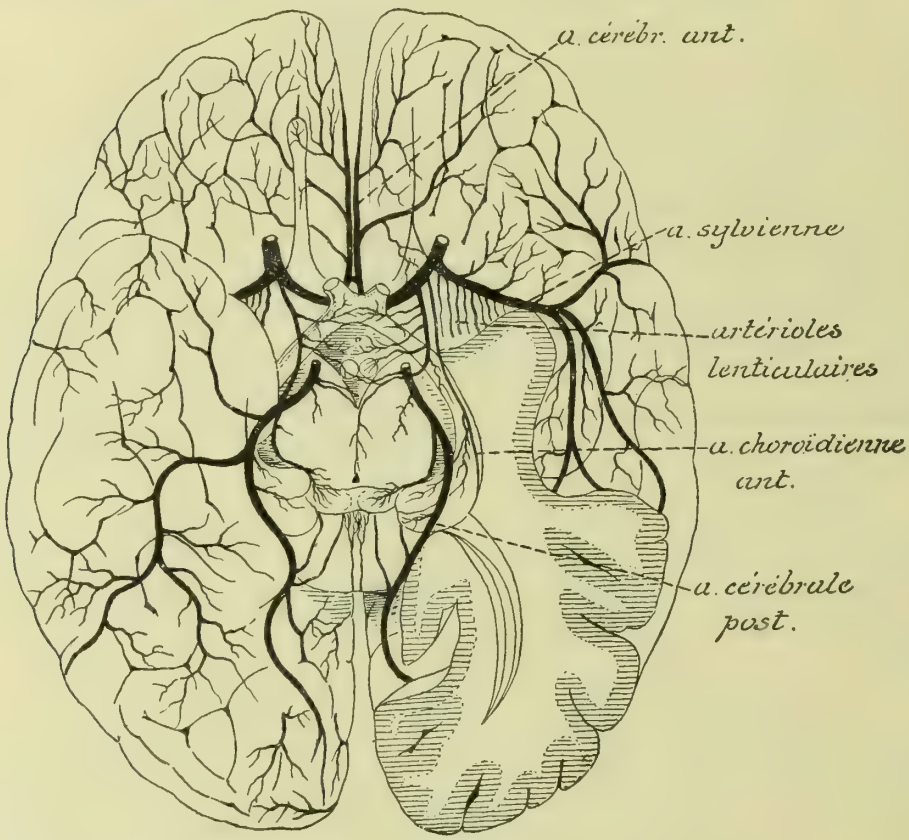

FIG. **668**.
Les artères de la base du cerveau (d'après DURET).]

L'*artère communicante antérieure* fournit de petits rameaux à la lame grise située au-devant du chiasma des nerfs optiques, au bec du corps calleux et des branches plus volumineuses à la commissure blanche antérieure et à la cloison transparente.

La partie de l'*artère cérébrale antérieure* qui concourt à former le cercle de WILLIS fournit des artérioles au nerf optique et à la circonvolution frontale voisine.

L'*artère carotide interne* émet directement une artère assez volumineuse destinée au plexus choroïde latéral : l'*artère choroïdienne antérieure*, FIG. **668**. Celle-ci nait

quelquefois de la sylvienne ou de la communicante postérieure, se dirige en arrière et en dehors, pénètre dans la partie antérieure de la grande fente cérébrale de Bichat et va se jeter dans le plexus choroïde du ventricule latéral au niveau de la corne d'Ammon.

L'*artère communicante postérieure* fournit de nombreuses branches au cerveau intermédiaire. Nous les avons décrites avec cette partie de l'axe cérébro-spinal : artères pour le chiasma des nerfs optiques, les bandelettes optiques, l'infundibulum, les corps mamillaires et deux artères pour chaque couche optique.

Enfin, le commencement des *artères cérébrales postérieures* et la partie supérieure du *tronc basilaire* fournissent les artères nourricières du cerveau moyen.

Des deux angles antérieurs du polygone de Willis naissent les *artères cérébrales antérieures* : des angles latéraux partent les *artères sylviennes* et des angles postérieurs, les *artères cérébrales postérieures*. Ces trois artères vont se distribuer dans des territoires nettement limités de l'écorce cérébrale de chaque hémisphère.

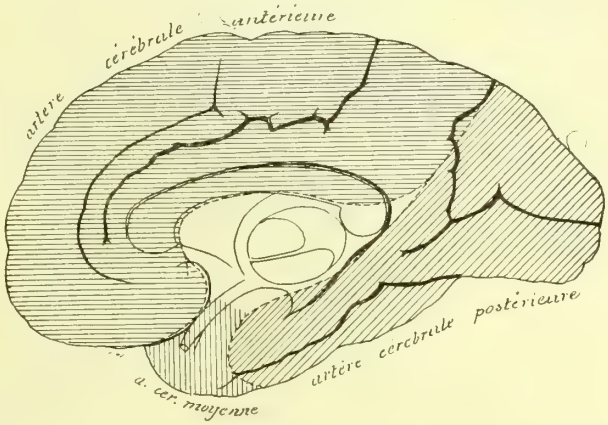

Fig. 669.
Face interne de l'hémisphère cérébral droit montrant les territoires vasculaires des trois artères cérébrales.

L'*artère cérébrale antérieure* est une branche terminale de l'artère carotide interne. Elle commence dans l'angle externe du chiasma des nerfs optiques et se dirige horizontalement en avant et en dedans, en passant au-dessus du nerf optique. Arrivée au-devant du chiasma, elle s'anastomose, par l'artère communicante antérieure, avec l'artère cérébrale antérieure du côté opposé, puis pénètre dans la fissure médiane interhémisphérique, s'applique sur la face interne du lobe frontal, où elle se divise en trois branches terminales. Par ces branches collatérales et par ses branches terminales, l'artère cérébrale antérieure porte le sang à toute la *face interne* de l'hémisphère correspondant, depuis le pôle frontal jusqu'à la fissure perpendiculaire interne, ainsi qu'à la face supérieure du corps calleux, **fig. 669** ; à une partie de la *face convexe* de l'hémisphère : les circonvolutions frontales supérieure et moyenne et le tiers supérieur de la circonvolution centrale antérieure, **fig. 670**, et à la partie interne de la *face inférieure* du lobe frontal, depuis la fissure médiane jusqu'au sillon crucial. **fig. 671**.

L'*artère cérébrale moyenne* ou *artère sylvienne* est la seconde branche terminale de l'artère carotide interne. Elle naît au niveau de l'angle externe du chiasma des nerfs optiques et se dirige obliquement en haut et en dehors. Elle croise d'abord la substance perforée antérieure, puis s'engage au fond de la fissure de Sylvius, où elle se ramifie sur la face externe des circonvolutions de l'insula de Reil.

Elle se divise généralement en quatre branches terminales ; celles-ci vont se ramifier dans la pie-mère qui recouvre le territoire de l'écorce cérébrale avoisinant la fissure de SYLVIUS : la partie externe de la *face inférieure* du lobe frontal et, sur la *face externe* de l'hémisphère, la circonvolution frontale inférieure, les deux tiers inférieurs de la circonvolution centrale antérieure, toute l'étendue de la circonvolution centrale postérieure, les circonvolutions pariétales, la circonvolution temporale supérieure et une partie de la circonvolution temporale moyenne, FIG. **670** et **672**.

L'*artère cérébrale postérieure* provient du tronc basilaire. Elle contourne le pédoncule cérébral et se divise en trois branches terminales ; celles-ci vont se ramifier dans la pie-mère qui recouvre la *face interne* de l'hémisphère cérébral depuis la fissure perpendiculaire interne jusqu'au pôle occipital, FIG. **669**, la partie de la *face externe* de chaque hémisphère située en dessous et en arrière du territoire dépendant de l'artère sylvienne, FIG. **670** et **672**, et presque toute l'étendue de la *face inférieure* du lobe occipito-temporal, FIG. **671** et **668**.

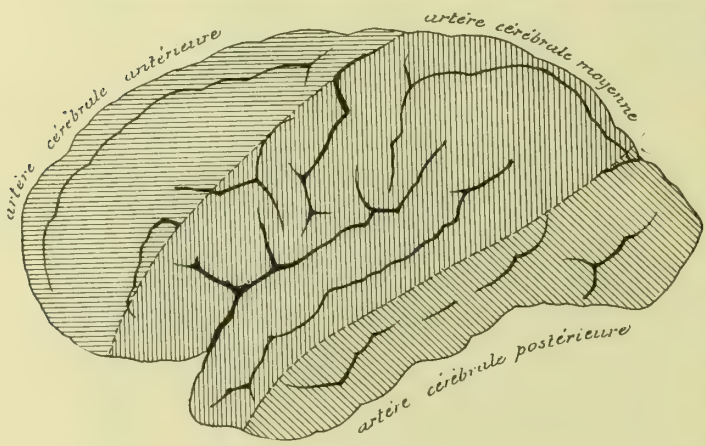

FIG. **670**.
Face externe de l'hémisphère cérébral gauche montrant les territoires vasculaires des trois artères cérébrales.

En se ramifiant dans la pie-mère, les artères cérébrales se divisent et se subdivisent en devenant de plus en plus petites. D'après DURET, toutes ces artères resteraient indépendantes les unes des autres et rentreraient dans le groupe des *artères terminales* de COHNHEIM. Il n'existerait donc pas de réseau anastomotique dans la pie-mère. Les anastomoses ne feraient cependant pas *complètement* défaut, mais elles n'auraient lieu que sur les confins des trois territoires vasculaires que nous venons de décrire. De telle sorte, dit DURET, que si, après avoir posé une ligature de deux côtés, sur les trois artères des hémisphères, à leur sortie du cercle de WILLIS, on pousse dans une des sylviennes une solution de gélatine colorée au carmin, on la voit pénétrer peu à peu dans l'artère cérébrale antérieure et l'artère cérébrale postérieure *du même côté*. Cette pénétration se fait des branches les plus petites vers les plus grosses. Jamais l'artère cérébrale *antérieure*, ni l'artère *sylvienne côté opposé* ne s'injectent ; mais il arrive assez souvent que la cérébrale *postérieure* du *côté opposé* se colore complètement à la périphérie.

D'après HEUBNER, au contraire, toutes les artères cérébrales s'anastomoseraient fréquemment entre elles, de façon à produire, dans la pie-mère, un réseau superficiel constitué par des anastomoses multiples entre les grosses artères et un réseau profond formé par des anastomoses nombreuses entre les branches nées du réseau

superficiel, de telle sorte qu'une injection poussée par une des artères envahit rapidement tout le réseau des deux hémisphères.

Testut partage une opinion intermédiaire entre ces deux opinions extrêmes. Il n'a jamais vu le réseau profond signalé dans la pie-mère par Heubner. Mais,

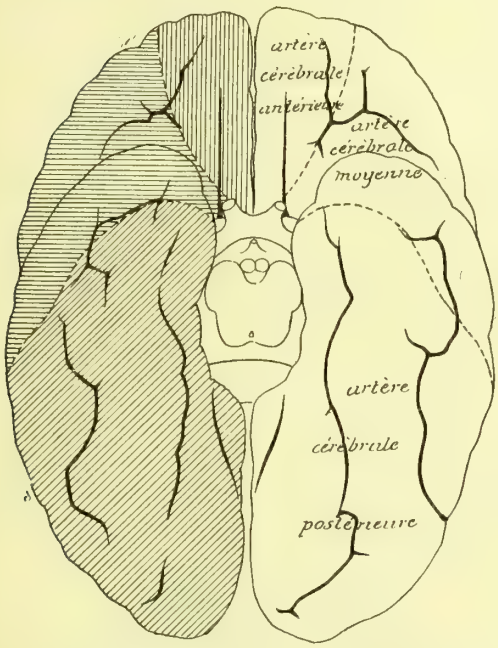

Fig. 671.
La face inférieure du cerveau terminal montrant les territoires vasculaires des trois artères cérébrales.

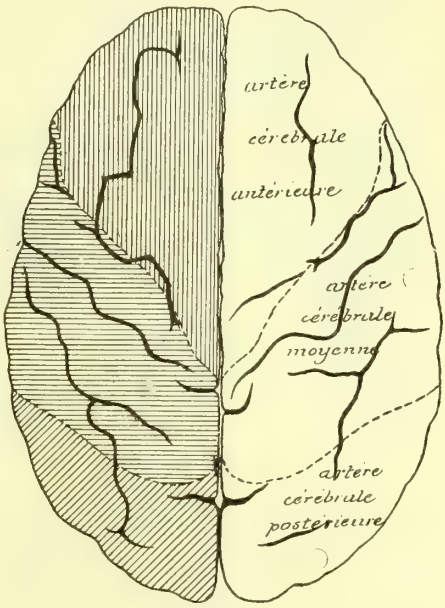

Fig. 672.
La face supérieure du cerveau terminal montrant les territoires vasculaires des trois artères cérébrales.

d'autre part, il admet, contrairement à l'opinion de Duret, que les *gros* troncs artériels s'anastomosent tous largement les uns avec les autres aux confins de leur territoire, de telle sorte qu'une injection de suif poussée dans l'une des sylviennes, après ligature des trois artères communicantes, remplit successivement les trois territoires de l'hémisphère correspondant et les trois territoires de l'hémisphère opposé.

Il paraît donc établi que les ramifications des trois artères cérébrales s'anastomosent entre elles et forment un réseau dans la pie-mère.

De ce réseau périphérique partent maintenant des branches collatérales qui pénètrent directement dans la substance cérébrale et qui constituent les véritables *artères nourricières* du cerveau terminal.

On peut diviser, avec Duret, ces artères nourricières en deux groupes : les *artères des circonvolutions* et les *artères des ganglions de la base.*

Artères des circonvolutions. Elles naissent du réseau artériel de la pie-mère et pénètrent directement dans la substance cérébrale. Si, sur un cerveau injecté, on

soulève un lambeau de pie-mère, on voit de nombreuses artérioles sortir des artères de la pie-mère et pénétrer *perpendiculairement* dans la substance cérébrale. Ce sont les *artères nourricières*. Elles se divisent en deux groupes, les *artères longues* et les *artères courtes*, FIG. **673**.

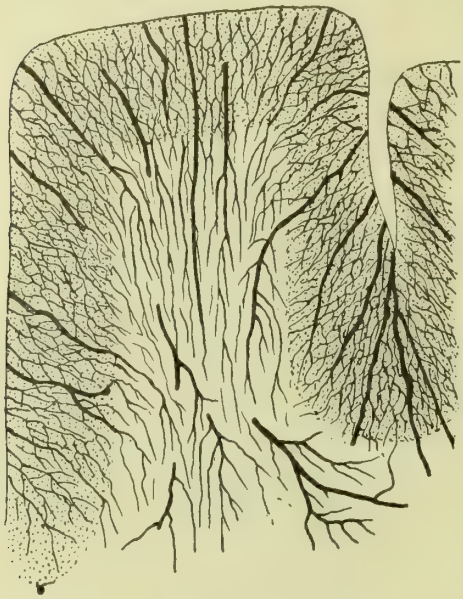

FIG. **673**.
Les artères des circonvolutions
(d'après DURET).

Les *artères longues* ou *artères médullaires* traversent la couche corticale grise et pénètrent dans la substance blanche jusqu'à une profondeur de 3 ou 4 centimètres et là elles se résolvent en réseau capillaire.

Les *artères courtes* ou *artères corticales* pénètrent dans la couche corticale grise, où elles se réduisent en un réseau capillaire.

Toutes ces artères nourricières des circonvolutions sont des *artères terminales* dans le sens de COHNHEIM, c'est-à-dire que ces artères ne s'anastomosent jamais directement les unes avec les autres, mais qu'elles se résolvent toutes en réseaux capillaires.

Artères des ganglions de la base. Les artères des ganglions de la base naissent des trois artères cérébrales dans le voisinage immédiat du polygone de WILLIS. Les plus importantes sont celles qui proviennent de l'artère sylvienne.

Nous avons vu que l'*artère sylvienne* vient de la carotide interne et qu'elle croise transversalement la substance perforée antérieure pour s'engager ensuite au fond de la fissure de SYLVIUS. En passant sur la face inférieure de la substance perforée antérieure, et avant de se diviser en branches terminales, chaque artère cérébrale moyenne abandonne une série de petites artérioles, FIG. **674**, qui pénètrent verticalement dans les orifices de la lame perforée pour se rendre dans le noyau caudé et le noyau lenticulaire, c'est-à-dire les deux masses grises qui forment le corps strié.

Ces artères se divisent en deux groupes : les *artères internes* et les *artères externes*.

Les *artères internes* ou *artères lenticulaires* sont les plus petites ; elles pénètrent dans les deux segments internes du noyau lenticulaire et s'y terminent.

Les *artères externes*, au nombre de 3 ou 4, traversent de bas en haut toute l'épaisseur du segment externe du noyau lenticulaire. Elles sont plus volumineuses que les artères internes. Arrivées à la partie supérieure du noyau lenticulaire, les unes se dirigent en arrière et les autres en avant. Les premières, *artères externes et postérieures*, traversent le bras postérieur de la capsule interne et se terminent dans la couche optique. Ce sont les *artères lenticulo-optiques*. Les autres, *artères externes*

et antérieures se recourbent en avant, passent par le bras antérieur de la capsule interne pour se terminer dans le noyau caudé. Ce sont les *artères lenticulo-striées*. Parmi ces artères, il en est une, la plus volumineuse de toutes, qui longe la base du noyau lenticulaire à la limite interne de la capsule externe, puis se porte en avant et en dedans, traverse le bras antérieur de la capsule interne pour se terminer dans la tête du noyau caudé. Pendant ce trajet, elle émet des branches collatérales destinées au segment externe du noyau lenticulaire. Cette artère a une importance toute spéciale. Elle serait, d'après CHARCOT, le siège de prédilection des hémorrhagies du corps strié. On l'appelle quelquefois pour ce motif l'*artère de l'hémorrhagie cérébrale de Charcot*, FIG. **675**.

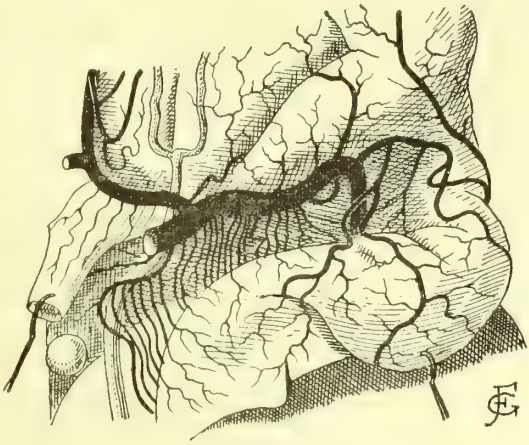

FIG. **674**.
L'artère sylvienne sur la face inférieure de la substance perforée anterieure (d'après TESTUT).

L'*artère cérébrale antérieure* fournit aussi, au niveau de la substance perforée antérieure, quelques branches collatérales qui traversent cette lame grise pour se rendre dans la tête du noyau caudé ; elles constituent les *artères striées antérieures*.

L'*artère cérébrale postérieure* fournit les *artères optiques* que nous avons décrites en étudiant le cerveau intermédiaire.

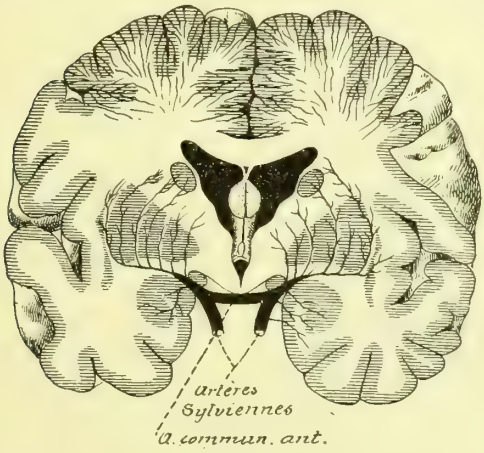

FIG. **675**.
Les artères des ganglions de la base et quelques artères de circonvolutions.

Toutes ces artères des ganglions de la base sont des *artères terminales* comme les artères des circonvolutions. Elles pénètrent profondément dans l'hémisphère cérébral sans jamais s'anastomoser ni avec les artères médullaires des circonvolutions, ni avec les artères voisines des noyaux gris ; elles se réduisent finalement en capillaires. Tous ces vaisseaux capillaires s'anastomosent entre eux et forment un réseau à mailles petites et serrées dans la substance grise, à mailles plus larges dans la substance blanche.

Si on pratique donc une coupe transversale, passant par les ganglions de la base, dans un cerveau dont toutes les artères nourricières ont été injectées, on verra les *artères des ganglions de la base* pénétrer de bas en haut dans les masses grises centrales, tandis que les *artères des circonvolutions* pénètrent de dehors en dedans ou de

haut en bas dans l'écorce grise périphérique et dans la substance blanche centrale, FIG. 675. Toutes ces artères diminuent de volume au fur et à mesure qu'elles s'enfoncent dans le cerveau terminal et finalement se réduisent en capillaires. Ces artères restent indépendantes les unes des autres. Au centre de la substance blanche, à la limite des ramifications terminales de ces deux groupes d'artères, on trouvera donc, comme l'a fait observer CHARCOT, une espèce de terrain neutre où n'arrivent que les réseaux capillaires des artères les plus longues des circonvolutions et des

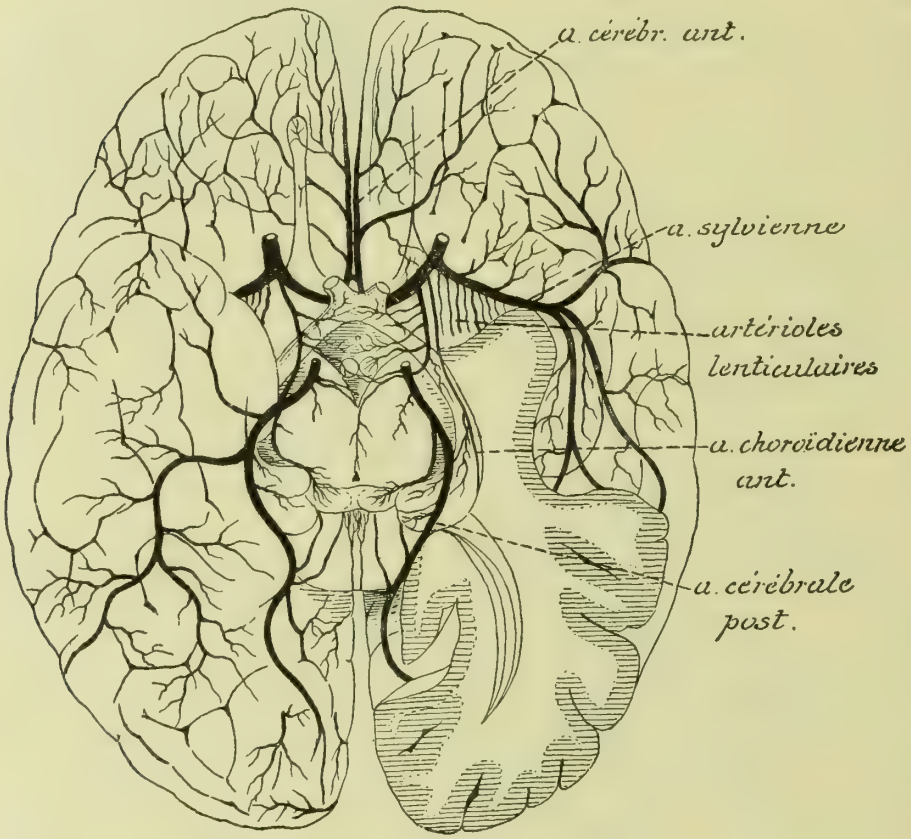

FIG. 676.
Les artères de la base du cerveau (d'après DURET).

artères les plus longues de la base et où les échanges nutritifs s'effectuent avec beaucoup moins d'énergie.

Artères des ventricules latéraux. La toile choroïdienne du troisième ventricule et les plexus choroïdes des ventricules latéraux reçoivent de chaque côté trois artères.

1° Une *artère choroïdienne antérieure* qui vient de la carotide interne et pénètre par la partie antérieure de la fente de BICHAT, pour se terminer dans le plexus choroïde du prolongement sphénoïdal du ventricule latéral, FIG. 676.

2° Une *artère choroïdienne postérieure et latérale.* Elle vient de l'artère cérébrale postérieure, pénètre par la partie moyenne de la fente de BICHAT et se divise, entre les

deux feuillets de la toile choroïdienne, en deux rameaux, dont l'externe se rend dans le plexus choroïde et l'interne s'épuise dans la toile choroïdienne.

3° Une *artère choroïdienne postérieure et médiane*. Elle naît aussi de l'artère cérébrale postérieure et se divise en un rameau destiné à la toile choroïdienne et un rameau destiné au plexus cboroïde.

Les *artères de la toile choroïdienne* fournissent des branches aux couches optiques *(artères optiques ventriculaires)* et vont se terminer dans la tête du noyau caudé.

Les *artères des plexus choroïdes* n'interviennent pas dans la nutrition des parois ventriculaires. Elles s'épuisent toutes dans ces plexus qui sont excessivement riches en vaisseaux capillaires.

QUARANTIÈME LEÇON

La structure interne du télencéphale *(Suite).*

La circulation veineuse.
Les veines superficielles : Les veines de la base et les veines des circonvolutions.
Les veines profondes.
Les sinus de la dure-mère : Sinus pairs et sinus impairs.
Les veines méningées. Les veines diploïques.
Relations entre les veines intracraniennes et les veines extra-craniennes.

La circulation veineuse.

Les veines du cerveau terminal présentent certains caractères qui les distinguent des veines des autres parties de l'organisme.

Elles sont d'abord beaucoup moins nombreuses, mais aussi beaucoup plus volumineuses que les artères correspondantes.

Elles ne présentent pas de valvules.

Elles s'anastomosent fréquemment et largement entre elles.

Enfin, des veines cérébrales le sang veineux se déverse dans les sinus de la dure-mère, qui sont des cavités sanguines toujours béantes, formées par un simple dédoublement des deux feuillets constitutifs de la dure-mère.

Ces dispositions anatomiques expliquent la lenteur relative de la circulation veineuse dans la boîte cranienne.

Comparées aux artères cérébrales, les veines cérébrales présentent une situation tout à fait caractéristique. Les grosses artères cheminent de préférence au fond des sillons, les grosses veines, au contraire, courent sur la face convexe des circonvolutions.

Les *veines cérébrales* se divisent en deux systèmes : les *veines superficielles* et les *veines profondes*.

Les *veines superficielles* forment deux groupes. Les unes accompagnent, au moins en partie, les artères nées du cercle artériel de Willis ; on les trouve dans la région médiane de la base du cerveau terminal. Ce sont les *veines de la base*. Les autres ont une distribution indépendante des artères cérébrales. On les trouve dans la pie-mère qui recouvre les circonvolutions cérébrales ; ce sont les *veines des circonvolutions*.

Les *veines profondes* naissent dans les masses grises centrales du cerveau termi-

nal. Elles se réunissent en deux troncs volumineux situés entre les deux feuillets de la toile choroïdienne et appelés *veines de Galien*. On désigne encore les veines profondes sous le nom de *veines des ganglions de la base*.

Les veines superficieilles.

a) Les veines de la base.

A la base du cerveau terminal, accompagnant les branches terminales du cercle artériel de WILLIS, on trouve des branches veineuses volumineuses : la *veine cérébrale antérieure*, la *veine cérébrale moyenne* ou *veine de l'insula de Reil* et la *veine basilaire*.

La *veine cérébrale antérieure* accompagne l'artère correspondante. Elle est beaucoup moins volumineuse que cette dernière et se distribue à un territoire cérébral beaucoup plus limité. Elle naît sur la face interne du lobe frontal et sur la face convexe du corps calleux et vient se réunir avec la veine cérébrale moyenne au niveau de la substance perforée antérieure. Avant de former, avec cette dernière veine, un tronc unique : la *veine basilaire*, elle reçoit quelques veinules du corps strié, qui passent par les orifices de la lame perforée antérieure pour se jeter dans la veine cérébrale.

La *veine cérébrale moyenne* ou *veine de l'insula de Reil* correspond à l'artère sylvienne. Beaucoup moins volumineuse que l'artère, elle est située profondément dans la fissure de SYLVIUS sur la face externe de l'insula de REIL. Elle amène le sang veineux des circonvolutions insulaires et vient se réunir à la veine cérébrale antérieure, FIG. 677.

La distribution des veines cérébrales antérieures et moyennes ne répond pas à la distribution des artères correspondantes, parce que la plupart des veines de la face interne et de la face externe des hémisphères cérébraux se jettent directement dans les sinus de la dure-mère, ainsi que nous le verrons tantôt.

L'artère cérébrale postérieure n'est pas accompagnée d'une veine correspondante. Le sang veineux de la partie des hémisphères cérébraux desservie par l'artère cerébrale postérieure est déversé, par de nombreuses veines superficielles, soit directement dans le sinus latéral, soit dans une veine volumineuse de la base : la *veine basilaire*.

La *veine basilaire* est une veine volumineuse située à la base du cerveau le long de la fente cérébrale de BICHAT, FIG. 677. Elle commence au niveau de la substance perforée antérieure, où elle résulte de la réunion de la veine cérébrale antérieure avec la veine cérébrale moyenne ; elle contourne ensuite le pédoncule cérébral, étant appliquée sur la bandelette optique, et vient se déverser, de chaque côté, dans le tronc unique qui résulte de la réunion des deux veines de GALIEN. Sur ce trajet, les veines basilaires reçoivent des veinules internes provenant du chiasma des nerfs optiques, des bandelettes optiques, de l'infundibulum, des corps mamillaires et de la face antérieure des pédoncules cérébraux ; et des veinules externes venant des circonvolutions voisines du lobe occipito-temporal.

Les deux veines basilaires sont reliées l'une à l'autre par une *veine communicante postérieure* passant transversalement au-devant de la protubérance annulaire. Il

existe encore, à la base du cerveau et au-devant du chiasma des nerfs optiques, une *veine communicante antérieure* étendue entre les deux veines cérébrales antérieures.

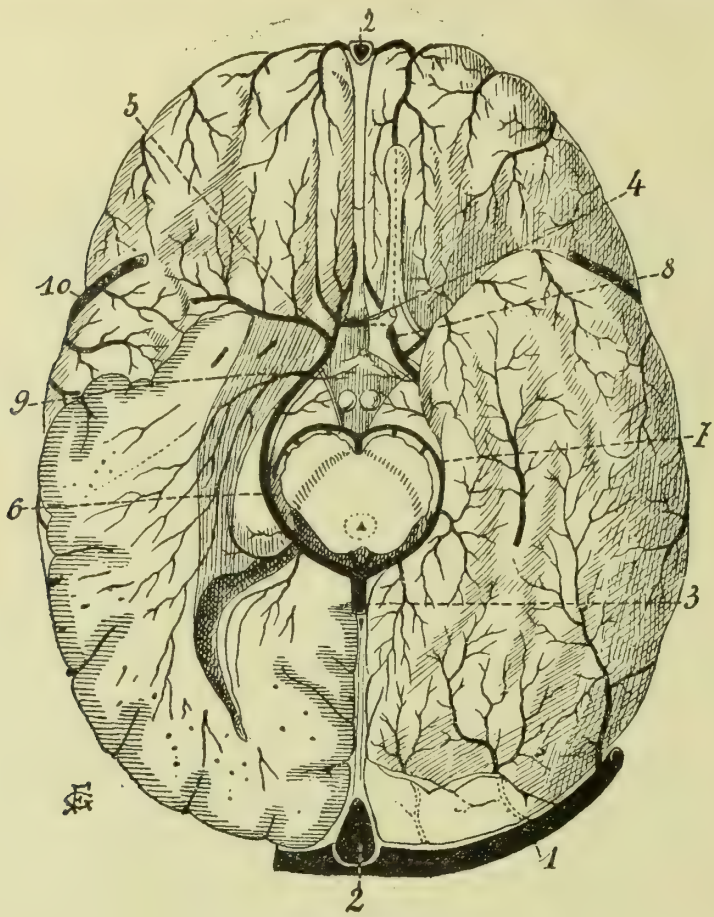

Fig. **677.**

Les veines superficielles de la face inférieure du cerveau terminal (d'après Testut).

1. Sinus latéral.
2. Sinus longitudinal supérieur.
3. Tronc résultant de la réunion des veines de Galien et des veines basilaires.
4. Veine communicante antérieure.
5. Veine cérébrale moyenne.
6. Veine basilaire.
7. Veine communicante postérieure.
8. Veine cérébrale antérieure.
9. Veine de la corne d'Ammon.
10. Grande veine anastomotique de Trolard.

Les veines cérébrales antérieures, les veines basilaires et les deux veines communicantes antérieure et postérieure forment donc, à la base du cerveau, un cercle veineux complet.

b) Les veines des circonvolutions.

Pour la facilité de la description, on divise les veines superficielles des circonvolutions en trois groupes :

1° Les veines de la face interne des hémisphères cérébraux ou *veines cérébrales internes.*

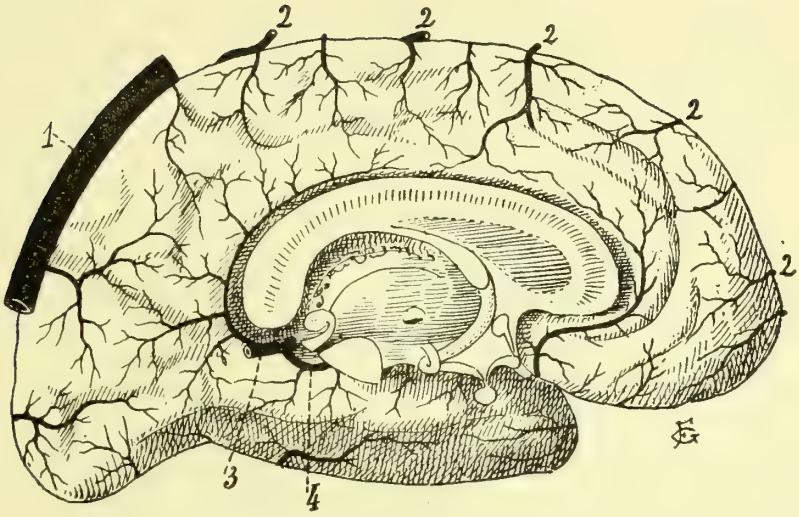

FIG. 678.

Les veines superficielles de la face interne de l'hémisphère cérébral gauche (d'après TESTUT).

1. Sinus longitudinal supérieur.
2. Veines cérébrales externes ascendantes.
3. Tronc veineux résultant de la réunion des veines de GALIEN.
4. Veine basilaire.

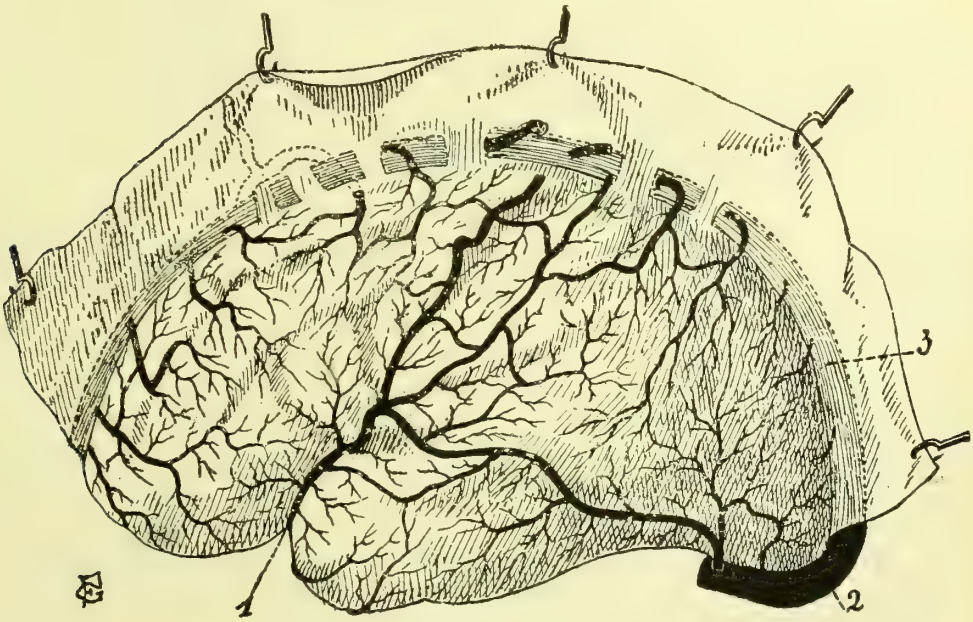

FIG. 679.

Les veines superficielles de la face externe de l'hémisphère cérébral gauche (d'après TESTUT).

1. Grande veine anastomotique de TROLARD.
2. Sinus latéral.

2° Les veines de la face externe des hémisphères cérébraux ou *veines cérébrales externes.*

3° Les veines de la face inférieure de chaque hémisphère ou *veines cérébrales inférieures.*

Veines cérébrales internes. Les veines de la face interne se jettent en majeure partie dans le sinus longitudinal supérieur. Quelques-unes d'entre elles se rendent dans le sinus longitudinal inférieur, dans la veine de Galien ou dans la veine cérébrale antérieure, fig. **678**.

Veines cérébrales externes. Les veines de la face externe sont en partie ascendantes et en partie descendantes. Les veines ascendantes se jettent dans le sinus longitudinal supérieur. Les veines descendantes se rendent dans les sinus de la base : sinus latéral, sinus pétreux supérieur ou sinus caverneux. Parmi ces veines de la face externe, il en est une plus volumineuse que les autres, située au niveau de la fissure de Rolando et s'ouvrant, d'une part, dans le sinus longitudinal supérieur et, d'autre part, à la base du cerveau, dans le sinus caverneux ou le sinus pétreux supérieur : c'est la *grande veine anastomotique de Trolard*, fig. **679**.

Veines cérébrales inférieures. Les veines de la face inférieure se jettent en partie dans le sinus latéral (veines de la face inférieure du lobe occipito-temporal), en partie dans la veine cérébrale antérieure, la veine cérébrale moyenne ou veine de l'insula de Reil et dans le commencement du sinus longitudinal supérieur (veines de la face inférieure du lobe frontal), fig. **677**.

Toutes ces veines superficielles, les veines de la base aussi bien que les veines des circonvolutions, s'anastomosent largement et fréquemment entre elles, de façon à produire, dans l'épaisseur de la pie-mère, un véritable réseau veineux.

Les veines cérébrales superficielles ou veines extra-cérébrales reçoivent le sang veineux amené par les veines intra-cérébrales. Celles-ci naissent dans la profondeur du cerveau en faisant suite, soit au réseau capillaire de la substance blanche : *veines lougues* ou *veines médullaires ;* soit au réseau capillaire de l'écorce grise : *veines courtes* ou *veines corticales.* Ces veines accompagnent les artères correspondantes. Elles sont beaucoup plus volumineuses, mais aussi beaucoup moins nombreuses que ces dernières.

Les veines profondes. Les veines profondes recueillent le sang veineux des ganglions de la base, des parois ventriculaires du cerveau terminal et du cerveau intermédiaire, de la partie voisine de la substance blanche de chaque hémisphère et des plexus choroïdes latéraux. Elles constituent, entre les deux feuillets de la toile choroïdienne du troisième ventricule, deux veines volumineuses appelées *veines de Galien.*

Chaque veine de Galien commence, à l'extrémité antérieure de la toile choroïdienne, par la réunion de la *veine de la cloison transparente*, la *veine du corps strié* et la *veine des plexus choroïdes latéraux*, fig. **680**.

La *veine de la cloison transparente* est très grêle ; elle ramène le sang veineux de la cloison transparente, de la partie antérieure du corps calleux et de la partie correspondante du ventricule latéral.

La *veine du corps strié* est beaucoup plus volumineuse. Elle parcourt d'arrière

en avant le sillon semi-circulaire qui sépare le noyau caudé de la couche optique recevant successivement des veinules de la partie externe de la couche optique, et des veines plus grosses venant du noyau lenticulaire, du noyau caudé, de la capsule interne et de la substance blanche voisine. A l'extrémité antérieure de la couche optique, elle passe par le trou de Monro et se jette dans la veine de Galien.

La *veine des plexus choroïdes* se trouve dans l'épaisseur de ces plexus ; elle augmente de volume d'arrière en avant et se jette dans la veine de Galien, au niveau du trou de Monro.

Veines de Galien. Chaque veine de Galien se constitue donc, à l'extrémité antérieure de la toile choroïdienne, par la réunion de la veine de la cloison transparente, la veine du corps strié et la veine du plexus choroïde. Elle parcourt d'avant en arrière toute l'étendue de la toile choroïdienne, renforcée successivement par les veines de la couche optique et de la voûte à trois piliers, la veine de la corne d'Ammon et de la veine de l'ergot de Morand. A la base de la toile choroïdienne, les deux veines de Galien se réunissent en un tronc volumineux qui se jette dans l'extrémité antérieure du sinus droit.

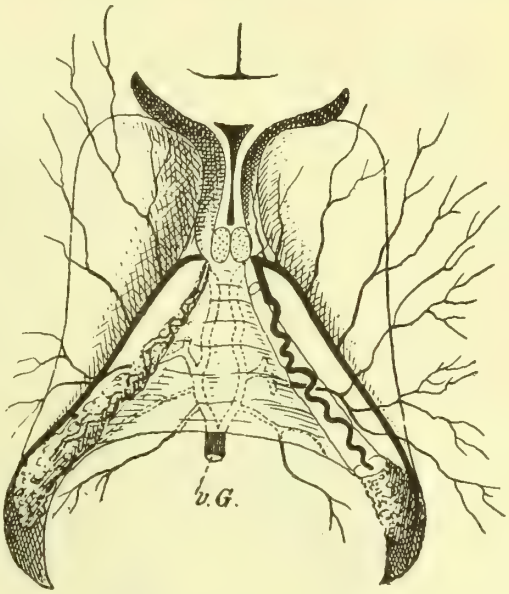

Fig. **680**.
Les veines de Galien ou veines cérébrales profondes. Gr. nat. 2/5.

Des veines cérébrales le sang veineux passe dans les sinus de la dure-mère.

Les sinus de la dure-mère.

Les sinus de la dure-mère sont des canaux généralement triangulaires creusés dans l'épaisseur même de l'enveloppe la plus externe de l'encéphale.

On les divise en *sinus pairs* et *sinus impairs*.

Sinus pairs. Les sinus pairs sont au nombre de cinq. Ce sont : le *sinus latéral*, le *sinus occipital latéral*, le *sinus caverneux*, le *sinus pétreux inférieur* et le *sinus pétreux supérieur*.

1° Le *sinus latéral*, fig. **681**. Il correspond à la gouttière latérale creusée sur la face interne de l'os occipital et de la portion mastoïdienne du temporal ; il s'étend depuis la protubérance occipitale interne, où il communique avec le confluent des sinus, jusqu'au trou déchiré postérieur, où il se continue avec la veine jugulaire interne. Il est horizontal dans la partie de son trajet qui correspond au bord adhérent de la tente du cervelet. Arrivé à la base du rocher, il s'infléchit en bas,

parcourt la partie de la gouttière latérale creusée sur la face interne de la portion mastoïdienne du temporal, puis passe sur la partie antérieure de l'os occipital, contourne l'éminence jugulaire pour arriver ainsi au trou déchiré postérieur.

Le sinus latéral reçoit, comme branches collatérales, les veines cérébelleuses latérales supérieures et inférieures, la veine cérébelleuse médiane inférieure, des veines cérébrales externes et des veines cérébrales inférieures.

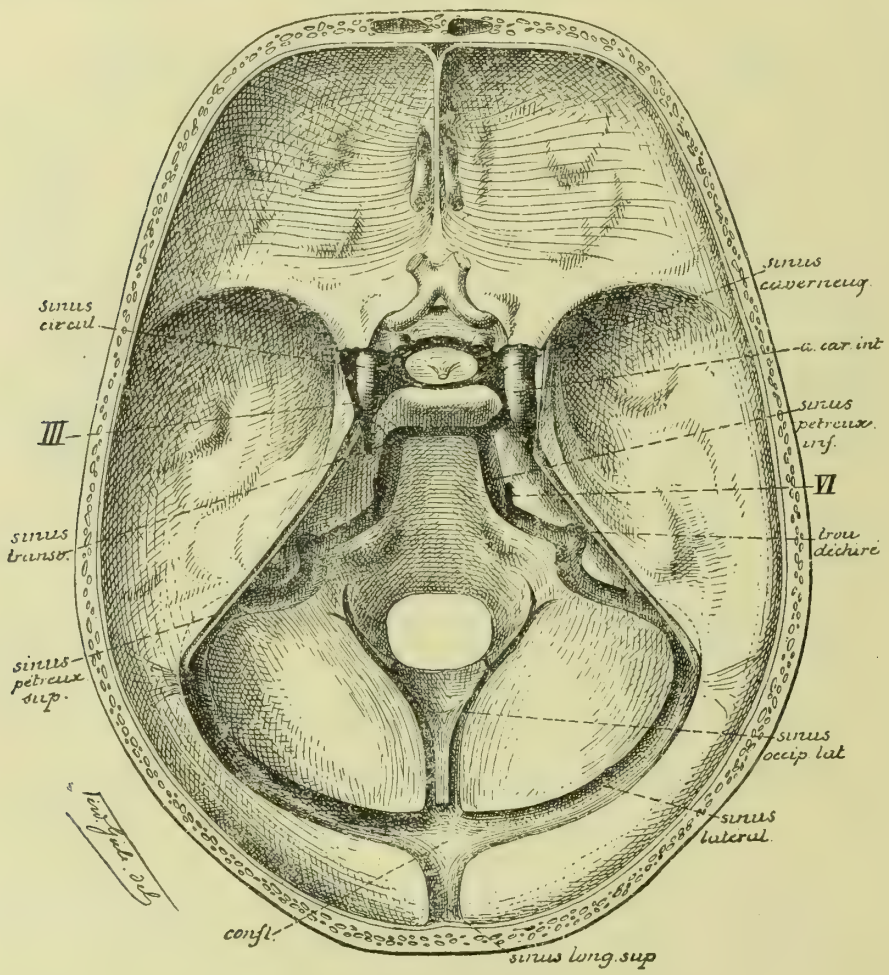

Fig. 681.

2° Le *sinus occipital latéral*. Il commence sur le pourtour du trou occipital, se dirige en haut et en arrière, de chaque côté de la faux du cervelet, et va se jeter dans le sinus latéral au voisinage immédiat du confluent du sinus, **fig. 681**.

3° Le *sinus caverneux*. Il est situé de chaque côté de la selle turcique et s'étend depuis la partie interne de la fente sphénoïdale, où il reçoit les veines ophthalmiques, jusqu'au sommet du rocher, où il se continue avec le sinus pétreux inférieur.

Vous vous rappelez que c'est dans l'intérieur même de ce sinus caverneux que passent l'artère carotide interne et le nerf oculo-moteur externe, et que c'est dans

la paroi de ce sinus que courent le nerf oculo-moteur commun, le nerf pathétique et le nerf ophthalmique de WILLIS.

Les veines ophthalmiques communiquent, à la base de l'orbite, avec les veines de la face. Elles établissent donc une large anastomose entre les veines extra-craniennes et les sinus de la dure-mère.

C'est dans ce sinus caverneux que s'ouvre fréquemment la *grande veine anastomotique de Trolard*. De ce sinus caverneux part encore une autre veine qui traverse, avec le nerf maxillaire inférieur, le trou ovale du sphénoïde pour aller se jeter dans le plexus veineux ptérygoïdien : c'est la *veine du trou ovale* de TROLARD.

4° Le *sinus pétreux inférieur*. Il est situé au niveau de la suture pétro-occipitale et s'étend depuis l'extrémité postérieure du sinus caverneux jusqu'au niveau du trou déchiré postérieur, où il se déverse dans la veine jugulaire interne. Il relie le sinus caverneux au sinus latéral, FIG. **681**.

5° Le *sinus pétreux superieur*. Il est situé le long du bord libre du rocher du temporal dans l'épaisseur du bord adhérent de la tente du cervelet. Il communique en avant avec le sinus caverneux et, en arrière, avec le sinus latéral.

Sinus impairs, FIG. **682**. Les sinus impairs sont situés sur la ligne médiane. Ils sont également au nombre de cinq. Ce sont : le *sinus longitudinal supérieur*, le *sinus longitudinal inférieur*, le *sinus droit*, le *sinus coronaire de Ridley* et le *sinus occipital transverse*.

1° Le *sinus longitudinal supérieur*. Il est situé dans un dédoublement de la dure-mère le long du bord adhérent de la faux du cerveau et s'étend dépuis la crête du frontal jusqu'à la protubérance occipitale interne, où il se réunit avec les deux sinus latéraux et le sinus droit pour constituer le *confluent des sinus*. Ce sinus augmente de volume d'avant en arrière. Il reçoit, sur son trajet, presque toutes les veines cérébrales de la face interne et les veines cérébrales ascendantes de la face externe des hémisphères cérébreux, y compris la *grande veine anastomotique de Trolard*, les *veines méningées moyennes* et les *veines émissaires de Santorini*.

2° Le *sinus longitudinal inférieur*. Il est renfermé dans l'épaisseur de la faux du cerveau le long de la moitié postérieure de son bord inférieur. Il reçoit quelques veines de la face interne des hémisphères et se jette en arrière dans le sinus droit.

3° Le *sinus droit*. Le sinus droit est situé dans l'épaisseur de la dure-mère au point de réunion de la faux du cerveau avec la tente du cervelet. Il reçoit, en avant, le sinus longitudinal inférieur, les veines de GALIEN avec les veines basilaires et la veine cérébelleuse médiane supérieure. Il se réunit, en arrière, avec le sinus latéraux et le sinus longitudinal supérieur pour constituer le *confluent des sinus* ou *pressoir d'Herophile*.

4° Le *sinus coronaire*. Il est situé dans un dédoublement de la dure-mère, au niveau de la selle turcique, tout autour de la tige pituitaire à laquelle est suspendue l'hypophyse. Il communique, de chaque côté, avec le sinus caverneux.

5° Le *sinus occipital transverse*. C'est un sinus transversal étendu entre l'extrémité postérieure des deux sinus caverneux, au niveau de la partie antérieure de la gouttière basilaire de l'os occipital.

Les sinus de la dure-mère, sinus impairs aussi bien que sinus pairs, communiquent donc les uns avec les autres. Le sinus longitudinal supérieur, le sinus longitudinal inférieur, le sinus droit et le sinus occipital latéral arrivent au confluent des sinus et, par là, se rendent dans les sinus latéraux. Le sinus caverneux, le sinus coronaire et le sinus occipital transverse communiquent, en arrière, avec le sinus pétreux supérieur et avec le sinus pétreux inférieur qui tous deux se rendent dans le sinus latéral et, par là, dans la veine jugulaire interne.

A son extrémité antérieure, chaque sinus caverneux communique avec les veines ophthalmiques et, par là, avec les veines superficielles de la face.

Nous avons vu que le sinus longitudinal supérieur reçoit encore les *veines méninges moyennes*. Celles-ci accompagnent les ramifications de l'artère correspondante entre la face interne du pariétal et la face externe de la dure-mère et, en passant par le trou sphéno-épineux, communiquent avec les veines extra-craniennes dans la fosse ptérygo-maxillaire.

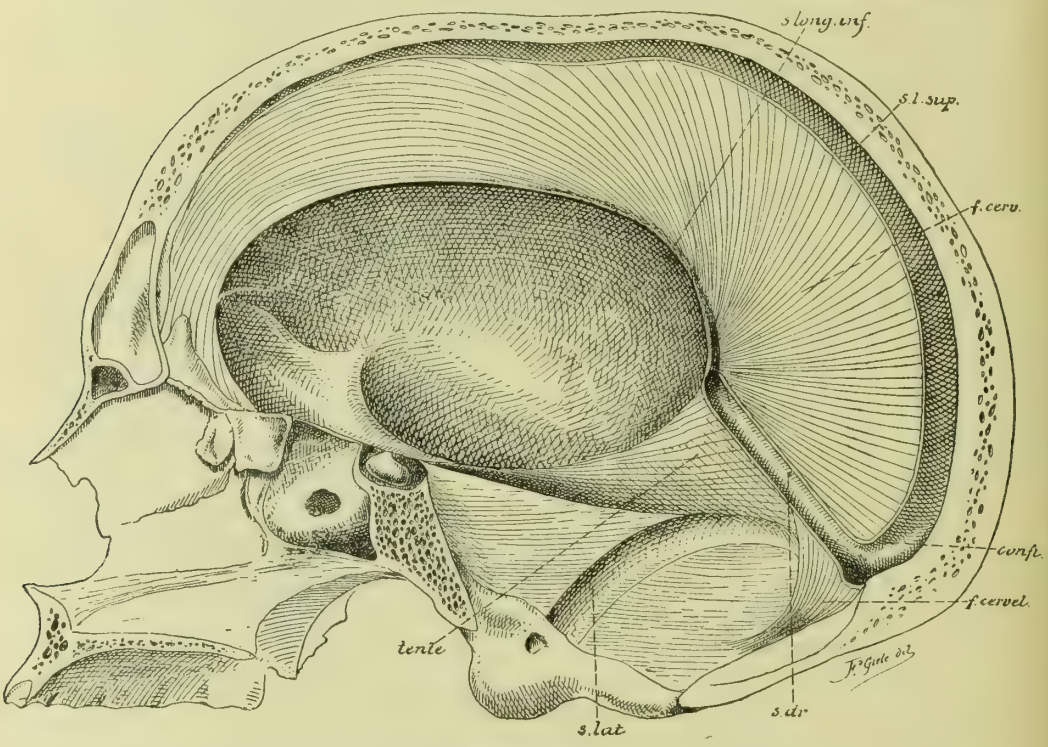

FIG. **682**.
Section sagitale faite un peu en dehors de la ligne médiane sur un crâne où les prolongements de la dure-mère étaient conservés. Gr. nat. 2/3.

s. long. inf. : Sinus longitudinal inférieur.
s. l. sup. : Sinus longitudinal supérieur.
f. cerv. : Faux du cerveau.
confl. : Confluent des sinus.
f. cervel. : Faux du cervelet.
s. dr. : Sinus droit.
s. lat. : Sinus latéral.
lente : Partie de la tente du cervelet.

Ces veines méningées moyennes s'ouvrent dans les *lacs sanguins* situés dans l'épaisseur de la dure-mère, au niveau des granulations de PACCHIONI. Ces lacs à leur tour communiquent avec le sinus longitudinal supérieur et quelquefois avec les veines diploïques, FIG. **683**. Nous avons vu que, d'après TROLARD, ces cavités san-

guines creusées dans l'épaisseur de la dure-mère devraient être considérées comme des réservoirs destinés à recevoir momentanément le trop plein de sang veineux, quand la circulation cranienne est quelque peu gênée, en attendant que ce sang veineux puisse être déversé dans les veines diploïques.

Les sinus veineux de la dure-mère communiquent encore avec les *veines diploïques* et les *veines extra-craniennes*.

Les *veines diploïques* sont des cavités irrégulières creusées dans l'intérieur des os du crâne communiquant, d'une part, soit avec les veines méningées au niveau

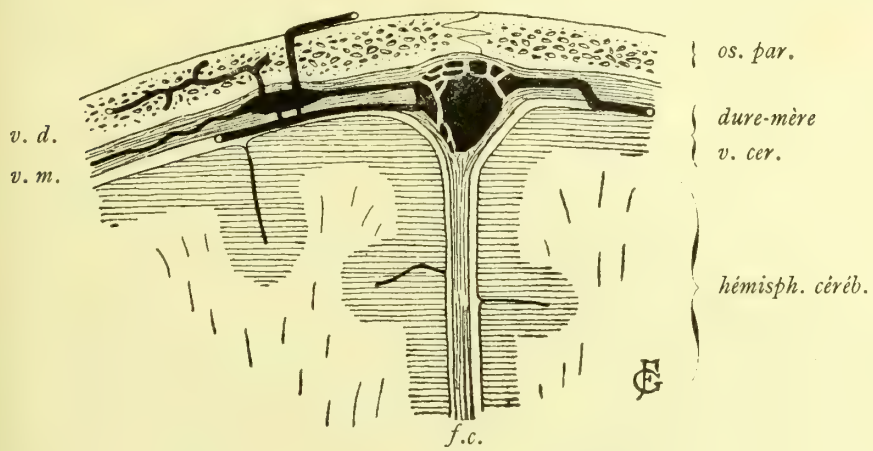

FIG. **683**.

Un lac sanguin de la dure-mère vu sur une coupe frontale du crâne (schématique d'après TESTUT).

os. par. : Os pariétal.
v. cer. : Veine cérébrale externe ascend.
f. c. : Faux du cerveau.
v. m. : Veine méningée.
v. d. : Veine diploïque.
v. émis. : Veine émissaire de SANTORINI.

des lacs sanguins, soit avec le sinus longitudinal supérieur ou le sinus latéral, et s'ouvrant, d'autre part, dans le réseau veineux tégumentaire, FIG. **683**. Les veines méningées moyennes et les veines diploïques établissent donc des anastomoses entre les veines intra-craniennes et les veines extra-craniennes.

Les *veines extra-craniennes* communiquent avec les *veines intra-craniennes :*

1° Au niveau du *trou déchiré postérieur*, où la veine jugulaire interne reçoit le sang veineux du sinus latéral et du sinus pétreux inférieur.

2° Au fond de la *cavité orbitaire ;* là, les veines ophthalmiques se jettent dans le sinus caverneux.

3° Au niveau du *trou mastoïdien*. Ce trou s'ouvre dans le sinus latéral et est traversé par une veine mastoïdienne importante reliant ce sinus au réseau veineux tégumentaire de la région mastoïdienne.

4° Au niveau du *trou pariétal*, où une veine, appelée *veine émissaire de Santorini*, relie le sinus longitudinal supérieur aux veines sous-cutanées de la région pariétale.

5° Au niveau du *trou ovale*, où la veine du trou ovale de TROLARD relie le sinus caverneux au plexus veineux ptérygoïdien.

Enfin, nous avons signalé plus haut les anastomoses qui ont lieu entre les veines extra-craniennes et intra-craniennes par les veines méningées moyennes et par les veines diploïques.

Littérature.

(1) Duret : *Recherches anatomiques sur la circulation de l'encéphale.* Archives de physiolog normale et pathologique, 1874. — (2) Heubner : *Die luetische Erkrankung der Hirnarteri* 1874. — (3) Testut : *Traité d'anatomie humaine.* T. II, Paris, 1891. — (4) Trolard : *Les gra lations de Pacchioni, Les lacunes veineuses de la dure-mère.* Journal de l'anatomie et de la ph siologie, 1892. — *De l'appareil veineux des artères encéphaliques.* Journal de l'anatomie et de physiologie, 1890.

QUARANTE-ET-UNIÈME LEÇON

La structure générale du système nerveux cérébro-spinal.

La substance grise et la substance blanche.
Les voies longues et les voies courtes.
Les voies ascendantes d'origine médullaire :
La voie de sensibilité musculaire ou voie musculo-corticale.

Nous avons terminé l'étude de l'organisme interne des différentes parties qui constituent l'axe cérébro-spinal. Cette étude nous a mis en possession d'une série de coupes transversales prises à toutes les hauteurs, depuis le cône terminal de la moelle épinière jusqu'au lobe frontal du cerveau terminal. Nous allons maintenant mettre ces coupes les unes au-dessus des autres et tâcher de reconstruire avec elles toute la structure interne du système nerveux cérébro-spinal.

L'axe nerveux tout entier est formé de deux substances : la substance blanche et la substance grise. Un fait qui mérite d'être signalé, c'est que dans toute la partie inférieure de cet axe, depuis le cerveau intermédiaire jusqu'au filet terminal, la substance grise est centrale et la substance blanche est périphérique. Le cerveau terminal et le cervelet sont les seules parties qui présentent une structure inverse : ils ont une substance blanche centrale et une substance grise périphérique.

Cette disposition a son importance. Le cerveau et le cervelet constituent, en effet, les *centres nerveux supérieurs*. C'est dans leur substance grise corticale que doivent aboutir, en dernière analyse, toutes les impressions venues soit de la profondeur des organes, soit de toute l'étendue de notre tégument externe ; c'est de cette même substance grise corticale que partent aussi, en grande partie, soit les incitations motrices par lesquelles l'organisme va répondre, d'une façon consciente ou inconsciente, aux excitations reçues (cerveau) ; soit les incitations nécessaires pour donner aux muscles la coordination dont ils ont besoin pour l'exécution de ces mouvements réactionnels (cervelet). La partie inférieure de l'axe nerveux, au contraire, représente les *centres nerveux inférieurs* ou *centres secondaires*, reliés à l'écorce cérébrale et à l'écorce cérébelleuse et influencés, dans une forte mesure, par les éléments nerveux constitutifs de cette substance grise supérieure.

Substance grise.

Depuis le cerveau intermédiaire jusqu'au filet terminal, la substance grise centrale de l'axe nerveux est traversée par le canal médullaire primitif.

La substance grise placée au-devant du canal est essentiellement motric c'est là que l'on trouve les cellules nerveuses qui donnent origine aux fibres motric périphériques, FIG. **684** : cornes antérieures et cornes latérales de la substance gri sur toute l'étendue de la moe épinière ; trigone de l'hyp glosse, noyau ambigu et noya dorsal du vague pour les ne moteurs qui dépendent du m élencéphale; noyaux moteu du facial, de l'oculo-mote externe et du trijumeau da l'épaisseur du pont de VAROL noyau du pathétique da l'isthme du rhombencépha et noyau du nerf oculo-mote commun dans le cerve moyen.

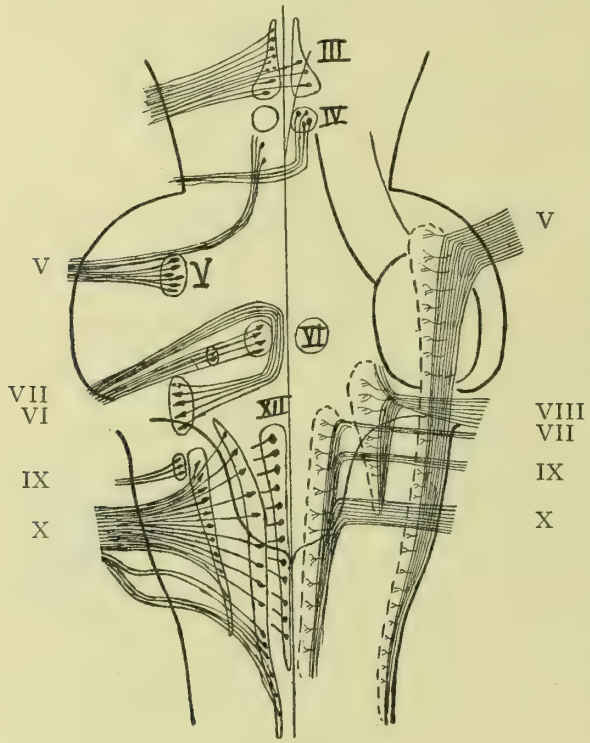

FIG. **684**.
Schéma montrant les noyaux d'origine et les noyaux de terminaison des nerfs craniens.

Cette substance grise ant rieure n'est pas exclusiveme formée par les *cellules radiculai* des nerfs moteurs périphé ques ; on y trouve encor comme second élément co stitutif, un entrelacement i extricable de fines fibrill nerveuses. Parmi celles-c quelques-unes représentent l ramifications cylindraxiles co latérales et terminales des fibres nerveuses de la voie motrice centrale qui doive relier ces noyaux d'origine à la zone motrice de l'écorce cérébrale ; d'autres repr sentent les ramifications cylindraxiles des fibres nerveuses formant les voies m trices courtes (fibres du faisceau rubro-spinal, du faisceau longitudinal postérieu du faisceau longitudinal prédorsal ou faisceau tecto-bulbaire, du faisceau vestibul spinal, du faisceau cérébello-bulbaire, fibres réticulo-spinales antérieures et latérale etc.), reliant les masses grises du diencéphale et des diverses parties du rhombe céphale aux cellules d'origine des nerfs moteurs périphériques ; d'autres enco appartiennent aux collatérales des fibres sensitives voisines : telles un gran nombre de fibrilles qui se terminent dans les cornes antérieures et latérales de l moelle épinière et qui appartiennent aux fibres des cordons postérieurs ; tell encore les collatérales destinées aux noyaux d'origine des nerfs moteurs cranie et qui proviennent des fibres constitutives des voies sensitives centrales.

La substance grise placée en arrière du canal central est en rapport avec l fibres sensitives. C'est là que viennent se terminer les ramifications collatérales terminales des fibres sensitives périphériques : cornes postérieures et régio

moyennes de la substance grise de la moelle et noyaux des faisceaux de Goll et de Burdach pour les fibres des racines postérieures des nerfs spinaux ; substance grise voisine du faisceau solitaire pour les fibres sensitives du facial, du vague et du glosso-pharyngien ; les différentes masses grises connues sous le nom de noyaux de l'acoustique pour la terminaison des fibres des deux racines du nerf de la huitième paire (noyau accessoire et tubercule latéral pour les fibres du nerf cochléaire, noyau à grosses cellules ou noyau de Deiters, noyau de Bechterew ainsi que la masse grise qui longe en dedans la racine descendante pour les fibres du nerf vestibulaire) ; le noyau terminal ou substance grise voisine de la racine descendante ou spinale du nerf trijumeau pour les fibres sensitives du nerf de la cinquième paire.

Cette substance grise postérieure ne constitue pas seulement le *noyau de terminaison* des fibres sensitives périphériques, elle forme encore le *noyau d'origine* pour le neurone sensitif central, dont le prolongement cylindraxile ascendant ou descendant doit se terminer dans une masse grise supérieure ou inférieure des centres nerveux.

La substance grise de tout l'axe cérébro-spinal est formée essentiellement de cellules nerveuses donnant origine à des fibres nerveuses et de fibrilles nerveuses qui viennent s'y terminer. On y trouve des cellules nerveuses à cylindre-axe long et des cellules nerveuses à cylindre-axe court. Les ramifications cylindraxiles de ces dernières cellules s'épuissent entièrement dans la substance grise. Les cellules nerveuses à cylindre-axe long envoient leurs prolongements cylindraxiles dans la substance blanche. Entourés d'une gaine de myéline, ces prolongements cylindraxiles vont devenir les fibres constitutives de cette dernière substance.

Substance blanche.

La substance blanche de tout l'axe cérébro-spinal est formée de fibres nerveuses. Ces fibres constituent les voies nerveuses que l'on divise en deux groupes : les *voies longues* et les *voies courtes*.

Voies longues. Les voies longues sont formées par l'ensemble des fibres nerveuses qui relient les diverses sphères sensorielles du cerveau terminal aux organes périphériques, soit dans le sens centripète, soit dans le sens centrifuge, fig. **685** A.

Ces voies ascendantes et descendantes longues ont été désignées de tout temps sous les noms de *voies sensitives* et de *voies motrices*. Il serait peut-être plus juste de les appeler *voies de sensibilité* et *voies de motilité*.

Les expressions : *voies sensitives* et *voies motrices* sont, en effet, impropres, ainsi que nous l'avons fait remarquer (1). Les fibres nerveuses qui entrent dans la constitution de toutes les voies nerveuses, longues ou courtes, ne sont, en réalité, que des conducteurs indifférents, amenant passivement soit des surfaces sensibles du corps vers les centres nerevux inférieurs et supérieurs, soit de ces centres vers les muscles périphériques, les excitations qui leur sont transmises, quelles que puissent être leur nature ou leur intensité. Quand les excitations centripètes arrivent dans les cellules de l'écorce, elles y déterminent, pense-t-on, une modification spéciale dont la nature intime nous échappe, modification qui est telle que l'excitation transmise devient consciente ; nous disons que nous la *sentons*, elle provoque ce quelque chose d'énigmatique que nous appelons une *sensation*.

sans qu'il nous soit possible d'entrevoir seulement le mécanisme d'après lequel ce phénomène purement physique puisse devenir un phénomène conscient.

Les excitations périphériques, arrivées dans les cellules nerveuses de l'écorce cérébrale, deviennent donc *senties* ; nous les appelons pour ce motif *sensibles*. Les voies nerveuses, que ces excitations doivent parcourir pour arriver à l'écorce cérébrale, nous les appelons encore par extension des *voies sensitives* ; mais c'est là un abus de mot, c'est là un non-sens. Les fibres nerveuses ne sont pas sensitives, elles ne font que transmettre, dans une direction donnée, des ébranlements nerveux qui ne deviendront sensibles ou sentis que dans les cellules de l'écorce. Il n'y a donc de sensibilité que dans l'écorce grise du télencéphale. Ce qui le prouve, c'est qu'il suffit de mettre cette écorce hors de fonction, de l'enlever ou de la séparer simplement de ses fibres centripètes, pour que toute sensation consciente disparaisse sur le champ. L'homme dépourvu ainsi accidentellement d'écorce grise reste cependant un organisme récepteur ; aux excitations du dehors, amenées par les fibres nerveuses dans les centres nerveux inférieurs, il peut encore répondre par des mouvements réactionnels que nous appelons *réflexes*. Ce qu'il cesse d'être, c'est un organisme *sensible* en tant que nous désignons par là la propriété de *sentir d'une façon consciente* les excitations recueillies par les fibres centripètes.

Ce que nous venons de dire des voies centripètes longues, nous devons le répéter pour les voies centrifuges longues reliant les centres nerveux supérieurs aux muscles périphériques. Ces voies centrifuges sont formées également de conducteurs indifférents transmettant, jusque dans les muscles, des ébranlements nerveux qui sont la cause primordiale de nos mouvements. Mais ces fibres descendantes ne sont pas des fibres *motrices*. C'est là encore un abus de mot, « la fibre nerveuse n'est pas motrice, il n'y a de moteur que le muscle » a dit depuis longtemps l'illustre Meynert, le plus grand des psychologues du siècle qui vient de finir.

Ce qui le prouve encore une fois, c'est qu'il nous suffit d'enlever, par exemple, tous les muscles d'un membre, ou de sectionner simplement les fibres nerveuses à conduction centrifuge qui s'y rendent pour supprimer dans ce membre toute motilité, sans que pour cela l'homme cesse d'être un organisme centrifuge dans la partie de son système nerveux en rapport avec le membre mutilé.

L'étude des voies longues consiste à rechercher l'origine et la terminaison de ces voies ascendantes et de ces voies descendantes, à poursuivre leur trajet et à établir leurs connexions à travers tout le système nerveux central et périphérique.

Voies courtes. Toutes les autres voies peuvent être considérées comme des *voies courtes*. Elles ont pour fonction de relier l'une à l'autre des masses grises plus ou moins rapprochées dans l'axe cérébro-spinal. Ces voies sont excessivement nombreuses. Elles servent essentiellement à relier soit les fibres centripètes périphériques aux cellules d'origine des fibres centrifuges, soit une masse grise dans laquelle se termine un nerf centripète périphérique aux noyaux d'origine réelle d'un ou de plusieurs nerfs centrifuges. Elles interviennent presque exclusivement dans la constitution des *voies réflexes*. Elles forment, dans la moelle épinière, le faisceau fondamental de chacun des trois cordons blancs reliant l'un à l'autre les différents étages de la moelle, fig. **685**, B. Elles forment encore un grand nombre des fibres constitutives des diverses parties de l'encéphale. On range dans ce groupe les fibres du faisceau longitudinal postérieur, du faisceau longitudinal prédorsal, du faisceau rubro-spinal, du faisceau vestibulo-spinal, etc. et même toutes les *fibres propres* du cervelet et du cerveau terminal.

Nous avons rencontré tous ces faisceaux de fibres nerveuses dans les différentes coupes de l'axe nerveux que nous avons étudiées antérieurement. Nous allons les

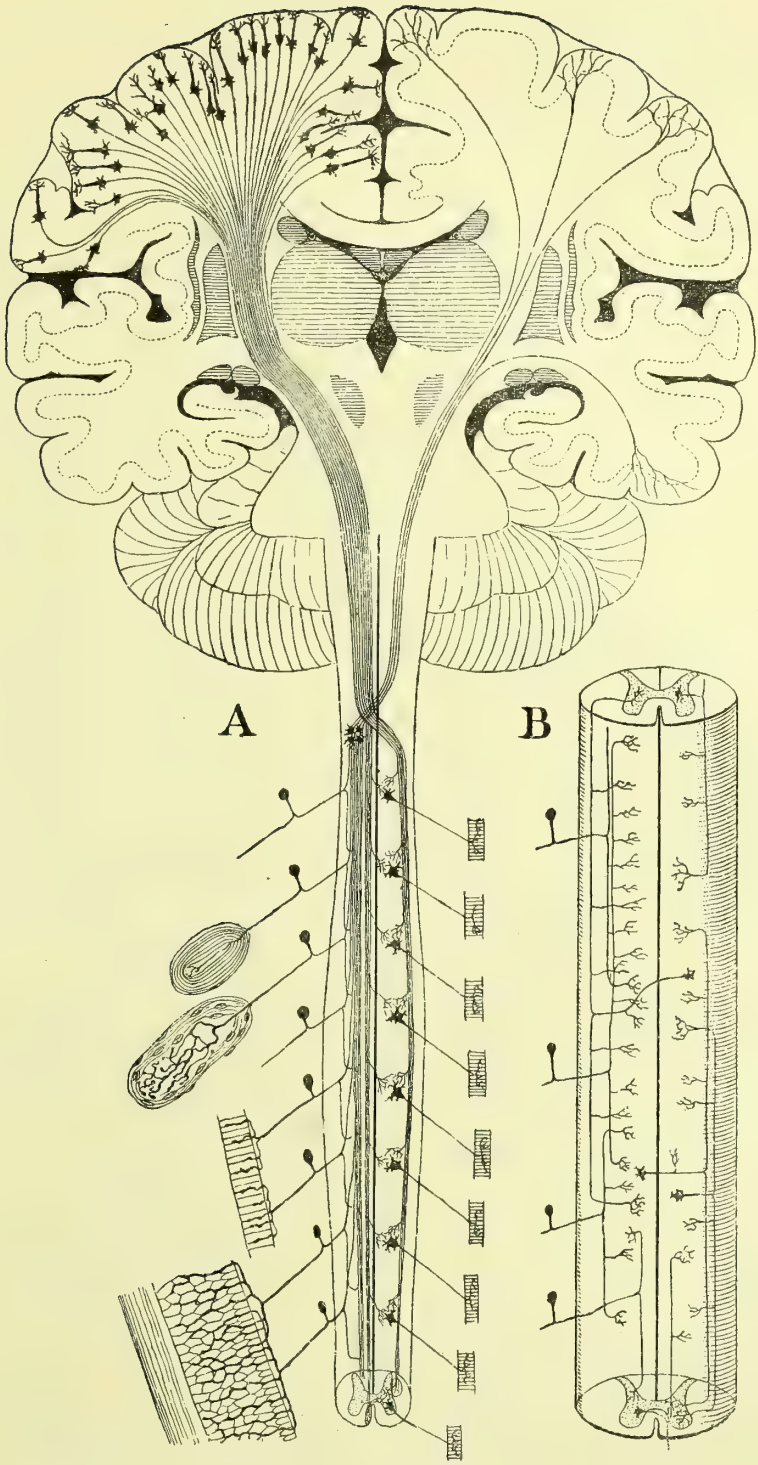

FIG. 685.

A. Schéma des voies longues de la sphère tactile.
B. Schéma des voies courtes ou fibres commissurales longitudinales dans la moelle épinière.

reprendre l'un après l'autre, poursuivre leur trajet et étudier leurs connexions et leurs rapports à travers toute l'étendue de l'axe cérébro-spinal.

Les voies ascendantes.

Les voies ascendantes, considérées dans leur ensemble, se laissent subdiviser en deux groupes : les *voies longues* ou *voies de sensibilité* et les *voies courtes* ou *voies réflexes*.

Voies longues. Les fibres qui constituent les voies ascendantes longues ou voies de sensibilité ont pour fonction de recueillir les impressions, qui se produisent à la surface du corps et dans la profondeur des organes, et de les transmettre jusque dans les parties grises les plus élevées de l'axe cérébro-spinal.

Considérées dans leur forme la plus simple, ces voies de sensibilité sont constituées de deux parties superposées : une partie *périphérique*, reliant les différents organes du corps à l'axe nerveux, et une partie *centrale*, unissant les parties inférieures de l'axe cérébro-spinal, dans lesquelles se terminent les neurones périphériques, aux éléments de la couche corticale grise du cerveau terminal, FIG. **686**.

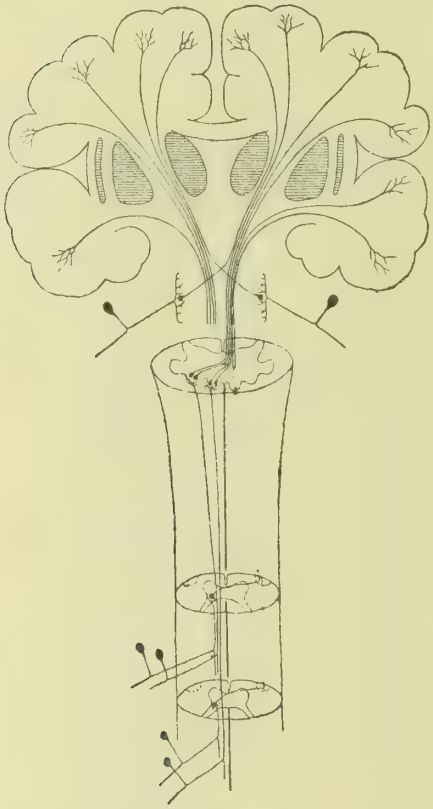

FIG. **686**.
Schéma montrant la disposition et le mode de superposition des neurones sensitifs. Le neurone périphérique est direct. Le neurone central est croisé.

La partie périphérique est formée d'un seul neurone ; celui-ci a toujours sa cellule d'origine *en dehors* de l'axe cérébro-spinal ; il est pourvu d'un prolongement à conduction cellulipète qui se termine dans les organes périphériques et d'un prolongement cylindraxile, qui trouve sa terminaison dans les masses grises inférieures des centres nerveux, FIG. **686**, masses grises qui portent le nom de *noyaux terminaux* des nerfs sensibles périphériques.

La partie centrale est formée de deux ou plusieurs neurones superposés ; ces neurones sensitifs des centres ont leurs cellules d'origine dans les parties inférieures du névraxe, dans les masses grises dans lesquelles se terminent les prolongements cylindraxiles des neurones périphériques. Leurs prolongements protoplasmatiques sont descendants, tandis que leurs prolongements cylindraxiles sont ascendants et vont se rendre, d'une façon directe ou indirecte, dans l'écorce grise du cerveau terminal.

Les excitations ou les impressions qui viennent d'une moitié du corps sont

perçues par les éléments de la couche corticale grise de l'hémisphère cérébral du côté opposé.

C'est là un fait d'observation indiscutable. Il s'en suit nécessairement que les éléments de la voie sensitive, qui transmettent ces impressions de la périphérie à l'écorce cérébrale, doivent, en un point quelconque de l'axe nerveux, passer la ligne médiane et s'entrecroiser avec les éléments de la voie sensitive du côté opposé. Cet entrecroisement ne se fait pas par le neurone sensitif périphérique. Celui-ci envoie toujours son prolongement cylindraxile dans la substance grise de la moitié correspondante de l'axe cérébro-spinal.

Mais *cet entrecroisement a lieu par le prolongement cylindraxile du neurone sensitif central.* Celui-ci a sa cellule d'origine dans une des masses grises inférieures (médullaires, bulbaires, protubérantielles, etc.) ; son prolongement cylindraxile, en remontant dans l'axe nerveux, passe la ligne médiane, s'entrecroise avec le prolongement cylindraxile du neurone du côté opposé, et va se terminer, après interruption dans le diencéphale, dans l'écorce grise de l'hémisphère cérébral.

Dans cette écorce grise, le neurone central va se terminer dans l'une ou l'autre sphère sensorielle suivant la nature des impressions (tactiles, acoustiques, visuelles, [gustatives (?), ou olfactives] qu'il amène dans le télencéphale.

En se basant sur la zone de l'écorce où se terminent ces voies ascendantes, on pourrait les subdiviser en voies tactiles, acoustiques, visuelles et olfactives.

Voies courtes. Mais les fibres qui entrent dans la constitution des nerfs centripètes périphériques ne possèdent pas toutes une connexion corticale. Un grand nombre même de ces fibres centripètes se terminent dans les centres nerveux inférieurs et interviennent dans le mécanisme des mouvements réflexes. Il y a d'ailleurs des nerfs périphériques qui sont sans connexion aucune avec l'écorce cérébrale, tel le nerf vestibulaire, tel probablement aussi la partie centripète du nerf pneumogastrique.

Il y en a d'autres pour lesquels une connexion corticale existe sans aucun doute, mais dont nous ignorons complètement, non seulement le trajet suivi par les fibres centripètes dans l'axe nerveux, mais même la région de l'écorce où se fait la perception consciente. Telles les fibres centrales en connexion avec les fibres gustatives renfermées dans le nerf glosso-pharyngien et dans le nerf de Wrisberg, ou racine sensitive du nerf de la septième paire.

D'ailleurs, même pour les nerfs périphériques qui possèdent une connexion corticale, les voies ascendantes qui établissent cette connexion renferment un grand nombre de fibres qui s'arrêtent en chemin et se terminent dans les centres nerveux inférieurs. Ce sont là encore des éléments constituants des voies courtes ou des voies réflexes.

Division des voies ascendantes. Pour décrire les voies ascendantes du système nerveux cérébro-spinal, nous pourrions donc les subdiviser en voies longues ou voies de sensibilité et voies courtes ou voies réflexes. Les voies longues, à leur tour, se laisseraient grouper en quatre faisceaux distincts : voie tactile, voie acoustique, voie optique et voie olfactive, suivant les régions de l'écorce où elles trouvent leur

terminaison. Quant aux voies courtes, nous aurions à les rechercher successivement dans les différentes parties du névraxe en rapport avec les différents nerfs périphériques.

Mais cette façon de subdiviser les voies ascendantes nous paraît quelque peu artificielle et nous semble compliquer, dans une certaine mesure, des choses qui, en réalité, sont beaucoup plus simples. Nous croyons plus rationnel de grouper les voies ascendantes du système nerveux central, non d'après les régions grises corticales où elles se terminent, mais *d'après les masses grises où elles ont leur origine* et où elles

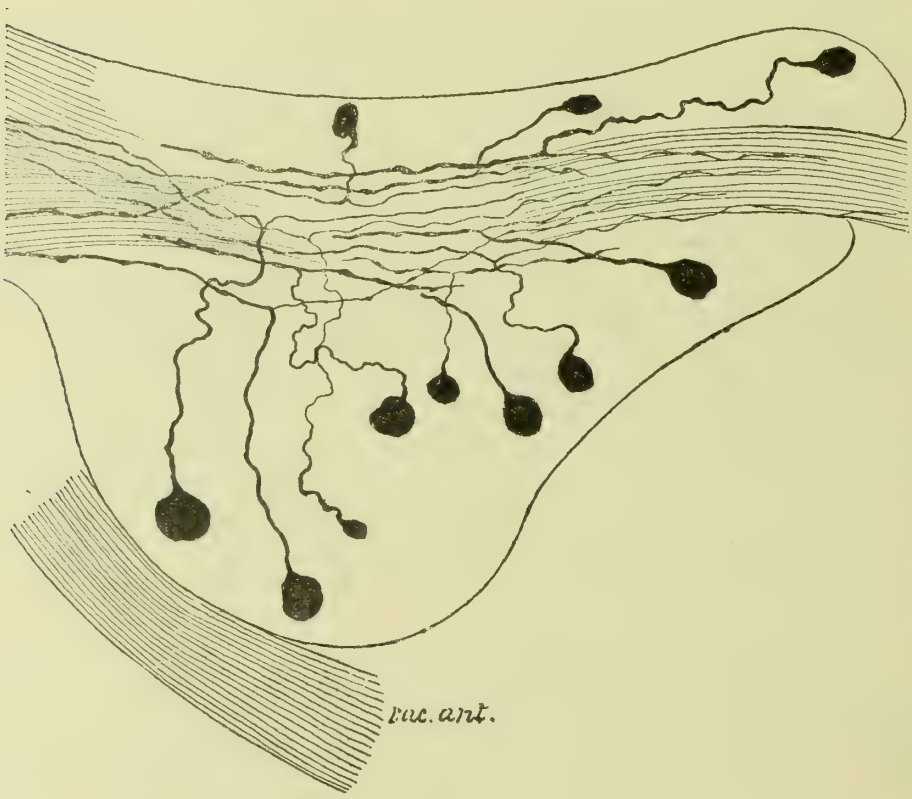

Fig. **687**.
Ganglion spinal d'une souris blanche nouveau-née.
rac. post. : Racine postérieure. | *n. pér.* : Nerf périphérique.
rac. ant. : Racine antérieure.

se mettent en connexion avec la terminaison des nerfs centripètes périphériques. Nous aurons donc à décrire successivement :

1° Les voies ascendantes d'origine *médullaire*, en connexion avec les fibres des racines postérieures de tous les nerfs spinaux.

2° Les voies ascendantes d'origine *bulbaire*, en connexion avec les fibres sensitives des nerfs pneumo-gastrique, glosso-pharyngien et facial (nerf de Wrisberg).

3° Les voies ascendantes d'origine *bulbo-protubérantielle*, en connexion avec le nerf trijumeau et avec les deux branches (cochléaire et vestibulaire) du nerf acoustique.

4° Les voies ascendantes d'origine *diencéphalique*, en connexion avec le nerf optique.

5° Les voies ascendantes d'origine *télencéphalique*, en connexion avec le nerf olfactif.

I.

Voies ascendantes d'origine médullaire.

Ces voies sont formées, comme toute voie centripète, d'une partie périphérique et d'une partie centrale.

Partie périphérique.

La partie périphérique est représentée par l'ensemble des fibres nerveuses qui entrent dans la constitution de toutes les racines postérieures de la moelle épinière. Nous avons vu que toutes ces fibres ont leurs cellules d'origine dans les ganglions spinaux.

Chez tous les mammifères adultes, ces ganglions sont formés de cellules nerveuses unipolaires, FIG. **687**, dont le prolongement unique, à une distance variable de la cellule d'origine, se divise en un prolongement externe et un prolongement interne.

Le prolongement externe est généralement le plus gros, FIG. **688**. Il devient le

FIG. **688**.
Deux cellules de ganglion plexiforme d'un chat nouveau-né.

pr. p. : Prolongement protoplasmatique.
pr. c. : Prolongement cylindraxile.

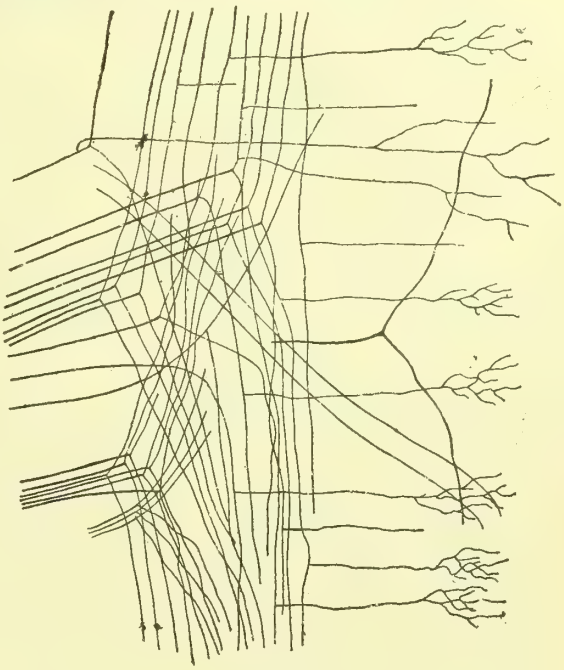

FIG. **689**.
Entrée des fibres des racines postérieures dans le cordon postérieur.

cylindre-axe d'une fibre nerveuse périphérique. Arrivé dans la profondeur des organes ou dans les épithéliums périphériques, il se divise et se subdivise pour s'y terminer par des ramifications libres.

Le prolongement interne est généralement plus grêle que le prolongement périphérique. Devenu le cylindre-axe d'une fibre des racines postérieures des nerfs spinaux, il pénètre avec celles-ci jusque dans le cordon postérieur de la moelle. Là, il se bifurque en une branche ascendante et une branche descendante qui deviennent des fibres constitutives de la substance blanche du cordon postérieur, FIG. **689**. Ces fibres émettent sur leur trajet de nombreuses collatérales, qui pénètrent dans la substance grise où elles finissent par des ramifications libres ; elles se terminent elles-mêmes soit dans la substance grise de la moelle, soit dans les masses grises qui apparaissent dans les cordons postérieurs, vers la partie inférieure de la moelle allongée, et qui sont connues sous le nom de noyaux des faisceaux de GOLL et de BURDACH.

Une question intéressante à résoudre concerne le nombre approximatif de fibres nerveuses amenées ainsi, dans chaque cordon postérieur de la moelle, par les racines postérieures des 31 nerfs spinaux.

Ce calcul a été fait une première fois par STILLING (2), en 1859. Ce savant a pris les racines postérieures de la moelle d'un cadavre de femme âgée de 26 ans. Ces racines, durcies dans l'acide chromique, ont été sectionnées au rasoir à leur entrée dans la dure-mère, puis la surface de chacune de ces sections a été calculée en millimètres carrés. La somme de toutes ces surfaces, pour toutes les racines postérieures d'un côté du corps, a été de 57 $^{mm^2}$95. STILLING a établi ensuite qu'il existe en moyenne, sur une surface de 1 millimètre carré, 4537 fibres nerveuses. En multipliant ce nombre par 57,95 il a obtenu un chiffre total de 262919 fibres nerveuses, soit en tout un peu plus de un demi-million (exactement 525838) de fibres afférentes médullaires.

Ces recherches ont été reprises tout récemment par INGBERT (3) d'une manière beaucoup plus précise, en comptant directement, sous le microscope, les fibres nerveuses renfermées dans la section transversale de chacune des 31 racines postérieures de la moelle.

D'après ce calcul, le nombre des fibres radiculaires postérieures est beaucoup plus considérable. Il atteint, en effet, pour la moelle d'un homme adulte, le chiffre de 653627 fibres nerveuses pour *chaque moitié du corps*, soit un total de 1307254 fibres médullaires afférentes.

Dans ce chiffre global, chaque membre supérieur (CV à DI) serait représenté par 193095 fibres nerveuses ; chaque membre inférieur (LI à Coc.), par 258502 fibres; chaque moitié du tronc (DII à DXII), par 117626 fibres et chaque moitié du cou (CI à CIV) par 84404 fibres.

Ces fibres afférentes se répartiraient de la façon suivante entre les 31 racines postérieures.

Nerfs cervicaux		*Nerfs dorsaux*		*Nerfs lombaires*		*N. sacrés.*	
I	1808	I	17891	I	18861	I	47461
II	28375	II	13432	II	23640	II	25545
III	27119	III	11701	III	31328	III	17322
IV	27102	IV	11375	IV	39653	VI	8580
		V	8352				
V	28204	VI	7155	V	43128	V	2223
VI	46549	VII	12325			*N. cocc.*	761
VII	50278	VIII	8923				
		IX	8163				
VIII	50173	X	10621				
		XI	11403				
		XII	14125				

Toutes ces fibres centripètes vont devenir des fibres constituantes des cordons postérieurs de la moelle. Elle vont se terminer, soit dans toute la partie dorsale de la *substance grise médullaire* depuis le cône terminal jusqu'au niveau du premier nerf cervical, soit dans les *noyaux des faisceaux de Goll et de Burdach* ou *noyaux des cordons postérieurs* apparaissant à la partie inférieure du bulbe.

Il résulte de toutes les recherches faites sur la constitution des cordons postérieurs de la moelle et sur les connexions qui existent, d'une part entre les nerfs centripètes périphériques et la substance grise médullaire dans laquelle ils se terminent, d'autre part entre cette substance grise médullaire et l'écorce cérébrale, que ces deux masses grises (corne postérieure de la moelle et noyaux des cordons postérieurs) diffèrent entre elles par la nature des fibres qui viennent s'y terminer et par les connexions qui les relient aux centres nerveux supérieurs.

Pour ce qui concerne la nature des fibres radiculaires, nous savons que, *anatomiquement*, les fibres des cordons postérieurs se laissent subdiviser en *fibres courtes* et en *fibres longues*. Les fibres courtes sont *myélopètes* (Munzer), elles se terminent dans la substance grise des différentes cornes de la moelle ; les *fibres longues* sont *bulbopètes* et trouvent leur terminaison dans les noyaux des cordons postérieurs. Nous avons vu antérieurement que, au point de vue *physiologique*, on doit également établir une distinction entre ces fibres courtes et ces fibres longues. Les fibres courtes se terminant dans la moelle servent, plus que probablement, à la transmission de la sensibilité *superficielle* ou *cutanée* (sensibilité tactile, douloureuse et thermique) ; tandis que les fibres longues, qui se laissent poursuivre jusque dans le noyaux des faisceaux de Goll et de Burdach, transmettent seules, vers les centres nerveux supérieurs, les impressions de la sensibilité (sensibilité des muscles, des tendons, des articulations) généralement considérée comme sensibilité *musculaire*.

Partie centrale.

Quant aux connexions centrales reliant ces masses grises médullaires à l'écorce cérébrale, connexions qui, prises dans leur ensemble, constituent les voies ascendantes longues *médullaires* ; il résulte de l'ensemble des recherches expérimentales faites sur les animaux que la voie ascendante, qui trouve son origine dans les noyaux des cordons postérieurs, se rend directement vers la couche optique du côté opposé en traversant, de bas en haut, le myélencéphale, le métencéphale et le mésencéphale; tandis que la voie ascendante qui provient des cornes postérieures de la moelle n'arrive à la couche optique qu'après avoir passé par le cervelet.

La première de ces voies nerveuses, plus que probablement *voie de transmission de la sensibilité profonde ou musculaire*, n'est formée que de deux neurones superposés : un *neurone médullo-thalamique* et un *neurone thalamo-cortical*. On pourrait donc l'appeler la *voie médullo-thalamo-corticale*.

La seconde voie ascendante, plus que probablement *voie de transmission de la sensibilité superficielle* ou *cutanée*, est formée d'un chainon médullo-cérébelleux, d'un chainon cérébello-olivaire et d'un chainon olivo-thalamique auquel fait suite un chainon thalamo-cortical. Elle constitue donc une *voie médullo-cérébello-thalamo-corticale*.

Toutes ces fibres ascendantes réunies forment les *voies ascendantes longues* d'origine médullaire, les *voies médullo-corticales* ou véritables *voies médullaires de sensibilité*.

A côté d'elles, il existe encore, dans la moelle épinière, un nombre considérable de fibres courtes en connexion avec les fibres radiculaires postérieures. Ce sont les *voies courtes* d'origine médullaire ou *voies pour les mouvements réflexes.*

1° *Voies longues médullaires.*

A) *Voie médullo-thalamo-corticale ou voie centrale de la sensibilité musculaire.*

Cette voie nerveuse ascendante relie donc les noyaux des cordons postérieurs d'un côté à la sphère tactile de l'hémisphère cérébral du côté opposé.

Sa *partie périphérique* est formée par toutes les fibres radiculaires *longues* ou *fibres bulbopètes* renfermées dans chaque cordon postérieur, et provenant, en nombre variable, de toutes les racines postérieures des nerfs spinaux. Elle relie les muscles, les tendons et les articulations du cou, du tronc et des membres aux noyaux des cordons postérieurs.

Les fibres longues du faisceau de Goll proviennent exclusivement des racines postérieures de tous les nerfs sacrés et lombaires ainsi que des nerfs dorsaux inférieurs ; tandis que le faisceau de fibres longues qui entre dans la constitution du faisceau de Burdach, ne renferme que des fibres radiculaires provenant des racines postérieures des nerfs dorsaux supérieurs et de tous les nerfs cervicaux.

Les racines postérieures amènent à la moelle, avons-nous vu, dans chaque moitié du corps, plus de 650,000 fibres nerveuses. Il résulte des recherches de Ingbert (4) que, sur ce total de 653627 fibres radiculaires postérieures, il y a environ un cinquième (21 °/o ou 135800) de fibres musculaires et quatre cinquièmes (79 °/o, soit 517827) de fibres cutanées.

Pour établir cette donnée, Ingbert (4) s'est appuyé sur un fait démontré par Sherrington (5) chez le chat, d'après lequel tout nerf musculaire contient environ deux cinquièmes de fibres sensitives et trois cinquièmes de fibres motrices, ce qui veut dire que, dans tout nerf musculaire les fibres sensitives et les fibres motrices sont entre elles dans le rapport de 2 à 3.

Se basant sur cette donnée approximative et admettant que le même rapport existe dans les nerfs musculaires chez l'homme, Ingbert a compté le nombre de fibres motrices renfermées dans toutes les racines antérieures d'un côté de la moelle. Il en a trouvé 203700. Les fibres sensitives musculaires étant par rapport aux fibres motrices dans la proportion de 2 à 3,l'ensemble des fibres sensitives musculaires en connexion avec chacune des deux moitiés de la moelle épinière peut donc s'établir par l'équation suivante : 203700 : x = 3 : 2 ou 135800 fibres sensitives musculaires.

Il est probable que toutes ces fibres sensitives musculaires deviennent, dans les cordons postérieurs, des fibres *longues* se laissant poursuivre jusque dans les noyaux des cordons postérieurs. Si cette opinion est vraie, toutes les fibres courtes, se terminant dans les cornes grises de la moelle, appartiendraient à la voie de sensibilité cutanée. Nous n'avons cependant pas de données précises concernant le nombre de fibres radiculaires longues se terminant dans les noyaux des faisceaux de Goll et de Burdach. Le seul moyen d'arriver à un résultat définitif, serait de compter directement le nombre des fibres renfermées dans chaque cordon postérieur sur une coupe transversale faite immédiatement au dessus du premier nerf cervical.

La *partie centrale* de la voie sensitive médullo-thalamo-corticale est formée d'un chainon médullo-thalamique et d'un chainon thalamo-cortical.

Chainon médullo-thalamique. Il commence dans les masses grises qui forment les

noyaux des cordons postérieurs et qui sont à la fois des *noyaux terminaux* pour toutes les fibres longues des cordons postérieurs et des *noyaux d'origine* pour toutes les fibres médullo-thalamiques.

Du noyau du faisceau de Goll on voit sortir des fibres nerveuses qui se dirigent horizontalement en avant, en longeant la face latérale de la coupe du canal central, Fig. **690**. Arrivées au devant de ce dernier, toutes ces fibres s'in-

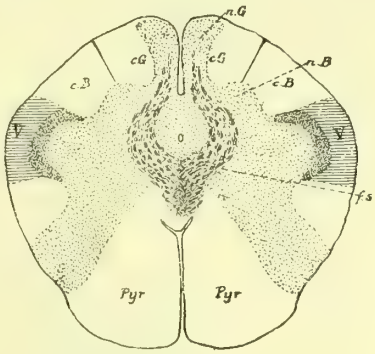

Fig, **690**.

Entrecroisement des fibres médullo-thalamiques ou fibres du ruban de Reil à la partie inférieure du myélencéphale.

cG : Faisceau de Goll.
nG : Noyau du faisceau de Goll.
cB : Faisceau de Burdach.
nB : Noyau du faisceau de Burdach.
V : Racine descendante du nerf trijumeau.
fs : Entrecroisement des fibres du ruban de Reil.
Pyr : Pyramide antérieure.

clinent en dedans pour s'entrecroiser dans le raphé, en constituant la partie inférieure de l'*entrecroisement des fibres médullo-thalamiques*. En remontant dans le bulbe, on voit bientôt apparaître le noyau du faisceau de Burdach d'où partent de nombreuses fibres horizontales qui s'inclinent en avant, puis en dedans, en décrivant de larges arcades à concavité postérieure, véritables fibres arciformes, qui gagnent le raphé pour s'y entrecroiser avec les fibres du côté opposé, fig. **691**.

Dans une série de coupes transversales, faites dans la partie inférieure du bulbe comprise entre le premier nerf cervical et l'angle inférieur du plancher du quatrième ventricule, on voit que le noyau du faisceau de Goll apparaît quelque temps avant le noyau du faisceau de Burdach. Par contre, ce dernier se laisse poursuivre beaucoup plus haut jusque dans le segment interne du pédoncule cérébelleux inférieur. Les fibres du faisceau de Goll se terminent donc avant les fibres du faisceau de Burdach, de même les fibres thalamo-corticales en connexion avec le noyau du faisceau de Goll apparaissent et passent le raphé avant celles ayant leur origine dans le noyau du faisceau de Burdach.

Après entrecroisement, toutes ces fibres se recourbent en haut pour devenir verticales, fig. **690** et **691**.

Elles constituent bientôt, de chaque côté du raphé, entre les pyramides

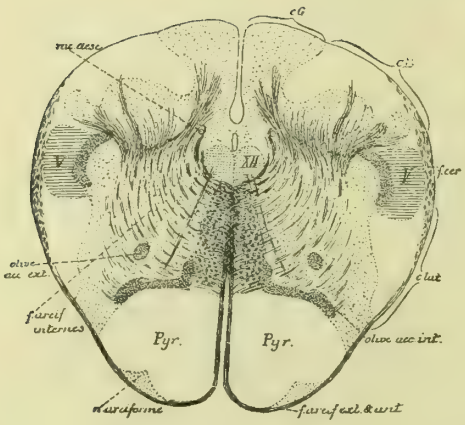

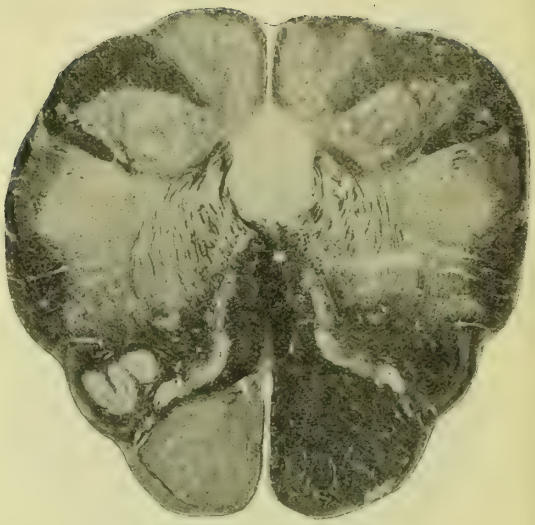

FIG. **691**.
Position des fibres médullo-thalamiques à la partie inférieure de la moelle allongée.

cG : Faisceau de GOLL.
cB : Faisceau de BURDACH.
V : Rac. desc. du nerf trijumeau.
f. cer. : Faisceau cérébelleux.
c. lat. : Cordon latéral.
XV : Noyau d'orig. du nerf hypoglosse.
rac. des : Racine descendante du glosso-pharyngien et du vague.

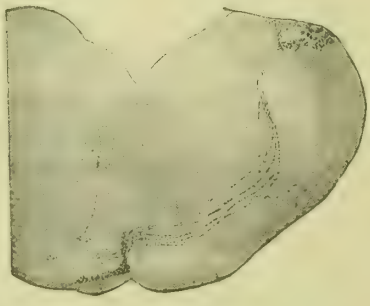

FIG. **692** à **695**.
Coupes transversales du bulbe d'un lapin montrant en dégénérescence les fibres médullo-thalamiques.

antérieures qui sont en avant et la masse grise voisine du canal central qui est en arrière, un faisceau volumineux, FIG. **691**, formé par les prolongements cylindraxiles de toutes les cellules nerveuses renfermées dans les noyaux des cordons postérieurs. Ce faisceau représente le chainon médullo-thalamique de la voie sensitive médullo-thalamo-corticale.

Il résulte des recherches expérimentales faites sur les animaux (7), que l'entrecroisement de ces fibres est *complet*, FIG. **692**, **693**, **694**, **695**, de telle sorte que *toutes* les fibres qui proviennent des noyaux des cordons postérieurs d'un côté de la moelle passent le raphé, pour se rendre dans la couche interolivaire ou préolivaire du côté opposé.

Myélencéphale. Les fibres de ce faisceau ascendant traversent ensuite, de bas en haut, toute l'étendue de la moelle allongée, conservant toujours leur position de chaque côté du raphé, en arrière des fibres de la voie motrice centrale ou voie pyramidale. En longeant la face interne des olives du bulbe, ce faisceau compact de fibres ascendantes prend le nom de *couche interolivaire*, FIG. **696**. Les recherches

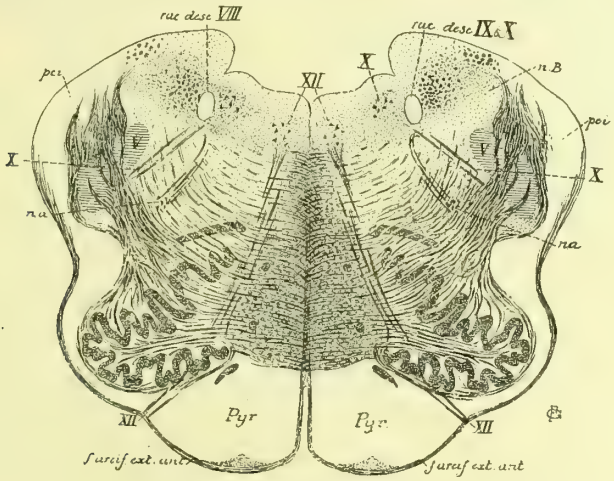

FIG. **696**.
Coupe montrant la position de la couche interolivaire à la partie supérieure du myélencéphale.

XII : Noyau d'origine et fibres radiculaires du nerf hypoglosse.
X : Noyau moteur dorsal et fibres radiculaires du nerf pneumo-gastrique.
nB : Noyau du faisceau de BURDACH.
pci : Corps restiforme.
na : Noyau ambigu.

expérimentales (7) ont montré que, dans cette couche interolivaire, les fibres du noyau de GOLL occupent la partie ventrale, tandis que celles nées dans le noyau du faisceau de BURDACH occupent la partie dorsale.

Métencéphale. La voie médullo-thalamique parcourt ensuite la protubérance annulaire, de chaque côté du raphé, immédiatement en arrière des fibres transversales ponto-cérébelleuses, FIG. **697**. En montant dans cette partie ventrale du métencéphale, ce faisceau de fibres sensitives s'aplatit dans le sens antéro-postérieur, s'élargit dans le sens transversal et s'écarte insensiblement de la ligne médiane, FIG. **698**, refoulées en dehors par de nouvelles fibres nerveuses, dont

l'origine est inconnue, FIG. **699** et **700**. En traversant le pont de VAROLE, ce faisceau aplati des fibres de la voie sensitive médullo-thalamique prend encore le nom de *lemniscus médian* ou *ruban de Reil médian*.

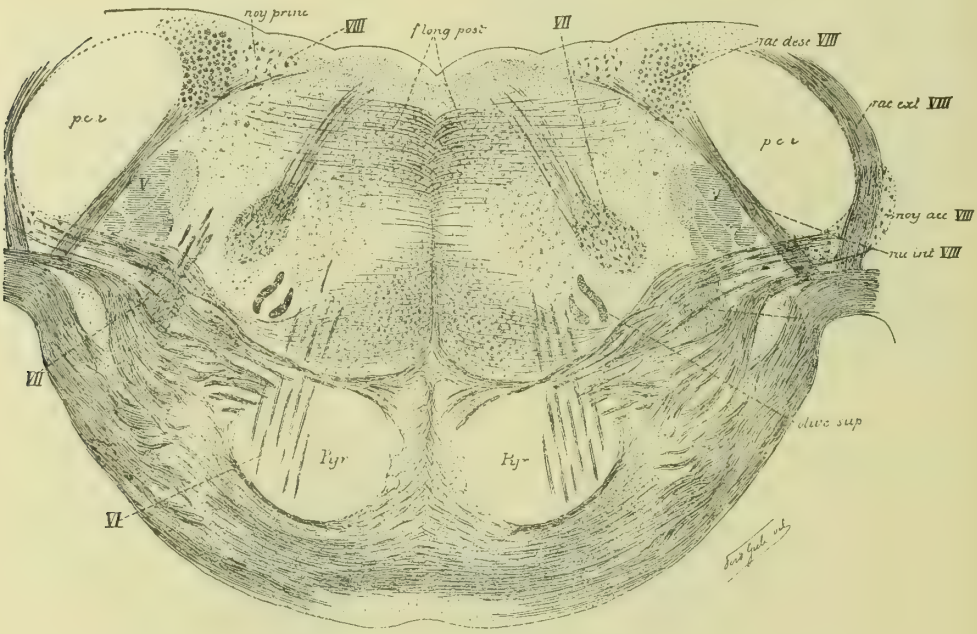

FIG. **697**.
Coupe montrant la position des fibres de la voie médullo-thalamique dans la partie inférieure de la protubérance

Mésencéphale. En pénétrant dans le mésencéphale les fibres de la voie sensitive continuent à s'écarter de la ligne médiane, pour venir occuper la partie latérale de

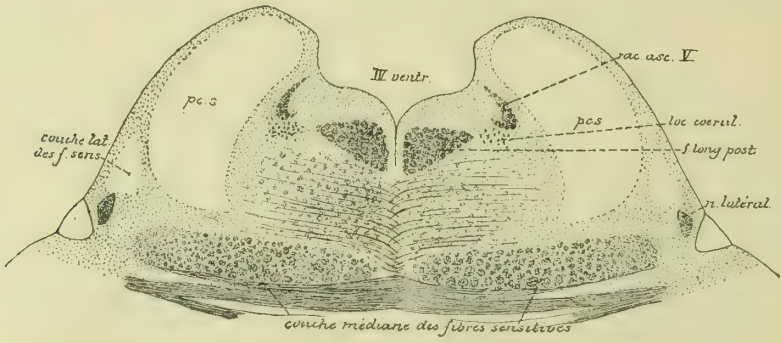

FIG. **698**.
Coupe montrant la position des fibres de la voie médullo-thalamique à la partie supérieure de la protubérance annulaire.

la formation réticulaire, FIG. **701**. Pendant ce trajet ascendant, un certain nombre de fibres quittent le faisceau pour se rendre dans l'éminence antérieure des tubercules quadrijumeaux (7). Les autres continuent leur trajet ascendant à travers la

région sous-thalamique pour se terminer dans le noyau ventral, N. V., ou latéral de la couche optique, FIG. **702** et **703**.

Le chainon médullo-thalamique représente donc une voie croisée reliant les noyaux des cordons postérieurs d'un côté de la moelle à la couche optique du côté opposé.

Toutes les cellules des noyaux des cordons postérieurs envoient leur axone dans cette voie ascendante.

Il résulte, en effet, de nos recherches expérimentales (7 et 8) que les connexions admises par quelques auteurs entre les noyaux des faisceaux de GOLL et de BURDACH et le cervelet, soit par des fibres arciformes externes et postérieures, soit par des fibres arciformes internes et antérieures (fibres à la fois directes et croisées) en passant par les corps restiforme, n'existent pas.

Les connexions que ces fibres ascendantes peuvent contracter avec les masses grises supérieures du tronc cérébral nous sont inconnues. Ces connexions sont, en effet, difficiles à établir par la méthode des dégénérescences secondaires.

Tout ce que nos recherches expérimentales nous permettent d'affirmer, c'est que, pendant leur passage à travers le mésencéphale, un certain nombre de fibres se rendent dans le tubercule quadrijumeau supérieur.

[WALLENBERG (9), ROTHMAN (10) et SIRLEO (11) acceptent cependant une connexion de cette voie ascendante avec le tubercule quadrijumeau inférieur. Pour TSCHERMAK (12) et PROBST (13), quelques fibres se rendent dans la couche optique du côté opposé en passant par la commissure postérieure. TSCHERMAK admet encore que quelques fibres de cette voie ascendante se rendent dans le noyau lenticulaire du côté opposé en passant par la commissure de MEYNERT ; que même un bon nombre de fibres ne s'arrêtent pas dans la couche optique, mais qu'elles traversent, en fascicules isolés, le thalamus pour se rendre directement dans l'écorce

FIG. **699**.

FIG. **700**.
Coupes transversales d'un tronc cérébral de lapin montrant la dégénérescence des fibres médullo-thalamiques.

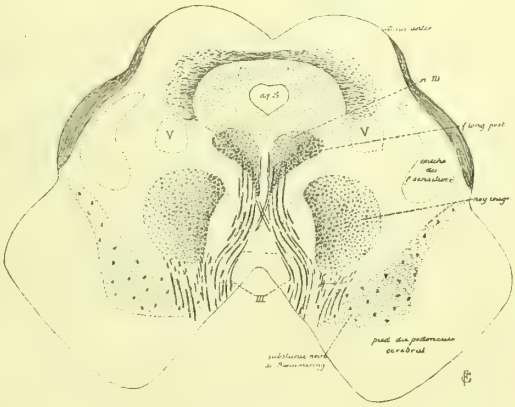

FIG. **701**.
Position des fibres médullo-thalamiques dans le mésencéphale.

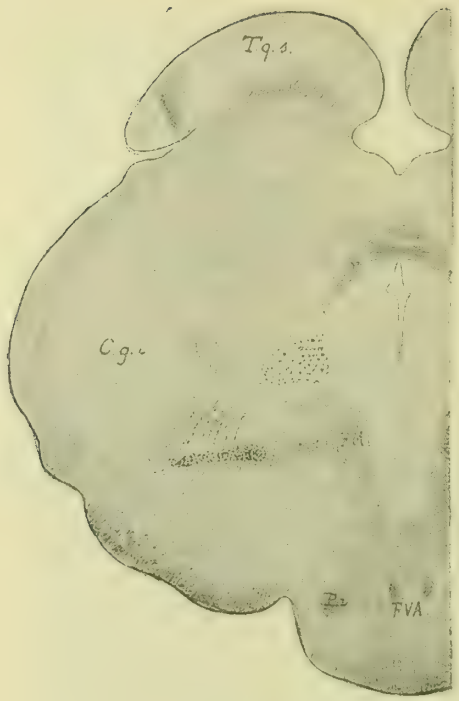

FIG. **702**. FIG. **703**.

Coupes transversales du tronc cérébral d'un lapin montrant en dégénérescence les fibres de la voie médullo-thalamique.

FVA : Faisceau de VICQ D'AZYR.
Pa : Pilier antérieur du fornix.
FM : Faisceau de MEYNERT.
Bop : Bandelette optique.
Cglv : Corps genouillé latéro-ventral.
Nd et Nv : Noyau dorsal et noyau ventral du thalamus.

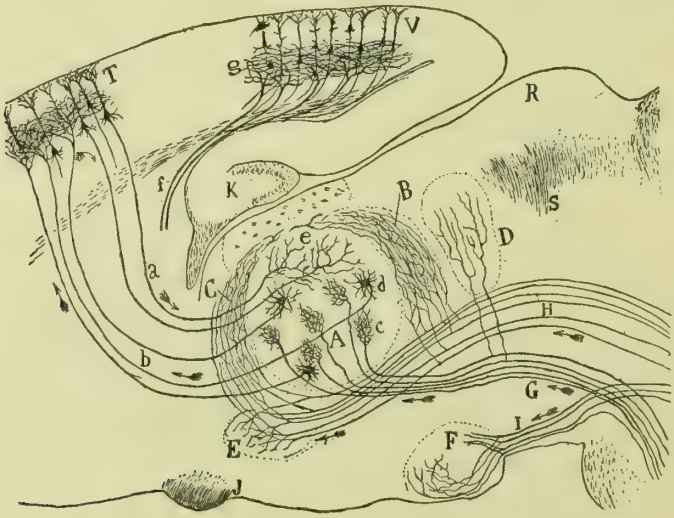

FIG. **704**.

Terminaison des fibres médullo-thalamiques, G, dans le noyau latéral, A, de la couche optique (d'après CAJAL).

B et *C* : Noyaux accessoires pour les fibres de la voie centrale, H, du trijumeau
F : Corps mamillaire.
T : Ecorce cérébrale motrice.
V : Ecorce cérébrale visuelle.

cérébrale, soit en passant par la capsule interne (opinion défendue également par SIRLEO), soit en suivant un chemin détourné par les lames blanches du noyau lenticulaire. Pour WALLENBERG et SIRLEO, un certain nombre de fibres se terminent dans le corps mamillaire et dans la zone incertaine de la région hypothalamique.

Aucune de ces connexions n'a été retrouvée par nous dans nos recherches expérimentales.

Il résulte des recherches de CAJAL (14) que les fibres de cette voie médullo-thalamique se terminent, par des arborisations très complexes, FIG. **704**, dans le noyau latéral, ou partie centrale du noyau sensitif, de la couche optique.

Chainon thalamo-cortical. Au chainon médullo-thalamique fait suite un chainon thalamo-cortical, FIG. **704**. Les fibres constituantes de cette voie centripète ont leurs cellules d'origine dans le noyau latéral du thalamus.

On n'est pas encore parvenu à établir leur trajet exact par la méthode des dégénérescences secondaires. On pense que ces fibres sortent par la face externe de la couche optique, qu'elles entrent momentanément dans la constitution de la partie supérieure du bras postérieur de la capsule interne, pour devenir fibres constituantes de la couronne rayonnante de la couche optique, traverser le centre ovale de VIEUSSENS et se terminer dans l'écorce grise des circonvolutions centrales et du lobule paracentral, de préférence dans la circonvolution centrale postérieure et la partie immédiatement voisine de la circonvolution centrale antérieure.

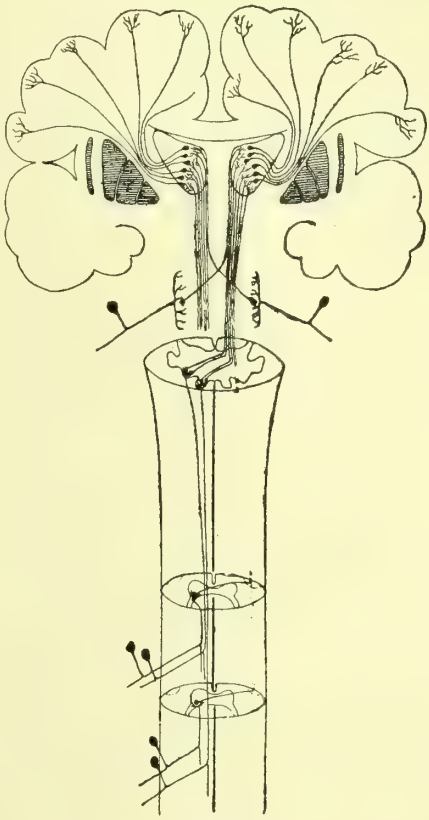

FIG. **705**.
Schéma montrant la disposition et le mode de superposition des neurones de la voie musculo-corticale ou voie de transmission de la sensibilité musculaire.

Ces trois groupes de neurones superposés :

1° les *neurones musculo-médullaires* ou neurones directs reliant les muscles périphériques aux noyaux des cordons postérieurs de la moelle,

2) les *neurones médullo-thalamiques* ou neurones croisés reliant les noyaux des cordons postérieurs à la couche optique et

3) les *neurones thalamo-corticaux* ou neurones directs reliant la couche optique à la sphère tactile,

constituent donc par leur ensemble la voie ascendante longue *musculo-corticale* ou voie de transmission de la sensibilité musculaire, FIG. **705**.

Littérature.

(1) Van Gehuchten : *Les voies sensitives d'origine médullaire.* Bulletin de l'Institut Psychologique International, Paris, 1901. — (2) Stilling : *Neue Untersuchungen über den Bau des Rückenmarks,* Cassel, 1859. — (3) Ingbert : *An Enumeration of the medullated nerve fibres in the dorsal roots of the spinal nerves of man.* The Journal of Compar. Neurology, vol. XIII, 1903. — (4) Ingbert : *On the density of the cutaneous innervation in man.* The Journ. of Compar. Neurology, vol. XIII, 1903. — (5) Sherrington : Journal of Physiology, vol. XVII, London, 1804-95. — (6) Meeh : Zeitschrift für Biologie. Bd. XVIII, 1879. — (7) Van Gehuchten : *La voie centrale des noyaux des cordons postérieurs ou voie sensitive médullo-thalamique.* Le Névraxe, vol. IV, 1902. — (8) Van Gehuchten : *Le corps restiforme et les connexions bulbo-cérébelleuses.* Le Névraxe, vol. VI, 1904. — (9) Wallenberg : *Notiz über einen Schleifenursprung des Pedunculus corporis mamillaris beim Kaninchen,* Anatom. Anzeiger, 1899. — *Secundäre sensible Bahnen im Gehirnstamme des Kaninchens.* Anat. Anzeiger, 1900. — (10) Rothmann : *Ueber das Monakow'sche Bündel.* Neurolog. Centralbl., 1900. — (11) Sirleo : *Degencrazioni secondarie alla distruzione dei nuclei del funiculo gracili e del funiculo cuneato.* Arch. ital. di med. intern. 1900. — (12) Tschermak : *Ueber den centralen Verlauf der aufsteigende Hinterstrangbahnen.* Archiv für Anat. und Phys., Anat. Abth., 1898. — (13) Probst : *Experimentelle Untersuchungen über die Schleifenendigung....* Arch. für Psychiatrie, Bd. 33, 1900. — (14) Cajal : *Textura del sistema nervioso,* 1904.

QUARANTE-DEUXIEME LEÇON

La structure générale du système nerveux cérébro-spinal.

Les voies ascendantes d'origine médullaire *(Suite)* :
La voie médullo-cérébello-thalamo-corticale.
Les voies courtes.

Les voies ascendantes d'origine médullaire comprennent donc des voies longues, corticales ou de sensibilité et des voies courtes ou voies réflexes.

Les voies longues se subdivisent en voie médullo-thalamo-corticale et voie médullo-cérébello-thalamo-corticale. Nous avons étudié la première ou voie de transmission de la sensibilité musculaire, il nous reste encore à étudier la voie de transmission de la sensibilité cutanée et les voies courtes.

Les voies longues médullaires (Suite).

B) *Voie médullo-cérébello-thalamo-corticale ou voie centrale de la sensibilité cutanée.*

Cette voie nerveuse ascendante relie la colonne grise postérieure d'un côté de la moelle à la sphère tactile de l'hémisphère cérébral du côté opposé.

Sa *partie périphérique* est formée par toutes les fibres radiculaires *courtes* renfermées dans chaque cordon postérieur et provenant, en nombre variable, de toutes les racines postérieures des nerfs spinaux. Elle relie donc la *surface cutanée* du cou, du tronc et des quatre membres à la colonne grise postérieure de la moelle.

Il résulte des recherches de Ingbert que ces fibres *cutanées* représentent environ les quatre cinquièmes du nombre total de fibres centripètes amenées par les racines postérieures, soit, pour chaque moitié de la moelle, un peu plus de un demi-million de fibres afférentes.

Ces fibres se terminent périphériquement dans les couches profondes de l'épiderme. Nous savons, par l'expérience de tous les jours, que la sensibilité cutanée varie considérablement d'un endroit à l'autre du corps. Il est plus que probable que cette différence dans le degré de sensibilité doive être attribuée soit à une richesse plus grande en fibres nerveuses, soit à l'existence de terminaisons nerveuses spéciales.

Pour avoir une idée approximative du nombre de fibres nerveuses qui se rendent dans la peau des différentes régions du corps, ce que l'on a appelé la densité de l'inner-

vation cutanée, INGBERT a mis en regard d'une part, l'étendue exacte de la surface cutanée pour les différents segments du corps et d'autre part, le nombre de fibres cutanées qui leur sont destinées.

Or, il résulte des recherches de MEEH que, pour un homme de 36 ans, pesant 78 k. 3 et mesurant 1 m. 71, la surface totale du corps est de 2243490 millimètres carrés. Cette surface se décompose de la façon suivante :

chaque membre supérieur	199,860 mm²
chaque membre inférieur	501,680 mm²
la moitié du cou et le tiers de la moitié de la tête	72,446 mm²
la moitié du tronc	294,160 mm²

Connaissant le nombre de fibres cutanées renfermées dans les racines postérieures de tous les nerfs spinaux, INGBERT a pu établir, par un calcul bien simple, que chaque fibre sensible innerve une surface cutanée de :

1mm²,08 au cou et à la tête,
1mm²,30 au membre supérieur,
2mm²,45 au membre inférieur,
3mm²,15 au tronc.

Il est évident que ces chiffres ne peuvent avoir qu'une valeur approximative. Pour avoir une idée de la sensibilité réelle, ou même de la richesse réelle en fibres nerveuses des différentes régions de la surface cutanée, il faudrait pouvoir tenir compte, non seulement du nombre total de fibres nerveuses qui s'y terminent, mais encore du nombre de fibrilles nerveuses intraépidermiques provenant de chacune de ces fibres nerveuses, ainsi que de la disposition spéciale qu'y affectent ces fibrilles nerveuses au point de vue de leur fonction de réceptivité vis-à-vis des excitations externes.

Toutes ces fibres cutanées, devenues des fibres *courtes* ou fibres *myélopètes* des cordons postérieurs de la moelle, vont se terminer, par des ramifications libres,

FIG. **706**.
Coupe transversale de la moelle dorsale d'un embryon de vache montrant les collatérales des fibres des cordons postérieurs.

dans toutes les régions de la substance grise du même côté et même dans la substance grise de la corne postérieure du côté opposé, FIG. **706**.

Ces masses grises représentent donc les *noyaux terminaux* pour les fibres courtes des cordons postérieurs, ou fibres de la sensibilité cutanée ; en même temps elles sont les *noyaux d'origine* : 1°) pour toutes les fibres ascendantes longues qui ont pour fonction de transmettre aux centres nerveux supérieurs toutes ces excitations recueillies à la surface du corps ; 2°) pour de nombreuses fibres courtes, médullaires ou autres, intervenant dans le mécanisme des mouvements réflexes.

La *partie centrale* de la voie de transmission de la sensibilité cutanée est formée d'un grand nombre de neurones superposés : neurones médullo-cérébelleux, cérébello-olivaires, olivo-thalamiques et thalamo-corticaux.

Chaînons médullo-cérébelleux. Il résulte des recherches expérimentales faites sur les animaux et des observations anatomo-pathologiques faites sur le névraxe de l'homme, que cette voie longue commence, dans la moelle épinière, par deux faisceaux de fibres nerveuses situés à la périphérie du cordon latéral : le faisceau cérébelleux de Flechsig et le faisceau de Gowers.

Faisceau cérébelleux. Les fibres du faisceau cérébelleux ont leurs cellules d'origine dans la colonne de Clarke du même côté, colonne grise dans laquelle se terminent

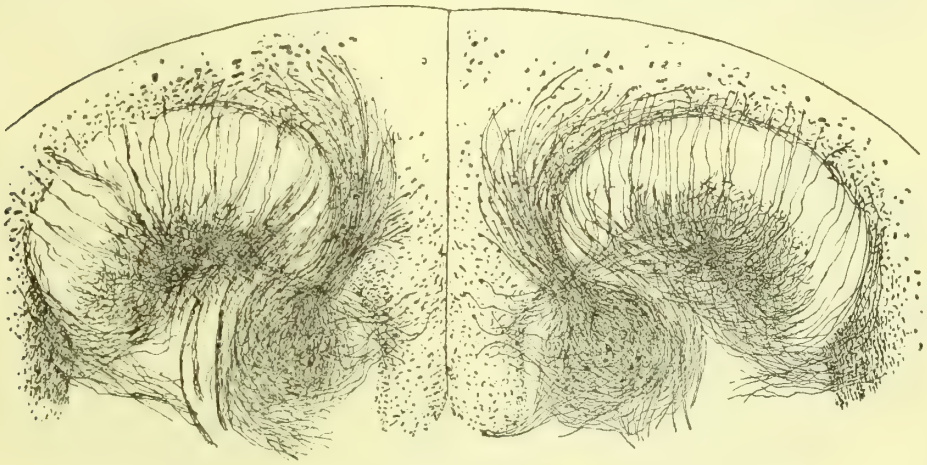

Fig. **707**,
Collatérales des fibres du cordon postérieur se terminant dans la colonne de Clarke. Moelle épinière d'un enfant âgé de 7 mois.

un grand nombre de collatérales courtes des fibres des cordons postérieurs, fig. **707**. Ce sont donc des *fibres directes*.

Ce faisceau monte ensuite à travers toute la longueur de la moelle épinière, plus ou moins intimement confondu avec le faisceau de Gowers, fig. **708**. Il augmente constamment de volume par l'adjonction de nouvelles fibres nerveuses. Arrivées à la partie inférieure du myélencéphale, les fibres de ce faisceau cérébelleux se séparent insensiblement des fibres du faisceau de Gowers. Elles s'inclinent en arrière, en contournant la racine spinale du nerf trijumeau, fig. **709**, **710**, **711**, **712**, pour se rendre dans le segment externe du pédoncule cérébelleux inférieur ou corps restiforme, fig. **713**, **714**.

Fig. **708**.

Coupe transversale de la moelle cervicale (lapin) montrant à gauche la dégénérescence des faisceaux médullo-cérébelleux après section complète de la moelle dorsale inférieure.

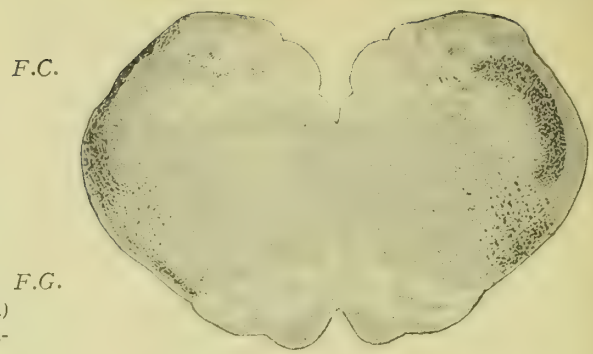

Fig. **711**.

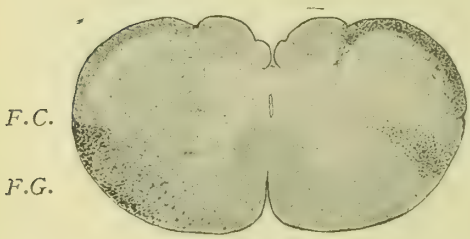

Fig. **709**.

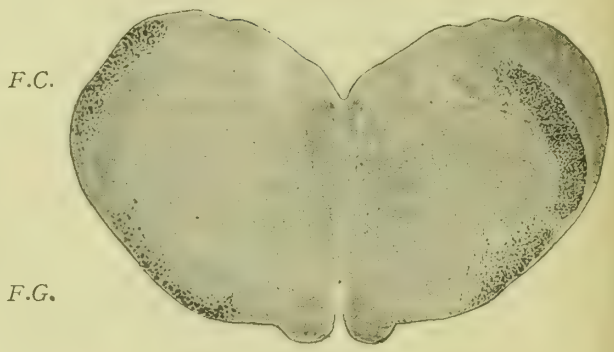

Fig. **712**.

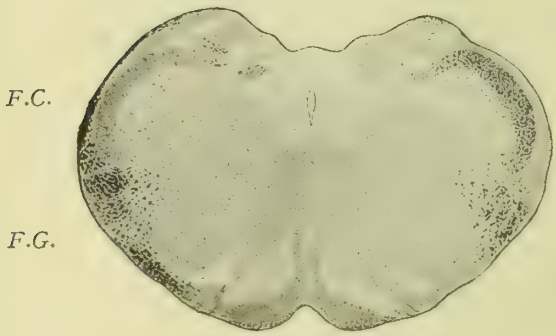

Fig. **710**.

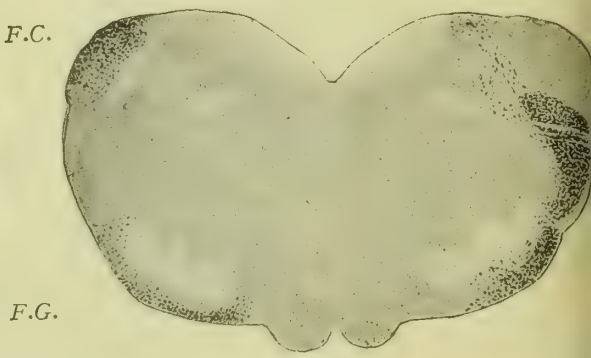

Fig. **713**.

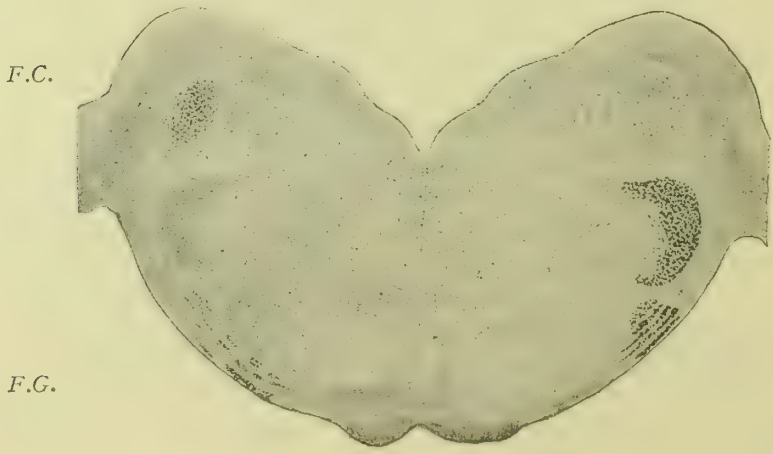

Fig. **714**.

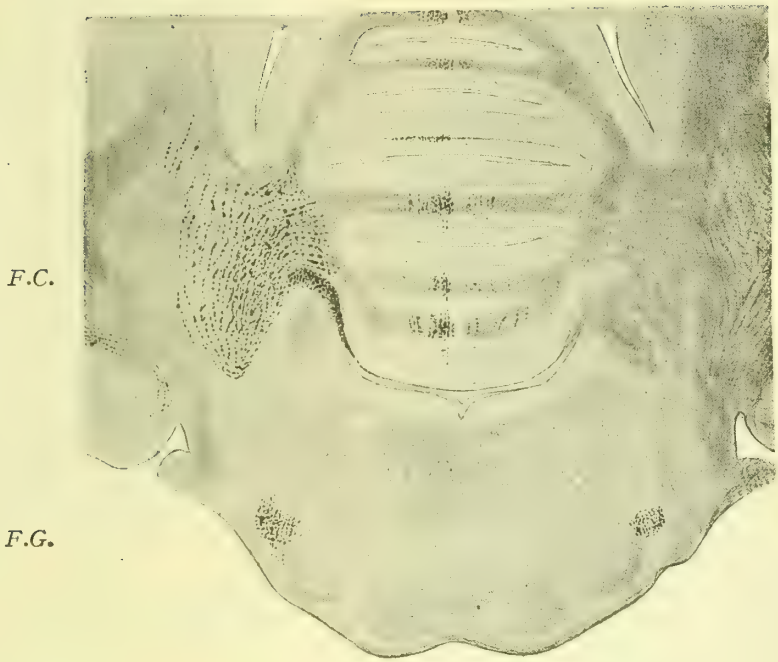

Fig. **715**.

Fig. **709** à **715**. Serie de coupes transversales provenant du tronc central d'un lapin et montrant, dans leur moitié gauche, la dégénérescence du faisceaux cérébelleux *F.C.*, et du faisceau de Gowers, *F.G.*, après hémisection de la moelle au niveau du premier nerf cervical.

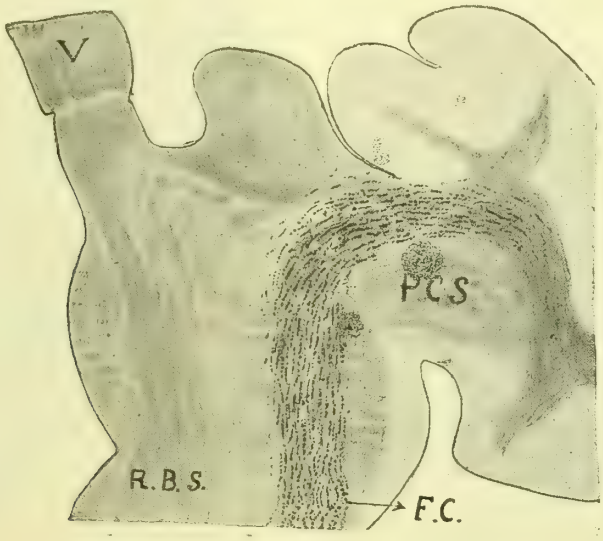

Fig. **716**.

Coupe sagittale du tronc cérébral d'un lapin montrant en dégénérescence les fibres du faisceau cérébelleux de Flechsig.

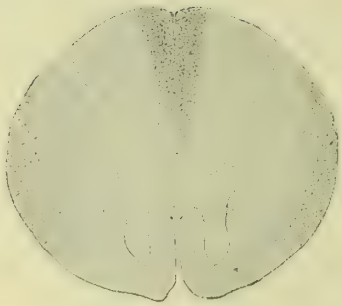

Fig. 717.

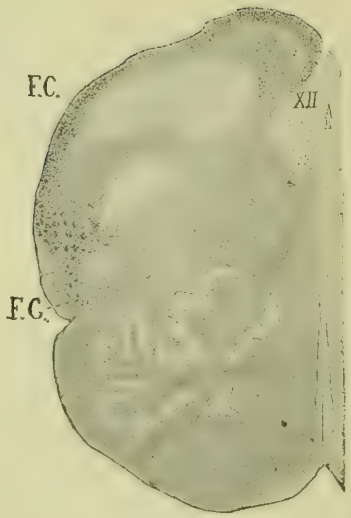

Fig. 720.

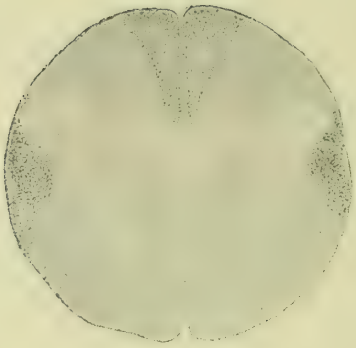

Fig. 718.

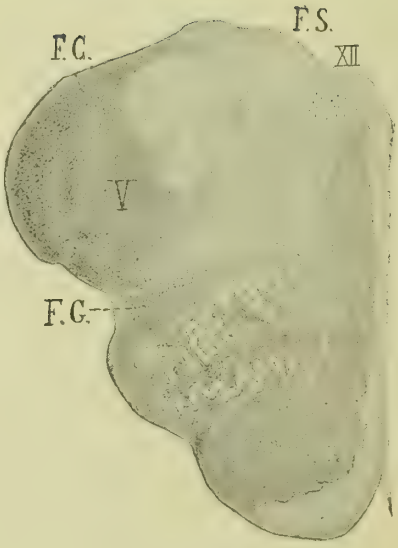

Fig. 721.

Fig. 719.

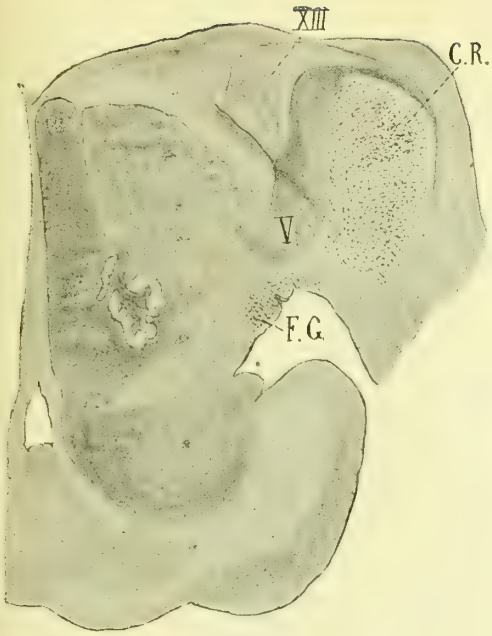

FIG. **722**.

VIII : Racine descendante du nerf vestibulaire.
V : Racine spinale du nerf trijumau.
C. R. : Corps restiforme.
F. G. : Faisceau de GOWERS.

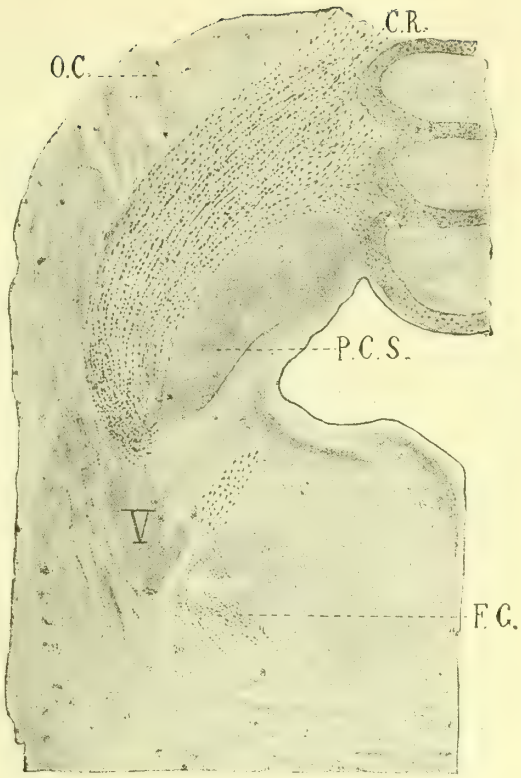

FIG. **724**.

C. R. : Corps restiforme pénétrant dans le cervelet entre le noyau denté ou olive cérébelleuse O. C., et le pédoncule cérébelleux supérieur, P. C. S.
V. : Racine spinale du nerf trijumeau.
F. G. : Faisceau de GOWERS. Dans le pédoncule cérébelleux moyen, quelques fibres en dégénérescence provenant du faisceau de GOWERS. FIG. **723**.

FIG. **723**.

VI : Noyau d'origine du nerf oculo-moteur externe.
VII : Noyau d'origine du nerf facial.
C. R. : Corps restiforme.
F, G. : Faisceau de GOWERS abandonnant un certain nombre de fibres au pédoncule cérébelleux moyen.

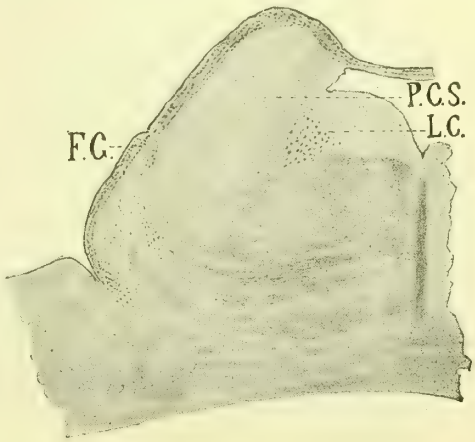

FIG. **725**.

P. C. S. :Pédoncule cérébelleux supérieur.
L. C. : Locus cœruleus.
F. G. : Fibres du faisceau de GOWERS contournant le pédoncule cérébelleux et pénétrant dans la valvule de VIEUSSENS.

FIG. **717** à **725** : Série de coupes transversales provenant du névraxe d'un homme mort à la suite de compression médullaire au niveau du 6e et 7e segment dorsal.

Celui-ci monte dans la partie latérale du métencéphale jusque vers le tiers inférieur du noyau masticateur du nerf trijumeau. Là, FIG. **716**, ses fibres se recourbent brusquement en arrière ; elles s'écartent en éventail les unes des autres, contournent la face externe du pédoncule cérébelleux supérieur correspondant, en occupant tout l'intervalle laissé libre entre ce pédoncule et l'olive cérébelleuse, et vont s'épanouir dans l'écorce cérébelleuse de la partie postérieure du ver supérieur en grande partie du même côté, en partie aussi du côté opposé en passant par la commissure supérieure et antérieure du cervelet, FIG. **715**. En tenant compte de son origine dans la moelle épinière et de sa terminaison dans le cervelet, le faisceau cérébelleux de FLECHSIG devrait s'appeler *faisceau médullo-cérébelleux dorsal.*

Faisceau de Gowers. Ce faisceau existe, dans le cordon latéral, au-devant du faisceau cérébelleux avec lequel il se confond intimement, FIG. **717**. Ses fibres constitutives ont leurs cellules d'origine dans la substance grise médullaire. Cette origine n'est pas exactement connue.

On admet généralement que ces fibres proviennent en petite partie des cellules de la corne postérieure du même côté et, en majeure partie, de celles de la corne postérieure de la moitié opposée de la moelle. Ces fibres croisées, pour se rendre dans le faisceau de GOWERS, passent tout d'abord par la commissure blanche. Arrivées dans le cordon antérieur du côté opposé, elles se recourbent en haut pour devenir ascendantes. Pendant ce trajet ascendant elles s'inclinent cependant lentement en dehors, de façon à contourner la corne grise antérieure du cordon latéral [LUBOUSCHINE (1)]. Les fibres du faisceau de GOWERS sont principalement des *fibres croisées.* Ce faisceau monte dans la moelle épinière en augmentant insensiblement de volume par l'adjonction constante de nouvelles fibres nerveuses. Pendant tout ce trajet, il forme, avec le faisceau cérébelleux, la zone périphérique du cordon latéral.

Arrivés à la partie inférieure du myélencéphale, FIG. **718**, les deux faisceaux se séparent insensiblement l'un de l'autre. Le faisceau cérébelleux dorsal s'incline en arrière en contournant la racine spinale du nerf trijumeau, FIG. **719** et **720**, tandis que le faisceau de GOWERS monte dans le faisceau latéral du bulbe, au-devant de la racine du nerf de la cinquième paire, FIG. **719**, **720**, **721** et **722**.

Il traverse ainsi toute la hauteur du bulbe, étant situé dans le voisinage immédiat de la surface libre du myélencéphale, plus ou moins confondu avec les fibres descendantes du faisceau rubro-spinal et les fibres réticulo-spinales avec lesquelles il forme le *faisceau hétérogène.* Arrivé dans le pont de VAROLE, il devient plus profond, étant recouvert par la masse des fibres transversales qui prennent part à la constitution du pédoncule cérébelleux moyen, FIG. **723**. Il passe successivement entre la racine spinale du trijumeau en arrière et en dehors, le noyau du facial en arrière et en dedans, et l'olive supérieure en dedans, découpé en faisceaux plus petits par les fibres du corps trapézoïde. Au niveau de l'extrémité supérieure du noyau masticateur, FIG. **724** et **725**, il s'incline en arrière, en passant au-dessus des fibres radiculaires du nerf de la cinquième paire, longe la face externe du pédoncule cérébelleux supérieur en devenant de plus en plus superficiel, puis se recourbe en dedans en contournant ce pédoncule et pénètre dans la valvule de VIEUSSENS,

par la substance blanche de laquelle il gagne l'extrémité antérieure du ver supérieur du cervelet. Ce trajet des fibres du faisceau de Gowers apparait avec une extrême

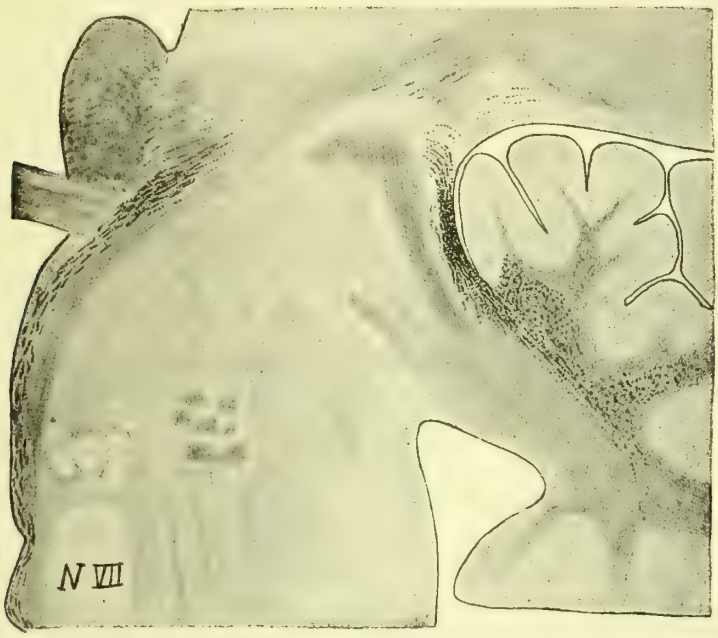

Fig. 726.

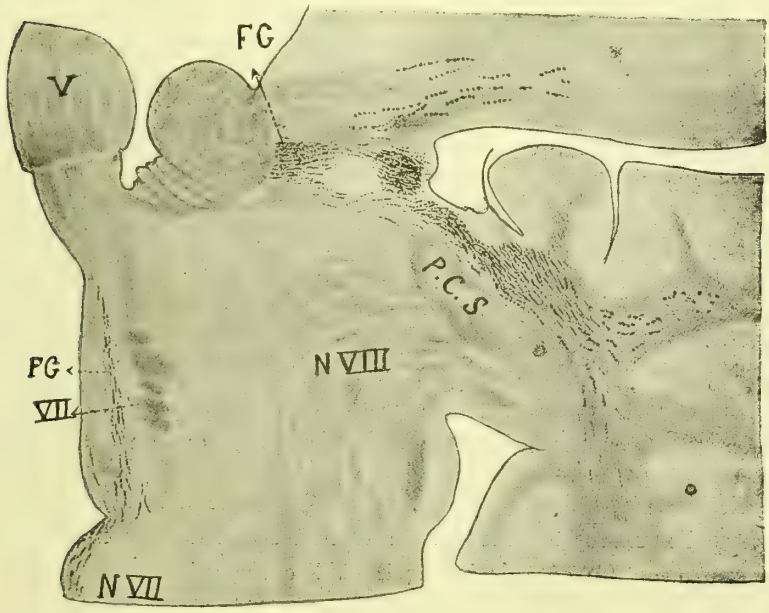

Fig. 727.
Coupes sagittales du tronc cérébral d'un lapin montrant en dégénérescence les fibres du faisceau de Gowers.

netteté sur une série de coupes sagittales, fig. 726 et 727. En contournant le pédoncule cérébelleux, les fibres du faisceau de Gowers font quelquefois saillie

sur sa face externe, en devenant ainsi les *faisceaux arqués supérieurs* de l'isthme de rhombencéphale.

Toutes les fibres du faisceau de Gowers ne prennent cependant pas ce chemin vers le cervelet. Dans les coupes du tronc cérébral d'un homme mort à la suite d'une compression médullaire au niveau du 6me et 7me segment dorsal, dont nous avons pu étudier le névraxe au moyen de la méthode de Marchi (2 et 3), nous avons vu un petit nombre de fibres se détacher du faisceau de Gowers pendant son trajet dans la protubérance, fig. **723** ; ces fibres pénètrent dans le pédoncule cérébelleux moyen du même côté, fig. **724**, et par là se rendent dans le cervelet.

Ce fait est intéressant à signaler. Il en résulte, en effet, que les fibres ascendantes de la moelle épinière destinées au cervelet gagnent cet organe à la fois par les trois paires de pédoncules : les fibres du faisceau cérébelleux passent par le pédoncule inférieur, tandis que les fibres de faisceau de Gowers arrivent au cervelet par le pédoncule supérieur et par le pédoncule moyen. Ce fait a été retrouvé plus récemment par Collier et Buzzard (20).

Toutes les fibres ne se terminent pas dans le cervelet. Au moment où le faisceau se recourbe d'avant en arrière pour contourner le pédoncule supérieur, quelques fibres s'en détachent pour entrer dans le lemniscus latéral et se terminer dans l'éminence inférieure des tubercules quadrijumeaux, fig. **726** et **727**.

En se basant sur l'origine des fibres du faisceau de Gowers dans la substance grise de la moelle et sur leur terminaison dans l'écorce cérébelleuse, ce faisceau mériterait d'être désigné sous le nom de *faisceau médullo-cérébelleux antérieur* ou *ventral*.

Ces résultats de nos recherches personnelles faites sur le trajet des fibres du faisceau de Gowers chez le lapin, le chien et aussi chez l'homme (3) concordent dans leurs grandes lignes avec les résultats des recherches expérimentales de Löwenthal (4), Auerbach (5), Mott (6), Tooth (7), Pellizzi (8), Patrick (9), Thomas (10) et Wallenberg (11), et avec les observations anatomo-pathologiques faites sur le névraxe de l'homme par Patrick (9), Hoche (12), Bruce (13), Thomas (10), Solder (14), Quensel (15), Collier et Buzzard (20), etc.

Cette terminaison de toutes les fibres du faisceau de Gowers dans l'écorce cérébelleuse n'est pas admise par tous les auteurs. Mott, chez le singe, et Kohnstamm, chez le lapin, ont pu poursuivre une partie de ces fibres jusque dans le tubercule quadrijumeau supérieur et la couche optique. Chez le lapin, Wallenberg a vu des fibres se terminer dans les tubercules quadrijumeaux inférieurs et supérieurs, d'autres passer le raphé pour pénétrer dans le faisceau longitudinal postérieur et se terminer dans une masse grise voisine de la commissure postérieure. Thomas décrit, chez le chat, des fibres qui se rendent dans le tubercule quadrijumeau supérieur. Dans nos nombreuses recherches expérimentales sur le lapin et le chien nous n'avons jamais vu des fibres dégénérées dépasser le tubercule quadrijumeau inférieur.

Chez l'homme, Hoche a vu toutes les fibres se terminer dans le cervelet, Bruce a pu poursuivre un très petit nombre de fibres jusque dans le tubercule quadrijumeau inférieur. Pour v. Solder, Quensel, Henneberg (21), Amabilino (22), Bianchini (23), Collier et Buzzard, un petit faisceau de fibres se laisserait poursuivre jusque dans la couche optique.

Le chainon médullo-cérébelleux représente donc à la fois une voie directe (faisceau de Flechsig) est une voie croisée (faisceau de Gowers) reliant la corne grise postérieure d'un côté de la moelle à l'écorce grise de la partie supérieure du lobe médian du cervelet.

Nous avons vu antérieurement que les fibres du faisceau médullo-cérébelleux dorsal servent plus que probablement à la transmission de la sensibilité *tactile*. *La voie de la sensibilité tactile* est donc, dans la moelle épinière, une *voie directe*, comme la voie de la sensibilité musculaire.

Les fibres du faisceau de Gowers transmettent incontestablement, vers les centres nerveux supérieurs, les impressions douloureuses et thermiques amenées dans la moelle par les fibres des racines postérieures. Ces fibres représentent donc la voie de transmission de la douleur et de la température. La *voie de la sensibilité thermo-algésique* est donc, le long de la moelle épinière, une voie croisée.

Chainon cérébello-olivaire. Il résulte de nos recherches expérimentales (16), que la destruction de l'écorce grise de la partie supérieure du lobe médian est uniquement suivie de la dégénérescence secondaire de nombreuses fibres nerveuses, pouvant se poursuivre jusque dans l'olive cérébelleuse et probablement aussi jusque dans les noyaux du toit. Au chainon ascendant médullo-cérébelleux doit donc faire suite un chainon très court cérébello-olivaire. La distinction entre neurones appartenant à la voie de la sensibilité tactile et neurones appartenant à la voie de la sensibilité thermo-algésique, si nette le long de la moelle épinière, ne se retrouve plus dans le chainon cérébello-olivaire.

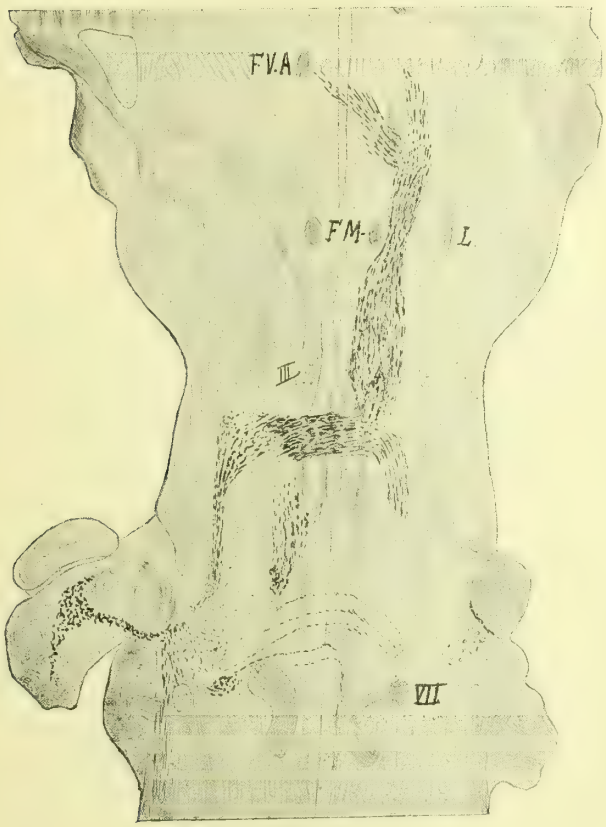

Fig. 728.
Dégénérescence des fibres du pédoncule cérébelleux supérieur gauche.

Chainon olivo-thalamique. Toutes les cellules constituantes de l'olive cérébelleuse envoient leur axone dans le pédoncule cérébelleux supérieur du côté correspondant.

Nous avons vu que les fibres de ces pédoncules subissent un entrecroisement complet dans la partie inférieure du mésencéphale, fig. 728.

Au sortir de la commissure de Wernekink, un grand nombre de ces fibres ascendantes se terminent : soit dans le pont de Varole et la partie supérieure du bulbe (faisceau cérébelleux descendant), soit dans le noyau rouge, soit dans le noyau d'origine du nerf oculo-moteur commun. Un petit nombre seulement de ces fibres se laissent poursuivre jusque dans la couche optique du même côté et du côté opposé, sans que l'on connaisse exactement la masse grise thalamique où a lieu cette terminaison. Ces dernières fibres seules constituent le

chainon olivo-thalamique chargé de conduire jusque dans l'écorce cérébrale les impressions de douleur et de température recueillies par les fibres nerveuses périphériques.

Chainon thalamo-cortical. Les impressions de douleur et de température recueillies

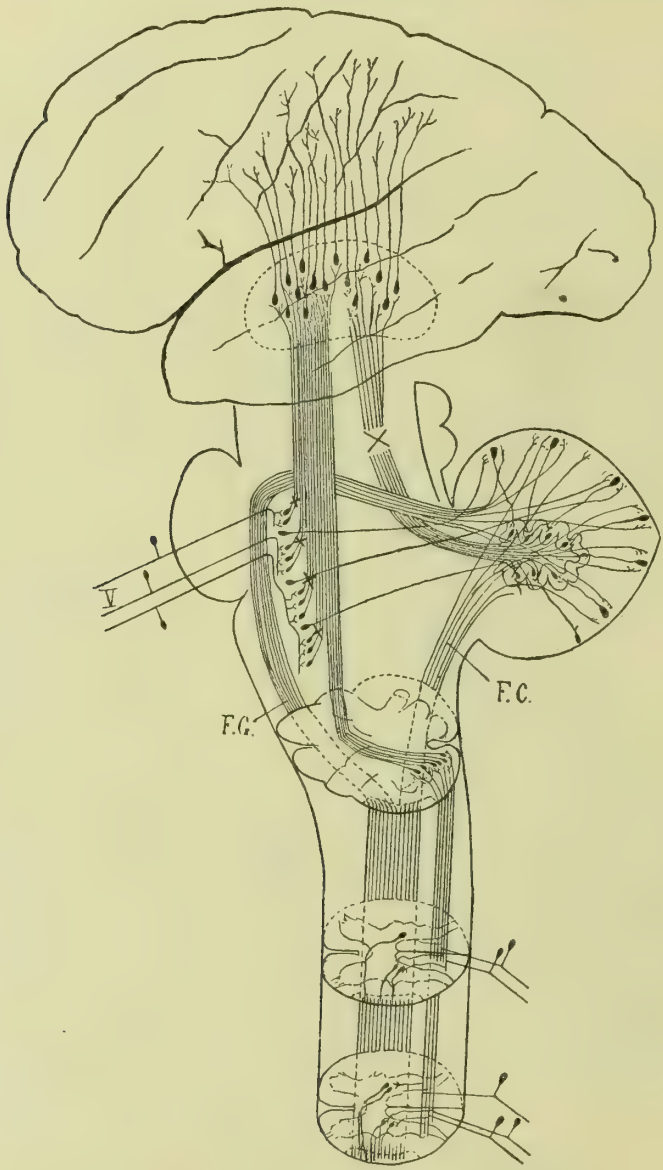

Fig. 729.

Schéma montrant la constitution des voies ascendantes longues d'origine médullaire : la voie musculo-corticale et la voie tégumento-corticale.

par les fibres des racines postérieures pouvant devenir *conscientes*, nous devons donc admettre l'existence d'une voie ascendante se laissant poursuivre jusque dans

l'écorce cérébrale. Il doit donc exister un neurone thalamo-cortical faisant suite au neurone olivo-thalamique et se terminant plus que probablement dans l'écorce grise des circonvolutions centrales et du lobule paracentral, comme le neurone thalamo-cortical appartenant à la voie de la sensibilité musculaire.

Les cinq groupes de neurones superposés :

1) les *neurones tégumento-médullaires*, neurones directs reliant la surface cutanée du cou, du tronc et des quatres membres à la colonne grise postérieure de la moelle,

2) les *neurones médullo-cérébelleux*, ou neurones à la fois directs et croisés reliant la colonne de Clarke et la corne grise postérieure à l'écorce grise du lobe médian du cervelet,

3) les *neurones cérébello-olivaires*, ou neurones (directs ou croisés (?)) reliant l'écorce cérébelleuse au noyau dentelé,

4) les *neurones olivo-thalamiques*, ou neurones croisés reliant l'olive cérébelleuse à la couche optique et

5) les *nenrones thalamo-corticaux*, ou neurones directs reliant le thalamus à la sphère tactile,

constituent donc par leur ensemble la voie ascendante longue *tégumento-corticale*, fig. **729**, ou voie de transmission de la sensibilité cutanée sous toutes ses formes.

Les voies courtes médullaires.

Mais, dans la substance grise de la moelle, les fibres myélopètes des racines postérieures ne se mettent pas uniquement en connexion avec les cellules d'origine des fibres des deux faisceaux médullo-cérébelleux. Elles se mettent encore en connexion avec toutes les autres cellules médullaires : soit avec les cellules radiculaires de la corne grise antérieure, par l'intermédiaire des collatérales longues reliant directement la fibre radiculaire postérieure aux cellules d'origine des fibres antérieures ; soit avec les cellules des cordons, au moyen des collatérales courtes se terminant dans toutes les régions de la corne postérieure.

Nous avons vu que ces cellules des cordons (abstraction faite de celles qui donnent origine aux fibres des faisceaux médullo-cérébelleux) envoient leur axone dans la substance blanche de la moelle, où ils vont prendre part à la constitution des différents faisceaux fondamentaux, soit comme fibres ascendantes, soit comme fibres descendantes, soit, après bifurcation, à la fois comme fibres ascendantes et descendantes.

Ces collatérales courtes, avec les neurones médullaires donnant origine aux fibres des faisceaux fondamentaux, et les collatérales longues forment, par leur ensemble, les *voies courtes médullaires* ou partie centripète des *voies réflexes*.

Ces voies courtes, interposées entre les fibres radiculaires afférentes de la moelle, et les cellules radiculaires ou cellules d'origine des fibres efférentes, forment un véritable appareil médullaire *autonome*, appartenant en propre à la moelle épinière et lui permettant de réagir, c'est-à-dire de répondre par des mouvements, à des excitations qui viennent ébranler les terminaisons nerveuses périphériques et cela en l'absence complète de toute connexion médullo-corticale ascendante et descendante.

C'est ce que l'on peut observer, avec la plus grande évidence, chez les mammifères après une section transversale complète de la moelle cervicale. C'est ce qui s'observe également chez l'homme, dans des cas de compression médullaire supprimant toute connexion ascendante et descendante entre la moelle et les centres nerveux supérieurs.

Dans ces cas particuliers, excessivement instructifs, la moelle se trouve réduite à fonctionner par les éléments nerveux qui lui appartiennent en propre. La sensibilité cutanée et la sensibilité musculaire se trouvent entièrement abolies, en tant que sensibilité consciente, car le malade porteur d'une telle lésion n'a plus conscience de la position de ses membres, de même qu'il ne perçoit aucune sensation, quelque vive qu'elle soit, portée sur sa surface cutanée. C'est bien là la preuve de l'interruption anatomique ou fonctionnelle de toutes les voies ascendantes médullaires. La motilité volontaire des muscles est totalement supprimée ; les muscles ont d'ailleurs perdu leur tonicité normale. Ils sont flasques, atoniques et, malgré les plus grands efforts, l'homme ne parvient pas à produire le moindre mouvement, preuve évidente de l'interruption anatomique on fonctionnelle de toutes les fibres descendantes d'origine corticale.

Ce tronçon isolé de la moelle est cependant capable de fonctionner, grâce à son appareil nerveux propre, c'est-à-dire les voies courtes, qui relie, directement ou indirectement, les fibres des racines postérieures aux cellules motrices de la corne antérieure et, par là, aux muscles périphériques. Ce qui le prouve à toute évidence, c'est qu'il suffit d'exciter la surface cutanée en une partie quelconque du corps dépendant, pour son innervation centripète et centrifuge, du tronçon inférieur de la moelle, pour voir survenir des réactions motrices, souvent violentes et généralement brusques, dans le membre excité et même quelquefois dans le membre du côté opposé, mouvements réactionnels d'origine purement médullaire dont le malade n'a pas conscience, qu'il voit le plus souvent se produire avec le plus vif étonnement et qu'il est absolument incapable d'arrêter, de modifier ou de régulariser. Cette activité médullaire, exclusivement réflexe,est, dans ces conditions déterminées, plus sensible même que dans les conditions normales, preuve incontestable que, chez l'homme normal, la réflectivité médullaire se trouve modérée par les connexions de la moelle avec les centres nerveux supérieurs.

C'est là, d'ailleurs, dans l'organisation interne de sa moelle, un reste atavique, un reliquat, un vestige en quelque sorte de ce qui existe beaucoup plus développé dans la moelle des autres mammifères. Car si, chez l'homme, ces mouvements réactionnels paraissent uniquement consister en une extension brusque du pied sur la jambe, avec flexion de la jambe sur la cuisse et de la cuisse sur le bassin — mouvements qui, dans leur ensemble, donnent assez bien l'impression d'un mouvement de défense — on voit, chez les autres mammifères et notamment chez le chien, ces mouvements réflexes présenter une coordination telle qu'ils reproduisent à s'y méprendre les mouvements normaux du trot et du galop d'un animal normal [Freusberg (17), Philippson (18)]. Si l'on descend plus bas encore dans l'échelle des êtres, on verra les mouvements réactionnels d'origine médullaire s'accompagner d'une coordination de plus en plus parfaite, témoin les mouvements si complexes et

en quelque sorte appropriés à un but donné que l'on peut observer chez la grenouille décapitée.

Ces mouvements réflexes, d'origine exclusivement médullaire, varient considérablement dans leur intensité et dans leur étendue, non seulement d'après l'intensité de l'excitation en un point donné, mais encore d'après la région cutanée où se porte l'excitation. Ils sont complètement différents des réflexes cutanés (plantaire, crémastérien, abdominaux), que l'on examine en clinique, ainsi que nous croyons l'avoir démontré (19). Ce qui le prouve, c'est que dans les lésions transversales complètes de la moelle cervico-dorsale, les réflexes cliniques cutanés sont *abolis*, tandis que les mouvements réflexes que nous avons ici en vue se trouvent considérablement *exagérés*. Les premiers ne peuvent donc pas être d'origine exclusivement médullaire, puisque, pour pouvoir se produire, ils nécessitent l'intervention des centres nerveux supérieurs. Il en est tout autrement des derniers, qui, non seulement peuvent se manifester après interruption de toutes les voies ascendantes et descendantes de la moelle, mais se manifestent même dans ces conditions avec plus d'énergie.

Pour pouvoir se manifester, les réflexes cutanés des cliniciens exigent d'ailleurs que l'excitation initiale porte sur une région déterminée de la surface cutanée ; et dans ces conditions la réaction motrice se localise dans des muscles connus d'avance. Il en est tout autrement pour les mouvements réflexes dépendant d'un tronçon isolé de la moelle. Ces réflexes se produisent quelque soit l'endroit excité, et leur manifestation motrice, tout en variant d'un individu à l'autre, est plus ou moins en rapport étroit avec l'intensité de l'excitation.

C'est pour faire ressortir cette différence, que nous avons proposé de désigner les mouvements réflexes d'*un tronçon isolé de la moelle* sous le nom de *réflexes anormaux* ou *réflexes pathologiques*, réservant la dénomination de *réflexes normaux* ou réflexes *physiologiques* aux réflexes cutanés examinés chez l'homme normal. Ces expressions prêtent cependant le flanc à la critique, puisqu'elles pourraient laisser supposer que le premier groupe de mouvements réflexes n'existerait pas dans les conditions normales. Or cela n'est pas, cette réflectivité médullaire existe toujours, mais, dans les conditions normales, ses manifestations sont modérées, inhibées par les connexions cortico-médullaires. Il serait donc plus conforme à la vérité d'appeler les uns des réflexes *d'origine médullaire*, les autres des reflexes d'origine *corticale*.

Ces réflexes médullaires ne pourraient se produire sans l'existence d'un appareil nerveux endogène interposé entre les fibres afférentes et efférentes de la moelle. Cet appareil endogène est représenté par les voies courtes. Pour qu'il puisse fonctionner, il faut que des excitations centripètes lui soient amenées par les fibres des racines postérieures appartenant à la voie de la sensibilité cutanée. Il résulte de là que les voies courtes de la moelle ne sont pas à opposer aux voies longues, mais forment une partie constituante de la voie de sensibilité tégumento-corticale.

Si l'on met maintenant en regard l'une de l'autre la voie musculo-corticale, ou voie de sensibilité musculaire, et la voie tégumento-corticale, ou voie de sensibilité cutanée, FIG. 729, il y a une chose qui frappe au premier abord : c'est la grande

simplicité de la voie musculo-corticale, comparée à la complexité de la voie tégumento-corticale.

La voie de transmission de la sensibilité musculaire semble se rendre, presque en ligne directe, des organes périphériques jusque dans l'écorce cérébrale.

Elle se trouve interrompue, il est vrai, dans les noyaux des cordons postérieurs et dans le noyau latéral de la couche optique, mais ces masses grises ont de particulier, qu'elles appartiennent tout entières à la voie de transmission musculo-corticale. Elles sont formées exclusivement par les ramifications terminales des fibres afférentes (fibres longues des cordons postérieurs et fibres médullo-thalamiques) et les cellules d'origine des fibres efférentes (médullo-thalamiques ou thalamo-corticales). Elles ne donnent pas origine à des fibres descendantes pouvant intervenir dans les mouvements réflexes. Ce sont donc de simples relais situés sur la voie centripète musculo-corticale, et où semble s'opérer une espèce de condensation des fibres afférentes, qui est telle que le nombre des fibres médullo-thalamiques est beaucoup moins considérable que celui des fibres radiculaires qui se terminent dans les noyaux des cordons postérieurs, de même que les fibres thalamo-corticales sont moins nombreuses que les fibres médullo-thalamiques. Pendant ce long trajet ascendant, la voie de conduction de la sensibilité musculaire abandonne à peine quelques fibres au tubercule quadrijumeau supérieur.

La voie de transmission de la sensibilité cutanée a une structure beaucoup plus complexe.

Formée de plus de 500,000 fibres nerveuses dans sa partie périphérique, elle aboutit à la couche optique, réduite à un nombre excessivement minime de fibres constituantes.

Nous pouvons supposer qu'elle subit, elle aussi, comme la voie de sensibilité musculaire, une réduction ou une condensation dans les masses grises qu'elle traverse. Mais ces masses elles-mêmes ont de caractéristique qu'elles donnent origine à des fibres *descendantes*, ou à des fibres courtes, qui n'interviennent pas dans la transmission tégumento-corticale.

D'ailleurs, à côté des fibres à destination corticale, la voie de sensibilité cutanée renferme un nombre considérable d'autres fibres centripètes qui n'ont pas pour fonction de conduire les excitations jusqu'à l'écorce, mais qui s'arrêtent dans les masses grises inférieures. Un premier arrêt important a lieu dans toute l'étendue de la substance grise médullaire. Pour s'en convaincre, il suffit de rappeler que les fibres afférentes sont au nombre de plus de 500 000, tandis que les fibres qui se rendent vers les centres nerveux supérieurs forment, toutes ensemble, une légère bordure le long de la périphérie du cordon latéral. Le nombre des fibres qui constituent les deux faisceaux médullo-cérébelleux n'a pas encore été déterminé, mais il est incontestable qu'il ne représente pas la dixième partie du nombre total des fibres afférentes reliant la surface cutanée à la moelle épinière. Ces fibres afférentes sont donc en majeure partie des fibres pour les voies courtes, allant se mettre en connexion soit avec les cellules motrices des cornes antérieures de la moelle, soit avec les cellules donnant origine aux fibres des faisceaux fondamentaux.

D'ailleurs, les fibres ascendantes longues des deux faisceaux médullo-cérébel-

leux ne gagnent pas toutes l'écorce cérébelleuse. Nous avons vu que quelques-unes d'entre elles se terminent dans le tubercule quadrijumeau inférieur. La plupart des auteurs admettent de plus que, pendant son trajet ascendant, le faisceau de Gowers abandonne des fibres à certaines masses grises du bulbe.

Les fibres cérébello-olivaires ne se rendent pas toutes dans l'olive cérébelleuse ; un certain nombre d'entre elles se terminent dans le noyau du toit d'où nait le faisceau cérébello-bulbaire.

Dans l'olive cérébelleuse n'arrivent pas seulement les axones des cellules de Purkinje du lobe médian, mais encore ceux des cellules de Purkinje des hémisphères cerébelleux qui n'interviennent pas dans la constitution de la voie ascendante médullaire.

Les fibres nées dans l'olive cérébelleuse se mettent en connexion avec le noyau rouge, avec les noyaux d'origine des nerfs moteurs oculaires et peut-être, par le faisceau cérébelleux descendant, avec les noyaux moteurs de la protubérance annulaire. Un petit nombre d'entre elles seulement arrivent à la couche optique.

Si l'on réfléchit à cette structure complexe de la voie tégumento-corticale, on arrive à se demander, non sans quelque raison, si la complexité de la voie cutanée n'est pas due à ce fait : qu'elle doit surtout être une voie de défense, permettant à l'organisme de répondre à une excitation donnée par des mouvements réflexes, soit médullaires, soit cérébelleux, soit mésencéphaliques, avant même que l'excitation externe produite n'arrive jusque dans l'écorce cérébrale et lui permette de répondre par des mouvements volontaires.

La voie de conduction de la sensibilité musculaire n'a pas à remplir cette fonction, puisqu'elle sert uniquement à nous renseigner sur l'état de contraction de nos muscles et permettre ainsi à l'écorce cérébrale d'entretenir et de régulariser, par voie réflexe, le tonus musculaire normal, tonus musculaire qui est, ainsi que nous le verrons plus loin, un tonus réflexe d'origine corticale.

Littérature.

(1) Lubouchine : *Contribution à l'étude des fibres endogènes du cordon antéro-latéral de la moelle cervicale.* Le Névraxe, Vol. III, 1901. — (2) Van Gehuchten : *Anatomie du système nerveux*, 3e éd. Vol. II p. 410, 1900. — (3) Van Gehuchten : *Les voies ascendantes du cordon latéral de la moelle épinière.* Le Névraxe. Vol. III, 1901. — (4) Löwenthal : Revue médicale de la Suisse Romande, 1885. — (5) Auerbach : *Beitrag zur Kenntniss der ascendirende Degeneration des Rückenmarks und zur Anatomie der Kleinhirnseitenstrangbahn.* Virchow's Archiv. Bd. 124. pp. 149-174, 1891. — (6) Mott : *Ascending degenerations resulting from lesions of the spinal cord in Monkeys*, Brain 1892. — *Experimental enquiry upon the afferent tracts of the central nervous system of the Monkey.* Brain, 1895. — *Die zuführende Kleinhirnbahnen des Rückenmarks bei dem Affen.* Monatschrift für Psychiatrie und Neurologie. Bd. I, 1897. — (7) Tooth : *On the destination of the antero-latéral ascending tract.* Brain. 1892 (Neurolog. Centralbl., 1893, p. 347). (8) Pellizzi : *Sur les dégénérescences secondaires à la suite de lésions de la moelle...* Arch. ital. de Biologie, 1895. — (9) Patrick : *Ueber aufsteigende Degeneration nach totaler Quetschung des Rückenmarkes.* Archiv f. Psychiatrie. Bd. xxv. Hft. 3, 1893, pp. 831-844. — *On the course and destination of Gowers Tract.* Journal of nervous and mental disease, 1896. — (10) Thomas : *Le cervelet.* Paris 1897. — (11) Wallenberg : *Eine bemerkenswerthe Gruppe centripetaler Fasern in*

Vorderseitenstrang des Kaninchens. Neurolog. Centralbl., 1899. — (12) Hoche : *Ueber secundäre Degeneration speciell des Gowers'schen Bündels, nebst Bemerkungen uber das Verhalten der Reflexe bei Compression des Ruckenmarkes,* — Archiv f. Psychiatrie, Bd. xxxviii, 1896. — (13) Bruce : *Note on the upper terminations of the direct cerebellar and ascending antero-lateral tracts.* Brain, 1898. — (14) v. Solder : *Degenerirte Bahnen im Hirnstamme bei Läsion des unteren cervicalmarkes.* Neurolog. Centralbl. 1897. — (15) Quensel : *Ein Fall von Sarcom der Dura spinalis.* Neurolog. Centralbl. 1898. — (16) Van Gehuchten : *Les pédoncules cérébelleux supérieurs.* Le Névraxe, Vol. VII, 1905. — (17) Freusberg : *Reflexbewegungen beim Hunde.* Pflüger's Archiv. 1874. — (18) Philippson : *L'autonomie et la centralisation dans le système nerveux des animaux.* Bruxelles, Falk, 1905. — (19) Van Gehuchten : *Reflexes cutanés et réflexes tendineux.* Le Névraxe, Vol. I, 1900. — (20) Collier and Buzzard : *The degenerations resulting from lesions of posterior nerve roots and from traverse lesions of the spinal cord in man.* Brain, 1903. — (21) Henneberg : *Ueber den centralen Verlauf des Gowers'schen Bündels beim Menschen.* Neurolog. Centralbl., 1901. — (22) Amabilino : *Sulle degenerazioni ascendenti specialmente del fascio di Gowers in un caso di compressione di Midollo.* Rivista di patologia nervose e mentale, 1900. — (23) Bianchini : *Contributo allo studio della degenerazioni ascendenti nelle lesioni transverse del midollo.* Rivista di patologia nervosa e mentale, 1901.

QUARANTE TROISIÈME LEÇON

La structure générale du système nerveux cérébro-spinal.

Les voies ascendantes d'origine bulbaire.
Les voies ascendantes d'origine bulbo-protubérantielle :
Voies vestibulaires. Voies cochléaires ou acoustiques.

Nous avons terminé les voies ascendantes d'origine médullaire. Il nous reste encore à étudier les voies nerveuses nées dans les parties supérieures du tronc cérébral ; notamment les voies ascendantes d'origine bulbaire et d'origine protubérantielle.

II

Voies ascendantes d'origine bulbaire.

Nous savons que dans le bulbe viennent se terminer toutes les fibres centripètes amenées par le nerf glosso-pharyngien, le nerf pneumo-gastrique, le nerf de Wrisberg ou racine centripète du nerf facial, de même qu'une partie au moins des fibres de la racine descendante du nerf vestibulaire et du nerf trijumeau. Les connexions centrales de ces deux derniers nerfs, ainsi que celles de la branche cochléaire du nerf de la huitième paire, peuvent être considérées comme constituant des voies d'origine bulbo-protubérantielle. Il nous reste donc à rechercher, dans le bulbe proprement dit, les voies centrales en connexion avec la partie sensitive des trois nerfs : pneumo-gastrique, glosso-pharyngien et facial.

Partie périphérique.

Le **nerf pneumo-gastrique** présente, sur le trajet de ses filets radiculaires centripètes, deux ganglions nerveux, le *ganglion pétreux* et le *ganglion plexiforme*, qui sont les homologues d'un ganglion spinal. Ils sont formés, comme ce dernier, de cellules nerveuses unipolaires dont le prolongement unique, à une distance variable de la cellule d'origine, se divise en un prolongement externe et un prolongement interne, FIG. **730**. Le prolongement externe, devenu le cylindre-axe d'une fibre périphérique va se terminer dans la muqueuse du pharynx, de l'œsophage, de l'estomac, du larynx, de la trachée-artère, des bronches et de leurs ramifications. Le prolongement interne, devenu cylindre-axe d'une fibre radiculaire, pénètre dans

le tronc cérébral, puis se recourbe en bas pour entrer dans la constitution de la racine descendante du pneumo-gastrique. Cette racine traverse de haut en bas la moelle allongée, en diminuant lentement de volume. On admet que ses fibres constituantes se terminent dans une longue et mince colonne grise, longeant la face interne de la racine, et qui représente le *noyau terminal* de toutes les fibres centripètes renfermées dans le nerf de la dixième paire.

Le **nerf glosso pharyngien** possède également deux petits ganglions *(jugulaire et pétreux)* situés sur le trajet de ses filets radiculaires. Ils sont constitués de cellules unipolaires. Le prolongement externe, né de la bifurcation du prolongement

Fig. **730**.
Deux cellules du ganglion plexiforme d'un chat nouveau-né.
pr. p. : Prolongement protoplasmatique.
pr. c. : Prolongement cylindraxile.

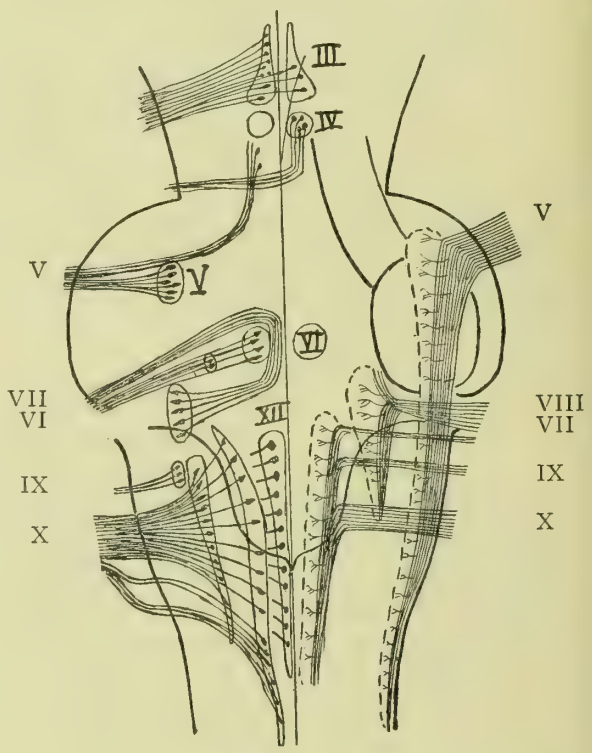

Fig. **731**.
Schéma montrant les noyaux d'origine et les noyaux de terminaison des nerfs craniens.

unique, devient le cylindre-axe d'une fibre périphérique. Toutes ces fibres vont se terminer dans la muqueuse qui recouvre le tiers postérieur du dos de la langue et la partie voisine des piliers du voile du palais.

Les prolongements internes pénètrent dans le tronc cérébral et s'y recourbent en bas, en formant la racine descendante du nerf glosso-pharyngien, dont les fibres constituantes se terminent dans une masse grise voisine : le *noyau terminal* de toutes les fibres centripètes du nerf de la neuvième paire.

Le **nerf de Wrisberg** présente, sur son trajet dans le canal de Fallope, un petit ganglion nerveux, le *ganglion géniculé*, formé de cellules unipolaires. Les pro-

longements externes vont devenir les fibres constituantes soit de la chorde du tympan, soit du nerf grand pétreux superficiel, pour se terminer dans la muqueuse qui recouvre les deux tiers antérieurs du dos de la langue (chorde du tympan) et celle qui recouvre la face antérieure du voile du palais et de ses piliers antérieurs. Les prolongements internes pénètrent dans le tronc cérébral où ils se recourbent en bas, pour former la racine descendante, dont les fibres constituantes se terminent dans la masse grise voisine, ou *noyau terminal* pour les fibres centripètes du nerf de la septième paire.

Toutes ces fibres descendantes des trois nerfs VII, IX et X forment, par leur ensemble, le *faisceau solitaire* du bulbe. Celui-ci est accompagné sur sa face interne par une colonne grise connue sous le nom de *noyau du faisceau solitaire*, FIG. **731**.

Partie centrale.

Si nous nous basons sur les connexions centrales ascendantes que nous avons étudiées dans la moelle épinière, nous pouvons supposer *à priori* qu'à chacun de ces trois nerfs centripètes, en connexion avec une masse grise du bulbe, correspondront une ou plusieurs voies ascendantes destinées à conduire, jusque dans l'écorce grise de l'hémisphère cérébral, les impressions de sensibilité recueillies par leurs terminaisons nerveuses périphériques. Guidé par cette idée, nous avons, sur un grand nombre de lapins, détruit la substance grise du plancher du quatrième ventricule dans le voisinage immédiat du faisceau solitaire (1). Dans aucune de nos expériences nous ne sommes parvenu à mettre en évidence, par la méthode de MARCHI, l'existence d'une voie ascendante bulbo-thalamique ou bulbo-corticale.

En présence de ces résultats négatifs constants, nous pouvons nous demander si une connexion corticale *doit* exister pour chacun de ces trois nerfs et, dans l'affirmative, si cette connexion doit s'établir de la même façon que les connexions ascendantes qui relient les racines postérieures des nerfs spinaux au cerveau terminal.

Un fait indiscutable, c'est que les trois nerfs bulbaires, VII, IX et X, ne sont pas comparables entre eux, ni comparables aux racines postérieures des nerfs médullaires.

Ce qui prouve qu'ils ne sont pas comparables entre eux, c'est que, au point de vue de la sensibilité, ils n'ont pas la même valeur physiologique. Les fibres centripètes du nerf de WRISBERG et du nerf glosso-pharyngien servent exclusivement à la transmission de la sensibilité *gustative*, tandis que celles du nerf pneumo-gastrique amènent vers les centres nerveux les impressions vagues de sensibilité recueillies dans les muqueuses de certains organes respiratoires et digestifs.

Ce qui prouve que ces nerfs bulbaires ne sont pas comparables aux nerfs centripètes en connexion avec la moelle épinière, c'est que chacun des nerfs médullaires renferme des fibres de sensibilité profonde ou musculaire et des fibres de sensibilité superficielle ou cutanée (tactile, douloureuse et thermique), ce qui n'est le cas pour aucun des trois nerfs bulbaires.

La chose est évidente pour le nerf de WRISBERG et le nerf glosso-pharyngien, puisque leurs fibres centripètes ne recueillent que les impressions de sensibilité gustative. Quant au nerf pneumo-gastrique, ses fibres motrices sont surtout destinées

à des muscles lisses, innervation qui se fait indirectement par l'intermédiaire du sympathique. Il innerve également les muscles striés du pharynx, du larynx et du cœur, mais rien ne prouve que ces muscles sont pourvus de fibres centripètes, ou fibres de sensibilité musculaire, d'autant plus que nous n'avons aucune conscience de la position respective des cartilages et des ligaments du larynx, pas plus que nous ne sommes renseignés sur l'état de contraction des muscles du pharynx et du cœur. Quant aux impressions de sensibilité qui se produisent sur les muqueuses des organes innervés par le pneumo-gastrique, elles se réduisent, pour autant qu'elles deviennent conscientes, à des sensations vagues de contact, de douleur et de température.

Nous basant sur ces considérations, nous pouvons admettre que, si des connexions corticales existent, elles ne doivent pas être les mêmes pour les trois nerfs VII, IX et X, ni être construites d'après le même plan que les voies ascendantes d'origine médullaire.

Nous savons que les impressions de sensibilité *gustative* arrivent jusqu'à la conscience. Une voie ascendante bulbo-corticale, en connexion avec le nerf de Wrisberg et le nerf glosso-pharyngien, *doit* donc exister. Cette voie commence incontestablement dans la colonne grise qui représente le noyau terminal pour les fibres centripètes de ces deux nerfs, c'est-à-dire la partie supérieure du noyau du faisceau solitaire, que nous ne sommes pas parvenu à léser dans nos recherches expérimentales. Dans l'état actuel de la science nous ignorons cependant complètement le trajet suivi par ces fibres bulbo-thalamo (?)- corticales, de même que la région spéciale de l'écorce où elles doivent aboutir.

Le nerf pneumo-gastrique ne renferme probablement pas de fibres centripètes *musculaires*. Une connexion, bulbo-thalamique comparable à la connexion médullo-thalamique, n'existe donc probablement pas. C'est ce qui explique sans doute les résultats négatifs de nos recherches expérimentales. Mais ce nerf renferme des fibres de sensibilité *cutanée* amenant, vers l'écorce cérébrale, des impressions vagues de contact, de douleur et de température. Si, dans le système nerveux central, les voies homologues sont construites d'après un plan uniforme, nous devons admettre pour le bulbe une voie ascendante analogue à la voie médullo-cérébello-thalamo-corticale, voie qui serait formée successivement d'un chainon bulbo-cérébelleux, cérébello-olivaire, olivo-thalamique et thalamo-cortical.

Fig. 732.

Fig. 732 et 733. Fibres réticulo-cérébelleuses ventrales et dorsales en dégénérescence.

L'existence de cette voie n'a pas encore été signalée jusqu'ici. Nous ne pouvons cependant pas oublier que, dans les recherches expérimentales que nous avons faites

sur le lapin (dans lesquelles nous avons détruit les masses grises du plancher du quatrième ventricule dans le voisinage du faisceau solitaire), nous avons vu des fibres dégénérées partir du point lésé et se rendre dans le corps restiforme du même côté et du côté opposé, FIG. **732** et **733**. Ces fibres *bulbo-cérébelleuses* ou *réticulo-cérébelleuses*, directes et croisées, entrent dans la constitution du corps restiforme et se rendent, avec les fibres du faisceau médullo-cérébelleux dorsal, jusque dans l'écorce grise du lobe médian du cervelet. Elles représentent peut-être pour le bulbe, ainsi que nous l'avons fait remarquer (1), la voie ascendante médullo-cérébelleuse établie par les fibres du faisceau de FLECHSIG et du faisceau de GOWERS. Une fois arrivée dans l'écorce grise du lobe médian du cervelet, cette voie se confondrait avec la voie de sensibilité cutanée d'origine médullaire.

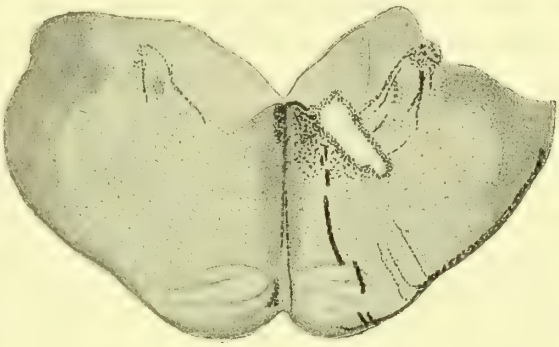

FIG. **733**.

III

Voies ascendantes d'origine bulbo-protubérantielle.

Trois nerfs périphériques envoient leurs fibres centripètes à la fois dans la protubérance annulaire et dans la moelle allongée. Ce sont le nerf vestibulaire et le nerf cochléaire, constituant ensemble le nerf acoustique, et la racine sensitive du nerf trijumeau.

Chacun de ces nerfs mérite une étude spéciale, parce que chacun d'eux possède des connexions centrales qui lui appartiennent en propre et qui sont complètement différentes de celles des deux autres. Ces trois nerfs ont d'ailleurs, au point de vue de la sensibilité, une valeur physiologique différente.

Le nerf vestibulaire recueille, dans la profondeur des canaux demi-circulaires du labyrinthe membraneux, des impressions vagues qui échappent complètement à la conscience, mais qui interviennent hautement dans le maintien de l'équilibre de notre corps dans l'espace. C'est le *nerf de l'équilibre*, comme les canaux demi-circulaires dont il provient sont les *organes de l'équilibre*.

Le nerf cochléaire transmet vers les centres nerveux les impressions auditives recueillies dans la profondeur de l'organe de CORTI du limaçon.

Quant au nerf trijumeau, il tient sous sa dépendance la sensibilité cutanée de la face et de la partie antérieure de la tête, de la muqueuse des fosses nasales et de la cavité buccale, de même que la sensibilité profonde des muscles, des tendons, des capsules et surfaces articulaires correspondantes.

A. *Voies vestibulaires.*

Elles sont formées, comme toute voie centripète, d'une partie périphérique et d'une partie centrale.

Partie périphérique.

Le nerf vestibulaire présente sur son trajet, au fond du conduit auditif interne, un petit ganglion gris connu sous le nom de *ganglion de Scarpa*. Celui-ci est formé de cellules nerveuses, fusiformes ou bipolaires, pourvues de deux prolongements indépendants. Le prolongement périphérique se termine, par des ramifications

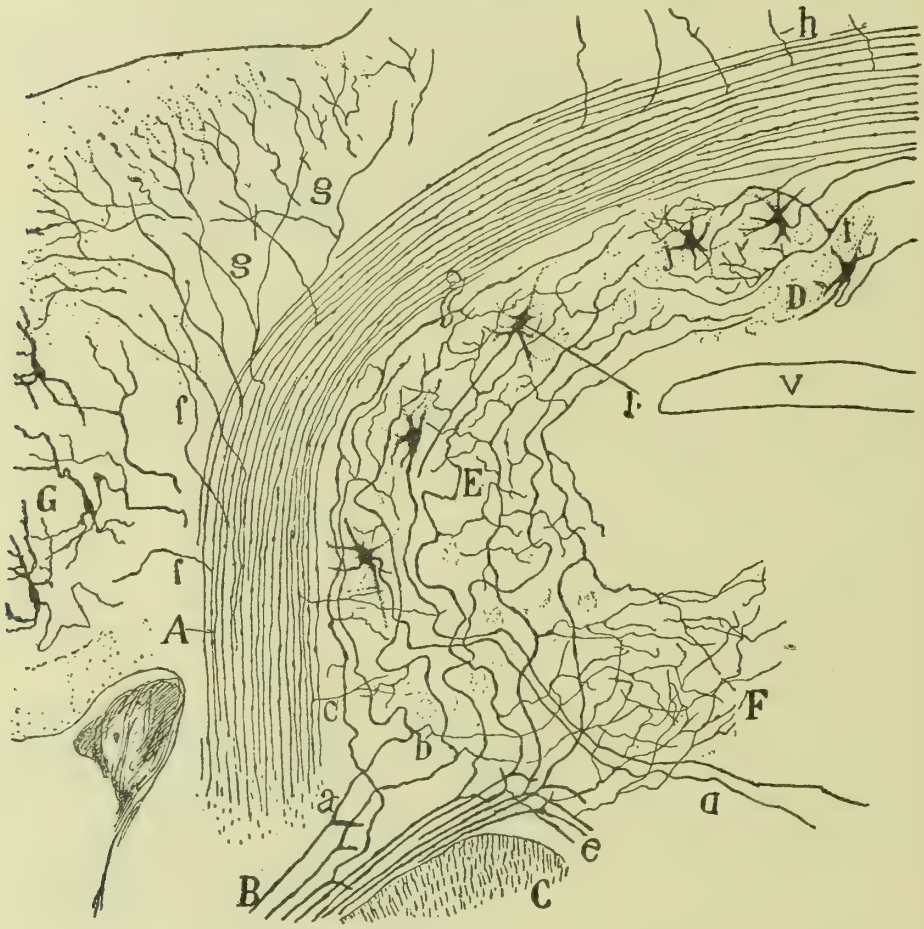

Fig. **734**.

Coupe frontale de la protubérance comprenant le pédoncule cérébelleux inférieur, le noyau de Deiters et le noyau de Bechterew. Souris nouveau née. (d'après Cajal).

A : Pédoncule cérébelleux inférieur.
B : Nerf vestibulaire.
C : Racine spinale du nerf trijumeau.
D : Noyau du toit.
E : Noyau de Bechterew.
F : Noyau de Deiters.
G : Olive cérébelleuse.
a et *e* : Bifurcation des fibres du nerf vestibulaire.
d : Axones des cellules constitutives du noyau de Bechterew.
I : Cellules du noyau cérébelloso-acoustique de Cajal.

libres, entre les cellules épithéliales de ce qu'on appelle improprement *taches acoustiques* dans le saccule, l'utricule et les ampoules des canaux demi-circulaires du labyrinthe membraneux. Le prolongement central va devenir une fibre constituante d'abord du nerf acoustique, puis de sa racine interne ou racine vestibulaire. Celle-ci

pénètre dans le tronc cérébral, entre la racine descendante du nerf trijumeau et la section du corps restiforme. Arrivées dans le voisinage du plancher du quatrième ventricule, les fibres de ce nerf vestibulaire se bifurquent : les branches descendantes se recourbent en bas pour former la racine descendante. Elles entrent dans la constitution du segment interne du pédoncule cérébelleux inférieur. Le long de la face interne de ce faisceau descendant se trouve une longue colonne grise, dont la partie supérieure, riche en cellules nerveuses volumineuses, constitue le *noyau à grosses cellules* ou *noyau de Deiters*, tandis que la partie inférieure prend le nom de *noyau vestibulaire*. Ces masses grises se continuent, en dedans, avec une autre masse faisant saillie sur le plancher du quatrième ventricule au niveau de la *région vestibulaire*, masse formée de cellules beaucoup plus petites et qui porte le nom de *noyau dorsal* ou *noyau principal* de la branche vestibulaire du nerf de la huitième paire.

La position de cette racine descendante, dans le segment interne du pédoncule cérébelleux inférieur, se laisse facilement déterminer par la méthode des dégénérescences secondaires, après section du nerf acoustique à son entrée dans le conduit auditif interne d'après la méthode que nous avons fait connaitre (3). Ces recherches, que nous avons faites plusieurs fois sur le lapin, montrent que le faisceau descendant occupe la partie la plus interne du pédoncule cérébelleux inférieur, séparé du corps restiforme par les fibres du faisceau cérébello-bulbaire. Pendant leur trajet descendant, ces fibres vestibulaires abandonnent des ramifications collatérales et terminales aux masses grises voisines : *noyau de Deiters, noyau principal ou triangulaire* et *noyau vestibulaire*.

Les branches ascendantes forment un petit faisceau de fibres qui s'incline en haut et en dedans, traverse une masse grise située au niveau de l'angle latéral du plancher du quatrième ventricule, le *noyau de Bechterew*, à laquelle elle abandonne des ramifications, pour se terminer, d'après les recherches de Cajal, dans le *noyau du toit* du cervelet, fig. **734**.

Toutes ces masses grises : noyau de Deiters, noyau de Bechterew, noyau triangulaire, noyau vestibulaire et même noyau du toit du cervelet, sont considérées comme les *noyaux de terminaison* des fibres périphériques. Elles doivent donc être en même temps les *noyaux d'origine* des fibres centrales, reliant indirectement les canaux demi-circulaires aux masses grises supérieures ou inférieures de l'axe cérébro-spinal.

Partie centrale.

Pour connaitre les connexions ultérieures de ces masses grises, nous avons essayé, à plusieurs reprises, de les détruire chez le lapin afin d'étudier les dégénérescences consécutives. Malheureusement la destruction isolée de ces masses grises est impossible à réaliser, à cause du voisinage immédiat du tubercule acoustique latéral et des fibres nerveuses qui en proviennent ; de telle sorte que, dans un cas donné, il est difficile d'établir exactement si les fibres en dégénérescence proviennent en réalité des masses grises en connexion avec le nerf vestibulaire, ou bien du tubercule latéral dans lequel se termine une partie des fibres du nerf cochléaire.

Un fait indiscutable, qui ressort de l'ensemble de nos recherches expérimentales (2), c'est que les grandes cellules nerveuses qui forment le noyau de Deiters donnent origine à des fibres nerveuses descendantes, qui pénètrent dans le cordon antéro-latéral de la moelle épinière. C'est le *faisceau vestibulo-spinal*.

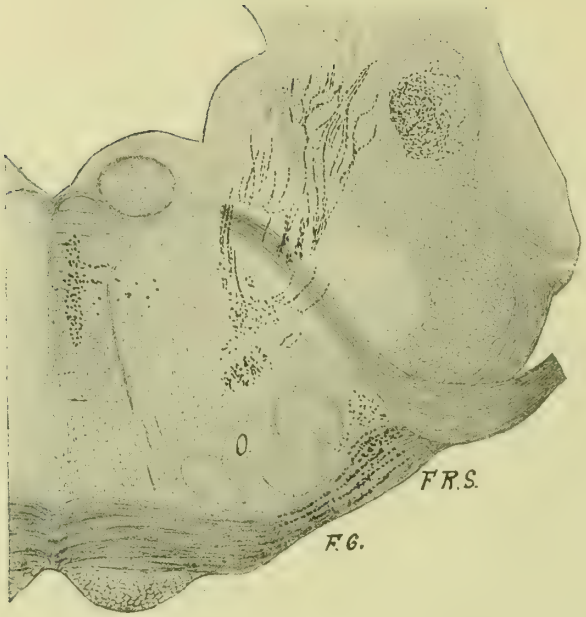

Fig. 735.

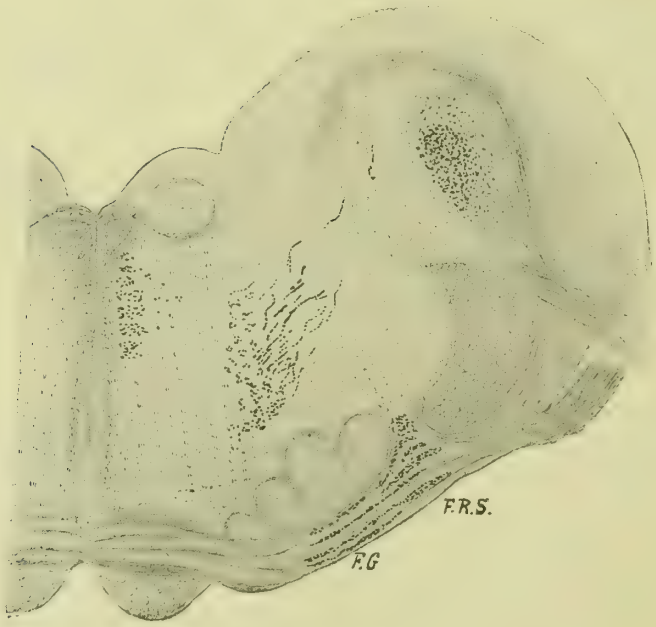

Fig. 736.

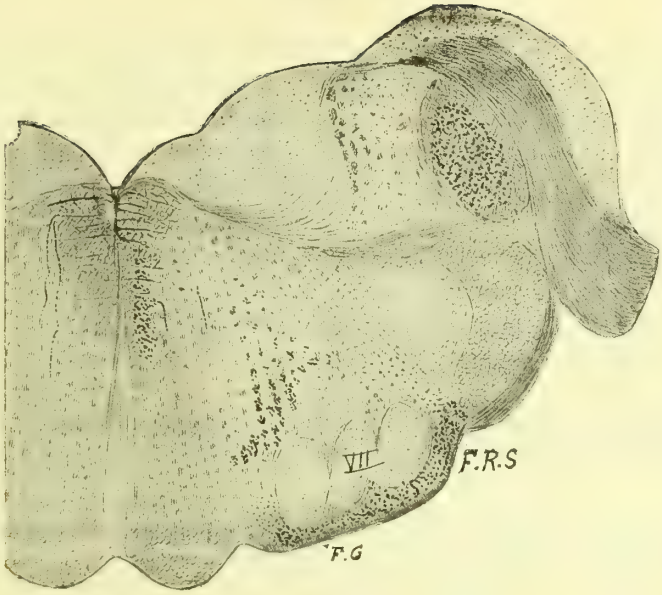

Fig. **737**.

Fig. **735**, **736**, **737**. Série de coupes transversales montrant en dégénérescence wallérienne indirecte la partie supérieure du faisceau vestibulo-spinal droite.

Fig. **738**.

Fig. **739**.

Fig. **740**.

Fig. **741**.

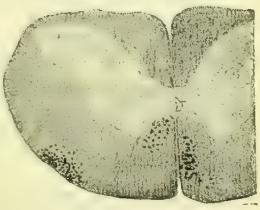

Fig. **742**.

Fig. **738** à **742**. Série de coupes transversales montrant en dégénérescence wallérienne directe la partie bulbaire et médullaire du faisceau vestibulo-spinal gauche.

Au sortir du noyau de DEITERS, les fibres de ce faisceau s'inclinent en avant et en dedans, en traversant le segment interne du pédoncule cérébelleux inférieur, FIG. **735**. Elles croisent ensuite la branche radiculaire externe du nerf facial, pour se recourber en bas et devenir descendantes au milieu de la formation réticulaire du métencéphale, un peu en arrière de l'olive supérieure, FIG. **736**. Elles passent ensuite derrière la partie interne du noyau d'origine du nerf facial, FIG. **737**, traversent de haut en bas le bulbe en dedans du noyau ambigu, en s'inclinant lentement en avant, FIG. **738**, **739** et **740**, pour venir former un petit faisceau de fibres descendantes, à la périphérie du cordon latéral de la moelle, immédiatement au-devant du faisceau médullo-cérébelleux antérieur, FIG. **741** et **742**.

Ce faisceau vestibulo-spinal a été établi dans son origine, son trajet et ses connexions par les recherches expérimentales de FERRIER et TURNER (3), RUSSELL (4), KLIMOFF (5), KOHNSTAMM (6), PROBST (7), FRASER (8) et les nôtres (2). THOMAS (9) l'a désigné sous le nom de *faisceau cérébelleux descendant*, parce qu'il croyait que ses fibres provenaient essentiellement de l'olive cérébelleuse, opinion partagée quelque temps par PROBST qui lui a donné le nom de *Kleinhirnvorderstrangbahn*. Les recherches de FERRIER et TURNER, RUSSELL, MUNZER et WIENER (10), KLIMOFF et les nôtres ont démontré que ces fibres descendantes sont indépendantes du cervelet.

FIG. **743**.

Il résulte encore de nos recherches expérimentales (11), qu'une lésion destructive, intéressant principalement le noyau de BECHTEREW, est suivie de la dégénérescence secondaire d'un large faisceau de fibres nerveuses se dirigeant en haut et en dedans, pour pénétrer bientôt, comme fibres ascendantes, dans la partie latérale du faisceau longitudinal postérieur du même côté, FIG. **743**. Ce faisceau (que nous avons appelé *faisceau triangulaire* à cause de sa forme au sortir du noyau de BECHTEREW, et qui serait peut-être mieux désigné sous le nom de *faisceau vestibulo-mésencéphalique)* traverse de bas en haut le pont de VAROLE et toute l'étendue du mésencéphale, en diminuant lentement de volume ; il disparait complètement au niveau de l'extrémité supérieure du noyau d'origine du nerf oculo-moteur commun.

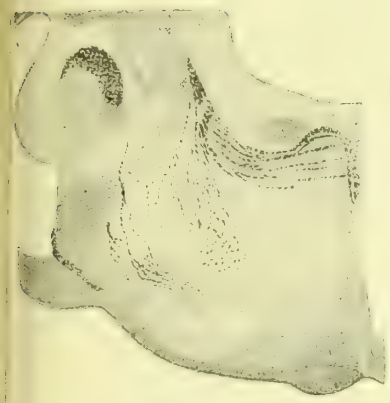

Fig. **744**.

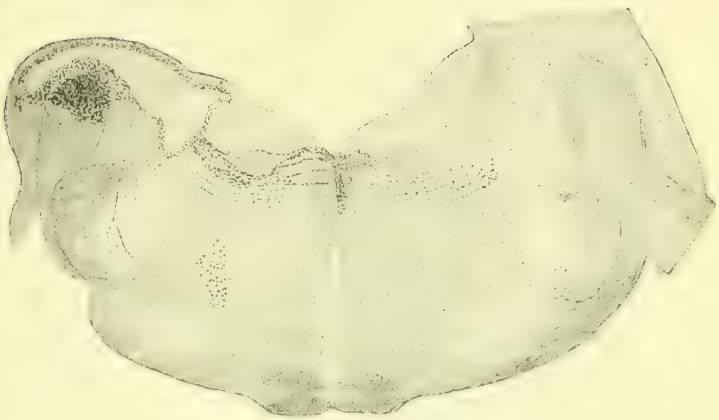

Fig. **745**.



Fig. **746**.

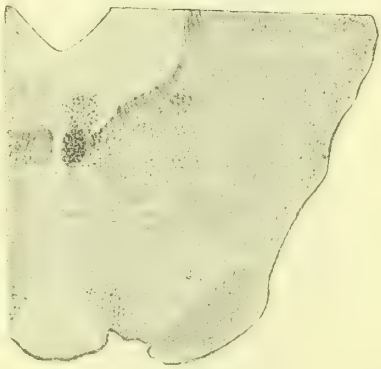

Fig. **747**.

Fig. **748**.

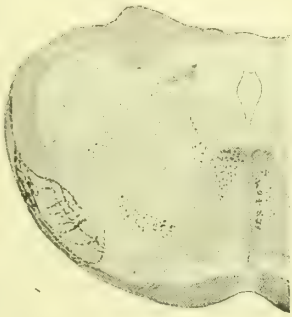

Fig. **749**.

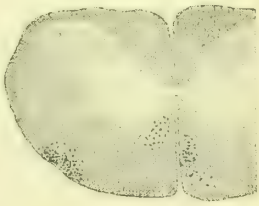

F.V.S.

Fig. **750**.

Série de coupes transversales montrant en dégénérescence les fibres du faisceau longitudinal postérieur provenant des noyaux terminaux du nerf vestibulaire.

A côté de ces deux faisceaux, ascendant et descendant, qui appartiennent incontestablement aux masses grises bulbaires en connexion avec le nerf vestibulaire, nous trouvons encore, dans la plupart de nos recherches expérimentales, des fibres en dégénérescence qui, au sortir des masses grises détruites, se dirigent transversalement en dedans, en passant au-devant de la branche radiculaire ascendante du facial, FIG. **744**, **745**. Arrivées au niveau du raphé, elles passent la ligne médiane pour entrer dans le faisceau longitudinal postérieur du côté opposé. Là, ces fibres se bifurquent (CAJAL) en branches ascendantes et en branches descendantes. Les branches ascendantes montent dans le faisceau longitudinal postérieur, abandonnent des collatérales aux noyaux d'origine des nerf moteurs oculaires et se laissent poursuivre jusque dans la couche optique, FIG. **746**, **747**. Les branches descendants traversent de haut en bas la moelle allongée, FIG. **748**, pour pénétrer dans le cordon antérieur de la moelle épinière où elles vont prendre part à la constitution de la zone pyramidale, FIG. **749** et **750**.

Toutes ces fibres transversales ne passent cependant pas le raphé. Un certain nombre d'entre elles se recourbent en bas, dans la partie dorsale de la formation réticulaire du même côté, au-devant de la branche ascendante du facial, FIG. **745**. Elles traversent le bulbe en s'inclinant lentement en dedans, FIG. **748**, et pénètrent dans la partie dorsale du cordon antérieur de la moelle en prenant part également, à la constitution de la zone pyramidale, FIG. **749** et **750**.

Les masses grises bulbaires en connexion avec le nerf vestibulaire donnent donc origine essentiellement à des fibres *homolatérales*, soit fibres du faisceau vestibulo-spinal et fibres du faisceau longitudinal postérieur reliant le noyau de DEITERS à la moelle épinière, soit fibres du faisceau vestibulo-mésencéphalique reliant le noyau de BECHTEREW au mésencéphale, FIG. **751**. On admet généralement ques ces fibres ascendantes et descendantes vont se terminer dans les noyaux d'origine des nerfs moteurs périphériques. Si cela est vrai, les impressions recueillies par les fibres du nerf vestibulaire peuvent donc, dès leur entrée dans le bulbe, être transmises directement aux noyaux moteurs du côté correspondant, et cela depuis le noyau d'origine du nerf III jusqu'à l'extrémité inférieure de la colonne grise antérieure de la moelle.

Ces masses grises donnent également naissance à un certain nombre de fibres *hétérolatérales*, qui passent le raphé pour entrer dans la constitution du faisceau longitudinal postérieur et se rendre, avec lui, soit comme fibres ascendantes dans les noyaux moteurs du mésencéphale, soit comme fibres descendantes dans les noyaux moteurs du bulbe et de la moelle épinière, FIG **751**.

Le noyau du toit du cervelet est incontestablement en connexion avec certaines fibres radiculaires du nerf vestibulaire. On pourrait donc le considérer également comme un noyau de terminaison de ce nerf. Mais, tandis que les masses bulbaires énumérées plus haut appartiennent exclusivement au nerf vestibulaire, nous savons que dans le noyau du toit se terminent non seulement des fibres radiculaires du nerf VIII, mais encore des fibres de PURKINJE provenant de cellules éparpillées dans l'écorce cérébelleuse. Nous avons vu que le noyau du toit donne origine à un faisceau croisé descendant, le *faisceau en crochet de Russell*, que nous avons appelé *faisceau cérébello-bulbaire*. Il est difficile de dire jusqu'à quel point ses fibres constituantes peuvent être regardées comme appartenant aux voies nerveuses du névraxe intervenant dans le mécanisme de l'équilibre du corps dans l'espace.

Un fait qui frappe dans l'étude de ces voies centrales en connexion avec le nerf vestibulaire, c'est l'absence complète de toute connexion avec l'écorce grise du télencéphale. Les canaux demi-circulaires sont considérés par les physiologistes comme les *organes de l'équilibre*, c'est-à-dire comme les organes ayant pour fonction de renseigner le système nerveux central sur la position de notre corps dans l'espace. Le nerf vestibulaire, qui relie les canaux demi-circulaires au système nerveux central, s'appelle quelquefois encore *le nerf du sens de l'équilibre*.

Le sens de l'équilibre n'est pas un sens cortical. Nous savons d'ailleurs par l'expérience de tous les jours, que ce n'est pas un sens *conscient*. Nous ignorons, en effet, complètement ce qui se passe dans nos canaux demi-circulaires. L'anatomie nous fournit l'explication de ce fait surprenant au premier abord : les impressions que les ondulations de l'endolymphe communiquent aux terminaisons nerveuses des fibres vertibulaires dans les taches acoustiques, ne peuvent arriver jusque dans le champ de la conscience à cause de l'absence complète de fibres nerveuses centrales reliant les organes de l'équilibre à l'écorce cérébrale.

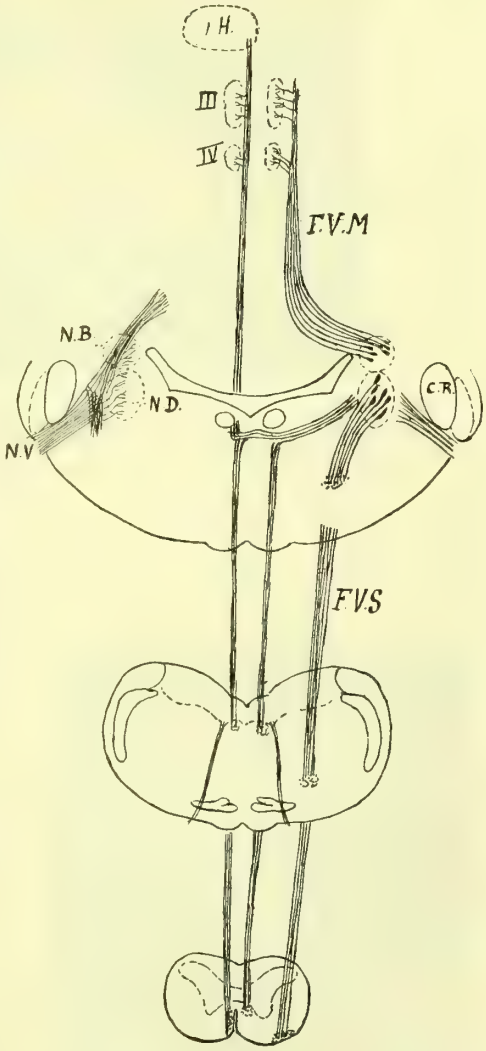

Fig. 751.
Schéma montrant les connexions centrales du nerf vestibulaire.
F.V.S. : Faisceau vestibulo-spinal.
F.V.M. : Faisceau vestibulo-mésencéphalique.

Le maintien de l'équilibre du corps dans l'espace se fait donc d'une façon exclusivement réflexe. Les nombreuses voies nerveuses, fig. **751**, qui relient les ramifications centrales du nerf vestibulaire aux masses grises motrices des centres nerveux inférieurs, depuis le diencéphale jusqu'à l'extrémité inférieure de la moelle, montrent la haute importance de cette fonction réflexe. C'est ce que démontrent, d'une façon plus frappante encore, les recherches expérimentales. La destruction unilatérale des canaux demi-circulaires ou, ce qui est plus simple encore, la section du nerf vestibulaire faite chez l'animal adulte, amène des perturbations complètes dans l'équilibre du corps et surtout dans l'équilibre de la tête (12). L'animal ainsi opéré présente, immédiatement après l'opération, des mouvements désordonnés de

rotation autour de l'axe longitudinal du corps, mouvements qui ne s'arrêtent que lorsque l'animal rencontre un obtacle qui peut lui servir d'appui et qui recommencent au moindre déplacement. Si l'on analyse bien les phénomènes, on voit que la section du nerf entraine avant tout une inclinaison et une rotation de la

Fig. **752.**
Position du lapin pendant les premiers jours qui suivent la section du nerf vestibulaire droit.

tête du côté lésé. Cette inclinaison est telle, que le cou subit une torsion forcée autour de son axe de telle sorte que l'occiput regarde en bas et le museau en haut. Ce mouvement de torsion de la tête est tellement intense, qu'il entraîne la chute du corps sur le côté opéré, suivie elle-même de mouvements de rotation de tout l'animal autour de l'axe longitudinal, fig. **752**. Pendant que ces mouvements s'exécutent, l'œil du côté lésé présente du strabisme interne, l'œil du côté opposé, du strabisme externe et les deux yeux des mouvements de nystagmus dans le sens latéral.

Fig. **753.**
Lapin quinze jours après la section du nerf vestibulaire droit.

Ces troubles profonds montrent bien l'influence considérable que la voie vestibulaire exerce, par l'intermédiaire des voies nerveuses décrites plus haut, sur tous nos muscles périphériques. Cette influence est cependant prédominante sur les muscles du côté lésé,ainsi que pouvaient le laisser entrevoir les importantes connexions *directes* établies entre le noyau de Deiters et la moelle épinière par le faisceau vestibulo-spinal, entre le noyau de Bechterew et le mésencéphale par le faisceau triangulaire ou faisceau vestibulo-mésencéphalique.

Ces troubles unilatéraux de l'équilibre, amenés par la mise hors de fonction des canaux demi-circulaires du côté correspondant, ne sont pourtant pas définitifs. Si

l'animal survit à l'opération, ils tendent lentement à disparaître ; les mouvements de rotation autour de l'axe longitudinal diminuent d'intensité en même temps que le nystagmus et la déviation des yeux s'amendent. Au bout de quelques jours l'animal parvient à se tenir sur ses quatre pattes. Les mouvements du côté opéré restent cependant incertains, en même temps que l'inclinaison latérale de la tête persiste pendant un temps variable, FIG. **753**.

B. *Voies cochléaires ou acoustiques.*

Partie périphérique.

Les nombreux filets du nerf cochléaire présentent, à la base de la lame spirale du limaçon osseux, un petit renflement ganglionnaire appelé *ganglion de Corti* ou *ganglion spiral*. Celui-ci est formé de cellules bipolaires identiques aux cellules

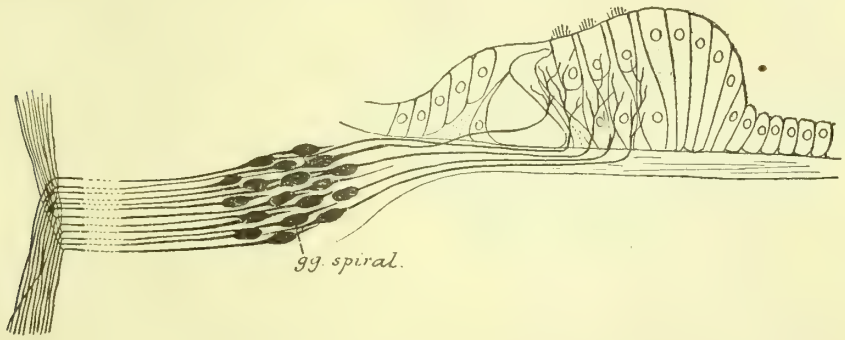

FIG. **754**.
Disposition des neurones acoustiques périphériques.

constitutives du ganglion de SCARPA, FIG. **754**. Le prolongement périphérique de chacune de ces cellules se termine, par des ramifications libres, entre les cellules épithéliales de l'organe de CORTI du limaçon membraneux. Le prolongement central entre dans la constitution du nerf acoustique, puis dans celle de sa racine externe ou cochléaire pour se terminer, par des ramifications libres, dans deux masses grises situées sur la face antéro-externe et postéro-externe du pédoncule cérébelleux inférieur : le *noyau accessoire* et le *tubercule latéral*.

Il résulte des recherches de THOMAS (18) et de celles faites par MICHOTTE dans notre laboratoire, que quelques-unes de ces fibres radiculaires ne font que traverser le noyau accessoire pour entrer dans le corps trapézoïde et se terminer dans les masses grises voisines : *olive supérieure* et *noyau du corps trapézoïde*.

La partie périphérique des voies cochleaires relie donc l'organe de CORTI à certaines masses grises bulbo-protubérantielles.

Partie centrale.

Ces masses grises, qui sont les noyaux terminaux des fibres acoustiques périphériques, doivent être en même temps les *noyaux d'origine* des fibres acoustiques centrales.

La voie acoustique centrale est d'une étude très difficile. Pour arriver à résoudre ce problème, les auteurs ont eu recours aux méthodes les plus diverses : méthode expérimentale de v. Gudden, consistant dans la destruction du labyrinthe, la section du lemniscus latéral ou l'ablation du lobe temporal chez des animaux nouveau-nés et dans la recherche des atrophies consécutives chez l'animal devenu adulte (v. Monakow, Baginsky, Bumm et Kirilzew) ; méthode embryologique de Flechsig ou étude des voies myélinisées chez de tout jeunes animaux (Flechsig, Bechterew, Held) ; méthode de Golgi (Sala, Cajal, Kölliker, Held), méthode des dégénérescences secondaires consécutives à des lésions expérimentales (Ferrier et Turner, Tschermak, Van Gehuchten, Probst, Lewandowsky). Les résultats obtenus par ces diverses méthodes sont loin d'être concordants. Nous les avons exposés dans un autre travail (14). Nous décrivons ici les voies acoustiques telles qu'elles résultent de nos nombreuses recherches expérimentales faites sur le lapin.

La voie acoustique centrale est constituée par un double faisceau de fibres nerveuses : un faisceau *ventral* dont les fibres proviennent des cellules du noyau accessoire, c'est le *corps trapézoïde* ou *voie acoustique ventrale* ; un faisceau dorsal dont les fibres trouvent leur origine dans le tubercule latéral : il forme les *stries médullaires* ou *voie acoustique dorsale*, fig. **755**.

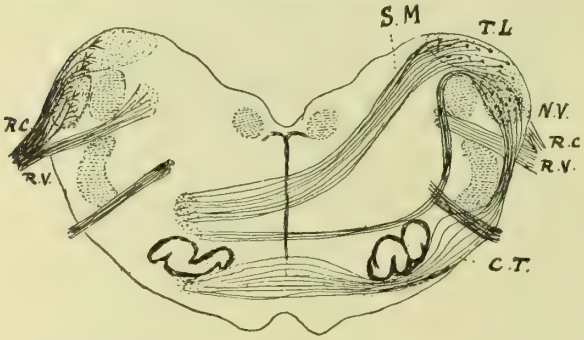

Fig. **755**.
Coupe transversale du bulbe de lapin montrant les connexions bulbaires du nerf de la huitième paire.
R.C. : Racine cochléaire.
R.V. : Racine vestibulaire.
N.V. : Noyau ventral.
T.L. : Tubercule latéral.
C.T. : Fibres du corps trapézoïde.
S.M. : Fibres des stries médullaires.

Voie acoustique ventrale. Les fibres de cette voie trouvent toutes leur origine dans le noyau accessoire, ou masse grise située sur la face antéro-externe du pédoncule cérébelleux inférieur, fig. **756**, A. Au sortir de ce noyau, les fibres acoustiques se dirigent toutes en avant et en dedans en formant un faisceau volumineux qui croise transversalement la face externe de la racine descendante du trijumeau, fig. **755**, **757**. Il rencontre ensuite la branche radiculaire externe du facial, à ce niveau ses fibres constituantes s'écartent quelque peu les unes des autres, en formant un grand nombre de petitsf aisceaux à direction transversale séparés les uns des autres, par les faisceaux de fibres descendantes rubro-spinales en dehors, par les fibres ascendantes du faisceau de Gowers en dedans.

Ces fibres se réunissent en un faisceau compact au-devant de l'olive supérieure, fig. **758**. Arrivées en-dedans de cette masse grise, elles s'écartent en éventail les unes des autres en devenant nettement transversales et constituent le corps trapézoïde proprement dit. Dans le voisinage du raphé, ces fibres sont croisées par les faisceaux de fibres verticales appartenant à la voie médullo-thalamique. Toutes ces fibres passent le raphé où elles s'entrecroisent avec les fibres du côté opposé, et se laissent poursuivre jusqu'au devant de l'olive supérieure hétérolatérale, fig. **759**. Là ces fibres se recourbent en haut pour devenir ascendantes, fig. **760**, en formant un faisceau arciforme à concavité postérieure, que nous avons appelé

faisceau arqué, et qui vient s'insinuer entre les fibres de la voie médullo-thalamique qui sont en dedans et les fibres du *faisceau hétérogène* (formé par le faisceau de Gowers, le faisceau rubro-spinal et les fibres réticulo-spinales) qui sont en dehors, fig. **761**.

Ce faisceau arqué monte ensuite dans le tronc cérébral en s'inclinant lentement en dehors, fig. **762**. Dès que les fibres du faisceau de Gowers se sont inclinées en arrière pour contourner la face externe du pédoncule cérébelleux supérieur, les fibres du faisceau arqué suivent le même mouvement, fig. **763**. Elles entrent dans la constitution du lemniscus latéral, dont elles forment la couche superficielle, et peuvent se poursuivre, comme fibres dégénérées, jusqu'à la base du tubercule quadrijumeau inférieur, fig. **764**.

Toutes les cellules du noyau ventral n'envoient cependant pas leur axone, au-devant de la racine descendante du trijumeau. Sur des animaux auxquels on parvient à détruire le noyau ventral, sans lésion concomitante du tubercule latéral, on rencontre en dégénérescence un mince faisceau de fibres nerveuses, appelé *faisceau de Held* ; celui-ci, au sortir de la masse grise, contourne de dehors en dedans, la face externe et postérieure du corps restiforme, fig. **755** et **756**, longe ensuite sa face interne, de même que la face interne de la racine du trijumeau, pour devenir transversal en arrière de l'olive supérieure homo-latérale, fig. **757**. A partir de ce point, ce faisceau se dirige en dedans, en formant la partie dorsale du corps trapézoïde. Il passe ensuite le raphé et peut se poursuivre jusque en arrière de l'olive supérieure du côté opposé, fig. **758**, **759**, où ses fibres se recourbent en haut, fig. **760**. Devenues verticales, elles traversent de bas en haut toute la hauteur du pont de Varole en s'inclinant lentement en dehors, séparées des fibres ventrales par l'olive supérieure et son prolongement cérébral appelé *noyau du lemniscus latéral*, fig. **761**, **762**, pour pénétrer ensuite dans la constitution du lemniscus latéral et se poursuivre, comme fibres dégénérées, jusqu'à la base du tubercule quadrijumeau inférieur, fig. **763** et **764**.

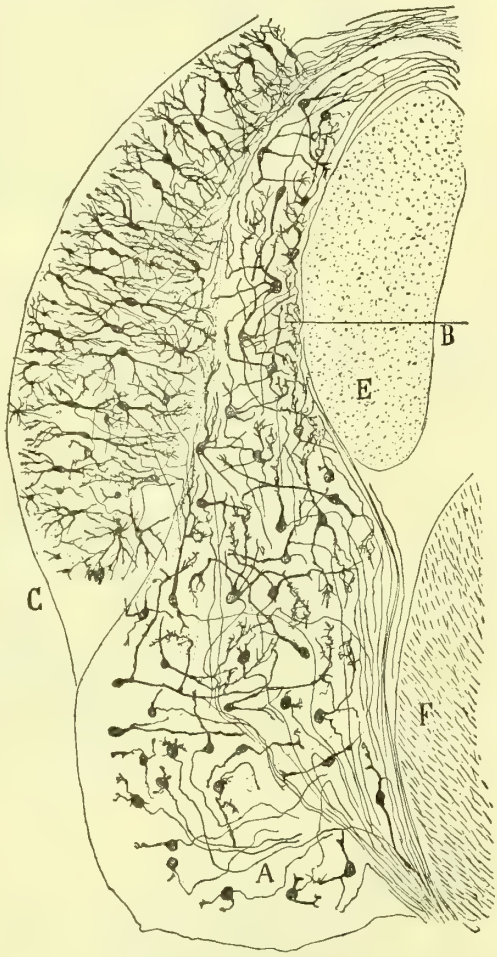

Fig. **756**.
Noyau accessoire et tubercule latéral d'un lapin âgé de quatre jours (d'après Cajal).
A : Noyau accessoire.
C : Tubercule latéral.
E : Pédoncule cérébelleux inférieur.
F : Racine spinale du nerf trijumeau.

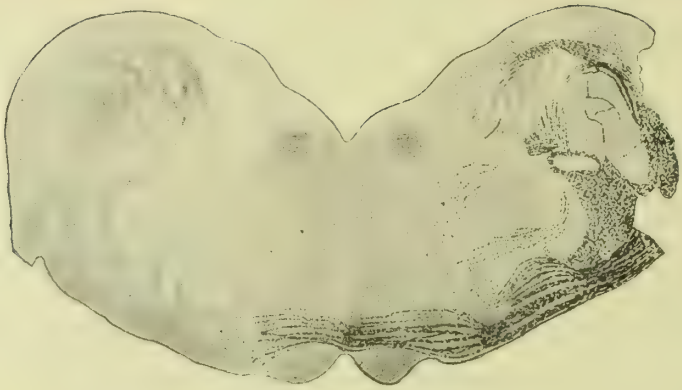

Fig. **757**.

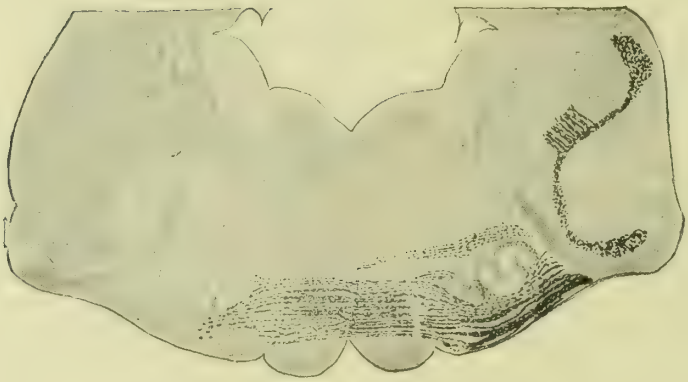

Fig. **758**.

Fig. **759**.

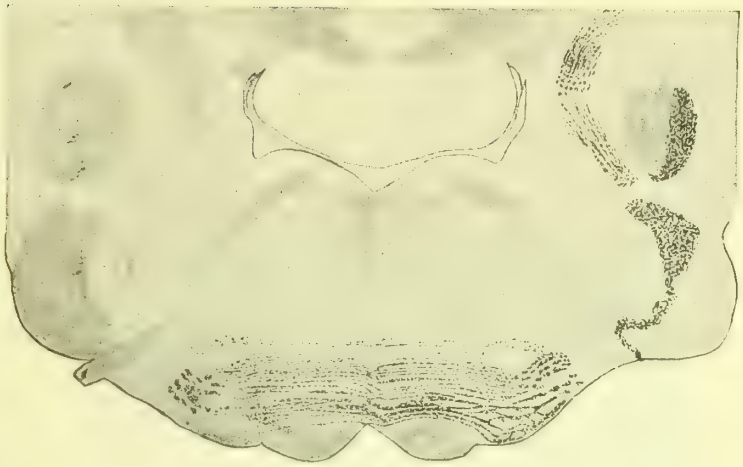

Fig. **760**.

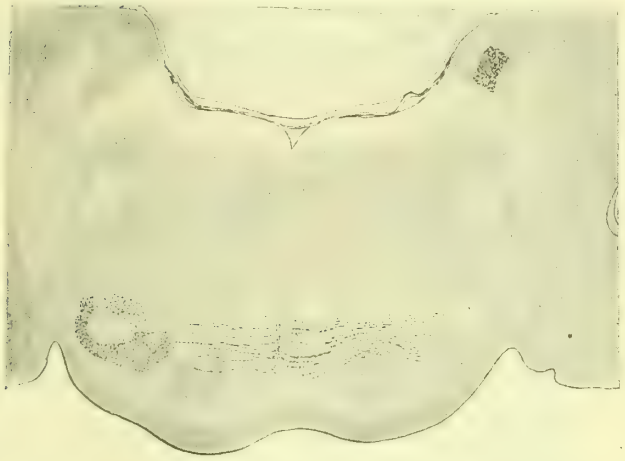

Fig. **761**.

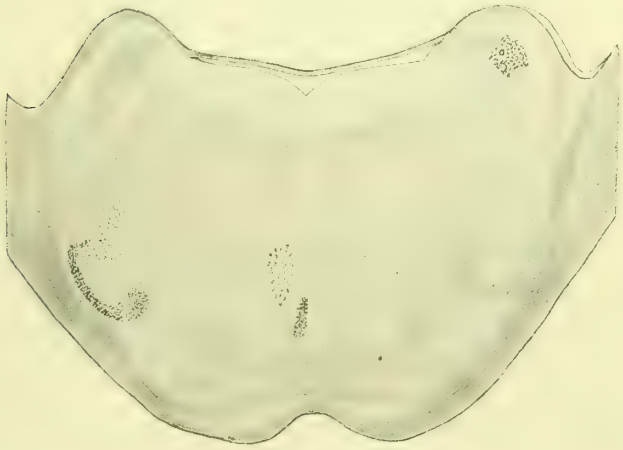

Fig. **762**.

Toutes ces fibres réunies, fibres du corps trapézoïde proprement dit aussi bien que fibres du faisceau de Held, forment la voie acoustique ventrale reliant, d'une façon croisée, le noyau ventral de l'acoustique à la base du tubercule quadrijumeau inférieur.

Pendant ce trajet bulbo-mésencéphalique, les fibres acoustiques passent dans le voisinage immédiat d'un grand nombres de masses grises protubérantielles :

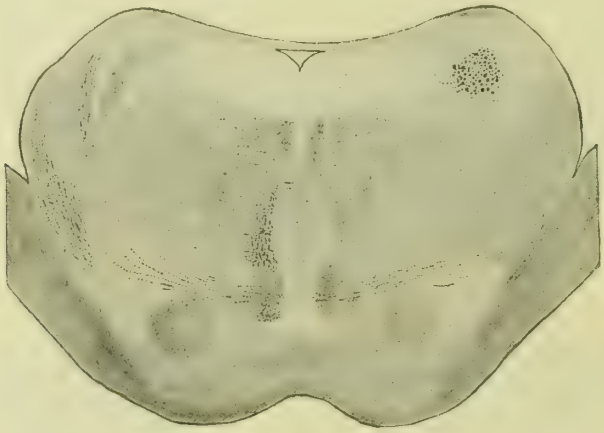

Fig. 763.

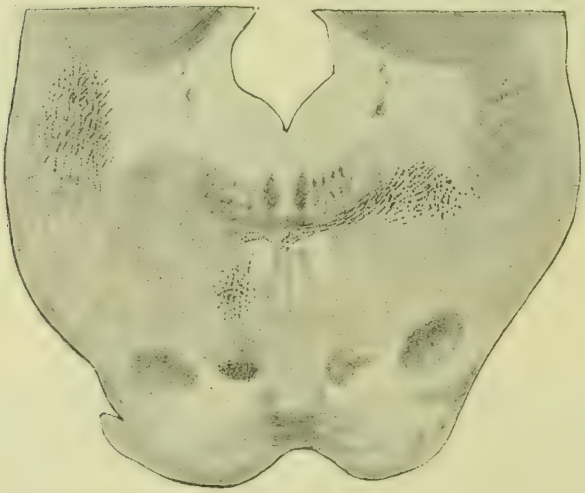

Fig. 764.

d'abord l'olive supérieure située en dedans de la branche radiculaire externe du facial, puis une masse grise moins volumineuse située dans le voisinage du raphé et appelée *noyau du corps trapézoïde*. Les fibres acoustiques entrent en connexion avec ces masses grises. Il résulte, en effet, des recherches de Kölliker, Held et Cajal que les fibres transversales du corps trapézoïde envoient de nombreuses ramifications collatérales et terminales dans toute l'épaisseur de l'olive supérieure. D'après les recherches de Cajal (15), les cellules de l'olive enverraient leurs axones dans la

substance blanche rétro-olivaire où ils donneraient naissance à une voie acoustique de troisième ordre de nature réflexe.

Le corps trapézoïde, en passant dans le voisinage du noyau du corps trapézoïde, abandonne à cette masse grise un certain nombre de ses fibres. Les unes grêles s'y terminent par des ramifications libres, les autres beaucoup plus volumineuses, présentent une disposition terminale caractéristique en forme de *nid* ou de *corbeille* que l'on désigne sous le nom de *nids de Held*, FIG. **765**. D'après CAJAL ces grosses fibres du corps trapézoïde n'auraient pas leurs cellules d'origine dans les noyau ventral, mais représenteraient de véritables fibres radiculaires dont l'existence, dans le corps trapézoïde, a été établie par les recherches expérimentales de THOMAS et de MICHOTTE. Les cellules du corps trapézoïde envoient généralement leur

FIG. **765**.
Ramifications cylindraxiles terminales dans le noyau du corps trapézoïde (chat âgé de huit jours).

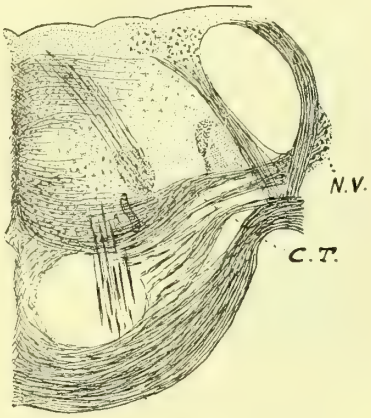

FIG. **766**.

cylindre-axe en dedans. On admet qu'il va devenir une fibre constituante du corps trapézoïde, fibre de second ordre comme toutes celles nées dans le noyau ventral et réprésentant la continuation, vers les masses grises supérieures, des quelques fibres *radiculaires* qui trouvent leur terminaison dans le noyau du corps trapézoïde.

Cette voie acoustique ventrale existe aussi dans le tronc cérébral de l'homme, mais à cause du développement considérable des fibres ponto-cérébelleuses du pont de VAROLE, le corps trapézoïde n'apparait pas librement sur la face externe du tronc cérébral. Il est recouvert par la partie inférieure de la protubérance annulaire, FIG. **766**. Dans son trajet transversal, depuis le noyau ventral jusqu'au raphé, ces fibres acoustiques passent successivement au devant de la racine descendante du trijumeau et de l'olive supérieure. Elles sont séparées les unes des autres, au dehors par les fibres du faisceau de GOWERS et probablement aussi par les fibres du faisceau rubro-spinal mélangées avec des fibres réticulo-spinales, en dedans, dans le voisinage du raphé par les fibres de la voie médullo-thalamique.

Voie acoustique dorsale. Les fibres de cette voie ont toutes leur origine dans

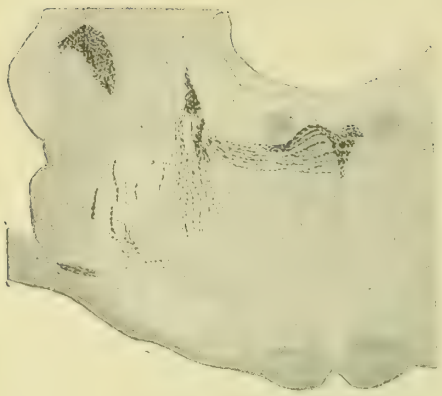

Fig. 767.

Fig. 768.



Fig. 770.

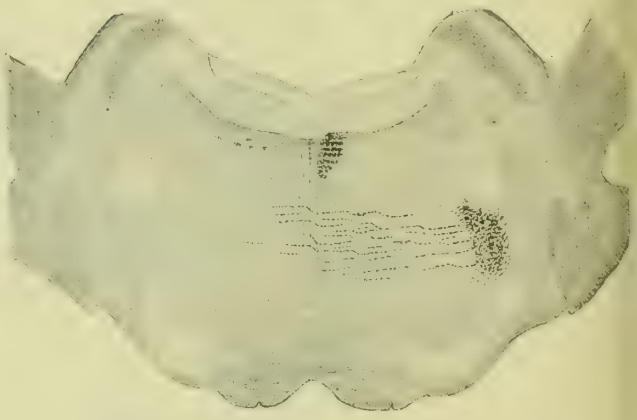

Fig. 769.

Fig. 771.

Fig. 772.

le tubercule latéral, masse grise située sur la face postéro-externe du pédoncule cérébelleux inférieur, FIG. **755** et **756**. Au sortir de ce noyau les fibres acoustiques s'inclinent en avant et en dedans en passant au-dessus de la branche radiculaire externe du facial, FIG. **767**, **768**. En dedans de cette branche elles s'écartent les unes des autres et deviennent transversales, à une certaine distance en arrière des fibres du faisceau de HELD. Elles gagnent ainsi le raphé, où elles s'entrecroisent avec les fibres du côté opposé en s'inclinant légèrement en avant, puis reprennent leur direction transversale et peuvent être poursuivies jusque en arrière de l'olive supérieure où elles deviennent ascendantes, réunies en un seul faisceau avec les fibres du faisceau de HELD, FIG. **768**, **769**. Ce faisceau ascendant traverse de bas en haut la partie antéro-latérale de la formation réticulaire du métencéphale, en s'inclinant légèrement en dehors. Il passe ainsi au-devant du noyau masticateur du trijumeau, FIG. **769**. A la partie supérieure du pont de VAROLE, au-dessus du noyau moteur du trijumeau, ces fibres s'inclinent en arrière et en dehors pour entrer dans la constitution du lemniscus latéral dont elles forment la couche profonde, séparées de la couche superficielle formée par les fibres du corps trapézoïde par une mince lame de substance grise, **770**. Elles contournent ensuite lentement de bas en haut et d'avant en arrière la face externe du pédoncule cérébelleux supérieur, FIG. **771**, et peuvent être poursuivies jusqu'à la base du noyau du tubercule quadrijumeau inférieur, FIG. **772**.

Cette voie acoustique dorsale existe également dans le tronc cérébral de l'homme. Mais ici, les fibres qui la constituent, au sortir du tubercule latéral, se réunissent en faisceaux compacts qui croisent transversalement la face libre du plancher du quatrième ventricule sous le nom de *stries médullaires* ou de *stries*

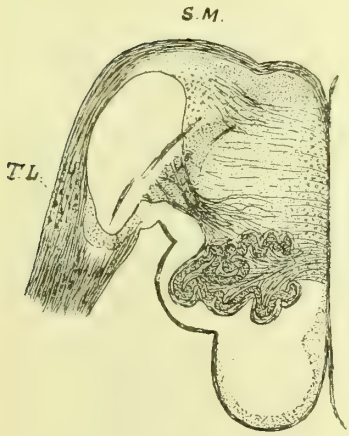

FIG. **773**.

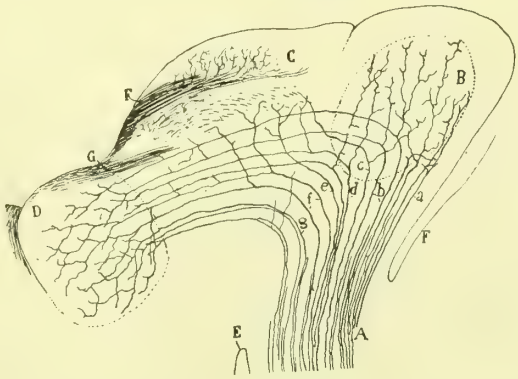

FIG. **774**.

Terminaison des fibres de la voie acoustique (d'après CAJAL).

B : Tubercule quadrijumeau inférieur.
C : Tubercule quadrijumeau supérieur.
D : Corps genouillé interne.

acoustiques, FIG. **773** *S.M.* Arrivées au niveau du raphé ces fibres s'inclinent en avant, s'entrecroisent avec celles du côté opposé, pour pénétrer dans la formation réticulaire et se rendre, pense-t-on, jusque en arrière de l'olive supérieure du côté opposé où elles deviennent ascendantes.

Toutes ces fibres de la voie acoustique dorsale relient donc, d'une façon croisée, le tubercule latéral d'un côté à la base du tubercule quadrijumeau du côté opposé.

Les fibres acoustiques ventrales et dorsales, d'après les résultats fournis par la méthode des dégénérescences secondaires, paraissent se terminer dans le tubercule quadrijumeau inférieur.

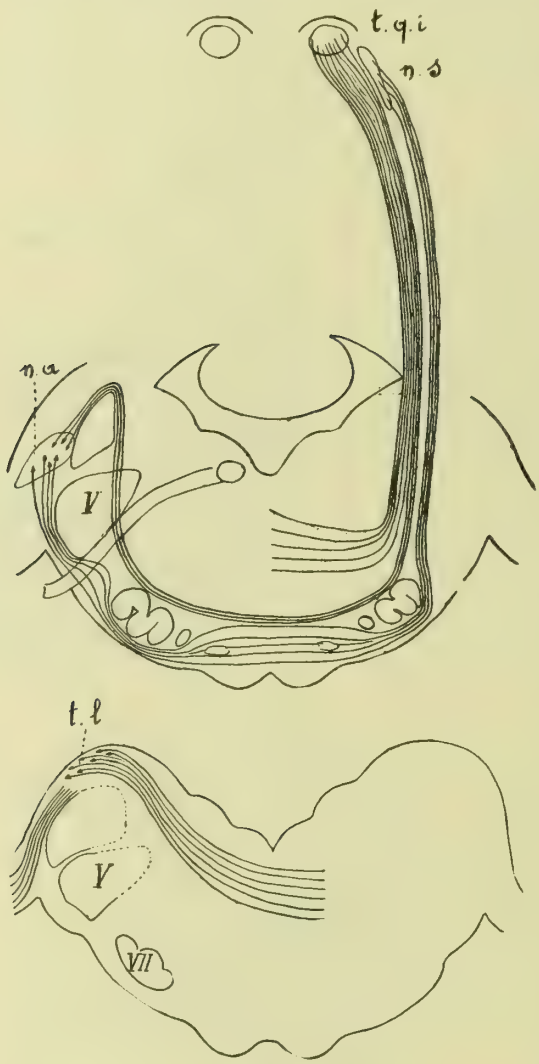

Fig. 775.

Schéma montrant la constitution de la voie acoustique bulbo-métathalamique, voie croisée reliant le noyau ventral, N.V., et le tubercule latéral, T.L., d'un côté du bulbe, au tubercule quadrijumeau inférieur et au corps genouillé interne du côté opposé.

La masse grise centrale de ce tubercule n'est cependant pas le noyau de terminaison de ces fibres acoustiques centrales. Ce qui le prouve, c'est que la destruction de cette masse grise n'est pas suivie de la dégénérescence ascendante d'un neurone de troisième ordre, ou neurone cortical, devant conduire, jusque dans l'écorce grise du télencéphale, les impressions auditives recueillies dans l'organe de Corti (14). Ce qui le prouve encore, c'est que, en utilisant la méthode de Golgi, Cajal a pu poursuivre directement ces fibres jusque dans le corps genouillé interne du diencéphale, fig. 774.

Les fibres acoustiques qui partent du tubercule latéral, du noyau accessoire et du noyau du corps trapézoïde d'un côté du tronc cérébral, passent donc *toutes* la ligne médiane pour se terminer, par des ramifications collatérales, dans le tubercule quadrijumeau inférieur, et par des ramifications terminales dans le corps genouillé interne. Elles constituent une voie acoustique ponto-métathalamique Cette voie est croisée, fig. 775.

A ce chainon ponto-métathalamique doit faire suite maintenant un chainon métathalamo-cortical, allant se terminer dans la sphère auditive du télencéphale, puisque les impressions auditives, recueillies par les fibres du nerf cochléaire, arrivent jusque dans le domaine de la conscience.

Cette voie acoustique corticale n'a pas encore été mise en évidence par la

méthode des dégénérescences secondaires. Son existence a cependant été prouvée d'une façon indiscutable par v. Monakow (16). Ce savant a détruit sur des chats, des chiens et des lapins nouveau-nés la partie de l'écorce cérébrale correspondant à la sphère auditive. Après une survie de plusieurs mois, il a trouvé une atrophie complète du corps genouillé interne du côté corpespondant, et d'un faisceau de fibres nerveuses passant en partie par la capsule interne, en partie par l'anse du noyau lenticulaire et se laissant poursuivre jusque dans le corps genouillé.

Ces trois groupes de neurones superposés :

1) *neurones périphériques* constituant le nerf cochléaire, neurones *directs* reliant l'organe de Corti aux masses grises protubérantielles,

2) *neurones ponto-métathalamiques*, ou neurones *croisés* reliant les masses grises protubérantielles d'un côté au corps genouillé interne du côté opposé et

3) *neurones métathalamo-corticaux*, ou neurones directs reliant le corps genouillé interne à l'écorce cérébrale

constituent, par leur ensemble, la voie acoustique amenant, jusque dans l'écorce cérébrale, les ébranlements que l'endolymphe du limaçon membraneux transmet aux ramifications nerveuses renfermées dans l'organe de Corti.

Littérature.

(1) Van Gehuchen : *La voie centrale des noyaux des cordons postérieurs*. Le Névraxe, Vol. IV, 1902. — *Le corps restiforme et les connexious bulbo-cérébelleuses*, Le Névraxe, Vol. VI, 1904. — (2) Van Gehuchten : *Connexions du noyau de Deiters et des masses grises voisines*. Le Névraxe, Vol. VI, 1904. *La dégénérescence dite rétrograde*. Le Névraxe, Vol. V, 1903. — (2') Van Gehuchten : *Nouveau procédé de section intracranienne du nerf trijumeau*. Le Névraxe. Vol. II, 1900. — (3) Ferrier et Turner : *A record of experiments illustrative of the symptomatology and degeneration following lesions of the cerebellum*. Philos. Transactions, Vol. 185, 1894. — (4) Russell : *Degenerations consequent on experimental lesions of the cerebellum*. Proceedings of the Royal Soc., Vol. 106, 1895. — *The origin and destination of certain afferent and efferent tracts in the medulla oblongata*. Brain, 1897. — (5) Klimoff : *Ueber die Leitungsbahnen des Kleinhirns*. Archiv für Anat. and Phys., Anat. Abth., 1899. — (6) Kohnstamm : *Ueber Ursprungskerne spinaler Bahnen im Hirnstamm*. Archiv für Psychiatrie, Bd. 32, 1899. — (7) Probst : *Ueber vom Vierhügel, von der Brücke und vom Kleinhirn absteigende Bahnen*. Deutsche Zeitschr. für Nervenheilkunde, Bd. 15, 1899. — *Experimentelle Untersuchungen über die Schleifenendigung*. Archiv für Psychiatrie, Bd. 33. 1900. — *Zur Anatomie und Physiologie des Kleinhirns*. Archiv für Psychiatrie. Bd. 35, 1902. — (8) Fraser : *An experimental research into the relations of the posterior longitudinal bundle and Deiters' nucleus*. Journ. of Physiology, Vol. 27, 1901. — (9) Thomas : *Le cervelet*, Paris, 1897. — *Etude sur quelques faisceaux descendants de la moelle*. Journ. de phys. et de pathologie générale, 1899. — (10) Münzer et Wiener : *Beiträge zur Anatomie des Centralnervensystems*. Prager medic. Wochenschrift, 1895. — (11) Van Gehuchten : *Les pédoncules cérébelleux supérieurs*. Le Névraxe, Vol. VII, 1905. — (12) Van Gehuchten : *Les connexions centrales du nerf de la huitième paire*. Presse oto-laryngologique belge, 1904. — (13) Thomas : *Les terminaisons centrales de la racine labyrinthique*. Mém. Soc. Biologie, 1898. — (14) Van Gehuchten : *Recherches sur la voie acoustique centrale*. Le Névraxe, Vol. IV, 1902. — (15) Cajal : *Sistema nervioso del hombre*, Vol, 2, 1904. — (16) v. Monakow : *Experimentelle und pathologisch-anatomische Untersuchungen über die Haubenregion*, Archiv für Psych. Bd 27, 1895.

QUARANTE QUATRIEME LEÇON

La structure générale du système nerveux cérébro-spinal *(Suite)*.

Les voies ascendantes d'origine bulbo-protubérantielle :
Les voies centrales du trijumeau.
Les voies ascendantes d'origine diencéphalique : les voies optiques.
Les voies ascendantes d'origine télencéphalique : les voies olfactives.
Etude comparative de toutes les voies ascendantes.

C. *Les voies centrales du nerf trijumeau.*

Ces voies sont formées, comme toute voie ascendante longue, d'une partie périphérique et d'une partie centrale.

Partie périphérique.

Le nerf trijumeau présente deux racines : une interne, grêle, qui est la racine motrice et une externe beaucoup plus volumineuse, la racine sensitive. Celle-ci présente sur son trajet un ganglion volumineux de forme semi-lunaire : le *ganglion de Gasser*. Il est formé de cellules nerveuses unipolaires dont le prolongement unique se bifurque en un prolongement externe et un prolongement interne. Le prolongement externe, devenu cylindre-axe d'une fibre périphérique, va porter la sensibilité dans la peau de la face, dans la conjonctive oculaire, la muqueuse des fosses nasales et de la cavité buccale ainsi que dans les muscles, les tendons, les capsules et surfaces articulaires correspondantes. Le prolongement interne devient le cylindre-axe d'une fibre de la racine sensitive. Celle-ci pénètre dans le pont de Varole, puis se recourbe immédiatement en bas, en constituant un faisceau volumineux de fibres descendantes appelé la racine descendante ou racine bulbo-spinale. Elle traverse, de haut en bas, la moitié inférieure de la protubérance annulaire et toute la longueur de la moelle allongée, pour se terminer dans la moelle épinière vers la partie inférieure du deuxième segment cervical (1), fig. **776** à **781**. Le long de la face interne de cette longue racine descendante ou bulbo-spinale se trouve une longue oclonne grise, dans laquelle se terminent toutes les ramifications collatérales et terminales des fibres de la racine du trijumeau : c'est le *noyau terminal* de toutes les fibres centripètes du nerf de la cinquième paire.

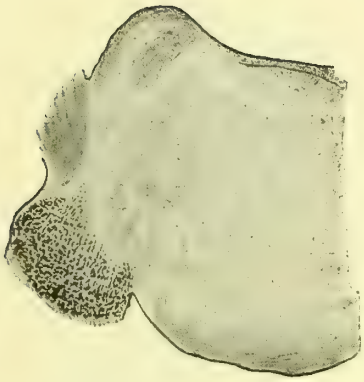

Fig. 776.

Fig. 777.

Fig. 778.

Fig. 779.

Fig. 780.

Fig. 781.

Serie de coupes transversales montrant en dégénérescence les fibres de la racine du trijumeau (lapin).

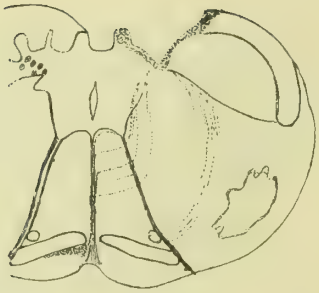

Fig. **782**.

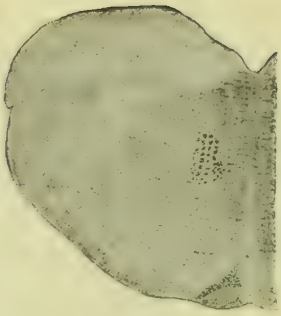

Fig. **783**.

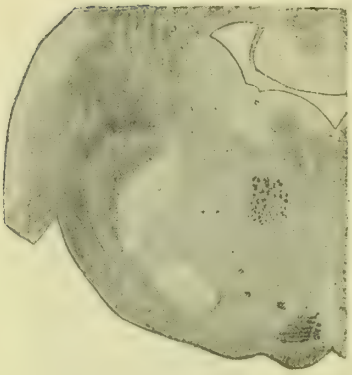

Fig. **784**.

Fig. **785**.

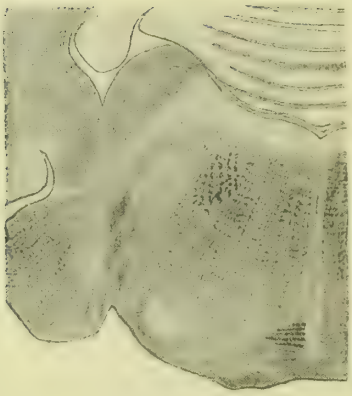

Fig. **786**.

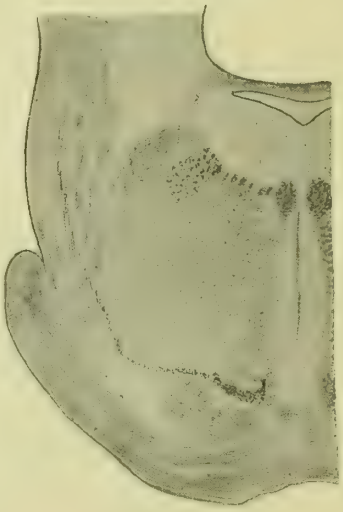

Fig. **787**.

Fig. **782** à **789**. Série de coupes transversales montrant en dégénérescence les fibres de la voie centrale du trijumeau (lapin).

Partie centrale.

Les voies centrales, en connexion avec les fibres centripètes du nerf de la cinquième paire, doivent avoir leurs cellules d'origine dans la masse grise qui accompagne de haut en bas la racine descendante ponto-bulbo-spinale.

L'étude de ces connexions centrales est de date toute récente. Elle a été inaugurée par les recherches expérimentales de Wallenberg (2), de Van Gehuchten (3) et de Lewandowsky (4), en même temps que par les observations anatomo-pathologiques de Hösel (5) et Wallenberg (6).

Il est difficile de détruire, plus ou moins isolément, le noyau terminal du triju-

Fig. 788.

Fig. 789.

meau dans la protubérance annulaire et dans la partie supérieure de la moelle allongée. Ce noyau est, au contraire, plus facilement accessible dans la moitié inférieure du bulbe et la partie supérieure de la moelle cervicale. Il résulte de nos recherches expérimentales que, après destruction de cette masse grise dans la partie inférieure du myélencéphale, on voit partir de la partie lésée deux faisceaux de fibres en dégénérescence : un faisceau ventral et un faisceau dorsal, fig. **782**. Les fibres du faisceau ventral se rendent dans la couche interolivaire du côté opposé. Elles appartiennent à la voie médullo-thalamique. Leur dégénérescence est due à une lésion concomitante des noyaux des cordons postérieurs.

Le second faisceau est formé de fibres nerveuses qui, partant de la région détruite, s'inclinent en avant et en dedans dans la partie dorsale de la formation réticulaire. Arrivées au-devant du noyau de l'hypoglosse, ces fibres deviennent transversales et se poursuivent jusqu'au raphé. Elles passent ce dernier, en s'incli-

nant quelque peu en avant, pour redevenir transversales et se recourber ensuite en haut, au-devant du noyau de l'hypoglosse et en dedans des fibres radiculaires de ce nerf. A partir de ce point, les fibres ascendantes de la voie centrale du trijumeau traversent, de bas en haut, la partie supérieure du myélencéphale, FIG. **783**, **784**, **785**, puis toute la hauteur du pont de VAROLE en s'inclinant lentement en dehors, FIG. **786**. Pendant ce trajet ce faisceau reste toujours dans la partie dorsale de la formation réticulaire, il passe en dedans de la branche radiculaire externe du facial, FIG. **785**, puis immédiatement en dedans du noyau masticateur du trijumeau, FIG. **786**.

Dans la partie supérieure du pont de VAROLE, la voie centrale du trijumeau continue à s'écarter du raphé en même temps qu'elle se rapproche de la substance grise

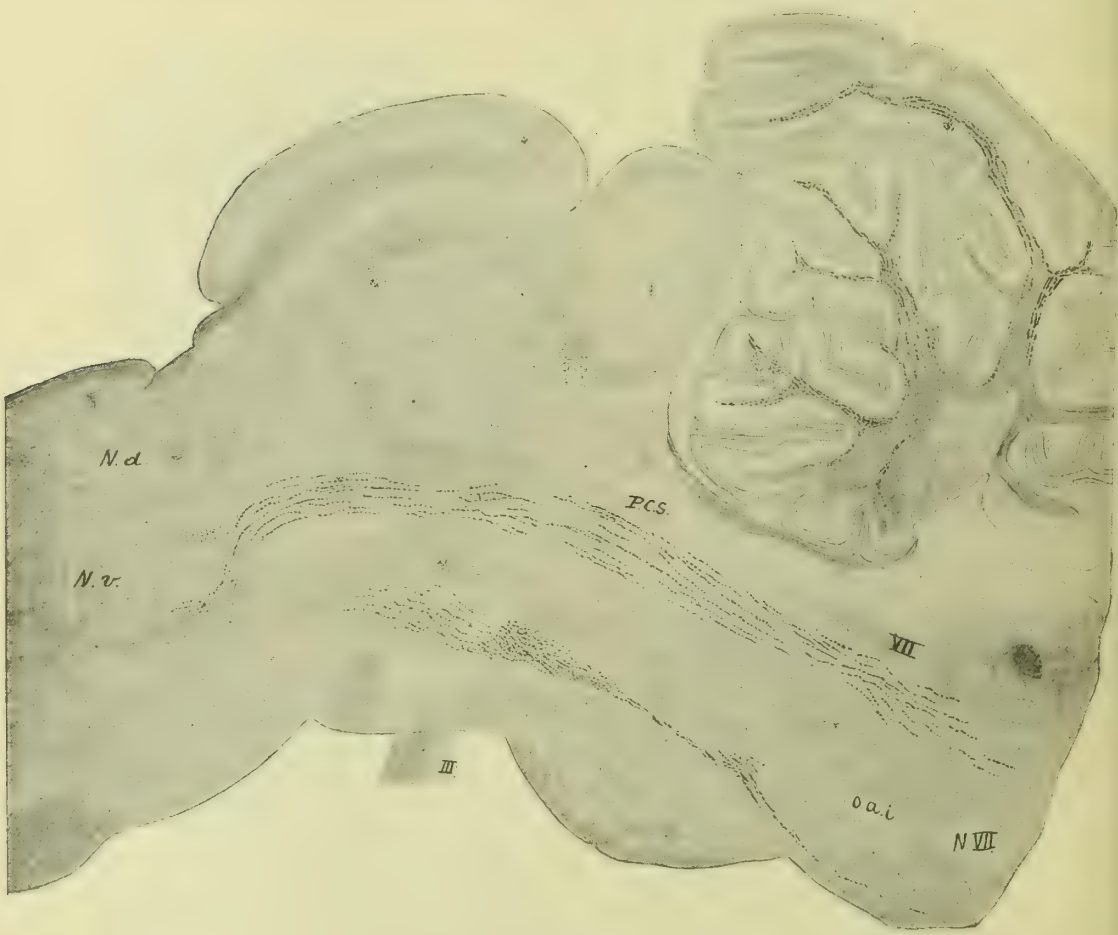

FIG. **790**.
Dégénérescence des fibres de la voie centrale du trijumeau.

qui entoure l'aqueduc de SYLVIUS, FIG. **787**. Elle longe pendant quelque temps la face interne du pédoncule cérébelleux supérieur, puis se trouve traversée par les fibres de ce pédoncule qui s'inclinent en dedans pour entrer dans la constitution de la commissure de WERNEKINK. Le faisceau nerveux traverse ensuite le mésencéphale, étant situé en dehors du noyau d'origine des nerfs IV et III, FIG. **788**, pour péné-

trer dans la lame médullaire interne de la couche optique et se terminer dans cette masse grise, FIG. **789**.

Le trajet spécial que ces fibres de la voie centrale du trijumeau décrivent dans le tronc cérébral ressort, avec la plus grande netteté, de l'étude d'une série de coupes sagittales (7), FIG. **790**.

Il résulte des recherches de CAJAL, faites avec la méthode de GOLGI, que ces fibres du trijumeau se terminent, par des ramifications libres, dans deux petites masses grises placées en avant et en arrière du noyau terminal des fibres de la voie médullo-thalamique, noyaux gris que CAJAL désigne sous les noms de noyau semi-lunaire antérieur et noyau semi-lunaire postérieur du noyau sensitif de la couche optique, FIG. **791**.

La *partie bulbaire* du noyau terminal du trijumeau d'un côté est donc reliée à

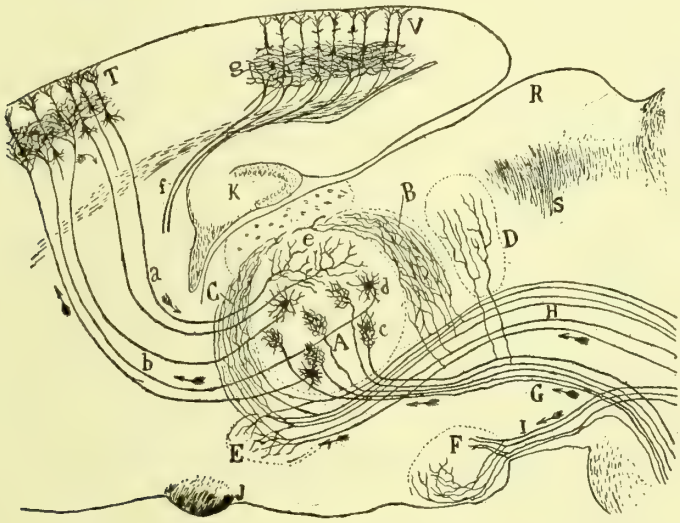

FIG. **791**.

Terminaison des fibres centrales du trijumeau, H, dans les noyaux accessoires, B et C, de la couche optique (d'après CAJAL).

G : Voie médullo-thalamique.
F : Corps mamillaire.
T : Ecorce cérébrale motrice.
V : Ecorce cérébrale visuelle.

la couche optique du côté opposé par une longue voie nerveuse, bulbo-thalamique, complètement indépendante de la voie sensitive d'origine médullaire ou voie médullo-thalamique.

Cette même conclusion se dégage des observations anatomo-pathologiques de HÖSEL et de WALLENBERG. Ces observations demontrent que, dans le névraxe de l'homme, il existe également un faisceau de fibres ascendantes, complètement indépendant des fibres du lemniscus médian, et qui relie le noyau terminal du trijumeau d'un côté à la couche optique du côté opposé, faisceau ascendant qui traverse, de bas en haut et de dedans en dehors, la partie dorsale de la formation réticulaire du bulbe, du pont de VAROLE et du mésencéphale, pour se terminer dans le noyau ventral de la couche optique.

Il reste maintenant à rechercher si une connexion semblable existe pour la partie inférieure ou *médullaire* du noyau terminal et la partie supérieure ou *protubérantielle.*

Dans quelques-unes de ses recherches expérimentales (3), Wallenberg a détruit le noyau terminal du trijumeau dans sa partie médullaire, au niveau du premier segment cervical. Il a obtenu en dégénérescence secondaire exclusivement des fibres nerveuses se rendant dans le lemniscus médian ou couche interolivaire du côté opposé, et se laissant poursuivre jusque dans la couche optique. Il conclut de ses recherches que les fibres centrales du trijumeau peuvent gagner la couche optique par deux voies distinctes : une *voie centrale* faisant partie du lemniscus médian et provenant de la *partie médullaire* du noyau terminal, et une *voie dorsale,* beaucoup plus importante, provenant de la *partie bulbaire* du même noyau.

Plus récemment (8) encore il est parvenu à léser, chez le lapin, là partie supérieure ou partie *protubérantielle* du noyau terminal du trijumeau. Il a obtenu en dégénérescence un double faisceau de fibres nerveuses, un faisceau dorsal et un faisceau ventral. Les fibres du faisceau dorsal se dirigent transversalement en dedans dans la partie postérieure de la formation réticulaire. Les unes, *directes,* se terminent dans le noyau masticateur, la formation réticulaire et entre les cellules du noyau accessoire du nerf de la cinquième paire, ou bien deviennent fibres ascendantes dans la partie latérale du faisceau longitudinal postérieur, pour se terminer soit dans le noyau d'origine du nerf oculo-moteur commun, soit dans la couche optique.

Les autres passent le raphé, et deviennent ascendantes dans la partie dorso-latérale de la formation réticulaire. Elles se laissent poursuivre jusqu'à la partie frontale du mésencéphale, quelques-unes même jusque dans la couche optique.

Wallenberg considère ce faisceau dorsal comme formé essentiellement de fibres courtes.

Le faisceau ventral, formé de fibres fines, sort de la partie la plus proximale du noyau terminal, s'incline horizontalement en avant, croise le raphé pour se recourber en haut et constituer la partie interne du lemniscus médian, avec lequel ce faisceau se laisse poursuivre jusque dans la couche optique.

Ces recherches de Wallenberg n'ont pas encore été soumises au contrôle. Si les résultats obtenus par ce savant devaient se confirmer par de nouvelles recherches, le noyau terminal du trijumeau aurait des connexions thalamiques différentes pour sa partie protubérantielle, sa partie bulbaire et sa partie médullaire.

Les fibres, en connexion avec les deux extrémités de la colonne grise, gagneraient la couche optique par la voie du lemniscus médian, tandis que les fibres nées de la partie moyenne du noyau terminal constitueraient une voie indépendante, passant par la partie dorso-latérale de la formation réticulaire.

Il y a cependant lieu de faire ressortir que, dans le tronc cérébral d'une femme étudié par Hösel, la partie interne du lemniscus médian était intacte malgré l'atrophie complète du noyau sensitif du trijumeau du côté opposé.

Quoiqu'il en soit de ces connexions encore quelque peu incertaines, un fait nous paraît établi, c'est l'existence d'un voie croisée bulbo-thalamique reliant le noyau terminal des fibres centripètes du nerf trijumeau d'un côté à la couche optique du côté opposé.

Les impressions de sensibilité recueillies par les fibres périphériques du nerf de la cinquième paire arrivent jusque dans le domaine de la conscience. Nous devons donc en conclure qu'au chainon bulbo-thalamique doit faire suite un chainon thalamo cortical, amenant les impressions de sensibilité jusque dans l'écorce grise de la sphère tactile du télencéphale.

Les trois groupes de neurones superposés :

1° *neurones périphériques*, ou neurones directs reliant les organes périphériques à la masse grise bulbo-protubérantielle,

2° *neurones bulbo-thalamiques*, ou neurones croisés reliant le noyau terminal avoisinant la racine bulbo-spinale à la couche optique, et

3° *neurones thalamo-corticaux*, ou neurones directs reliant la couche optique à la sphère tactile,

constituent par leur ensemble une longue voie ascendante qui forme une partie au moins des voies centrales du nerf de la cinquième paire.

Nos connaissances concernant les connexions corticales du nerf trijumeau doivent cependant être incomplètes. Le nerf trijumeau est, en effet, pour la face ce que les nerfs spinaux sont pour le cou, le tronc et les membres.

Or nous avons vu que les fibres afférentes, amenées par les racines postérieures des nerfs spinaux, sont ou des fibres servant à la sensibilité profonde, ou des fibres servant à la sensibilité superficielle.

Les fibres de la sensibilité profonde, ou fibres du sens musculaire et articulaire, devenues les fibres longues des cordons postérieurs, se terminent dans les noyaux des cordons postérieurs. A ces fibres périphériques fait suite une voie médullo-thalamo-corticale.

Les fibres de la sensibilité superficielle, ou fibres de la sensibilité cutanée, devenues les fibres courtes des cordons postérieurs, se terminent dans la substance grise des cornes postérieures de la moelle. A ces fibres périphériques fait suite une voie médullo-cérébello-thalamo-corticale.

Le nerf trijumeau, par ses fibres centripètes, amène également vers les centres nerveux des impressions de sensibilité profonde et des impressions de sensibilité superficielle. Si, dans l'organisation interne du système nerveux central, les voies homologues sont construites d'après un même plan, nous devons admettre qu'entre le noyau terminal du nerf trijumeau et l'écorce cérébrale doit exister une double voie nerveuse : l'une, servant à la sensibilité profonde, serait constituée d'un neurone bulbo-thalamique et d'un neurone thalamo-cortical ; l'autre, servant à la sensibilité superficielle, aurait une constitution plus complexe et résulterait de la superposition d'un neurone bulbo-cérébelleux, cérébello-olivaire, olivo-thalamique et thalamo-cortical.

La première de ces voies nerveuses existe ; c'est celle qui a été mise en évidence par les recherches de Wallenberg et les nôtres. Il reste cependant encore à établir si, véritablement, cette voie nerveuse — l'homologue de la voie médullo-thalamique en connexion avec les nerfs spinaux — transmet uniquement, comme cette dernière, vers les centres nerveux supérieurs les impressions de sensibilité profonde.

La deuxième voie nerveuse n'est pas encore connue. Nous avons vu que, pour les nerfs spinaux, cette voie ascendante se laisse subdiviser en une voie de sensibilité tactile (faisceau de Flechsig) et une voie de sensibilité thermo-algésique (faisceau de Gowers). L'existence d'une voie distincte pour la sensibilité douloureuse et thermique dans la moelle a surtout été établie par des faits cliniques et des observations anatomo-pathologiques. Celles-ci ont démontré que, dans certaines lésions, soit de la substance grise, soit de la substance blanche de la moelle, la sensibilité musculaire et tactile peut être conservée alors que la sensibilité douloureuse et thermique est complètement abolie.

Dans le domaine du trijumeau la même dissociation de la sensibilité peut s'observer. C'est ainsi que nous avons pu examiner tout récemment un malade présentant l'abolition complète de la sensibilité douloureuse et thermique, avec conservation de la sensibilité tactile et de la sensibilité musculaire, dans toute la moitié *droite* du corps, à l'exception du domaine cutané innervé par le nerf trijumeau. Chez ce même malade la sensibilité était normale dans la moitié gauche du corps, à l'exception de la région cutanée innervée par le nerf de la cinquième paire, où il y avait conservation de la sensibilité tactile et perte de la sensibilité douloureuse et thermique.

En présence de ce fait nous devons donc admettre pour le trijumeau, comme pour les nerfs spinaux, une voie distincte pour les impressions du tact et une voie distincte pour les impressions de douleur et de température.

Pour les nerfs spinaux cette double voie nerveuse passe par le cervelet. Nous ne voyons pas pourquoi il n'en serait pas de même pour la partie centripète du nerf trijumeau.

Cette double voie cérébelleuse, en connexion avec le noyau terminal du nerf de la cinquième paire, n'est pas encore connue. Nous croyons cependant devoir faire ici la même remarque que pour les voies centrales en connexion avec le nerf pneumogastrique, à savoir que les fibres réticulo-cérébelleuses directes et croisées, que nous avons obtenues en dégénérescence à la suite de lésions limitées de la formation réticulaire du bulbe et du pont de Varole, pourraient fort bien représenter, pour le nerf trijumeau comme pour le nerf pneumo-gastrique, la voie centrale de la sensibilité tactile (fibres directes) et la voie centrale de la sensibilité douloureuse et thermique (fibres croisées), d'autant plus que ces fibres cérébelleuses, de même que celles des faisceaux médullo-cérébelleux, vont se terminer dans l'écorce grise de la partie supérieure du lobe médian du cervelet.

Si cette hypothèse se confirme, la voie bulbo-thalamique, que les recherches de Wallenberg et les nôtres ont fait connaître, serait donc réellement la voie de transmission de la sensibilité profonde. Dans ces conditions le nerf trijumeau deviendrait, de tous les nerfs craniens, le seul qui par sa structure et par ses connexions serait entièrement comparable aux nerfs périphériques dépendant de la moelle épinière.

IV.

Voies ascendantes d'origine diencéphalique.

Les voies optiques.

Le diencéphale est en connexion avec un seul nerf périphérique ; le nerf optique.

L'ensemble des voies nerveuses qui relient les terminaisons périphériques du nerf optique à l'écorce grise de la sphère visuelle du télencéphale porte le nom de *voies optiques*. Celles-ci sont formées d'une partie périphérique et d'une partie centrale.

Partie périphérique.

La partie périphérique est représentée par les cellules bipolaires de la couche moyenne de la rétine, cellules qui se trouvent interposées entre la rangée des cellules visuelles et la rangée des cellules nerveuses de la couche ganglionnaire, FIG. **792**.

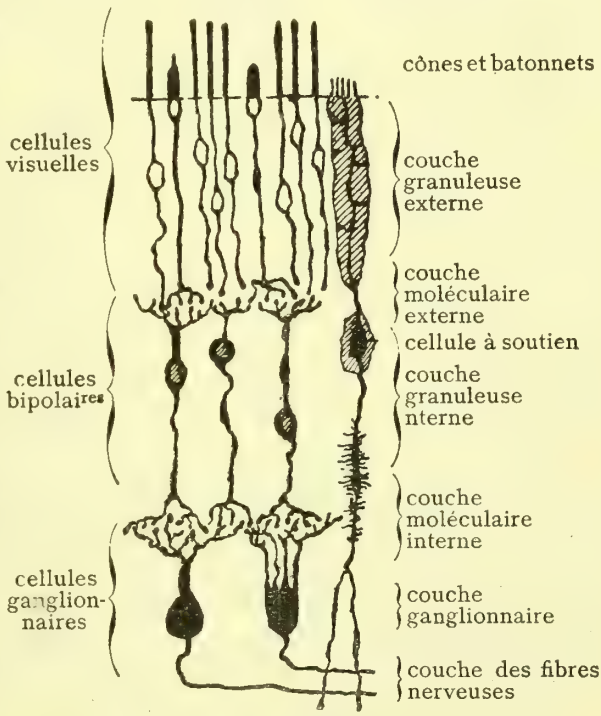

FIG. **792**.
Les éléments essentiels de la rétine du chien.

Partie centrale.

La partie centrale des voies optiques est formée de deux groupes de neurones superposés ; les neurones rétino-diencéphaliques et les neurones diencéphalo-corticaux.

Neurones rétino-diencéphaliques. Ils relient la couche profonde de chaque rétine à certaines masses grises du mésencéphale et du diencéphale, par l'intermédiaire d'un faisceau compact de fibres nerveuses constituant successivement le nerf optique, le chiasma optique et la bandelette optique.

Nous avons vu que les fibres du nerf optique ont leurs cellules d'origine dans la couche ganglionnaire de la rétine du côté correspondant. Ces fibres optiques, au sortir du globe oculaire, parcourent d'avant en arrière la moitié postérieure de la cavité orbitaire, pour entrer dans la boite cranienne par le trou optique.

Les deux nerfs s'inclinent alors l'un vers l'autre pour constituer le chiasma optique, FIG. **793**.

Dans ce chiasma les fibres de chaque nerf subissent un entrecroisement partiel, en ce sens qu'un petit faisceau de fibres nerveuses passe directement dans la bandelette optique du côté correspondant *(faisceau direct),* tandis que la plus grande partie de ces fibres se rendent, à travers le chiasma, dans la bandelette optique du côté opposé *(faisceau croisé).*

Par la bandelette optique, les fibres rétiniennes arrivent au mésencéphale et au diencéphale.

Il résulte des recherches expérimentales faites sur les animaux que ces fibres vont se terminer, par des ramifications libres, en petite partie dans le tubercule quadrijumeau supérieur, en majeure partie dans le corps genouillé externe et dans la partie postérieure de la couche optique.

Les recherches expérimentales, entreprises dans notre laboratoire par Pavlow (11), ont démontré que les fibres optiques, qui se terminent dans le tubercule quadrijumeau supérieur, ne servent pas à l'acte de la vision consciente. Ce qui le prouve, c'est que le tubercule supérieur ne donne pas origine à des fibres *ascendantes* à terminaison corticale : Après destruction de la masse grise centrale de ce tubercule, on voit la dégénérescence secondaire envahir deux faisceaux distincts de fibres descendantes. L'un est le *faisceau tecto-bulbaire ;* ses fibres constituantes s'inclinent en avant puis en dedans, jusqu'au delà du raphé. Là elles se recourbent en bas et se laissent poursuivre, par la méthode de Marchi, jusqu'à la partie supérieure du bulbe, fig. **794**.



Fig. **793**.
Schéma montrant la constitution du chiasma des nerfs optiques et des bandelettes optiques.

Quelques auteurs affirment que ces fibres en dégénérescence peuvent être poursuivies jusque dans le cordon antérieur de la moelle. Dans des recherches récentes faites sur le lapin, nous n'avons pu poursuivre ces fibres dégénérées que jusqu'à la partie supérieure du bulbe, ce qui confirme les résultats antérieurs obtenus par Pavlow (12).

L'autre faisceau descendant entre dans la constitution de la région latérale du mésencéphale. Ses fibres superficielles se terminent dans le pont de Varole, tandis que ses fibres profondes trouvent leur terminaison dans la formation réticulaire. Les unes constituent le *faisceau de Münzer* ou *faisceau tecto-protubérantiel* ; les autres forment des voies courtes sur lesquelles Pavlow (12), le premier, a appelé l'attention.

Les doutes que nous avons exprimés plus haut (p. 676 et 688), concernant l'origine de ces fibres descendantes, ne sont pas justifiés. Dans des recherches récentes une lésion destructive limitée au tubercule quadrijumeau *supérieur* a entrainé la dégénérescence de ces fibres descendantes, conformément aux observations de Munzer et de Pavlow.

En présence de ces faits, nous devons donc admettre que les fibres optiques se terminant dans le tubercule quadrijumeau supérieur sont des *voies courtes* servant aux mouvements réflexes. L'existence de ces voies nerveuses reliant la rétine aux noyaux moteurs du métencéphale et du mésencéphale — par l'intermédiaire des fibres centripètes se terminant dans le tubercule supérieur, et des fibres centrifuges du faisceau tecto-bulbaire — explique ce fait clinique surprenant au premier abord : la persistance du réflexe pupillaire à la lumiere chez des malades atteints de cécité corticale complète par suite d'une lésion des deux sphères visuelles.

Dans la constitution de ces voies courtes nous devons faire entrer également les fibres du *faisceau pédonculaire transverse* ou racine *pédonculaire du nerf optique*. Nous avons vu, en effet, que ce faisceau de fibres nerveuses se détache de la bandelette optique au niveau du tubercule quadrijumeau supérieur, pour s'incliner en avant, contourner la face externe et la face antérieure du pédoncule cérébral et s'enfoncer dans la région de la calotte.

La terminaison de ces fibres n'est pas exactement connue. Elle se fait peut-être dans le noyau rouge qui donne origine au faisceau descendant rubro-spinal, peut-être dans une autre masse grise placée au-devant (Munzer et Wiener), ou en-dessous du noyau rouge (Cajal) et dont on ignore encore les connexions ultérieures.

A côté de ces voies courtes ou voies réflexes, les voies optiques renferment encore des voies longues ou voies de sensibilité. On admet généralement qu'elles sont représentées par les fibres de la bandelette optique qui se terminent dans le corps genouillé externe et dans la couche optique.

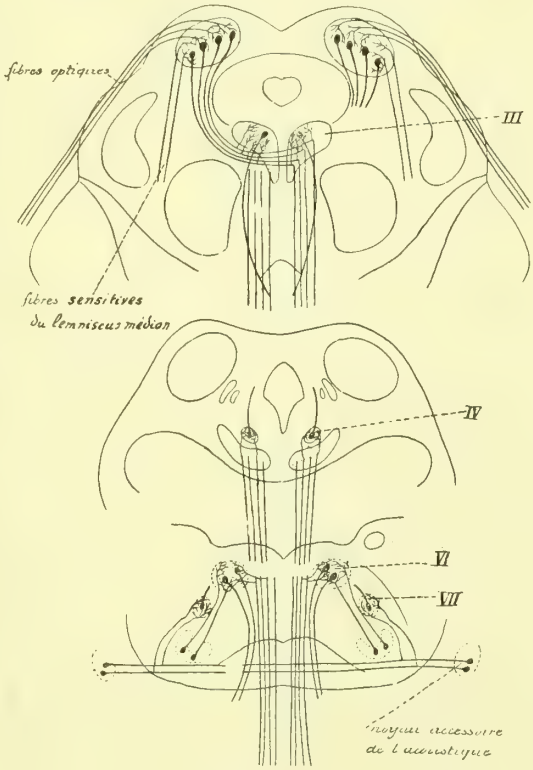

Fig. **794.**
Schéma montrant l'origine et le trajet des fibres du faisceau tecto-bulbaire.

Chainon diencéphalo-cortical. A ce chainon rétino-diencéphalique fait suite un chainon diencéphalo-cortical. Les fibres de cette voie corticale n'ont pas encore été mises en évidence par la méthode de la dégénérescence wallérienne, et cela à cause de la grande difficulté que présente une lésion isolée soit du corps genouillé externe, soit de la partie postérieure du thalamus.

Il résulte cependant des recherches expérimentales de v. Monakow (9), que l'ablation de la sphère visuelle, faite chez les animaux nouveau-nés, entraine l'atro-

phie du corps genouillé externe et de la partie postérieure de la couche optique du côté correspondant.

Ces fibres corticipètes, qui relient les masses grises du diencéphale à la sphère visuelle, forment par leur ensemble la *radiation optique* (Gratiolet).

Il résulte des recherches importantes de Henschen (10), que les fibres nées dans le corps genouillé externe forment un faisceau dictinct de celles provenant de la couche optique.

Les premières forment un faisceau compact d'environ 5 millimètres d'èpaisseur, qui longe la face latérale du prolongement occipital du ventricule latéral, pour s'incurver ensuite en dedans et se terminer dans l'écorce grise située au fond de la fissure calcarine.

C'est le *faisceau optique occipital* de Henschen ou *voie optique métathalamo-corticale.*

D'après Henschen, la terminaison de ces fibres dans l'écorce grise se fait de telle façon que les fibres destinées à la lèvre supérieure de la fissure calcarine correspondent à la moitié supérieure de la rétine (fibres croisées aussi bien que fibres directes), tandis que les fibres qui s'épanouissent dans l'écorce grise de la lèvre inférieure de la fissure calcarine sont la continuation indirecte des fibres optiques nées dans la moitié inférieure de la rétine.

Les fibres optiques centrales nées dans la partie postérieure de la couche optique, ou *voie optique thalamo-corticale*, se terminent dans l'écorce grise voisine de la fissure calcarine : soit l'écorce grise du coin, soit l'écorce grise de la circonvolution linguale. D'après Henschen, le corps genouillé externe et le faisceau cortical qui en provient servent seuls à l'acte de la vision. La couche optique, comme le tubercule quadrijumeau supérieur, n'interviendrait que dans le mécanisme des mouvements réflexes.

La *voie optique longue* ou corticale est donc formée de trois groupes de neurones superposés :

1° les *neurones rétiniens*; ou cellules bipolaires de la couche moyenne de la rétine,

2° les *neurones rétino-métathalamiques*, neurones directs et croisés reliant la rétine au corps genouillé externe, et

3° les *neurones métathalamo-corticaux,* neurones directs unissant le corps genouillé externe à la fissure calcarine de la face interne du lobe occipital.

La *voie optique courte* ou voie réflexe se termine dans le tubercule quadrijumeau supérieur, d'où partent les fibres descendantes tecto-bulbaires et tecto-protubérantielles, dans une masse grise inconnue de la région ventrale de la calotte et dans la couche optique.

V.

Voies ascendantes d'origine télencéphalique.

Les voies olfactives.

Le cerveau terminal est en connexion avec un seul nerf centripète, le *nerf olfactif.*

L'ensemble des fibres nerveuses qui relient la muqueuse olfactive à l'écorce grise de la sphère olfactive constitue les voies olfactives. Celles-ci sont formées d'une partie périphérique et d'une partie centrale.

Partie périphérique.

Elle est représentée par tous les neurones olfactifs périphériques reliant la muqueuse olfactive au bulbe olfactif. Nous avons vu que les cellules bipolaires, qui appartiennent à ces neurones périphériques, sont éparpillées entre les cellules épithéliales d'une région déterminée de la muqueuse olfactive, FIG. **795**.

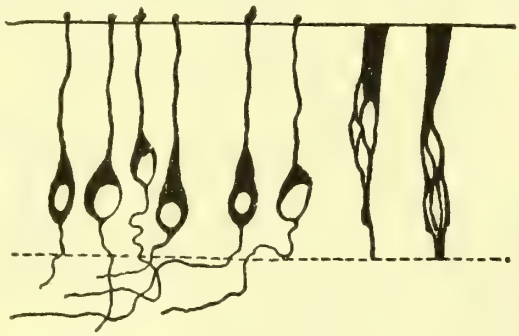

FIG. **795**.
Quelques cellules nerveuses bipolaires de la muqueuse olfactive de la souris blanche.

Ces cellules bipolaires constituent par leur ensemble l'homologue d'un ganglion cérébro-spinal. On pourrait donc les considérer comme les éléments constituants du *ganglion olfactif*. Leur prolongement périphérique se termine à la surface libre de la muqueuse. Leur prolongement central trouve sa terminaison dans les glomérules olfactifs de bulbe.

Partie centrale.

La partie centrale des voies olfactives commence dans les cellules mitrales du bulbe olfactif. Celles-ci donnent origine à des fibres centripètes qui vont devenir des éléments constituants de la bandelette olfactive. Ces fibres se terminent, chez les mammifères soit dans la substance grise même de la bandelette, soit dans l'écorce grise de l'extrémité antérieure du lobe temporal.

Les connexions ultérieures de ces voies olfactives ne sont pas encore nettement établies. Nous les avons développées longuement dans une lésion précédente, en insistant sur ce fait étrange, c'est que l'écorce grise du lobe temporal que l'on désigne généralement sous le nom de *sphère olfactive* ne peut pas être, strictement parlant, considérée comme étant pour la voie olfactive ce que la sphère tactile est pour la voie de sensibilité ; et cela à cause des connexions anatomiques complexes qui relient la sphère olfactive à l'écorce grise de la corne d'AMMON, connexions dont l'existence, dans l'état actuel de la science, n'a pas été établie pour les autres sphères sensorielles.

La voie olfactive centripète paraît donc formée seulement de deux groupes de neurones superposés :

1° les neurones périphériques, relant la muqueuse olfactive au bulbe olfactif et

2° les neurones bulbo-corticaux unissant le bulbe olfactif à l'écorce grise du lobe temporal.

TABLEAU

montrant la constitution des différentes voies

I. PARTIE PÉRIPHÉRIQUE DES

V télencéphalique	IV diencéphalique	III bulbo-protubéran	
Voies olfactives	*Voies optiques*	*Voies du trijumeau*	*Voies acoustiques*
	Cellules visuelles	Cellules épithéliales	Cellules ciliées de l'organe de Corti
Cellules bipolaires de la muqueuse (ganglion olfactif) se terminant dans le bulbe olfactif	Cellules bipolaires de la rétine (ganglion optique)	Cellules unipolaires du ganglion de Gasser	Cellules bipolaires du ganglion spiral
	couche profonde de la rétine	noyau terminal	tubercule latéral et noyau ventral

Etude comparative des voies ascendantes.

Il nous reste maintenant à jeter un coup d'œil d'ensemble sur toutes voies ascendantes longues et courtes que nous venons de décrire, afin de mieux faire ressortir les différences et les analogies qu'elles peuvent présenter dans leurs différents éléments constituants.

Toutes les voies ascendantes ou centripètes, quelle que soit leur fonction physiologique, sont formées d'une *partie centrale* et d'une *partie périphérique*.

La *partie périphérique* est toujours formée *d'un seul neurone*. Le neurone périphérique est toujours *direct*, reliant les surfaces sensibles d'une moitié du corps à la substance grise de la moitié correspondante de l'axe nerveux.

Le neurone périphérique présente toujours deux prolongements.

Le prolongement périphérique arrive à la surface libre de la muqueuse (nerf olfactif), ou dans la profondeur des organes et des épithéliums périphériques. Ces épithéliums servent d'intermédiaire entre les excitations externes et les ramifications terminales des fibres sensitives. Pour les nerfs de la sensibilité genérale, les cellules épithéliales interposées ne servent que de conducteurs indifférents et passifs. Pour les fibres optiques, acoustiques et vestibulaires, au contraire, ces cellules épithéliales prennent des caractères particuliers ; elles deviennent des éléments actifs, des *cellules neuro-épithéliales*, tels les cônes et les bâtonnets de la rétine et les cellules ciliées de l'organe de Corti et des tâches acoustiques.

Le prolongement central se termine dans une masse grise intérieure du névraxe : la couche moyenne du bulbe olfactif, la couche profonde de la rétine, le tubercule latéral et le noyau accessoire du bulbe, le noyau gris avoisinant la racine bulbo-spinale du trijumeau, les noyaux de Deiters et de Bechterew et le noyau triangulaire, le noyau du faisceau solitaire et la substance grise de la moelle.

OMPARATIF

ascendantes et leurs parties homologues.

VOIES ASCENDANTES D'ORIGINE

elle	II bulbaire		I médullaire
Voies vestibulaires	*Voies gustatives*	*Voies du pneumo-gast.*	*Voies tactiles*
Cellules épithéliales es taches acoust.	Cellules épithéliales	Cellules épithéliales	Cellules épithéliales
Cellules bipolaires du anglion de SCARPA	Cellules unipolaires des ganglions géniculé, jugulaire et pétreux	Cellules unipolaires des ganglions pétreux et plexiforme	Cellules unipolaires des ganglions spinaux
noyau de DEITERS, de BECHTEREW et triangulaire	noyau du faisceau solitaire	noyau du faisceau solitaire	substance grise de la moelle

La constitution de la partie périphérique de toutes ces voies ascendantes ressort nettement du tableau ci-dessus.

La partie centrale a une structure beaucoup plus complexe.

Si on compare entre elles toutes ces voies nerveuses, comme nous l'avons fait dans le tableau II, un fait frappe au premier abord, c'est que pour certaines d'entre elles il y a absence complète de toute connexion corticale. L'exemple le plus frappant est fourni par les fibres de la voie vestibulaire et probablement aussi par les fibres centrales en connexion avec le nerf pneumogastrique. Nous avons insisté à plusieurs reprises sur la valeur physiologique de cette absence de connexion corticale. Elle semble démontrer, en effet, que ces voies nerveuses sont exclusivement le point de départ de mouvements réflexes.

Un second fait important à faire ressortir c'est que la connexion corticale des voies gustatives, qui doit exister sans aucun doute, nous est encore complètement inconnue.

Si nons éliminons ces voies gustatives, vestibulaires et pneumo-gastriques, nous nous trouvons en présence de plusieurs voies distinctes qul possèdent toutes une connexion corticale.

Ces voies se laissent subdiviser en trois groupes.

1° Le premier groupe est formé par les *voies olfactives*. Elles occupent une place spéciale à cause de leur constitution excessivement simple. Elles ne sont, en effet, formées que d'un seul neurone *bulbo-cortical. Ce neurone est direct.*

2° Le second groupe est formé par les voies optiques, les voies acoustiques et les voies de sensibilité profonde tant des fibres du nerf trijumeau que des fibres de tous les nerfs spinaux.

Ces quatre voies ascendantes sont construites d'après le même plan : Elles comprennent *deux* groupes de *neurones :*

TA

II. PARTIE CENTRALE D

V télencéphalique	IV diencéphalique			III bulbo-protubér
Voies olfactives	*Voies optiques*	*Voies du trijumeau*		*Voies acoustiques*
Cellules mitrales du bulbe olfactif	Cellules ganglionnaires de la rétine	Cellules du noyau terminal		Cellules du tubercul latéral et du noyau ven
		Sensibilité profonde (?)	Sensibilité superfic. (?)	
Bandelette olfactive	Nerf optique Chiasma optique Bandelette optique Faisceau pédonculaire transverse	Fibres arciformes Faisceau de la formation réticulaire	Fibres réticulo-céréb. Neurones céréb.-oliv. oliv.thalam.	Strie médullaires et co trapézoïde Lemniscus latéral Bras postérieur des tubercules
Voie réflexe ?	*Voie réflexe* Tub. quadr. supérieur Faisceau tecto-bulbaire	*Voie réflexe* ?	*Voie réflexe* ?	*Voie réflexe* olive supér. ? Noyau du corps trap. ? Noyau du lemniscus latéral ? Tub. quadr. inférieur (?)
	Voie corticale Corps gen. externe	*Voie corticale* Thalamus	*Voie corticale* Thalamus	*Voie cor* Corps g intern
	Neurones métathalamo-cortic.	Neurones thalamo-corticaux	Neurones thalamo-corticaux	Neuro métath mo-cor
Sphère olfactive	**Sphère visuelle**	**Sphère tactile**	**Sphère tactile**	**Sphè auditi**

neurones rétino-métathalamiques et métathalamo-corticaux,
neurones bulbo-métathalamiques et métathalamo-corticaux,
neurones bulbo-thalamiques et thalamo-corticaux,
neurones médullo-thalamiques et thalamo-corticaux.

Pendant leur trajet ascendant ces fibres nerveuses subissent un entrecroisement *complet* pour les voies de sensibilité profonde et les voies acoustiques, tandis que l'entrecroisement est *incomplet* pour les voies optiques.

Le chiasma des nerfs optiques, le corps trapézoïde avec les stries médullaires, les fibres arciformes internes provenant soit du noyau terminal du trijumeau, soit des noyaux des cordons postérieurs, sont donc des parties homologues.

La bandelette optique est pour les voies optiques ce que le lemniscus latéral est pour les voies acoustiques, ce que le faisceau central de la formation réticulaire

AU II

CES ASCENDANTES D'ORIGINE

...le	II bulbaire		I médullaire	
Voies vestibulaires	*Voies gustatives*	*Voies du pneumo-gastrique*	*Voies tactiles*	
Cellules des noyaux terminaux	Cellules du noyau du faisceau solitaire		Cellules des noyaux des cordons postérieurs. (*Sensibilité profonde*)	Cellules des cornes postér. (*Sensibilité superfic.*)
			Fibres arciformes Entrecroisement Lemniscus médian	Faisceaux médullo-cérébelleux. Neurones : cérébello-oliv. olivo-thalam.
Voie réflexe Faisceau ...ib.-spin., faisceau bulo-mé-éphalique, faisceau .... postér.	*Voie réflexe* ?	*Voie réflexe* ?	*Voie réflexe* Tub. quadr. sup.	*Voie réflexe* Substance grise médullaire Faisceaux fondam. Noyaux du toit Faisceaux tecto-bulbaire Noyau rouge Faisceau rubro-spinal.
Voie corticale ?	*Voie corticale* ?	*Voie corticale* ? peut-être fibres réticulo-cérébell.	*Voie corticale* Thalamus	*Voie corticale* Thalamus
			Neurones thalamo-corticaux	Neurones thalamo-corticaux
			Sphère tactile	**Sphère tactile**

est pour les voies du trijumeau et ce que le lemniscus médian est pour les voies de sensibilité profonde dépendant de la moelle épinière.

La *couche optique* est le ganglion gris de la base interposé entre l'écorce cérébrale et les voies afférentes de la sensibilité générale, comme le *corps genouillé externe* se trouve interposé entre les voies optiques et la sphère visuelle, comme le *corps genouillé interne* interrompt, dans leur marche ascendante, les fibres acoustiques qui doivent se rendre dans la sphère auditive.

Ces voies centrales olfactives, visuelles, acoustiques et de sensibilité profonde diffèrent encore les unes des autres par une disposition curieuse et intéressante à faire ressortir.

Les voies olfactives sont toutes des voies *directes*.

Les voies visuelles sont à la fois *directes* et *croisées*.

Les voies acoustiques et les voies de sensibilité profonde sont exclusivement *croisées*.

3° Le troisième groupe de voies ascendantes est représenté par l'ensemble des fibres nerveuses qui président à la sensibilité superficielle ou cutanée, aussi bien la sensibilité superficielle de la face dépendant du nerf trijumeau, que celle du tronc et des membres dépendant des nerfs spinaux. La voie centrale en connexion avec ces derniers nerfs est la mieux connue.

Elle diffère de toutes les autres voies ascendantes par sa grande complexité. Elle est formée, en effet, d'un nombre considérable de neurones superposés :

neurones médullo-cérébelleux,
neurones cérébello-olivaires,
neurones olivo-thalamiques et
neurones thalamo-corticaux.

Elle diffère encore des autres voies ascendantes par le nombre considérable de fibres courtes qu'elle abandonne sur son trajet ascendant :

Fibres courtes à la substance grise de la moelle.
Fibres courtes au noyau du toit du cervelet.
Fibres courtes aux masses grises motrices du pont de Varole et du mésenphale.
Fibres courtes au noyau rouge.

La grande complexité de cette voie de sensibilité superficielle tient, plus que probablement, à ce fait qu'elle a dû se constituer progressivement dans le cours du développement phylogénétique.

Il est, en effet, un fait qui frappe dans l'étude des voies nerveuses, c'est que les dernières venues d'entre elles se font remarquer par une structure excessivement simple, telle notamment la voie motrice d'origine corticale que nous étudierons dans une leçon ultérieure et qui est formée par un seul neurone reliant l'écorce grise au noyau d'origine réelle des nerfs périphériques. Les voies les plus anciennes, au contraire, existant avant le développement du manteau cérébral, ont une structure complexe parce que leurs connexions primitives (médullaires, cérébelleuses, mésencéphaliques et diencéphaliques) — existant chez les vertébrés inférieurs dépourvus de manteau cérébral — se sont conservées chez les mammifères supérieurs et que à ces connexions primitives ont dû alors se surajouter des connexions télencéphaliques.

Littérature.

(1) Van Gehuchten : *La racine bulbo-spinale du trijumeau.* Le Névraxe, vol. II, 1900. — (2) Wallenberg : *Die Secundäre Bahn des sensiblen Trigeminus*, Anatom. Anz., 1896. *Sekundäre sensible Bahnen im Gehirnstamme des Kaninchens.* Anat. Anz., 1900. — (3) Van Gehuchten : *La voie centrale du trijumeau.* Le Névaxe, vol. III, 1901. — (4) Lewandowsky : *Untersuchungen über die Leitungsbahnen des Truncus cerebri*, 1904 (cité d'après Wallenberg). — (5) Hösel : *Die Centralwindungen ein Centralorgan der Hinterstränge und Tringeminus.* Archiv f. Psychiatrie, Bd. 24. 1892. — *Ein weiterer Beitrag zur Lehre vom Verlauf der Rindenschleife und centraler Trigeminusfasern beim Menschen*, Archiv für Psychiatr:e. Bd, 25, 1893. — (6) Wallenberg : *Anatomischer Befund in einem als « acute Bulbäraffection beschriebener Falle*, Archiv f. Psychiatrie, Bd. 34, 1901. — (7) Van Gehuchten . *La voie centrale des noyaux des cordons postérieurs ou voie sensitive médullo-thalamique.* Le Névraxe, vol. IV, 1902. — (8) Wallenberg : *Sekuadäre Bahnen aus dem frontalen sensiblen Trigeminuskerne des Kaninchens.* Anatom. Anz., 1905. — (9) v. Monakow : *Experimentelle und pathologisch-anatomische Untersuchungen üker die optischen Centren und Bahnen...* Archiv f. Psychiatrie, Bd. 23 et 24. — (10) Henschen : *Revue critique de la doctrine sur le centre cortical de la vision*, Paris, 1900. — (11) Pavlow : *Les connexions centrales du nerf optique chez le lapin.* Le Névraxe, vol. I, 1900. — (12) Pavlow : *Les voies descendantes du tubercule quadrijumeau supérieur.* Le Névraxe, vol. I, 1900.

QUARANTE-CINQUIEME LEÇON

La structure générale du système nerveux cérébro-spinal.

Les voies descendantes.
Les voies descendantes d'origine corticale.

Les voies descendantes.

Les voies descendantes, considérées dans leur ensemble, se laissent subdiviser en deux groupes : les *voies longues* ou *voies de motilité*, et les *voies courtes* ou *voies réflexes*.

Voies longues. Les voies longues sont toutes des voies *d'origine corticale*. Elles ont pour fonction de relier l'écorce grise du télencéphale aux masses grises motrices des centres nerveux inférieurs.

Considérées dans leur forme la plus simple, ces voies de motilité sont constituées de deux parties superposées : une *partie centrale* reliant l'écorce grise du télencéphale aux noyaux d'origine réelle des nerfs moteurs périphériques, et une *partie périphérique* unissant ces dernières masses grises à tous les muscles striés du corps.

La *partie périphérique* est toujours formée d'un seul neurone. Celui-ci à sa cellule d'origine dans les centres nerveux inférieurs, tandis que son axone va se terminer dans les muscles périphériques.

La *partie centrale* est formée d'un ou de plusieurs neurones superposés. Ils proviennent de l'écorce grise du télencéphale et vont se terminer directement ou indirectement dans les masses motrices d'où naissent les neurones périphériques.

Voies courtes. Les voies courtes sont toutes *d'origine sous-corticale*. Elles ont pour fonction de relier aux cornes grises antérieures de la moelle les masses grises du diencéphale, du mésencéphale, du métencephale et du myélencéphale.

Division des voies descendantes. Nous avons vu que, d'après les recherches de Flechsig, les régions sensorielles de l'écorce, c'est-à-dire les zones de sensibilité tactile, acoustique, visuelle et olfactive, ne sont pas uniquement en connexion avec des fibres ascendantes ; elles donnent encore origine à des fibres descendantes permettant à l'organisme de répondre, par des mouvements d'origine corticale, aux excitations qui viennent ébranler les éléments constituants de cette écorce grise. Les régions sensorielles représentent donc en réalité des *régions* ou des *zones sensitivo-motrices*.

Si ces idées sont vraies, chaque sphère sensorielle de l'écorce devrait être le

lieu d'origine d'un faisceau descendant. Les voies descendantes longues ou voies corticales se laisseraient donc subdiviser en voies descendantes de la sphère olfactive, de la sphère auditive, de la sphère visuelle et de la sphère tactile. Quant aux voies courtes, nous pouvons les subdiviser d'après leur origine en voies descendantes d'origine diencéphalique, mésencéphalique, métencéphalique, bulbaire et médullaire.

I.

Voies descendantes d'origine corticale.

A. *Sphère olfactive.* Les voies descendantes de la sphère olfactive ne sont pas connues d'une façon bien précise. Nous avons fait remarquer antérieurement les connexions complexes qui, d'après Cajal, existeraient entre la sphère olfactive et les masses grises inférieures : l'une s'établirait par un faisceau de projection partant de l'écorce grise de la pointe du lobe temporal pour se rendre dans des masses grises mal déterminées de l'hypothalamus ; l'autre serait formée par un faisceau de projection partant de la corne d'Ammon, parcourant les piliers postérieur et antérieur du trigone cérébral pour se terminer également dans l'hypothalamus. La corne d'Ammon à son tour serait reliée à la sphère olfactive par une voie indirecte passant par l'extrémité postérieure du lobe pyriforme,

B. *Sphère auditive.* L'existence d'une voie descendante acoustique n'est pas encore nettement établie. Il résulte des recherches anatomo-pathologiques de Jelgersma, Winkler, Zacher (1), Kam, Freylinck, Dejerine (2), etc., qu'à la suite de la destruction de la partie moyenne des circonvolutions temporales et principalement de la partie moyenne de la circonvolution temporale supérieure, on observe la dégénérescence descendante des fibres du faisceau de Türck, ou *faisceau ovale*, occupant le cinquième externe du pied du pédoncule cérébral. Ces fibres du faisceau de Türck se terminent dans la protubérance annulaire et constituent le faisceau temporal cortico-protubérantiel de Flechsig. D'après les recherches de Déjerine, les fibres du faisceau de Türck ne passent pas par la capsule interne : en venant de l'écorce cérébrale, qui recouvre les circonvolutions temporales, ces fibres passent en dessous du noyau lenticulaire et ne se joignent aux fibres capsulaires que dans la région sous-optique.

Ces fibres descendantes relieraient donc la sphère auditive aux masses grises qui constituent les noyaux du pont ; là, elles se mettent en connexion avec les cellules d'origine des fibres ponto-cérébelleuses et deviennent ainsi une partie constitutive de la voie motrice centrale secondaire, ou voie motrice cérébelleuse.

C. *Sphère visuelle.* L'existence d'une voie descendante en connexion avec la substance corticale de la sphère visuelle n'a pas encore été anatomiquement démontrée. D'après Flechsig (3), les fibres de cette voie descendante devraient se mettre en connexion avec les noyaux d'origine des nerfs moteurs des globes oculaires : le nerf oculo-moteur commun, le nerf pathétique et le nerf oculo-moteur externe.

Un fait établi, c'est que le centre cortical des nerfs qui innervent les muscles des globes oculaires ne se trouve pas dans la sphère tactile. Sa localisation dans la

substance corticale n'a pu encore se faire d'une façon bien précise. Il est hors de doute cependant qu'une connexion motrice entre l'écorce cérébrale et les muscles oculaires doit exister. Voici quelques faits qui semblent faire admettre que cette voie descendante existe et qu'elle est en connexion intime avec la sphère visuelle.

D'après les recherches expérimentales de Munk (4), l'excitation de l'écorce cérébrale, au niveau de la sphère visuelle, est suivie des mouvements des globes oculaires. Aussi Munk admet-il que la sphère visuelle donne origine à des fibres motrices qui se rendent dans les régions de l'écorce d'où dépendent les mouvements des yeux. Des observations anatomo-pathologiques de v. Monakow, Bechterew et Zacher tendent à établir que la destruction de l'écorce grise du lobe occipital est suivie de la dégénérescence secondaire des fibres les plus externes du pied du pédoncule cérébral. Nous avons déjà vu que, dans le cinquième externe de la base de ce pédoncule, se trouvent les fibres descendantes de la sphère auditive. Ce cinquième externe, appelé encore *faisceau latéral* ou *faisceau ovale* du pied pédonculaire, serait donc formé, si les observations de v. Monakow, Bechterew et Zacher se confirment, par les fibres de la voie motrice acoustique et de la voie motrice optique. Ces fibres descendent jusque dans la substance grise du pont de Varole. En traversant le mésencéphale, elles pourraient se mettre en connexion, par des ramifications collatérales et terminales, avec les noyaux d'origine des nerfs moteurs oculaires du côté opposé.

D. *Sphère tactile.* Le sphère tactile est la seule des quatre sphères sensorielles du télencéphale dont le faisceau descendant nous soit connu d'une façon précise dans son trajet et dans ses connexions.

Les fibres qui constituent cette voie descendante ont pour fonction de transmettre les excitations motrices de l'écorce cérébrale jusque dans les muscles périphériques.

Considérée dans sa forme la plus simple, cette voie motrice d'origine corticale est constituée de deux parties superposées : une *partie centrale* et une *partie périphérique.*

La *partie centrale* est formée d'un ou de plusieurs neurones superposés reliant l'écorce grise de la sphère tactile aux noyaux d'origine réelle des nerfs moteurs périphériques. Cette connexion entre l'écorce grise et les masses grises motrices inférieures du névraxe peut s'établir par une double voie nerveuse : l'une, voie directe, est formée d'*un seul chainon* dont la cellule d'origine se trouve dans les hémisphères cérébraux et dont l'axone se termine dans les masses motrices du mésencéphale, du pont de Varole, du myélencéphale ou de la moelle épinière, FIG. **796**. C'est la *voie motrice principale* formée de chainons cortico-mésencéphaliques, cortico-protubérantiels, cortico-bulbaires et cortico-médullaires.

L'autre voie nerveuse a une structure beaucoup plus complexe.

Partie de l'écorce grise du télencéphale, elle n'atteint les noyaux d'origine des nerfs moteurs périphériques qu'après avoir passé par le cervelet. C'est la voie motrice corticale indirecte, ou voie motrice *cortico-cérébello-médullaire.* Elle est formée d'un grand nombre de neurones superposés : neurones cortico-protubérantiels, ponto-cérébelleux, cérébello-olivaires, olivo-rubriques et rubro-spinaux.

Ces deux voies nerveuses descendantes forment ensemble les *voies motrices centrales* appelées encore, en ne tenant compte que de leurs connexions les plus lointaines, *voies cortico-médullaires*.

La *partie périphérique* est formée de neurones centrifuges qui ont leurs cellules d'origine dans les différentes masses grises qui constituent les noyaux d'origine réelle des nerfs moteurs périphériques et qui vont se terminer dans tous les muscles de la vie animale.

L'ensemble de ces neurones moteurs périphériques ou centro-musculaires constitue la *voie motrice périphérique*. Elle appartient à la fois à la voie motrice centrale directe, ou voie cortico-médullaire, et à la voie motrice centrale indirecte, ou voie cortico-cérébello-médullaire.

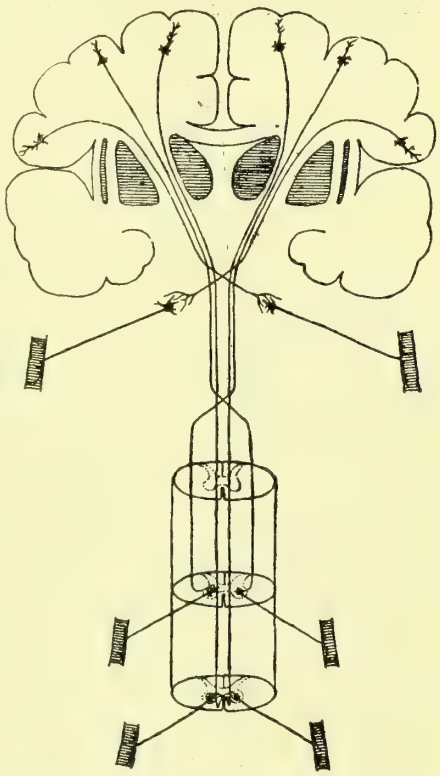

Fig. 796.
Schéma montrant le mode de superposition des neurones moteurs. Le neurone central est croisé ; le neurone périphérique est direct.

Voie motrice périphérique.

Elle est formée par tous les neurones moteurs périphériques. Nous les connaissons. Nous avons vu en détail le trajet périphérique des différents nerfs qui dépendent de l'axe cérébro-spinal et nous avons vu également la position exacte des masses grises dans lesquelles ces nerfs périphériques ont leurs cellules d'origine. Ils comprennent des *neurones spinaux* et des *neurones cérébraux*.

A. *Neurones spinaux*. Les *nerfs spinaux* proviennent de la moelle épinière. Ils sont au nombre de 31 paires. Les fibres des racines antérieures ont leurs cellules d'origine dans la corne grise antérieure. Ces cellules radiculaires sont tellement nombreuses que les noyaux d'origine des différents nerfs se fusionnent les uns avec les autres et forment, sur toute la longueur de la moelle épinière, une couche plus ou moins continue de cellules nerveuses occupant la zone périphérique de la corne antérieure de la moelle. De ces cellules radiculaires partent des prolongements cylindraxiles qui sortent par le sillon collatéral antérieur et deviennent cylindre-axes des fibres des racines antérieures. Il résulte des recherches de Ingbert (5) que, chez l'homme adulte, les racines antérieures des nerfs spinaux renferment, de chaque côté de la moelle, 203700 fibres nerveuses. Il existe donc, dans chaque colonne grise antérieure, plus de 200000 cellules radiculaires en connexion immédiate avec les muscles périphériques.

B. *Neurones cérébraux*. Les *nerfs cérébraux*, au nombre de 12 paires, proviennent

tous de l'encéphale. Il y a trois nerfs exclusivement sensitifs : le nerf olfactif, le nerf optique et le nerf acoustique, qui n'ont aucun rapport avec les fibres de la voie motrice. Il y a cinq nerfs exclusivement moteurs : le nerf oculo-moteur commun, le nerf pathétique, le nerf oculo-moteur externe, le nerf accessoire de Willis et le nerf grand hypoglosse. Enfin, il y a quatre paires de nerfs mixtes : le nerf trijumeau, le nerf facial (en considérant le nerf de Wrisberg comme sa racine sensitive), le nerf glosso-pharyngien et le nerf pneumo-gastrique. Nous devons donc étudier l'origine réelle et le trajet périphérique des nerfs moteurs et de la partie motrice des quatre nerfs mixtes. Cette origine et ce trajet périphérique nous sont connus. Contrairement à ce que l'on observe dans la moelle épinière — où les noyaux moteurs sont tellement nombreux qu'ils se fusionnent en une masse grise unique — nous trouvons, pour les nerfs craniens, des noyaux d'origine indépendants les uns des autres et situés à des endroits différents de la moelle allongée, de la protubérance annulaire et du cerveau moyen, fig. 797.

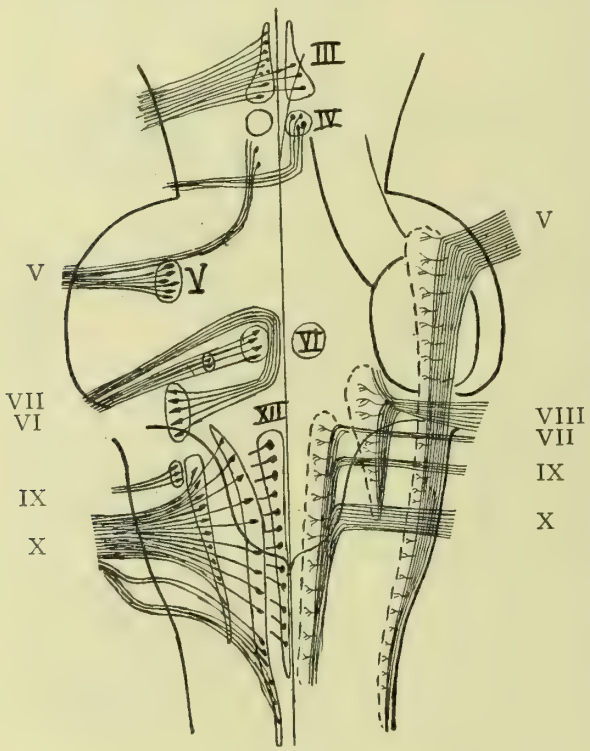

Fig. 797.
Schéma montrant les noyaux d'origine et les noyaux de terminaison des nerfs craniens.

Le *nerf oculo-moteur commun* a son origine réelle dans une masse grise volumineuse située dans le cerveau moyen, au-devant de l'aqueduc de Sylvius, au niveau des éminences antérieures des tubercules quadrijumeaux, Il sort de l'axe nerveux par la face interne du pédoncule cérébral. Ses fibres radiculaires sont en grande partie des fibres directes ; quelques-unes seulement sont croisées.

Le *nerf pathétique* provient de l'isthme du rhombencéphale, d'une petite masse grise située au-devant de l'aqueduc de Sylvius, au niveau des éminences postérieures des tubercules quadrijumeaux. Ses fibres s'entrecroisent dans la valvule de Vieussens et sortent de l'axe cérébro-spinal par la face postérieure du cerveau moyen, de chaque côté du frein de cette valvule.

Les cellules radiculaires du *nerf oculo-moteur externe* sont situées profondément dans la protubérance annulaire, en partie dans le voisinage immédiat du plancher du quatrième ventricule, au niveau des éminences rondes *(noyau principal)*, en partie dans la profondeur de la formation réticulaire *(noyau accessoire)*. Les fibres radicu-

laires directes qui constituent ce nerf sortent du tronc cérébral au-dessus des pyramides antérieures du bulbe, dans le sillon horizontal qui sépare le bulbe de la protubérance annulaire.

Le *nerf accessoire de Willis* est, en réalité, un nerf spinal. Il a son noyau d'origine dans la corne latérale de la moelle cervicale. Il quitte l'axe nerveux par la face latérale de la moelle.

Les fibres du *nerf grand hypoglosse* proviennent d'une masse grise volumineuse située au-devant du canal central, dans la partie moyenne de la moelle allongée, et, de chaque côté du raphé, dans la partie isupérieure du bulbe, au niveau du triangle inférieur du plancher du quatrième ventricule. Les fibres radiculaires directes sortent de la moelle allongée par le sillon longitudinal qui sépare la pyramide antérieure de l'olive.

La partie motrice du *nerf trijumeau* provient de la protubérance annulaire. Elle renferme des fibres qui proviennent du noyau masticateur situé dans la profondeur du pont de Varole, et des fibres venant du mésencéphale par la racine supérieure, cérébrale ou motrice de ce nerf. Ces fibres sont toutes des fibres directes. La racine motrice de ce nerf quitte l'axe nerveux sur la partie latérale de la face antérieure de la protubérance annulaire.

Les cellules radiculaires de la partie motrice du *nerf facial* forment un noyau volumineux dans la profondeur de la protubérance annulaire. Ses fibres radiculaires, qui sont toutes directes, contournent le noyau d'origine du nerf de la sixième paire et sortent par le sillon horizontal séparant la protubérance annulaire de la moelle allongée.

Le *nerf glosso-pharyngien* et le *nerf pneumo-gastrique* renferment tous les deux des fibres motrices. Celles du glosso-pharyngien proviennent d'un petit amas de cellules nerveuses situé en dedans de l'extrémité supérieure du noyau ambigu. Ces fibres, qui sont toutes directes, quittent l'axe nerveux par la partie supérieure du sillon collatéral dorsal du bulbe. Les fibres motrices du nerf pneumo-gastrique naissent de la longue colonne cellulaire connue sous le nom de noyau ambigu, ainsi que de toute l'étendue du noyau dorsal. Elles sortent par le sillon latéral postérieur du bulbe, en dessous des fibres radiculaires du nerf de la neuvième paire. Ces fibres sont toutes des fibres directes.

Il résulte de cette étude que la voie motrice périphérique est essentiellement une *voie directe* : elle relie les noyaux moteurs d'une moitié de l'axe nerveux aux muscles périphériques du côté correspondant.

Cette disposition se trouve réalisée pour tous les neurones moteurs périphériques qui dépendent de la moelle épinière.

On la retrouve encore pour les neurones moteurs des nerfs craniens, mais ici elle présente deux exceptions importantes :

La première se rapporte au nerf pathétique dont presque toutes les fibres constitutives s'entrecroisent dans la valvule de Vieussens. La seconde intéresse le nerf oculo-moteur commun qui renferme à la fois des fibres directes et des fibres croisées avec prédominance des premières.

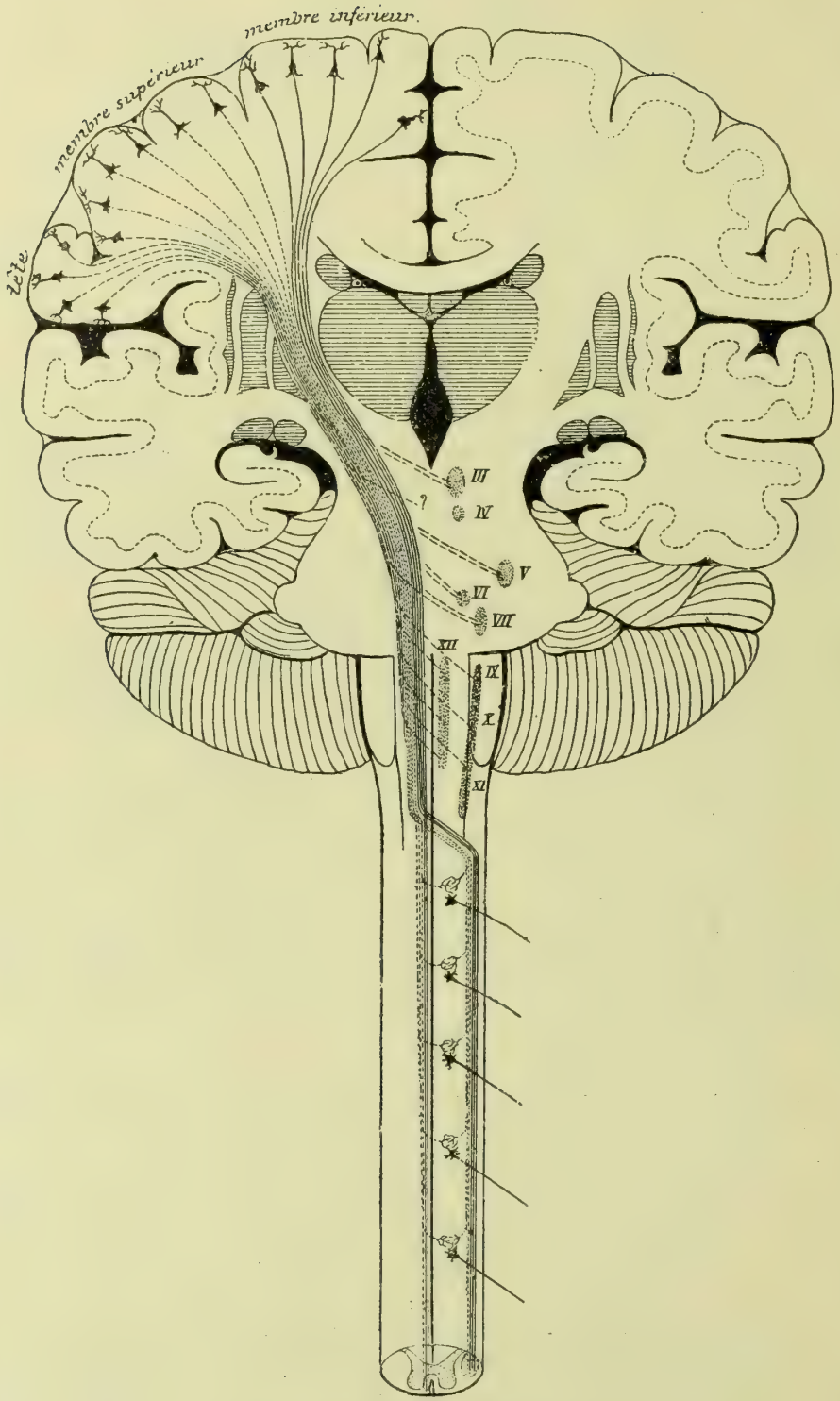

Fig. 798.
Schéma de la voie motrice tactile principale.

Voies motrices centrales.

Les neurones moteurs périphériques étant connus, il nous reste encore à étudier les neurones moteurs des centres, c'est-à-dire les éléments nerveux moteurs qui ont pour fonction de relier l'écorce grise des hémisphères cérébraux aux cellules radilaires des neurones moteurs périphériques.

Cette connexion entre l'écorce cérébrale et les noyaux d'origine des nerfs moteurs périphériques s'établit par deux voies distinctes : une voie principale cortico-médullaire et une voie secondaire ou voie cortico-cérébello-médullaire.

La voie motrice principale.

La voie motrice principale relie, en ligne presque directe, l'écorce cérébrale d'un hémisphère aux noyaux moteurs de la moitié opposée du névraxe. Les éléments nerveux qui constituent cette voie ont leurs cellules d'origine dans l'écorce grise des hémisphères cérébraux. Les prolongements cylindraxiles, nés de ces cellules nerveuses, traversent la substance blanche de chaque hémisphère cérébral, passent par la capsule interne, parcourent le pied du pédoncule cérébral, la partie ventrale de la protubérance annulaire et la face antérieure de la moelle allongée, pour pénétrer dans la moelle épinière dans laquelle on peut les poursuivre jusque dans la région lombaire et même dans la région sacrée. Pendant son trajet dans la partie inférieure de l'axe cérébro-spinal, depuis la moelle allongée jusqu'à l'extrémité inférieure de la moelle épinière, ce faisceau de fibres nerveuses porte plus spécialement le nom de *faisceau pyramidal*, FIG. **798**.

Ce faisceau moteur conserve le même volume depuis l'écorce cérébrale jusqu'au commencement du cerveau moyen. Au contraire, en traversant les pédoncules cérébraux, le pont de VAROLE, le myélencéphale et la moelle épinière, ce faisceau diminue rapidement de volume de haut en bas, parce que, au fur et à mesure qu'il descend dans l'axe nerveux, il rencontre les noyaux d'origine des nerfs périphériques, auxquels il abandonne successivement toutes ses fibres constitutives, FIG. **798**.

Un fait de la plus haute importance mérite tout spécialement d'attirer votre attention. Tous les *neurones* qui entrent dans la constitution de cette voie ont leurs cellules d'origine dans l'écorce grise d'un hémisphère cérébral, elles vont se mettre en connexion avec les noyaux d'origine des nerfs périphériques qui proviennent du *côté opposé* de l'axe cérébro-spinal. *Les prolongements cylindraxiles des éléments nerveux moteurs des centres passent donc la ligne médiane en un point quelconque de l'axe nerveux ; ils s'y entrecroisent avec les prolongements cylindraxiles des neurones cérébro-spinavx du côté opposé. La voie motrice centrale est croisée.* L'hémisphère cérébral du côté gauche est donc en connexion avec les noyaux moteurs des nerfs périphériques du côté droit, et l'hémisphère cérébral du côté droit agit sur les noyaux moteurs des nerfs périphériques du côté gauche.

Nous devons rechercher maintenant, d'une façon plus précise, la position exacte de cette voie motrice dans les différentes régions de l'axe nerveux.

Cerveau terminal et cerveau intermédiaire. Les fibres de la voie motrice principale

ont leurs cellules d'origine dans l'écorce grise des hémisphères cérébraux. Ces cellules occupent, dans cette couche corticale, une zone nettement déterminée, appelée *zone motrice de Charcot.* Celle-ci est située autour de la fissure de Rolando et correspond à l'écorce grise de la circonvolution centrale antérieure, de la circonvolution centrale postérieure, du lobe paracentral et de la partie voisine des circonvolutions frontales. Cette zone motrice de Charcot correspond en grande partie à la sphère tactile de Flechsig, fig. **799** et **800**. Vous savez que l'écorce grise de

Fig. **799**.
La face externe de l'hémisphère cérébral gauche. La partie ombrée indique la situation de la zone motrice de Charcot ou zone motrice principale.

Fig. **800**.
La face interne de l'hémisphère cérébral droit ; la partie ombrée indique la position du lobule paracentral.

tout l'hémisphère cérébral est formée essentiellement de cellules triangulaires ou pyramidales. Les prolongements cylindraxiles des cellules pyramidales géantes, qui forment la couche la plus profonde de la zone motrice, principalement des cellules géantes de la circonvolution centrale antérieure, deviennent, en majeure partie, les cylindres-axes des fibres constitutives de la voie motrice principale.

Cette zone motrice elle-même se laisse subdiviser en zones plus restreintes, qui n'ont guère de limites précises et qui se continuent insensiblement l'une dans l'autre ; le tiers inférieur de la circonvolution centrale antérieure sert de centre aux fibres motrices qui vont se terminer dans le noyau du facial et dans le noyau de l'hypoglosse. Dans le tiers moyen des deux circonvolutions centrales se trouvent les cellules d'origine des fibres motrices destinées à se mettre en connexion avec les noyaux d'origine des nerfs du membre supérieur. Enfin, de l'écorce grise qui recouvre la partie supérieure des deux circonvolutions centrales et le lobule paracentral partent les fibres motrices qui se terminent dans la corne antérieure de la moelle lombo-sacrée, d'où partent les nerfs des membres inférieurs.

D'après Raymond et Artaud, l'origine corticale de l'hypoglosse se trouverait dans le pied de la circonvolution centrale antérieure, tandis que le centre cortical des mouvements de la face se trouverait dans la partie inférieure de la circonvolution centrale postérieure. Déjerine admet que le centre cortical laryngé occupe la partie inférieure de la circonvolution frontale ascendante et que le centre masticateur se trouve entre le centre de la face et celui du larynx.

De la zone motrice de chaque hémisphère cérébral partent donc les fibres constitutives de la voie motrice cortico-médullaire.

Ces fibres traversent la substance blanche du centre ovale, en convergeant toutes les unes vers les autres, et se réunissent bientôt en un petit faisceau compact qui passe par la *capsule interne*. Pendant ce trajet, elles forment une partie des *fibres de la couronne rayonnante* et appartiennent au groupe des *fibres de projection* de la substance blanche du cerveau terminal.

Vous savez que la *capsule interne* est la lame épaisse de substance blanche comprise entre le noyau lenticulaire d'une part, la couche optique et le noyau caudé d'autre part. Sur des coupes horizontales qui passent par ces trois ganglions de la base, la capsule interne est formée de deux bras réunis de façon à décrire un angle obtus ouvert en dehors, FIG. **801**. Le bras antérieur est compris entre la tête du noyau

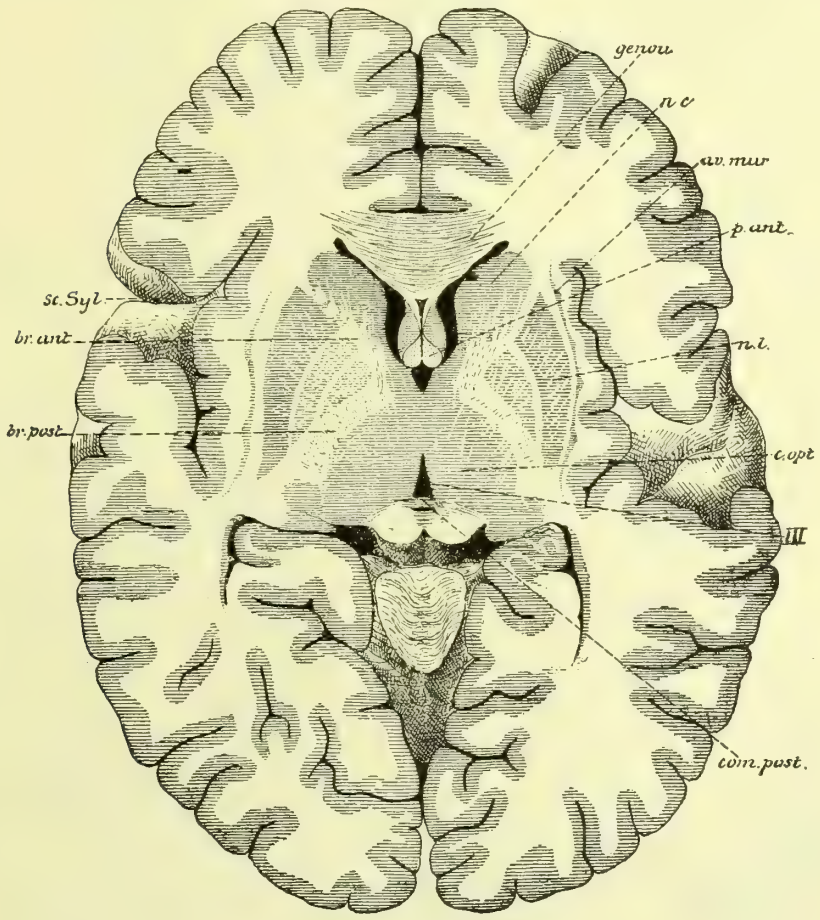

FIG. **801**.
Section horizontale du cerveau terminal montrant la position de la capsule interne et ses rapports avec les ganglions de la base. Gr. nat 2/3.

caudé et la face antérieure du noyau lenticulaire, tandis que le bras postérieur est limité par la couche optique en dedans et par la face postérieure du noyau lenticulaire en dehors. Le point de réunion de ces deux bras s'appelle le *genou* de la capsule interne. DÉJERINE divise le bras postérieur de la capsule interne en un segment

lenticulaire et un segment rétro-lenticulaire. Les fibres de la voie motrice occupent toute l'étendue du segment lenticulaire. En traversant la capsule interne, les nombreuses fibres qui forment la voie motrice centrale, réunies en un faisceau compact, passent donc par le segment lenticulaire du bras postérieur. Les fibres du nerf hypoglosse et du nerf facial sont situées tout à fait à l'extrémité anté-

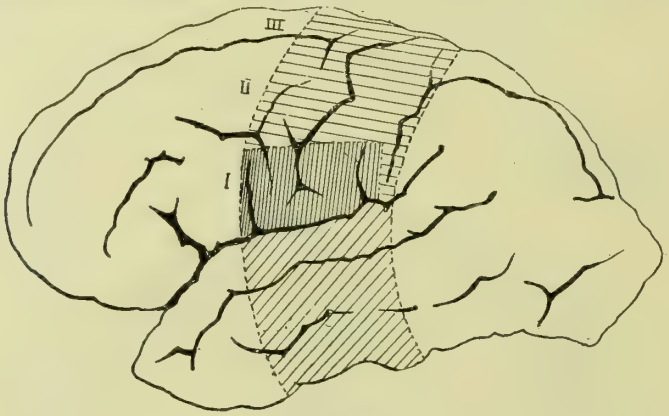

FIG. **802.**
Zone corticale dont la lésion est suivie de la dégénérescence de toutes les fibres du pied pédonculaire (d'après DÉJERINE).
I : Centre cortical du facial et de l'hypoglosse.
II : Centre cortical du membre supérieur.
III : Centre cortical du membre inférieur.
IV : Centre cortical du faisceau de TURCK.

rieure de ce segment, au niveau du genou. Elles forment ensemble un petit faisceau désigné quelquefois sous le nom de *faisceau géniculé*. Les fibres destinées aux noyaux d'origine des nerfs moteurs de la moelle allongée et de la moelle épinière — qui vont constituer, par leur ensemble, la *pyramide antérieure* du bulbe — occupent la partie postérieure du segment lenticulaire ; on les désigne sous le nom de *faisceau pyramidal*.

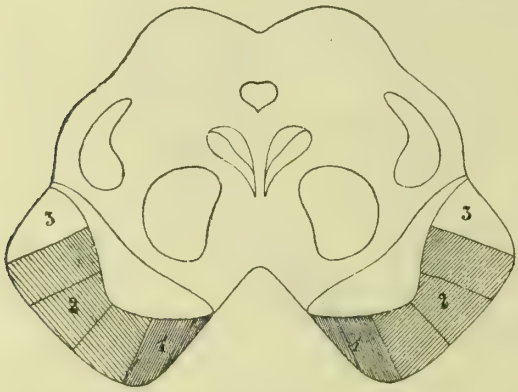

FIG. **803.**
Les fibres de la substance blanche du pied du pédoncule cérébral.
1 : Faisceau géniculé.
2 : Faisceau pyramidal.
3 : Faisceau temporal cortico-protubérantiel.

Mésencéphale. De la capsule interne, les fibres motrices passent dans le *cerveau moyen*. Ici, on les trouve dans la substance blanche qui constitue le *pied* ou la *base* du pédoncule cérébral.

D'après les recherches de DÉJERINE (2), toutes les fibres constitutives de ce pied pédonculaire ont une origine corticale ; elles proviennent des cellules nerveuses de l'écorce cérébrale qui recouvre le lobule paracentral, les deux circonvolutions centrales et la partie moyenne des circonvolutions temporales, FIG. **802**.

Ce pied pédonculaire peut être subdivisé en cinq segments, FIG. **803**. Le seg-

ment externe est formé de fibres descendantes provenant de la sphère auditive et probablement aussi de la sphère visuelle : elles constituent un faisceau de fibres cortico-protubérantielles désigné quelquefois sous le nom de *faisceau de Türck*, ou faisceau latéral de la base du pédoncule.

Les fibres des quatre segments internes proviennent des cellules nerveuses de l'écorce cérébrale au niveau de la zone motrice de Charcot.

Dans les trois segments moyens passent les fibres du faisceau pyramidal, tandis que le segment interne est le lieu de passage des fibres du faisceau géniculé.

En traversant les pédoncules cérébraux, le faisceau des fibres motrices diminue de volume de haut en bas. On trouve, en effet, dans le cerveau moyen, de chaque côté de l'aqueduc de Sylvius, la longue colonne de cellules vésiculeuses qui sont les cellules d'origine des fibres de la racine cérébrale du nerf trijumeau. La voie motrice centrale doit établir la connexion entre l'écorce cérébrale et les noyaux moteurs des nerfs périphériques du côté opposé. Il faut donc admettre que, en descendant dans le pied du pédoncule cérébral, des fibres corticales destinées au noyau d'origine de la racine motrice du trijumeau quittent le faisceau moteur, passent la ligne médiane pour aller se terminer entre les cellules d'origine de ces fibres motrices supérieures du nerf de la cinquième paire.

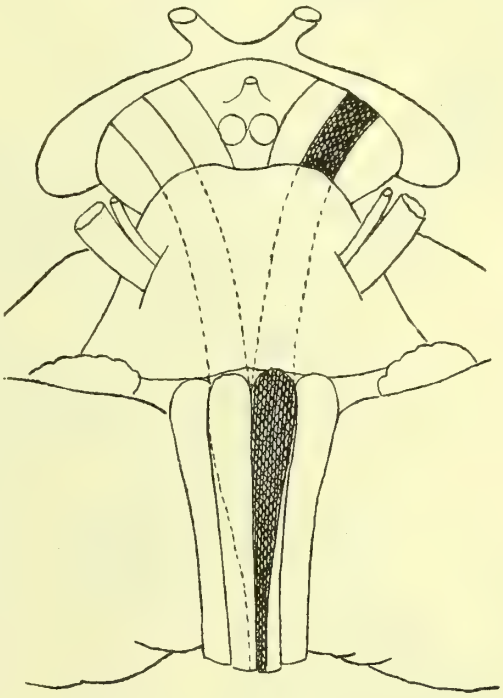

Fig. **804**
La position des fibres du faisceau pyramidal dans le mésencéphale et le rhombencéphale.

Dans le mésencéphale on trouve encore le noyau d'origine du nerf oculo-moteur commun et le noyau d'origine du nerf pathétique. Il est évident que ces masses grises doivent être en connexion avec l'écorce cérébrale par des fibres cortico-mésencéphaliques *(voie motrice cortico-mésencéphalique)*, mais jusqu'à présent on ignore complètement et le centre cortical de ces deux nerfs, et le trajet que suivent les fibres motrices d'origine corticale qui leur sont destinées.

Métencéphale. Les fibres de la voie motrice arrivent alors dans la *protubérance annulaire.* Vous savez qu'on les trouve dans la moitié antérieure de cette protubérence, entre les nombreux faisceaux de fibres traversales ou fibres ponto-cérébelleuses. Elles traversent cette portion de l'axe nerveux de haut en bas, fig. **804.** Dans sa partie supérieure, les fibres motrices sont réunies aux fibres cortico-protubérantielles ; aussi, sur les coupes transversales de cette région, trouve-t-on, entre les fibres protubérantielles, des masses compactes de fibres nerveuses à direction

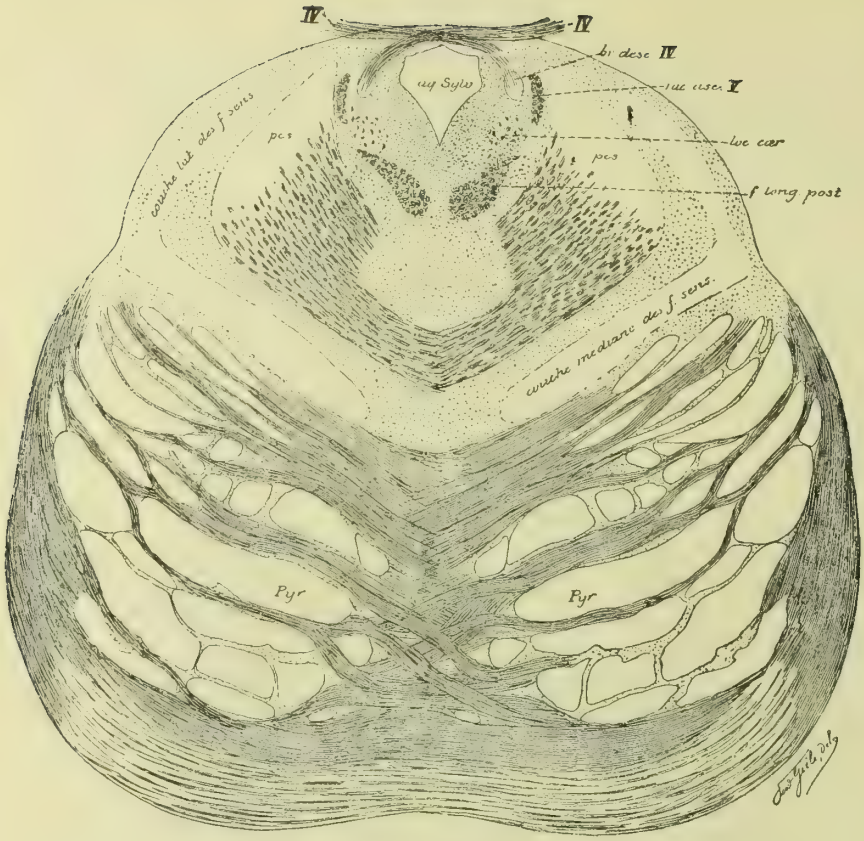

FIG. **805.**
La position des fibres motrices entremêlées aux fibres des faisceaux cortico-protubérantiels dans la partie supérieure de la protubérance annulaire.

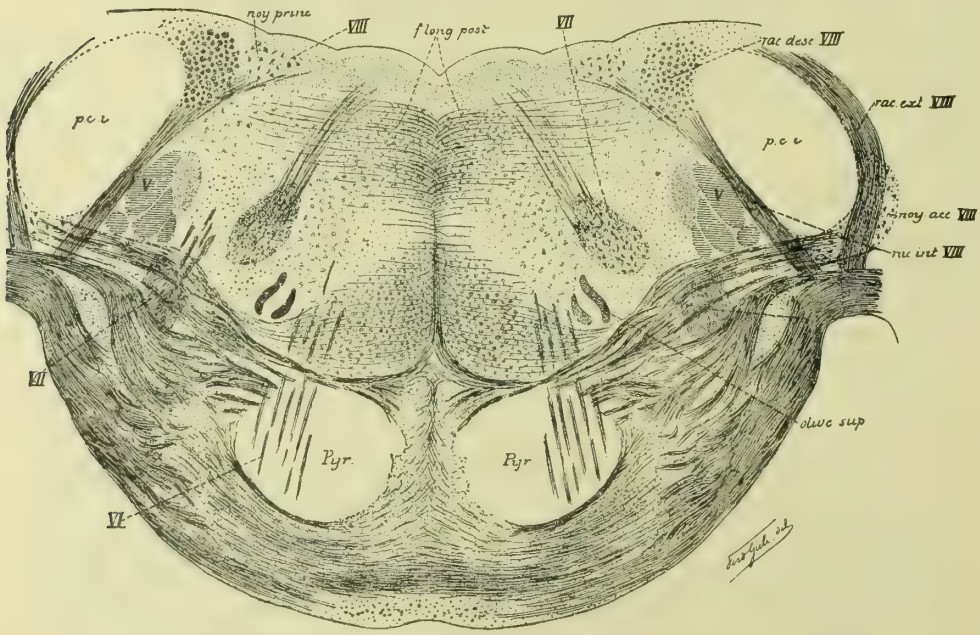

FIG. **806.**
Position des fibres motrices à la partie inférieure du pont de VAROLE.

longitudinale, FIG. **805**. Au fur et à mesure que l'on descend dans cette partie ventrale du pont de VAROLE, les fibres cortico-protubérantielles s'arrêtent. se terminant dans les noyaux du pont ; de telle sorte que, tout près du bord inférieur du métencéphale, on retrouve, entre les fibres transversales, un faisceau unique de fibres longitudinales appartenant toutes exclusivement à la voie motrice, FIG. **806**.

Pendant son passage à travers la protubérance annulaire, chaque faisceau cortico-médullaire diminue de volume de haut en bas. Nous trouvons, en effet, dans la profondeur du métencéphale, le noyau masticateur du nerf trijumeau avec le noyau d'origine des fibres de sa racine supérieure ou cérébrale, et les noyaux d'origine du nerf oculo-moteur externe et du nerf facial. En traversant la protubérance, les fibres destinées à relier l'écorce grise cérébrale à ces noyaux moteurs ont donc dû quitter les faisceaux cortico-médullaires. Elles vont devenir, pense-t-on, des fibres horizontales dans la partie profonde de la protubérance annulaire (fibres

FIG. **807**.
Position des fibres de la voie motrice centrale à la partie supérieure du bulbe.

arciformes internes), pour s'entrecroiser dans le raphé et se terminer, par des ramifications libres, dans les masses grises qui constituent les noyaux d'origine des nerfs moteurs de la protubérance. Les fibres venues du faisceau cortical d'un côté se terminent naturellement dans les noyaux moteurs du côté opposé. Elles forment la *voie motrice cortico-protubérantielle.*

Outre ces branches terminales, chaque faisceau pyramidal fournit encore de nombreuses branches collatérales destinées aux noyaux du pont.

Myélencéphale. De la protubérance annulaire, les fibres de la voie motrice passent dans la *moelle allongée.* Ici, elles forment un faisceau épais de fibres nerveuses situé, de chaque côté de la ligne médiane, sur la face antérieure du bulbe et connu sous le nom de *pyramide antérieure*, FIG. **804**, **807** et **808**. Les fibres constitutives de

cette pyramide antérieure portent encore le nom de *fibres pyramidales*. Ces fibres motrices s'appellent fibres pyramidales, non pas parce qu'elle proviennent des cellules pyramidales de la zone motrice de l'écorce cérébrale — on trouve des cellules pyramidales dans n'importe quelle région de cette écorce grise — mais

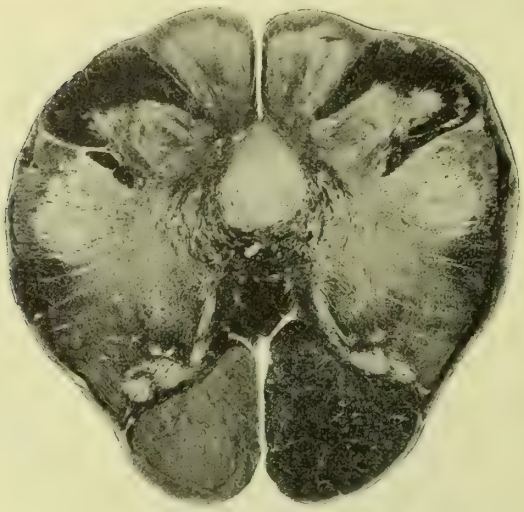

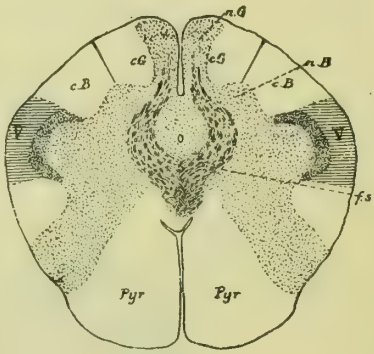

Fig. **808**.
Position des fibres de la voie motrice centrale à la partie moyenne du bulbe.

parce qu'elles constituent, le long de la moelle allongée, ces deux faisceaux arrondis, connus sous le nom de *pyramides antérieures* longtemps avant qu'on était parvenu à établir que ces pyramides étaient constituées par les fibres motrices.

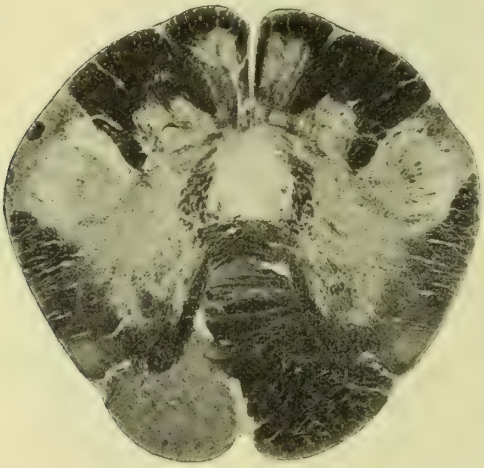

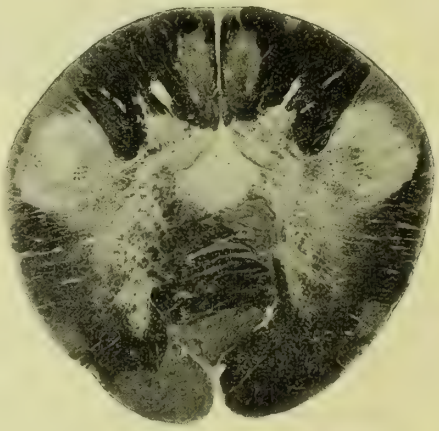

Fig. **809**. Fig. **810**.
Décussation des pyramides.

En passant par la moelle allongée, chaque faisceau pyramidal diminue encore de volume de haut en bas. Il abandonne, en effet, dans ce trajet, des fibres

destinées au noyau de l'hypoglosse et au *noyau ambigu* et au *noyau dorsal*, les noyaux d'origine moteurs pour le nerf glosso-pharyngien et le nerf pneumo-gastrique. Pour se rendre dans ses masses grises, les fibres motrices quittent, pense-t-on, le faisceau pyramidal et passent par le raphé, où elles s'entrecroisent avec les fibres du côté opposé. L'ensemble de ces fibres motrices destinées aux noyaux des nerfs bulbaires constitue la *voie motrice cortico-bulbaire*. Outre ces branches terminales, chaque faisceau pyramidal fournit encore de nombreuses branches collatérales destinées à l'olive.

Moelle épinière. Arrivées à la partie inférieure de la moelle allongée, les fibres motrices présentent la *décussation des pyramides*, FIG. **809** et **810**. Les fibres constitutives de chaque pyramide antérieure s'infléchissent en arrière et en dedans, s'entrecroisent sur la ligne médiane, au fond de la fissure médiane longitudinale antérieure, avec les fibres du côté opposé, traversent la substance grise à la base de la corne antérieure et arrivent ainsi dans le cordon latéral de la moelle épinière, où elles reprennent la direction longitudinale et constituent le *faisceau pyramidal du cordon latéral* ou *faisceau pyramidal croisé*, FIG. **811**. Cet entre- croisement des fibres pyramidales n'est cependant pas complet ; une petite partie de ces fibres nerveuses conserve sa direction longitudinale et passe de la moelle allongée dans le cordon antérieur de la moelle épiniere; là ces fibres constituent le *faisceau pyramidal du cordon antérieur*, appelé encore *faisceau de Türck* ou *faisceau pyramidal direct*, FIG. **812**.

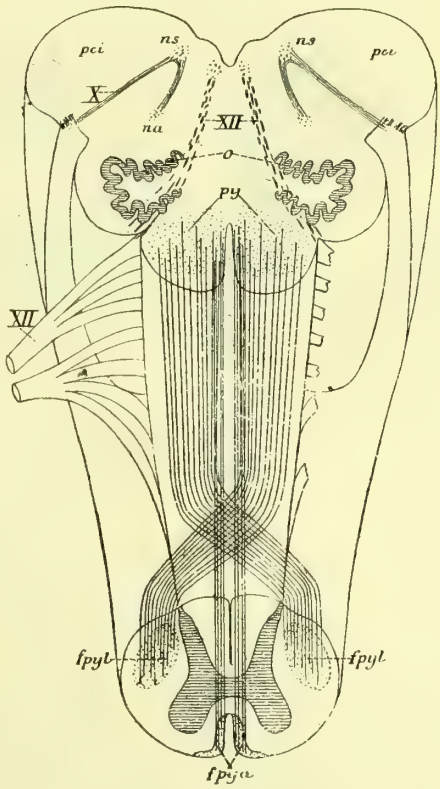

FIG. **811**.

Schéma montrant l'entrecroisement des pyramides à la partie inférieure de la moelle allongée.

X : Fibres radiculaires.
ns : Noyau sensitif terminal, et
na : Noyau ambigu ou noyau ventral moteur du nerf pneumo-gastrique.
pci : Pédoncule cérébelleux inférieur.
XII : Fibres radiculaires du nerf hypoglosse.
py : Pyramides antérieures de la moelle allongée.
fpyl : Faisceau pyramidal du cordon latéral de la moelle épinière.
fpya : Faisceau pyramidal du cordon antérieur.

Contrairement à la disposition que nous avons reproduite dans la FIG. **811**, les fibres pyramidales du cordon latéral représentent la continuation des fibres *internes* de chaque pyramide bulbaire, tandis que les fibres du faisceau pyramidal du cordon antérieur occupent, le long de la moelle allongée, l'angle latéral ou *externe* de la pyramide antérieure du myélencéphale [FLECHSIG (6), JACOBSOHN (7).]

Le *faisceau pyramidal du cordon antérieur* descend, dans la moelle épinière, jusque vers la partie inférieure de la moelle sacrée ; le *faisceau pyramidal du cordon latéral*

peut être poursuivi jusqu'à l'extrémité supérieure du filet terminal. Ces deux faisceaux diminuent de volume de haut en bas, parce que, au fur et à mesure qu'ils descendent, ils abandonnent des fibres nerveuses qui se rendent, pense-t-on, dans la substance grise des cornes antérieures de la moelle épinière, où elles viennent se mettre en contact, par leurs ramifications terminales, avec les prolongements protoplasmatiques et les corps des cellules radiculaires.

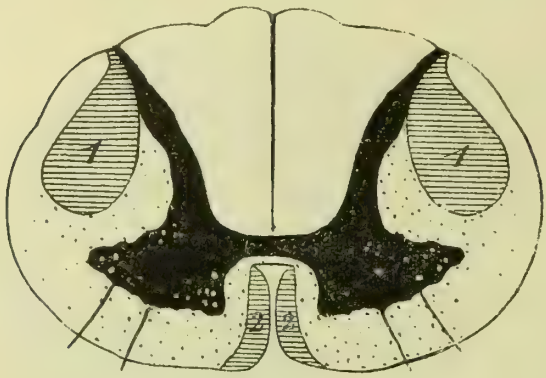

Fig. **812.**
Coupe transversale de la moelle montrant la position des fibres motrices.

1 : Faisceau pyramidal du cordon latéral.
2 : Fissure pyramidal du cordon antérieur ou faisceau de Türck.

Les fibres du *faisceau pyramidal du cordon latéral* sont des fibres déjà *entrecroisées* ; elles se termineraient dans la corne antérieure de la *moitié correspondante* de la moelle. Au contraire, les fibres du *faisceau pyramidal du cordon antérieur* sont des *fibres directes ;* elles traversent la ligne médiane, en passant par la commissure blanche antérieure de la moelle, pour se terminer plus que probablement dans la corneantérieure du *côté opposé.*

De cette façon, toutes les fibres pyramidales venues d'un hémisphère cérébral se sont terminées dans les noyaux d'origine des nerfs périphériques du côté opposé, L'entrecroisement de ces fibres pyramidales se fait, *successivement*, le long du tronc cérébral, pour toutes les fibres motrices destinées aux nerfs craniens. Il se fait *en bloc*, à la partie inférieure de la moelle allongée, pour les fibres motrices destinées aux noyaux d'origine des nerfs spinaux. Un petit faisceau de fibres nerveuses échappe seulement à cet entrecroisement en bloc, qui a lieu au niveau de la décussation des pyramides. Ce faisceau occupe la partie interne du cordon antérieur de la moelle ; l'entrecroisement de ces fibres pyramidales se fait dans la commissure blanche, au fur et à mesure que ces fibres se rendent dans la corne antérieure du côté opposé.

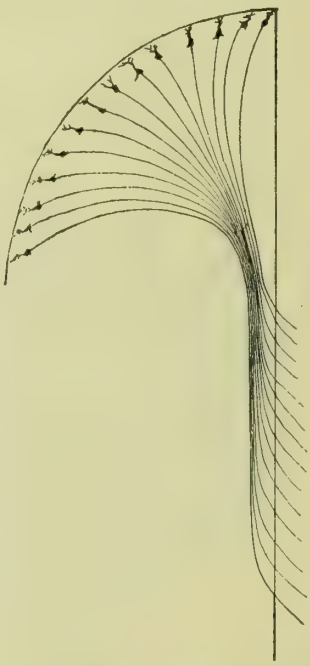

Fig. **813.**
La forme générale de la voie motrice tactile. La ligne verticale indique le plan médian.

La terminaison exacte de ces fibres pyramidales dans la substance grise n'est pas connue. La méthode des dégénérescences secondaires directes, la seule que l'on puisse employer, ne permet, en effet, de poursuivre les fibres nerveuses que sur la partie de leur trajet où elles sont pourvues d'une gaine de myéline. Après extirpation de l'écorce cérébrale faite sur

des chiens et des chats nouveau-nés, v. MONAKOW (8) a vu survenir une atrophie cellulaire dans le processus réticulaire de la moelle cervicale supérieure. Il conclut de là que la connexion entre le neurone central cortico-médullaire et le neurone périphérique centro-musculaire n'est pas directe, mais qu'elle doit se faire par l'intermédiaire d'un neurone intercalaire (Schaltzelle). SCHAFER (9) a trouvé, chez le singe, après hémisection de la moelle cervicale ou dorsale, que les fibres descendantes mises en évidence par la méthode de MARCHI trouvaient leur terminaison dans la colonne de CLARKE. La plupart des auteurs qui ont eu recours à la méthode de MARCHI, dans des recherches expérimentales ou des observations anatomo-pathologiques, n'ont obtenu que des résultats négatifs (STARLINGER, ROTHMANN, REDLICH, DEJERINE et LONG, VAN GEHUCHTRN, etc.). Chez le singe et chez l'homme, LEWANDOWSKY (10) a pu poursuivre les fibres en dégénérescence du faisceau pyramidal latéral jusque dans la région grise comprise entre la corne postérieure et la corne antérieure.

Considérée dans son ensemble, la voie motrice tactile principale est donc constituée de deux triangles superposés se touchant par leurs sommets, FIG. **818**.

La base du triangle inférieur correspond aux masses grises inférieures dans lesquelles se trouvent les cellules d'origine des nerfs moteurs périphériques d'une moitié du corps.

La base du triangle supérieur correspond à l'écorce de l'hémisphère cérébral de la moitié opposée du corps.

Les sommets réunis de ces deux triangles passent par presque toute l'étendue du bras postérieur de la capsule interne.

Littérature.

(1) ZACHER : *Beiträge zur Kenntniss des Faserlaufes im Pes pedunculi sowie über die corticalen Beziehungen des Corpus geniculum internum.* Archiv f. Psychiatrie. Bd. XXII, 1891. — (2) DÉJERINE : *Sur l'origine corticale et le trajet intra-cérébral des fibres de l'étage inférieur ou pied du pédoncule cérébral.* Mémoires de la société de Biologie, 1894. — (3) FLECHSIG : *Gehirn und Seele.* Leipzig, 1896. — (4) MUNK : *Sehsphäre und Augenbewegungen.* Sitgungsber. der Königl. preuss. Acad. der Wissensch., 1890. — (5) INGBERT : *An Enumeration of the medullated nerve fibres in the dorsal roots of the spinal nerves of man.* The Journ. of compar. neurologie. Vol. XIII, 1903. — (6) FLEGHSIG : *Die Leitungsbahnen im Gehirn und Rückenmark.* Leipzig. 1876. — (7) JACOBSOHN : *Ueber dieLage der Pyramidenvorderstrangfasern in der medulla oblongata.* Neurolog. Centralbl., 1895. — (8) v. MANAKOW : *Experimentelle Beiträge zur Kenntniss der Pyramiden und Schleifenbahn.* Correspondenzbl. für Schweizer Aerzte. 1884. — (9) SCHAFER: *On the termination of the fibres of the Pyramidal Tract in the spinal Cord in Clarke's column.* Festschrift für Spallanzini 1899. — *Some results of partiel transverse section of the spinal cord.* Journ. of Physiology. Vol. 24. (10) LEWANDOWSKY : Archiv für Physiologie, 1903, Supplément bd. — *Fall vom Ponsherd.* Monatschrift für Psychiatrie und Neurologie, Bd. XVII, 1905.

QUARANTE SIXIÈME LEÇON

La structure générale du système nerveux cérébro-spinal. *(Suite).*

Les voies descendantes d'origine corticale *(Suite)*
Les voies descendantes d'origine diencéphalique

Nous avons vu, dans la dernière leçon, que les fibres motrices centrales qui relient l'écorce cérébrale aux noyaux d'origine des nerfs spinaux subissent, à la partie inférieure du myélencéphale, un entrecroisement partiel. Cet entrecroisement intéresse le plus grand nombre des fibres de chaque pyramide bulbaire donnant ainsi naissance, dans la moelle épinière, à un faisceau volumineux de fibres croisées occupant le cordon latéral, et à un faisceau beaucoup moins important de fibres directes entrant dans la constitution de la zone pyramidale du cordon antérieur.

Cet entrecroisement des pyramides, à la partie inférieure de la moelle allongée, ne se fait cependant pas toujours de la même façon. Il peut être variable d'individu à individu, ainsi que cela résulte des recherches de Flechsig (1). La disposition la plus commune est celle que nous avons décrite : l'*entrecroisement est symétrique et incomplet* ; chaque pyramide antérieure de la moelle allongée fournit, dans la moelle épinière, un faisceau pyramidal croisé volumineux et un faisceau pyramidal direct beaucoup plus grêle. Ce cas s'observe environ 75 fois sur 100.

Dans 25 cas sur 100, la disposition est différente.

Chez quelques individus, la décussation des pyramides reste *symétrique*, mais elle est *complète* : elle intéresse à la fois toutes les fibres constitutives, fig. **814**. Dans ce cas, les deux faisceaux pyramidaux croisés sont très développés et il n'existe pas de faisceau pyramidal direct ou faisceau pyramidal du cordon antérieur, fig. **815**.

Chez d'autres individus, l'entrecroisement des fibres pyramidales reste toujours *symétrique*, mais au lieu de produire un faisceau pyramidal croisé très volumineux et un faisceau pyramidal direct trés grêle, on trouve, au contraire, dans le cordon antérieur, un faisceau compact de fibres pyramidales, tandis que le faisceau du cordon latéral est peu développé, fig. **816**. Dans ce cas donc, la majeure partie des fibres de la pyramide antérieure du bulbe passent directement dans le cordon antérieur de la moelle et doivent s'y entrecroiser successivement dans la commissure antérieure, tandis qu'une petite partie seulement des fibres subissent l'entrecroisement en bloc pour passer dans le cordon latéral, fig. **817**, **818** et **819**.

Enfin, la décussation des pyramides peut être *asymétrique*. Dans la moelle à laquelle appartient la coupe de la fig. **820**, le faisceau pyramidal direct et le

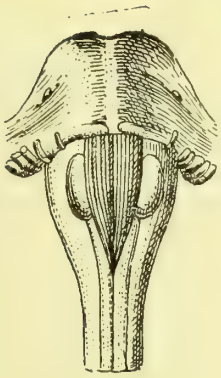

Fig. **814**.
Moelle allongée présentant un entrecroisement complet des fibres pyramidales (d'après Flechsig).

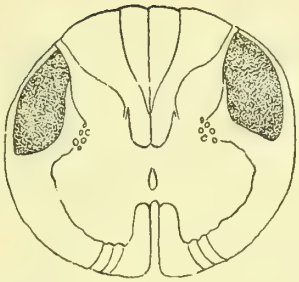

Fig. **815**.
Coupe transversale de la moelle cervicale appartenant à l'axe nerveux de la fig. **814**, et présentant une absence totale de faisceau pyramidal antérieur (d'après Flechsig).

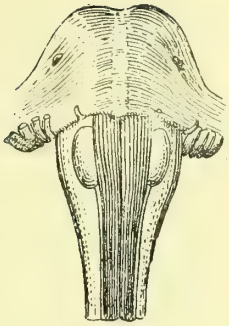

Fig. **816**.
Moelle allongée présentant une décussation très incomplète des fibres pyramidales (d'après Flechsig).

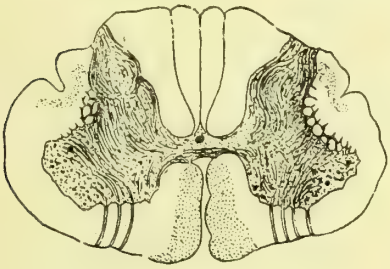

Fig. **817**.
Coupe transversale de la moelle cervicale au niveau du cinquième nerf.

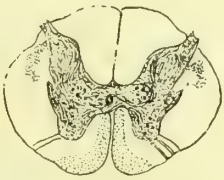

Fig. **818**.
Coupe transversale de la moelle dorsale au niveau du neuvième nerf.

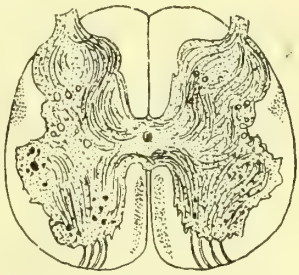

Fig. **819**.
Coupe transversale de la moelle lombaire au niveau du quatrième nerf.

Ces trois figures appartiennent à l'axe cérébro-spinal dont la fig. **816**, représente la moelle allongée. On y trouve un faisceau pyramidal antérieur trés développé et un faisceau pyramidal latéral très grêle (d'après Flechsig).

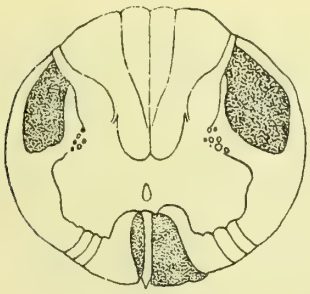

Fig. **820**.
Coupe transversale d'une moelle (région cervicale) dans laquelle les faisceaux pyramidaux ont subi, à la partie inférieure de la moelle allongée, un entrecroisement asymétrique (d'après Flechsig).

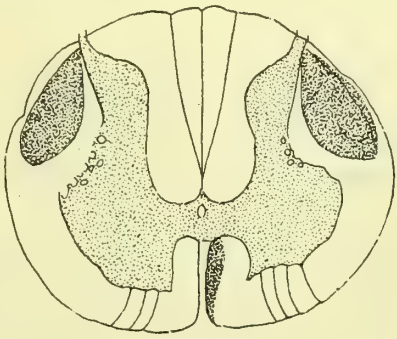

Fig. **821**.
Coupe transversale d'une moelle (région cervicale) dans laquelle il n'existe pas de faisceau pyramidal direct du côté droit. Les fibres de la pyramide antérieure droite du bulbe ont subi un entrecroisement total (d'après Flechsig).

faisceau pyramidal croisé du côté gauche sont plus développés que les faisceaux correspondants du côté droit. Ici donc, la pyramide antérieure *gauche* du bulbe n'a pas subi un entrecroisement aussi complet que la pyramide du côté droit.

Il arrive même des cas où les fibres d'une pyramide antérieure du bulbe s'entrecroisent complètement à la partie inférieure de la moelle allongée, produisant un faisceau pyramidal croisé volumineux sans faisceau pyramidal direct, tandis que la pyramide du côté opposé donne les deux faisceaux typiques de la moelle, FIG. 821.

Quelle que soit d'ailleurs la façon dont se comportent les fibres des pyramides du bulbe au niveau de la décussation, que l'entrecroisement soit symétrique ou asymétrique, qu'il soit complet ou incomplet, une chose est certaine : leurs fibres constitutives doivent, en un point quelconque de leur trajet, s'entrecroiser sur la ligne médiane pour se rendre dans la corne antérieure du côté opposé. Cet entrecroisement peut se faire en bloc à la partie inférieure de la moelle allongée ; il peut se faire successivement sur toute la longueur de la moelle épinière ; il peut se faire encore partiellement à la partie inférieure du bulbe et le long de la moelle. Dans les trois cas, elle peut être symétrique ou asymétrique.

L'entrecroisement des fibres pyramidales peut cependant faire complètement défaut. Dans ces cas exceptionnels, l'écorce cérébrale de chaque hémisphère est en connexion directe avec les noyaux d'origine des nerfs périphériques du même côté [ZENNER (2)].

L'entrecroisement des fibres pyramidales existe aussi chez les autres mammifères, mais chez la plupart d'entre eux on constate l'absence d'un faisceau pyramidal direct descendant dans le cordon antérieur, contrairement à ce qui s'observe dans la moelle de l'homme. Cette absence de faisceau pyramidal direct dans le cordon antérieur n'entraîne cependant pas, comme conséquence, l'existence d'une décussation totale des fibres pyramidales à la partie inférieure du bulbe. Nous verrons, en effet, qu'en se basant sur les dégénérescences consécutives à l'extirpation partielle ou totale de la zone motrice corticale chez le chien, un grand nombre d'auteurs admettent, dans chaque faisceau pyramidal du cordon latéral de la moelle, l'existence de fibres croisées et de fibres directes.

Les fibres pyramidales occupent le *cordon latéral* de la moelle chez le chien, le chat, le lièvre et le lapin. Elles se rendent, au contraire, dans la partie ventrale des *cordons postérieurs* chez le cobaye, (v. BECHTEREW), la souris (v. LENHOSSEK), le rat (FLECHSIG) et l'écureil [WEIGNER (3)]. D'après KÖLLIKER et ZIEHEN (3'), elles occupent la partie médiane du cordon postérieur chez les monotrèmes et les marsupiaux, tandis qu'elles se trouvent dans le faisceau de BURDACH chez le mouton et la vache. Ces faits sont importants à signaler. Ils nous montrent que l'on ne saurait appliquer avec trop de réserves à l'homme les résultats de l'expérimentation physiologique, ou de l'étude des dégénérescences secondaires obtenus chez les animaux.

Avant de terminer l'étude de cette voie importante cortico-médullaire, je désire encore appeler votre attention sur le nombre approximatif des fibres nerveuses qui

entrent dans sa constitution. Blocq et Onanoff (4) ont étudié, à cet effet, la moelle épinière de trois personnes qui avaient été, de leur vivant, atteintes d'hémiplégie totale. Le faisceau pyramidal direct et le faisceau pyramidal croisé de la moelle étaient complètement dégénérés. Ils ont déterminé l'étendue du champ occupé par les fibres dégénérées dans le cordon latéral et le cordon antérieur, le nombre de fibres nerveuses renfermées dans ces mêmes champs et sur la même coupe du côté sain, et le nombre des fibres conservées intactes dans les champs de degénérescence. Ils ont ainsi établi que, au-dessus du renflement cervical, les faisceaux pyramidaux d'une moitié de la moelle renferment 70,131 fibres nerveuses destinées à se mettre en connexion avec les cellules radiculaires des nerfs appartenant à un membre supérieur, à la moitié du tronc et à un membre inférieur. En dessous du renflement cervical, les faisceaux pyramidaux ne renferment plus que 30,554 fibres nerveuses. La zone motrice d'un hémisphère cérébral se trouve donc en connexion avec les cellules d'origine des fibres du membre supérieur du côté opposé par 48,557 fibres nerveuses ; tandis que pour la moitié du tronc et pour le membre inférieur réunis cette connexion s'établit par 30,554 fibres.

Il est évident que ces chiffres n'ont rien d'absolu. Ils sont intéressants en ce sens, qu'ils nous montrent que la connexion cortico-médullaire s'établit par un nombre de fibres qui est, pour le membre supérieur, presque le double du nombre de fibres motrices corticales destinées au membre inférieur. Cette disposition anatomique s'accorde très bien avec ce fait d'observation physiologique : c'est que le membre inférieur remplit surtout des actes automatiques ne nécessitant pas ou presque pas l'influence corticale, ce qui n'est pas le cas pour le membre supérieur.

Ce chiffre de 80.000 fibres nerveuses d'origine corticale, destinées à se terminer dans la substance grise de la corne antérieure de la moelle, mérite d'être mis en regard de celui de 200.000 fibres nerveuses qui, d'après les recherches de Ingbert, sont renfermées dans les racines antérieures des nerfs médullaires. Ce rapprochement tend à démontrer que chaque fibre corticale vient en connexion avec plusieurs cellules radiculaires de la corne grise antérieure.

La voie motrice cortico-musculaire, considérée dans son ensemble, est donc une voie nerveuse qui va en s'élargissant de l'écorce grise jusque dans les muscles périphériques.

De la description qui précède il résulte, que toutes les fibres de chaque pyramide antérieure du bulbe doivent, en un point quelconque de leur trajet descendant dans la moelle épinière, passer la ligne médiane pour se terminer dans la corne antérieure de la moitié opposée de la moelle. Cet entrecroisement se fait à la partie inférieure du myélencéphale pour les fibres du faisceau pyramidal du cordon latéral ; il a lieu dans la commissure blanche de la moelle pour les fibres du faisceau de Türck.

Cet entrecroisement complet de toutes les fibres de chaque pyramide bulbaire n'est cependant pas admis par tous les neurologistes. Ce qui semble plaider contre une pareille manière de voir, ce sont les phénomènes cliniques que l'on observe dans les cas d'hémiplégie, consécutive à une destruction des fibres du faisceau pyramidal dans la capsule interne. La destruction de ces fibres amène la paralysie des muscles du membre supérieur et du membre inférieur du côté opposé, ainsi

qu'une exagération considérable des réflexes tendineux. Si l'hémisphère cérébral droit était uniquement en connexion avec les muscles des membres du côté gauche, la destruction des fibres pyramidales dans la capsule interne ne devrait retentir que sur les muscles du côté gauche et laisser complètement intact l'état des muscles du côté droit. Or, dans les cas d'hémiplégie gauche due à une lésion capsulaire droite, on observe, outre la paralysie des muscles du côté gauche, de la faiblesse musculaire ainsi qu'une exagération manifeste des réflexes dans les membres du côté droit. Cette faiblesse musculaire et cette exagération des réflexes prédominent surtout dans le membre inférieur. Ces phénomènes cliniques semblent donc prouver que l'hémisphère cérébral droit est aussi en connexion, par des fibres motrices, avec les muscles des membres du côté correspondant et surtout avec les muscles du membre inférieur.

Comment mettre ces phénomènes cliniques en rapport avec la structure anatomique ?

Vous savez que si l'on sépare une fibre nerveuse de sa cellule d'origine, cette fibre dégénère dans son bout périphérique. La destruction des fibres pyramidales dans la capsule interne est donc suivie de la dégénérescence secondaire descendante des fibres de ce faisceau, dégénérescence que l'on peut poursuivre jusque dans la moelle sacrée.

Or, dès 1881 et 1882, Pitres (5) signala dans la moelle d'anciens hémiplégiques, à coté d'une dégénérescence secondaire du faisceau de Türck du même côté de la lésion cérébrale et du faisceau pyramidal latéral du côté opposé, l'existence d'une dégénérescence plus faible dans le faisceau pyramidal homolatéral ; en 1884 il avait constaté cette dégénérescence du faisceau pyramidal homolatéral dix fois sur 40 cas. Se basant sur ces recherches, il admet que, *dans certains cas*, l'entrecroisement, à la partie inférieure du bulbe, des fibres pyramidales destinées aux cordons latéraux de la moelle, n'est pas complet ; chaque pyramide bulbaire envoie ses fibres, en majeure partie, dans le faisceau pyramidal latéral du côté opposé et, en partie moindre, dans le faisceau pyramidal du cordon latéral du même coté. Cette opinion ne fut cependant pas admise par tous les neurologistes pour expliquer la dégénérescence d'un certain nombre de fibres du faisceau pyramidal homolatéral. Hallopeau admet qu'au niveau de la décussation des pyramides, les fibres dégénérées d'un côté, s'entrecroisant avec les fibres saines du côté opposé, altèrent un certain nombre de ces dernières et amènent ainsi leur dégénérescence dans le faisceau pyramidal homolatéral.

On a voulu résoudre la question par des recherches expérimentales faites chez les animaux. Ces recherches ont été faites principalement chez le chien. Pour comprendre la valeur des résultats obtenus, il faut savoir que chez le chien, comme d'ailleurs chez presque tous les mammifères, il n'existe pas ou presque pas de faisceau pyramidal antérieur ; au sortir du bulbe la presque totalité des fibres motrices centrales du chien se rendent, après entrecroisement, dans le cordon latéral de la moelle épinière.

Franck et Pitres (5'), Mœli (6), Sherrington (7) et d'autres ont observé constamment, chez le chien, des fibres dégénérées dans les deux faisceaux pyramidaux après l'extirpation du centre cortical des membres dans un seul hémisphère. Lœwenthal (8) n'a retrouvé cette dégénérescence des deux faisceaux que dans deux cas sur vingt. Furstner et Knoblauch (9) ont toujours vu, chez le chien, l'extirpation d'une zone corticale être suivie de la

seule dégénérescence du faisceau pyramidal du côté opposé ; tandis que, chez l'homme, des lésions cérébrales d'un hémisphère étaient toujours accompagnées de la dégénérescence des fibres des faisceaux pyramidaux des deux cordons latéraux. Unverricht (10) et Kusick (11) admettent que, chez le chien, les fibres pyramidales destinées aux muscles du tronc s'entrecroisent à la partie inférieure du bulbe pour descendre dans le faisceau pyramidal du cordon latéral ; mais avant de se terminer dans la corne antérieure, ces fibres repasseraient la ligne médiane en traversant la commissure blanche pour devenir, sur un certain trajet, fibres constitutives du faisceau pyramidal du côté opposé ; ils cherchent la preuve de leur manière de voir dans les recherches de Vierhuff (12) faites sous la direction de Unverricht : l'extirpation unilatérale de la circonvolution sigmoïde du chien est suivie de dégénérescence dans les deux faisceaux pyramidaux ; il en est de même à la suite de la section unilatérale de la moelle épinière.

Toutes ces recherches ont été faites avec les méthodes anciennes : coloration au carmin et méthode de Weigert, appliquées sur des coupes de la moelle épinière plusieurs mois après la lésion expérimentale. Survint alors la méthode de Marchi, beaucoup plus délicate et beaucoup mieux appropriée à la recherche des fibres en dégénérescence. Sandmeyer (13) l'employa chez des chiens auxquels il avait extirpé, d'un côté, les centres moteurs corticaux. Il trouva des fibres dégénérées dans les deux faisceaux pyramidaux, mais sans pouvoir établir leur origine. Muratoff (14) et Mott (15) sont arrivés aux mêmes résultats. Ils admettent que chaque pyramide antérieure du bulbe envoie, chez le chien, des fibres dans les deux faisceaux pyramidaux. Chaque faisceau pyramidal doit donc renfermer des fibres directes ou homolatérales et des fibres croisées ou hétérolatérales.

Rothmann (17) a repris l'étude de cette question par des recherches expérimentales faites chez le chien et le singe. A la suite de l'extirpation unilatérale de la zone corticale motrice, il a toujours vu survenir de la dégénérescence dans les deux faisceaux pyramidaux. Mais tandis que la dégénérescence est permanente dans le faisceau croisé, il a vu la dégénérescence diminuer et disparaître totalement, deux mois après l'extirpation, dans le faisceau pyramidal du côté sain. Il conclut de ses recherches que les fibres dégénérées, en s'entrecroisant à la partie inférieure du bulbe avec les fibres de la pyramide saine, compriment un certain nombre de ces dernières de manière à les troubler dans leur nutrition et amènent ainsi, d'une façon secondaire, la dégénérescence de quelques fibres dans le faisceau pyramidal du côté correspondant à la lésion. La même chose doit se produire chez l'homme, mais comme ici la lésion capsulaire est généralement due à une lésion artérielle, il pense que la dégénérescence secondaire dans le faisceau pyramidal homolatéral, transitoire chez le chien, devient permanente chez l'homme à cause de la nutrition défectueuse de tout le névraxe consécutive aux lésions du système artériel.

Wertheimer et Lepage (16) admettent aussi l'existence de fibres homolatérales chez le chien et ils s'appuient sur les faits suivants : 1° l'hémisection transversale de la moelle cervicale gauche, suivie de l'excitation de la circonvolution sigmoïde droite, amène des mouvements dans les membres droits. 2° L'hémisection de la moitié gauche du bulbe, au-dessus de la décussation des pyramides, suivie de l'excitation de la circonvolution sigmoïde droite : mouvements dans la patte postérieure gauche.

3° L'hémisection gauche de la moelle, sur le même chien, en dessous de la décussation au niveau de la première paire rachidienne, suivie de l'excitation de la circonvolution sigmoïde : mouvements de la patte droite. Si la connexion entre l'écorce cérébrale droite et la patte droite ne s'établit pas par des fibres homolatérales, elle doit s'établir par des fibres qui passent deux fois la ligne médiane entre les deux plans d'hémisection. Ils ont alors pratiqué une section longitudinale médiane du bulbe : l'excitation de la circonvolution sigmoïde droite était encore suivie de mouvements dans la patte postérieure droite.

De toutes ses recherches ils concluent à l'existence de fibres homolatérales chez le chien.

Mais cette conclusion ne peut pas être admise directement pour le système nerveux de l'homme, pour la raison bien simple que, chez l'homme, normalement, chaque pyramide antérieure du bulbe se divise en *fibres croisées* qui se rendent dans le cordon latéral et en *fibres directes* qui descendent dans le cordon antérieur. Si ces fibres directes, au lieu de descendre dans le cordon antérieur, pénétraient, avec les fibres croisées, dans le faisceau pyramidal du cordon latéral, la moelle de l'homme serait comparable à la moelle du

chien et les expériences sus-mentionnées auraient, pour la moelle de l'homme, une certaine valeur. Mais il n'en est pas ainsi.

Probst (18) admet que la destruction des fibres motrices dans la capsule interne amène, chez l'homme comme chez les animaux, de la dégénérescence dans les deux faisceaux pyramidaux latéraux. Les fibres homolatérales du cordon latéral de la moelle proviennent de la pyramide bulbaire correspondante, soit directement en descendant de la pyramide dans le cordon latéral, soit indirectement en passant de la pyramide dégénérée dans la pyramide bulbaire du côté normal, puis, par la décussation des pyramides, dans le faisceau pyramidal latéral.

Il existe normalement, dans la moelle épinière de l'homme, des fibres pyramidales homolatérales (faisceau de Türck) et des fibres pyramidales hétérolatérales (faisceau pyramidal du cordon latéral). Les questions qu'il s'agit de résoudre sont celles de savoir : 1° si les fibres du faisceau de Türck s'entrecroisent encore dans la moelle épinière avant de se terminer dans la corne antérieure, ou bien si ces fibres se terminent dans la substance grise de la moitié correspondante de la moelle.

2° Si, à côté des fibres réellement croisées, il existe encore, dans le faisceau pyramidal du cordon latéral, des fibres directes.

Or, pour la solution de ces questions, on ne peut se baser que sur des recherches entreprises directement sur la moelle épinière de l'homme.

Pour ce qui concerne les fibres du faisceau de Türck, la plupart des auteurs admettent que, en descendant le long de la moelle épinière, ces fibres s'inclinent en dedans, traversent la commissure blanche de la moelle épinière pour se terminer dans la corne antérieure du côté opposé. La connexion cortico-spinale établie par ces fibres du cordon antérieur est donc une connexion croisée.

v. Lenhossek (19) a combattu cette manière de voir. En appliquant la méthode de Golgi à l'étude de la moelle épinière d'embryons humains de 33 à 35 centimètres de longueur, il n'a jamais observé de fibres nerveuses se rendant du faisceau pyramidal du cordon antérieur jusque dans la commissure blanche ; il s'appuie sur ce fait pour admettre que les fibres du faisceau de Türck sont des fibres directes, destinées à se terminer dans la substance grise de la moitié correspondante de la moelle. Mais cette conclusion de v. Lenhossek n'est nullement justifiée. Si, dans la moelle d'embryons humains de 33 à 35 centimètres, on ne voit pas des fibres nerveuses passer du faisceau pyramidal antérieur jusque dans la commissure, c'est uniquement parce que, à cette époque, ainsi que l'avons démontré (22), les fibres nerveuses d'origine corticale n'existent pas encore dans le cordon antérieur. Les fibres des faisceaux pyramidaux de la moelle épinière représentent les prolongements cylindraxiles des cellules pyramidales de la sphère tactile de l'écorce. Dans le cours du développement, ces prolongements cylindraxiles descendent de l'écorce à travers les diverses parties du névraxe ; elles n'atteignent la partie cervicale de la moelle épinière que pendant le huitième mois de la vie intra-utérine.

Pour rechercher les relations qui existent entre les fibres des faisceaux pyramidaux de la moelle et la commissure blanche antérieure, on doit donc avoir recours, non pas à des embryons de 33 à 35 centimètres où ces fibres n'existent pas encore, mais à des embryons âgés au moins de huit mois.

Ziehen (23) semble admettre que le faisceau pyramidal direct se termine au-dessus

de la moelle lombaire et en conclut qu'il est fort probable que les fibres de ce faisceau tiennent sous leur dépendance la musculature du tronc.

Ziehen admet que l'entrecroisement des fibres du cordon antérieur n'est que partiel et que, par conséquent, chaque hémisphère cérébral est en connexion avec les muscles des deux côtés par l'intermédiaire des fibres du faisceau de Turck. Pour Lewandowsky (43), les fibres du faisceau pyramidal antérieur se terminent dans la corne grise du même côté. Elles représentent donc de véritables fibres homolatérales.

Pour ce qui concerne les fibres du faisceau pyramidal latéral, Muratoff (20) a pu poursuivre directement, — dans le névraxe d'un homme présentant une destruction complète de la capsule interne et des parties voisines — à partir de la pyramide antérieure gauche dégénérée du bulbe, (alors que la pyramide antérieure droite était normale), un faisceau dégénéré descendant dans chacun des deux faisceaux pyramidaux latéraux. Ce faisceau dégénéré était plus volumineux à droite qu'à gauche ; il diminuait de volume de haut en bas. La même observation a été faite par Dejerine et Thomas (21) dans deux cas d'hémiplégie d'origine cérébrale, plus récemment encore par Kosaka (39) et surtout par P. Marie et Guillain (40) ; aussi ces auteurs admettent-ils que, dans certains cas du moins, chaque pyramide du bulbe fournit, au niveau de sa décussation, outre le faisceau croisé et le faisceau direct ordinaires, un certain nombre de fibres au cordon latéral du même côté : ce sont les *fibres pyramidales homolatérales* du cordon latéral. Ces fibres homolatérales se termineraient dans la substance grise de la moitié correspondante de la moelle.

Le trajet de ces fibres homolatérales n'est cependant pas définitivement établi. Dans des recherches récentes portant sur 20 cas d'hémiplégie plus ou moins récents dont le tronc cérébral a été étudié par la méthode de Marchi, Ugolotti (24) a rencontré 18 fois une dégénérescence dans les deux faisceaux pyramidaux latéraux. Dans 13 de ces cas, la pyramide *bulbaire* du côté de l'hémisphère *non lésé* renfermait un nombre variable de fibres en dégénérescence, se laissant poursuivre à travers le tronc cérébral jusqu'à la couche optique. Arrivées au niveau de la décussation des pyramides, ces fibres passent la ligne médiane et se rendent dans la zone pyramidale du cordon latéral du côté de la moelle correspondant à l'hémisphère lésé.

Ugolotti suppose que ces fibres homolatérales provienent de l'hémisphère lésé, qu'elles passent par le corps calleux pour descendre dans le faisceau pyramidal du côté sain, passer une seconde fois la ligne médiane au niveau de la décussation des pyramides et devenir ainsi des fibres homolatérales.

D'après P. Marie et Guillain, l'existence de ces fibres homolatérales n'expliquerait cependant pas les phénomènes cliniques observés dans les membres du côté sain chez un certain nombre d'hémiplégiques. Pour eux, ces troubles homolatéraux ne sont pas constants. Dans les cas où ils existent il faudrait en attribuer la cause à des lésions hémisphériques bilatérales.

La voie motrice secondaire ou voie motrice cérébelleuse.

Outre la voie motrice principale, traversant en ligne directe toute l'étendue de l'axe cérébro-spinal, il existe encore, dans le névraxe de l'homme, une voie motrice plus complexe reliant l'écorce cérébrale à l'écorce cérébelleuse et celle-ci, à son tour, aux cellules radiculaires des cornes antérieures de la moelle épinière : c'est la voie motrice secondaire ou voie motrice cérébelleuse.

La partie supérieure de cette voie motrice, ou partie cérébro-cérébelleuse, est connue depuis longtemps.

En se basant sur le fait pathologique bien connu que l'atrophie d'un hémisphère cérébral est fréquemment accompagnée de l'atrophie de l'hémisphère cérébelleux du côté opposé, TURNER et MEYNERT admirent l'existence d'une voie cérébro-cérébelleuse croisée. Cette voie serait formée, d'après MEYNERT, par les fibres des pédoncules cérébelleux moyens, lesquels, après entrecroisement dans le raphé, se mettraient en connexion, par la substance grise du pont, avec les fibres pyramidales du côté opposé.

Cette hypothèse de MEYNERT a été combattue par GUDDEN, VEJAS et MINGAZZINI en se basant sur des recherches expérimentales : l'extirpation d'un hémisphère cérébelleux n'entraîne pas à sa suite l'atrophie du pédoncule cérébral (GUDDEN, VEJAS), ni l'atrophie des fibres pyramidales (MINGAZINNI). Mais ces objections de GUDDEN, VEJAS et MINGAZZINI tombent devant ce fait que cette voie cérébro-cérébelleuse n'est pas une voie ascendante, mais bien une voie descendante ; qu'elle est formée par deux neurones : un neurone cortico-protubérantiel direct et une neurone ponto-cérébelleux croisé et que, par conséquent, l'extirpation d'un hémisphère cerébelleux peut bien entrainer à sa suite l'atrophie de la substance grise du pont du côté opposé (par lésion des neurones ponto-cérébelleux), mais ne doit pas être suivie de l'atrophie de la voie motrice principale, puisque le neurone cortico-protubérantiel reste intact.

Cette voie croisée cortico-cérébelleuse de TURNER et de MEYNERT a été admise récemment encore par v. MONAKOW (25) à la suite de ses recherches expérimentales chez le chien.

Où les fibres constitutives de cette voie cérébro-cérébelleuse trouvent-elles leur origine et leur terminaison:

On a admis pendant un certain temps que les fibres corticales, qui relient l'écorce grise du télencéphale aux masses grises du pont, provenaient de toute l'étendue des circonvolutions frontales en formant le *faisceau frontal cortico-protubérantiel de Flechsig*. Mais les recherches de ZACHER (26), de DEJERINE (27) et de FLECHSIG (28) ont montré que les lésions destructives de la partie antérieure du lobe frontal (centre d'association antérieur de FLECHSIG) n'amenaient ni la dégénérescence, ni l'atrophie des fibres de ce faisceau cortico-protubérantiel.

Il convient toutefois de faire remarquer que, dans les recherches expérimentales faites par RUTISHAUSER (29) dans le laboratoire de v. MONAKOW, la destruction du lobe frontal chez le singe était suivie de la dégénérescence d'un faisceau de fibres nerveuses pouvant se poursuivre jusque dans le pont de VAROLE.

DÉJERINE et FLECHSIG admettent que ces fibres proviennent de la zone motrice de CHARCOT, ou sphère tactile de FLECHSIG, et qu'elles dégénèrent à la suite de lésions destructives survenant dans la circonvolution centrale antérieure et dans la partie voisine des circonvolutions frontales. Ces fibres doivent donc avoir leurs cellules d'origine dans l'écorce qui recouvre ces circonvolutions. De là, elles traversent la substance blanche de l'hémisphère cérébral pour pénétrer dans la capsule interne. Ici, les fibres cortico-protubérantielles frontales ne passent pas par le bras antérieur de cette capsule, comme on l'a cru jusqu'ici. En se basant sur de nombreuses recherches anatomo-pathologiques, DÉJERINE a établi que les fibres de ce bras antérieur sont exclusivement des fibres cortico-thalamiques. Nous pensons que, dans la capsule interne, les fibres cortico-protubérantielles frontales se trouvent mélangées aux fibres motrices centrales et qu'elles passent par conséquent par le genou et par le segment lenticulaire du bras postérieur de cette capsule.

De là elles descendent dans le pied du pédoncule cérébral où, mélangées aux fibres motrices, elles occupent les quatres cinquièmes internes de ce pied.

Elles pénètrent alors dans le pont de VAROLE, et là, elles se séparent des fibres de la voie motrice principale pour se terminer, par des ramifications libres, dans les masses grises qui constituent les noyaux du pont.

Nous avons vu que, dans ces mêmes masses grises du pont, se terminent des ramifications collatérales des fibres des faisceaux pyramidaux. L'écorce grise qui recouvre les circonvolutions centrales et la partie voisine des circonvolutions frontales de chaque hémisphère cérébral se trouve donc reliée aux noyaux gris de la moitié correspondante du pont de VAROLE par un faisceau volumineux de fibres nerveuses comprenant à la fois des fibres de la voie motrice principale et des fibres du faisceau cortico-protubérantiel. Toutes ces fibres mélangées passent par le segment lenticulaire du bras postérieur de la capsule interne et par les quatre cinquièmes internes du pied du pédoncule cérébral. Arrivées dans la protubérance annulaire, toutes ces fibres motrices se divivisent en deux faisceaux : l'un traverse simplement le pont de VAROLE pour pénétrer dans la moelle allongée et la moelle épinière : c'est la partie cortico-médullaire de la voie motrice principale ; l'autre est formé par les fibres corticales qui vont se terminer dans la protubérance : c'est la partie cortico-protubérantielle. Parmi les fibres qui constituent ces faisceaux cortico-protubérantiels, les unes se terminent dans les noyaux moteurs qui se trouvent dans la région de la calotte du métencéphale ; elles appartiennent à la partie cortico-métencéphalique de la voie motrice principale. Les autres se terminent dans les noyaux du pont : elles représentent le faisceau frontal] cortico-protubérantiel de FLECHSIG et appartiennent à la voie motrice secondaire.

Les masses grises du pont sont formées de cellules nerveuses multipolaires dont les prolongements cylindraxiles vont devenir les fibres de la protubérance et des pédoncules cérébelleux moyens, pour aller se terminer dans l'écorce grise cérébelleuse. Ces fibres ponto-cérébelleuses sont, en petite partie, des fibres directes reliant les noyaux du pont à l'hémisphère cérébelleux correspondant; ce sont, en majeure partie, des fibres croisées qui s'entrecroisent dans la protubérance annulaire et qui relient les masses grises d'une moitié du pont, par le pédoncule cérébelleux moyen contralatéral, à l'hémisphère cérébelleux du côté opposé.

La superposition des neurones cortico-protubérantiels directs et ponto-cérébelleux croisés donne donc naissance à une voie croisée cortico-ponto-cérébelleuse, FIG. **822**, que nous avons décrite pour la première fois en 1896 (44). Cette voie est formée de fibres descendantes ou motrices. Elle forme la partie supérieure de la voie motrice tactile secondaire.

La partie inférieure de cette voie secondaire est formée par des fibres nerveuses reliant directement ou indirectement l'écorce cérébelleuse aux cellules radiculaires des cornes antérieures de la moelle épinière.

Le trajet exact de ces fibres descendantes est longtemps resté ignoré. On avait cru tout d'abord, à la suite des recherches expérimentales de MARCHI (30), que l'écorce grise du cervelet donnait origine à des fibres descendantes, cérébello-spinales, passant soit par le pédoncule cérébelleux inférieur (MARCHI, THOMAS (31), BIEDL (32), KÖLLIKER (33) ; soit par le pédoncule cérébelleux moyen [CAJAL (34)] et se laissant poursuivre jusque dans le cordon antéro-latéral de la moelle épinière. Nous avons admis hypothétiquement ces voies descendantes cérébello-spinales pour construire la voie motrice tactile secondaire dont la clinique nous avait montré l'existence. Mais, dans toutes les recherches expérimentales faites dans le cours de ces dernières années sur les dégénérescences consécu-

tives à des lésions étendues de l'écorce grise du cervelet et dont les plus récentes sont dues à Van Gehuchten (35) et Clarke et Horsley (36), on n'a jamais observé de fibres en dégénérescence dans la substance blanche de la moelle.

A la suite de recherches expérimentales faites sur le chien, Thomas (37) a défendu l'opinion que les fibres cérébello-spinales provenaient de l'*olive cérébelleuse* et qu'elles occupent dans la moelle une partie de la substance blanche du cordon antérieur. Mais des recherches plus récentes de Ferrier et Turner. Klimoff, Russell, Van Gehuchten, Fraser et d'autres ont montré : 1°) que la lésion isolée de l'olive cérébelleuse n'entraîne pas de dégénérescence médullaire, 2°) que les fibres obtenues en dégénérescence par Thomas ne proviennent pas de l'olive cérébelleuse mais du noyau de Deiters et qu'elles représentent le *faisceau vestibulo-spinal* en connexion avec un des noyaux terminaux de la racine vestibulaire du nerf de la huitième paire.

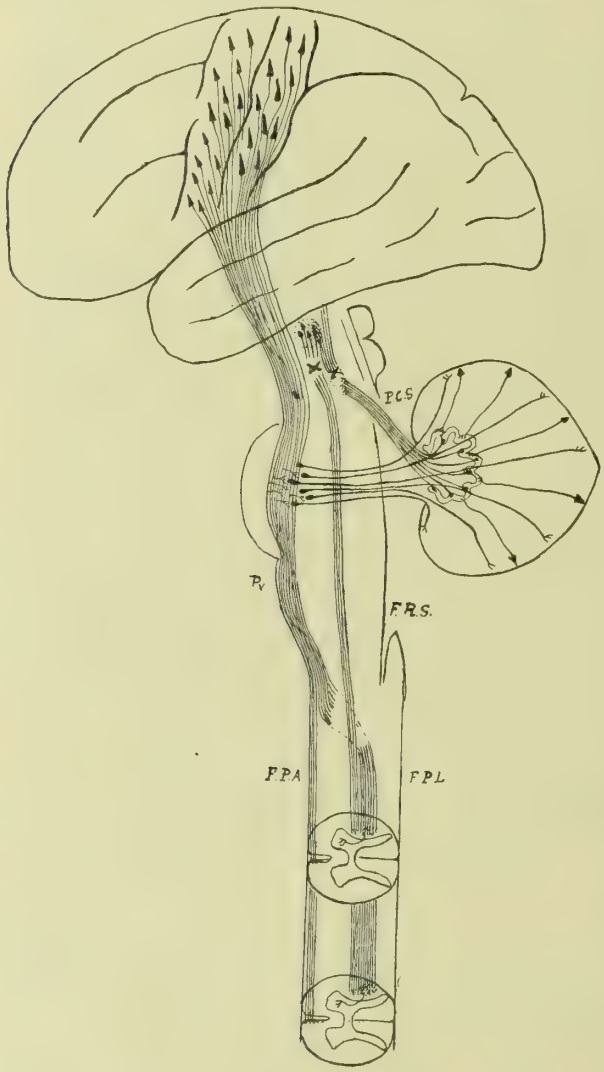

Fig. 822.
Schéma montrant la constitution de la voie cortico-ponto-cérébelleuse.

Il résulte de toutes les recherches expérimentales récentes (35) que la lésion de l'écorce grise du cervelet est uniquement suivie de la dégénérescence d'un certain nombre de fibres nerveuses se terminant dans l'olive cérébelleuse du côté correspondant.

L'olive cérébelleuse à son tour donne origine à un large faisceau de fibres nerveuses constituant le pédoncule cérébelleux supérieur. Au niveau de la partie inférieure du mésencéphale toutes les fibres de chaque pédoncule passent la ligne médiane en constituant l'entrecroisement des pédoncules cérébelleux supérieurs, improprement appelé commissure de Wernekink. Au sortir de cet entrecroisement, les fibres de chaque pédoncule se bifurquent en une branche descendante se terminant dans la substance grise de la formation réticulaire du pont de Varole, et une branche ascendante se laissant poursuivre jusque dans le noyau rouge, la couche optique et les noyaux d'origine des nerfs moteurs oculaires (35).

Le noyau rouge à son tour donne origine à un large faisceau de fibres descendantes, le *faisceau rubro-spinal*, qui traverse de haut en bas le pont de VAROLE et le myélencéphale (en formant avec les fibres du faisceau de GOWERS et les fibres réticulo-spinales latérales un petit faisceau compact que nous avons avons appelé *faisceau hétérogène*). A la partie inférieure du bulbe les fibres rubro-spinales entrent dans la constitution de la zone pyramidale du cordon latéral et se laissent poursuivre jusqu'à la partie inférieure de la moelle sacrée.

Si nous superposons tous ces neurones, comme l'a fait en 1900, sur notre conseil, un de nos élèves PAVLOW (45),

neurones cérébello-olivaires,

neurones olivo-rubriques, olivo-mésencéphaliques (nerfs III et IV), olivo-métencéphaliques (nerf V, VI et VII),

neurones rubro-spinaux (nerfs bulbaires et nerfs spinaux),

nous nous trouvons en présence d'une longue voie nerveuse reliant, d'une façon croisée, l'écorce d'un hémisphère cérébelleux aux noyaux d'origine réelle de tous les nerfs moteurs du côté opposé.

Cette voie cérébello-olivo-mésencéphalique et métencéphalique, ou encore cérébello-olivo-rubro-spinale, en se superposant à la voie cortico-ponto-cérébelleuse, donne naissance à une voie motrice descendante d'origine corticale excessivement complexe reliant, par une voie détournée, l'écorce grise de la sphère tactile aux masses grises motrices inférieures du névraxe, FIG. **822**.

Il y a cependant lieu de faire remarquer que les pédoncules cérébelleux supérieurs n'appartiennent pas uniquement à cette voie descendante, mais qu'ils représentent, au moins par une partie de leurs fibres, un chainon ascendant, olivo-thalamique, de la voie de sensibilité superficielle ou voie tégumento-corticale. Il est difficile d'établir, par des preuves directes, que dans le pédoncule cérébelleux supérieur le chainon olivo-rubrique de la voie descendante est indépendant complètement du chainon olivo-thalamique de la voie ascendante.

Il y a encore lieu de faire ressortir que la voie cérébellifuge, qui relie l'écorce cérébelleuse aux noyaux d'origine réelle des nerfs moteurs, est essentiellement une *voie croisée* et que par conséquant l'influence, que chaque hémisphère cérébelleux pourrait exercer par ces fibres cérébellifuges sur la coordination de nos mouvements, ne peut s'exercer que sur les muscles du côté opposé du corps.

Comme la voie cortico-ponto-cérébelleuse est également une voie presque comtement croisée, on arrive à cette conclusion étrange de voir l'écorce grise d'un hémisphère cérébral en connexion avec *toutes* les masses motrices inférieures : avec les noyaux moteurs du côté opposé par les fibres de la voie directe cortico-médullaire, avec les noyaux moteurs du côté correspondant par la voie indirecte cortico-cérébello-spinale.

Quoiqu'il en soit de ces questions secondaires qui sont loin encore d'être résolues, un fait est certain :

La sphère tactile de chaque hémisphère cérébral se trouve reliée par une double voie aux noyaux d'origine des nerfs moteurs périphériques.

1°) Par une voie directe, *voie cortico-spinale* ou voie motrice principale.

2°) Par une voie indirecte, *voie cortico-ponto-cérébelleuse*, suivie d'une voie cérébello-spinale ou voie motrice secondaire.

Les fibres constitutives de ces deux voies se trouvent intimement mélangées depuis l'écorce cérébrale jusque vers le milieu de la protubérance annulaire. D'après Cajal (38), il n'existerait même, entre l'écorce cérébrale et la protubérance, qu'une seule espèce de fibres nerveuses appartenant aux deux voies.

Vers le milieu de la protubérance annulaire les deux voies se séparent l'une de l'autre : la voie principale (fibres cortico-médullaires) descend dans la moelle allongée et la moelle épinière, où elle va constituer la pyramide du bulbe et les faisceaux pyramidaux de la moelle; la voie secondaire (collatérales des fibres cortico-médullaires d'après Cajal) se rend vers le cervelet et, de là, vers le noyau rouge et la moelle.

L'existence d'une double voie motrice cortico-médullaire ressort encore à toute évidence des recherches expérimentales d'un grand nombre d'auteurs. Brown-Séquard (46) a trouvé chez le lapin que, après section des deux pyramides bulbaires, l'excitation électrique de l'écorce cérébrale provoquait, dans les membres du côté opposé, les mêmes mouvements que chez l'animal normal.

Wertheimer et Lepage (41) ont mis à nu, chez le chien, les pyramides du bulbe puis les ont excitées avec le courant induit ; ils ont observé régulièrement des mouvements exclusivement localisés dans les membres du *côté opposé*. Ils ont alors sectionné les pyramides avec les couches sous-jacentes du bulbe ; malgré cela, la faradisation de l'écorce cérébrale provoquait dans les membres les mouvements habituels. Ils concluent de leurs recherches :

1° Que les pyramides servent bien réellement à la transmission croisée des excitations motrices.

2° Que ces pyramides ne sont cependant pas nécessaires pour que cette transmission puisse s'effectuer. Prus, (47), Hering (48) et Probst ont obtenu des résultats analogues.

Mais ces recherches expérimentales ont toutes été exécutées immédiatement après la section des pyramides bulbaires de telle sorte que l'on pouvait toujours se demander si le traumatisme bulbaire récent n'intervenait pas, pour une part du moins, dans les résultats obtenus. Pour écarter toute cause d'erreur. Starlinger (42) a sectionné les pyramides bulbaires chez six chiens, qu'il est parvenu à garder en vie sans voir survenir aucun symptome de déficit. Les animaux ainsi opérés recouvrent très rapidement leur complète motilité. Il conclut de ses recherches qu'il doit y avoir une seconde voie motrice dans le bulbe, car on peut provoquer des mouvements des membres en électrisant la zone motrice corticale, après l'extirpation des pyramides.

Rothmann (49) a repris ces recherches sur le chien en recourant à la section médiane du bulbe au niveau de la décussation des pyramides. Les animaux ainsi opérés présentent pendant les premiers jours qui suivent l'opération un peu d'incertitude dans la marche, qui disparait totalement au bout de 2 à 3 semaines. A cette époque l'excitation de l'écorce cérébrale entraine les mêmes mouvements des membres que chez l'animal normal.

Il résulte de toutes ces recherches que, à côté des fibres cortico-spinales, les animaux en expérience doivent encore posséder une autre connexion cortico-médullaire qui puisse expliquer, — non pas l'absence de paralysie dans les membres du côté opposé, puisque nous savons, depuis les expériences de Goltz, que même chez un chien privé complètement d'hémisphères cérébraux, la motilité des quatre membres peut se conserver — mais la persistance des contractions musculaires consécutives à des excitations de l'écorce grise.

Nous avons vu plus haut que, d'après nos recherches, cette connexion cortico-médullaire pourrait s'établir par une voie détournée cortico-ponto-cérébello-spinale.

Nous croyons avoir été le premier à appelé l'attention sur cette voie motrice secondaire, dont l'existence nous paraissait se dégager d'une façon indiscutable de l'ensemble des phénomènes cliniques qui caractérisent l'interruption des fibres cortico-spinales, dans

la capsule interne d'une part (hémiplégie), et l'interruption de ces mêmes fibres dans le cordon latéral de la moelle d'autre part (paraplégie spasmodique et maladie de LITTLE). Dans un travail récent (50), fait sept années après le nôtre, ROTHMANN, sans nous citer, reprend pour son compte les considérations cliniques et anatomo-pothologiques que nous avons fait valoir en 1896. Il arrive naturellement à la même conclusion que la nôtre, c'est que, à côté des fibres cortico-spinales qui entrent dans la constitution des faisceaux pyramidaux, il doit exister une autre connexion descendante cortico-médullaire. Pour lui (49), cette connexion descendante serait établie par une voie nerveuse déjà entrevue par PROBST et qui serait formée de trois groupes de neurones superposés : des neurones cortico-thalamiques, thalamo-rubriques et rubro-spinaux.

Cette voie motrice descendante, coexistant avec la voie directe cortico-médullaire, expliquerait sans aucun doute les résultats des recherches expérimentales et les phénomènes cliniques tout aussi bien que notre voie détournée cortico-ponto-cérébello-spinale. Mais, tandis que l'existence de la voie motrice cérébelleuse est prouvée anatomiquement au moins dans ses différents chainons constitutifs ; la voie descendante secondaire de PROBST et ROTHMANN manque encore complètement de base anatomique. C'est ainsi que déjà en 1900, un de nos élèves, PAVLOW (45) a fait remarquer que des lésions étendues de la couche optique n'entrainent pas de dégénérescence descendante pouvant se poursuivre jusque dans le noyau rouge ou les tubercules quadrijumeaux supérieurs ; plus récemment encore LEWANDOWSKY (51) conteste, non seulement l'existence des fibres descendantes thalamo-rubriques, mais même celle des fibres cortico-thalamiques. Aussi LEWANDOWSKY admet-il l'existence d'une voie descendante cortico-ponto-cérébello-spinale identique à la nôtre, sans toutefois signaler la part importante, croyons-nous, que nous avons prise à en démontrer la nécessité clinique et à faire ressortir sa structure complexe.

Quoiqu'il en soit d'ailleurs de la constitution véritable de cette voie motrice secondaire dans sa partie télencéphalique, un fait semble admis par tous les auteurs : c'est l'intervention du faisceau rubro-spinal dans la constiturion de cette seconde connexion cortico-médullaire. On peut dès lors se demander quelle est la part qui revient à ce faisceau dans la motilité volontaire des membres.

PROBST a interrompu ce faisceau descendant à différents niveaux de son trajet sans observer de troubles moteurs apparents.

Les chiens auxquels ROTHMANN a sectionné le faisceau rubro-spinal étaient paralysés dans les muscles du côté correspondant. Mais cette paralysie n'était que transitoire. De plus, lors de l'excitation de l'écorce cérébrale du côté opposé ces chiens se comportaient comme des animaux normaux. Les lapins sur lesquels nous avons sectionné le faisceau rubro-spinal au niveau du pont de VAROLE, lors des recherches que PAVLOW a faites dans notre laboratoire, se sont comportés comme les chiens de ROTHMANN.

La section isolée, soit du faisceau cortico-spinal, soit du faisceau rubro-spinal ne suspend donc pas la motilité volontaire.

La section simultanée du faisceau cortico-spinal et du faisceau rubro-spinal se laisse exécuter avec la plus grande facilité par la section du cordon latéral de la moelle au niveau du premier segment cervical. Les nombreux lapins que nous avons opérés de cette façon pour étudier les dégénérescences secondaires ascendantes des faisceaux médullo-cérébelleux et la dégénérescence wallérienne indirecte des fibres du faisceau rubro-spinal, ont présenté d'une façon permanente la paralysie des membres du côté opéré. Les chiens opérés par ROTHMANN, au contraire, ont présenté de la rigidité spastique dans les pattes du côté opéré. L'excitation de l'écorce cérébrale était cependant sans effet, preuve que toute connexion descendante était interrompue entre l'écorce grise d'un hémisphère et la colonne grise antérieure de la moelle du côté opposé.

Le faisceau cortico-spinal et le faisceau rubro-spinal interviennent donc tous deux dans le mécanisme des mouvements volontaires, au moins chez les animaux (chiens, chats, lapins, etc.).

Mais ces résultats obtenus chez les animaux ne sont pas directement applicables à l'homme. Il est, en effet, un fait d'observation indiscutable, c'est que la valeur physiologique du faisceau pyramidal varie considérablement dans la série animale.

Sans parler des oiseaux chez lesquels le faisceau pyramidal fait complètement défaut, nous savons par les recherches expérimentales de GOLTZ, qu'un chien privé des deux hémisphères cérébraux est encore capable de se servir de ses quatres membres, tandis

que l'observation de tous les jours a montré que, chez l'homme, une interruption du faisceau pyramidal dans la capsule interne entraine la paralysie presque complète de tous les muscles de la moitié opposée du corps.

Pour résoudre le problème de la valeur fonctionnelle réelle du faisceau cortico-spinal et du faisceau rubro-spinal, les auteurs ont alors entrepris des recherches expérimentales sur le singe. Après section des pyramides soit dans le pont de Varole, soit dans la moelle allongée, Hering (48) a excité l'écorce grise de la sphère tactile, sans obtenir de contractions musculaires isolées dans les membres du côté opposé. D'où il conclut que, chez le singe, les voies pyramidales interviennent plus que chez le chien dans le mécanisme des mouvements isolés des membres.

Rothmann (50) a repris ces expériences en ayant recours à la section des voies pyramidales au niveau de l'entrecroisement des pyramides. Après une survie de 3 à 4 semaines, tous les mouvements volontaires des membres, même les plus délicats, étaient revenues. Il ne persistait qu'un peu de lourdeur dans les mouvements étendus. L'excitation de l'écorce cérébrale avait cependant considérablement diminué, elle était exclusivement réduite à la zone corticale en connexion avec les mouvements des doigts et des orteils.

Après section isolée d'un faisceau rubro-spinal dans la moelle allongée, il a observé une légère faiblesse musculaire transitoire. L'excitation de l'écorce grise produisait les mêmes effets que chez l'animal normal.

D'où il conclut que, chez le singe, la valeur physiologique du faisceau pyramidal a augmenté d'importance en même temps que le faisceau rubro-spinal diminuait d'importance tant au point de vue anatomique que fonctionnel.

L'homme semble se comporter d'une façon identique. Tandis que la destruction des fibres cortico-spinales, dans la capsule interne, entraine de la paralysie flasque dans les muscles du côté opposé, suivie au bout de quelques semaines de contracture plus ou moins permanente dans *certains* d'entre eux, et d'une diminution considérable dans l'influence de la volonté sur les muscles contracturés ; l'observation clinique a montré que l'interruption isolée des fibres cortico-spinales, le long de la moelle épinière, n'entraine pas de paralysie, mais de la raideur ou de la contracture dans *tous* les muscles sous-jacents avec conservation des mouvements volontaires. Nous avons attribué cette différence dans les symptômes cliniques à l'existence plus que probable d'une double voie descendante cortico-médullaire : une voie cortico-spinale et une voie cortico-ponto-cérébello-spinale. Dans le cas de lésion capsulaire, les fibres des *deux voies* auraient subi une interruption entrainant la paralysie flasque et la perte des mouvements volontaires; tandis que dans les cas de lésion des faisceaux pyramidaux latéraux le long de la moelle, les muscles des membres resteraient en connexion avec l'écorce cérébrale par la voie indirecte passant par le cervelet.

Ce qui semble donner raison à cette manière de voir, c'est que l'interruption combinée des fibres cortico-spinales et des fibres rubro-spinales, dans leur trajet médullaire, comme cela s'observe dans les cas d'hémisection complète de la moelle ou même dans les cas graves de compression médullaire, entraine de la paralysie flasque permanente.

II

Voies descendantes d'origine diencéphalique.

Le diencéphale est essentiellement formé de masses grises. Nous avons vu que la *couche optique* est le ganglion sous-cortical intercalé sur le trajet des voies *ascendantes* d'origine médullaire, bulbaire et protubérantielle en connexion avec la sensibilité générale profonde et superficielle, comme le *corps genouillé interne* se trouve intercalé sur le trajet des voies acoustiques, et le *corps genouillé externe* sur celui des voies optiques.

On peut se demander, si, à côté de ces masses grises qui sont des noyaux terminaux pour les fibres de certaines voies ascendantes, le diencéphale ne présente pas d'autres noyaux gris donnant origine à des fibres descendantes.

Les recherches expérimentales récentes, entrepris esessentiellement par PROBST, tendent à répondre négativement à cette question importante.

Il résulte, en effet, de ses recherches, ainsi que de celles de PAVLOW (45) faites dans notre laboratoire, que les lésions même étendues de la couche optique ne sont pas suivies de dégénérescence descendante dépassant le mésencéphale.

Le diencéphale est cependant le lieu d'origine d'un certain nombre de fibres descendantes.

Faisceau de Meynert. Les unes proviennent du *ganglion de l'habénula* situé sur la face interne de la couche optique et vont se terminer dans le ganglion interpédonculaire. Elles forment le *faisceaude Meynert*ou *faisceau rétro-réflexe.* On croit généralement qu'il intervient dans la constitution des voies olfactives, bien que l'on ne connaisse pas exactement, ni la nature des fibres se terminant dans le ganglion de l'habénula, ni les connexions ultérieures du ganglion interpédonculaire.

Faisceau de la calotte. Les autres proviennent du corps mamillaire et vont constituer le *faisceau mamillo-tegmentaire* ou *faisceau de la calotte.* On pense qu'il appartient également aux voies olfactives. D'après les recherches de PROBST et de LEWANDOWSKY (51), ces fibres se laisseraient poursuivre jusque dans la formation réticulaire de la protubérance.

La couche optique est encore en connexion avec un autre faisceau nerveux plus important, mais à connexions multiples, connu sous le nom de *faisceau longitudinal postérieur.*

Faisceau longitudinal postérieur. On trouve ce faisceau, de chaque côté de la ligne médiane, un peu au devant du canal central, depuis l'extrémité supérieure du cerveau moyen jusque dans le cordon antérieur de la moelle où il prend part à la constitution de la zone pyramidale.

Ce faisceau longitudinal doit être considéré comme une partie importante dans l'organisation interne du système nerveux central, puisqu'on le retrouve, avec le même degré de développement, dans toute la série des vertébrés et que, de plus, aussi bien chez les vertébrés inférieurs que chez l'homme, il est de tous les faisceaux du tronc cérébral celui dont les fibres, dans le cours du développement embryologique, sont les premières à développer leur gaine de myéline.

On a cru pendant longtemps que les fibres qui constituent ce faisceau sont des fibres commissurales longitudinales ayant pour fonction de relier entre eux les noyaux moteurs des nerfs craniens. Et, en fait, nous avons vu, sur des coupes transversales, que les fibres constitutives du faisceau abandonnent de nombreuses branches collatérales qui se ramifient et se terminent entre les cellules radiculaires des nerf moteurs craniens.

On ignorait encore, jusque dans ces derniers temps, où ces fibres avaient leurs cellules d'origine. D'après les recherches de H. HELD (52), ce faisceau longitudinal serait formé, au moins en partie, de fibres motrices servant aux voies réflexes. Ces fibres auraient leurs cellules d'origine dans les éminences antérieures des tubercules quadrijumeaux et, là, se mettraient en contact avec les ramifications cylindraxiles terminales des fibres de la voie optique centrale et des fibres de la voie acoustique centrale. En descendant dans le faisceau longitudinal postérieur, ces fibres abandonneraient des collatérales destinées aux cellules radiculaires des nerfs moteurs craniens et pourraient se poursuivre jusque dans le faisceau fondamental du cordon antéro-latéral de la moelle cervicale.

KÖLLIKER (53) et CAJAL (54) partagent une opinion tout à fait opposée. Ils considèrent le faisceau longitudinal postérieur comme un faisceau *ascendant*, un faisceau *sensitif*, ayant

pour fonction de transmettre aux cellules d'origine des nerfs moteurs oculaires les impressions recueillies par les nerfs périphériques spinaux et bulbaires.

Dans des recherches très étendues que nous avons faites sur le système nerveux central de la truite (55), nous avons pu établir que les fibres du faisceau longitudinal postérieur étaient manifestement des fibres *descendantes* ou *motrices*. Mais, contrairement à l'opinion de Held, ces fibres ne proviennent pas des lobes optiques ; elles naissent d'un amas de substance grise situé *au devant du canal central*, un peu au-dessus du noyau d'origine du nerf de la troisième paire, amas gris que nous avons désigné sous le nom de *noyau supérieur du faisceau longitudinal postérieur*. Ces observations ont été confirmées chez les mammifères, d'une manière indirecte, par les recherches expérimentales de Münzer, Redlich, Thomas et celles exécutées dans notre laboratoire par Pavlow, en ce sens que la destruction des tubercules quadrijumeaux supérieurs, faite chez le lapin, le chat et le chien, n'a jamais entrainé de la dégénérescenec dans les fibres du faisceau longitudinal postérieur.

Fig. **823**.
Partie médiane d'une coupe transversale du bulbe d'un embryon de poulet âgé de 14 jours.

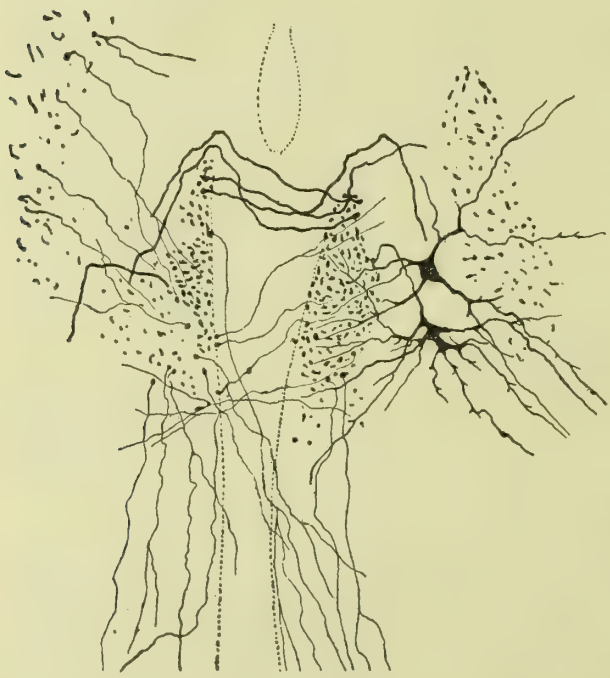

Fig. **824**.
Partie médiane d'une coupe transversale du bulbe d'un embryon de poulet âgé de 14 jours.

Ces fibres descendantes se laissent poursuivre, à travers toute l'étendue de l'axe nerveux, jusque dans le cordon antérieur de la moelle épinière ainsi que nous l'avons montré chez la truite. En descendant dans le tronc cérébral, ce faisceau reçoit constamment de nouvelles fibres nerveuses provenant de cellules volumineuses situées dans les masses grises terminales du nerf acoustique et du nerf trijumeau en même temps qu'il abandonne des fibres nerveuses aux masses grises motrices.

Le faisceau longitudinal postérieur est donc formé principalement, chez les poissons, de fibres descendantes. Nous l'avons considéré comme un *faisceau moteur*.

Nous avons retrouvé la même origine pour les fibres du faisceau longitudinal postérieur dans le névraxe de la salamandre (56). Ce qui prouve cependant que ce faisceau n'est pas exclusivement formé de fibres descendantes, c'est que dans les coupes transver-

sales des diverses parties du tronc cérébral de l'embryon de poulet, FIG. **823** et **824**, on peut voir des cellules nerveuses de la formation réticulaire envoyer leurs prolongements cylindraxiles dans le faisceau longitudinal du même côté ou du côté opposé, et voir ces axones s'y bifurquer en une branche ascendante et une branche descendante (57). Le même fait a été observé, avant nous, par CAJAL chez les mammifères, et par P. RAMON (58). De plus, sur des coupes longitudinales passant par le faisceau longitudinal postérieur. FIG. **825**, on peut voir des fibres nerveuses sortir de la formation réticulaire pour entrer dans le faisceau longitudinal et s'y bifurquer en branches ascendantes et descendantes.

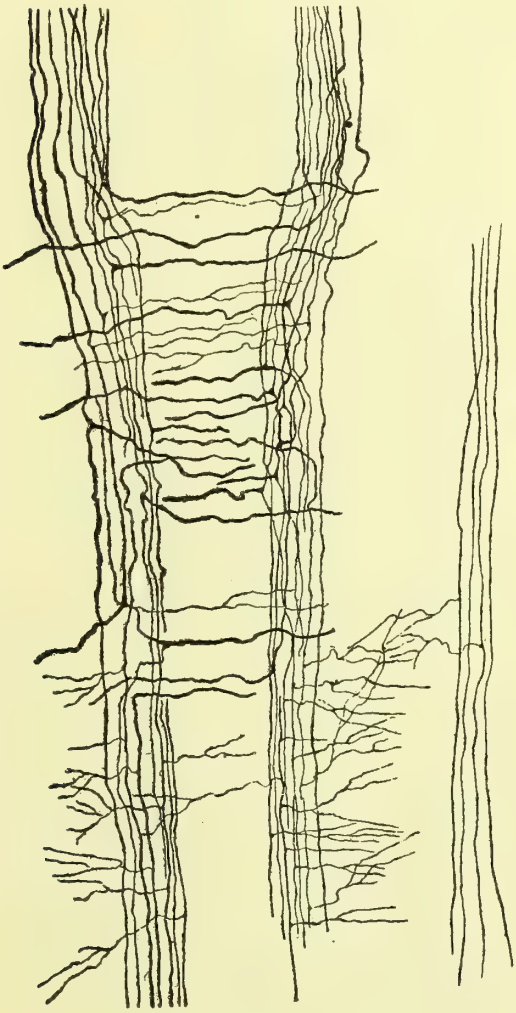

FIG. **825**.
Coupe longitudinale frontale à travers la moelle épinière d'un embryon de poulet âgé de 14 jours en passant par le faisceau longitudinal postérieur.

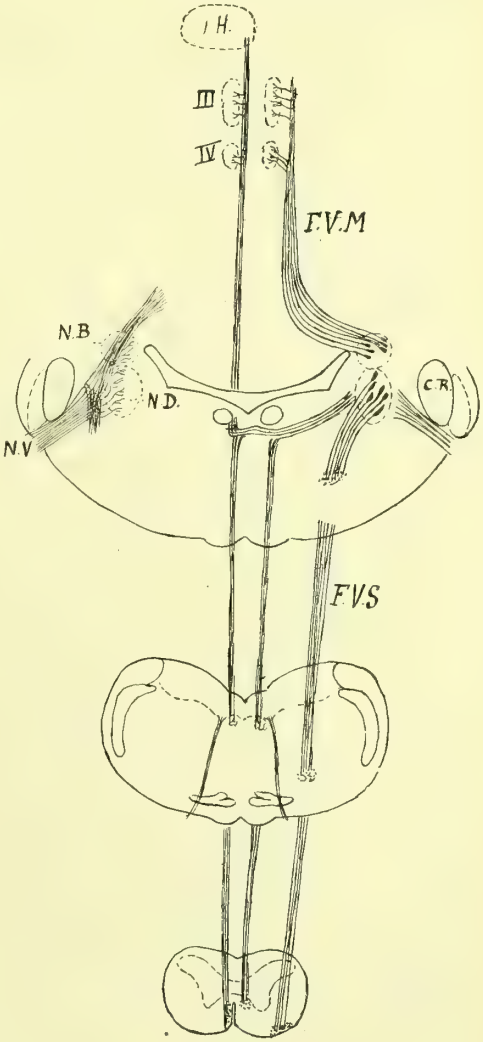

FIG. **826**.
Schéma montrant les connexions centrales du nerf vestibulaire.
F.V.S. : Faisceau vestibulo-spinal.
F.V.M. : Faisceau vestibulo-mésencéphalique.

Ces faits ont été confirmés dans leurs points essentiels par les recherches expérimentales de THOMAS, REDLICH, PROBST, FRASER, RUSSELL, VAN GEHUCHTEN et LEWANDOWSKY, et par les observations anatomo-pathologiques de GEE et TOOTH, SPITZER, THOMAS et BRUCE.

Il résulte de l'étude des dégénérescences secondaires, consécutives aux nombreuses recherches expérimentales entreprises par THOMAS, REDLICH, PROBST,

Fraser, Russell et Van Gehuchten (59), que le *long de la moelle allongée*, le faisceau longitudinal postérieur est formé *exclusivement* de fibres *descendantes*. Celles-ci pénètrent toutes dans le cordon antérieur de la moelle épinière où elles prennent part à la constitution de la zone pyramidale.

Dans son trajet *mésencéphalique* et *protubérantiel*, le faisceau longitudinal postérieur est formé à la fois de fibres descendantes et de fibres ascendantes avec prédominance des dernières.

D'où viennent ces fibres descendantes et ascendantes ?

Il résulte des recherches expérimentales de Probst, de Lewandowsky et des nôtres, qu'un certain nombre de fibres descendantes proviennent d'une petite masse grise située dans le voisinage de la commissure blanche postérieure du diencéphale. Ces fibres se laissent poursuivre, à travers toute la longueur du tronc cérébral, jusque dans le cordon antérieur de la moelle. Ce noyau gris correspond sans aucun doute au *noyau supérieur du faisceau longitudinal postérieur* que nous avons décrit chez les poissons et les batraciens.

Les autres fibres ascendantes et descendantes proviennent principalement des masses grises bulbo-protubérantielles en connexion avec les deux branches du nerf acoustique. Nous avons vu, en effet, que du noyau de Deiters et peut-être du tubercule latéral partent des fibres nerveuses à direction transversale, dont les unes se recourbent en bas dans le faisceau longitudinal postérieur du même côté ; dont les autres, beaucoup plus nombreuses, passent le raphé pour entrer dans la constitution du faisceau longitudinal postérieur du côté opposé, soit comme fibres *ascendantes* se laissant poursuivre jusque dans la couche optique, soit comme fibres *descendantes* se rendant dans le cordon antérieur de la moelle, fig. **826**.

Il résulte encore de nos recherches expérimentales qu'une des masses grises bulbo-protubérantielles, probablement le noyau de Bechterew, donne origine à un large faisceau de fibres *ascendantes*, qui entrent dans la constitution de la partie latérale du faisceau longitudinal postérieur du même côté, et se laissent poursuivre jusque dans les masses motrices du mésencéphale. C'est le *faisceau vestibulo-mésencéphalique*.

Les fibres *ascendantes* du faisceau longitudinal postérieur proviennent donc essentiellement des masses grises du bulbe en connexion avec le nerf vestibulaire. Elles relient ces masses grises aux noyaux moteurs de la protubérance et du mésencéphale.

Les fibres *descendantes* ont une origine beaucoup plus complexe. Les unes, fibres diencéphalo-spinales, proviennent d'un noyau gris voisin de la commissure postérieure. Les autres, fibres métencéphalo-spinales, ont leur origine dans les noyaux terminaux du nerf acoustique. D'autres encore proviennent de cellules éparpillées dans la formation réticulaire du bulbe et du pont de Varole : *fibres réticulo-spinales antérieures*.

La valeur physiologique de ce faisceau ne se laisse pas déduire de sa constitution anatomique. Nous ignorons encore, en effet, quelles sont les fibres nerveuses qui viennent se mettre en connexion soit avec le noyau supérieur du faisceau longitudinal postérieur, soit avec les cellules d'origine des fibres réticulo-spinales.

La seule déduction physiologique probable c'est que, par une partie de ses

fibres, il représente le neurone intermédiaire descendant intercalé entre les noyaux terminaux du nerf vestibulaire et les noyaux d'origine des nerfs moteurs, intervenant dans le mécanisme des mouvements réflexes d'origine vestibulaire. Il forme donc une partie constituante des organes nerveux tenant sous leur influence l'équilibre de notre corps dans l'espace.

Littérature.

(1) Flechsig : *Die Leitungsbahnen im Gehirn und Rückenmark.* Leipzig, 1876, — (2) Jacobschn : *Ueber die Lage der Pyramidenvorderstrangfasern in der Medulla oblongata.* Neurolog. Centralbl., 1895. — (2) Zenner : *Ein Fall von Hirngeschwulst in der linken motorischen Sphäre, linkseitiger Lähmung. Abwesenheit der Pyramidenkreuzung.* Neurol. Centralbl., 1898, p. 202.—(3) Weigner : *Experimenteller Beitrag zur Frage vom centralen Verlauf des Nervus cochlearis beim Spermophilus citillus.* Bull. inter. de l'Académie des Sciences de Bohème, 1903. — (3') Ziehen : *Das Gentralnervensystem der Monotremen und Marsupialer.* Abdr. aus Semon : Zoologische Forschungsreizen, 1901. — (4) Blocq et Onanoff : *Du nombre comparatif pour les membres supérieurs et inférieurs de l'homme, des fibres nerveuses d'origine cérébrale destinées aux mouvements.* Gazette de Hôpitaux, 1892. — (5) Pitres : *Des scléroses bilatérales de la moelle épinière consécutives à dee lésions unilatérales du cerveau.* Gazette hebdomadaire, 1881. — *Nouveaux faits relatifs à l'étude des dégénérations bilatérales de la moelle épinière consécutives à des lésions unilatérales du cerveau.* Le Progrès Médical, 1882. — *Recherches anatomo-pathologiques sur les scléroses bilatérales de la moelle épinière consécutives à des lésions uuilatérales du cervean.* Archives de physiol. norm. et patholog., 1884. — (5) Franck et Pitres : *Des dégénérations secondaires de la moelle épinière consécutives à l'ablation du gyrus sigmoïde chez le chien.* Gazette médicale de Paris, 1881. — (6) Moeli : *Ueber secundäre Degeneration.* Archiv f. Psychiatrie. Bd. XIV, 1883. — (7) Sherrington : *Note on experimental degeneration of the Pyramidal tract.* The Lancet, 1894. — (8) Loewenthal : *Des dégénérations secondaires de la moelle épinière consécutives aux expérimentales médullaires et corticales.* Dissertation, Genève, 1885. — 9. Furstner und Knoblauch : *Ueber Faserschwund in der grauen Substanz und über Kerntheilungsvorgänge im Rüchenmark unter pathologischen Verhältnissen.* Archiv f. Psych., Bd. XXIV. 1892. — (10) Unverricht : *Ueber doppelte Kreuzung cerebrospinaler Leitungsbahnen.* Neurolog. Centralbl., 1890. — (11) Kusick : *Experimentelle Studien über die corticale Innervation der Rumfmusculatur.* Gesammelte Abhandl. der Medic. Klinik zu Dorpat 1883. — (12) Vierhuff : *Ueber absteigende Degeneration nach einseitigen Hirn- Rückenmarksverletzungen.* Gesammelte Abhandl. der Medic. Klinik zu Dorpat, 1883. — (13) Sandmeyer : *Secundäre Degeneration nach Exstirpatio motorischer Centren.* Zeitschr. f. Biologie, 1891. — (14) Muratoff : *Secundäre Degeneration nach Zerstörung der motorischen Sphäre.* Archiv f. Anatomie und Phys., Anatom. Ablh., 1893. — (15) Mott : *The sensory motor functions of the central convolutions of the cerebral cortex.* Journal of Physiology, 1893. — (16) Wertheimer et Lepage : *De l'action de la zone motrice du cerveau sur les mouvements des membres du côté correspondant.* Société de Biologie, 1896. — (17) Rohhmann : *Ueber die Degeneration der Pyramidenbahnen nach einseitiger Extirpation der Extremitätencentren.* Neurolog. Centralbl., 1896. — (18) Probst : *Zur Kenntniss der Pyramidenbahn.* Monatsschrift f. Psychiatrie und Neurologie. Bd. VI, 1899. — (19) v. Lenhossek : *Der feinere Bau des Nervensystems im Lichte neuester Forschungen,* 1895, pp. 378-379, pr. 389-391. — (20) Muratoff : *Zur Pathologie der Gehirndegenerationen bei Herderkrankungen der motorischen Sphare der Rinde.* Neurolog. Centralbl. 1895. — (21) Dèjerine et Thomas : *Sur les fibres pyramidales homolatérales.* Comptes-rendus de le Société de Biologie, 8 Févr. 1896. — (22) Van Gehuchten : *Faisceau pyramidal et maladie de Little.* Journal de neurologie et d'hypnologie, 1896. — (23) Ziehen : *Centralnervensystem.* Handbuch der Anatomie des Menschen de v. Bardeleben, 1899. — Ugolloti : *Contribuzione allo studio delle vie piramidoli nell' uomo.* Rivista sperimentale di freniatria. ol. 27, 1901. — (25) Monakow : *Experimentelle und pathologisch-anatomische Untersuchungen über die Haubenregion, den Schhügel und die Regio subthalamica, nebst Beiträgen zur Kenntniss früh erwobener Gross-und Kleinhirndefecte.* Archiv f. Psychiatrie, Bd. XXVII, 1895. — (26) Zacher : *Beiträge zur Kenntniss des Faserverlanfes im Pes pedunculi sowie über die corticalen Beziehungen des Corpus geniculatum internum.* Archiv f. Psychiatrie, Bd. XXVII, 1891. — (27) Déjerine : *Sur l'origine corticale et le trajet intra-cérébral des fibres de l'étage inférieur ou pied du pédoncule cérébral.* Mémoires de la Société de Biologie, 1893. — (28) Flechsig : *Gehirn und*

Seele. Leipzig, 1893. — (29) RUTISHAUSER : *Experimenteller Beitrag zur Stabkranzfaserung im Frontalhirn des Affens.* Monatschrift f. Psych. und Neurol., 1899. — (30) MARCHI : *Sull' origine e decorso dei peduncoli cerebellari, e sus loro rapporti cogli altri centri nervosi.* Publicazioni del R. Instituto di Studi superiori in Firenze, 1891. — (31) THOMAS : *Sur un cas d'extirpation partielle du cervelet chez le chat. Dégénérescences secondaires.* Comptes rendus de la Soc. de Biol., 21 Déc. 1895. — (32) BIEDL : *Absteigende Kleinhirnbahnen.* Neurolog. Centralbl., 1895.—(33) KÖLLIKER : *Handbuch der Gewebelehre.* Leipzig, 1896. — (34) CAJAL : *Conexiones distantes de las celulas de Purkinje.* Algunas contribuciones al conocimiento de los ganglios. Madrid, 1894. — *Pedunculo cerebeloso inferior.* Aduntes para el estudio del bulbo raquideo, cerebelo y origen de los nervios encefalicos, Madrid, 1895. — (35) VAN GEHUCHTEN : *Les pédoncules cérébelleux supérieurs.* Le Névraxe, Vol. VII, 1905. — (36) CLARKE and HORSLEY : *On the intrinsic fibres of the Cerebellum...* Brain, 1905. — (37) THOMAS : *Le cervelet.* Paris, 1897. — (38) CAJAL : *Algunos detalles mas sobre la anatomia del puente de Varolio y consideraciones acerca del functionalismo de la doble via motriz.* Revista trimestral Micrografica, 1898. — (39) KOSAKA : Mittheil. a. d. medic. Fac. d. Universität Tokio., Bd. V, 1901. — (40) P. MARIE ET G. GUILLAIN : *Le Faisceau pyramidal homolatéral.* Société de Biologie, 1903. — (41) WERTHEIMER et LEPAGE : *Sur les fonctions des pyramides antérieures du bulbe.* Comptes rendus de la Soc. de Biologie, 19 juin 1906. — (42) STARLINGER : *Die Durchschneidung beider Pyramiden beim Hunde.* Jahrb. f. Psychiatrie, 1896. — (43) LEWANDOWSKY : *Fall vom Ponsherd.* Monatsschrift für Psychiatrie und Neurologie, Bd. XVII, 1905. — (44) VAN GEHUCHTEN : *Faisceau pyramidal et maladie de Little.* — *Contribution à l'étude du jaisceau pyramidal.* Journal de Neurologie, 1896. — *L'exagération des réflexes et la contracture chez le spasmodique et chez l'hémiplégique.* Journal de Neurologie, 1897. — *Anatomie du système nerveux de l'homme*, 2e éd. 1896 ; 3e éd., 1900. — (45) PAVLOW : *Quelques points concernant le rôle physiologique du tubercule quadrijumeau supérieur, du noyau rouge et de la substance réticulaire de la calotte.* Le Névraxe, Vol. I, 1900. — (46) BROWN-SÉQUARD : *Expériences montrant combien est grande la dissémination des voies motrices dans le bulbe rachidien.* Archives de physiologie, 1889. — (47) PRUS : *Uber die Leitungsbahnen und Pathogenese der Rindenepilepsie.* Wiener Klin. Wochenschr. 1899. — (49) HERING : *Ueber Grosshirnrindenreizung nach Durchschneidung der Pyramiden....* Wiener Klin. Wochenschr. 1899. — (49) ROTHMANN : *Die Zerstörung der Pyramidenbahn in der Kreuzung.* Neurolog. Centralbl., 1900. — *Ueber die functionelle Bedeutung der Pyramidenbahn.* Berliner Klin. Wochenschrift, 1901. — (50) ROTHMANN : *Ueber die Ergebnisse der experimentellen Ausschaltung der motorischen Function und ihre Bedeutung für die Pathologie.* Zeitschrift für Klin. Medicin, Bd. 48, 1902. — (51) LEWANDOWSKY : *Untersuchungen über die Leitungsbahnen des Truncus cerebri.* Neurobiologische Arbeiten von O. Vogt. 1904. — (52) HELD : *Die centrale Gehörleitung.* Archiv f. Anat. und Physiol.. Anat. Abth., 1893. — (53) KÖLLIKER : *Handbuch der Gewebelehre.* Bd. II, Hft, 1, 1893 et Bd. II. Hft. 2. 1896. — (54) CAJAL : *Fasciculo longitudinal posterior*, Apuntes para el estudio del bulbo raquideo, cerebelo y origen de los nervios encefalicos. Madrid, 1895. — (55) VAN GEHUCHTEN : *Le faisceau longitudinal postérieur.* Bulletin de l'Académie royale de Médecine en Belgique, 1895. — *Contribution à l'étude du système nerveux des téleostéens.* La Cellule, 1895. — (56) VAN GEHUCHTEN : *Le ganglion basal, la commissure habénulaire, le faisceau longitudinal postérieur et les cellules dorsales de la moelle dans le névraxe de la salamandre.* Verhandl. der anatom. Geselschaft, Gent, 1897. — (57) VAN GEHUCHTEN : *Anatomie du système nerveux de l'homme.* 2e éd. 1866. pp. 870 et 871. — (58) P. RAMON . *El fasciculo longitudinal posterior en los reptilos.* Anales medicos gaditanos, 15 fevr. 1899.

QUARANTE SEPTIEME LEÇON

La structure générale du système nerveux cérébro-spinal *(Suite)*.

Les voies descendantes d'origine mésencéphalique.
Les voies descendantes d'origine métencéphalique.
Les voies descendantes d'origine bulbaire.
Les voies spino-spinales.
Les voies réflexes.

III.

Voies descendantes d'origine mésencéphalique.

On trouve, dans le mésencéphale, deux masses grises qui donnent origine à des fibres descendantes : le *noyau rouge* d'où provient le *faisceau rubro-spinal*, et le tubercule quadrijumeau supérieur d'où descendent le *faisceau tecto-bulbaire*, le *faisceau tecto-protubérantiel* et un faisceau de fibres courtes *tecto-mésencéphaliques*.

Faisceau rubro-spinal. Nous avons vu que les cellules nerveuses qui constituent le noyau rouge donnent origine à des fibres descendantes. Au sortir de la masse grise ces fibres s'inclinent en dedans, passent la ligne médiane dans la décussation de Forel, et se recourbent en bas dans la partie latérale de la formation réticulaire. Ces fibres se réunissent plus bas, d'abord avec les fibres réticulo-spinales latérales, puis avec les fibres du faisceau de Gowers, en constituant ce que nous avons appelé le *faisceau hétérogène*. Celui-ci traverse la protubérance et la moelle allongée pour entrer dans la constitution de la zone pyramidale du cordon latéral de la moelle, dans laquelle certaines de ses fibres se laissent poursuivre jusque dans moelle sacrée. On pense que ces fibres descendantes se terminent dans la corne grise antérieure de la moelle. Le faisceau rubro-spinal relie donc, d'une façon croisée, le noyau rouge du mésencéphale aux noyaux moteurs de la moelle. Dans le noyau rouge lui-même se terminent un grand nombre des fibres ascendantes du pédondule cérébelleux supérieur, de même que des ramifications collatérales provenant des fibres du lemniscus médian ou voie médullo-thalamique. Il représente donc une masse grise motrice sous-corticale, intercalée entre les voies ascendantes d'origine médullaires et les masses grises inférieures d'où naissent les nerfs moteurs périphériques.

D'après les recherches de Pavlow (4'), les fibres du faisceau tecto-bulbaire abandonnent des collatérales au noyau rouge. Le faisceau rubro-spinal peut donc encore intervenir dans la constitution de l'arc nerveux réflexe qui relie la rétine aux noyaux d'origine des nerfs moteurs spinaux.

Faisceau tecto-bulbaire appelé encore *faisceau longitudinal prédorsal.* Les fibres qui entrent dans la constitution de ce faisceau ont leurs cellules d'origine dans les tubercules quadrijumeaux supérieurs, ainsi que cela résulte des recherches HELD (1), VAN GEHUCHTEN (2) et CAJAL (3) faites au moyen de la méthode de GOLGI. De leur origine, ces fibres se dirigent en avant et en dedans, en contournant la substance grise qui entoure l'aqueduc de SYLVIUS. Arrivées au-devant de la coupe du faisceau longitudinal postérieur, ces fibres s'entrecroisent sur la ligne médiane avec celles du côté opposé, dans la partie dorsale de la décussation de la calotte ou décussation de MEYNERT, puis elles se recourbent en bas pour descendre plus ou moins loin dans le tronc cérébral. Elles constituent *la voie optique et acoustique réflexe de* HELD, *le faisceau optique descendant* de VAN GEHUCHTEN, *le faisceau descendant de la calotte* de CAJAL.

Les recherches expérimentales de MUNZER (4), REDLICH, PROBST, THOMAS, PAVLOW (4') et les nôtres ont prouvé que ces fibres dégénèrent après la destruction des tubercules quadrijumeaux supérieurs. Elles traversent toute la hauteur du mésencéphale et du pont de VAROLE pour disparaître, comme fibres myélinisées, à la partie supérieure du bulbe chez le lapin (MUNZER. PAVLOW, VAN GEHUCHTEN) ; chez le chien et le chat, elles se laissent poursuivre jusque dans le cordon antérieur de la moelle (REDLICH, PROBST, LEWANDOWSKY (5), etc.)

Faisceau de Münzer ou faisceau tecto-protubérantiel. C'est un faisceau de fibres nerveuses qui dégénère à la suite d'une lésion superficielle des tubercules quadrijumeaux supérieurs (MUNZER, WIENER, PAVLOW et VAN GEHUCHTEN). Il provient de ces tubercules et peut se poursuivre jusque dans la substance grise du pont de VAROLE.

Fibres tecto-mésencéphaliques. Ces fibres proviennent également du tubercule quadrijumeau supérieur et se terminent dans la partie postéro-latérale de la formation réticulaire du mésencéphale (PAVLOW et VAN GEHUCHTEN).

IV

Voies descendantes d'origine métencéphalique.

Parmi ces fibres descendantes, les unes proviennent du cervelet et forment le *faisceau cérébello-bulbaire*, les autres ont leur origine soit dans les masses grises en connexion avec le nerf vestibulaire : fibres du *faisceau vestibulo-spinal* et fibres du *faisceau longitudinal postérieur* ; soit dans des cellules éparpillées dans la formation réticulaire : *fibres réticulo-spinales latérales.*

Faisceau cérébello-bulbaire. Nous avons vu que les fibres de ce faisceau proviennent du noyau du toit dans la profondeur du lobe médian du cervelet. Au sortir de cette masse grise ces fibres s'entrecroisent sur la ligne médiane, contournent le pédoncule cérébelleux supérieur (*faisceau en crochet* de RUSSELL), entre les fibres ascendantes olivo-rubro-thalamiques et les fibres horizontales du faisceau de GOWERS, pour se recourber en bas dans le segment interne du pédoncule cérébelleux inférieur. Pendant le trajet descendant ce faisceau se subdivise en deux fascicules : l'un, antérieur, descend dans la formation réticulaire du bulbe ; l'autre, postérieur, se laisse poursuivre dans le segment interne du pédoncule inférieur. Ces fibres se terminent dans le bulbe sans que l'on connaisse exactement les masses grises dans

lesquelles elles trouvent leur terminaison. Lewandowsky (5), qui a décrit comme nous et avant nous ce faisceau cérébello-bulbaire, lui donne le nom de *fasciculus uncinatus*. Il admet que les fibres du fascicule postérieur se termine dans les noyaux terminaux du nerf vestibulaire.

Faisceau vestibulo-spinal. Les cellules volumineuses qui constituent le noyau de Deiters donnent origine à des fibres nerveuses qui s'inclinent en avant et en dedans, croisent la branche radiculaire externe du facial, fig. **830**, pour se recourber en bas dans la formation réticulaire en arrière de l'olive supérieure, fig. **831**. Ces fibres descendantes traversent ensuite toute l'étendue du bulbe, en arrière du noyau du facial et du noyau ventral du pneumo-gastrique, pour descendre dans le cordon antérieur de la moelle épinière où elles constituent la partie la plus latérale de la zone pyramidale. On pense que ces fibres vont se terminer dans la corne grise antérieure de la moelle. Le faisceau vestibulo-spinal relierait donc le noyau de Deiters aux masses grises motrices, depuis la partie inférieure du pont de Varole jusqu'à la moelle sacrée.

Faisceau longitudinal postérieur. Nous avons vu que des masses grises vestibulaires partent également des fibres descendantes entrant dans la constitution des deux faisceaux longitudinaux postérieurs.

Fibres réticulo-spinales latérales. En nous basant sur les résultats fournis par la

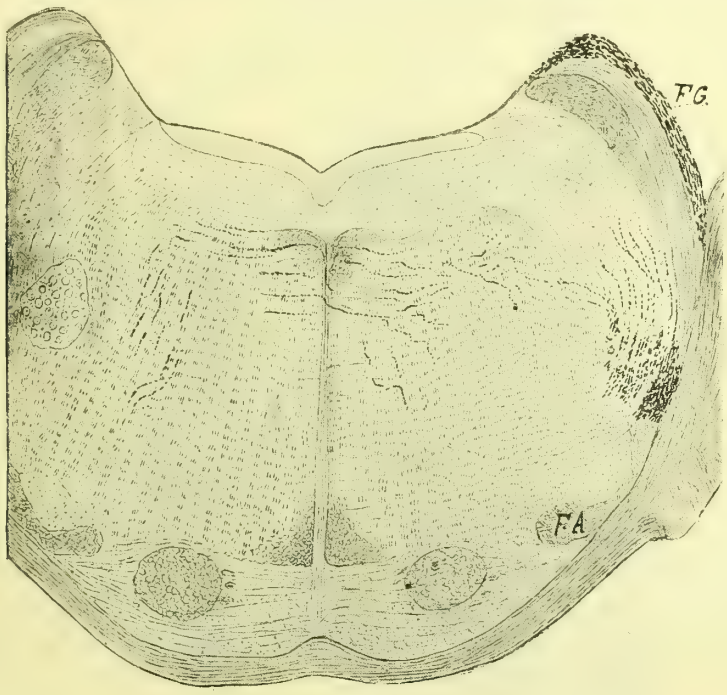

Fig. **827**.

méthode de la dégénérescence wallerienne indirecte (6), nous avons pu établir qu'un certain nombre de fibres nerveuses descendantes, à la fois directes et croisées, proviennent de cellules éparpillées dans la formation réticulaire du pont de

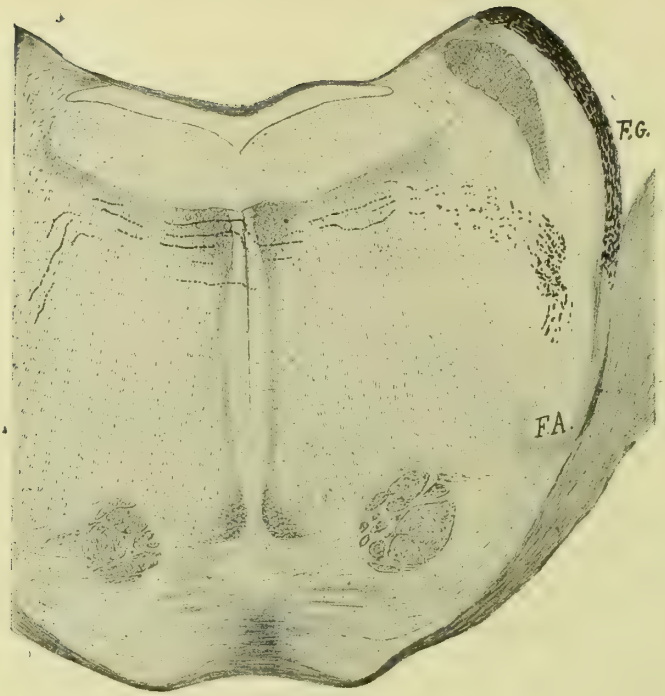

Fig. 828.

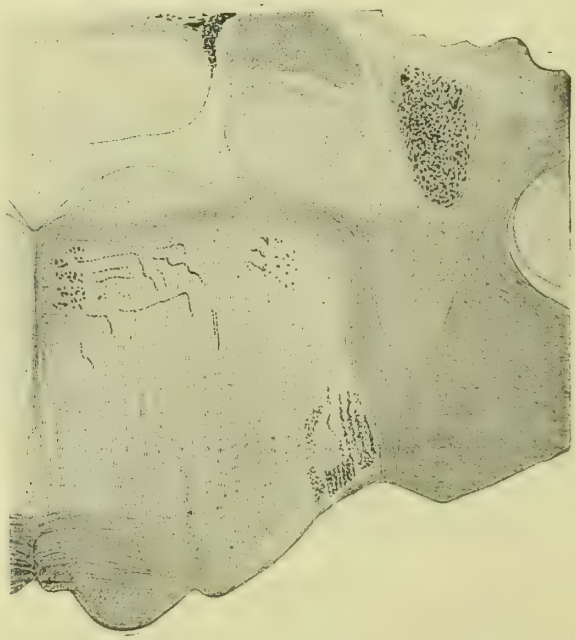

Fig. 829.

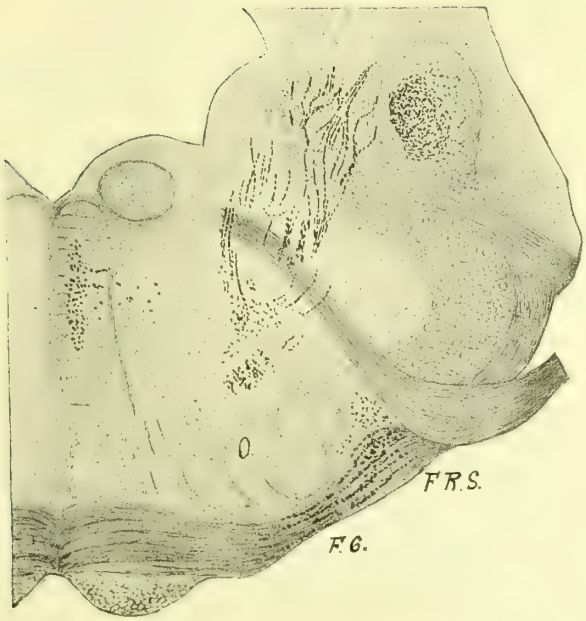

Fig. **830.**

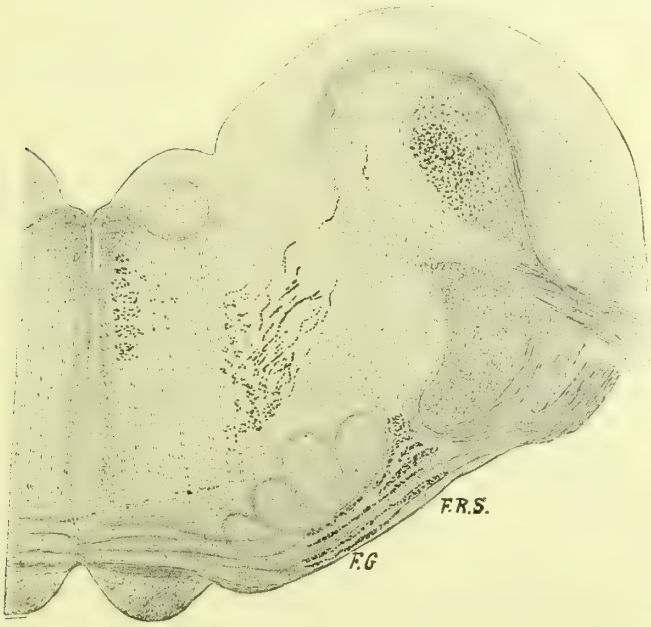

Fig. **831.**

Fig. **827** à **831.** Série de coupes transversales montrant en dégénérescence wallérienne indirecte, les fibres du faisceau vestibulo-spinal, les fibres réticulo-spinales antérieures, les fibres du faisceau rubro-spinal et les fibres réticulo-spinales latérales. Ces deux derniers groupes de fibres forment avec le faisceau de Gowers ce que nous avons appelé le *faisceau hétérogène.*

VAROLE, FIG. **827** et **828**. Ces fibres se réunissent dans la partie latérale de cette formation réticulaire, près du bord supérieur de la protubérance, avec les fibres rubro-spinales et avec les fibres du faisceau de GOWERS pour former le *faisceau hétérogène*. Avec ce faisceau elles traversent le pont de VAROLE et la moelle allongée pour pénétrer dans le cordon latéral de la moelle épinière où elles entrent dans la constitution de la zone pyramidale latérale. On pense que ces fibres se terminent dans les cornes grises antérieures. Elles relient donc la formation réticulaire du métencéphale aux noyaux d'origine réelle des nerfs périphériques dépendant de la moelle.

V

Voies descendantes d'origine bulbaire.

Ces voies ne sont pas bien connues. Tout ce que les recherches expérimentales ont permis d'établir c'est qu'il existe, dans la partie ventrale de chaque faisceau longitudinal postérieur, un certain nombre de fibres descendantes qui ont leur origine dans des cellules éparpillées dans la formation réticulaire du bulbe. Ce sont les *fibres réticulo-spinales antérieures*, FIG. **829** et **830**. Au sortir de la formation réticulaire elles s'inclinent en bas, dans la substance blanche voisine du raphé, traversent toute la hauteur du bulbe, FIG. **831**, pour entrer dans le cordon antérieur de la moelle où elles prennent part à la constitution de la zone pyramidale.

A côté de ces fibres descendantes dont l'origine et le trajet ont pu être établis, il doit exister encore, tant dans le myélencéphale que dans la protubérance annulaire, d'autres voies nerveuses descendantes dont l'existence n'a pu être démontrée encore par la méthode des dégénérescences secondaires. Nous avons vu, en effet, qu'on trouve dans ces régions les masses grises intercalées dans la voie acoustique centrale : l'*olive supérieure et le noyau du corps trapézoïde*, qui plus que probablement donnent origine à des voies descendantes. On y trouve encore la masse volumineuse qui constitue l'*olive bulbaire*. On admet généralement qu'elle est reliée à l'écorce cérébelleuse par des fibres olivo-cérébelleuses. Mais beaucoup d'auteurs croient qu'elle donne origine également à un faisceau descendant, *olivo-spinal*, qui se rendrait dans le cordon antero-latéral de la moelle, pour y constituer plus que probablement le faisceau triangulaire de HELWEG de la moelle cervicale.

VI

Voies descendantes d'origine médullaire.

Nous avons vu, en étudiant la structure interne de la moelle épinière, que chacun des trois cordons de la substance blanche renferme un faisceau de fibres courtes, véritables fibres endogènes ou commissurales longitudinales, qui relient entre eux, dans le sens ascendant comme dans le sens descendant, les différents niveaux de la substance grise médullaire. Ces fibres des trois faisceaux fondamentaux sont de longueur excessivement variable. Les plus courtes relient entre eux deux étages rapprochés de la substance grise, les plus longues doivent s'étendre, théoriquement du moins, depuis le premier segment cervical jusque dans la moelle sacrée.

Ce sont ces fibres médullaires endogènes, *fibres proprio-spinales* comme les appelle SHERRINGTON (7), *fibres spino-spinales* comme nous serions tenté de les dénommer, qui forment l'appareil nerveux autonome de la moelle et qui, mises en connexion avec les fibres périphériques centripètes et centrifuges, forment le substratum anatomique de la réflectivité médullaire sur laquelle nous avons insisté dans une autre leçon.

Les fibres spino-spinales *ascendantes* de la moelle lombo-sacrée sont faciles à mettre en évidence par la méthode des dégénérescences secondaires. Pour amener la destruction isolée de la substance grise, il suffit de recourir à l'expérience de STENSON, — la ligature de l'aorte abdominale maintenue pendant une heure — qui amène inévitablement la nécrose de la substance grise de toute la partie inférieure de la moelle à partir du sixième segment lombaire. D'après les recherches concordantes de SINGER et MUNZER, SARBO, MUNZER et WIENER, ROTHMANN et celles faites dans notre laboratoire par BOCHENEK (8), cette destruction de la moelle lombo-sacrée amène une dégénérescence diffuse dans toute l'étendue de la substance blanche sur toute la partie de la moelle intéressée par la lésion, FIG. **832**. Dès que les coupes dépassent le quatrième segment lombaire, on voit le nombre des fibres en dégénérescence diminuer rapidement tout en s'écartant de plus en plus de la substance grise, FIG. **833** et **834**. Les fibres ascendantes du cordon postérieur se terminent dans le noyau du faisceau de GOLL ; les fibres ascendantes du cordon antéro-latéral — abstraction faite d'un

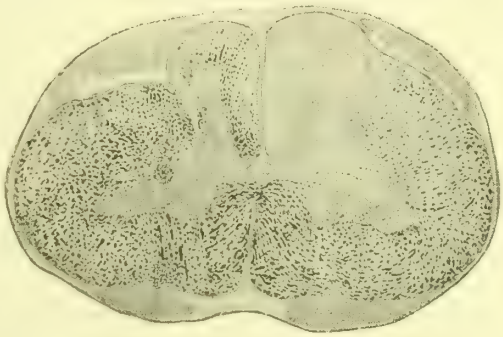

FIG. **832**.

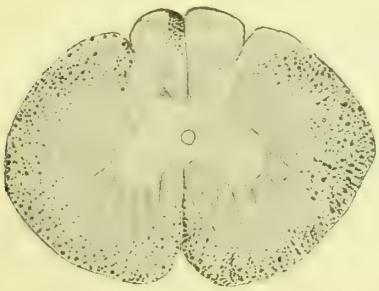

FIG. **833**.

FIG. **834**.

petit nombre de fibres longues appartenant aux faisceaux médullo-cérébelleux — doivent se terminer dans la substance grise de la moelle elle-même. Ce sont des *fibres ascendantes intersegmentaires* (BOCHENEK), *proprio-spinales* (SHERRINGTON) ou *spino-spinales* (VAN GEHUCHTEN).

Les fibres spino-spinales ascendantes de la moelle cervicale ont été étudiées dans notre laboratoire par LUBOUSCHINE (9). Pour produire une lésion limitée de la

substance grise à ce niveau, nous avons eu recours à un procédé indiqué par Munzer et Wiener. Après avoir mis à nu la moelle cervicale inférieure du lapin, nous avons injecté dans la substance grise médullaire, au moyen d'une seringue de Pravaz enfoncée à travers les cordons postérieurs, un quart à un demi-centimètre cube d'eau distillée. Après une survie de quinze jours, Lubouschine a étudié la moelle au moyen de la méthode de Marchi.

Les coupes transversales de la moelle ont montré que l'eau injectée a amené la nécrose de la substance grise de la corne postérieure du sixième segment cervical. Cette lésion a amené la dégénérescence d'un nombre considérable de fibres nerveuses *ascendantes* du cordon antéro-latéral du côté opposé. Parmi celles-ci les unes sont des fibres longues, spino-cérébelleuses ; les autres, en plus grand nombre, des fibres courtes spino-spinales.

Il est évident que ces fibres spino-spinales ascendantes doivent sortir de la substance grise à tous les niveaux de la moelle épinière.

Des fibres spino-spinales *descendantes* de la moelle cervicale inférieure ont également été mises en évidence par les recherches de Lubouschine. Dans les coupes transversales faites en dessous du sixième segment cervical il a trouvé, en effet, en dégénérescence des fibres descendantes dans le cordon latéral du côté lésé et dans les deux cordons antérieurs. Les nombreuses fibres du cordon latéral, placées dans le voisinage de la substance grise tout près du siège de la lésion, diminuent rapidement en nombre en même temps qu'elles s'écartent de la substance grise, elles disparaissent complètement vers la partie inférieure du second segment dorsal. Les fibres des cordons antérieurs, au contraire, se laissent poursuivre jusque dans la moelle sacrée. Il résulte donc de là que la substance grise du sixième segment cervical donne, chez le lapin, origine à de nombreuses fibres descendantes spino-spinales courtes et longues. Les fibres courtes se terminent dans les segments médullaires voisins, les fibres longues se laissent poursuivre jusque dans la moelle sacrée.

En étudiant la réflectivité médullaire sur des chiens ayant subi la section complète de la moelle cervicale inférieure, Sherrington (7) a appelé l'attention sur un mouvement réflexe qu'il a désigné sous le nom de « Kratzreflex ». Pour le produire il suffit d'exciter légèrement la peau de la région dorsale ou latérale du tronc. Cette excitation entraine un mouvement énergique de flexion de la patte postérieure du côté correspondant, comme si l'animal voulait se gratter au point excité. Pour expliquer ce mouvement réflexe, il faut admettre l'existence, dans la moelle épinière, de fibres proprio-spinales descendantes, reliant le niveau de la moelle où se termine la fibre centripète excitée à la région motrice de la corne antérieure où se trouvent les cellules radiculaires pour les fibres motrices de la patte postérieure. Pour mettre ces fibres en évidence, Sherrington a eu recours à ce qu'il appelle la *méthode des dégénérescences successives*. Il a extirpé, sur le chien, le deuxième segment dorsal de la moelle. Cette lésion médullaire a entrainé inévitablement la dégénérescence secondaire, puis la disparition complète de toutes les fibres descendantes provenant des parties du névraxe situées au-dessus du troisième segment dorsal. Après une survie d'un an, il a fait sur le même chien une hémisection de la moelle entre le quatrième et

le cinquième segment dorsal, pour amener en dégénérescence toutes les fibres spino-spinales pouvant avoir leur origine dans le troisième et le quatrième segment. Il a trouvé en dégénérescence, dans le cordon latéral, des fibres spino-spinales descendantes se laissant poursuivre jusque dans la moelle lombo-sacrée.

Nous pouvons admettre, au moins comme très probable, que ces fibres spino-spinales descendantes n'existent pas seulement entre les premiers segments dorsaux et la moelle lombo-sacrée, mais que tout segment médullaire quelqu'il soit donne origine à des fibres descendantes analogues.

De plus, ces fibres descendantes ne sont pas uniquement des fibres longues, unissant deux segments médullaires plus ou moins éloignés, mais aussi des fibres courtes et des fibres intermédiaires reliant entre eux des segments plus ou moins rapprochés, absolument comme cela existe pour les fibres spino-spinales ascendantes. Nous avons d'ailleurs vu, en étudiant la structure interne de la moelle, que ces fibres courtes ascendantes et descendantes de la moelle proviennent des *cellules des cordons* dont le cylindre-axe, arrivé dans la substance blanche, se bifurque généralement en une branche ascendante et une branche descendante.

Toutes ces fibres spino-spinales forment par leur ensemble un appareil autonome médullaire, qui permet à la moelle de présider à des mouvements complexes et coordonnés, même en l'absence complète de toute connexion supérieure.

Les voies réflexes.

Il résulte de l'étude que nous venons de faire, concernant les voies ascendantes et descendantes qui entrent dans la constitution de l'axe cérébro-spinal, que toutes ces voies nerveuses renferment essentiellement des fibres de longueur variable : des fibres courtes et moyennes reliant entre eux des étages de substance grise plus ou moins rapprochés; des fibres longues établissant une connexion anatomique et physiologique entre des régions grises plus ou moins éloignées.

Toutes ces voies nerveuses, ascendantes et descendantes, ne servent pas uniquement à relier les surfaces sensibles du corps à l'écorce grise du télencéphale et cette écorce grise elle-même à nos muscles périphériques. Cette fonction leur est dévolue, sans aucun doute ; mais ce n'est là qu'une fonction secondaire, accessoire, surajoutée en quelque sorte à une fonction beaucoup plus importante : celle de mettre en connexion, à n'importe quel niveau du névraxe, la terminaison d'une fibre centripète avec la cellule d'origine d'une fibre centrifuge.

Notre système nerveux central est, en effet, essentiellement un système de réaction, un système de défense, réaction ou défense se faisant en quelque sorte d'une fonction automatique sans que l'écorce grise de nos hémisphères cérébraux *doive* y intervenir en quoi que ce soit.

Cet organisme de défense, de réaction, il l'est d'une façon exclusive chez les vertébrés inférieurs, vertébrés apalliques, dont le télencéphale est complètement dépourvu de manteau cérébral. Cet organisme de défense il l'a été, chez les mammifères et même chez l'homme, à un moment donné du développement embryologique, alors que les fibres longues ascendantes et descendantes sont

encore complètement dépourvues de gaine de myéline, que les seules fibres myélinisées, c'est-à-dire capables de fonctionner, sont représentées par les fibres centripètes des racines sensitives et les fibres centrifuges des racines motrices et cela sur toute la longueur de l'axe nerveux, depuis le diencéphale où se terminent les fibres optiques, jusqu'à la moelle sacrée et au cone terminal où arrivent et d'où partent les dernières fibres médullaires.

Cet organisme de réaction et de défense il peut le redevenir, chez l'homme adulte comme chez les mammifères, au moins dans toute l'étendue de sa moelle épinière, par une lésion ou une section transversale complète de la moelle cervicale.

Cette section ou cette lésion soustrait, en effet, la moelle épinière à toute influence *descendante* venant des centres nerveux supérieurs, de même qu'elle met hors de fonction toutes les fibres *ascendantes* devant relier la moelle épinière aux centres nerveux sus-jacents. Par ce fait la structure de la moelle, dans ses parties capables de fonctionner, se simplifie considérablement.

Dans les cordons postérieurs, les fibres longues, voies de transmission de la sensibilité musculaire, sont supprimées. Il n'y a plus là que les fibres courtes et moyennes venant des racines postérieures et les fibres endogènes du faisceau fondamental.

Dans les cordons latéraux, toute la zone pyramidale, formée par les fibres descendantes cortico-spinales, rubro-spinales et réticulo-spinales latérales, dégénère et disparaît. Les fibres ascendantes des faisceaux médullo-cérébelleux ventral et dorsal, privées de toute connexion. sont devenus incapables de fonctionnement et peuvent être considérées comme inexistantes. Il ne persiste donc que les fibres courtes du faisceau fondamental latéral.

Il en est de même du cordon antérieur où toutes les fibres de la zone pyramidale : fibres descendantes cortico-spinales, vestibulo-spinales, réticulo-spinales et fibres du faisceau longitudinal postérieur, dégénèrent et disparaissent pour ne laisser persister que les fibres courtes ou endogènes du faisceau fondamental.

Dans ces conditions la moelle épinière se réduit donc à son architecture propre. Elle conserve, de chaque côté, les 600.000 fibres centripètes amenées par les racines postérieures des nerfs spinaux, les 200,000 fibres centrifuges qui entrent dans la constitution des racines antérieures des mêmes nerfs, et les fibres courtes, ascendantes et descendantes, fibres proprio-spinales ou fibres spino-spinales, qui forment les faisceaux fondamentaux de ses trois cordons blancs. Ainsi réduite à sa plus simple expression, elle reste ce qu'elle a été : un organisme de réaction et de défense. Excitons un peu vivement en un point quelconque la surface cutanée du tronc ou de l'un des membres, et nous verrons cet organisme, exclusivement médullaire, répondre à cette excitation par un mouvement périphérique. L'excitation, cause initiale de ce mouvement réactionnel, n'est pas perçue par le malade, puisque toutes les voies ascendantes spino-corticales sont coupées. Le mouvement réactionnel lui-même non seulement échappe à la conscience du malade, mais il est encore complètement soustrait à l'influence de sa volonté, puisque toutes les voies descendantes cortico-spinales ont également été interrompues.

Ce mouvement réactionnel est donc un mouvement fatal, il doit suivre inévitable-

ment l'excitation cutanée. C'est en quelque sorte la porte de sortie pour l'organisme de la petite quantité d'énergie qui a été introduite au point excité.

Ces mouvements réactionnels, d'origine exclusivement médullaire, sont appelés des *mouvements réflexes*. Mais pour qu'ils puissent se produire, il n'est pas du tout nécessaire que *toute* la moelle épinière soit conservée depuis le segment cervical jusqu'au segment coccygien. Il n'est pas indispensable qu'à côté des fibres centripètes et des fibres centrifuges il persiste, dans la moelle, les fibres spino-spinales.

Cette structure de la moelle nous pouvons donc la simplifier encore. Nous pouvons, en effet, mettre hors de fonction toutes les fibres endogènes, commissurales ou proprio-spinales ; ne conserver, à un niveau donné, que la fibre centripète amenant l'excitation, la fibre centrifuge la transportant jusque dans le muscle, et la partie de substance grise nécessaire pour que la fibre centripète puisse se mettre en connexion avec la cellule d'origine de la fibre centrifuge, sans abolir pour cela le mouvement réactionnel ou réflexe dans le segment médullaire correspondant. Ce qui le prouve, c'est que si, au lieu de sectionner chez un mammifère la moelle épinière dans la région cervicale, nous la coupons dans sa portion dorsale ou même dans sa portion lombaire, nous verrons toujours des mouvements réflexes survenir dans les membres inférieurs à la suite de l'excitation de leur surface cutanée. Nous pouvons la sectionner au niveau du premier segment sacré, ne conserver que le second segment sacré et le cône terminal pour voir persister encore des mouvements réflexes dans les segments inférieurs des membres abdominaux. Nous pouvons même sectionner la moelle au niveau du bord inférieur du deuxième segment sacré et isoler ainsi complètement le cône terminal ; malgré cela, nous verrons persister les mouvements réflexes dépendant de ce cône et notamment les contractions réflexes du muscle constricteur de l'anus à la suite de l'excitation de la surface sensible voisine.

La moelle épinière est donc constituée de telle façon que, si on pouvait la sectionner en autant de tronçons qu'il y a de nerfs périphériques qui en dépendent, tout en conservant intacte la circulation de chacun de ces segments médullaires, chacun de ces tronçons serait capable de fonctionnement, chacun de ces tronçons permettrait à la partie correspondante de l'organisme de répondre par une contraction musculaire à une excitation portée sur sa surface sensible.

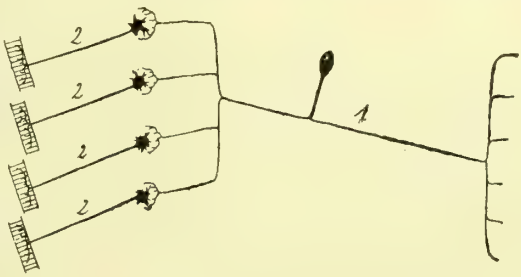

FIG. 835.
Arc nerveux réflexe simple.
1. Neurone centripète périphérique.
2. Neurone centrifuge périphérique.

Le mouvement réflexe le plus simple ne nécessite donc pour se produire que la superposition d'un neurone centripète avec un neurone centrifuge, FIG. 835, 836. Le neurone centripète relie une partie de la surface sensible du corps à la substance grise d'un segment médullaire, le neurone centrifuge relie cette même substance grise à un muscle périphérique. Dans la substance

grise se fait la connexion, l'articulation, ce que SHERRINGTON appelle le *synapsis*, entre le neurone centripète et le neurone centrifuge. Toutes ces parties superposées : surface sensible, neurone centripète, substance grise médullaire, neurone centrifuge et muscle périphérique, forment par leur ensemble un circuit complet, un arc nerveux qu'on appelle *arc réflexe*.

Dès que cet arc est intact, anatomiquement et physiologiquement, le mouvement réflexe est capable de se manifester. Dès que cet arc est interrompu en un point donné, le réflexe sera aboli. Cette interruption peut se faire soit le long de la

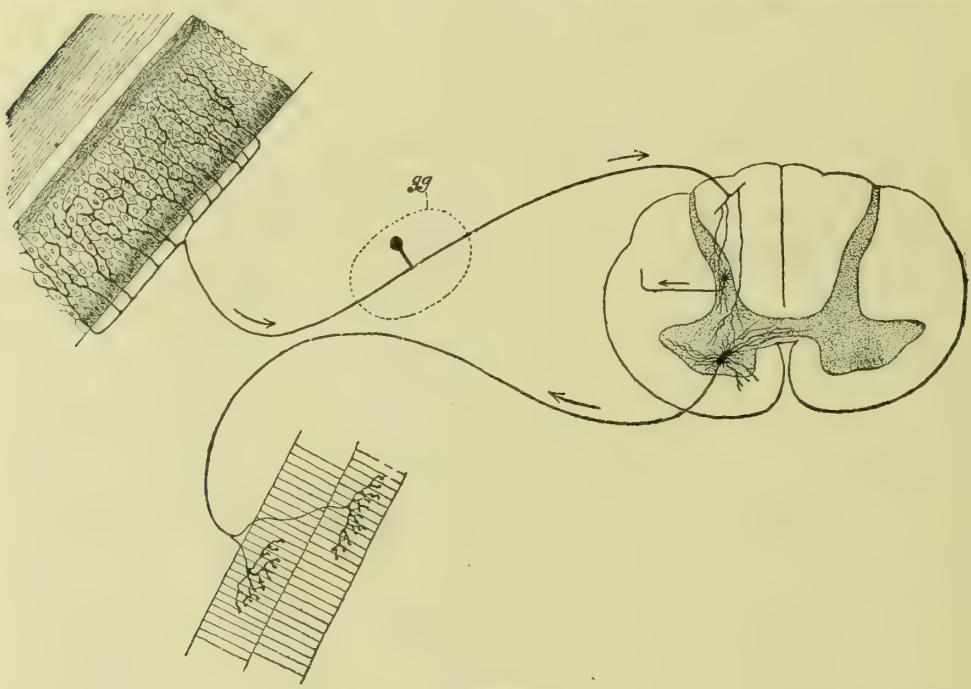

FIG. 836.
Schéma montrant la constitution d'un axe nerveux réflexe simple dans la moelle épinière.

fibre centripète (nerf périphérique, ganglion spinal, racine postérieure, cordon postérieur de la moelle), soit le long de son neurone centrifuge (cellule radiculaire, racine antérieure, nerf périphérique, muscle), soit au niveau de l'articulation dans la substance grise.

Ces réflexes simples, dont l'arc nerveux est uniquement formé de deux neurones superposés, existent en nombre incalculable sur toute la hauteur de la moelle épinière. Ils existent aussi, sans aucun doute, bien qu'ils soient d'une démonstration plus difficile, dans les parties supérieures du névraxe : la moelle allongée, où les fibres centripètes du nerf pneumo-gastrique se terminent dans les masses grises motrices (noyau dorsal et noyau ventral) innervant les muscles du pharynx, de l'œsophage, de l'estomac, etc., et pouvant présider au *réflexe pharyngien* ; la protubérance annulaire, où les fibres centripètes du trijumeau peuvent se mettre en connexion avec les cellules d'origine des fibres du facial constituant ainsi l'arc nerveux du *réflexe palpébral*.

Mais tout mouvement réflexe ne doit pas nécessairement avoir pour substratum anatomique un arc nerveux formé simplement d'un neurone centripète et d'un neurone centrifuge. Entre ces deux segments indispensables peuvent venir s'interposer des *neurones intercalaires*, neurones qui transmettent l'onde nerveuse suivant le grand axe de la moelle, et peuvent ainsi répartir l'excitation, amenée par une seule fibre centripète, à un nombre plus ou moins considérable de fibres centrifuges. Ces neurones intercalaires sont donc, en quelque sorte, des neurones de dissémination de l'onde nerveuse à travers l'axe longitudinal de la moelle.

L'arc réflexe le plus simple sous ce rapport que l'on pourrait imaginer serait formé de trois groupes de neurones superposés, FIG. 837 :

1) un neurone périphérique centripète,

2) un neurone central ntercalaire,

3) un ou plusieurs neurones périphériques centrifuges.

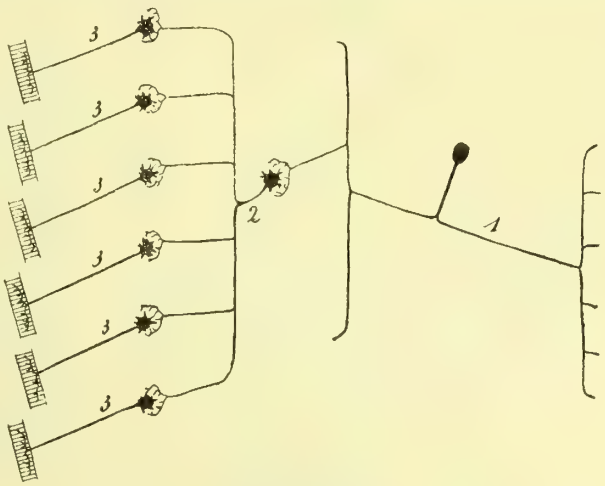

FIG. 837.
Arc nerveux réflexe complexe.
1. Neurone centripète périphérique.
2. Neurone centrale intercalaire.
3. Neurones centrifuges périphériques.

On trouve ces arcs réflexes, en nombre considérable, sur toute l'étendue de la moelle épinière. Le neurone intercalaire est représenté, dans ces conditions, par les fibres spino-spinales courtes et longues, directes et croisées, qui forment les faisceaux fondamentaux des trois cordons.

On peut mettre ces mouvements réflexes en évidence, même chez l'homme, dans les cas de lésion transversale complète de la moelle cervicale ou dorsale, lésion qui isole complètement la moelle lombo-sacrée. Une excitation portée sur un point de la surface cutanée du membre inférieur produira un retrait plus ou moins brusque de tout le membre : flexion de la cuisse sur le bassin, flexion de la jambe sur la cuisse et extension du pied, accompagnée ou non de l'extension et de l'abduction des orteils.

L'arc nerveux nécessaire pour produire un mouvement réflexe de cette nature exige donc au moins deux articulations ou deux synapsis. De plus, il met en branle un nombre considérable de neurones centrifuges. Ce qui distingue ces arcs réflexes biarticulaires ou *bisynaptiques*, des arcs réflexes monoarticulaires ou *monosynaptiques*, c'est que le mouvement produit n'est plus la conséquence d'une contraction musculaire isolée, mais la résultante de la contraction à des degrés variables d'un nombre plus ou moins considérable de muscles produisant un mouvement plus ou moins coordonné. Cette coordinition peut être parfois si parfaite que le mouve-

ment réactionne' peut avoir toutes les apparences d'un mouvement ayant un but approprié. Les mouvements réflexes les plus typiques sous ce rapport sont ceux que peut présenter la grenouille décapitée et qui se trouvent décrits dans tous les livres de physiologie ; ou bien ceux encore sur lesquels SHERRINGTON a appelé l'attention chez le chien, après section de la moelle cervicale inférieure, et qu'il a désignés sous le nom de « *Kratzreflex* ». Il suffit d'exciter en un point quelconque la surface cutanée de la région cervico-dorsale, pour voir se produire un mouvement de flexion du membre inférieur du côté correspondant, comme si l'animal voulait se gratter au point excité.

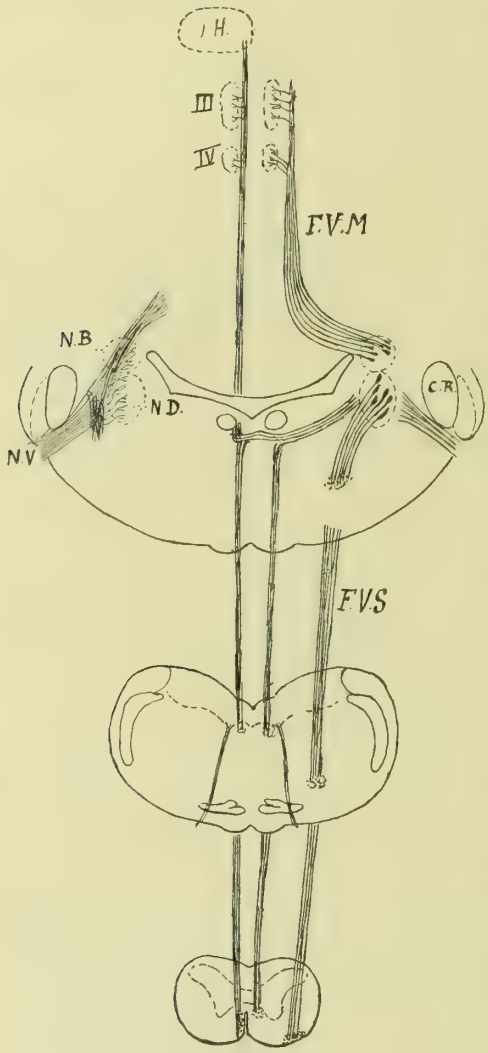

FIG. **838**.
Schéma montrant les connexions centrales du nerf vestibulaire.
F.V.S. : Faisceau vestibulo-spinal.
F.V.M. : Faisceau vestibulo-mésencéphalique.

Ces arcs réflexes biarticulaires se trouvent aussi dans les parties supérieures de l'axe nerveux. L'exemple le plus typique nous paraît être fourni par les connexions du nerf vestibulaire, FIG. **838**. Nous avons vu que ce nerf est sans connexion connue avec l'écorce grise du télencéphale. Il amène, dans les centres nerveux, les impressions recueillies dans la profondeur des canaux demi-circulaires qui sont les organes de l'équilibre. Ses fibres constituantes se terminent essentiellement dans le noyau de DEITERS et le noyau de BECHTEREW. De ces masses grises partent un nombre considérable de neurones intercalaires : neurones *descendants* constituant le faisceau vestibulo-spinal et un grand nombre de fibres des faisceaux longitudinaux postérieurs; neurones *ascendants* formant par leur ensemble le faisceau vestibulo-mésencéphalique et toutes les fibres ascendantes du faisceau longitudinal postérieur. Tous ces neurones intercalaires se terminent dans les noyaux moteurs de l'axe nerveux depuis le mésencéphale jusqu'à la moelle sacrée, noyaux moteurs qui sont mis en connexion avec tous les muscles striés du corps.

Une voie réflexe plus complexe encore serait celle qui se trouverait constituée de quatre groupes de neurones superposés, FIG. **839** :

1) un neurone centripète périphérique toujours unique, recueillant l'excitation,

2) un ou plusieurs neurones intercalaires ascendants,

3) un ou plusieurs neurones intercalaires descendants,

4) un nombre considérable de neurones centrifuges périphériques.

Nous avons le droit de penser que des arcs réflexes ainsi constitués peuvent se rencontrer à tous les niveaux de l'axe cérébro-spinal, bien que la preuve immédiate et péremptoire de leur existence serait impossible à fournir dans chaque cas particulier. Il existe cependant un groupe de mouvements réflexes, pour lequel les connaissances anatomiques nous autorisent et nous obligent à admettre un arc réflexe ainsi constitué : ce sont les mouvements réactionnels qui peuvent se produire à la suite des impressions visuelles, FIG. **840**.

Quand un rayon lumineux tombe sur la rétine, il excite un certain nombre de cellules bipolaires de la couche moyenne qui représentent le neurone centripète périphérique. De là l'ébranlement nerveux est transmis à une ou plusieurs cellules ganglionnaires, dont les axones se terminent dans les tubercules quadrijumeaux supérieurs (neurones intercalaires ascendants). Des tubercules quadrijumeaux l'excitation nerveuse se transmet à un certain nombre de cellules dont les axones se rendent dans le faisceau tecto-bulbaire ou faisceau longitudinal prédorsal et, par là, dans les

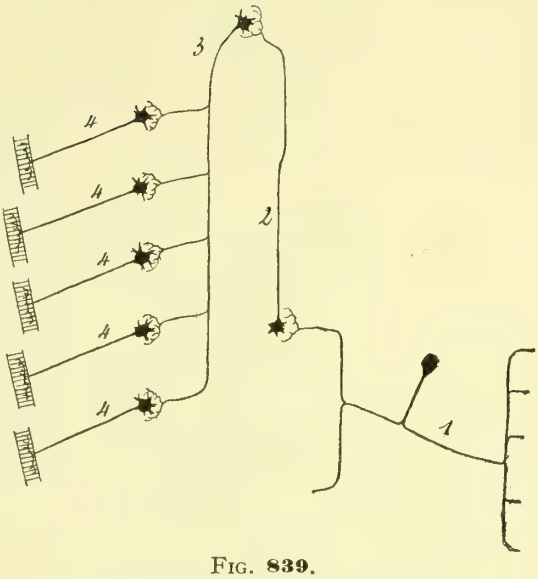

FIG. **839**.
Arc nerveux réflexe très complexe.
1. Neurone centripète périphérique
2. Neurone ascendant intercalaire.
3. Neurone descendant intercalaire.
4. Neurones centrifuges périphériques.

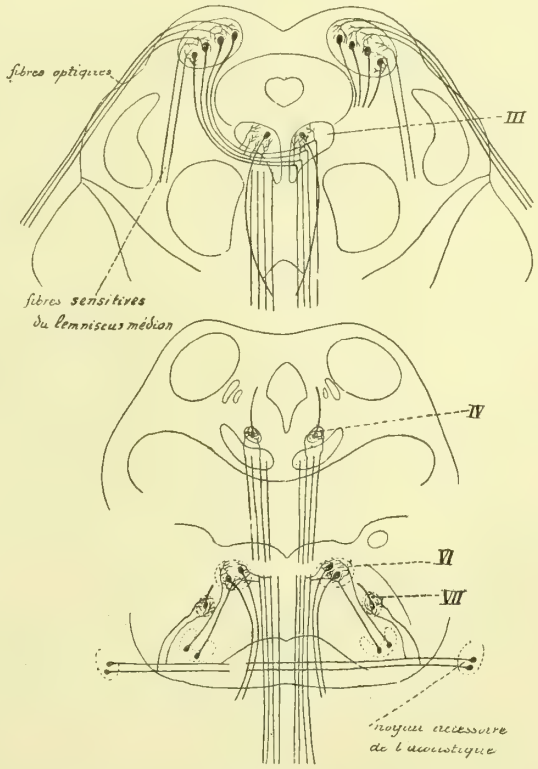

FIG. **840**.
Arc réflexe reliant la rétine aux noyaux d'origine des nerfs moteurs oculaires.

noyaux d'origine des nerfs III, IV, VI, VII, (neurones intercalaires descendants).

De ces masses grises motrices partent des fibres nerveuses qui vont innerver, soit les muscles des globes oculaires et produire un mouvement de déplacement de ces globes vers la source lumineuse ; soit le muscle constricteur des paupières et produire un mouvement de fermeture de l'orifice palpébral, etc.

On peut admettre l'existence de voies réflexes plus complexes encore, formées d'un nombre considérable de neurones superposés. Nous savons, en effet, par l'observation clinique que certains mouvements réflexes nécessitent pour se produire l'intervention de l'écore cérébrale.

Tels sont, par exemple, les mouvements réflexes cutanés que l'on examine en clinique, et qui se distinguent nettement de tous les mouvements réflexes d'origine purement médullaire par ces deux caractères : 1) l'excitation de la surface cutanée doit se produire dans une région déterminée et toujours la même, 2) la réaction consécutive à cette excitation se localise toujours dans certains muscles donnés toujours les mêmes.

Parmi ces réflexes, les plus importants sont :

1° le *réflexe plantaire* : l'excitation légère de la plante du pied, surtout dans sa moitié interne, amène la flexion des orteils. La région excitée est innervée par des fibres de la racine postérieure du premier nerf sacré. Le centre médullaire de ce réflexe doit donc correspondre approximativement au cinquième segment lombaire et au premier segment sacré.

2° le *réflexe crémastérien* : l'excitation légère de la peau au niveau de la partie supéro-interne de la cuisse entraîne l'élévation plus ou moins brusque du testicule, en même temps que la contraction des fibres les plus inférieures des muscles de la paroi abdominale immédiatement au-dessus de l'arcade crurale. (Chez la femme, cette dernière contraction constitue seule toute la réaction réflexe). La région excitée dépend du troisième nerf lombaire. On admet généralement que le centre médullaire comprend les premiers segments de la moelle lombaire.

3° Les *réflexes abdominaux* que l'on peut diviser en réflexe abdominal inférieur, moyen et supérieur.

Réflexe abdominal inférieur : l'excitation légère de la peau de la partie latérale de l'abdomen, au-dessus de l'arcade crurale, entraine une contraction dans la partie correspondante des muscles larges de l'abdomen.

Réflexe abdominal moyen : l'excitation légère de la partie latérale de l'abdomen au niveau de l'ombilic est suivie d'une contraction de la partie moyenne du muscle grand droit, avec léger déplacement latéral de l'ombilic.

Réflexe abdominal supérieur : l'excitation légère de la peau au niveau des 6e et 7e espaces intercortaux amène une contraction de la partie supérieure du muscle grand droit, au niveau du creux épigastrique *(réflexe épigastrique)*.

D'après Dinkler, les réflexes abdominaux inférieur et moyen passent par les trois derniers segments dorsaux, tandis que le réflexe abdominal supérieur exige, pour se produire, l'intégrité du neuvième segment dorsal.

Pour chacun de ces réflexes cutanés, d'*origine corticale*, nous pouvons construire

un arc nerveux réflexe très complexe en nous basant sur l'étude des voies nerveuses ascendantes et descendantes que nous avons faite antérieurement.

Si cette étude est exacte et si les connexions tégumento-corticales sont bien telles que nous les avons décrites, nous devons admettre, pour chacun de ces réflexes cutanés :

1° un neurone centripète périphérique toujours unique,

2° un neurone ascendant médullo-cérébelleux, un neurone cérébello-olivaire, un neurone olivo-thalamique et un neurone thalamo-cortical formant par leur ensemble la voie ascendante médullo-corticale,

3° un neurone descendant cortico-médullaire,

4° un ou plusieurs neurones centrifuges périphériques.

Mais à côté de ces mouvements réflexes cutanés on observe, chez l'homme, l'existence de ce qu'on appelle des mouvements *réflexes tendineux*, réflexes qui consistent essentiellement dans la contraction réflexe d'un ou de plusieurs muscles à la suite de la percussion d'un tendon.

Tout tendon de muscle peut, dans certains cas pathologiques, être le point de départ d'un mouvement réflexe. Il y a donc, théoriquement, autant de réflexes tendineux qu'il y a de tendons accessibles à la percussion.

Dans les conditions normales cependant, certains tendons de muscles sont plus sensibles que d'autres, au point que leur percussion donne toujours naissance à un mouvement réflexe. Tel est le tendon du muscle quadriceps crural ou ligament rotulien, dont la percussion entraine une contraction réflexe du muscle correspondant et par le fait même une extension plus ou moins brusque de la jambe sur la cuisse *(réflexe rotulien)*, tel encore le tendon d'Achille dont la percussion provoque une contraction du muscle triceps crural et une extension du pied sur la jambe *(réflexe achilléen)*, ou encore le tendon du triceps brachial, etc.

Les réflexes tendineux ne sont pas des réflexes d'origine *médullaire*, puisque dans les cas de lésion transversale complète de la moelle, ils sont *abolis*.

Ce ne sont pas non plus des réflexes d'origine *corticale*, liés à l'intégrité des voies descendantes cortico-médullaires, puisque l'interruption de ces voies nerveuses, loin d'entrainer l'abolition des réflexes tendineux, provoque au contraire leur exagération. Tout porte à croire que ces réflexes ont une origine *mésencéphalique*, c'est-à-dire que l'arc nerveux complexe qui forme leur substratum anatomique doit remonter dans le tronc cérébral, au moins jusque dans le mésencéphale, bien que les diverses parties constituantes de cet arc réflexe ne soient pas encore exactement connues.

Lorsque la moelle épinière est réduite à ses éléments propres, privée donc de toute connexion ascendante et descendante avec les centres nerveux supérieurs, les réflexes médullaires, une fois provoqués par une excitation cutanée d'intensité suffisante, se produisent fatalement. L'intensité de cette réaction centrifuge est en rapport étroit avec l'intensité de l'excitation centripète.

Mais, au fur et à mesure que le système nerveux se complique et que, à la partie

de l'axe nerveux en connexion avec les nerfs périphériques (mésencéphale, mètencéphale, myélencéphale et moelle épinière), viennent se superposer des centres nerveux plus élevés, on voit la réflectivité médullaire diminuer d'intensité. Tout se passe comme si les centres nerveux qui viennent se surajouter à l'axe nerveux, notamment l'écorce grise du télencéphale, exerçaient sur ce dernier une action modératrice, une action inhibitive, action qui est telle que la vie propre de la moelle diminue d'importance. Cette action inhibitive, que les centres nerveux supérieurs exercent sur les centres nerveux inférieurs, s'établit surtout par les fibres descendantes cortico-spinales, c'est-à-dire la voie pyramidale, la dernière venue dans le développement phylogénétique des êtres aussi bien que dans le développement ontogénétique de l'individu. Ces fibres modèrent et diminuent la réflectivité médullaire, elles font en sorte que, aux excitations cutanées, l'organisme généralement ne répond plus par des mouvements spontanés et automatiques, mais plutôt par des mouvements volontaires et conscients. Mais cette organisation de plus en plus complexe des centres nerveux supérieurs ne modifie cependant pas la structure primitive des centres nerveux inférieurs. Ce que la moelle est chez les animaux inférieurs, simple centre de réflectivité, elle le reste chez les mammifères et chez l'homme. Ce qui le prouve, c'est qu'il suffit que l'action inhibitive exercée par les fibres cortico-spinales soit ou diminuée, comme dans le sommeil normal ou chloroformique ; ou affaiblie, comme dans certains cas de dépression nerveuse qui caractérisent la neurasthénie et l'hystérie ; ou abolie, comme dans les cas de lésion des fibres cortico-spinales, pour voir réapparaitre la réflectivité médullaire avec tous ses caractères primitifs.

Si les mammifères supérieurs possèdent donc, dans leur moelle épinière, comme partie essentielle de sa structure anatomique, la reproduction intégrale de l'organisation médullaire des vertébrés inférieurs ; ils ont cependant, à côté de ce substratum anatomique commun, une organisation nouvelle, plus élevée, plus importante, qui s'est constituée lentement dans le développement phylogénétique et qui est représentée par ces longues voies ascendantes et descendantes reliant la substance grise des centres nerveux inférieurs à l'écorce grise du télencéphale.

Ces connexions supérieures amènent avec elles une modification dans le fonctionnement primitif de la moelle. Cette modification consiste dans une diminution de sa vie propre, se traduisant au dehors par un affaiblissement de sa réflectivité qui est tel qu'une excitation cutanée, quelque vive qu'elle soit, n'est plus nécessairement suivie d'une réaction motrice et cela parce que, de par ses fibres cortico-spinales, l'organisme peut inhiber l'action centrifuge.

Ces connexions supérieures déterminent ensuite l'apparition de phénomènes réactionnels nouveaux, les *réflexes cutanés d'origine corticale*, qui nécessitent pour se produire non seulement l'intégrité anatomique et fonctionnelle de la moelle, mais encore celle de toutes ses connexions corticales ascendantes et descendantes.

Ces réflexes corticaux se distinguent nettement des réflexes médullaires par plusieurs caractères.

1) L'excitation cutanée doit être portée, pour chacun de ces mouvements réflexes, sur une région déterminée et toujours la même de la surface sensible.

2) La réaction motrice se localice dans des muscles déterminés, toujours les mêmes.

3) L'intensité de la réaction motrice centrifuge est en rapport avec l'intensité de l'excitation centripète.

4) La volonté ne peut intervenir en rien pour favoriser ou contrecarrer la réaction motrice.

Nous pouvons donc subdiviser les mouvements réflexes en trois groupes bien distincts.

Les réflexes cutanés *médullaires*, dont l'existence est uniquement liée à l'intégrité anatomique et fonctionnelle de l'arc nerveux périphérique et, pour certains d'entre eux, des fibres courtes médullaires ou fibres spino-spinales.

Les réflexes *tendineux* probablement *mésencéphaliques*, qui nécessitent pour se produire non pas seulement l'intégrité de l'arc réflexe périphérique, mais encore celle de toutes les voies ascendantes et descendantes qui relient la substance médullaire au *mésencéphale*.

Les réflexes cutanés *corticaux*, qui ne peuvent se produire que lorsque, à côté de l'intégrité de l'arc périphérique, il existe également l'intégrité des voies nerveuses ascendantes et descendantes reliant la substance grise de la moelle à l'*écorce cérébrale*.

Ces trois groupes de mouvements réflexes méritent d'être nettement distingués les uns des autres, si l'on veut saisir toute l'importance que l'examen des mouvements réflexes peut présenter au point de vue du diagnostic des affections nerveuses.

Quand on parcourt les livres classiques de physiologie on y trouve enseigné, comme une vérité démontrée, que les centres nerveux supérieurs exercent sur les centres nerveux inférieurs une action inhibitive, action qui est telle que si on pratique en un point quelconque du névraxe une section transversale complète, le tronçon inférieur de la moelle, libéré de l'action inhibitive du tronçon supérieur, récupère son activité propre et présente une exagération considérable de *tous* les réflexes.

Si on examine, d'autre part, ce qui se passe chez l'homme malade, dans les cas de lésion transversale complète de la moelle cervicale ou de la moelle dorsale, on arrive bientôt à se convaincre que tous les réflexes *tendineux* et tous les réflexes cutanés *cliniques* dépendant du tronçon inférieur de la moelle, les seuls réflexes auxquels le médecin est habitué à attribuer une importance clinique, loin d'être exagérés, sont complètement *abolis*.

D'où vient cette différence profonde entre l'expérimentation physiologique et l'observation clinique ? Elle est due uniquement et exclusivement, ainsi que nous croyons l'avoir montré le premier (10), à ce fait que les physiologistes n'ont pas tenu compte de la distinction fondamentale qu'il convient d'établir entre les trois groupes de réflexes que nous avons étudiés plus haut.

L'action inhibitive que les centres nerveux supérieurs exerce sur les centres nerveux inférieurs existe incontestablement, et cela aussi bien chez l'homme que chez les animaux. Mais, dans les cas de section ou de lésion transversale de la moelle supérieure, la suspension de l'action inhibitive ne fait sentir, et ne peut faire

sentir, ses effets que sur les réflexes d'origine exclusivement médullaire. Cette suspension entrainera donc inévitablement une exagération de la réflectivité médullaire.

Quand aux réflexes *tendineux*, nécessitant pour se produire un arc réflexe passant par le mésencéphale, et quant aux réflexes *cutanés* des cliniciens, nécessitant l'intervention de l'écorce cérébrale, ceux-là, loin d'être exagérés, doivent être abolis, puisque la lésion ou la section a interrompu la continuité de l'arc réflexe lui-même.

Mais les deux groupes de mouvements réflexes, abolis dans les cas de lésion transversale de la moelle, diffèrent entre eux par la constitution anatomique de leur arc réflexe.

Les réflexes *tendineux* ont, avons-nous vu, une origine mésencéphalique ou mieux sous-corticale, tandis que les réflexes *cutanés proprement dits* ont une origine corticale. Ceux-ci nécessitent pour se produire l'intégrité de l'écorce cérébrale et des voies ascendantes et descendantes correspondantes, et cela parce que leur arc réflexe passe par l'écorce grise ; tandis que les réflexes tendineux, probablement d'origine mésencéphalique, persistent même dans les cas où l'écorce grise est entièrement mise hors de fonction. Or, l'action inhibitive que les centres nerveux supérieurs exercent, dans les conditions ordinaires, sur les réflexes médullaires, l'écorce grise du télencéphale l'exerce également sur les réflexes d'origine sous-corticale ou mésencéphalique. Il résulte de là que, dans les cas de lésion étendue de l'*écorce grise* ou de la substance blanche sous-jacente, on observera non seulement l'*abolition* complète des réflexes *cutanés d'origine corticale* et l'*exagération* de la réflectivité médullaire, mais encore l'*exagération* considérable des réflexes *tendineux* d'origine mésencéphalique. Cette exagération est telle que non seulement les réflexes rotulien, achilléen et tricipital, les seuls réflexes tendineux qui existent dans les conditions normales, peuvent être mis en évidence avec une extrême facilité et avec une réaction motrice incomparablement plus forte que chez l'homme normal ; mais que de nouveaux réflexes tendineux surgissent, réflexes préexistant incontestablement d'une façon latente dans l'organisation interne des centres nerveux, mais dont la manifestation extérieure est entravée ou inhibée, dans les conditions normales, par la connexion descendante cortico-spinale. Ces nouveaux réflexes tendineux sont aussi nombreux qu'il y a de muscles périphériques dont le tendon est assez superficiel pour être atteint directement par la percussion.

Si l'on jette un coup d'œil d'ensemble sur la constitution anatomique de tous ces arcs réflexes, médullaires, mésencéphaliques et corticaux, il y a une chose qui frappe : c'est que pour certains d'entre eux l'excitation périphérique peut être la même alors que la réaction motrice est variable.

Si, chez un homme normal, j'excite légèrement la peau de la plante du pied, je verrai survenir, comme manifestation réflexe, un mouvement de *flexion* des orteils.

La même excitation produite chez un homme atteint soit de lésion transversale complète de la moelle, soit d'une interruption des fibres cortico-spinales en un point quelconque de leur trajet, provoquera un mouvement d'*extension et d'abduction des orteils* (signe de Babinski).

L'excitation centripète a parcouru, dans les deux cas, le même neurone sensible périphérique. Arrivé dans la moelle, ce neurone périphérique doit donc se mettre en connexion, directement ou indirectement, à la fois avec les cellules radiculaires dont les axones se rendent dans les muscles fléchisseurs et avec celles dont l'axone se rend dans les muscles extenseurs des orteils.

Pourquoi l'ébranlement nerveux se réfléchit-il tantôt sur les cellules d'origine des muscles fléchisseurs et tantôt sur les cellules d'origine des muscles extenseurs?

Faut-il admettre que les fibres cortico-spinales exercent, dans les conditions normales, une influence inhibitive plus forte sur les noyaux des muscles extenseurs?

Nous ne le croyons pas, car, si cela était, pourquoi, après la mise hors de fonction des fibres cortico-spinales, la réaction réflexe ne se manifeste-t-elle pas indifféremment tantôt par l'extension et tantôt par la flexion ? L'action inhibitive des fibres cortico-spinales ne suffit donc pas pour expliquer ces deux modes de réaction motrice, et nous devons admettre que, à son entrée dans la substance grise de la moelle, la fibre centripète se met en contact avec de nombreuses cellules nerveuses à connexions différentes. Si l'on excite d'ailleurs, de la même façon, la plante du pied d'un homme atteint de paralysie des muscles de la jambe par suite de lésion limitée de la corne grise antérieure de la moelle sacrée (poliomyélite), on peut voir survenir, à côté de l'immobilité absolue des orteils, une contraction dans les muscles de la région antérieure de la cuisse.

Ce qui prouve d'ailleurs que les fibres cortico-spinales interviennent dans les mouvements réflexes, *comme partie intégrante de l'arc nerveux réflexe* et nullement par leur action inhibitive sur les cellules radiculaires de la moelle, c'est que, chez l'homme normal, l'excitation de la peau de la région inguinale entraine une élévavation brusque du testicule par contraction réflexe du muscle crémaster *(réflexe crémastérien)*, de même que l'excitation de la peau le long de la paroi latérale de l'abdomen provoque une contraction réflexe des muscles larges *(réflexes abdominaux)*. Or, après interruption des fibres cortico-spinales et suspension complète donc de leur action inhibitive, ces mouvements réflexes, loin d'être exagérés, sont abolis.

Mais il y a plus. Non seulement une même excitation périphérique peut se traduire en dehors par une réaction motrice variable, mais une même réaction motrice peut être produite par une excitation portant sur des régions différentes de la surface sensible.

C'est ainsi que, dans les cas d'interruption des fibres cortico-spinales, l'extension réflexe du gros orteil (signe de Babinski) ne se produit pas seulement par l'excitation de la plante du pied du côté correspondant, mais elle peut aussi se produire à la suite de l'excitation de la surface cutanée le long de la jambe ou le long de la face dorsale de la cuisse, et même par l'excitation de la plante du pied du côté opposé.

Tous ces faits démontrent l'existence, dans la substance grise de la moelle, d'un nombre considérable de neurones intercalaires, interposés entre la terminaison de chaque fibre centripète et les cellules d'origine d'un grand nombre de fibres centrifuges et qui servent essentiellement d'organes de dissémination de l'excitation centripète.

Cette dissémination plus ou moins grande d'une excitation centripète est, avant tout, sous la dépendance des fibres cortico-spinales, qui la régularisent et la modèrent.

L'action de ces fibres inhibitives étant supprimée, elle est surtout en rapport étroit avec l'intensité de l'excitation centripète et avec l'état d'excitabilité des cellules d'origine des fibres centrifuges.

L'importance de l'*intensité de l'excitation initiale*, au point de vue de l'intensité de la réaction motrice, se démontre de la façon la plus probante, dans les cas de lésion transversale complète de la moelle cervicale. Une excitation légère de la plante du pied amène un redressement lent et en quelque sorte majestueux du gros orteil. Si l'excitation est plus vive, l'extension du gros orteil est accompagnée de l'extension et de l'abduction des autres orteils en même temps que d'un mouvement de flexion du pied sur la jambe. Si l'excitation est plus vive encore, la réaction motrice intéressera les muscles fléchisseurs de la jambe sur la cuisse et de la cuisse sur le bassin. Elle peut même aller si loin qu'elle entraine la trépidation épileptoïde de tout le membre inférieur.

L'importance de l'*état d'excitabilité des cellules radiculaires*, dans l'intensité des mouvements réflexes, résulte non seulement de l'exagération de la réflectivité médullaire dans le cas de lésion transversale complète de la moelle, mais encore de ce fait qu'une injection de strychnine exalte à ce point l'excitabilité de ces cellules nerveuses, que le moindre attouchement de la peau peut provoquer des réactions motrices généralisées.

L'étude des mouvements réflexes met bien et évidence la haute influence que les excitations périphériques peuvent exercer et exercent en réalité sur toutes les parties constituantes de l'axe cérébro-spinal.

Cette influence ne s'exerce pas seulement par ces excitations vives qui provoquent immédiatement un mouvement réactionnel visible à l'extérieur et que nous désignons sous le nom de mouvement réflexe ; elle s'exerce encore, elle s'exerce surtout, et cela d'une façon presque permanente, par ces excitations sans nombre et de toute nature qui ébranlent, à notre insu, toutes les terminaisons nerveuses périphériques : terminaisons nerveuses de la peau excitées par les frottements, les contacts, les changements de température, etc. ; terminaisons nerveuses des surfaces articulaires qui recueillent les modifications survenues dans la position respective des différents segments de membre ; terminaisons nerveuses intramusculaires qui renseignent l'organisme sur l'état de contraction des nombreux muscles du corps ; terminaisons nerveuses de la rétine, de l'organe de Corti, des tâches acoustiques, de la surface gustative, de la surface olfactive, etc.

Toutes ces excitations périphériques arrivent d'une façon constante à nos centres nerveux, s'y disséminent à travers les voies nerveuses ascendantes et descendantes pour se réfléchir, en dernière analyse, sur les cellules nerveuses des cornes grises antérieures de la moelle et par là sur tous les muscles périphériques.

L'état de ces muscles, à chaque moment donné de notre vie, n'est donc rien d'autre que la traduction au-dehors de l'état d'excitation dans lequel se trouvent à ce

moment les cellules correspondantes de la corne grise antérieure, et cet état d'excitation lui-même n'est que le résultat de toutes les excitations et de toutes les inhibitions dont l'effet se fait sentir sur ces cellules radiculaires.

L'état de demi-contraction dans lequel se trouvent, d'une façon presque permanente, tous nos muscles du corps et que l'on désigne sous le nom de *tonus musculaire*, est donc un *état réflexe*. C'est en quelque sorte un *réflexe permanent*, dont l'intensité peut être modifiée et se modifie réellement d'un moment à l'autre par une modification de même nature survenant dans ce que l'on peut appeler le *tonus nerveux* des cellules motrices.

La grande variabilité du tonus musculaire ne peut donc pas nous surprendre, si nous pensons au nombre considérable de fibres nerveuses qui se mettent en connexion avec les cellules des cornes antérieures de la moelle (fibres radiculaires postérieures, fibres vestibulo-spinales, fibres réticulo-spinales, fibres rubro-spinales, fibres cortico-spinales), et qui toutes interviennent, soit comme agent d'excitation soit comme agent d'inhibition, dans le tonus nerveux des cellules motrices, dont le tonus musculaire est la manifestation visible.

Ce qui ressort donc, en dernière analyse, de cette étude, c'est la haute importance que possède pour le fonctionnement de notre système nerveux central, l'ensemble des voies centripètes.

On comprend maintenant pourquoi le nombre de ces fibres centripètes est si disproportionné mis en regard de celui des fibres centrifuges. Ingbert a montré que, pour la moelle épinière, le nombre des fibres sensitives est trois fois plus considérable que celui des fibres motrices.

Si l'on ajoute à cela les fibres centripètes renfermées dans les nerfs craniens : les fibres olfactives, les fibres optiques, les fibres acoustiques, les fibres vestibulaires, les fibres du trijumeau, du facial, du glosso-pharygien et du pneumo-gastrique, on arrive à admettre, avec Sherrington, que les voies centripètes périphériques sont pour le moins cinq fois aussi nombreuses que les voies centrifuges, preuve indubitable que notre système nerveux central est essentiellement et avant tout un organe de réception, un organe créé et admirablement organisé pour la défense de notre organisme tout entier qu'il renseigne, à chaque moment de la vie, sur tout ce qui se passe soit en dedans, soit en dehors de lui, en même temps qu'il tient à sa disposition, prêts pour la défense, les organes contractiles capables de mettre en mouvement les différentes parties de son appareil de locomotion.

Littérature.

(1) H. Held : *Die centrale Gehörleitung*. Archiv für Anatomie und Entwick., 1893. — (2) Van Gehuchten : *Le faisceau longitudinal postérieur*. Bull. de l'Acad. royale de médecine de Belgique, 1895. — (3) Cajal . *Apuntes para el estudio del bulbo raquideo....* Madrid, 1895. — (4) Munzer : *Beiträge zum Aufbau des Nervensystems* Prager medic. Wochenschrift, 1895. — (4') Pavlow : *Le faisceau longitudinal prédorsal ou faisceau tecto-bulbaire*. Le Névraxe, vol. I, 1900. — (5) Lewandowsky : *Untersuchungen über die Leitungsbahnen des Truncus cerebri*. Neurobiologische Arbeiten, 1904. — (6) Van Gehuchten : *La dégénérescence dite rétrograde*. Le Névraxe, vol. V, 1903. — (7) Sherrington : *Ueber das Zusammenwirken der Rückenmarksreflexe uud das Princip der gemeinsamen Strecke*. Ergebnisse der Physiologie, IV Jahrgang, 1905. — (8) Bochenek : *Dégénérescence des fibres endogènes ascendantes de la moelle après ligature de l'aorte abdominale*. Le Névraxe, vol. III, 1901. — (9) Lubouschine : *Contribution à l'étude des fibres endogènes du cordon antéro-latéral de la moelle cervicale*. Le Névraxe, vol. III, 1901. — (10) Van Gehuchten : *Réflexes cutanés et réflexes tendineux*. Le Névraxe, vol. I, 1900. — *Les réflexes cutanés dans la paraplégie spasmodique*. Le Névraxe, vol. III, 1901. — *Le mécanisme des mouvements réflexes*. Journal de Neurologie, 1897.

Système Nerveux Sympathique

QUARANTE-HUITIEME LEÇON

Le *système nerveux sympathique* ou *système nerveux de la vie végétative* comprend une partie centrale et une partie périphérique.

La partie centrale est formée par une série de ganglions située de chaque côté de la colonne vertébrale, depuis la base du crâne jusqu'à l'extrémité inférieure de la région sacrée. Ces ganglions sont reliés les uns aux autres par des faisceaux de fibres nerveuses connus sous le nom de *cordons intermédiaires*. Il en résulte, de chaque côté de la colonne vertébrale, une chaîne continue appelée *chaîne sympathique*, FIG. **841**.

La partie périphérique est représentée par les fibres nerveuses qui partent de la chaîne sympathique pour se terminer dans les viscères *(nerfs viscéraux)*, dans la paroi des vaisseaux *(nerfs vasculaires)*, ou dans la profondeur des glandes.

La chaîne sympathique, avec les nerfs périphériques qui en dépendent, ne constitue cependant pas un système indépendant. Elle est reliée au système nerveux cérébro-spinal par un nombre considérable de faisceaux de fibres nerveuses qui partent des nerfs cérébro-spinaux pour se rendre dans les ganglions sympathiques. Ces faisceaux de fibres sont connus sous le nom de *rameaux communicants*.

Le système nerveux sympathique comprend donc trois parties :

1° Les ganglions sympathiques avec les cordons intermédiaires.

2° Les nerfs périphériques viscéraux, vasculaires et glandulaires.

3° Les rameaux communicants.

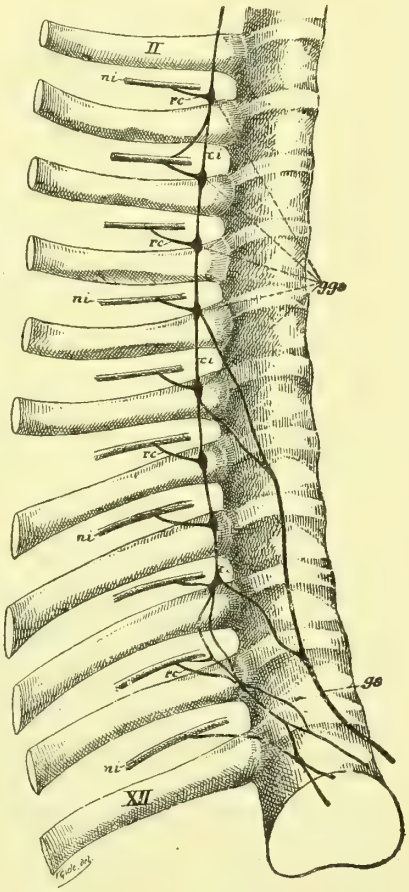

FIG. **841**.

Portion thoracique de la chaîne ganglionnaire du sympathique Gr. nat. 1/2.

ggs : Ganglions thoraciques.
ci : Cordons intermédiaires.
ni : Nerfs intercostaux.
rc : Rameaux communicants.
gs : Nerf grand splanchnique.
II : Deuxième côte.
XII : Douzième côte.

Ganglions sympathiques. Les ganglions sympathiques existent en nombre variable sur les faces latérales de la colonne vertébrale. Théoriquement, on devrait y rencontrer autant de ganglions qu'il y a de nerfs périphériques dépendant de la moelle épinière, puisque chaque nerf spinal s'anastomose par un rameau communicant avec le ganglion voisin du sympathique. Cette disposition s'est maintenue le long de la région dorsale, où l'on rencontre communément douze ganglions sympathiques. Ailleurs, elle s'est modifiée en ce sens que deux ou plusieurs ganglions voisins se sont fusionnés en un seul ganglion plus volumineux. C'est ainsi que le long de la colonne cervicale on ne compte généralement que trois (quelquefois

Fig. 842.
Quelques cellules nerveuses du ganglion cervical supérieur d'un chat nouveau-né.

deux) ganglions sympathiques en connexion avec les huit nerfs cervicaux. Cette fusion de plusieurs ganglions en un seul est moins fréquente dans la partie inférieure de la chaîne sympathique, où l'on compte communément quatre ganglions lombaires, quatre ganglions sacrés et un seul ganglion coccygien.

Outre ces ganglions de la chaîne sympathique, on trouve encore de nombreux ganglions éparpillés dans les plexus nerveux périphériques ainsi que les quatre ganglions qui sont en connexion avec les branches du nerf trijumeau : le ganglion ciliaire, le ganglion sphéno-palatin, le ganglion otique et le ganglion sous-maxillaire.

Les ganglions sympathiques, éminemment variables de forme et de volume,

présentent tous la même structure interne : ils sont formés de cellules nerveuses et de fibres nerveuses.

A. *Cellules nerveuses.* Les cellules nerveuses qui entrent dans la constitution des ganglions du sympathique appartiennent au type multipolaire, FIG. **842** ; les prolongements protoplasmatiques se terminent librement dans le voisinage de la cellule d'origine, le prolongement cylindraxile, toujours unique, devient le cylindre-axe d'une fibre nerveuse du cordon intermédiaire, du rameau communicant ou du nerf périphérique.

Ces cellules nerveuses ont été tout récemment l'objet de recherches intéressantes de la part de CAJAL (1), au moyen de sa méthode au nitrate d'argent réduit. Ces recherches ont montré que, dans les ganglions sympathiques de l'homme, les cellules nerveuses peuvent présenter trois formes particulières de ramifications protoplasmatiques. Les unes sont pourvues de dendrites courtes, se terminant dans le voisinage immédiat de la cellule en donnant naissance à une espèce de couronne dendritique périsomatique ou endocapsulaire.

Les autres sont pourvues de dendrites longues se ramifiant et se terminant dans l'épaisseur du ganglion à une distance généralement assez grande de la cellule d'origine. C'est le type cellulaire qui a été généralement décrit par les auteurs au moyen de la méthode de GOLGI, FIG. **842**. Ces ramifications protoplasmatiques

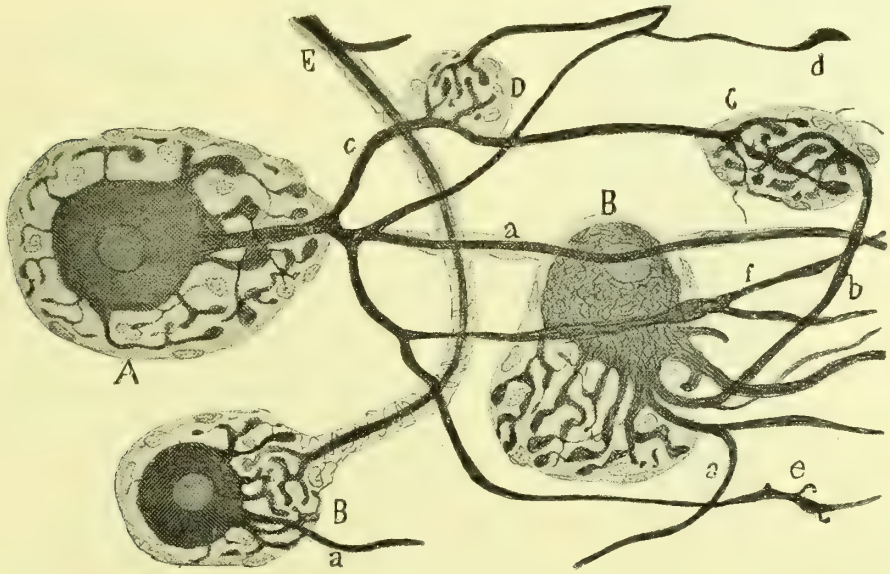

FIG. **843**.

Quelques types de glomérules du ganglion cervical supérieur de l'homme (d'après CAJAL).

A. : Cellule donnant naissance à un gros tronc protoplasmatique d'où partent des ramifications dendritiques longues dont quelques unes vont se ramifier dans des glomérules protoplasmatiques C.

B. : Cellule avec glomérule endocapsulaire dans lequel se termine une dendrite venue d'une autre cellule.

a : axone.

peuvent se terminer librement, ou bien se rencontrer avec des ramifications protoplasmatiques venues d'autres cellules nerveuses pour constituer de véritables glomé-

rules protoplasmatiques, FIG. **843**. Entre ces deux formes extrêmes on peut rencontrer des formes intermédiaires : des cellules pourvues de ramifications grêles et fines constituant une espèce de couronne dendritique, en même temps qu'elles donnent naissance à des ramifications protoplasmatiques plus épaisses, se ramifiant dans le voisinage immédiat du corps cellulaire en donnant naissance à un glomérule protoplasmatique endocapsulaire, FIG. **843**. Lorsque ces dendrites glomérulaires proviennent de deux ou de trois cellules nerveuses voisines, elles peuvent donner naissance à des glomérules protoplasmatiques d'une extrême complexité.

B. *Fibres nerveuses*. Tout ganglion du système nerveux sympathique est traversé par des fibres nerveuses se rendant dans un cordon intermédiaire, un rameau communicant ou un nerf périphérique.

Les fibres nerveuses longitudinales, passant d'un ganglion dans les cordons intermédiaires, ne sont probablement que les prolongements cylindraxiles de cellules nerveuses situées dans ce ganglion ou dans un ganglion voisin. Elles représenteraient des fibres commissurales longitudinales ayant pour fonction de relier l'un à l'autre les différents ganglions superposés, FIG. **845**.

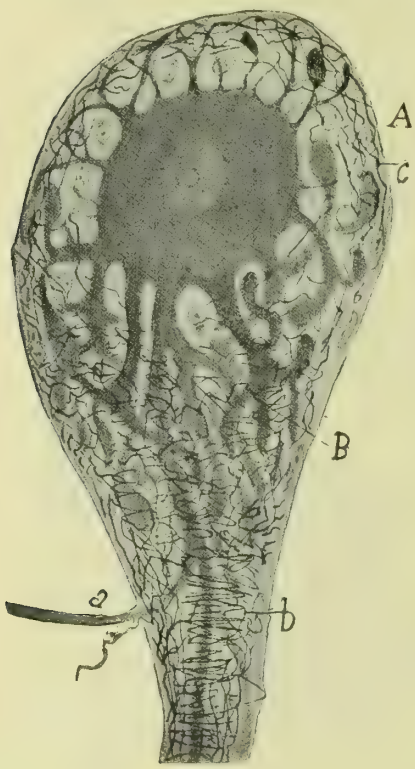

FIG. **844**.
Cellule pourvue d'une couronne protoplasmatique et d'un glomérule endocapsulaire du ganglion cervical supérieur (d'après CAJAL)

A : Prolongements courts terminés par des épaississements ovalaires.
B : Prolongements glomérulaires.
a : Axone.
b : Fibres nerveuses afférentes formant plexus intraglomérulaire.
c : Arborisations nervueses de la couronne protoplasmatique.

Les fibres nerveuses qui pénètrent d'un ganglion dans le rameau communicant ou dans le nerf périphérique voisin représentent les prolongements cylindraxiles des cellules nerveuses du ganglion lui-même. Quelques-unes d'entre elles cependant sont des fibres du système cérébro-spinal amenées par le rameau communicant et qui traversent le ganglion de la chaîne sympathique pour se rendre dans l'un ou l'autre ganglion périphérique.

En traversant le ganglion sympathique, toutes ces fibres nerveuses abandonnent des branches collatérales qui s'y terminent, par des ramifications libres, soit dans l'intérieur même des glomérules protoplasmatiques, soit autour du corps des cellules nerveuses et des ramifications protoplasmatiques qui en proviennent de manière à donner naissance à des plexus fibrillaires de structure excessivement complexe, FIG. **844**.

En dehors des fibres nerveuses qui ont leurs cellules d'origine dans le gan-

glion lui-même et en dehors des fibres qui ne font que traverser le ganglion pour se rendre dans un cordon intermédiaire, le rameau communicant ou un nerf périphérique, on trouve encore, dans tout ganglion de la chaîne sympathique, un groupe de fibres nerveuses qui viennent s'y terminer : ce sont ou des fibres commissurales longitudinales appartenant à la chaîne sympathique, ou des fibres périphériques provenant de cellules nerveuses situées dans les *ganglions périphériques*, ou des fibres cérébro-spinales amenées par le rameau communicant, FIG. **845**.

Toutes ces ramifications latérales et terminales produisent, dans l'épaisseur de chaque ganglion, un entrelacement inextricable de fibrilles nerveuses enveloppant de toutes parts les prolongements protoplasmatiques et le corps des cellules constitutives de même que les glomérules protoplasmatiques du ganglion.

D'après les recherches expérimentales de LANGLEY (2), toutes les fibres motrices cérébro-spinales, qui entrent dans la constitution du système nerveux sympathique, se termineraient dans l'un ou l'autre ganglion sympathique pour s'y mettre en connexion avec les cellules constitutives de ces ganglions. Les prolongements cylindraxiles de ces fibres sympathiques centrifuges iraient alors se terminer soit dans la paroi musculaire des vaisseaux ou des viscères, soit dans les glandes. Pour formuler cette conclusion, LANGLEY se base sur les faits expérimentaux suivants :

L'injection d'une faible dose de nicotine paralyse les cellules nerveuses ; dans ces conditions, l'excitation des rameaux communicants renfermant les fibres motrices cérébro-spinales n'amène aucune contraction dans les muscles lisses ; au contraire, cette contraction surgit dès qu'on excite les fibres sympathiques périphériques.

Le fait a été établi par LANGLEY et ANDERSON pour l'innervation des muscles redresseurs des poils chez le chat et par LANGLEY, ANDERSON et LANGENDORFF (3) pour l'innervation des muscles intrinsèques du globe oculaire : le muscle ciliaire ou muscle tenseur de la choroïde et le muscle constricteur de l'iris. Nous avons d'ailleurs déjà vu que, pour les fibres motrices des nerfs ciliaires, la conclusion des recherches expérimentales de LANGLEY, ANDERSON et LANGENDORFF a été confirmée par les recherches anatomiques de APOLANT (4) : la section du nerf oculo-moteur commun faite chez de jeunes chats, entre le point d'émergence au cerveau moyen et son entrée dans la cavité orbitaire, est suivie de la dégénérescence des fibres du bout périphérique, mais ces fibres ne dégénèrent pas au-delà du ganglion ciliaire. D'autre part, la section des nerfs ciliaires en un point quelconque de leur trajet entraîne le phénomène de chromolyse dans les cellules du ganglion ciliaire tandis que les cellules d'origine du nerf oculo-moteur commun restent normales.

Il semble donc établi, dans l'état actuel de la science, que l'axe cérébro-spinal se trouve relié aux organes périphériques, innervés par le sympathique, par deux neurones moteurs superposés :

1° Un neurone moteur cérébro-spinal ou *fibre pré-ganglionnaire* de LANGLEY, passant par le rameau communicant et allant se terminer dans l'un ou l'autre ganglion sympathique.

2° Un neurone moteur sympathique ou *fibre post-ganglionnaire* de LANGLEY, ayant sa cellule d'origine dans un des ganglions du sympathique et allant se terminer dans les muscles de la paroi des vaisseaux et des viscères ou dans les glandes.

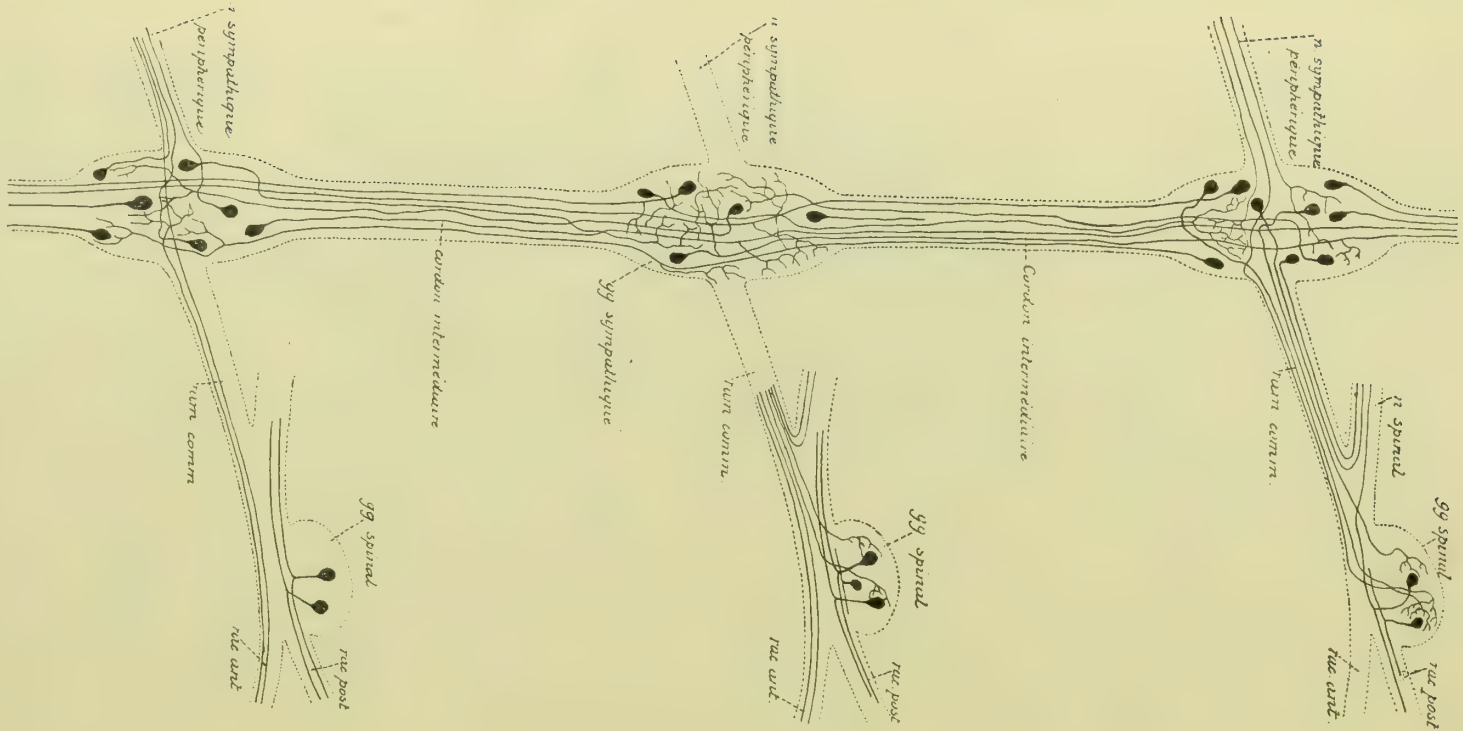

Fig. **845**.

Schéma montrant la constitution de la chaîne ganglionnaire du sympathique et ses relations probables avec le système nerveux cérébro-spinal.

Tout rameau communicant renferme des fibres sympathiques et des fibres cérébro-spinales. Nous avons dessiné les premières dans le rameau communicant supérieur et les autres dans le rameau communicant inférieur.

Tout nerf sympathique périphérique renferme : *a)* Des fibres ayant leurs cellules d'origine dans les ganglions périphériques : nous les avons dessinées dans le voisinage du ganglion supérieur.

b) Des fibres ayant leurs cellules d'origine dans les ganglions de la chaine, et

c) Des fibres d'origine cérébro-spinale. Nous avons reproduit ces deux espèces de fibres nerveuses dans le nerf périphérique en connexion avec le ganglion inférieur.

Les nerfs périphériques. Les nerfs périphériques du système nerveux sympathique sont formés de fibres nerveuses à myéline et de fibres sans myéline ou fibres de Remak. Ces dernières forment cependant l'élément constitutif principal des nerfs sympathiques. Ces nerfs se rendent dans les parois des viscères ou dans les parois des vaisseaux, ou dans la profondeur des glandes annexes du système intestinal et du système uro-génital.

Les nerfs sympathiques périphériques renferment trois groupes de fibres nerveuses :

a) Des *fibres motrices* destinées à innerver les muscles lisses des vaisseaux (nerfs vaso-moteurs) et des viscères. Ces fibres motrices innervent aussi un certain nombre de muscles striés : tels les muscles du cœur, du pharynx et de la partie supérieure de l'œsophage.

b) Des *fibres sécrétoires* destinées aux glandes annexes du système intestinal et du système uro-génital.

c) Des *fibres sensitives.* Celles-ci se terminent par des ramifications libres, soit entre les cellules épithéliales des muqueuses, soit dans la profondeur des parois vasculaires et viscérales, soit entre les éléments constitutifs des glandes. Quelques unes de ces fibres se terminent entre les deux feuillets du mésentère et y produisent les corpuscules de Pacini.

Les nerfs périphériques du système nerveux sympathique présentent un mode de distribution caractéristique qui les distingue des nerfs cérébro-spinaux. Ils ont une grande tendance à se réunir, à s'entrelacer les uns dans les autres et à former des plexus. Aux nœuds de ces plexus, on rencontre fréquemment des amas plus ou moins volumineux de cellules nerveuses qui constituent les *ganglions périphériques.* Ces cellules nerveuses appartiennent au type multipolaire ; elles possèdent plusieurs prolongements protoplasmatiques et un seul prolongement cylindraxile, ainsi que nous avons pu nous en convaincre sur les ganglions semi-lunaires de chats et de chiens adultes.

Nos connaissances concernant l'organisation interne du système nerveux sympathique sont encore très incomplètes. On suppose que les nerfs périphériques sont formés à la fois de fibres à conduction centrifuge — fibres représentant les prolongement cylindraxiles des cellules nerveuses des ganglions de la chaîne sympathique ou provenant directement du système nerveux cérébro-spinal par les rameaux communicants — et de fibres à conduction centripète, réprésentant les prolongements cylindraxiles des cellules nerveuses des ganglions périphériques (Dogiel), ou bien représentant les prolongements périphériques des cellules des ganglions cérébro-spinaux (Kölliker).

Les fibres à condition centrifuge se terminent, par des ramifications libres, dans les organes périphériques.

Les fibres à condition centripète se terminent probablement dans les ganglions de la chaîne sympathique.

Les rameaux communicants. Les rameaux communicants sont des faisceaux de fibres nerveuses reliant les nerfs spinaux aux ganglions de la chaîne sympathique.

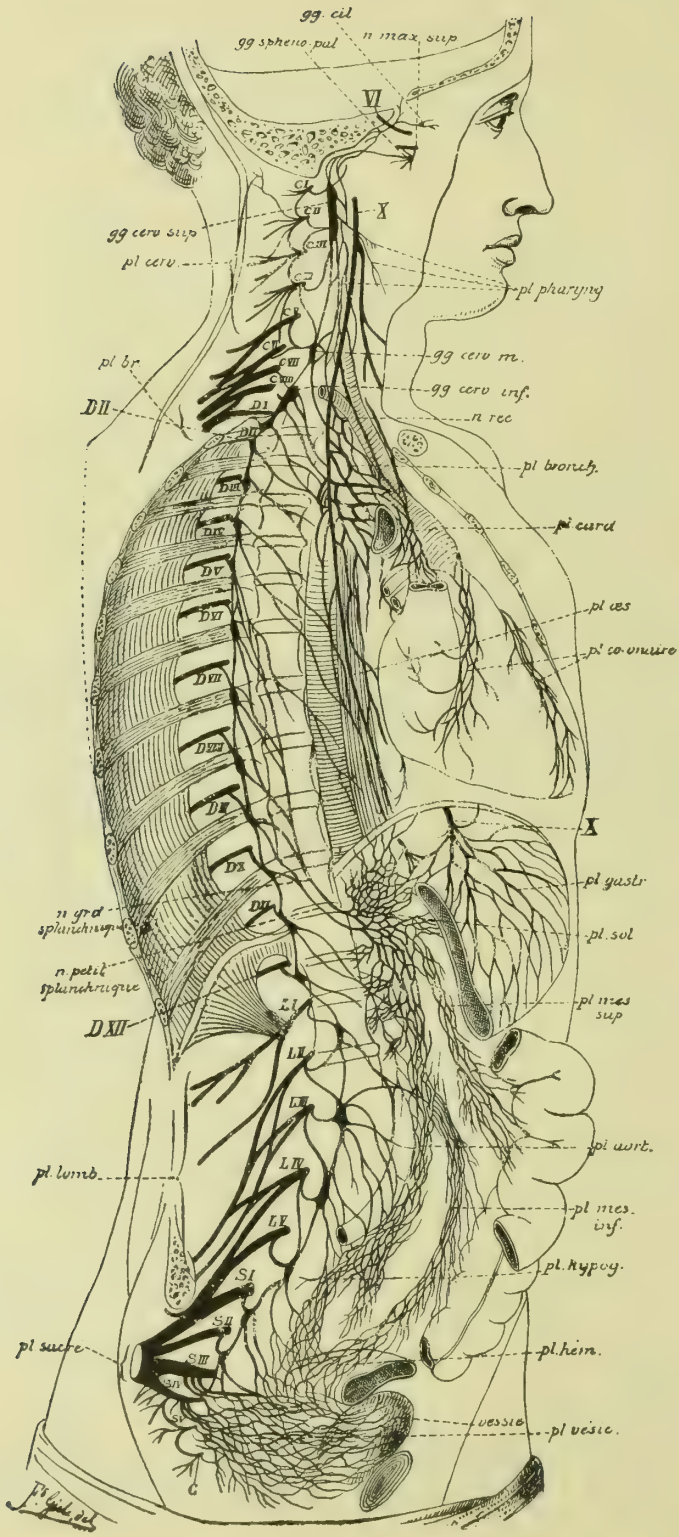

Fig. 846.

La chaîne sympathique droite et ses connexions avec le plexus des cavités thoracique, abdominale et pelvienne.
(Figure schématique d'après Schwalbe).

On admet généralement que ces rameaux communicants renferment des fibres cérébro-spinales et des fibres sympathiques.

Les fibres d'origine cérébro-spinale, amenées par les rameaux communicants dans les ganglions de la chaîne sympathique, sont des *fibres motrices* destinées à maintenir les cellules nerveuses sympathiques sous la dépendance du système nerveux cérébro-spinal. Ces fibres se terminent en partie dans les ganglions de la chaîne sympathique, en partie passent directement dans les nerfs périphériques, FIG. **845**.

Les fibres d'origine périphérique, qui pénètrent dans les rameaux communicants, peuvent s'y comporter de deux façons. Les unes, arrivées au ganglion spinal, se recourbent en dehors et deviennent fibres constitutives du nerf spinal périphérique. Les autres continuent leur trajet vers la moelle pour transmettre à cette partie inférieure de l'axe cérébro-spinal les impressions recueillies dans les organes périphériques. Ces fibres ayant la conduction centripète doivent être considérées comme des *fibres sensitives*. On ne connaît rien de certain sur leur trajet ultérieur. Une chose semble établie, c'est que ces fibres ne pénètrent pas dans la moelle épinière. Nous avons vu, en effet, que toutes les fibres des racines antérieures de la moelle sont des fibres motrices ayant leurs cellules d'origine dans la corne antérieure de la substance grise, et que les fibres des racines postérieures représentent les prolongements cylindraxiles des cellules des ganglions spinaux.

D'après des recherches de CAJAL, les fibres sympathiques du cordon intermédiaire pénètreraient dans le ganglion spinal pour s'y terminer, par des ramifications libres, autour du corps des cellules nerveuses. Les impressions sensitives recueillies par les fibres du système svmpathique seraient donc transmises aux cellules des ganglions spinaux, c'est-à-dire aux éléments sensitifs du système cérébro-spinal.

Le système nerveux sypathique forme un tout continu s'étendant depuis la face inférieure de l'atlas jusqu'au ganglion coccygien situé au-devant du coccyx, FIG. **846**. Pour la facilité de la description des différents ganglions qui le constituent et des nerfs périphériques qui en dépendent, on le divise généralement en quatre parties distinctes :

1° la *partie cervicale*,
2° la *partie dorsale*,
3° la *partie lombaire* et
4° la *partie sacrée*.

Pour chacune de ces parties de la chaîne ganglionnaire, nous décrirons le nombre et la position des ganglions qui la constituent, ainsi que les branches qui partent de ces ganglions et que l'on peut ranger en trois groupes :

1° des branches anastomotiques ;
2° des branches vasculaires ;
3° des branches viscérales.

Le sympathique cervical.

Dans la région cervicale, la chaîne sympathique est située au devant des apo-

physes transverses des vertèbres cervicales ; elle en est séparée par le muscle long du cou et par le muscle grand droit antérieur de la tête recouverts par l'aponévrose prévertébrale. On la trouve en arrière de la veine jugulaire interne, en arrière et un peu en dehors du nerf pneumo-gastrique, de l'artère carotide interne en haut et de l'artère carotide primitive en bas.

La partie cervicale du grand sympathique ne comprend plus que deux ou trois ganglions reliés entre eux par des cordons intermédiaires. On désigne ces ganglions sous le nom de *ganglion cervical supérieur*, *ganglion cervical moyen* et *ganglion cervical inférieur*.

Ganglion cervical supérieur. Le ganglion cervical supérieur est le plus volumineux de tous les ganglions de la chaîne sympathique. C'est un ganglion fusiforme, mesurant de deux à quatre ou cinq centimètres de longueur ; il est situé au-devant des apophyses transverses des vertèbres cervicales supérieures, depuis le corps de la deuxième jusqu'à celui de la quatrième et quelquefois de la cinquième vertèbre cervicale. Il est séparé des apophyses transverses de ces vertèbres par le muscle grand droit antérieur de la tête et par l'aponévrose prévertébrale. Il se trouve placé directement en arrière de la carotide interne et est croisé, en dehors, par les nerfs glosso-pharyngien, pneumo-gastrique et hypoglosse.

Branches anastomotiques. Le ganglion cervical supérieur du sympathique s'anastomose :

1° Avec les branches antérieures des quatre premiers *nerfs cervicaux*. Ce sont les rameaux communicants qui relient ce ganglion au système nerveux cérébro-spinal.

2° Avec les *nerfs craniens voisins*. Le ganglion supérieur envoie des branches anastomotiques aux nerfs glosso-pharyngien, pneumo-gastrique et grand hypoglosse.

3° Avec le *ganglion cervical moyen*. De l'extrémité inférieure du ganglion part un faisceau de fibres nerveuses qui se dirige verticalement en bas pour s'unir à l'extrémité supérieure du ganglion cervical moyen. C'est le cordon intermédiaire étendu entre les deux premiers ganglions de la chaîne sympathique.

4° Avec les *nerfs craniens supérieurs*. De l'extrémité supérieure du ganglion part un filet nerveux assez grêle connu sous le nom de *nerf carotidien*. Il accompagne l'artère carotide interne jusque dans le canal carotidien de l'os temporal, où il se divise en deux rameaux : un rameau interne et un rameau externe ; ces rameaux s'anastomosent fréquemment entre eux pour constituer autour de l'artère carotide le *plexus carotidien interne*. Ce plexus accompagne l'artère dans le sinus caverneux, où il prend le nom de *plexus caverneux*.

Du plexus carotidien partent des fines branches collatérales qui vont s'anastomoser :

a) avec un des *filets du rameau de Jacobson* sur la paroi interne de l'oreille moyenne ;

b) avec le *nerf grand pétreux superficiel* pour constituer le *nerf vidien* et se rendre au ganglion sphéno-palatin, dont ces filets sympathiques constituent la *racine ganglionnaire*.

Du plexus caverneux partent aussi de nombreux filets très grêles qui vont se rendre :

a) dans le nerf oculo-moteur externe, le nerf pathétique, le nerf oculo-moteur commun et le nerf ophthalmique de WILLIS, pendant le passage de ces nerfs dans la paroi externe du sinus caverneux ;

b) dans le ganglion ciliaire ou ganglion opthalmique situé au fond de la cavité orbitaire. Ce filet passe par la fente sphénoïdale et constitue la racine ganglionnaire de ce ganglion ;

c) dans l'hypophyse.

De ce plexus caverneux se détachent encore des filets vasculaires qui vont former des plexus dans la paroi de toutes les artères qui naissent de l'artère carotide interne : le *plexus de l'artère ophthalmique*, le *plexus de l'artère cérébrale antérieure*, de *l'artère cérébrale moyenne* et de *l'artère communicante postérieure*, ainsi que de toutes les branches collatérales qui naissent de ces troncs artériels.

Branches vasculaires. Outre les branches fournies à l'artère carotide interne et à toutes les artères collatérales et terminales de ce tronc artériel, le ganglion cervical supérieur du sympathique fournit encore des rameaux qui vont constituer le *plexus carotidien externe.* Ces rameaux se rendant directement à la partie voisine de la carotide interne, descendent le long de cette artère jusqu'au point de bifurcation de la carotide primitive. Là, ils s'unissent avec des rameaux venus du nerf pneumogastrique et du nerf glosso-pharyngien pour former le *plexus intercarotidien.* On trouve souvent dans le plexus un petit ganglion nerveux, le *ganglion intercarotidien* ou *ganglion d'Arnold.*

Du plexus intercarotidien partent de nombreux filets qui vont entourer l'artère carotide externe, *plexus carotidien externe*, passant successivement sur toutes les branches fournies par la carotide externe et constituant le *plexus thyroïdien inférieur*, le *plexus lingual*, le *plexus facial*, le *plexus occipital*, le *plexus pharyngien inférieur*, le *plexus auriculaire*, le *plexus temporal superficiel* et le *plexus maxillaire interne.*

Dans la paroi de toutes ces artères, ces plexus abandonnent de petites ramilles destinées à innerver les muscles de la couche musculaire (nerfs vaso-moteurs).

Branches viscérales. Du ganglion cervical supérieur partent encore :

1° Des *rameaux pharyngiens.* Ceux-ci partent du ganglion et se dirigent obliquement en bas et en dedans pour gagner la paroi latérale du pharynx. Là, ils se réunissent avec des branches venues du nerf glosso-pharyngien et du nerf pneumogastrique pour constituer le *plexus pharyngien* d'où naissent alors les fibres destinées à la muqueuse, aux muscles et aux vaisseaux.

2° Des *rameaux laryngiens.* Ceux-ci s'anastomosent avec des filets du nerf laryngé inférieur pour constituer le *plexus laryngé.*

3° Le *nerf cardiaque supérieur.* Né par deux ou trois filets en partie du ganglion supérieur et en partie du cordon intermédiaire, le nerf cardiaque supérieur se dirige en bas et en dedans, il passe derrière l'artère thyroïdienne supérieure, pénètre dans la cage thoracique et va prendre part à la constitution du *plexus cardiaque.*

Ganglion cervical moyen. FIG. **846.** Le ganglion cervical moyen est beaucoup plus petit que le ganglion cervical supérieur. Il est situé au niveau de l'apophyse trans-

verse de la sixième vertèbre cervicale, en dedans ou au devant de l'artère thyroïdienne inférieure, un peu au-dessus de l'artère sous-clavière. Ce ganglion n'est pas constant.

Branches anastomotiques. Il s'anastomose :

1° avec les branches antérieures du *cinquième* et du *sixième nerf cervical*, au moyen de deux rameaux communicants ;

2° avec le *ganglion cervical supérieur* par un cordon intermédiaire long et grêle ;

3° avec le *ganglion cervical inférieur*, au moyen de deux cordons, dont l'un passe devant et l'autre derrière l'artère sous-clavière ; ces deux cordons constituent ainsi une anse nerveuse appelée *anse nerveuse de Vieussens.*

Branches vasculaires. Il fournit des branches vasculaires à l'artère thyroïdienne inférieure constituant le *plexus thyroïdien inférieur* et s'étendant jusque dans le corps thyroïde.

Branches viscérales. Le *nerf cardiaque moyen.* Il naît du ganglion cervical moyen par deux ou plusieurs filets grêles, descend derrière la carotide interne, passe devant ou derrière l'artère sous-clavière et se rend dans le *plexus cardiaque.*

Ganglion cervical inférieur. Ce ganglion est situé au niveau de l'espace qui sépare l'apophyse transverse de la septième vertèbre cervicale et le col de la première côte, en arrière de l'artère sous-clavière. Il a une forme irrégulière.

Branches anastomotiques. Il s'anastomose :

1° Avec la branche antérieure du *septième* et du *huitième nerf cervical* au moyen de deux rameaux communicants ;

2° Avec le *ganglion cervical moyen* par deux cordons intermédiaires qui forment l'*anse de Vieussens.*

3° Avec le *premier ganglion dorsal* par un cordon intermédiaire très court.

Branches vasculaires. Ces branches se jettent en partie sur l'artère sous-clavière pour constituer un plexus nerveux qui va se distribuer dans la paroi musculaire de toutes les artères qui dépendent de l'artère sous-clavière ; elles se rendent en partie aussi à l'artère vertébrale constituant le *plexus vertébral* et accompagnent toutes les ramifications de ce tronc artériel.

Branches viscérales. Le ganglion cervical inférieur fournit le *nerf cardiaque inférieur.* Ce nerf passe derrière le tronc artériel brachio-céphalique à droite, derrière la crosse de l'aorte à gauche et s'épuise dans le *plexus cardiaque.*

Le plexus cardiaque. Le plexus cardiaque est constitué par les trois nerfs cardiaques venant de chaque côté de la chaîne ganglionnaire du sympathique cervical et par de nombreux filets nerveux appartenant aux deux nerfs pneumo-gastriques.

Les nerfs cardiaques gauches passent au-devant de la crosse de l'aorte, tandis que les nerfs cardiaques droits passent derrière cette crosse.

Ce plexus est situé en partie sur la face antérieure et en partie sur la face postérieure de la crosse aortique.

Il présente, sur la face concave de la crosse, un ganglion nerveux assez volumineux appelé *ganglion de Wrisberg*.

De ce plexus cardiaque partent deux groupes de branches : des branches anastomotiques et des branches vasculaires.

Branches anastomotiques. Le plexus cardiaque s'anastomose avec les plexus bronchique et pulmonaire droits et avec les plexus bronchique et pulmonaires gauches.

Branches vasculaires. Il donne des branches :

a) A l'artère pulmonaire constituant le *plexus de l'artère pulmonaire.*

b) Aux troncs artériels qui partent de la crosse de l'aorte.

c) Aux artères coronaires : ces filets nerveux constituent le *plexus coronaire droit* et le *plexus coronaire gauche.* Ces deux plexus accompagnent les ramifications des deux artères coronaires sur la face antérieure et sur la face postérieure du cœur. Ils abandonnent un grand nombre de filets nerveux qui pénétrent directement dans la substance propre du cœur et qui vont se terminer, par des ramifications indépendantes, sur les fibres musculaires.

Ces plexus coronaires sont riches en ganglions périphériques. On décrit ces ganglions comme situés de préférence sur la face externe du cœur immédiatement en dessous du péricarde. Ils sont le plus nombreux dans le sillon horizontal qui sépare les oreillettes des ventricules ainsi qu'au niveau de l'embouchure des veines caves supérieure et inférieure dans l'oreillette droite. On admet aussi qu'il existe de petits ganglions microscopiques entre les fibres musculaires mêmes des parois. Dans les recherches que nous avons faites avec la méthode de Golgi sur les nerfs du cœur de la souris blanche nouveau-née, nous avons observé un entrelacement très abondant de fibres nerveuses entre les cellules musculaires de la paroi ventriculaire, mais nous n'avons pas eu la bonne fortune d'obtenir réduites les cellules des ganglions périphériques. Cette même richesse de fibres nerveuses, dans toute l'étendue du myocarde, a été observée par Jacques (5) et par Heymans et Demoor (6).

Le sympathique thoracique.

La portion thoracique du système nerveux sympathique est formée de onze ou de douze ganglions, appelés *ganglions thoraciques*, reliés les uns aux autres par des cordons intermédiaires, fig. **847**.

Ces ganglions thoraciques sont situés, de chaque côté de la colonne vertébrale, au devant des apophyses transverses des vertèbres dorsales, entre les têtes des côtes ; ils sont recouverts immédiatement par la plèvre costale.

De cette chaîne sympathique partent trois groupes de branches nerveuses : des *branches anastomotiques*, des *branches vasculaires* et des *branches viscérales.*

Branches anastomotiques. Chaque ganglion thoracique est relié à la branche antérieure du nerf spinal voisin par un, quelquefois par deux *rameaux communicants.*

Chaque ganglion est relié encore aux deux ganglions sympathiques voisins par des *cordons intermédiaires.*

Branches vasculaires. Les branches vasculaires partent de la chaîne thoracique ; les unes se dirigent en dehors et accompagnent les artères intercostales — elles constituent des plexus dans les parois de ces artères ; — les autres se dirigent en dedans accompagnant l'artère intercostale jusqu'au tronc aortique et vont prendre part à la constitution du *plexus aortique thoracique.* Ce plexus se continue en haut avec le plexus cardiaque et, en bas, avec le plexus cœliaque.

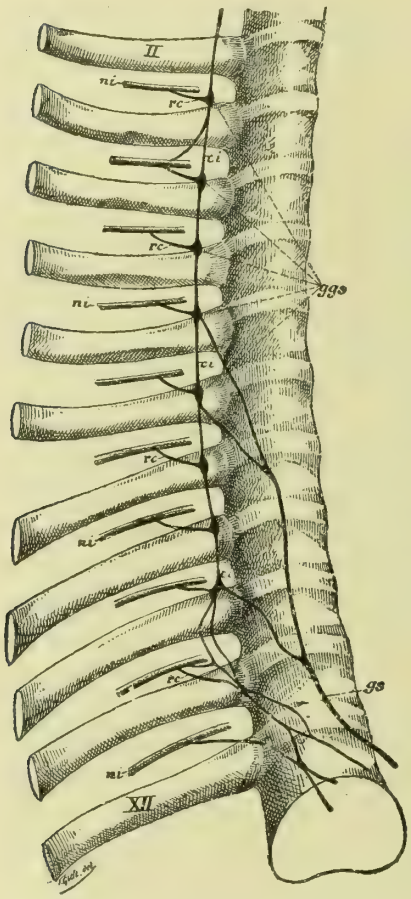

Fig. **847.**

Portion thoracique de la chaîne ganglionnaire du sympathique. Gr. nat. 1/2.

ggs : Ganglions thoraciques.
ci : Cordons intermédiaires.
ni : Nerfs intercostaux.
rc : Rameaux communicants.
gs : Nerf grand splanchnique.
II : Deuxième côte.
XII : Douzième côte.

Branches viscérales. Outre les filets nerveux fournis au plexus *œsophagien* et au *plexus pulmonaire*, la portion thoracique du système nerveux sympathique fournit encore deux branches volumineuses appelées *nerf grand splanchnique* et *nerf petit splanchnique.*

Le *nerf grand planchnique* est formé par des filets nerveux qui, venant du sixième, du septième, du huitième et du neuvième ganglion thoracique, se dirigent obliquement en bas en en dedans pour se réunir en un tronc volumineux sur la face latérale du corps de la dixième vertèbre dorsale. Il traverse alors la partie interne du pilier correspondant du muscle diaphragme, pénètre ainsi dans la cavité abdominale pour se terminer dans le ganglion semi-lunaire du *plexus cœliaque* ou *plexus solaire.*

Le *nerf petit splanchnique* naît des deux ou trois derniers ganglions thoraciques par deux ou trois filets très grêles qui se dirigent obliquement en bas et dedans pour se réunir en un tronc unique. Celui-ci traverse le muscle diaphragme un peu en dehors de l'endroit par où passe le nerf grand splanchnique. Arrivé dans la cavité abdominale, il se divise en deux ou trois rameaux qui se rendent dans le *plexus solaire* et dans le *plexus rénal.*

Le sympathique lombaire.

La portion lombaire du système nerveux sympathique est généralement constituée par quatre ganglions appelés *ganglions lombaires*, reliés les uns aux autres par des cordons intermédiaires.

Ces ganglions sont situés sur la face antéro-latérale de la colonne lombaire immédiatement au-devant de l'insertion supérieure du muscle psoas. Les ganglions droits sont recouverts par la veine cave inférieure, tandis que ceux du côté gauche sont en rapport avec l'aorte abdominale.

Le cordon intermédiaire qui relie le premier ganglion lombaire au dernier ganglion dorsal traverse le pilier du muscle diaphragme un peu en dehors des nerfs sphanchniques. Celui du côté gauche traverse quelquefois l'ouverture aortique du diaphragme, à gauche de l'aorte.

De ces ganglions lombaires et des cordons intermédiaires qui les réunissent partent des *branches anastomotiques*, des *branches vasculaires* et des *branches viscérales*.

Branches anastomotiques. Chaque ganglion lombaire est relié, par un ou par deux rameaux communicants, aux branches antérieures des nerfs lombaires. Ces rameaux communicants se dirigent en haut et en arrière, passent en dessous des arcades aponévrotiques que présente le muscle psoas, en l'endroit où il s'insère sur les corps des vertèbres lombaires, et se jettent dans les branches constitutives du plexus lombaire, dans l'épaisseur même du muscle psoas.

Branches vasculaires et viscérales. Des ganglions lombaires partent des filets nerveux destinés aux artères lombaires. Ces filets constituent, dans la paroi de ces artères, un plexus nerveux qui accompagne l'artère en dehors jusque dans ses ramifications terminales et, en dedans, jusqu'à l'aorte abdominale, autour de laquelle ils vont constituer le *plexus aortique abdominal*. Ce plexus entoure toute l'étendue de l'aorte, depuis l'orifice aortique du diaphragme jusqu'au point où l'aorte se divise en artères iliaques primitives et artère sacrée moyenne. Il est le plus développé au niveau de l'extrémité supérieure de l'aorte thoracique. Là, il forme, autour du tronc cœliaque, un plexus volumineux appelé *plexus cœliaque* ou *plexus solaire*.

Le *plexus cœliaque* entoure l'origine du tronc cœliaque et de l'artère mésentérique supérieure. Compris entre les deux capsules surrénales, il s'étend depuis l'orifice aortique du muscle diaphragme jusqu'au point où naissent les artères rénales. Il est situé au-devant de l'aorte abdominale et au-devant de la portion lombaire du muscle diaphragme.

Ce plexus est constitué, de chaque côté, par les deux nerfs splanchniques, par des filets du nerf pneumo-gastrique et par les filets nerveux venant des ganglions lombaires supérieurs. De chaque côté de la colonne vertébrale, appliqué contre le pilier correspondant du muscle diaphragme, au niveau des capsules surrénales, on trouve dans ce plexus un ganglion volumineux à bord externe convexe et à bord interne concave, appelé *ganglion semi-lunaire*. Les deux ganglions semi-lunaires sont reliés l'un à l'autre par de nombreux filets passant au-devant de l'aorte. Chaque ganglion reçoit le *nerf grand splanchnique* du côté correspondant et un rameau venu du nerf petit splanchnique ; de plus, dans le ganglion semi-lunaire droit se jette encore une branche volumineuse du nerf pneumo-gastrique droit. Ce nerf pneumo-gastrique droit, le ganglion semi-lunaire droit et le nerf grand splanchnique droit forment ainsi une anse volumineuse à concavité supérieure connue sous le nom de *anse mémorable de Wrisberg*.

Le plexus cœliaque renferme encore d'autres petits ganglions irrégulièrement

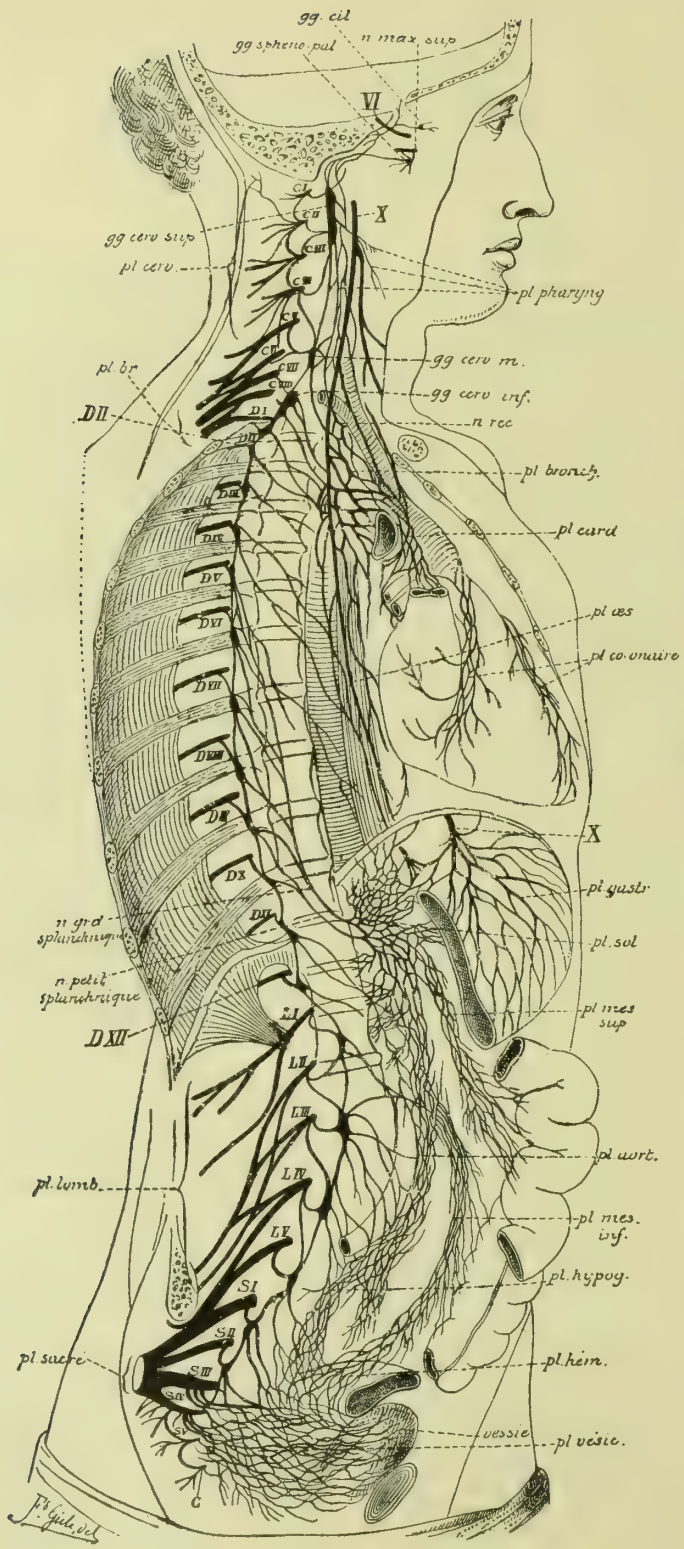

Fig. 848.
La chaîne sympathique droite et ses connexions avec le plexus des cavités thoracique, abdominale et pelvienne.
(Figure schématique d'après Schwalbe).

distribués. Il donne naissance à une série de plexus secondaires accompagnant les branches artérielles qui naissent de la partie supérieure de l'aorte abdominale, FIG. 848.

a) Les *plexus diaphragmatiques inférieurs* accompagnant les artères diaphragmatiques inférieures ; ils donnent des filets au diaphragme, aux capsules surrénales et à la partie inférieure de l'œsophage.

b) Le *plexus coronaire stomachique* donnant des filets aux parois de l'estomac dans les parties voisines de la petite courbure.

c) Le *plexus hépatique* destiné au foie et qui abandonne des filets à l'artère pylorique, à l'artère gastro-épiploïque droite et aux artères jumelles ou cystiques. Ce plexus accompagne non seulement les branches de l'artère hépatique, mais il entoure aussi le canal cholédoque, le canal cystique, le canal hépatique et la veine-porte.

d) Le *plexus splénique* destiné au pancréas, à la grande courbure de l'estomac et à la rate.

e) Le *plexus mésentérique supérieur*. Il enlace l'artère du même nom, court entre les deux feuillets du mésentère et envoie ses filets terminaux dans les parois de l'intestin grêle et de la moitié droite du gros intestin. Un grand nombre de ces filets s'arrêtent entre les deux feuillets du mésentère et s'y terminent par un *corpuscule de Pacini*.

f) Les *plexus surrénaux* destinés aux capsules surrénales.

g) Les *plexus rénaux* accompagnant les artères rénales. Ces filets nerveux sont destinés aux reins, mais ils abandonnent un plexus à l'artère capsulaire inférieure et un autre à l'artère spermatique.

h) Les *plexus spermatiques*. Ils viennent en partie du plexus aortique, en partie des plexus rénaux ; ils accompagnent l'artère spermatique et se distribuent, de chaque côté, au testicule et à l'épididyme. Chez la femme, ils accompagnent l'*artère ovarique* et sont destinés à l'ovaire et à la partie supérieure de la matrice.

Tous ces plexus renferment de nombreux petits ganglions sympathiques périphériques. Ils sont destinés à innerver non seulement les muscles de la paroi contractile des artères, mais ils doivent encore donner la motilité aux muscles et la sensibilité à la muqueuse de tous les viscères.

La partie inférieure du plexus aortique abdominal, depuis l'origine de l'artère spermatique jusqu'à la division de l'aorte abdominale en artères iliaques primitives, porte le nom de *plexus lombo-aortique*. Celui-ci fournit le *plexus mésentérique inférieur* qui enlace l'artère correspondante pour aller se distribuer à la moitié gauche du gros intestin.

Le *plexus lombo-aortique* se continue, en haut, avec le plexus cœliaque. En bas, il se jette sur les artères iliaques primitives, de là sur l'artère iliaque externe et va fournir les nerfs vaso-moteurs pour toutes branches collatérales et terminales qui naissent de ces artères, c'est-à-dire pour toutes les artères du petit bassin et du membre inférieur. Au point de bifurcation de l'artère iliaque primitive, une partie du plexus accompagne l'artère iliaque interne et pénètre, de chaque côté, dans le petit bassin pour constituer le *plexus hypogastrique*.

Entre les deux artères iliaques primitives, le plexus lombo-aortique se jette sur l'artère sacrée moyenne, pénètre avec elle dans le petit bassin et va s'unir au *plexus hypogastrique*.

Le sympathique sacré.

La portion sacrée du système nerveux sympathique est formée, de chaque côté de la ligne médiane, par quatre ganglions irréguliers, appelés *ganglions sacrés*, reliés les uns aux autres par des cordons intermédiaires. Cette chaine sacrée est située sur la face antérieure du sacrum, tout près de la ligne médiane, en dedans des trous sacrés antérieurs.

Le ganglion sacré supérieur est relié au dernier ganglion lombaire par un cordon intermédiaire. Du quatrième ganglion sacré part, de chaque côte, un filet nerveux qui descend sur la face antérieure du coccyx pour s'y terminer dans un petit ganglion médian : le *ganglion coccygien*. De ces ganglions sacrés et du ganglion coccygien partent des *branches anastomotiques*, des *branches vasculaires* et des *branches viscérales*.

Branches anastomotiques. Chaque ganglion sacré est relié à la branche antérieure du nerf sacré voisin par un rameau communicant.

Branches vasculaires et viscérales. Des ganglions sacrés et coccygien partent un grand nombre de filets nerveux qni se dirigent obliquement en haut, en avant et en dehors ; ils s'anastomosent fréquemment les uns avec les autres pour constituer le *plexus hypogastrique*.

Le *plexus hypogastrique* est situé dans l'excavation pelvienne, sur les côtés du rectum et de la vessie chez l'homme, sur les côtés du rectum, du vagin et de la vessie chez la femme. Il est formé :

1° par des branches nerveuses venant directement des ganglions sacrés et du ganglion coccygien ;

2° par des filets nerveux émanés directement, de chaque côté, du deuxième et du troisième nerf sacré, connus sous le nom de *nerfs érecteurs* ;

3° par la partie du plexus lombo-aortique qui se jette sur l'artère sacrée moyenne et sur l'artère iliaque interne ;

4° par des filets venant de la partie inférieure du plexus mésentérique inférieur (ou plexus hémorrhoïdal) ;

5° par des filets nerveux provenant des nerfs lombaires inférieurs. Ces filets descendent au-devant de la colonne lombaire en formant, de chaque côté, un nerf descendant, connu sous le nom de *nerf hypogastrique*, et qui se termine dans les ganglions du plexus hypogastrique.

Le plexus hypogastrique donne naissance à une série de plexus secondaires destinés à innerver les viscères renfermés dans l'excavation pelvienne. Pour atteindre ces viscères, les plexus accompagnent les artères qui leur sont destinées. Le plexus hypogastrique fournit donc, de chaque côté :

1° le *plexus hémorrhoïdal moyen ;*

2° le *plexus vésical ;*

3° le *plexus prostatique ;*

4° le *plexus caverneux* et

5° le *plexus séminal.*

Ces trois derniers plexus sont remplacés chez la femme par le *plexus utérin* et le *plexus vaginal.*

Littérature.

(1) Cajal : *Las Celulas del gran simpatico del hombre adulto.* Trabajos... Tome IV. 1905. — (2) Langley : *Preliminary account of the arrangement of the sympathetic nervous system, based chiefly on observations upon pilo-motor nerves.* Preceedings of the Royal Society, 1893. — *The arrangement of the sympathetic nervous system, based chiefly on observations upsn pilo-motor nerves.* Journal of Physiology, 1893. — *A short account of the sympathetic System.* Physiological Congres. Bern. 1895. — (3) Langendorff : *Ciliarganglion und Oculomotorius.* Pflüger's Archiv, 1894. — (4) Apolant : *Ueber das Ganglion ciliare.* Verhandl. der physiolog. Gesellsch. zu Berlin, 1894. — (5) Jacques : *Contribution à l'étude des nerfs du cœur,* Comptes-rendus de la Soc. de Biol., 1894. — *Recherches sur les nerfs du cœur chez la grenouille et les mammifères.* Journal de l'Anat. et de la phys., 1894. — (6) Heymans et Demoor : *Etude sur l'innervation du cœur des vertébrés à l'aide de la méthode de Golgi.* Mémoires couronnés de l'Acad. royale de méd. de Belgique, 1894.

Fini d'imprimer le 20 février 1906.

TABLE ALPHABÉTIQUE DES MATIÈRES

A

Achromatose 319
Acromégalie 57
Aile blanche externe 29
Aile blanche interne 28
Aile grise 29, 550
Alveus 758
Amiboïsme 228
Anse de l'hypoglose 424, 536
Anse de Vieussens 970
Anse de Wrisberg 559, 973
Anse du noyau lenticulaire 725
Appendices 229, 233
Aqueduc cérébral 11, 48
Aqueduc de Sylvius 11, 13, 48
Arachnoïde 132, 144
Arc réflexe 946
Archipallium 740, 771
Area medialis trigoni hypoglossi. . 28
Area plumiformis 28
Area postrema 30
Artères cérébelleuses 665
Artères cérébrales. 790
Artères de la moelle 415
Astrocytes 323
Avant-mur 103, 105, 725
Axe cérébro-spinal 1
Axodendrites 387

B

Bande diagonale de Broca 89, 98
Bandelette de Giacomini 85
Bandelette de l'uncus 85
Bandelette olfactive 100, 752
Bandelette optique 717
Bandelette semi-circulaire 52, 756
Bec du calamus 28
Bec du corps calleux 121
Bord falciforme 100, 101
Bourrelet du corps calleux 120
Bourrelets médullaires. 7
Boutons terminaux 183
Bras du pont 31
Bulbe de la corne postérieure. 68, 112, 128
Bulbe olfactif. 100, 745, 747
Bulbe rachidien 6

C

Calamus scriptorius 27
Calcar avis 69
Canal médullaire 7
Canal neural 7
Capsule externe 109
Capsule extrême 109
Capsule interne . . 106, 119, 120, 905
Capuchon nucléaire 273
Carrefour olfactif 100
Cavités sous-arachnoïdiennes . . 132
Cavités sus-arachnoïdiennes . 132, 133
Cavité subdurale 132, 133
Cellules amacrines 714
Cellules arkyochromes. 274
Cellules arkyo-stichochromes . . 274
Cellules caryochromes. 272
Cellules commissurales . . . 382, 389
Cellules de Betz 734
Cellules de Golgi 380
Cellules de Martinotti 732
Cellules de Purkinje 647
Cellules de neuroglie 401
Cellules des cordons . , . 381, 388
Cellules épendymaires 401
Cellules germinatives 151, 234
Cellules gryochromes 274

Cellules mitrales 748
Cellules radiculaires . . . 381, 385
Cellules satellites . . . , . 360
Cellules somatochromes . . . 272
Cellules stichochromes. . . . 274
Centre ovale de Flechsig . . . 376
Centre ovale de Vieussens . . . 113
Centres d'association . . . 743, 766
Centres de projection . . . 743, 766
Centre semi-ovale 113
Cerveau 6
Cerveau intermédiaire 10
Cerveau moyen 7, 9
Cerveau rhomboïdal 9
Cerveau terminal 10, 60
Cervelet 34, 637
Chaine sympathique 4, 959
Chainon cérébello-olivaire . . . 843
Chainon diencéphalo-cortical . . 887
Chainon médullo-cérébelleux . . 835
Chainon médullo-thalamique . . 824
Chainon olivo-thalamique . . . 843
Chainon rétino-diencéphalique . . 885
Chainon thalamo-cortical . . 844, 831
Champs corticaux myélogénétiques . 783
Chiasma optique 53, 717
Chromatolyse. 303
Chromolyse . . , ... 303
Chromolyse expérimentale . . . 320
Chromolyse physiologique . . . 320
Chromophylie 304
Chromophylise 303
Cingylum 761
Cinquième ventricule 123
Circonvolution ambiante . . . 102
Circonvolution angulaire . . . 76
Circonvolution centrale antérieure . 71
Circonvolution centrale postérieure . 74
Circonvolution de Broca . . . 73
Circonvolution de l'hippocampe . . 83, 755
Circonvolution de l'ourlet . . . 88
Circonvolution descendante. . . 86
Circonvolution de Retzius . . . 91
Circonvolution droite 80
Circonvolution du corps calleux . . 87
Circonvolution fasciolaire . . . 85
Circonvolution frontale ascendante . 71
Circonvolution frontale inférieure . 71
Circonvolution frontale moyenne . 71
Circonvolution frontale supérieure . 71
Circonvolution fusiforme . . . 81
Circonvolution godronnée . . . 89
Circonvolution intra-limbique . . 85
Circonvolution linguale . . . 82
Circonvolution marginale supérieure . 76
Circonvolution occipitale inférieure . 76
Circonvolution occipitale moyenne . 76
Circonvolution occipitale supérieure . 76
Circonvolution occipito-temporale externe 81
Circonvolution olfactive . . . 101
Circonvolution pariétale ascendante . 74
Circonvolution pariétale inférieure . 75
Circonvolution pariétale supérieure . 74
Circonvolution perforée . . . 100
Circonvolution rolandique . . . 92
Circonvolution semi-lunaire. . . 83, 102
Circonvolution sous-calleuse . . 86
Circonvolution supramarginale . . 76
Circonvolution temporale inférieure . 77, 81
Circonvolution temporale moyenne . 76
Circonvolution temporale polaire . 81
Circonvolution temporale supérieure. 76
Circonvolutions 6
Circonvolutions de passage . . . 73
Circonvolutions orbitaires . . . 80
Circulation de la moelle . . . 413
Circulation du cerveau intermédiaire. 711
Circulation du cerveau terminal . . 790
Circulation de l'isthme du rhombencéphale 690
Circulation du mésencéphale . . 690
Circulation du myélencéphale . . 525
Circulation du cervelet. . . . 665
Circulation du pont de Varole . . 581
Clava 27
Cloison transparente . . .123, 759, 761
Coin. 86
Colonne de Clarke . . . 333, 392
Colonne vésiculaire 333
Commissure antérieure. . 123, 740, 755. 770
Commissure de Forel 710
Commissure de Gudden . . . 718
Commissure de Meynert . . . 710
Commissure de Wernekink. . 676, 680
Commissure des cornes d'Ammon . 759
Commissure du cervelet . . . 652
Commissure grise 52
Commissure habénulaire . . . 54, 707
Commissure interammonique . . 759
Commissure molle. 52
Commissure moyenne 52
Commissure postérieure . . . 58, 708
Commissure supérieure . . . 54, 770
Cone de bifurcation 272
Cone de croissance 235
Cone d'origine 357
Cone de remplissage , . . . 273
Cone terminal. 18
Confluent cérébello-médullaire . . 144
Confluent des sinus 138
Confluent du chiasma 145
Confluent interpédonculaire . . 145
Confluent sous arachnoïdien . 132, 144
Confluent sous-arachnoïdien postérieur 45

Confluent spinal 144
Corde du tympan 596
Cordon antérieur 19
Cordon latéral 19
Cordon latéral du bulbe 25
Cordon postérieur 19, 356
Cordon rond 33
Cordons intermédiaires. . . . 4, 959
Corne d'Ammon . . . 70, 110, 129, 756
Corps bordant 123, 130
Corps calleux. 60, 120, 740, 770
Corps de Luys 706
Corps genouillé externe . . 52, 53. 706
Corps genouillé interne . . 47. 54, 706
Corps godronné 84, 89
Corps mamillaires. 56. 710
Corps opto-striés 105
Corps paraterminal 761
Corps pinéal 46. 54, 57, 707
Corps restiforme 505, 514, 652
Corps strié 14, 65, 103, 723, 724
Corps trapézoïde 568, 866
Crochet de la circonvolution de l'hippocampe 83
Couche des fibres sensitives. . . 499
Couche du Ruban de Reil . . 499, 573
Couche interolivaire 499
Couche limitante latérale . . . 350
Couche optique 50, 703
Couche réticulée d'Arnold . . . 757
Couronne rayonnante . . . 704, 743

D

Décussation de la calotte . . . 685
Décussation de Forel 686
Décussation de Meynert . . . 685
Décussation des pyramides 213, 351, 495, 911
Dégénérescence 246
Dégénérescence axonale . . . 320
Dégénérescence de Nissl . . . 320
Dégénérescence wallérienne 238, 252, 336
Diencéphale 10, 13. 48, 703
Dissociation syringomyélique . . 475
Dure-mère 132

E

Eminence collatérale 70, 130
Eminence de l'abducteur . . 33, 572, 587
Eminence de l'hypoglosse . . . 29
Eminence faciale 33, 572, 587
Eminence latérale de l'hypothalamus. 98
Eminence médiane . . . 32, 572, 587
Eminence ronde 32, 572
Eminence sacculaire 56
Entrecroisement des fibres médullo-thalamiques 499
Entrecroisement des pyramides 23, 351, 914
Encéphale 1
Epiphyse 46, 54, 707
Episphoerium. 725, 771
Epithalamus 14, 54, 707
Ergot de Morand 69. 112, 128
Espace épidural 134
Espace interpédonculaire . . . 45
Etat apyknomorphe 295
Etat chromophile 295
Etat moniliforme 229
Etat parapyknomorphe . . . 295
Etat perlé 229
Etat pyknomorphe . . . 295, 305
Evolution de la cellule nerveuse. . 289
Expérience de Stenson. . . . 375

F

Facial inférieur 588
Facial supérieur 588
Faisceau aberrant. 354, 686
Faisceau acoustico-cérébelleux . . 585
Faisceau antérieur propre . . . 343
Faisceau antéro-latéral superficiel . 349
Faisceau arqué 568, 672, 867
Faisceau arqué du cerveau . . . 741
Faisceau basal 725
Faisceau cérébelleux descendant 644, 659, 860
Faisceau cérébelleux latéral . . 342
Faisceau cérébello-bulbaire 645, 668, 670, 862, 936
Faisceau cérébello-nucléaire . . 660
Faieceau cérébello-protubérantiel 659, 662
Faisceau cérébello-spinal . . . 24, 342
Faisceau cérébello-vestibulaire . . 585
Faisceau cortico-protubérantiel . . 922
Faisceau cunéiforme 331
Faisceau de Burdach 19, 331
Faisceau de Flechsig . . . 342. 835
Faisceau de Goll 19, 331
Faisceau de Gowers-Loewenthal . 342, 394. 670, 840
Faisceau de Held. 867
Faisceau de Helweg . . . 395, 940
Faisceau de la calotte 6, 85. 710, 684, 929, 936
Faisceau de l'ourlet 741
Faisceau de Meynert . . . 707, 929
Faisceau de Munzer . 675, 680, 688, 886, 936
Faisceau denté 84, 89, 756
Faisceau des fibres cornu-commissurales. 376, 392
Faisceau de Turck . . . 340, 351
Faisceau de Vicq d'Azyr . . . 710
Faisceau de v. Monakow 317, 353, 684, 687
Faisceau di-mésencéphalo-spinal . 353
Faisceau en crochet . . 356, 644, 862, 936

Faisceau en croissant 355
Faisceau en virgule 376
Faisceau fondamental du cordon antérieur 342, 343
Faisceau fondamental du cordon latéral 343
Faisceau fondamental du cordon postérieur 376, 392
Faisceau géniculé 906
Faisceau grêle 331
Faisceau hétérogène . . 672, 840, 867, 935
Faisceau intermédio-latéral . . . 353
Faisceau latéral propre . . . 343
Faisceau longitudinal dorsal . . 687
Faisceau longitudinal inférieur . . 741
Faisceau longitudinal postérieur . 499, 567, 929, 937
Faisceau longitudinal prédorsal . . 685
Faisceau longitudinal supérieur . . 741
Faisceau mamillo-thalamique . . 710
Faisceau médullo-cérébelleux dorsal . 342, 392, 394, 840
Faisceau médullo-cérébelleux ventral 342, 842
Faisceau nucléo-cérébelleux . . 660
Faisceau olfactif 761
Faisceau olivaire 395
Faisceau olivo-spinal . . 645, 659, 940
Faisceau optique descendant . 685, 936
Faisceau optique occipital . . . 888
Faisceau ovale 897
Faisceau pédonculaire transverse 682, 719, 887
Faisceau pédonculo-mamillaire . 684, 710
Faisceau prépyramidal. . . . 353
Faisceau pyramidal 24, 903
Faisceau pyramidal antérieur . 340, 351, 911
Faisceau pyramidal croisé . . 351, 911
Faisceau pyramidal direct . . 353, 911
Faisceau pyramidal latéral . 340, 351, 911
Faisceau respiratoire 503
Faisceau rétro-réflexe 707
Faisceau rubro-spinal . 354, 687, 684, 935
Faisceau sacré dorso-médian . . 377
Faisceau septo-marginal . . . 377
Faisceau solitaire . . . 503, 554, 853
Faisceau strio-spinal 725
Faisceau strio-thalamique . . . 725
Faisceau sulco-marginal . . 340, 355
Faisceau superficiel de Hoche . . 377
Faisceau tecto-bulbaire. 685, 686, 688, 936
Faisceau tecto-bulbaire superficiel 675, 680
Faisceau tecto-protubérantiel 680, 688, 886
Faisceau thalamo-mamillaire . . 710
Faisceau triangulaire 860
Faisceau triangulaire prépyramidal . 353
Faisceau unciforme 741
Faisceau vestibulo-cérébelleux . . 657
Faisceau vestibulo-mésencéphalique 860, 932
Faisceau vestibulo-spinal 355, 570, 662, 857, 937
Faisceaux arqués supérieurs 39, 668. 676, 842
Fasciola cinerea 84, 85
Faux du cerveau 136
Faux du cervelet 34, 136
Fenêtre de la lame terminale . . 99
Fente de Bichat 70
Fibre post-ganglionnaire . . . 963
Fibre pré-ganglionnaire . , . 963
Fibres acoustico-spinales . - . 355
Fibres acoustiques 674
Fibres arciformes externes . 25, 502, 503
Fibres arciformes internes 500. 505, 516, 567
Fibres bulbo-cérébelleuses . . . 855
Fibres cérébello-olivaires . . . 517
Fibres commissurales longitudinales . 339
Fibres commissurales transversales . 339
Fibres cortico-protubérantielles . . 575
Fibres cortico-spinales. . . . 351
Fibres cortico-thalamiques . . . 743
Fibres de Martinotti 728
Fibres de Müller 714
Fibres de neuroglie 313
Fibres de Purkinje . . . 522, 578
Fibres de Remak 148
Fibres des voies pyramidales . . 495
Fibres endogènes 375
Fibres exogènes 375
Fibres gustatives 519, 854
Fibres intersegmentaires . . . 941
Fibres médullaires. 375
Fibres médullo-thalamiques. . . 567
Fibres mésencéphalo-spinales . . 354
Fibres mousseuses 661
Fibres nerveuses 148
Fibres nucléo-cérébelleuses. 509, 515. 655
Fibres olivaires 523
Fibres olivo-bulbaires 521
Fibres olivo-cérébelleuses 515, 517, 521, 524, 655
Fibres olivo-rubro-thalamiques . 667, 681
Fibres ponto-cérébelleuses 318, 566, 575, 580
Fibres proprio-spinales . . . 941
Fibres pyramidales homolatérales . 921
Fibres radiculaires 375
Fibres réticulo-cérébelleuses 503, 514, 580 654, 657, 855
Fibres réticulo-spinales 317, 354, 355, 516. 520, 674, 932, 937, 940
Fibres rubro-spinales . . . 317, 674
Fibres spino-spinales 941
Fibres tangentielles 735
Fibres tecto-mésencéphaliques . . 936
Fibres thalamo-corticales . . . 743
Fibres vestibulo-spinales . . . 317
Filet terminal. 16, 18

Fimbria 84, 123, 130
Fissure calcarine 67, 69
Fissure collatérale 70, 81
Fissure de l'hyppocampe . . . 69
Fissure de Sylvius 64
Fissure interhémisphérique. . . 60
Fissure limbique 746
Fissure longitudinale du cerveau . 60
Fissure occipitale horizontale . . 67, 69
Fissure pariéto-occipitale . . . 66
Fissure perpendiculaire externe . . 66, 68
Fissure perpendiculaire interne . . 66, 68
Fissure rhinique 70
Flocculus 36
Forceps major 68
Formation articulaire 331
Fornix 746
Fornix longus. 761
Fosse de Sylvius 66
Fosse interpédonculaire . . . 45
Fossette du trijumeau 33
Fossette du vague. 29
Fossette inférieure 29
Fossette supérieure 33
Funiculus separans 30

G

Ganglion. 4
Ganglion basal 768
Ganglion cervical inférieur . . . 970
Ganglion cervical moyen . . . 969
Ganglion cervical supérieur. . . 968
Ganglion ciliaire 617, 618
Ganglion commissural 554
Ganglion coccygien 976
Ganglion d'Andersch 562
Ganglion d'Arnold . . . 635, 969
Ganglion de Corti. . . . 583, 865
Ganglion d'Ehrenritter . , . 562
Ganglion de Gasser . . 610, 615, 876
Ganglion de l'habénula. . . 52, 707
Ganglion de Scarpa 583
Gangliqn de Wrisberg 971
Ganglion ectomamillaire . . . 683
Ganglion géniculé 595
Ganglion intercarotidien . . . 969
Ganglion interpédonculaire. . . 678
Ganglion intervertébral . . . 20
Ganglion jugulaire . . . 553, 562
Ganglion olfactif . . . . . , 889
Ganglion ophthalmique . . 617, 618
Ganglion otique 635
Ganglion pétreux 560
Ganglion plexiforme 554
Ganglion semi-lunaire . . . 610, 615
Ganglion sous-maxillaire . . 634. 636
Ganglion phénoïdal supérieur . 756, 759
Ganglion sphéno-palatin . 625, 626, 628
Ganglion spinal 19, 356, 420
Ganglion spiral 583, 865
Ganglion sublingual 634
Ganglion supérieur 560
Ganglion vestibulaire 583
Ganglions de la base 51, 105
Ganglions intervertébraux . . . 19, 420
Ganglions subcorticaux . . . 105
Ganglions sympathiques . . . 960
Genou du facial 571, 595
Glande pinéale 46, 54
Glomérule initial 358
Glomérules olfactifs . . . 748, 749
Gouttière médullaire 7
Gouttière neurale 7
Grand lobe limbique 88
Grand pied d'hippocampe . . . 129
Granulations de Pacchioni . . 139, 145

H

Habénula 52
Hémisphères cérébelleux . . . 6
Hémisphères cérébraux . . . 6
Hypophyse 56, 57, 710
Hyposphoerium 725, 771
Hypothalamus 14, 54, 709

I

Indusium gris. . , ... 89, 113
Infundibulum. 55, 710
Innervation de l'estomac . . . 546
Innervation du cœur 546
Innervation du larynx 546
Insula de Reil 65, 70
Involution de la cellule nerveuse . 289
Isthme de l'encéphale 6
Isthme du rhombencéphale 6, 10, 13, 37, 667

L

Lacs sanguins 139
Lacunes veineuses 139
Lame choïdienne épithéliale . . 143
Lame terminale 56. 99
Lame terminale embryonnaire . . 10
Lamina affixa. 52, 59, 115, 123
Lamina choroidea 85
Lemniscus 567
Lemniscus latéral . . . 39, 573, 667, 676
Lemniscus médian . . . 577, 828
Lésions primitives 319
Lésions secondaires 319
Ligament dentelé 133

Ligne de Poirier 95
Ligne occipitale 95
Ligne rolandique 95
Ligne sylvienne 95
Ligula 30, 43
Limbe de Giacomini 85
Limon insulae 100, 101
Liquide encéphalo-rachidien . . 132
Lobe de l'insula de Reil . . . 79
Lobe frontal 70, 71
Lobe limbique de Broca . . . 88
Lobe médian 34
Lobe occipital 70, 75
Lobe olfactif 745, 754
Lobe orbitaire 80
Lobe pariétal. 70, 74, 75
Lobe pyriforme 746, 755
Lobe temporal 70, 73, 76
Lobe temporo-occipital. . . . 81
Lobule du pneumogastrique. . . 36
Lobule paracentral 87
Lobule quadrilatère 87
Localisations motrices médullaires . 476
Localisations motrices radiculaires . 470
Localisations sensitives médullaires . 475
Localisations sensitives radiculaires . 468
Locus coeruleus 34, 575
Loge de Meckel 615
Loi de la position excentrique . . 350
Loi de Waller 238, 245
Lyre 123

M

Membrane obturatrice 43
Méninges 132
Mésencéphale. 9, 13. 45, 178
Métathalamus. 14, 53. 706
Métencéphale. 10, 13, 31, 565
Méthode de Flechsig 346
Méthode de Golgi. 159
Méthode de Marchi 340
Méthode de Nissl 270
Moelle allongée 6, 490
Moelle épinière 1, 16
Mouvements automatiques . . . 410
Mouvements réflexes . . 410. 847, 945
Mouvements volontaires . . . 410
Myélencéphale 6, 10, 12, 23

N.

Néopallium . , ... 740, 771
Nerf accesssoire de Willis . . 494, 538
Nerf accessoire du cutané brachial interne. 436
Nerf acoustique 583
Nerf alvéolaire inférieur . . .
Nerf anal. 457
Nerf ano-coccygien 467
Nerf auriculaire principal . . . 426
Nerf auriculo-temporal. . . . 631
Nerf axillaire 441
Nerf buccal 630
Nerf carotidien 968
Nerf circonflexe 441
Nerf clitoridien 457
Nerf coccygien 465
Nerf cochléaire 583
Nerf crural 451
Nerf cubital 436
Nerf cutané brachial interne . . 436
Nerf cutané dorsal de l'avant-bras . 440
Nerf cutané dorsal du pied . . . 462
Nerf cutané du cou 427
Nerf cutané externe de la cuisse. . 448
Nerf cutané externe du radial . . 440
Nerf cutané fessier supérieur . . 445
Nerf cutané interne de la cuisse . . 451
Nerf cutané interne du radial . . 439
Nerf cutané latéral du mollet . . 461
Nerf cutané palmaire 432
Nerf cutané péronnier 461
Nerf cutané postérieur de la cuisse . 459
Nerf cutané postérieur du bras . . 439
Nerf de Cyon. 558
Nerf de l'équilibre . . . 855, 856, 863
Nerf dentaire inférieur 631
Nerf dépresseur du cœur . . . 558
Nerf dorsal de la verge. . . . 457
Nerf dorsal du clitoris 457
Nerf du canal ptérygoïdien . . . 627
Nerf du muscle coccygien . . . 457
Nerf du muscle de l'étrier . . . 596
Nerf du muscle obturateur interne . 457
Nerf du muscle ptérygoïdien . . 631
Nerf du muscle quadriceps crural . 452
Nerf du muscle releveur de l'anus . 457
Nerf du muscle sous-clavier. . . 429
Nerf du muscle stylo-pharyngien. . 598
Nerf des muscles triceps et anconé . 439
Nerf ethmoïdal 618
Nerf facial 586
Nerf facial inférieur 588
Nerf facial supérieur 588
Nerf fessier inférieur 459
Nerf fessier supérieur 459
Nerf frontal 616
Nerf génito-crural. 448
Nerf glosso-pharyngien. . . 560, 852
Nerf grand abdominal 447
Nerf grand hypoglosse. 529
Nerf grand pétreux profond. . . 564
Nerf grand pétreux superficiel . 564, 595

Nerf grand sciatique 459
Nerf grand splanchnique . . . 972
Nerf grand sous-occipital . . . 422
Nerf hémorrhoïdal. 457
Nerf honteux commun 457
Nerf ilio-hypogastrique . . . 447
Nerf ilio-inguinal 447
Nerf incisif 631
Nerf inguinal externe 448
Nerf inguinal interne 448
Nerf inguino-cutané 448
Nerf intermédiaire de Wrisberg. 601, 852
Nerf interrosseux antérieur . . . 432
Nerf interrosseux postérieur. . . 441
Nerf lacrymal. 616
Nerf laryngé inférieur . . . 555, 558
Nerf laryngé moyen 557
Nerf laryngé supérieur. . . . 557
Nerf lingual 632
Nerf lombo-dorsal. 447
Nerf lombo-inguinal 450
Nerf lombo-sacré 447, 450
Nerf mandibulaire. 628
Nerf massétérin 628
Nerf masticateur 631
Nerf maxillaire inférieur . . . 628
Nerf maxillaire supérieur . . . 623
Nerf médian 431
Nerf mentonnier 631
Nerf musculo-cutané 430
Nerf musculo-cutané de la jambe . 461
Nerf musculo-cutané externe de la jambe 451
Nerf nasal 617
Nerf naso-cilaire 617
Nerf naso-lobaire 618
Nerf naso-palatin de Scarpa. . . 627
Nerf obturateur 451
Nerf oculo-moteur commun. . . 694
Nerf oculo-moteur externe . . . 604
Nerf olfactif 764, 889
Nerf ophtalmique de Willis . . 616
Nerf optique 712
Nerf pathétique 676, 692
Nerf pédieux 463
Nerf pénien 457
Nerf périnéal 457
Nerf péronier. 460
Nerf péronier commun 460
Nerf péronier profond 462
Nerf péronier superficiel . . . 462
Nerf petit abdominal 447
Nerf petit occipital. 426
Nerf petit pétreux profond . . . 564
Nerf petit pétreux superficiel . 564, 596
Nerf petit sciatique 549
Nerf petit sous-occipital . . . 422
Nerf petit splanchnique . . . 972
Nerf pétreux profond 595
Nerf pétreux superficiel . . . 595
Nerf sous-occipital. 422
Nerf pharyngien 627
Nerf phrénique 424
Nerf plantaire externe 466
Nerf plantaire interne 465
Nerf pneumo-gastrique . . . 547, 851
Nerf ptérygo-palatin 627
Nerf radial 438
Nerf radial profond 441
Nerf radial superficiel 440
Nerf récurrent 555, 558
Nerf récurrent d'Arnold . . . 140
Nerf respiratoire 429
Nerf saphène externe 464
Nerf saphène interne 453
Nerf saphène péronier. . . . 461
Nerf saphène tibial 464
Nerfs abdominaux. 446
Nerfs cardiaques 558, 970
Nerfs cérébraux 1
Nerfs cérébro-spinaux 1
Nerfs cervicaux 422
Nerfs ciliaires 618, 619
Nerfs collatéraux palmaires. . . 433
Nerfs collatéraux plantaires . . 465
Nerfs craniens 1
Nerfs dentaires 625
Nerfs de Lancisi . . . 84, 89, 113, 761
Nerfs digitaux communs . . . 432
Nerfs digitaux palmaires communs 432, 438
Nerfs digitaux plantaires . . . 465
Nerfs dorsaux. 441
Nerfs erecteurs 457
Nerfs inguinaux 446
Nerfs intercostaux. 443
Nerfs lombaires 445
Nerfs nasaux postérieurs . . . 627
Nerf sous-trochléaire 618
Nerfs œsophagiens 555
Nerfs palatins 627
Nerfs pectoraux 429
Nerfs pharyngiens. 457
Nerfs rachidiens 1
Nerfs sacrés 454
Nerf scapulaire supérieur . . . 429
Nerf sciatique 459
Nerf sciatique poplité externe . . 460
Nerf sciatique poplité interne . . 463
Nerfs sous-orbitaires 626
Nerfs sous-scapulaires 429
Nerf spermatique externe . . . 450
Nerfs spinaux. 1, 419
Nerfs sphéno-palatins . . . 625, 627
Nerfs sus-claviculaires. . . . 427
Nerfs sus-orbitaires 616
Nerfs vasculaires 959

Nerfs viscéraux 959
Nerf temporal profond 631
Nerf temporal superficiel . . . 631
Nerf temporo-malaire 623
Nerf thoracique antérieur . . . 429
Nerf thoracique latéral. . . . 429
Nerf thoracique postérieur . . . 429
Nerf tibial 463
Nerf tibial antérieur 462
Nerf trijumeau 609
Nerf tympanique 563
Nerf vague 547
Nerf vestibulaire 583, 948
Nerf vidien 627
Nerf zygnomatique 623
Neuroblaste 152, 235, 322
Neurofibrilles. 149
Neuroglie 320, 401
Neurones 164
Neurones intercalaires. . . . 947
Neurones mixtes 339
Neurones neutres 339
Neurosomes 180
Neurotropisme 259
Nids de Held. 871
Noyau accessoire de l'acoustique 518, 865
Noyau accessoire du trijumeau . . 610
Noyau à grosses cellules . . . 355
Noyau ambigu . . . 511, 515, 546
Noyau arciforme 505, 508
Noyau caudé 103, 104, 723
Noyau central 567
Noyau de Bechterew . . . 585, 857
Noyau de Darkschewitsch . . . 695
Noyau de Deiters. . . 355, 585, 857
Noyau d'Edinger-Westphal . . 695
Noyau de la capsule interne . . 706
Noyau de Perlia 695
Noyau de Van Gehuchten . . . 605
Noyau dorsal de Stilling. . 333, 392
Noyau du champ de Forel . . 706
Noyau du corps trapézoïde . . 865, 870
Noyau du facial 586
Noyau du faisceau de Burdach 27, 497, 512
Noyau du faisceau de Goll 27, 366, 497, 511
Noyau du faisceau solitaire 503, 515, 553, 554
Noyau du lemniscus latéral. . 674, 867
Noyau intercalé 29, 517
Noyau latéral. 509, 573
Noyau lenticulaire. . . 101, 105, 723
Noyau masticateur . . . 572, 610
Noyau moteur dorsal du vague . 515. 549
Noyau moteur ventral du vague . . 549
Noyau pneumospinal 542
Noyau principal de trijumeau . . 610
Noyau pyramidal , ... 504
Noyau rouge 684, 706
Noyau spinal du nerf vestibulaire . 515
Noyau spinal du trijumeau . . . 614
Noyau supérieur du faisceau longitudinal postérieur 930
Noyau sympathique de la moelle allongée 559
Noyau vago-spinal 542
Noyau vestibulaire 857
Noyaux dentelés 643, 644
Noyaux dentelés accessoires . . 643
Noyaux de Stilling 643
Noyaux du pont 524, 565
Noyaux du toit 643, 645
Noyaux extra-ventriculaires . . 104
Noyaux intra-ventriculaires. . . 104
Noyaux segmentaires 487
Nucleus incertus 33

O

Obex 30
Oeil pariétal 54
Olive accessoire externe . . . 504
Olive accessoire interne . . . 504
Olive bulbaire 25
Olive cérébelleuse. . , . . 643
Olive inférieure 506
Olive supérieure 567, 865
Organes de l'équilibre . . . 855, 863
Origine apparente. 420
Origine réelle. 420

P

Pallium 14, 119, 723. 725
Pallium d'association 771
Pallium de projection 771
Pallium olfactif 770
Pallium visuel 770
Paralysie de Duchenne. . . . 471
Paralysie obstrétricale 471
Paralysie radiculaire 470
Paraxones 387
Pédoncules cérébraux 45, 681
Pédoncules cérébelleux inférieurs 27. 514, 656
Pédoncules cérébelleux moyens . 31, 657
Pédoncules cérébelleux supérieurs 37, 652, 657. 667
Pédoncules du corps calleux . . 89, 98
Pédoncules du corps mamillaire . . 710
Pédoncules du corps pinéal. . . 54, 707
Petit hippocampe 112, 128
Pied du pédoncule cérébral. . . 682
Pie-mère 132. 140
Pigment 287
Plancher du quatrième ventricule . 40
Plaque médullaire. 7
Plasticité des neurones. . . . 228

Plexus aortique abdominal . . . 973
Plexus aortique thoracique . . . 972
Plexus brachial 427
Plexus bronchique 558
Plexus cardiaque 970
Plexus carotidien externe . . . 969
Plexus carotidien interne . . . 968
Plexus caverneux 968
Plexus cervical 423
Plexus choroïde du quatrième ventricule 43, 44
Plexus choroïdes 143
Plexus coccygien 466
Plexus coeliaque 973
Plexus coronaire 971
Plexus dentaire supérieur . . . 626
Plexus diaphragmatique . . . 975
Plexus hépatique 975
Plexus hypogastrique 676
Plexus hémorrhoïdal 976
Plexus honteux , ... 456, 457
Plexus intercarotidien 969
Plexus ischiatique 456, 458
Plexus lombaire 446
Plexus lombo-aortique 975
Plexus mésentérique supérieur . . 975
Plexus mésentérique inférieur . . 975
Plexus œsophagien 558
Plexus pharyngien 557
Plexus prostatique 976
Plexus rénal 975
Plexus sacré 445
Plexus sacré postérieur . . . 466
Plexus sacro-coccygien . . . 466
Plexus séminal 977
Plexus solaire. 973
Plexus splénique 975
Plexus spermatique 975
Plexus surrénal 975
Plexus utérin 977
Plexus vaginal 977
Plexus vésical 976
Pli courbe 76
Pli de passage 73
Pli marginal 75, 76
Pli sourcilier 73
Pli unciforme. 83
Pôle de Broca 80
Pôle de l'insula 80
Pôle frontal 80
Pôle occipital. 75
Pôle temporal 81
Polygone de Willis 794
Pont de Varole 6, 565
Ponticulus 30, 43
Précoin 87
Pressoir d'Hérophile 809
Prosencéphale 8
Protoplasme des cellules nerveuses . 291
Protubérance annulaire 6, 31
Psaltérium 123, 740, 759, 760
Pulvinar 53
Pyramide du bulbe . . 24, 495, 498

Q.

Quatrième ventricule . . 11, 13, 27, 40
Queue de cheval 21

R.

Racine cérébelleuse du trijumeau . 660
Racine cérébrale, descendante ou motrice du trijumeau 611
Racine descendante du glosso-pharyngien et du vague . . . 554, 562
Racine descendante du trijumeau 492, 613
Racine descendante du nerf vestibulaire 586
Racines olfactives 100
Radiations olfactives 761
Radiations optiques 888
Rameau anastomotique de Jacobson . 563
Rameau auriculaire du vague . . 557
Rameau auriculaire postérieur . . 598
Rameau cutané palmaire 432
Rameau cutané plantaire 405
Rameau du stylo-hyoïdien et du digastrique 598
Rameau méningé du nerf maxillaire inférieur 629
Rameau méningé moyen du trijumeau 623
Rameau mylo-hyoïdien 631
Rameau récurrent méningé de l'hypoglosse 535
Rameau récurrent méningé du vague. 557
Rameau sublingnal 634
Rameau temporal profond antérieur . 630
Rameau temporal profond postérieur. 630
Rameaux bronchiques 558
Rameaux cardiaques 558
Rameaux communicants 5, 959
Rameaux dentaires inférieurs et postérieurs 631
Rameaux œsophagiens. 557
Rameaux pharyngiens 557
Récessus de l'infundibulum. . . . 55
Récessus du corps pinéal 57
Récessus optique 56
Réflexes abdominaux 950
Réflexe achilléen 951
Réflexes cutanés 952, 953
Réflexe crémastérien 950
Réflexe épigastrique 950

Réflexe palpébral 946
Réflexe pharyngien 946
Réflexe plantaire 950
Réflexe rotulien 951
Réflexes tendineux . . . 951, 954
Région acoustique 29
Région de la calotte . . . 574, 683
Région du lemniscus latéral . 668, 669
Région des tubercules quadrijumeaux 46, 687
Région sous-optique 711
Région sous-thalamique . . . 14, 706
Région vestibulaire 29, 857
Renflement cervical 17
Renflement lombaire 18
Réseau diffus de Golgi. 161
Réseau de Gerlach 158
Réseau péricellulaire 182
Repli unciforme 83
Rétine 712
Rhinencéphale . . . 14, 102, 725, 745,
Rhombencéphale 9, 13
Ruban de Reil 39

S.

Saccus vasculosus. 56
Scissure interhémisphérique . . 60
Septum lucidum 123, 761
Septum médian postérieur 329
Septum paramédian postérieur . . 331
Signe de Babinski 954
Sillon basilaire 31
Sillon calloso-marginal. 86
Sillon central 66, 80
Sillon circonférentiel de Vic d'Azyr . 35
Sillon circulaire de Reil 80
Sillon choroïdien 51
Sillon crucial 80
Sillon dentato-fasciolaire 85
Sillon de Monro 14, 48
Sillon de Rolando. 66
Sillon droit 80
Sillon du corps calleux. 86
Sillon fimbrio-godronné 84
Sillon frontal inférieur 71
Sillon frontal supérieur. 71
Sillon fronto-marginal 80
Sillon hypothalamique 14, 48
Sillon interbrachial 681
Sillon interpariétal 73
Sillon latéral du mésencéphale . . 47
Sillon limitant 11
Sillon neural 7
Sillon occipital inférieur 76
Sillon occipital latéral 76
Sillon occipital supérieur 76
Sillon occipital transverse 76
Sillon occipito-temporal 81
Sillon olfactif 80
Sillon paracentral 87
Sillon parallèle 76
Sillon parolfactif postérieur. . . . 100
Sillon postcentral 73
Sillon postrolandique 73
Sillon précentral 71
Sillon prérolandique 71
Sillon sous-pariétal 87
Sillon temporal inférieur 81
Sillon temporal moyen 76
Sillon temporal supérieur 76
Sillons 6
Sillons accessoires 62
Sillons atypiques 62
Sillons complets 62, 64
Sillons constants 61
Sillons incomplets. 62
Sillons inconstants 62
Sillons orbitaires 80
Sillons primaires 62,64
Sillons principaux 64
Sillons secondaires 71
Sillons tertiaires 91
Sillons transitoires 63
Sillons typiques 61
Sinus caverneux 808
Sinus coronaire 809
Sinus de la dure-mère 807
Sinus droit 139
Sinus latéral 137
Sinus longitudinal inférieur . . . 138
Sinus longitudinal supérieur . . . 138
Sinus occipital latéral 136
Sinus occipital transverse 809
Sinus pétreux inférieur. 809
Sinus pétreux supérieur 137
Sinus sagittal inférieur 809
Sinus sagittal supérieur 809
Sinus transverse 809
Sphère auditive 743, 776
Sphère olfactive . . 743, 762, 775, 889
Sphères sensorielles 743
Sphères sensorielles primairs . . 783
Sphère tactile 743, 775
Sphère visuelle 743, 776
Spongioblaste 322
Strie de Baillarger 726, 735
Strie de Gennari 726, 735
Strie de Vicq d'Azyr 726, 735
Strie longitudinale latérale 89
Strie longitudinale médiane 89
Stries acoustiques 27, 518
Stries médullaires 27, 518, 873
Stries médullaires de la couche optique
52, 707, 755
Stries olfactives 100
Strie terminale 52, 108, 756

Subiculum 758
Substance gélatineuse . . 331, 379, 386
Substance grise centrale . . . 395
Substance interpédonculaire . . 710
Substance noire de Soemmering . . 682
Substance perforée antérieure . . 98, 100
Substance perforée latérale . . . 98
Substance perforée postérieure . . 45
Substance réticulaire grise . . 498, 511
Substance spongieuse 379
Sympathique 4, 959
Synapis 946
Système cérébello-vestibulaire . . 656

T

Taches acoustiques 856
Taenia 30, 43
Taenia pontis. 31, 39
Télencéphale 10, 13, 14, 723
Télencéphale apallique. . . . 769
Télencéphale pallique 770
Télencéphale primitif . , . . 769
Télencéphale secondaire . . . 770
Tente du cervelet 34, 136
Territoires intermédiaires . . . 785
Territoires précoces 783
Territoires primordiaux . . . 783
Territoires tardifs 785
Territoires terminaux 785
Tête du noyau caudé 105
Thalamencéphale 14, 50, 703
Thalamus 14, 50, 703
Théorie d'Apathy 173
Théorie de Bethe 187
Théorie de Held 180
Théorie de la métamérie spinale. . 475
Théorie de la polarisation dynamique 170. 207
Théorie de Nissl 192
Théorie histologique du sommeil . 225
Tige pituitaire 56
Tige tigrolyse 203
Toile choroïdienne. . . 42, 58, 118, 141
Toit du quatrième ventricule . . 42
Tonus musculaire 957
Tonus nerveux 957
Treizième nerf cérébral . . . 602
Triangle de Gombault et Philippe . 377
Trigone cérébral . . . 108, 122, 759
Trigone de l'habénula 707
Trigone de l'hypoglosse . , . 28
Trigone du vague 29. 550
Trigone interpédonculaire . , . 45
Trigone olfactif 100, 753
Troisième œil des vertébrés. . . 54
Troisième ventricule . . 11, 14. 51, 54
Tronc basilaire 793
Trou de Luschka 43, 45
Trou de Magendie. 45, 144
Trou de Monro 11, 53, 59
Trou interventriculaire. . . . 11, 53
Tubercule acoustique 29
Tubercule antérieur 53
Tubercule cendré 55
Tubercule du faisceau de Burdach . 27
Tubercule latéral 518, 865
Tubercules quadrijumeaux . . 46, 687
Tuberosité olfactive 100

U

Uncus 109
Unité embriologique du neurone . 255
Unité physiologique 243
Unité trophique 244

V

Valvule de Tarin 36
Valvule de Vieussens 36, 35
Veine anastomotique de Trolard . 806
Veine basilaire 803
Veine cérébrale 802
Veine de Galien 807
Veine de l'insula de Reil . . . 803
Veine du corps strié 52
Veine du trou ovale 811
Veine émissaire de Santorini . . 811
Veine terminale 52, 108
Veines cérébelleuses 667
Veines cérébrales 802
Veines diploïques 811
Veines méningées 810
Veines radiculaires 418
Velum terminale de Aeby . . . 85, 123
Ventricule du mésencéphale . . 48
Ventricule latéral 11, 14, 124
Ventricule médian. 51
Ver . . , ... 34
Ver inférieur 35
Ver supérieur. 34
Vésicule cérébrale antérieure . . 8
Vésicule cérébrale moyenne . . 8
Vésicule cérébrale postérieure . . 9
Vésicules cérébrales primitives . . 8
Vésicules hémisphériques . . . 10
Vésicules optiques primaires . . 9
Villosités arachnoïdiennes . . . 145
Virgule de Schultze 376
Voie acoustique dorsale . . 866, 871
Voie acoustique périphérique . . 865
Voie acoustique ventrale . . . 866
Voie centrale de la sensibilité cutanée 833
Voie centrale de la sensibilité musculaire 824
Voie centrale du trijumeau . . 494, 519
Voie cérébello-ponto-spinale . . 577

Voie cérebro-cérébelleuse . . . 922
Voie cortico-ponto-cérébelleuse . 567, 923
Voie cortico-spinale 903
Voie longitudinale péri-épendymaire 687, 876
Voie médullo-cérébello-thalamo-corticale 833
Voie médullo-thalamo-corticale . . 824
Voie motrice centrale . . , . 24
Voie motrice cérébelleuse . . . 921
Voie motrice cortico-bulbaire . . 911
Voie motrice cortico-mésencéphalique 907
Voie motrice cortico-protubérantielle. 909
Voie motrice principale . . . 903
Voie motrice secondaire . . . 921
Voie musculo-corticale 831
Voie olfactive basale 755
Voie olivo-rubro-thalamique . . 644
Voie optique 885
Voie optique centrale 885
Voie optique diencéphalo-corticale . 718
Voie optique métathalamo-corticale . 888
Voie optique périphérique . . . 885
Voie optique réflexe . . , . 718
Voie optique thalamo-corticale . . 888
Voie pyramidale 24
Voie sensitive bulbo-thalamique. . 519
Voie sensitive cérébelleuse . . . 833
Voie sensitive périphérique. . . 821
Voie sensitive principale . . . 824
Voie sensitive secondaire . . . 833
Voie sphéno-ammonique . , 759, 763
Voie tégumento-corticale . . . 845
Voie thalamo-corticale . . 831, 844, 883
Voies acoustiques . , ... 865
Voies ascendantes. 818
Voies ascendantes d'origine bulbaire. 851
Voie ascendantes d'origine bulbo-protubérantielle 855
Voies ascendantes d'origine diencéphalique 928
Voies ascendantes d'origine médullaire 821
Voies ascendantes d'origine télencéphalique . . . , . . 888
Voies cochléaires 865
Voies cortico-médullaires . . . 903
Voies courtes. . . . 339, 845, 941
Voies descendantes 896
Voies descendantes d'origine bulbaire 940
Voies descendantes d'origine corticale 897
Voies descendantes d'origine diencéphalique . , ... 928
Voies descendantes d'origine médullaire 940
Voies descendantes d'origine mésencéphalique 935
Voies descendantes d'origine métencéphalique 936
Voies longues 339, 824
Voies motrices centrales . . . 903
Voies olfactives 888
Voies optiques 885
Voies réflexes. 943
Voies vestibulaires 855
Voile gris 89, 113
Voûte à trois piliers . . . 108. 122

Z

Zone de Westphal . . . 376, 475
Zone des centres d'association . . 775
Zone des centres de projection . . 775
Zone des fibres cornu-commissurales. 376
Zone marginale de Lissauer. . .331.386
Zone mélangée antérieure du cordon latéral 350
Zone motrice 904
Zone motrice de Charcot . . . 904
Zone perforée latérale 93
Zone pyramidale antérieure. 340, 350, 354
Zone pyramidale latérale . 341, 350, 353
Zone radiculaire 366, 369
Zone ventrale des cordons postérieurs 376, 392
Zones centrales 785
Zones corticales myélogénétiques . 785
Zones intermédiaires 785
Zones marginales 785

TABLE GÉNÉRALE DES MATIÈRES

Système nerveux cérébro-spinal

Division anatomique 6
Division embryologique 6

I

Etude macroscopique

I. La moelle épinière 18
II. Le myélencéphale 23
III. Le métencéphale 31
Protubérance annulaire. 31
Cervelet. 34
IV. L'isthme du rhombencéphale 37
Le quatrième ventricule 40
V. Le mésencéphale 45
VI. Le diencéphale 48
Thalamencéphale. 50
Thalamus. 50
Métathalamus 53
Epithalamus 54
Hypothalamus 54
Troisième ventricule 54
VII. Le télencéphale. 60
A. Conformation externe du télencéphale 60
Sillons primaires 64
Sillons secondaires 71
Sillons tertiaires 91
Topographie cranio-encéphalique 94
Base du cerveau 96
Le rhinencéphale 102
B. Conformation interne du télencéphale 102
Le corps strié 103
Etude d'une série de coupes frontales 105
Etude d'une série de coupes horizontales 113
Le pallium 119
Le ventricule latéral 124

VIII. Les enveloppes de l'axe cérébro-spinal 132
La dure-mère 132
La pie-mère 140
L'arachnoïde 144

II

Etude microscopique

I. Les éléments nerveux 148
A. Fibres nerveuses 148
B. Cellules nerveuses 151
1° *Conformation externe* . . . . . .
Cellules unipolaires 152
Cellules bipolaires 157
Cellules multipolaires 157
Morphologie et physiologie des prolongements . . . 158
Théorie de la polarisation dynamique 170
Anastomoses intercellulaires 172
Théorie de Apathy 173
Thérie de Held 180
Réseau péricellulaire 182
Boutons terminaux 183
Théorie de Bethe 187
Théorie de Nissl 192
Sens réel de la conductibilité nerveuse 199
Mode d'articulation des éléments nerveux 204
Expérience fondamentale de Bethe 208
Corps cellulaire 213
Amiboïsme des cellules nerveuses 224
Les appendices. 226
L'état perlé et l'état moniliforme 228
Origine des éléments nerveux. 234
Cellules germinatives 234
Neuroblastes 235
Neurones 236
Loi de His. 238
La doctrine des neurones 241
Unité anatomique du neurone. 241
Unité physiologique. 243
Unité trophique. 244
La loi de Waller 244
Dégénérescence wallérienne directe et dégénérescence wallérienne indirecte 252
Cause de la dégénérescence 252
Unité embryologique du neurone 255
Origine caténaire des fibres nerveuses 256
Neurotropisme 259
Sutures nerveuses 260
Autorégénération des nerfs 262

2° *Conformation interne.*

a) Structure du protoplasme cellulaire 270
Partie chromophile
Méthode de Nissl 271
Partie non chromophile
Méthode de Bethe 277
Méthode de Donaggio 279
Méthode de Bielschowsky 281
Méthode de Joris 281
Méthode de Cajal 281
Canalicules intra-cellulaires 283
Pigment 287
b) Structure du noyau 288
c) Involution et évolution de la cellule nerveuse 289
d) Modifications dans les états fonctionnels 294
Partie chromophile 294
Partie non chromophile 300
e) Modifications lors de la lésion de l'axone 302
α. Neurones moteurs périphériques
Partie chromophile 302
Chromolyse 303
Partie non chromophile 310
β. Neurones sensibles périphériques 313
Section du prolongement cellulipète . . . 313
Section du prolongement cellulifuge . . . 316
γ. Neurones des centres 317
f) Modifications dues aux troubles circulatoires, aux empoisonnements, aux intoxications 319
Lésions primitives et lésions secondaires 319
Chromolyse physiologique et chromolyse expérimentale 320
II. Les éléments de Neuroglie 320
Valeur fonctionnelle de la Neuroglie 325

I.

La moelle épinière.

Structure interne de la moelle épinière. 330
Série de coupes transversales 330
A. Les éléments nerveux de la substance blanche 335
Topographie de la substance blanche
a) par la méthode des dégénérescences 339
Méthode de Marchi 340
b) par la méthode de Flechsig 344
Loi de la position exentrique des voies longues . . 350
Origine des fibres des zones pyramidales 350
Zone pyramidale latérale 353
Zone pyramidale antérieure 354
Origine des fibres des cordons postérieurs 356
Cellules des ganglions spinaux 356
Fibres radiculaires ascendantes 365
Fibres radiculaires descendantes 372
Fibres endogènes 375

B. Les éléments nerveux de la substance grise 379
a) Cellules nerveuses 380
Cellules radiculaires 385
Cellules funiculaires. 388
Origine des fibres du faisceau fondamental antéro-latéral 391
Origine des fibres du faisceau fondamental postérieur . 392
Origine des fibres du faisceau de Flechsig . . . 392
Origine des fibres du faisceau de Gowers . . . 394
Substance grise centrale 395
Substance gélatineuse de Rolando 396
b) Fibrilles nerveuses 396
C. Les éléments de Neuroglie 401
D. Architecture générale de la moelle 408

Circulation de la moelle épinière.

Circulation artérielle. 413
Circulation veineuse 418

Nerfs périphériques.

Division des nerfs spinaux 419
Origine apparente et origine réelle 420
Nerfs cervicaux 422
Branches postérieures 422
Branches antérieures 423
Plexus cervical. 423
Plexus brachial 427
Nerfs dorsaux. 441
Branches postérieures 442
Branches antérieures 443
Nerfs lombaires 445
Branches postérieures 445
Branches antérieures 446
Plexus lombaire 446
Nerfs sacrés 454
Branches postérieures 454
Branches antérieures 454
Plexus sacré 455
Plexus honteux 457
Plexus ischiatique 458
Nerf coccygien 466
Branche postérieure 466
Branche antérieure. 466
Plexus coccygien 466
Localisations sensitives radiculaires 468
Localisations motrices radiculaires 470
Localisations sensitives médullaires 475
Localisations motrices médullaires 476

II

Le myélencéphale

Structure interne du myélencéphale

Série de coupes transversales 490

Voies nerveuses de la substance blanche 518
Noyaux de la substance grise 519
Olive bulbaire 521

Circulation du myélencéphale

Circulation artérielle 525
Circulation veineuse 529

Nerfs périphériques

Le nerf grand hypoglosse 529
Le nerf accessoire de Willis 538
Le nerf pneumo-gastrique 547
Le nerf glosso-pharyngien 560

III

Le métencéphale

Structure interne du pont de Varole

Série de coupes transversales 565
Voies nerveuses de la substance blanche 575
Noyaux de la substance grise 576

Circulation du pont de Varole

Circulation artérielle 581
Circulation veineuse 583

Nerfs périphériques

Le nerf acoustique 583
Le nerf facial 586
Le nerf intermédiaire de Wrisberg 601
Le nerf oculo-moteur externe 604
Le nerf trijumeau. 609
Nerf ophthalmique. 616
Nerf maxillaire supérieur 623
Nerf maxillaire inférieur 628

Structure interne du cervelet

Valeur physiologique du cervelet 637
Structure anatomique 642
Substance grise 643
Masses grises centrales : 644
Ecorce cérébelleuse 647
Substance blanche. 652
Fibres d'association 652
Fibres de projection 652
Pédoncules inférieurs 652
Pédoncules moyens. 657
Pédoncules supérieurs 657

Circulation du cervelet

Circulation artérielle 665
Circulation veineuse 667

IV

L'isthme du rhombencéphale

Les pédoncules cérébelleux supérieurs et la valvule de VIEUSSENS . . 667
La région du lemniscus latéral 669
Noyau d'origine du nerf pathétique 676
Ganglion interpédonculaire 678

V

Le mésencéphale

Structure interne du mésencéphale

Série de coupes transversales 678
Faisceau pédonculaire transverse 682
Région de la calotte 683
Décussation de MEYNERT 685
Décussation de FOREL 686
Région des tubercules quadrijumeaux 687

Circulation du mésencéphale

Circulation artérielle 690
Circulation veineuse 691

Nerfs périphériques

Le nerf pathétique 692
Le nerf oculo-moteur commun 694

VI

Le diencéphale

Structure interne du diencéphale

Thalamencéphale. 703
Thalamus 703
Métathalamus. 706
Epithalamus 707
Hypothalamus 709

Circulation du diencéphale

Circulation artérielle 711
Circulation veineuse 712

Nerf périphérique

Le nerf optique 712

VII

Le télencéphale

Structure interne du télencéphale

Le corps strié 724
Le pallium 725
La substance grise. 726
La substance blanche 739
Fibres commissurales 740
Fibres d'association. 741
Fibres de projection 743

Le rhinencéphale 745
Le bulbe olfactif 747
La bandelette olfactive 752
Les stries olfactives 752
La commissure antérieure 755
Le lobe pyriforme 755
La circonvolution de l'hippocampe 755
La corne d'Ammon. 756
Le trigone cérébral 759
La cloison transparente. 759
Les connexions du bulbe olfactif. 762

Nerf périphérique

Le nerf olfactif 764

Les centres de projection et les centres d'association . . 767

Circulation du télencéphale

Circulation artérielle 790
Circulation veineuse 802

III

Structure générale du système nerveux cérébro-spinal

La substance grise 813
La substance blanche 815

LES VOIES ASCENDANTES 818

I. Les voies ascendantes d'origine médullaire 821
Partie périphérique 821
Partie centrale 823
Les voies longues 824
Voie médullo-thalamo-corticale 824
Voie médullo-cérébello-corticale 833
Les voies courtes 845
II. Les voies ascendantes d'origine bulbaire 851
Partie périphérique 851
Partie centrale 853
III. Les voies ascendantes d'origine bulbo-protubérantielle 855
Voies vestibulaires 855
Partie périphérique. 856
Partie centrale. 857
Voies cochléaires 865
Partie périphérique. 865
Partie centrale. 865
Voie acoustique ventrale 866
Voie acoustique dorsale 871
Voies du trijumeau 876
Partie périphérique. 876
Partie centrale. 879

IV. Les voies ascendantes d'origine diencéphalique 885
Les voies optiques 885
Partie périphérique 885
Partie centrale 885
V. Les voies ascendantes d'origine télencéphalique. 888
Les voies olfactives. 888
Partie périphérique. 889
Partie centrale 889
Tableau comparatif de toutes les voies ascendantes 890

LES VOIES DESCENDANTES 896

I. Les voies descendantes d'origine corticale 897
Sphère olfactive 897
Sphère auditive 897
Sphère visuelle 897
Sphère tactile 898
Voie motrice périphérique 899
Voies motrices centrales. 903
Voie motrice principale 903
Voie motrice secondaire 921
II. Les voies descendantes d'origine diencéphalique 928
Faisceau de Meynert 929
Faisceau de la calottte 929
Faisceau longitudinal postérieur 929
III. Les voies descendantes d'origine mésencéphalique 935
Faisceau rubro-spinal 935
Faisceau tecto-bulbaire 936
Faisceau de Munzer 936
Fibres tecto-mésenphaliques. 936
IV. Voies descendantes d'origine métencéphalique 936
Faisceau cérébello-bulbaire 936
Faisceau vestibulo-spinal 937
Faisceau longitudinal postérieur 937
Fibres réticulo-spinales latérales 937
V. Voies descendantes d'origine bulbaire 940
Fibres réticulo-spinales antérieures 940
Faisceau olivo-spinal 940
VI. Voies descendantes d'origine médullaire 940
Fibres spino-spinales 941

LES VOIES RÉFLEXES 943

Arc réflexe 946
Arc réflexe monosynaptique 946
Arc reflexe bisynaptique 947
Arc réflexe multisynaptique 948
Réflexes cutanés d'origine corticale 950
Réflexes tendineux 951
Réflexes cutanés médullaires 953
Tonus musculaire 957

Système nerveux sympathique.

Division 959
Ganglions sympathiques 960
Nerfs périphériques 965
Rameaux communicants 965
Sympathique cervical 967
Sympathique thoracique 971
Sympathique lombaire 972
Sympathique sacré 976